



CONFORMACIÓN DEL PERFIL DE EMERGENCIA EN REHABILITACIÓN IMPLANTOSOPORTADA ANTEROSUPERIOR UNITARIA: UNA REVISIÓN BIBLIOGRÁFICA

Trabajo de Investigación
Requisito para Optar al Título
de Especialista en
Rehabilitación Oral

Residentes: Dr. José Daniel Avilés Parra
Dra. Giselle Garrido Tobar

Docente Guía: Dr. Francisco Bravo Gallardo

Valparaíso- Chile
2017

I. INTRODUCCIÓN

El éxito de las rehabilitaciones sobre implantes no se basa sólo en la oseointegración, sino que también en lograr un resultado estético de las prótesis fijas y de los tejidos blandos adyacentes.

Con el fin de aumentar la previsibilidad de un tratamiento y que éste sea satisfactorio, sobre todo del punto de vista estético, las restauraciones provisionales y definitivas sobre implantes deben armonizar con el aspecto global del paciente, deben favorecer un entorno intraoral saludable y deben imitar el aspecto natural de la dentición adyacente mediante la reproducción de la forma, tamaño, textura y propiedades ópticas de los dientes que serán reemplazados, además deben simular el aspecto de los tejidos blandos circundantes, por lo que el manejo de estos tejidos alrededor de las restauraciones sobre implantes es un desafío considerable para el rehabilitador. Este se logra, principalmente, a través del uso de restauraciones provisionales que simulan los contornos de dientes naturales y ayudan a generar o mantener la arquitectura gingival durante el período de cicatrización inmediata y posterior, mejorando así la previsibilidad general del tratamiento, por ello, deben tener un diseño adecuado que logre minimizar la pérdida de tejido óseo y otorgue un buen soporte de los tejidos gingivales.

A este diseño se le denomina “perfil de emergencia”, por lo que la interrogante que surge es ¿Cuál es el diseño ideal para el perfil de emergencia?

En la literatura existen diversos artículos que describen técnicas para crear el perfil de emergencia, por lo cual se realizará una revisión de la bibliografía con el fin de dar respuesta a la interrogante expuesta.

II. MARCO TEÓRICO

TEJIDOS BLANDOS PERI-IMPLANTARIOS

El tejido blando que rodea los implantes dentales recibe el nombre de mucosa peri-implantaria. Las características de la mucosa peri-implantaria se establecen durante el proceso de cicatrización, que ocurre después del cierre de los colgajos mucoperiosticos tras la instalación del implante (procedimiento en una etapa) o después de la conexión del pilar emergente (procedimiento en 2 etapas). La cicatrización de la mucosa da como resultado el establecimiento de una adherencia de tejido blando (fijación transmucosa) con el implante y se reinserta al reborde óseo. Esta fijación sirve como sellado que impide la llegada de productos de la cavidad bucal al tejido óseo y así asegura la oseointegración y la fijación rígida del implante. [1]

La mucosa peri-implantaria y los tejidos periodontales tienen varias características clínicas e histológicas en común, pero entre ellas también existen diferencias, difieren en cuanto a la composición del tejido conjuntivo, la alineación de los haces de fibras colágenas y la distribución de las estructuras vasculares en el compartimiento apical de la barrera epitelial, siendo la principal diferencia, la ausencia de ligamento periodontal alrededor de los implantes. [1] [2]

Varios factores son cruciales para la estabilidad de los tejidos alrededor del implante a largo plazo incluyendo el ancho biológico, la altura de la papila y el nivel de la mucosa, volumen de tejido blando y el biotipo de la mucosa. En el caso del biotipo de la mucosa se encuentra establecido de forma congénita, mientras que muchos otros parámetros pueden, en cierta medida, ser influenciados por diferentes etapas del tratamiento. [3]

La mucosa peri-implantaria se compone de tejido conectivo revestido por un epitelio bien queratinizado, con la presencia de un surco, con epitelio del surco y una inserción del epitelio de unión larga. [1]

Epitelio

El epitelio bucal alrededor de los implantes es continuo, con un epitelio del surco que recubre la superficie interna del surco gingival; la parte apical del surco gingival está revestida por un epitelio de unión larga. Se ha demostrado que las células epiteliales se unen a la superficie del implante a través de una lámina basal y hemidesmosomas. En estado de salud, el epitelio del surco tiene un grosor de 0,5mm y el borde apical de la inserción epitelial, está entre 1,5 y 2 mm por encima del hueso. [2]

La capacidad proliferativa del epitelio de unión conduce a la rápida migración de las células epiteliales en cuanto se inicia la formación del coágulo de fibrina/tejido de granulación en la instalación del implante. Una vez que las células alcanzan la superficie

del implante, su fijación se produce rápidamente a través de la lámina basal y los hemidesmosomas. El surco peri-implantario comparte las características estructurales, ultraestructurales y el carácter funcional de los tejidos gingivales. Los estudios en humanos han demostrado que el epitelio que rodea los implantes dentales posee patrones similares de diferenciación y función de los tejidos gingivales. La presencia de tejido de granulación que se adhiere a la superficie de los componentes transmucosos, se considera el principal factor que detiene al epitelio de la migración hacia apical. [4]

Tejido Conjuntivo

La morfología del tejido conjuntivo peri-implante se asemeja a la dentición natural excepto que carece de ligamento periodontal, cemento y fibras de inserción. [4]

El epitelio de unión y el tejido conectivo supraalveolar, forman la zona biológica conocida como "ancho biológico", en referencia a la altura del aparato de inserción dentogingival que rodea el diente. El término "ancho biológico" se basa en el trabajo de Gargiulo et al, que describe las dimensiones de la unión dentogingival en cadáveres humanos [4]. Según estudios histológicos, la altura del ancho biológico peri-implantario sería de 4 a 4,5 mm. [2]

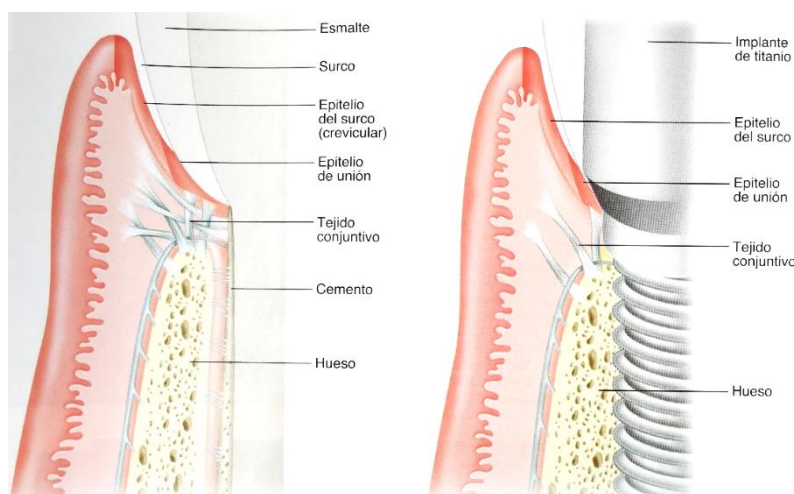


Figura 1: Tejidos periodontales y tejidos peri-implantarios

Entre la inserción epitelial y el hueso marginal se encuentra una zona de tejido conjuntivo denso. Esta zona de tejido conjuntivo supracrestal tiene una importante función en el mantenimiento de una interfase estable de tejido blando e implante y como sello o barrera contra el medio ambiente bucal y la invasión bacteriana. [2]

La diferencia principal entre el tejido mesenquimático presente en torno a un diente y a un implante, consiste en la presencia de cemento sobre la superficie radicular. Desde el cemento se proyectan haces de fibras colágenas dentogingivales y dentoalveolares

gruesas en dirección lateral, coronal y apical, mientras que en los sitios con implantes, los haces de fibras colágenas están orientados en forma totalmente distinta, las fibras están incluidas en el periostio de la cresta ósea y se proyectan en direcciones paralelas a la superficie del implante, y algunas se alinean en forma de haces gruesos en áreas distantes del implante; esta diferencia clave explica el aumento de la capacidad de las bacterias para penetrar en la capa epitelial y del tejido conectivo pudiendo producir enfermedad de los tejidos blandos alrededor de los implantes. En el área suprecrestal de los sitios con implantes, el tejido conectivo contiene más fibras colágenas, pero menos fibroblastos y menos vasos sanguíneos, que el tejido de alrededor de los dientes. [1] [5] Los haces de fibra también pueden tener una orientación circular “tipo puño”, la función de estas fibras sigue siendo desconocida, pero su presencia ayuda a crear un sello de tejido blando alrededor del implante, sin embargo, la adhesión de tejido conjuntivo a los implantes tiene una resistencia mecánica pobre, en comparación con el diente natural. La adaptación del tejido conjuntivo a la superficie de un implante también puede verse afectada por la movilidad del tejido blando alrededor del implante. El tejido conjuntivo en contacto directo con la superficie del implante se caracteriza por la ausencia de vasos sanguíneos y por una abundancia de fibroblastos interpuestos entre las fibras de colágeno. [2] [4]

La adhesión del tejido conectivo de los tejidos en cicatrización involucra lo siguiente: la formación y la adherencia del coágulo de fibrina a la superficie del implante; adsorción del coágulo de fibrina a la superficie del implante; adsorción de proteínas de la matriz extracelular (ECM) y de células de tejido conjuntivo a la superficie del implante; transformación del coágulo en tejido de granulación; y la migración de las células epiteliales en la parte superior del coágulo de fibrina/tejido de granulación. La zona de tejido conectivo junto a la superficie del implante se divide, principalmente, en dos partes. La primera, es una zona interior de 50µm rica en fibras, similar al tejido de una cicatriz, varios fibroblastos dispersos en estrecho contacto con la superficie de titanio manteniendo el sello entre el hueso alrededor del implante y el medio ambiente oral. La parte restante, comprende fibras dispuestas en diferentes direcciones, junto con los elementos celulares y los vasos sanguíneos. Las células del tejido conectivo y los haces de fibras de colágeno, están separadas de la superficie de TiO₂ por una capa de proteoglicanos de 20 nm de ancho. [4]

Otra diferencia entre dientes e implantes es la existencia de una conexión resiliente entre hueso, el ligamento periodontal y el cemento alrededor de un diente, debido a esta falta de ligamento periodontal alrededor del implante se produce una conexión rígida en la forma de una anquilosis funcional. Esta ausencia de resiliencia conduce a la transmisión directa de las cargas a la interfaz hueso-implante y no permite movimientos compensatorios como ocurre en los dientes. La ausencia de ligamento periodontal conduce a la reducción de la sensación táctil alrededor de los implantes, ya que no están

presentes los receptores responsables de la sensibilidad propioceptiva y táctil alrededor del diente. [4]

Tejido Queratinizado

Se ha sugerido que los implantes rodeados con sólo mucosa no queratinizada, son más susceptibles a problemas peri-implante. Un estudio en animales observó que se desarrolló periimplantitis con más frecuencia en implantes rodeados por mucosa alveolar en comparación con implantes rodeados por mucosa queratinizada bajo las mismas condiciones. [2]

La mucosa queratinizada tiende a encontrarse anclada con más firmeza por las fibras de colágeno al periostio subyacente en comparación a la mucosa no queratinizada, que tiene más fibras elásticas y tiende a estar móvil en relación al hueso subyacente. En estudios clínicos que evaluaron implantes intraorales, con o sin mucosa queratinizada peri-implante, no se reportó ninguna diferencia clínicamente significativa en el éxito de los implantes. Sin embargo, cuando hay una carencia de tejido queratinizado, los pacientes tienden a quejarse de dolor y molestias al realizar los procedimientos de higiene bucal u otras funciones en el área. Los síntomas se alivian al incrementar la cantidad de tejido queratinizado alrededor de los implantes mediante injerto de tejidos blandos. [2]

Vascularización

El suministro vascular de la mucosa peri-implante gingival o alveolar puede ser limitado en comparación a la encía periodontal, debido a la falta del ligamento periodontal.

Los vasos sanguíneos de la encía provienen de dos fuentes:

- 1) Los grandes vasos sanguíneos supraperiósticos, que se ramifican para formar los capilares de las papilas de tejido conjuntivo situadas debajo del epitelio oral y el plexo vascular lateral respecto del epitelio de unión.
- 2) El plexo vascular del ligamento periodontal, del que salen ramas en dirección coronal para terminar en la porción supraalveolar de la encía libre.

De este modo la irrigación sanguínea para la zona de fijación de tejido conjuntivo supraalveolar en el periodonto deriva de dos fuentes aparentemente independientes. [1]

Sin embargo, en relación a la mucosa peri-implantaria, se ha observado en estudios en perros, que el sistema vascular tiene un origen exclusivo en el gran vaso sanguíneo supraperióstico de la cara externa del reborde alveolar. Este vaso emite ramas para la mucosa supraalveolar y forma los capilares por debajo del epitelio oral y el plexo vascular situado inmediatamente por fuera de la barrera epitelial. La parte de tejido conjuntivo de la adherencia transmucosa sobre el titanio, contiene sólo unos pocos vasos, los cuales podrían ser identificados como ramas terminales de los vasos sanguíneos supraperiósticos. [1]

Cicatrización

La cicatrización se entiende como todos los procesos biológicos que activa el organismo con el fin de sellar la discontinuidad de uno de sus tejidos. [6] La cicatrización en los tejidos blandos adyacentes al implante se produce después del cierre del colgajo mucoperióstico y después de la cirugía de conexión del implante. La fase de cicatrización, tanto en el caso de lesiones accidentales, como en la cirugía de instalación del implante siguen un patrón similar. [7]

La respuesta de los tejidos alrededor de los implantes varía de la del diente natural. Mientras que el sello de los tejidos blandos alrededor de los dientes se desarrolla durante la erupción de éstos, la mucosa peri-implante se forma después de la creación de una herida en los tejidos bucales blandos y duros. [7] Después de la inserción del implante, la reparación de tejidos requiere el desarrollo vascular en el lugar de la lesión para el suministro de oxígeno, nutrientes y la eliminación de restos de células para un proceso de cicatrización completo, lo que se dificulta por la pobre vascularización que presentan en comparación a los dientes. Berglundh informó que los implantes colocados con colgajo, dan como resultado una pobre vascularización entre el epitelio de unión y el hueso marginal. Una cirugía sin colgajo tiene la ventaja de proporcionar un mejor suministro vascular y de retener la vitalidad del tejido conectivo supracrestal alrededor del implante en comparación con los procedimientos que involucran colgajos, que pueden llevar inadvertidamente a cortar y dañar los vasos supraperiósticos, que aparentemente son la única fuente de suministro de sangre alrededor de los implantes [4].

Sculean et al, concluyó en relación a la morfogénesis de los tejidos blandos peri-implantarios, que la barrera de tejido blando se desarrolla completamente en 8 semanas. [7]

Sondaje

El sondaje periodontal es una de las herramientas básicas de diagnóstico que se utiliza para medir el nivel de inserción clínica (NIC), profundidad de la bolsa, y el ancho de la encía adherida. La profundidad de sondeo es la distancia entre el margen gingival y la profundidad de penetración de la punta de la sonda en el surco o bolsa. El aumento de la profundidad de sondaje y pérdida de inserción clínica son patognomónicos de la enfermedad periodontal. El sondaje peri-implantario proporciona una evaluación de diferentes parámetros, tales como el sangrado al sondaje, supuración y exudación del surco y los tejidos peri-implante. La profundidad de sondaje es bastante relativa en implantes y es mayor en comparación a los dientes, ya que la punta de la sonda termina en el tejido conjuntivo cerca de la cresta ósea, apicalmente al epitelio de unión y depende de la fuerza con que se realiza el sondaje, ya que al ser mayor, se introduce más provocando la ruptura del tejido y el consecuente sangrado, por lo que el sangrado al sondaje es un signo más fiable de la inflamación alrededor de un diente, no alrededor de los implantes. [4]

BIOTIPOS

El periodonto marginal presenta distintas características clínicas respecto a su forma, perfil y grosor, por lo que se puede diferenciar en un biotipo periodontal grueso-plano y otro fino-festoneado. Ha quedado en evidencia que el biotipo periodontal es uno de los factores más importantes que incide en el pronóstico del tratamiento rehabilitador. [6] [8]

El biotipo fino y festoneado se caracteriza por un margen gingival marcadamente ondulado y una encía delgada y frágil. El ancho de la encía queratinizada suele ser más bien reducido, es frecuente la aparición de dehiscencias y fenestraciones óseas. Se asocia a una morfología triangular de los dientes con pequeños contactos proximales en el tercio incisal. [6] [8]

El biotipo grueso y plano presenta un perfil óseo y gingival más bien achatado. El tejido blando es denso, grueso, comúnmente fibroso y la encía queratinizada es bastante ancha. Las coronas dentarias presentan formas rectangulares o incluso cuadradas, los contactos proximales son largos y a menudo alcanzan el tercio cervical. A diferencia del biotipo fino, las papilas en este caso son más bien cortas. [6] [8]

Pacientes con biotipo fino presentan mayor riesgo de presentar recesiones gingivales a nivel vestibular y a nivel papilar frente a intervenciones protésicas y/o quirúrgicas. En el caso de pacientes con biotipo grueso suelen ser menos propensos a presentar recesiones, sin embargo, presentan más riesgo de inflamación, de aparición de bolsas y formación de cicatrices que comprometen la estética en zonas anteriores. [6] [8]

La clasificación de biotipos gingivales finos o gruesos es muy subjetiva y depende de cada profesional puesto que no son características estandarizadas. Olsson et al., propone que la morfología dentaria podría utilizarse como parámetro objetivo para la clasificación del biotipo periodontal. [6]

Lee et al., divide el tejido periodontal en tejido fino y tejido hipertrófico o grueso, la forma más fácil de identificar el tejido fino, es mediante la utilización de una sonda periodontal, donde al introducirla en el surco peri-implantario se puede observar la sonda a través de la mucosa que recubre el diente. [8]

CONSIDERACIONES EN LA PLANIFICACIÓN E INSTALACIÓN DE IMPLANTES

Para lograr los resultados deseados en el tratamiento rehabilitador, tanto estéticos como funcionales, siempre se debe realizar un riguroso examen clínico para llegar a un diagnóstico correcto y poder realizar una adecuada planificación para cada caso en particular; junto al análisis de los parámetros deseados, también es muy importante considerar las limitaciones anatómicas, las que determinarán la posición del implante, tanto en dirección vertical como horizontal, el empleo de una técnica quirúrgica adecuada y la posibilidad de usar materiales para la regeneración de tejidos duros y blandos que

permiten optimizar las condiciones para la posterior instalación de una restauración definitiva exitosa, que cumpla los objetivos funcionales y estéticos necesarios, imitando la apariencia de los dientes naturales. [1] [9]

La sustitución unitaria de dientes anterosuperiores es una de las restauraciones más complejas de realizar, ya que la anatomía de los implantes difiere de la de los dientes tanto en forma como en diámetro. Debido a que el hueso se pierde primero en su ancho vestibulopalatino, la estética cervical de una prótesis fija sobre implante unitario debe acomodarse al diámetro circular del implante y compensar los parámetros estéticos deseables. Por lo que es importante tener en consideración los siguientes parámetros para lograr un resultado óptimo desde el punto de vista funcional y estético a largo plazo. [9]

DISPONIBILIDAD ÓSEA

El hueso disponible debe ser evaluado en detalle, ya que influirá directamente en los tejidos blandos, la selección del implante y su posición en angulación y profundidad. [9]

Altura Ósea

Idealmente, la posición del reborde óseo debería ser 2 mm por debajo de la unión amelo cementaria vestibular de los dientes adyacentes. La posición de la cresta ósea interproximal es una consideración anatómica importante, especialmente para el desarrollo de la altura interproximal del tejido blando. Cuando los dientes naturales tienen una distancia entre el punto de contacto de las coronas al hueso interseptal de 5 mm o menos, la papila interdental casi siempre rellena el espacio interproximal. Cuando la distancia es de 6 mm, el espacio interproximal se rellena en casi un 60% de las veces; y con 7 mm, en un 25% de las ocasiones. [8]

En condiciones ideales, el implante no debería colocarse hasta que el hueso y los tejidos blandos estén en parámetros normales para evitar modificaciones drásticas en los tejidos peri-implantarios y lograr cierta predictibilidad del resultado. [9]

Espacio Mesiodistal

Un implante tradicional debería colocarse al menos 1,5 mm alejado del diente adyacente. Cuando el implante se encuentra más próximo a los dientes, cualquier pérdida ósea relacionada con el microgap puede provocar que el implante como el diente adyacente pierdan hueso. Esto puede comprometer no sólo la estética interproximal, sino además la salud del surco peri-implantario y del diente adyacente. Por lo tanto, se debe considerar el diámetro del implante más la reabsorción esperada producto del fenómeno de

craterización alrededor de éste para evaluar si existe el espacio mesiodistal necesario para su instalación. Los implantes de una sola pieza pueden ser fabricados con diámetros menores para acomodarse a situaciones con espacios mesiodistales reducidos. Este tipo de implantes no tiene microgap, por lo que pueden ser colocados hasta 1 mm separados del diente adyacente. [9]

Ancho vestibulopalatino

La pérdida de un diente provoca en mayor o menor medida una reabsorción vestibular, que durante el primer año se produce una disminución del 25% del ancho vestibulopalatino, que aumenta al 30 – 40% a lo largo de los primeros 3 años. La pérdida ósea de la región vestibular es más evidente, debido a que la tabla vestibular es muy fina en comparación con la tabla palatina y en ocasiones se encuentra por debajo de las raíces de los dientes. Se recomienda que el ancho de hueso disponible debería ser al menos 2 mm mayor que el diámetro de implante en el momento de la inserción, 1,5mm en la porción vestibular y 0,5mm en la porción palatina, de forma que, si se produce un defecto óseo vertical por vestibular alrededor del cuello del implante, éste no se transforme en un defecto horizontal que cambiaría el contorno cervical de la encía vestibular. Respecto a la porción palatina, no es una zona tan crítica debido a la presencia de un hueso cortical denso y más resistente a la pérdida ósea. [9]

POSICIÓN DEL IMPLANTE

Un implante unitario anterior en el maxilar superior deberá ser colocado en forma precisa en los tres planos del espacio: plano mesiodistal, vestibulopalatino y profundidad, y siempre en función de la restauración final. [1] [9]

En el plano mesiodistal, el implante idealmente se localiza en la mitad del espacio con igual cantidad de hueso hacia cada diente adyacente, paralelo al eje longitudinal de las raíces de los dientes vecinos. [1] [9]

En el plano vestibulopalatino, el implante se debe situar en la zona media del reborde edéntulo, ligeramente hacia palatino en 0,5mm. El espesor del hueso por vestibular en una raíz natural es generalmente de 0,5mm, en consecuencia, el implante se sitúa a 1mm o más hacia palatino que la emergencia vestibular de las coronas adyacentes a nivel de la encía libre. Desde este punto, el cuerpo del implante presenta una angulación hacia el interior del hueso, este eje longitudinal deber ser dirigido hacia el borde incisal de la corona de los incisivos superiores, lo que favorece la emergencia de la corona protésica logrando imitar la de las coronas adyacentes y se disminuye el estrés sobre el implante y la cresta ósea. [9]

En relación a la profundidad, el mejor nivel para la plataforma del implante es 2mm por debajo de la unión amelocementaria de los dientes adyacentes, posicionando al implante

3mm por debajo del margen gingival vestibular y proporcionando 3mm de tejidos blandos para la emergencia de la corona protésica. Esta profundidad también incrementa el grosor de los tejidos blandos alrededor del implante, lo que enmascara el color más oscuro de los metales. [9]

TAMAÑO DEL IMPLANTE

Principalmente, existen tres parámetros que determinan el tamaño del implante, el espacio mesiodistal, espacio vestibulo-palatino y altura ósea. Respecto al espacio mesiodistal, el diámetro sugerido del implante debería corresponder con el diámetro del diente natural ausente, 2mm por debajo de la unión amelocementaria. También se debe considerar la distancia entre las raíces de los dientes adyacentes para que el implante quede, por lo menos, a 1,5mm de separación de cada diente vecino, y así escoger un diámetro adecuado. Además, en la selección del diámetro del implante, se considera la distancia vestibulo-palatina del hueso, este ancho óseo debe dejar 1,5mm como mínimo por vestibular del implante y 0,5mm por palatino por las razones mencionadas previamente en relación a la disponibilidad ósea. [9]

Para la elección del largo del implante es necesario tener en consideración la altura ósea y el área de superficie necesaria, la que tendrá requerimientos diferentes dependiendo de la calidad ósea y las dimensiones de la corona protésica que, junto a las dimensiones del implante, su forma y tipo de conexión determinarán el comportamiento biomecánico de la rehabilitación. [9]

CONSIDERACIONES EN SITIOS CON DEFECTOS TISULARES

No siempre existe la disponibilidad necesaria de tejidos duros o blandos para la rehabilitación con implantes en la zona anterosuperior, producto de la reabsorción de tejido óseo luego de la pérdida de un diente, tanto en sentido vertical como horizontal, que se va incrementando a medida que pasa el tiempo. Es posible encontrar una gran cantidad de defectos tisulares, desde dehiscencias a fenestraciones, defectos verticales y horizontales o la combinación de todos éstos, destacando que los defectos horizontales pueden reconstruirse con éxito, mientras que el pronóstico de los verticales es desfavorable. Como consecuencia, surge la necesidad de realizar técnicas quirúrgicas que ayuden a solucionar estos problemas. [6]

En el caso de los tejidos duros, dependiendo del tipo de defecto que exista, es el tipo de técnica que se utiliza. Se puede realizar el injerto óseo en forma simultánea o diferida a la instalación del implante, de hueso autólogo, junto a plasma rico en fibrina (PRF) o la utilización de distintos biomateriales disponibles con diferentes propiedades biológicas y mecánicas como hueso particulado, en bloque, membranas colágenas entre otros. [1]

En el caso de los tejidos blandos, es necesario tener un ancho y grosor adecuados en la zona estética para proporcionar un resultado óptimo. Es frecuente encontrar recesiones peri-implantarias causando una asimetría de los tejidos blandos en la zona estética o una falta de tejido queratinizado, por lo que se han desarrollado procedimientos para mejorar los contornos del tejido blando peri-implante y el volumen de tejido queratinizado. Se pueden realizar antes del injerto óseo, al mismo tiempo o después del injerto óseo, en el momento de la instalación del implante, en el momento de la colocación del pilar y después de la conexión de la corona protésica. También existe una gran variedad de tipos de injertos de tejido blando y técnicas para realizarlos: injertos de tejido conectivo, de conectivo subepitelial, de paladar con epitelio, libres o con colgajo pediculado reposicionado, y que es posible combinarlos con diferentes biomateriales disponibles. [10]

MANEJO PROTÉSICO DE LOS TEJIDOS BLANDOS

PERFIL DE EMERGENCIA

El término "perfil de emergencia" se utilizó por primera vez en 1977 por Stein y Kuwata para describir los contornos de las coronas dentarias mientras atravesaban los tejidos blandos y se elevaban hacia el área de contacto interproximal y los contornos vestibular y lingual [11]. En implantología, el perfil de emergencia, es la porción anatómica de la restauración y/o pilar que emerge desde los tejidos blandos hasta el ambiente bucal. La forma, textura, volumen y el contorno gingival sólo permanecen estables en presencia de una corona con perfil de emergencia y contorno cervical correctos [12]. Cuando se diseña incorrectamente, la emergencia del pilar comprometerá el suministro de sangre en el área, resultando en una pérdida de salud y volumen de los tejidos peri-implantarios. Si se diseña adecuadamente, la emergencia del pilar apoyará la papila y el margen gingival libre, permitiendo un espacio suficiente para el ancho biológico. Esto es crítico para la estabilidad a largo plazo de los tejidos blandos, ya que, si el pilar invade el ancho biológico del hueso circundante, éste continuará remodelándose, lo que conducirá a posiciones gingivales impredecibles. [13]

En los dientes naturales, el soporte del tejido blando es proporcionado por estructuras como el hueso, raíz y la corona del diente, existiendo una transición del contorno, de uno relativamente circular de la raíz, a uno triangular o rectangular de la corona. En cambio, en los implantes, esta región de transición está dada por los contornos de la plataforma y del pilar protésico. [12]

Para optimizar los resultados estéticos, es esencial, para la mayoría de los casos, instalar una restauración provisional previa para la cicatrización de los tejidos blandos. Ésta debe

ser individualizada para facilitar la maduración y estabilización de los tejidos blandos peri-implantarios, este procedimiento es el método más predecible y práctico de asegurar un perfil de tejido blando estético y natural. Los tejidos blandos generalmente necesitan una expansión lenta y consecutiva durante la inserción inicial de la restauración provisoria, para el establecimiento de un perfil de emergencia más natural en comparación al otorgado por el pilar de cicatrización [14]

Contorneo de los Tejidos Blandos Periimplatarios con Provisionales

Los aditamentos prefabricados pueden mejorar el perfil de emergencia en las restauraciones definitivas, pero no se pueden manejar todas las situaciones clínicas con ellos, por esto, la restauración provisional es una buena herramienta para esculpir los tejidos blandos peri-implantarios antes de la colocación de la prótesis definitiva. El perfil de emergencia se puede modificar fácilmente, de manera que los tejidos blandos peri-implantarios se puedan contornear a un perfil deseable. Así, la restauración definitiva se puede fabricar a partir del contorno de la restauración provisional, lo que consigue un resultado restaurador apropiado y estético.

Generalmente, las restauraciones provisionales se realizan sobre un aditamento o pilar provisorio prefabricado. Estos pilares presentan una forma cilíndrica en toda su extensión, incluyendo la zona de emergencia hacia los tejidos blandos. Esta forma cilíndrica difiere completamente en cuanto a tamaño y forma del diseño deseado (a veces triangular) del perfil que deben tener las restauraciones para imitar la anatomía y estética de los dientes a reemplazar. Por lo tanto, el perfil de emergencia de las restauraciones provisionales sobre implantes, frecuentemente requieren de modificaciones durante el proceso de cicatrización de los tejidos blandos para otorgarles mayor o menor soporte [14].

Provisionales Cementados

En ocasiones se utilizan aditamentos prefabricados definitivos para restauraciones definitivas cementadas, en este caso, la restauración provisoria también es de tipo cementada y el perfil de emergencia es dado por la forma prefabricada del pilar, por lo tanto, no es individualizable, lo cual es más utilizado en casos donde no habrá problemas en la obtención de una estética adecuada y existen condiciones ideales de los tejidos blandos peri-implante. En situaciones donde es necesario modificar este perfil en forma personalizada, está disponible la opción de los pilares UCLA (individualizables) o pilares CAD/CAM, a los cuales se les entrega el contorno establecido por el clínico para cada caso. Un problema en los provisionales cementados, es el riesgo de no remover completamente los excesos de cemento a nivel del margen gingival, lo que puede llevar a una inflamación de los tejidos blandos, con posterior reabsorción ósea y migración

apical de los tejidos, lo que hace necesario tener extremo cuidado en el proceso de cementación de estos provisionales para evitar complicaciones futuras. [14]

Provisionales Atornillados

Este tipo de restauraciones presentan varias ventajas. Primero, la posibilidad de dejar excesos de cemento, está completamente eliminada. Segundo, pueden ser posicionadas en forma más predecible, ya que el tornillo empuja el provisional hacia los tejidos. Además, los pilares maquinados se ajustan al implante en forma más precisa, incrementando la calidad de la respuesta de los tejidos blandos. Y tercero, estos provisionales pueden ser usados directamente como transfers de impresión, copiando y transfiriendo el perfil exacto de los tejidos blandos. [14]

Las restauraciones provisionales se deben mantener en posición y controlar por un mínimo de 4 semanas hasta aproximadamente 3 meses para facilitar la maduración y estabilidad de los tejidos blandos en implantes con carga diferida. Cualquier modificación hecha a los provisionales durante este período puede requerir un aumento del tiempo de espera en esta fase. Todo este proceso se debe considerar como obligatorio en las zonas estéticas. Una vez obtenido el perfil de emergencia deseado para los tejidos blandos, es posible pasar a la etapa de impresión de éste, para obtener un modelo lo más exacto posible [14] [13].

Contorno Corona-Implante

Su et al., observó que la respuesta de los tejidos blandos peri-implantares a las modificaciones del contorno de la corona y/o pilar variará dependiendo de la ubicación de este cambio de contorno. Sobre la base de la respuesta tisular, identificó dos áreas generales, la primera se denomina *contorno crítico*, que es el área de la corona situada inmediatamente apical al margen gingival en sus 360 grados dentro de un rango de 1 mm ápico-coronal aproximadamente, y en una restauración cemento-retenida, el contorno crítico puede estar en la corona, pilar o ambos dependiendo de la ubicación del margen de la restauración. El perfil vestibular del contorno crítico es importante para determinar el nivel del cenit y del margen gingival, lo cual tiene un impacto en la longitud de la corona clínica de la restauración y en el festoneado del margen gingival. En cuanto al contorno crítico interproximal, determina la forma de la corona, es decir, si ésta tendrá una forma más triangular o cuadrada. La ubicación de este contorno crítico es dinámica dependiendo de la posición del margen gingival y puede cambiar en casos como en la aparición de recesiones. Clínicamente, el diseño del contorno crítico alrededor de toda la restauración debe correlacionarse con la anatomía de la corona y la arquitectura gingival [15].

La segunda área se denomina *contorno subcrítico* y se encuentra apical al contorno crítico, es decir, es la zona comprendida entre la plataforma del implante y el margen

gingival, sin embargo, si la colocación del implante es demasiado superficial, este contorno no existirá. El contorno subcrítico puede presentar una superficie convexa, plana o cóncava. Las modificaciones en el contorno vestibular o interproximal subcrítico también provocan diferentes respuestas del tejido peri-implantario, pero sus transformaciones dentro de un rango fisiológico no deberían afectar el nivel del margen gingival de una manera clínicamente significativa [15].

Las alteraciones del contorno crítico y subcrítico pueden usarse para mejorar la estética de los tejidos blandos peri-implantarios, pero en ciertas situaciones, en las que no es deseable cambiar la forma de la corona, el contorno crítico no se debe alterar, siendo necesario sólo la modificación del contorno subcrítico, que permite un resultado estético más favorable, a través de la mejora del perfil del tejido blando sin alterar la forma de la restauración. [15]

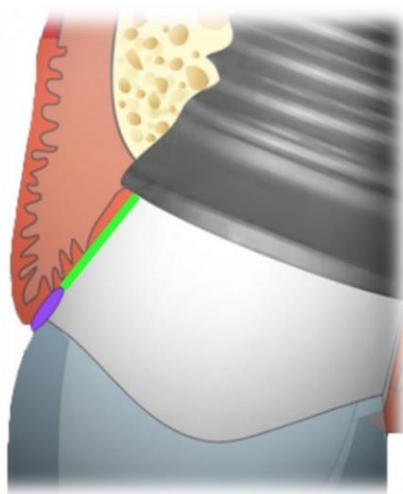


Figura 2: Zona púrpura: Contorno Crítico. Zona Verde: Contorno Subcrítico.

Modificación del contorno y modelado de los tejidos blandos

Se ha observado que los tejidos blandos colapsan hasta que encuentran un apoyo sobre algún pilar y/o una restauración, por lo que los contornos del pilar/restauración deben empujar los tejidos para posicionarlos y alinearlos con los de los dientes adyacentes y llevar el margen gingival a la altura deseada. En términos generales, un contorno más convexo en el área subgingival de la restauración permite un desplazamiento apical del margen gingival, mientras que los contornos más planos proporcionan menor apoyo y un desplazamiento en dirección más incisal, pero que para Su et al, es algo más específico, indicando que cuando el contorno crítico se mueve más hacia vestibular, el margen

gingival migrará apicalmente, cuando el contorno crítico se mueve lingualmente, se debe observar la migración coronaria del margen gingival, y que la alteración del contorno subcrítico dentro de un rango fisiológico no alteraría significativamente el nivel del margen gingival, siempre cuidando evitar un sobrecontorno del contorno subcrítico vestibular más allá del rango de tolerancia fisiológica, ya que convexidades exageradas inducirán a un edema gingival y una posible recesión gingival. [15] [16]

En el tejido interproximal ocurre el fenómeno opuesto, un contorno subgingival proximal más ancho y convexo comprime este tejido entre la restauración y la superficie proximal del diente natural, forzándolo a tomar una posición más incisal, mientras que contornos más planos y menos convexos comprimen menos la encía, sin provocar una presión sobre las papilas interproximales hacia incisal, lo que resulta en una migración apical de su vértice y en su aplanamiento. Para Su et al, el aumento de la convexidad del contorno crítico y subcrítico puede exprimir las papilas, causando un aumento de su altura, siempre que haya suficiente espacio interdental (2 a 3 mm), además, afirma que al bajar el punto de contacto o al estrechar el espacio mesiodistal interproximal causará el crecimiento papilar. Sin embargo, cuando se altera el contorno crítico interproximal, la forma de la corona tenderá a obtener una configuración más cuadrada, por lo que se aconseja modificar sólo el contorno subcrítico, logrando un resultado similar mientras se preserva la forma ideal de la corona. Se debe evitar invadir el hueso alveolar adyacente mientras se altera el contorno subcrítico interproximal para no producir una reabsorción de la cresta ósea, y también se pueden utilizar aditamentos con platform switching para favorecer la preservación del hueso crestal. [15] [17]

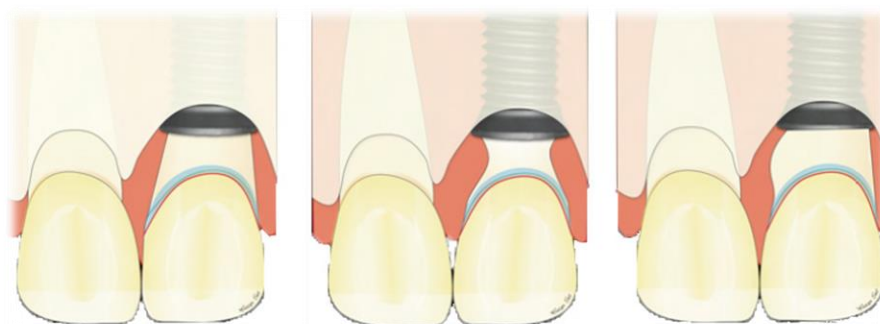

Figura 3: Imagen gráfica de la modificación del contorno subcrítico (recto, subcontorneado, sobrecontorneado respectivamente).

MATERIAL DE LOS PILARES

Existe una gran variedad de aditamentos disponibles en el mercado, y que están confeccionados por diferentes materiales, lo que toma importancia debido a que interactúan directamente con los tejidos blandos peri-implantes, y deben presentar la habilidad de formar y mantener el sellado peri-implante.

Los materiales más utilizados para la confección de los pilares son los siguientes:

1. Titanio:
 - Maquinados
 - Pulidos
 - Laser-Lok
2. Acero quirúrgico
3. Oro
4. Zirconio
5. Polieter éter-cetona (PEEK)
6. Polimetil-metacrilato (PMMA)
7. Cromo-cobalto

Titanio

El titanio es el único elemento que ofrece una combinación entre resistencia, un peso liviano y biocompatibilidad, como también durabilidad y fuerza. Tiene una elevada resistencia a la corrosión y una alta resistencia a las cargas. Los aditamentos de titanio pueden ser de titanio comercialmente puro o de aleación de titanio.

Titanio comercialmente puro (CP)

El titanio comercialmente puro es ampliamente utilizado para aplicaciones médicas debido a su resistencia a la corrosión, alta resistencia y aplicaciones biocompatibles. Las propiedades mecánicas de este titanio son influenciadas por pequeñas adiciones de oxígeno y hierro. A través de un cuidadoso control de estas adiciones se producen distintos grados de titanio comercialmente puro, los cuales tienen distintas propiedades según los diferentes usos. El titanio CP con los niveles más bajos de oxígeno y hierro forman el grado más moldeable del material, mientras que el incremento progresivo de contenido de oxígeno resulta en un aumento de los niveles de resistencia.

Los aditamentos pueden tener un color plateado o un baño dorado. El baño dorado sobre la superficie es nitruro de titanio (TiN) o "Tinita", el cual es creado por una cobertura de plasma en el cual iones de titanio y nitrógeno son combinados, que se unen molecularmente al sustrato de titanio del pilar. Ha demostrado ser biocompatible y apropiado para su uso en insumos médicos implantables que tomen contacto con hueso, piel, tejidos o sangre.

El nitruro de titanio es un material cerámico extremadamente fuerte, frecuentemente utilizado como cobertura sobre los componentes de titanio, no sólo para mejorar las propiedades del sustrato de la superficie, sino que también para lograr un tono cálido estético bajo la encía debido a su tonalidad oro.

Generalmente, la cobertura de TiN cubre todo el pilar, excepto el área de contacto entre el abutment-implante y entre tornillo-abutment. Este tipo de pilar de titanio es ideal para casos estéticos complejos con tejido blando fino o en rehabilitaciones con coronas de cerámica pura. En la mayoría de sus aplicaciones, la cobertura es menor a 5 µm de grosor. [14]

Aleación de Titanio (Ti-6Al-4V, Ti6Al4V o Ti-6-4)

La aleación de titanio o titanio grado 5, está compuesta por un 6% de aluminio, 4% de vanadio, 0,25% de hierro, 0,2% de oxígeno y el resto de titanio. Esta aleación es significativamente más resistente que el titanio comercialmente puro y ofrece una mejor resistencia a la tensión y a la fractura. Se pueden encontrar aditamentos de este titanio prefabricados o pilares individualizados CAD/CAM. Las investigaciones utilizan mayoritariamente aditamentos de titanio, por lo que la literatura valida la respuesta favorable de los tejidos blandos con aditamentos de titanio y esto ha convertido al titanio en un punto de referencia para comparar las propiedades de los aditamentos compuestos por otros materiales. [14]

Titanio maquinado versus pulido y la respuesta de los tejidos blandos

Una superficie rugosa es la diferencia clave entre un titanio maquinado y uno pulido. La ruptura del sello peri-implante es provocado por el desarrollo del biofilm, inflamación y posterior pérdida ósea. Está comprobado que las glicoproteínas iniciales y el biofilm se unen más a superficies porosas que a las lisas. Según esta lógica, se asume erróneamente que pilares con una superficie más lisa, presentan una mejor respuesta inflamatoria. Sin embargo, estudios clínicos han demostrado que no existe una relación clínica significativa entre inflamación y una superficie porosa de los aditamentos. Un estudio de Zitzmann, concluyó que no existía diferencia significativa de la respuesta inflamatoria frente al grado de rugosidad de la superficie de los aditamentos. Por lo tanto, no existe una diferencia clínicamente significativa de la respuesta de los tejidos blandos a superficies de titanio maquinado o pulido. [14]

Laser-Lok

El Laser-Lok consiste en un tratamiento de superficie con láser de los aditamentos de titanio, donde se forman una serie de micro canales de 8-12 µm. Estos micro canales otorgan ciertos beneficios como una mejora en la adhesión del tejido conectivo, una inhibición de la migración apical del epitelio de unión y una preservación del hueso crestal.

Esta tecnología permitiría la formación de un sello mejorado de la mucosa, similar a la dentición natural. [14]

Acero quirúrgico

El acero quirúrgico es un tipo específico de acero inoxidable, que es usado en aplicaciones médicas, y que incluye elementos de aleación de cromo, níquel y molibdeno. El cromo otorga las propiedades de resistencia a la corrosión y al rayado, el níquel otorga un acabado suave y brillante, y el molibdeno, da mayor dureza y ayuda a mantener los bordes filosos. Este material es fácil de limpiar y esterilizar, es fuerte y resistente a la corrosión. Las aleaciones de cromo-níquel-molibdeno se usan en ocasiones para la fabricación de aditamentos para implantes, pero una reacción inmune al níquel, se transforma en una posible complicación, por lo que se utiliza principalmente para la fabricación de pilares provisionarios y no es el material ideal para pilares definitivos. [14]

Oro

La aleación de oro está compuesta principalmente por: 60-65% de oro, 20-25% paladio, 19% platino y 1% iridio, no es una aleación cerámica, sino que es una aleación no oxidante que promueve la adhesión química de una aleación colada, no permitiendo la adhesión de porcelana. Se utiliza generalmente como base en pilares calcinables (UCLA), es decir, en pilares individualizables, proporcionando márgenes subgingivales estéticos y un buen ajuste en la interfase pilar-implante al ser maquinado y una buena unión a la aleación colada. Estudios en relación a los aditamentos fabricados en oro, han sido controversiales, ya que unos indican que no existen diferencias significativas en los tejidos blandos al utilizar pilares de oro o titanio, sin embargo, otros estudios, como los de Abrahamsson et al, Welander et al y Rompen et al, concluyeron que el oro demostró ser menos biocompatible con los tejidos blandos peri-implante. [14]

Zirconio

El dióxido de zirconio (ZrO_2), también conocido como Zirconio, es un óxido blanco y cristalino de zirconio. Los avances en la tecnología de producción de las cerámicas, ha permitido la elaboración de un zirconio de alta resistencia y biocompatibilidad que puede ser utilizado en la fabricación de aditamentos implantológicos.

Debido a sus propiedades, los aditamentos de zirconio son principalmente utilizados en casos donde las consideraciones estéticas son importantes y se esperan altas cargas oclusales. El zirconio tiene una alta resistencia a la flexión y a la fractura y su módulo de Young es comparable al del acero, además, una gran ventaja, es su excelente integración a los tejidos, ya que varios artículos han demostrado éxito en la aplicación de aditamentos de zirconio en relación a la estabilidad de los tejidos blandos peri-implante y del hueso

marginal, como también minimizaría la adhesión bacteriana, previniendo la inflamación de los tejidos blandos. [14]

Polieter éter-cetona (PEEK)

El PEEK se ha convertido en el material más popular para fabricar pilares temporales por sus buenas propiedades físicas, mecánicas y químicas. Es un polímero orgánico semicristalino termoplástico de color beige o blanco, con excelentes propiedades de resistencia mecánica y química. Su módulo de Young es de 3,6 GPa y su resistencia a la tracción 90 a 100 MPa. Tiene una temperatura de transición vítrea alrededor de 143°C y se funde en torno a 343°C. Es altamente resistente a la degradación térmica, así como a los ataques en ambientes acuosos y orgánicos. Algunas de sus ventajas técnicas son [14]:

- Posibilidad de ser esterilizado, sin una disminución de sus propiedades mecánicas o biocompatibilidad.
- Compatibilidad con rayos X, resonancia magnética y tomografía computarizada sin producir artefactos.
- Excelentes propiedades mecánicas como su rigidez y durabilidad.
- Alta resistencia compresiva.
- Biocompatibilidad con tejidos blandos y duros.
- Color compatible con la estética.
- Libre de metal, eliminando el intercambio iónico en boca.
- Fácil manipulación y modificación.

Además, es posible encontrarlos en bloques para la confección de pilares individualizados mediante el sistema CAD/CAM.

Polimetil-metacrilato (PMMA)

El PMMA es un polímero termoplástico altamente transparente y estable que se obtiene de la polimerización del monómero metilmetacrilato. Posee buenas propiedades ópticas, transparencia y acabado brillante, radiolucidez, rigidez y estabilidad dimensional, alta dureza, biocompatibilidad, buena resistencia a la radiación ultravioleta y al envejecimiento. Tiene una resistencia a la tracción de 60 MPa, un módulo de elasticidad de 2,4 GPa, es químicamente estable al calor y se ablanda a los 125°C. Tiende a absorber agua mediante un proceso de imbibición y es soluble a solventes orgánicos como el cloroformo y acetona. Al igual que el PEEK, este polímero también es utilizado para la confección de pilares temporales y existen en bloques para CAD/CAM para la elaboración de pilares individualizados. [18]

Cromo-Cobalto

La aleación de cromo cobalto, está compuesta, generalmente, de un 60-65% de cobalto, 30% de cromo y 5-10% de componentes varios como molibdeno, manganeso, silicio, carbono y tungsteno. Es una aleación económica, de larga vida, presenta un punto de fusión alto, alta resistencia a la corrosión, biocompatibilidad con los tejidos blandos y buenas propiedades mecánicas. Se utiliza principalmente, para la confección de los colados de pilares individualizables (UCLA), los cuales pueden ser completamente colables o presentan una base maquinada proporcionando un buen ajuste en la interfase pilar-implante y una buena unión a la aleación colada. [19]

TÉCNICAS DE CONFORMACIÓN DEL PERFIL DE EMERGENCIA

Como se ha mencionado, el correcto diseño del perfil de emergencia es uno de los factores claves para mantener el nivel de la cresta ósea y lograr un buen soporte de los tejidos blandos consiguiendo una estética aceptable. Si la emergencia es demasiado ancha, se producirá una reabsorción ósea y una migración apical de los tejidos blandos, es decir, una recesión gingival. Como también, si fuera demasiado angosta, no soportaría completamente los tejidos blandos, lo que generará el aplanamiento de la zona vestibular y de las papilas.

Existen diversas técnicas para obtener el tan codiciado perfil de emergencia. Se mencionarán algunas, desde las primeras que aparecen en la literatura hasta las utilizadas por el rehabilitador oral en la actualidad.

Neale y Chee en 1994, utilizaban un modelo con encía protésica y obtenían la anatomía del provisorio a través de una llave del encerado diagnóstico, pero la técnica no incluía una modificación de la porción subgingival del modelo, sino que, una vez realizada la fracción coronal del provisorio, se retiraba el fragmento de encía protésica del modelo y se contorneaba la porción subgingival agregando acrílico en la zona hasta obtener una transición suave desde el aditamento a la corona. Debido a que el provisorio finalizado tiene un diámetro mayor al perfil otorgado por el pilar de cicatrización, los autores realizaban una remoción quirúrgica de los excesos de tejido blando alrededor del provisorio, suturando para la reposición de los tejidos y con el consecuente aumento en el tiempo de espera para la cicatrización y estabilización de los tejidos gingivales. [20]

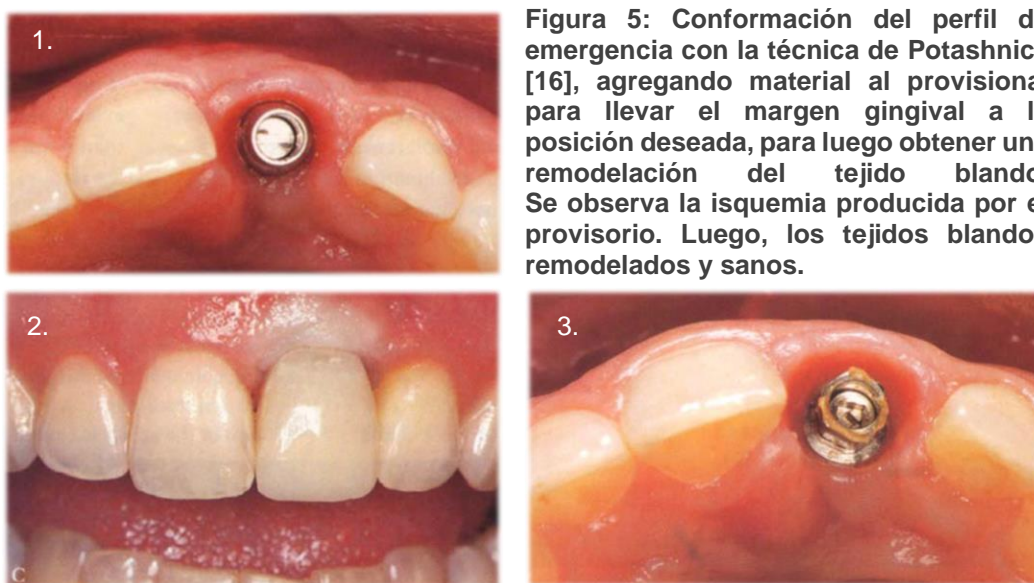
Davidoff en 1996, presentó una técnica donde formaba el perfil de emergencia directamente en boca, fresando con una fresa de balón de alta velocidad para lograr un perfil más natural. Una vez realizado el desgaste sobre los tejidos blandos, se confeccionaba el provisorio con el perfil otorgado (Figura 4). [21]

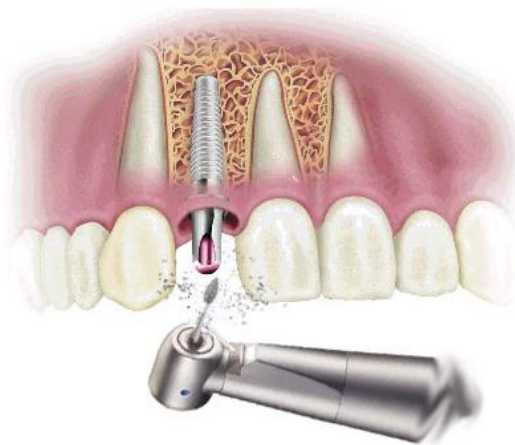

Figura 4: Fresado de los tejidos blandos para conformación del perfil de emergencia.

Potashnick en 1998, incluyó otros aspectos a considerar durante la confección de las restauraciones provisionales como la posición del implante, profundidad gingival del implante, contorno de la corona y la correcta selección de los aditamentos. Menciona la importancia de un correcto posicionamiento del implante en el reborde alveolar, para evitar una posición demasiado palatinizada, que produce que la distancia horizontal desde la plataforma del implante al contorno vestibular de la corona sea mayor y, con esto, que sea mayor la probabilidad de que el ángulo de emergencia se acerque a 90 grados, lo que genera una proyección o una vuelta del provisorio hacia vestibular demasiado pronunciada para alcanzar el contorno vestibular de la corona que imite a los dientes adyacentes. Esta situación puede ser compensada con una posición del implante más apical, ya que aumenta la longitud vertical de la emergencia y es posible lograr una transición más suave y progresiva. También considera que los tejidos blandos deben encontrar apoyo sobre algún pilar o una restauración, por lo que los contornos subgingivales de la restauración deben forzar la posición de los tejidos hacia vestibular, llevando el margen gingival a la altura deseada y comprimiendo las papilas interproximales para lograr su posicionamiento hacia coronal. La técnica es aplicable para restauraciones cementadas y atornilladas, consiste en seleccionar e instalar el pilar adecuado para el caso o instalar un pilar provisorio. Se sitúa una corona de policarbonato sobre el pilar con acrílico autopolimerizable, moldeándolo y retirando los excesos, para posteriormente asentar el provisorio sobre el implante. Debido al mayor diámetro del

provisional, se producirá una isquemia en el tejido gingival circundante, visto clínicamente como una zona blanquecina en la encía, la que se irá disipando a medida que pasan los minutos, cuanto más subgingival sea la restauración provisional más tiempo se necesitará para que la isquemia desaparezca. El efecto del contorno subgingival sobre los tejidos gingivales será inmediatamente evidente y se efectúa una reevaluación del sitio, observando si los contornos supragingivales del provisorio se ajustan a los dientes adyacentes y a su contraparte natural, si el margen gingival ha sido empujado suficientemente hacia vestibular para ajustarse a la posición de los tejidos de los dientes adyacentes, si el margen gingival se ajusta a su contraparte natural en sentido apicocoronal y si la papila interproximal ha sido modelada apropiadamente. Si aún no se ha logrado todo lo anterior, se añade o retiraacrílico al provisional hasta que se observe el resultado deseado, se realiza el pulido final y se instala. Luego, en los controles, se debe retirar la restauración provisoria y debería encontrarse un surco que ha sido modelado, con lo tejidos blandos sanos, de color rosa. Cualquier ajuste menor se puede efectuar durante estas evaluaciones de control, además, el autor recomienda que el paciente use la restauración provisional durante varias semanas antes de tomar la impresión definitiva (Figura 5). [16]



Macintosh y Sutherland el año 2004, propusieron una técnica para fabricar una restauración provisoria con un perfil de emergencia ideal. Ésta consiste en utilizar encía protésica en los modelos de yeso que contienen las réplicas de los implantes y sobre esta encía, diseñar el perfil de emergencia deseado, desgastándola con una fresa (Figura 6). El provisorio se realiza sobre este perfil, mediante una llave de silicona de un encerado

diagnóstico previo, con acrílico de autopolimerización, uniéndose al pilar provisorio instalado en el análogo del implante (si fuera un provisorio atornillado) o utilizando un aislante en el pilar (para provisorios cementados). La ventaja de utilizar este tipo de material que simula la encía, es que es posible retirarla del modelo, permitiendo una visión directa de los márgenes y del perfil de emergencia. Una vez confeccionado el provisorio, se instala en boca y se examinan los tejidos blandos; posiblemente, se observen zonas isquémicas, las cuales deberían desaparecer de 5 a 10 minutos, si no fuera así, es necesario ajustar los contornos del perfil de emergencia, realizando los desgastes que sean necesarios, o, por el contrario, agregar material en sitios que lo ameriten. [22]

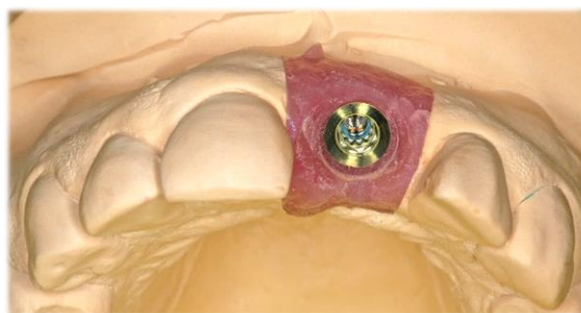


Figura 6: Tallado del perfil de emergencia en encía protésica.

Azer en 2009, realiza el remodelado de la zona del perfil de emergencia directamente en el modelo de yeso con instrumental rotatorio, expandiendo ligeramente el perfil para acercarse al contorno final de la corona, la cual se confecciona en acrílico de autocurado con una matriz obtenida del encerado diagnóstico previo sobre el modelo desgastado, obteniendo así, el provisional para ser instalado en el implante. Después de una semana, el provisorio se controla, y si fuera necesario, se le añade más acrílico o resina sobre el contorno subgingival hasta ir construyendo el perfil deseado en forma gradual. Este proceso ensanchará naturalmente los tejidos gingivales y al realizar los incrementos una vez por semana, permite el acomodo de los tejidos sin una respuesta inflamatoria (Figura 7). [23]

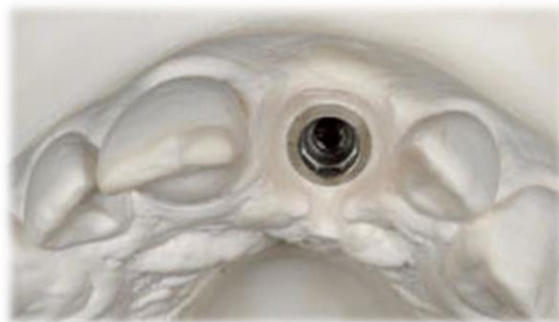

Figura 7: Conformación del perfil de emergencia en el modelo de yeso, realizando el desgaste con instrumental rotatorio.

Rosa en 2012, plantea en confeccionar una restauración provisoria en base a la forma del diente pre existente y en armonía con el diente contralateral, manteniendo la anatomía del contorno gingival a través de un perfil de emergencia que mantenga un buen grosor de tejido blando alrededor de la restauración, el cual debe ser mínimo de 2mm para evitar la recesión gingival, que, para lograrlo, las porciones vestibular y proximales del perfil de emergencia deben ser ligeramente cóncavas, es decir, subcontorneadas, con el fin de dar mayor espesor a los tejidos blandos. Por otro lado, al dejar un perfil convexo o sobrecontorno, existiría una presión interna en el tejido gingival, lo que puede llevar a la recesión y asimetría gingival entre el implante y los dientes adyacentes, especialmente en casos de biotipos finos (Figura 8). La técnica, tanto para provisionales cementados como atornillados para carga inmediata o diferida, consiste en que, luego de confeccionar y ajustar la corona provisoria sobre el pilar, se instala en boca, y se debe demarcar con grafito (lápiz o portaminas) el contorno gingival vestibular, que sirve de referencia para la individualización del perfil de emergencia. Se retira el provisorio y, la zona bajo la línea marcada, se desgasta con una piedra diamantada redonda o cónica de extremo redondeado, a baja velocidad, estableciendo una ligera concavidad, la cual sería necesaria para la libre acomodación de los tejidos blandos en esa zona (Figura 9). [12]

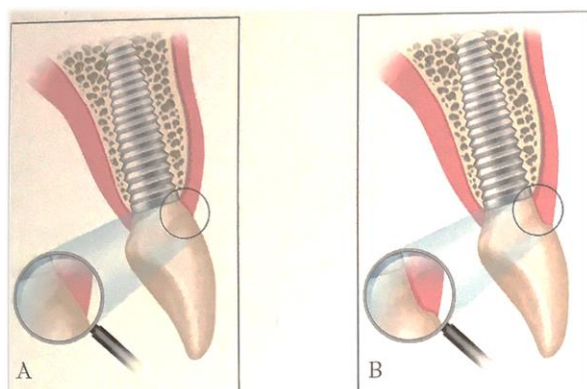


Figura 8: Perfil de emergencia convexo y cóncavo respectivamente.

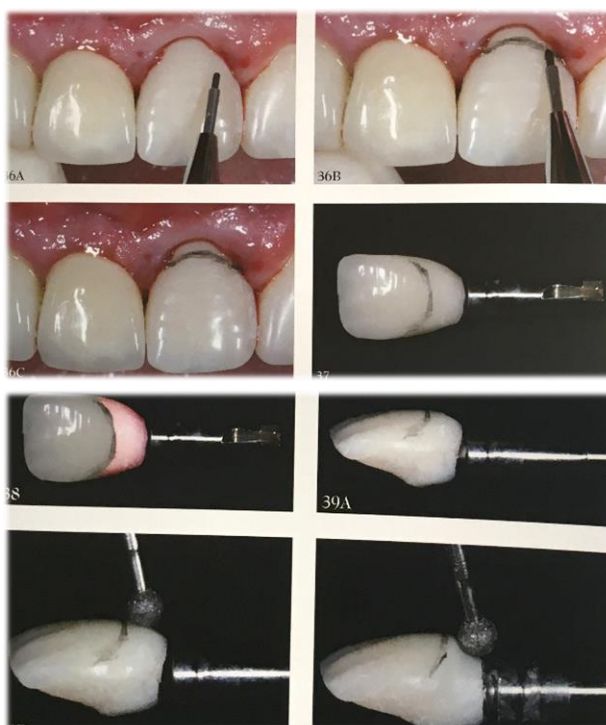

Figura 9: Confección del perfil de emergencia según técnica de Rosa. [12]

En los últimos años, se han desarrollado otras técnicas que incluyen el uso de la tecnología CAD/CAM para confeccionar tanto los pilares como las restauraciones provisionales, diseñándolos digitalmente en forma individualizada para cada caso clínico, para luego obtener las estructuras a través de un fresado de un bloque de algún material previamente seleccionado. [17] [24] [25]

V. RESULTADOS DE LA BÚSQUEDA BIBLIOGRÁFICA

Luego de la búsqueda, que siguiera los criterios de inclusión y exclusión, se logró obtener un total de 9 artículos, de los cuales se proporciona una descripción detallada a continuación.

Dornbush et al., propone que es posible obtener mejoras en el tejido blando periimplantario, a través de la combinación de pilares con platform switching y una modificación de la emergencia del pilar en su porción subgingival, a lo que le denomina “mejora del perfil de emergencia sulcular” (ASEPE, según su sigla en inglés). Indica que, con esta técnica, existe un aumento del volumen de tejido blando alrededor del implante, logrando el volumen óptimo. En la Figura 10, se grafica el concepto del autor. [26]

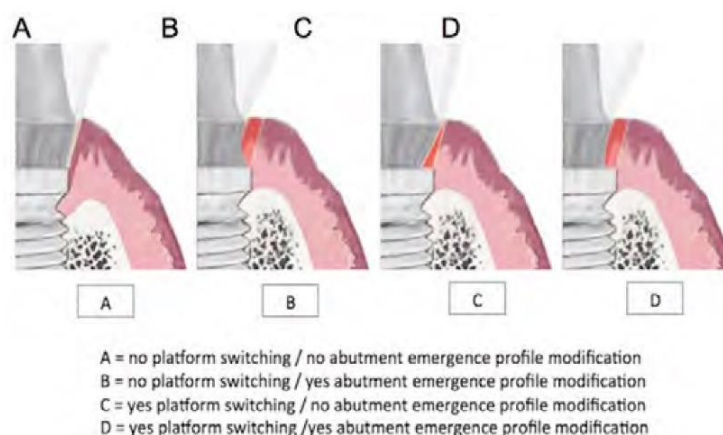


Figura 1.

La técnica consiste en realizar la modificación del cuello del abutment con una fresa de carburo o piedra diamantada fina con forma de balón, recontorneando la porción subgingival y adelgazando el diámetro del pilar, creando un perfil de emergencia que permita más espacio para los tejidos blandos (Figura 11). Se debe tener cuidado de no eliminar demasiada estructura, porque se podría poner en peligro la integridad del pilar. Por lo tanto, la aplicación de esta técnica, es personalizada y específica del sitio, lo que permite al clínico el control total de la zona donde se quiere proporcionar las ventajas de esta técnica. [26]

Las ventajas sobre el tejido blando de esta técnica son las siguientes:

- Elimina la presión excesiva sobre el tejido gingival, debido a las distintas topografías angulares de la cresta ósea adyacente o por la proximidad entre los dientes/implantes adyacentes.
- Permite espacio interproximal suficiente para facilitar la higiene entre el implante y el diente/implante adyacente.
- Previene la isquemia excesiva del tejido blando durante el asentamiento del pilar, evitando discrepancias de los márgenes gingivales de los dientes anteriores estéticamente inaceptables. [26]

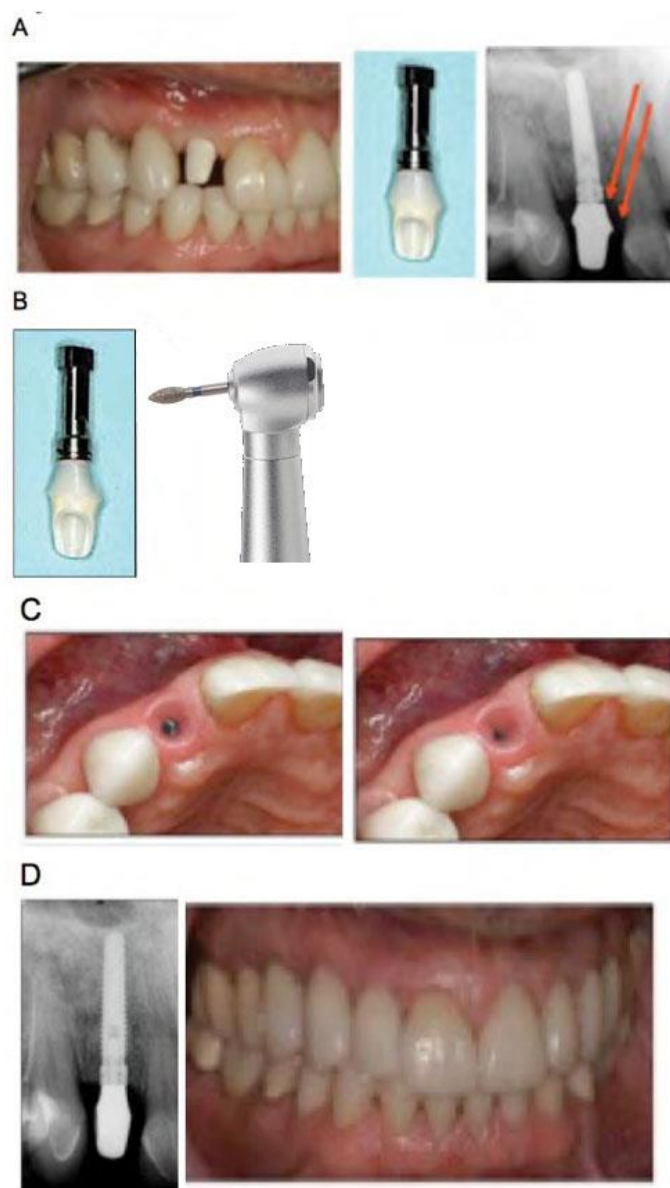


Figura 2: Técnica de Dornbush et al. para la confección del perfil de emergencia.

Steigmann et al., presenta una guía de cómo seleccionar la forma del pilar para optimizar la estética, basándose en la posición del implante en el reborde alveolar. Se plantean 3 escenarios: el implante en posición centrada, en posición palatinizada y en posición vestibularizada (Figura 12).

Define una posición centrada del implante, cuando el borde vestibular de la plataforma de éste, se ubica 2mm hacia palatino desde una línea imaginaria que une los contornos vestibulares de las coronas adyacentes. El perfil de emergencia de tales implantes debe estar ligeramente subcontorneado para que los tejidos blandos se puedan apoyar correctamente, sin tensión indebida.

Una posición palatinizada, la define como una distancia mayor a 2mm de la plataforma del implante a la línea imaginaria. En este caso, indica que el perfil de emergencia debe ser convexo, presionando los tejidos labialmente para así lograr un soporte del tejido blando adecuado.

Y una posición vestibularizada, que se refiere a que el implante esté dentro del reborde alveolar, pero posicionado ligeramente hacia labial. En esta situación, aconseja que el pilar debe ser subcontorneado, para ejercer una presión mínima y permita un aumento en el volumen de los tejidos blandos. El grado de concavidad diseñado sobre el pilar será dependiente del grado de vestibularización del implante. [27]

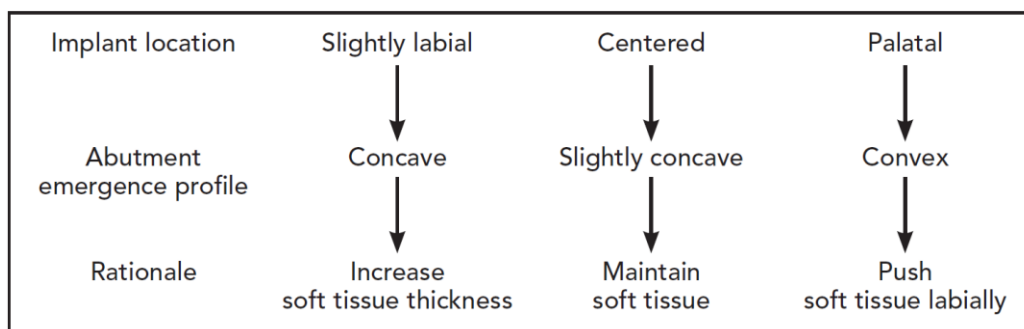


Figura 3: Guía para seleccionar la forma del pilar de acuerdo a la posición del implante.

Wittneben et al., plantea una técnica llamada “técnica de compresión dinámica”, la cual consiste en manejar los tejidos blandos, primero, induciendo una presión con el provisorio para guiar el tejido y apretarlo en la posición correcta y, luego, el provisional se reduce periódicamente para crear un espacio que los tejidos blandos deben rellenar (Figura 13). Se confecciona el provisorio ligeramente sobrecontorneado por mesial y distal, aplicando presión sobre las papilas, con una adecuada zona de contacto interproximal entre la corona del diente e implante adyacente. La reacción inicial a la presión aplicada sobre la

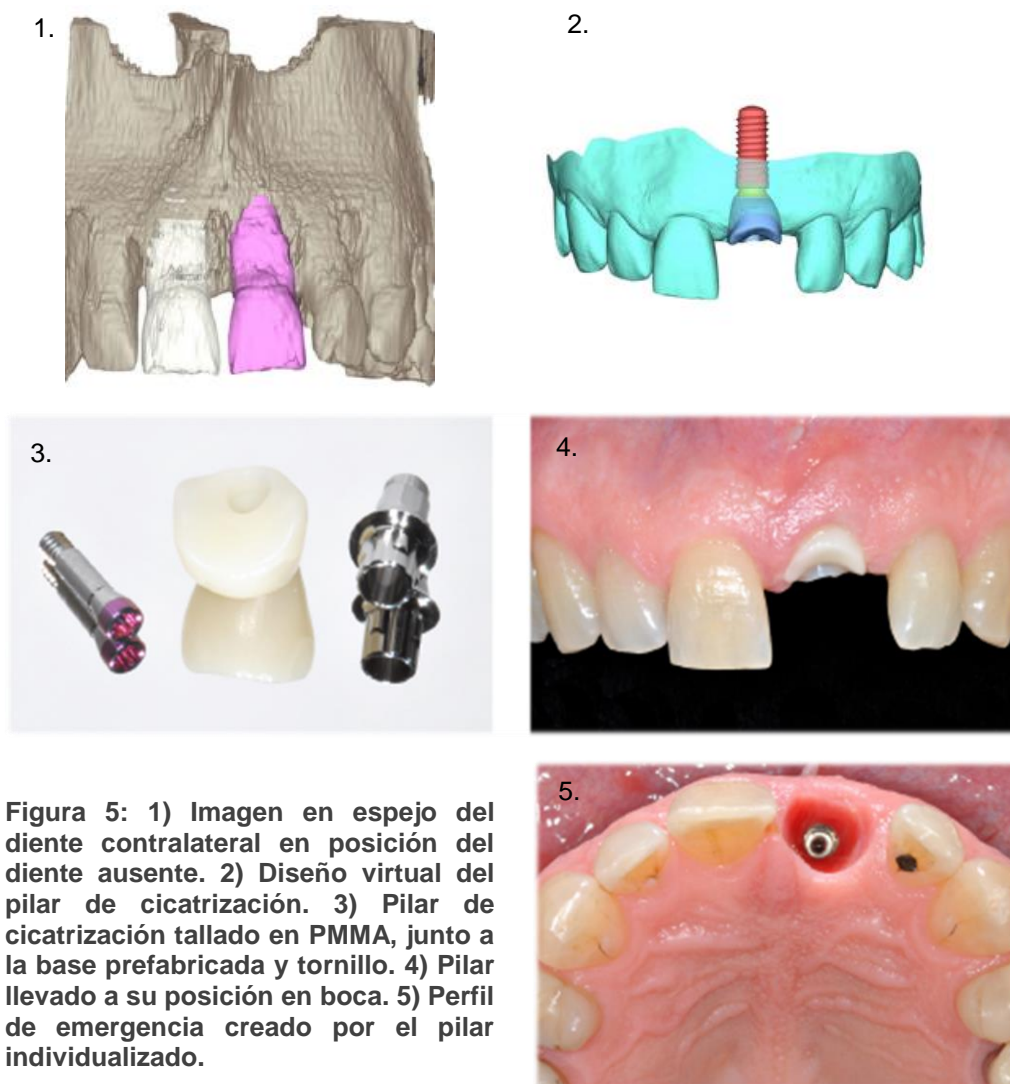
mucosa será la isquemia del tejido blando periimplantario, que debe ser moderada para evitar el daño tisular y desaparecer en 15 minutos, con el cuidado de limitar su extensión hasta la mitad de los dientes vecinos. Durante las primeras 2 semanas, la presión selectiva se aplica añadiendo volumen en los sitios seleccionados con resina fotopolimerizable (fluida o convencional). Dos semanas más tarde, se modifica la forma del perfil, eliminando el volumen en las áreas interproximal y cervical, creándose espacio para el tejido blando, que permite que las papilas maduren, quedando, finalmente, un perfil subcontorneado. Los objetivos son crear un nivel gingival que coincida con la dentición adyacente, establecer un perfil de emergencia preciso, reubicar con precisión el cenit gingival, lograr una altura y ancho equilibrados de la papila y crear un área de contacto proximal con el diente adyacente [28].

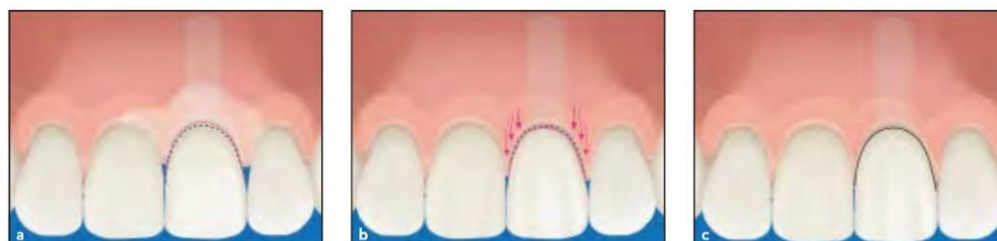

Figura 4: Ilustración esquemática de la técnica de compresión dinámica.

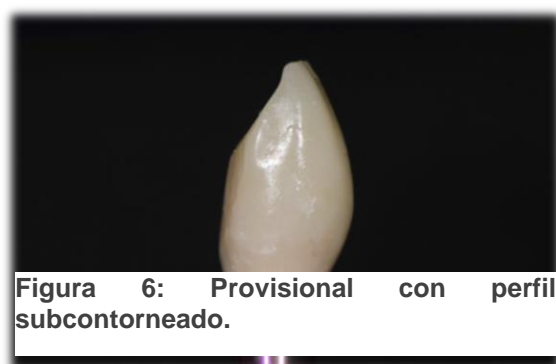Joda et al., trata de introducir un nuevo enfoque en la elaboración del perfil de emergencia de un reborde cicatrizado, a través de la producción CAD/CAM de un pilar de cicatrización, mediante la copia del perfil de emergencia del diente contra lateral desde los datos de la tomografía computarizada (CBCT). Luego de la instalación del implante, se realiza un escaneo intraoral para obtener su posición tridimensional en boca, posteriormente, durante la fase de cicatrización, se utiliza el diente contralateral como modelo para el perfil de emergencia de la futura reconstrucción del implante. Los datos DICOM radiográficos tridimensionales del maxilar y la información transferida del escáner intraoral (datos STL), se superponen en un software de planificación de implantes que permite obtener una imagen en espejo del diente contralateral en posición del diente a rehabilitar, con lo cual se diseña virtualmente un pilar de cicatrización individualizado y es posible fabricarlo mediante maquinado sobre un bloque de PMMA (CAD/CAM). Este healing individualizado se cementa a una base prefabricada de titanio que permite llevar al implante toda esta estructura en forma atornillada. Luego de ocho semanas después de la colocación del implante, se realiza la conexión y se instala el pilar de cicatrización individualizado con el perfil de emergencia digitalizado del diente contra-lateral para modelar en forma inmediata los tejidos gingivales (Figura 14). Con la aplicación de esta técnica, los autores proponen obtener la arquitectura de la mucosa periimplante de forma más rápida y predecible, ya que en un solo paso se forma el perfil (en el momento de la conexión), eliminando el tiempo que lleva acondicionar el tejido con los sucesivos

cambios en los provisionales luego de retirar los pilares de cicatrización. Sin embargo, los autores reconocen que se deben realizar más investigaciones utilizando esta técnica para conocer los resultados de su aplicación a largo plazo [25].



Nam y Aranyarachkul, describen parámetros ideales del perfil de tejido blando peri-implantario que deben ser evaluados y que deben imitar a los existentes en los dientes adyacentes, éstos son la posición del margen, color, contorno, textura, espesor y la altura de papilas interdentes. Los autores expresan que para lograr resultados exitosos en los tratamientos de implantes es esencial utilizar restauraciones provisionarias para el manejo de los tejidos blandos, las que de preferencia deben ser atornilladas, debido a sus múltiples ventajas: ausencia de cemento residual, fácil recuperación y control sobre la

presión ejercida sobre los tejidos blandos. Describen tres casos en los que utilizan la técnica de presión selectiva con restauraciones provisionales cóncavas en la porción subgingival. Utilizando esta técnica, se aplicó menor presión bajo el margen de la cara vestibular y en contraste mayor presión en las paredes interproximales para lograr dar forma a las papilas interdentes (Figura 15). También mencionan que luego de retirar en repetidas ocasiones la restauración provisional a lo largo del tratamiento, el tejido blando podría traumatizarse pudiendo, posiblemente, producirse una recesión, la que lograría ser compensada o evitada con la baja presión ejercida por las restauraciones provisionales subcontorneadas en la cara vestibular, la que permitirá obtener un tejido blando grueso y estable, forma que, además, deben tener las restauraciones definitivas para mantener la estabilidad del tejido. [29]



Bishti et al., en su revisión sistemática, identifica tres tipos de diseños de pilar: festoneados, con platform switching y pilares cóncavos. Se encontró una diferencia significativa en la pérdida ósea media entre el diseño convencional y pilares platform switching. En relación a los pilares de perfiles cóncavos, se forma un macrosurco circunferencial, que algunos autores lo utilizan más pronunciado sólo en la pared vestibular, pero coinciden en que este diseño mejora la estabilización de los tejidos blandos en comparación a pilares con diseño estándar, esto, probablemente debido a tres factores: el primero, es que el surco circunferencial crea una cámara de vacío en la que se forma un coágulo que favorece la regeneración de los tejidos blandos, en segundo lugar, su forma curva permite una mayor superficie de contacto con el tejido blando peri-implantario y, por último, la creación de un sello en forma de anillo de tejido blando que podría estabilizar la adhesión del tejido conectivo e imitar, en cierto grado, funcionalmente el efecto de las fibras de Sharpey.

Menciona que la estabilidad de los tejidos peri-implantarios a largo plazo depende, en gran medida, de un volumen adecuado de tejido blando adyacente, por ello, la correcta instalación tridimensional del implante se considera como un factor importante para

alcanzar la función y el resultado estético óptimo. En este contexto, también sugiere que se requiere un ancho de 2 mm de mucosa peri-implantaria para permitir una correcta unión del epitelio y del tejido conectivo, lo que es una condición poco frecuente, considerando que el espesor gingival alrededor de los dientes naturales no supera 1,3 - 1,5 mm en la maxila y en la mandíbula respectivamente, y que la apariencia con el mantenimiento en el tiempo de la arquitectura de los tejidos blandos se encuentra influenciada por las características del hueso adyacente. Además, le da importancia al material y diseño del pilar a utilizar en las restauraciones implantosoportadas, frente al resultado estético que se pueda obtener (principalmente a la porción subgingival del pilar). Considerando que los materiales utilizados en los pilares son muy variados, establece que el grosor de la mucosa es crucial en cuanto a la decoloración, siendo un factor estético importante, y se sugiere que, con un espesor de mucosa de 3 mm, no hay cambios de color en los tejidos blandos peri-implantarios. No obstante, muchos autores han considerado los 3 mm de espesor de mucosa como imposibles de conseguir. Por lo que se concluye que, tanto pilares de titanio como de zirconio (considerado estético), indujeron cambios de color negativos en el tejido blando peri-implantario, y que, a pesar de la excelente biocompatibilidad del titanio con los tejidos adyacentes, otros materiales como el oro o zirconio, no se deben considerar como un factor de riesgo para la pérdida ósea marginal o para la recesión de los tejidos blandos.

Al finalizar la búsqueda y debido a la escasa información lograda recopilar concluye que la preservación del hueso marginal y del tejido blando alrededor de los implantes es multifactorial y es controlada por factores tanto biológicos como mecánicos; además, reconoce la importancia del biotipo grueso para un mejor resultado estético y funcional, ya que se considera denso y fibroso, condiciones favorables debido a la ausencia de ligamento periodontal que proporciona mayor suministro sanguíneo durante la cicatrización de los tejidos blandos. [30]

Furze et al., realizó un estudio clínico controlado randomizado para comparar el resultado estético en casos de rehabilitaciones implantosoportadas unitarias con y sin la utilización de provisionales. Se instalaron 20 implantes que fueron posicionados a nivel de la cresta ósea y luego de una cicatrización de entre 12 y 16 semanas se realizó la cirugía de conexión. Se formaron dos grupos de forma aleatoria, Grupo de cohorte 1: compuesto por 10 pacientes, a los que se le instaló una restauración provisoria durante 6 meses y se utilizó la técnica de compresión dinámica, y posteriormente se confeccionó la restauración definitiva. El Grupo de cohorte 2: compuesto también por 10 pacientes, en donde luego de la conexión del implante, se obtuvo una impresión final y se fabricó una restauración definitiva sin una fase provisional previa. Todos los implantes alcanzaron una adecuada estabilidad primaria y no presentaron signos de infección o supuración alrededor de los sitios de cicatrización. Aunque el estudio busca determinar la importancia de la utilización de restauraciones provisionarias por su papel en la maduración y estabilidad

de los tejidos blandos peri-implantarios, no habla de la forma en que definió el perfil de emergencia. Se concluye que el grupo que utilizó una restauración provisoria previa a la restauración definitiva obtuvo una puntuación más alta de los índices PES y WES, estadísticamente significativas, en comparación al grupo que no tuvo etapa de provisionalización, lo que evidencia la importancia de esta etapa para un resultado final óptimo desde el punto de vista estético. [31]

Alani y Corson, en 2011, estiman que el perfil de emergencia deseado es uno similar al del diente natural, pero es difícil obtener tal forma, principalmente, a la diferencia en las dimensiones circunferenciales, la forma y la posición del implante instalado. Una vez lograda la cicatrización, los tejidos blandos peri-implantarios requieren ser manipulados para obtener un perfil de emergencia ovalado y divergente, en lugar de una emergencia cilíndrica y paralela que se forma gracias al aditamento de cicatrización. Dependiendo de la profundidad del implante y del biotipo gingival, será el grado de manipulación de los tejidos blandos circundantes al implante; cuando un implante se coloca suficientemente profundo en un biotipo gingival grueso, la aparición gradual de la corona definitiva es la adecuada, a diferencia de cuando se trata de un biotipo delgado y un implante más superficial que forman un perfil de emergencia abrupto y antinatural. Al adelgazar la corona en su porción subgingival puede generar que los tejidos blandos se muevan hacia incisal, mientras que su aumento generará su movimiento hacia apical.

Para lograr generar el perfil de emergencia deseado, Alani y Corson, diferencian dos técnicas: A) una técnica indirecta, en la que el perfil de emergencia deseado se talla en un modelo de yeso, en el que se encuentra un análogo con la posición exacta del implante respecto a los dientes adyacentes. En este tipo de técnica no existe un indicio del biotipo gingival o de la tolerancia del tejido a los cambios dimensionales de la restauración provisoria o definitiva lo que puede llevar a posteriores recesiones e incluso a reabsorciones óseas, debido al trauma causado por una restauración sobrecontorneada. B) Una técnica directa, en este tipo de técnica describe la necesidad de modificaciones graduales a la restauración provisoria, considerándola más ventajosa, debido a que permite una evaluación directa de la influencia del cambio en el contorno del perfil de emergencia hasta lograr el deseado para, posteriormente, registrarlo y reproducirlo en la restauración definitiva.

Los autores concluyen que el éxito de las restauraciones sobre implantes se ve condicionada a la cantidad y tipo de tejido alrededor del implante, además de la posición espacial en que se encuentra el implante instalado. Se debe ser cuidadoso independiente de las técnicas que se utilicen para no sobremanipular los tejidos hasta un grado que pueda causar un trauma innecesario o molestias prolongadas. [32]

Pelekanos et al., enfatiza la importancia de preservar la arquitectura de los tejidos blandos mediante la conservación del alveolo, preservación de las crestas alveolares,

regeneración ósea guiada y diferentes modalidades de colocación del implante en cuestión, pensando en la primera fase quirúrgica, y desde el punto de vista protésico, se indica el beneficio de la utilización de pilares definitivos de menor diámetro en comparación al diámetro del implante, que ha demostrado que inhibe la pérdida ósea crestal, gracias al efecto platform switching que aleja el microgap de la cresta ósea y permite que el ancho biológico se desarrolle en sentido horizontal. Pelekanos et al., utiliza la técnica de impresión de posición del implante en la cirugía de instalación para, posteriormente, fabricar por CAD/CAM el pilar definitivo a instalar en la cirugía de conexión, de esta forma el pilar definitivo guiará la cicatrización peri-implantaria del tejido blando para obtener una arquitectura óptima, evitando, además, el trauma provocado cada vez que el pilar de cicatrización y posterior provisorio son removidos.

En los casos expuestos por los autores, se tomó la precaución de asegurar que el perfil determinado en el pilar definitivo fuese subcontorneado al menos en la pared vestibular, comenzando casi paralelo los primeros 2 mm desde la plataforma del implante. La parte incisal se diseñó divergente, para dar el perfil de emergencia ideal de la restauración definitiva, mientras que los contornos mesial y distal también fueron diseñados de esta forma, definiendo las papilas interdentes. Recalcan la importancia del subcontorneado del pilar definitivo para evitar una presión excesiva sobre el tejido blando, la conservación de al menos 2 mm de espesor de tejido en la cara vestibular es para evitar recesiones gingivales y proporcionar una mejor estética del área. Es recomendable 2 a 3 mm de distancia entre la superficie de la raíz dentaria vecina y la región más próxima del pilar definitivo para asegurar la formación de la papila interdental, también destacan que la manipulación frecuente de la restauración provisorio es, potencialmente, perjudicial para la estabilidad de los tejidos blandos peri-implantarios, por el trauma que podría producir sobre el tejido circundante. [33]

X. REFERENCIAS

- [1] J. Lindhe, N. Lang y T. Karring, *Periodontología Clínica e Implantología Odontológica*, 5° Ed., Quinta ed., Buenos Aires: Panamericana, 2009.
- [2] M. Newman, H. Takei, P. Klokkevold y F. Carranza, *Periodontología Clínica de Carranza*, Onceava ed., New York: Amolca, 2014.
- [3] D. Thoma, S. Mühlemann y R. Jung , «Critical soft-tissue dimensions with dental implants and treatment concepts,» *Periodontology 2000* , vol. 66, nº 1, pp. 106-11, 2014.
- [4] S. Dhir, L. Mahesh, G. M. Kurtzman y K. Vandana, «Peri-Implant and Periodontal Tissues: A Review of Differences and Similarities,» *Compendium of continuing Education in Dentistry*, vol. 34, nº 8, pp. 69-75, 2013.
- [5] Y. Wang, Y. Zhang y R. Miron, «Health, Maintenance and Recovery of Soft Tissues around Impants,» *Clinical Implant Dentistry and Related Research*, vol. 18, nº e, pp. 618-634, 2016.
- [6] O. Zuhr y H. Marc, *Cirugía Plástica y Estética. Periodontal e Implantológica.*, Barcelona: Quintessence, 2013.
- [7] A. Sculean, R. Gruber y D. Bosshardt, «Soft tissue wound healing around teeth and dental implants,» *Journal of Clinical Periodontology*, vol. 41, nº 15, pp. 6-22, 2014.
- [8] A. Lee, J.-H. Fu y K. Lau, «Soft Tissue Biotype Affects Implant,» *Implant Dentistry*, vol. 20, nº 3, pp. 38-47, 2011.
- [9] C. Misch, *Implantología Contemporánea*, Tercera ed., Barcelona: Elsevier, 2009.
- [10] H. Batal, A. Yavari y P. Mehra, «Soft Tissue Surgery for Implant,» *Dental Clinics of North America*, vol. 59, nº 2, pp. 471-491, 2015.
- [11] V. Lazic, A. Todorovic, I. Djordjevic, N. Milosevic, D. Popovic y A. Miletic, «Contouring the Emergence Profile of Peri-implant Soft Tissue by Provisionals on Implants - Case Report,» *Serbian Dental Journal*, vol. 62, nº 4, pp. 196-201, 2016.
- [12] J. Rosa, *Restauración Dentoalveolar Inmediata: Implantes con carga inmediata en alveolos comprometidos*, Sao Paulo: Santos, 2012.
- [13] T. Schoenbaum , «Abutment Emergence Contours for Single-Unit Implants,» *Journal of Esthetic and Restorative Dentistry* , vol. 27, nº 1, pp. 1-3, 2015.

- [14] H. Shafie, *Clinical and Laboratory Manual of Dental Implant Abutments*, Iowa: Wiley Blackwell, 2014.
- [15] H. Su, O. González-Martín, A. Weisgold y E. Lee, «Considerations of Implant Abutment and Crown Contour: Critical Contour and Subcritical Contour,» *The International Journal of Periodontics Restorative Dentistry*, vol. 30, nº 4, p. 335–343, 2010.
- [16] S. Potashnick, «Soft Tissue Modeling for the Esthetic Single-Tooth Implant Restoration,» *Journal of Esthetic Dentistry*, vol. 10, nº 3, pp. 121-131, 1998.
- [17] P. Proussaefs, «Immediate provisionalization with a CAD/CAM interim abutment and crown: A guided soft tissue healing technique,» *The Journal of Prosthetic Dentistry*, vol. 113, nº 2, pp. 91-95, 2015.
- [18] K. Anusavice, *Phillips Ciencia de los Materiales Dentales*, Undécima ed., Madrid: Elsevier, 2004.
- [19] R. Craig, *Materiales de odontología restauradora*, Décima ed., Madrid: Harcourt Brace, 1998.
- [20] D. Neale y W. Chee, «Development of implant soft tissue emergence profile: A technique,» *The Journal of Prosthetic Dentistry*, vol. 71, nº 4, p. 364–368, 1994.
- [21] R. Davidoff, «Late Stage Soft Tissue Modification for Anatomically Correct Implant-Supported Restorations,» *The Journal of Prosthetic Dentistry*, vol. 76, nº 3, pp. 334-8, 1996.
- [22] D. Macintosh y M. Sutherland, «Method for developing an optimal emergence profile using heat-polymerized provisional restorations for single-tooth implant-supported restorations,» *The Journal of Prosthetic Dentistry*, vol. 91, pp. 289-92, 2004.
- [23] S. Azer, «A Simplified Technique for Creating a Customized Gingival Emergence Profile for Implant-Supported Crowns,» *Journal of Prosthodontics*, vol. 19, p. 497–501, 2010.
- [24] W. Alshhrani y M. Al Amri, «Customized CAD-CAM healing abutment for delayed loaded implants,» *The Journal of Prosthetic Dentistry*, vol. 116, pp. 176-179, 2016.
- [25] T. Joda, M. Ferrari y U. Braegger, «A digital approach for one-step formation of the supra-implant emergence profile with an individualized CAD/CAM healing abutment,» *Journal of Prosthodontic Research*, vol. 60, pp. 220-223, 2016.
- [26] J. Dornbush, G. Reiser y D. Ho, «Platform Switching and Abutment Emergence Profile Modification on Peri-Implant Soft Tissue,» *Alpha Omegan*, vol. 107, nº 2, pp. 28-32, 2014.

- [27] M. Steigmann, A. Monje, H.-L. Chan y H.-L. Wang, «Emergence Profile Design Based on Implant Position in the Esthetic Zone,» *The International Journal of Periodontics & Restorative Dentistry*, vol. 34, nº 4, p. 559–563, 2014.
- [28] J.-G. Wittneben, D. Buser, U. Belser y U. Brägger, «Peri-implant Soft Tissue Conditioning with Provisional Restorations in the Esthetic Zone: The Dynamic Compression Technique,» *The International Journal of Periodontics and Restorative Dentistry*, vol. 33, nº 4, p. 447–455, 2013.
- [29] J. Nam y P. Aranyarachkul, «Achieving the Optimal Peri-implant Soft Tissue Profile by the Selective Pressure Method via Provisional Restorations in the Esthetic Zone,» *Journal of Esthetic and Restorative Dentistry*, vol. 27, nº 3, pp. 136-144, 2015.
- [30] S. Bishti, J. R. Strub y W. Att, «Effect of the implant–abutment interface on periimplant tissues: A systematic review,» *Acta Odontologica Scandinavica*, vol. 72, nº 1, pp. 13-25, 2013.
- [31] D. Furze, S. Alam y J.-G. Wittneben, «Esthetic Outcome of Implant Supported Crowns With and Without Peri-Implant Conditioning Using Provisional Fixed Prosthesis: A Randomized Controlled Clinical Trial,» *Clinical Implant Dentistry and Related Research*, vol. 00, nº 00, pp. 1-10, 2016.
- [32] A. Alani y M. Corson, «Soft tissue manipulation for single implant restorations,» *British Dental Journal*, vol. 211, nº 9, pp. 411-416, 2011.
- [33] S. Pelekanos, A. Ntounis, S. Jovanovic y E. Euwe, «Defenitive Abutment-Driven Stage-Two Surgery as a Means to Reduce Peri-implant Soft Tissue Changes: Introduction of a New Concept,» *The International Journal of Periodontics & Restorative Dentistry*, vol. 33, nº 2, pp. 193-199, 2013.
- [34] E. Rompen, N. Raepsaet, O. Domken, B. Touati y E. Van Dooren, «Soft tissue stability at the facial aspect of gingivally converging abutments in the esthetic zone: A pilot clinical study,» *The Journal of Prosthetic Dentistry*, vol. 97, nº 6, pp. S119-S125, 2007.
- [35] R. Fürhauser, «Índice Estético Rosa (Pink Esthetic Score) en la Práctica Clínica,» *Quintessenz Implantologie*, vol. 21, nº 2, pp. 143-148, 2013.

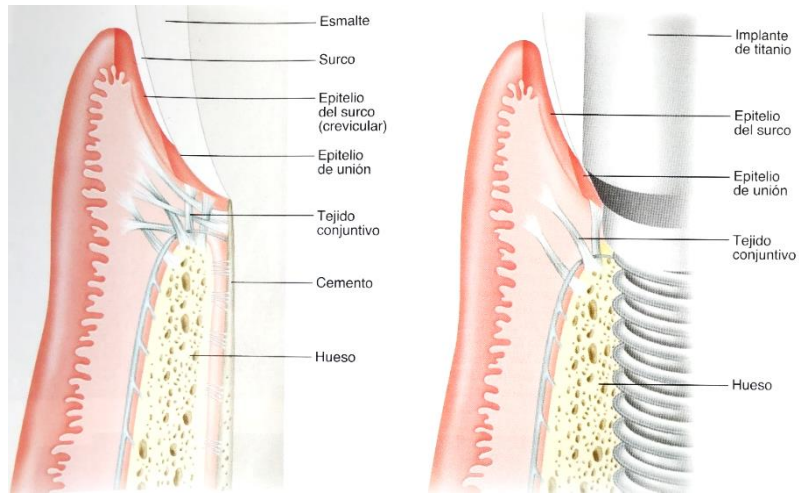


Figura 2: Tejidos periodontales y tejidos peri-implantarios

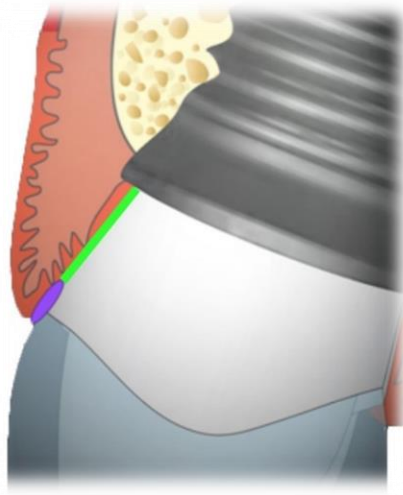


Figura 1: Zona púrpura: Contorno Crítico. Zona Verde: Contorno Subcrítico.

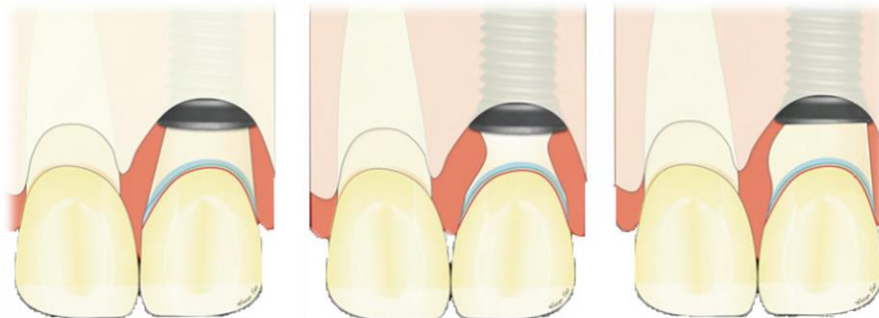

Figura 3: Imagen gráfica de la modificación del contorno subcrítico (recto, subcontorneado, sobrecontorneado respectivamente).

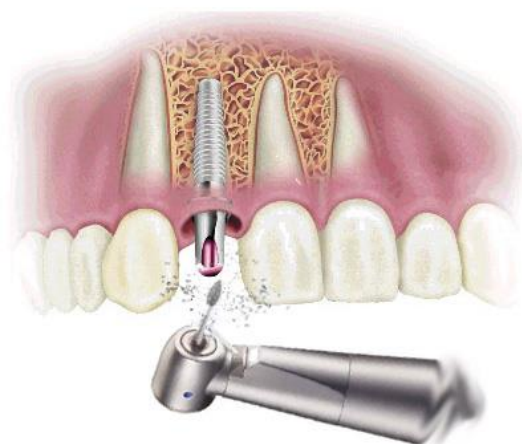

Figura 4: Fresado de los tejidos blandos para conformación del perfil de emergencia.

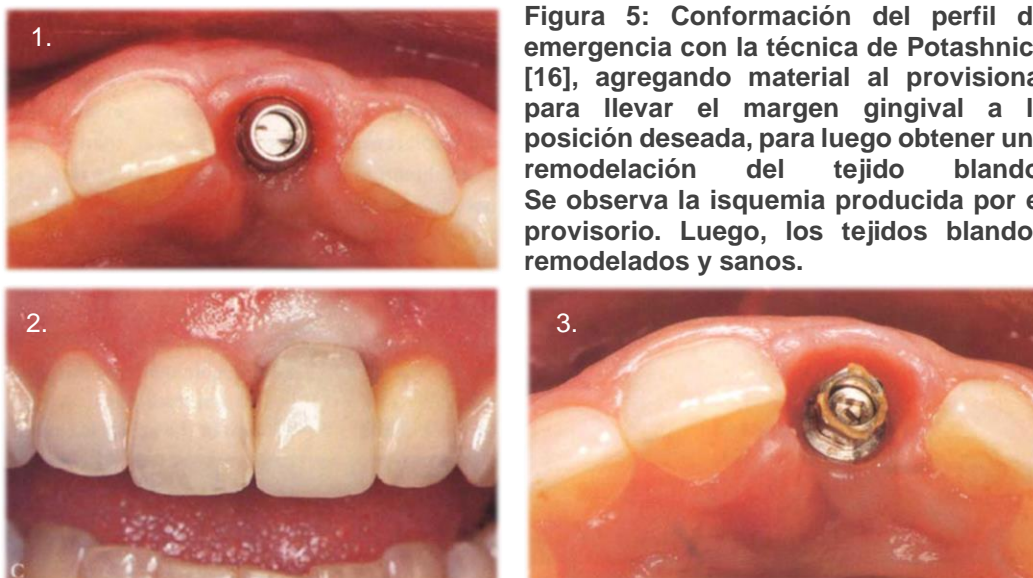


Figura 5: Conformación del perfil de emergencia con la técnica de Potashnick [16], agregando material al provisional para llevar el margen gingival a la posición deseada, para luego obtener una remodelación del tejido blando. Se observa la isquemia producida por el provisorio. Luego, los tejidos blandos remodelados y sanos.

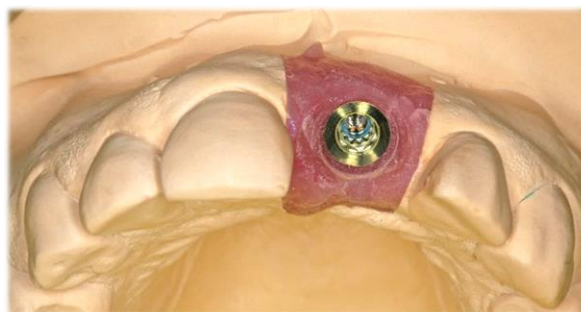


Figura 6: Conformación del perfil de emergencia en el modelo de yeso, realizando el desgaste con instrumental rotatorio.



Figura 7: Tallado del perfil de emergencia en encía protésica.

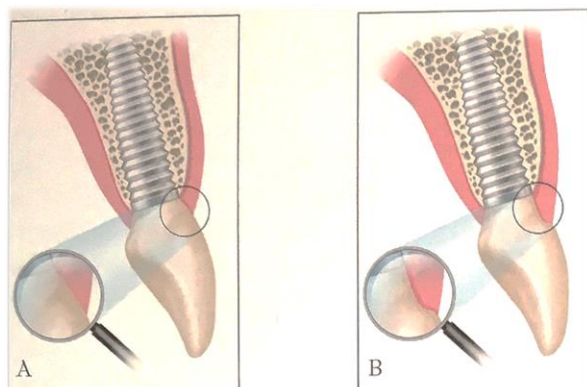


Figura 8: Perfil de emergencia convexo y cóncavo respectivamente.

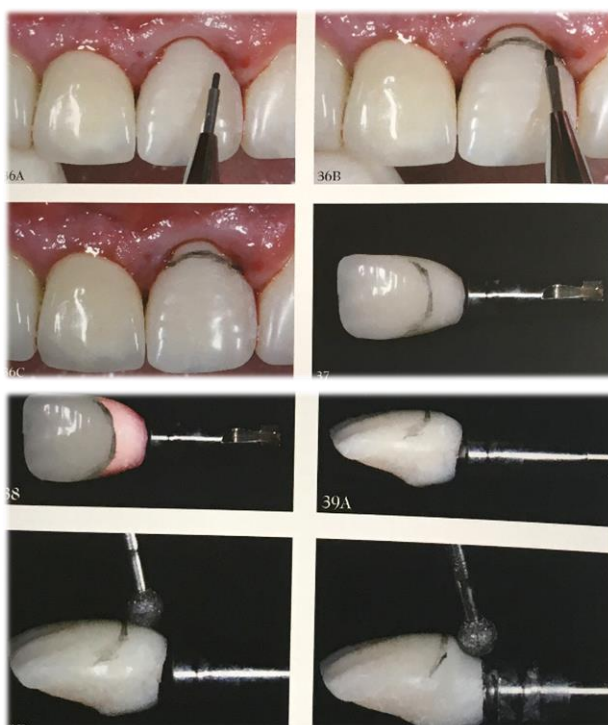

Figura 9: Confección del perfil de emergencia según técnica de Rosa. [12]

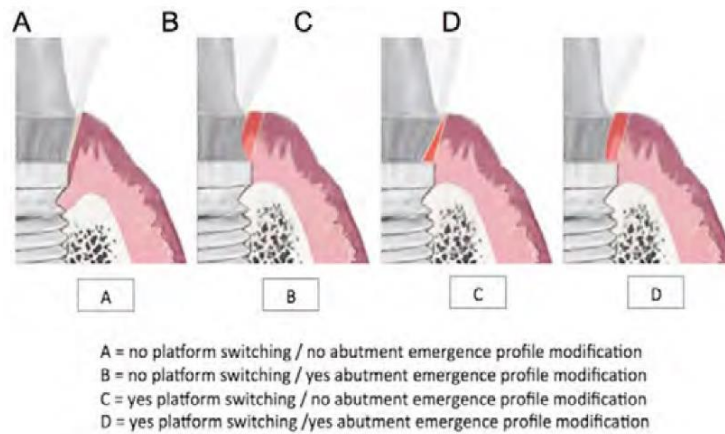


Figura 10.

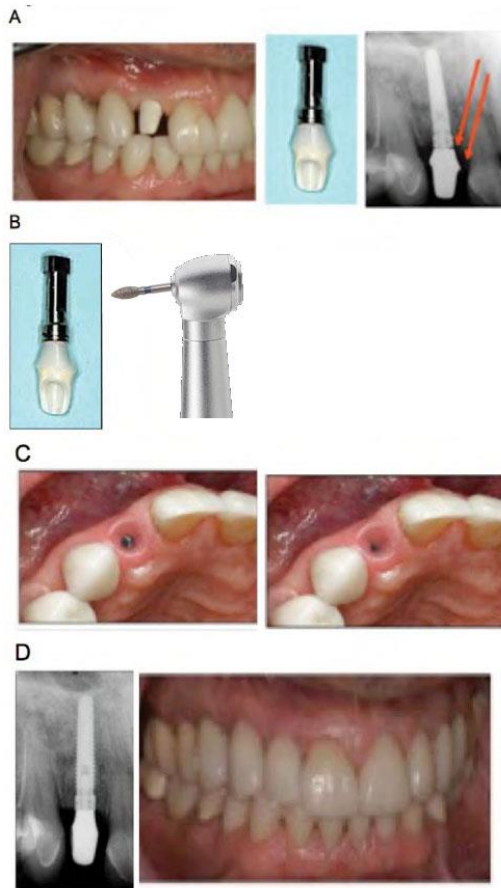


Figura 11: Técnica de Dornbush et al. para la confección del perfil de emergencia.

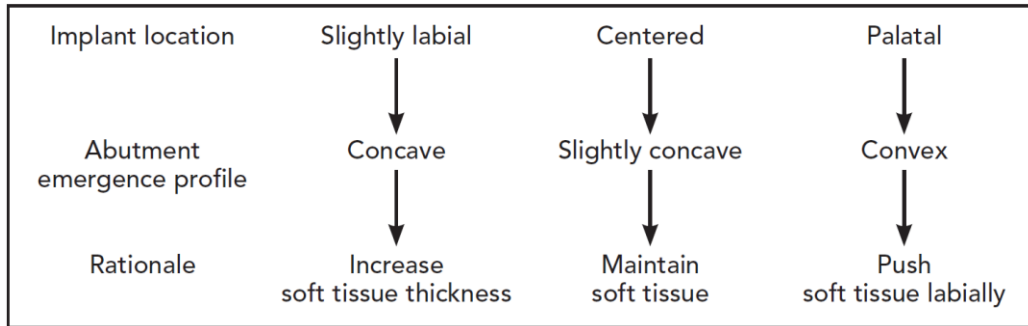


Figura 12: Guía para seleccionar la forma del pilar de acuerdo a la posición del implante.

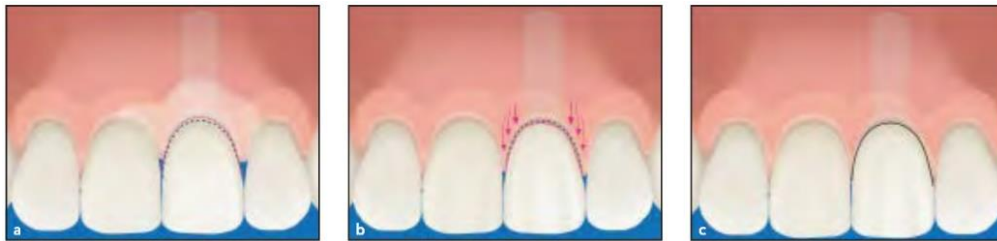


Figura 13: Ilustración esquemática de la técnica de compresión dinámica.

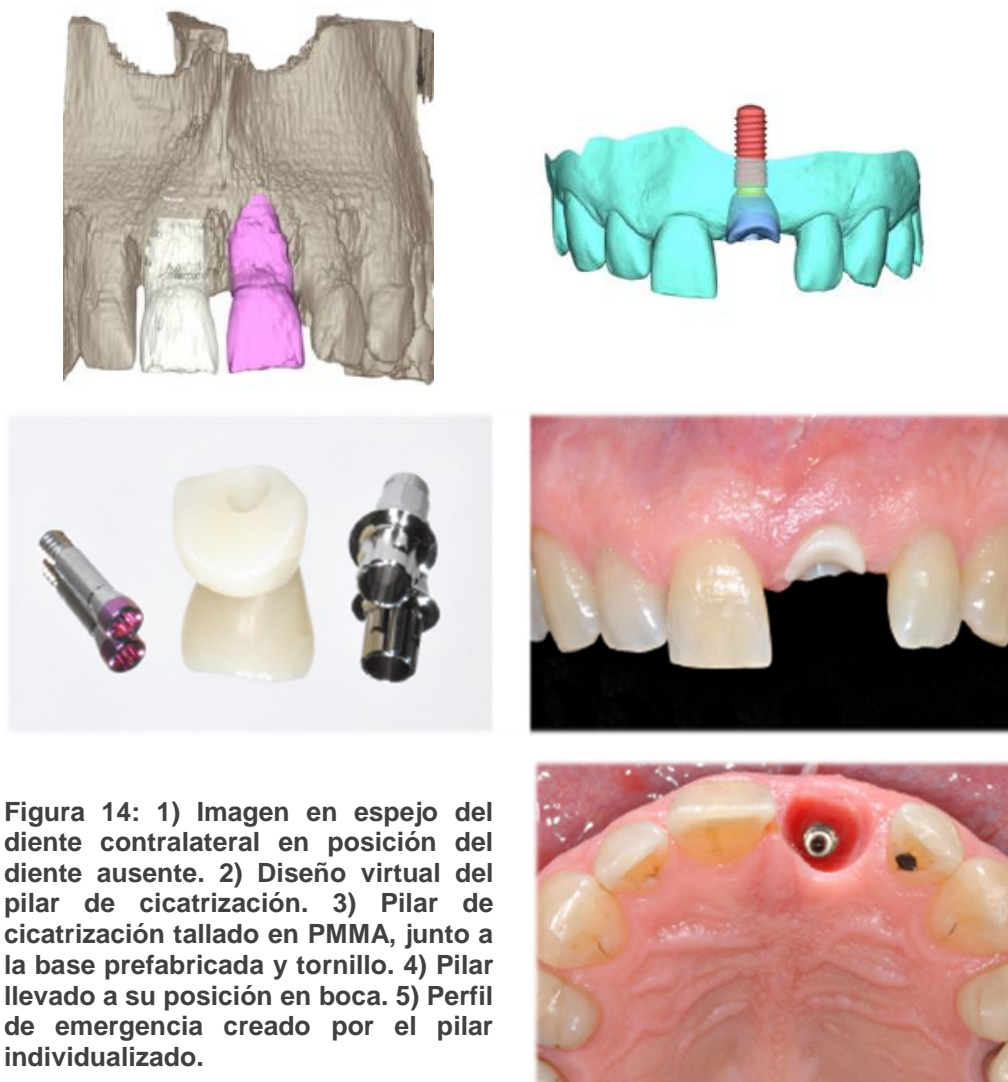

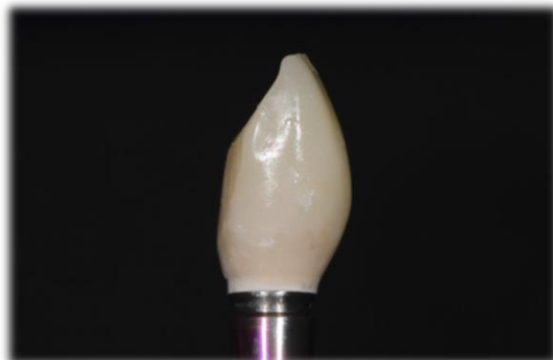


Figura 15: Provisional con perfil subcontorneado.