Universidad de Valparaíso
Facultad de Medicina
Carrera de Tecnología Médica

"Actividad espermatogénica en machos adultos jóvenes de "hámster dorado" *Mesocricetus auratus* Waterhouse, 1839 (Rodentia, Octodontidae) sometidos a hemicastración"

Seminario de Grado
presentado en conformidad a los requisitos para obtener
el Grado Académico de
"Licenciado en Tecnología Médica con mención en Morfofisiopatología y Citodiagnóstico"

Datos del autor:
Paulina Alejandra Puebla González

Profesor Guía:
Donald I. Brown González
Profesor Titular de la Universidad de Valparaíso
Profesor de Estado en Biología y Ciencias
32-2508035
donald.brown@uv.cl

Año 2018
Viña del Mar

Agradecimientos

En primer lugar, quisiera agradecer a la Universidad de Valparaíso, por ser la cuna del conocimiento, permitiéndome desarrollar mis capacidades para convertirme en una profesional.

A mi profesor guía, el doctor Donald Brown González, por motivarme constantemente, por compartir sus conocimientos y su experiencia, por su paciencia e interés en ayudarme a concluir mi trabajo con éxito. Por siempre estaré muy agradecida de usted profesor.

Quisiera agradecer a mis padres y hermanos, por formar parte de mi vida y acompañarme en este camino. Gracias por su guía, sus fuerzas y sus oraciones. Todo su esfuerzo no será en vano.

A mi gran compañero de vida, mi pareja Mirko Chamorro Lucero, quien diariamente me da aliento para seguir mi carrera profesional, llegar lejos y dejar huella. Gracias porque siempre estuviste ahí para aconsejarme y apoyarme

Y por último, pero no menos importante, a Dios, por haber sido mi gran amigo y guía, quien me entregó su fortaleza desde el principio. Gracias por tu sabiduría y ciencia, por no dejarme en los tiempos difíciles. Todos mis logros son gracias a Ti.

Muchas Gracias

Resumen

La espermatogénesis es el proceso por el cual las células germinales generan gametos masculinos. Éste se lleva a cabo en los testículos y es un continuo que comprende: una fase proliferativa, una de maduración meiótica y otra de citodiferenciación. Este proceso se puede ver alterado por diversas causas. Una de ellas corresponde a la hemicastración, la cual generaría un aumento de la carga de trabajo en el testículo remanente, provocando un aumento de su tamaño y volumen, como consecuencia del aumento del número celular. Esto se conoce con el nombre de hipertrofia compensadora testicular.

El objetivo del presente estudio es describir la actividad espermatogénica en machos adultos jóvenes de "hámster dorado" *Mesocricetus auratus* Waterhouse, sometidos a hemicastración. El material de estudio corresponde a 13 testículos obtenidos de hámsters dorado, los cuales fueron fijados en Bouin Hollande e incluidos en Paraplast Plus. De éstos, 7 corresponden a testículos de animales adultos normales, y 6 corresponden a los testículos remanentes de los animales hemicastrados por 70 días.

Se aplicó técnica histológica e histoquímica, tales como tricrómico de Arteta y PAS- Hematoxilina respectivamente; los preparados resultantes se utilizaron para realizar estudios morfométricos basados en el recuento de células germinales por diámetro de sección transversal de túbulo seminífero. Esto se complementó con la medición del índice mitótico, que, en conjunto con la técnica inmunohistoquímica utilizando el marcador de proliferación anti-PCNA, permitieron reconocer la actividad proliferativa de las células germinales. Los resultados mostraron que la hemicastración generó cambios aumentando la actividad espermatogénica, lo cual reafirma que el modelo hemicastrado es una herramienta útil para estudiar la regulación de la espermatogénesis testicular.

Palabras claves: Hemicastración, espermatogénesis, regulación espermatogénica, diferenciación espermatogonial, *Mesocricetus auratus*

Abstract

Spermatogenesis is the process by which the male gametes develop. This takes place in the testes and is a continuum that includes: a proliferative phase, meiotic ripening and cell differentiation. This process can be altered by different causes. One of them is the hemicastration, which would generate an increase in the workload in the remnant testis, causing an increase in size and volume, as a result of the increase in cell number. This is known under the name of testicular compensatory hypertrophy.

The objective of the present study is to describe the spermatogenic activity in young adult males of "Golden hamster" *Mesocricetus auratus Waterhouse*, subjected to hemicastration. In this study, 13 testicles obtained from Golden hamsters, were fixed in Bouin Hollande and embedded in Paraplast Plus. Of these, 7 correspond to testicles of normal adult animals, and 6 correspond to the testicles remnants of hemicastrated animals for 70 days. They were processed by histological and histochemical techniques, such as trichrome from Arteta and PAS - Hematoxylin respectively. The resulting preparations were used for morphometric studies based on the cell count by cross section of seminiferous tubule diameter. This was complemented by the measurement of the mitotic index, which, in conjunction with immunohistochemistry using the PCNA proliferation marker, allowed to recognize the proliferative activity of the germ cells.

The results showed that the hemicastration generated changes increasing the spermatogenic activity, which reaffirms that the hemicastrated model is a useful tool to study the regulation of testicular spermatogenesis.

Keywords: Hemicastration, spermatogenesis, espermatogenic regulation, spermatogonial diferenciation, *Mesocricetus auratus*

Índice

Resumen……. Pág. 2
Abstract…… Pág. 3
CAPÍTULO 1. Introducción…….. Pág. 8-17
1.1. Espermatogénesis……. Pág. 8
1.1.1. Fase proliferativa o de multiplicación espermatogonial. Renovación espermatogonial…….. Pág. 9-10
1.1.2. Fase de maduración meiótica de los espermatocitos……. Pág.10
1.1.3. Fase de citodiferenciación o espermiohistogénesis de las espermatidas……. Pág. 11-12
1.1.4 Cinética de la espermatogénesis…….. Pág. 12-13
1.1.4.1. Ciclo del epitelio seminífero…….. Pág. 12
1.1.4.2. Duración del ciclo del epitelio seminífero…… Pág. 13
1.1.5. Regulación de la espermatogénesis…….. Pág. 13-15
1.1.6. Hemicastración ……. Pág. 15-17
CAPÍTULO 2. Objetivo de la investigación……
2.1. Objetivo General…… Pág. 17
2.2. Objetivos Específicos…… Pág. 17
CAPÍTULO 3. Materiales y métodos…….. Pág. 17-22
CAPÍTULO 4. Resultados…… Pág. 22-39
4.1. Variaciones de diámetro tubular y altura del epitelio de secciones transversales de túbulos seminíferos..... Pág. 22-27
4.2. Actividad espermatogénica en hámster dorado machos adultos jóvenes…….. Pág. 27-39
CAPÍTULO 5. Discusión…….. Pág. 40-45
CAPÍTULO 6. Conclusión…… Pág. 46-47
Referencias…….. Pág. 48-51

Índice de Tablas

TABLA 4.1.1 *Diámetro tubular y altura del epitelio en secciones transversales circulares de túbulos seminíferos en testículos de Hámster Dorado.* Pág.23

TABLA 4.1.2 *Prueba de Fisher y Prueba t student sobre la variable diámetro tubular y altura del epitelio promedio.* Pág.24

TABLA 4.2.1 *Número de células presentes por sección transversal de túbulo seminífero en testículos de hámster dorado normales y hemicastrados.* Pág. 28

TABLA 4.2.2 *Proporción espermátidas redondas/ espermatocitos en paquiteno en Hámster Dorado.* Pág. 30

TABLA 4.2.3 *Correlación de Pearson en variables observadas en muestras testiculares de hámsters sometidos a hemicastración.* Pág. 31

TABLA 4.2.4 *Índice mitótico de los diferentes tipos celulares.* Pág. 33

TABLA 4.2.5 *Intensidad de inmunomarcación para el marcador de Proliferación anti PCNA.* Pág. 34

Índice de tablas de Apéndices

TABLA A.1 *Datos previamente recolectados de los animales experimentales.* Pág. 53

TABLA A.2 *Tamaños nucleares de células de Sertoli y células germinales en secciones transversales de túbulos seminíferos en muestras testiculares de hámster dorado.* Pág. 54

TABLA B.1 *Procedimiento de tinción Tricrómico de Arteta.* Pág. 56

TABLA B.2 *Procedimiento de tinción de PAS-Hematoxilina* Pág. 57

TABLA B.3 *Procedimiento técnica inmunohistoquímica para PCNA.* Pág. 57-59

Índice de Figuras

FIGURA 3.1 Fig. 1 y 2 *Fotomicrografías de sección transversal de túbulo seminífero en testículo de hámsters adulto jóvenes normales. Cortes histológicos teñidos con Tricrómico de Arteta (Fig.1) y PAS-Hematoxilina (Fig.2)*
Fig.3 Fotomicrografía de riñón de roedor Octodon degus, correspondiente a control positivo externo para la técnica PAS-Hematoxilina Pág. 20

FIGURA 4.1.1 *Diámetro Tubular en secciones transversales de túbulos seminíferos en testículos de Hámster Dorado Normales y Hemicastrados.* Pág. 25

FIGURA 4.1.2 *Altura del Epitelio en secciones transversales de túbulos seminíferos en testículos de Hámster Dorado Normales y Hemicastrados.* Pág. 26

FIGURA 4.2.1 *Número de células presentes por sección transversal de túbulo seminífero en testículos de hámster dorado normales y hemicastrados.* Pág. 29

FIGURA 4.2.2 *Fotomicrografías de sección transversal de túbulo seminífero en testículo de hámsters dorado adultos jóvenes.* Pág. 32

FIGURA 4.2.3 *Fotomicrografías de testículo, correspondientes a los controles utilizados para la técnica inmunohistoquímica (Controles).* Pág. 35

FIGURA 4.2.4 *Fotomicrografías de secciones transversales de túbulos seminíferos en estado VII del ciclo del epitelio seminífero, en testículo de hámsters dorado adultos jóvenes normales (1-4).* Pág. 36

FIGURA 4.2.5 *Fotomicrografías de secciones transversales de túbulos seminíferos en estado VII del ciclo del epitelio seminífero, en testículo de hámsters dorado adultos jóvenes normales (5-7).* Pág. 37

FIGURA 4.2.6 *Fotomicrografías de secciones transversales de túbulos seminíferos en estado VII del ciclo del epitelio seminífero, en testículo de hámsters dorado adultos jóvenes, sometidos a hemicastración (1-3)* Pág. 38

FIGURA 4.2.7 *Fotomicrografías de secciones transversales de túbulos seminíferos en estado VII del ciclo del epitelio seminífero, en testículo de hámsters dorado adultos jóvenes, sometidos a hemicastración (4-6).* Pág. 39

Figura de Apéndice A

FIGURA A.1 *Fórmulas de Abercrombie.* Pág. 54

CAPÍTULO 1. Introducción

1.1 Espermatogénesis

La espermatogénesis corresponde a un proceso continuo que involucra cambios citológicos e histológicos de las células germinales en los túbulos seminíferos de los testículos. Estos cambios se inician en la vida embrionaria (Arrau *et al*, 1981), desde la migración de las células germinales primordiales (diploides) a la cresta urogenital, hasta la producción de los gametos masculinos o espermatozoides (haploides).

En el testículo es posible distinguir tres compartimientos: a) compartimiento intersticial, que comprende los subcompartimientos vascular, linfático, conectivo propiamente tal y endocrino (células de Leydig); b) compartimiento peritubular con células especializadas (células mioides); y c) compartimiento intratubular, en el cual se produce la espermatogénesis; se compone por células somáticas (de Sertoli) y células germinales. A su vez, este compartimiento se divide en un subcompartimiento basal y adluminal.

Los cambios citomorfológicos que se presentan en el proceso espermatogénico se manifiestan en:

I. Una fase proliferativa o de multiplicación espermatogonial

II. Una fase de maduración meiótica o de los espermatocitos

III. Una fase de citodiferenciación o espermiohistogénesis de las espermátidas.

1.1.1.- Fase proliferativa o de multiplicación espermatogonial. Renovación espermatogonial

Por día, en la mayoría de los mamíferos, se producen millones de espermatozoides. Las espermatogonias son las que hacen posible tal cantidad de gametos masculinos, al pasar por numerosas mitosis, generando la población de células que entrarán en meiosis para generar las espermátidas haploides, que se diferenciarán para transformarse en espermatozoides. Simultáneamente, las espermatogonias mantienen suficientes células de reserva, las cuales permanecen en estado indiferenciado. Existen tres tipos de espermatogonias: espermatogonias "troncales", espermatogonias en proliferación, y espermatogonias en diferenciación (Russell *et al*, 1990). Las dos últimas muestran un alto índice mitótico. Las espermatogonias se encuentran en el compartimiento basal del túbulo seminífero, con una superficie aplanada a lo largo de la lámina basal, y la otra redondeada en contacto con las células de Sertoli. Las células de Sertoli son una población celular constante y actúan como sustentadoras de la espermatogénesis, desarrollando múltiples funciones.

En la actualidad existen dos modelos que explican la cinética de la renovación espermatogonial. El primer modelo corresponde al postulado por Clermont y Bustos-Obregón (1968); estos autores proponen la existencia de 5 tipos de espermatogonias tipo A (A_0 y A_1 a A_4), en donde las A_1-A_4 corresponderían a células troncales en renovación y las A_0 a células troncales de reserva. Las A_1 entrarían en división hasta convertirse en A_4, pasando antes por A_2 y A_3. Continuando con la línea de evolución gonial, las gonias A_4 tendrían la capacidad de originar gonias intermedias (In), u originar nuevas espermatogonias A_1, que ingresarían al ciclo de renovación espermatogonial. Por su parte, las gonias In se dividirían para generar gonias B y éstas a su vez en una última división generarían los espermatocitos en preleptoteno (PL; o R de "resting").

El segundo modelo es el propuesto por Huckins (1971) y Oakberg (1971), los cuales plantearon que existe un compartimiento de espermatogonias indiferenciadas al comienzo del linaje espermatogónico. Es en este lugar en el cual las espermatogonias se dividen, según su ubicación topográfica, a partir de una célula (espermatogonia A_{single}, A_s), en clones de dos células (espermatogonia A_{paired}, A_{pr}), y en clones de cuatro células o más (espermatogonia $A_{aligned}$, A_{al}). Las espermatogonias A_s corresponderían a las células troncales y sus dos células hijas podrían convertirse en dos nuevas células troncales o bien podrían permanecer unidas como espermatogonias A_{pr}, conectadas por medio de puentes intercelulares (Arrau *et* al, 1981). La existencia de dichos puentes explicaría, en parte, la evolución sincrónica de las células germinales a lo largo del ciclo. La espermatogonia A_{pr} es la destinada para desarrollar la línea espermatogénica y dar origen a las espermatogonias A_{al}. Estas últimas pueden continuar dividiéndose hasta formar cadenas de 8, 16, hasta 32. La espermatogonia A_{al} puede diferenciarse a espermatogonia $A_{1,}$ la cual comienza una serie de divisiones [A_2, A_3, A_4, Intermedia (In), y B] hasta generar espermatocitos.

1.1.2.- Fase de maduración meiótica de los espermatocitos

Esta fase compromete a los espermatocitos primarios generados por las espermatogonias diferenciadas en la última división mitótica de proliferación. Estas espermatogonias corresponden a las tipo B (Russell *et al*, 1990), las cuales se dividen para generar los espermatocitos preleptoténicos (Pl) o espermatocitos en reposo aparente, que son los que experimentan la última replicación del ADN durante fase de síntesis de su ciclo celular. Se inicia la profase meiótica con la condensación, apareamiento y la recombinación de los cromosomas homólogos. La meiosis se continúa por dos divisiones rápidas, terminando en la producción de espermátidas haploides.

1.1.3.- Fase de citodiferenciación o espermiohistogénesis

En esta fase ocurre el proceso en el cual se produce una serie de transformaciones morfofuncionales de las espermátidas desde una célula en interfase de núcleo circular haploide pequeño, hasta formar la espermátida diferenciada con la forma especie específica lista para ser espermiada. Las fases de la espermiohistogénesis (Arrau *et al*, 1981) son:

- Fase de Golgi: En el polo anterior del núcleo se visualizan gránulos proacrosómicos (PAS+, ver más adelante) en la zona de Golgi, los cuales posteriormente formarán un gránulo mayor, rodeado de una gran vesícula, la que se adhiere a la membrana nuclear. Los centriolos migran hacia el polo posterior para dar origen al flagelo.
- Fase de Capuchón: La vesícula acrosómica se aplana y se expande sobre el núcleo; es posible visualizar dos zonas, gránulo y casquete, rodeadas por la membrana vesicular. Los centriolos migran y del distal se forma el flagelo, el que se alarga, adquiriendo la fórmula característica 9+2, con 9 pares de centriolos periféricos y 1 par central.
- Fase Acrosómica: Ocurren cambios en el acrosoma, núcleo y flagelo. El núcleo se ubica excéntrico y se elonga, deforma y condensa. El acrosoma se adapta a la forma del núcleo, alargándose sobre su superficie, adquiriendo su forma característica. Los organelos citoplasmáticos residuales se desplazan caudalmente a la región de la pieza media del flagelo. Las mitocondrias migran y se disponen alrededor del flagelo, para posteriormente constituir la vaina mitocondrial. En la zona posterior del núcleo se encuentra el “manchette”, organizado por microtúbulos citoplasmáticos que envuelven una parte del núcleo y la primera porción del flagelo.
- Fase de Maduración: La espermátida se termina de diferenciar. La cromatina se condensa, y el acrosoma adquiere la forma propia de la especie. El flagelo o cola, además del axonema 9+2 y la vaina mitocondrial, ha diferenciado gruesas fibras y vaina proteicas. En el flagelo conectado a la cabeza por la pieza de conexión o cuello, se diferencia un segmento medio (donde se ubica

la vaina mitocondrial, fibras proteicas y axonema), un segmento principal (con una vaina fibrosa y fibras proteicas alrededor del axonema) y un segmento terminal (rodeado solamente por la membrana plasmática). El exceso de citoplasma pende como un apéndice de la espermátida (cuerpo residual de Regaud), el cual es fagocitado en el dominio apical de las células de Sertoli (Arrau *et al*, 1981).

1.1.4.- Cinética de la espermatogénesis

1.1.4.1.- Ciclo del epitelio seminífero

El ciclo del epitelio seminífero se define como “una sucesión de cambios que se producen en un área determinada del epitelio seminífero entre la generación de dos asociaciones celulares del mismo tipo” (Van Haaster y De Rooij, 1993). Estas asociaciones celulares se conocen como estados de ciclo. Los estados son subdivisiones artificiales y su número tiene una variación interespecífica, de acuerdo con el criterio morfológico del investigador. Hasta la fecha, las asociaciones celulares se han descrito en diversas especies de roedores. Leblond y Clermont (1952) hicieron una descripción de la espermatogénesis en estas especies, incluyendo el hámster, utilizando el método histoquímico del Ácido Peryódico-Schiff (PAS) puesto que hay una reacción positiva con el contenido acrosómico; por lo tanto se puede seguir la evolución de este organelo de origen golgiano en las espermátidas. Dicho método se usó como indicador de los estados del ciclo, lo cual les permitió identificar que en la rata se presentan 14 estados del ciclo del epitelio. Cada estado ocupa un pequeño segmento tubular; y en general en roedores es posible identificar un solo estado por sección transversal de túbulo seminífero.

1.1.4.2.- Duración del ciclo del epitelio seminífero

Se han llevado a cabo diversos métodos para determinar la duración de la espermatogénesis; el más preciso de estos corresponde al radioautográfico con el empleo de trazadores radiactivos (timidina ^{3}H, ^{14}C, ^{32}P). Esta técnica permite marcar el ADN de las células germinales en fase de síntesis, y seguir la marcación a lo largo del ciclo espermatogénico. La duración del ciclo es constante entre animales de la misma especie pero hay una variación interespecífica; por ejemplo, entre los roedores, el hámster chino presenta una duración del ciclo de 17.0 días, el hámster húngaro es de 7.90 días (Van Haaster y De Rooij, 1993), y en el hámster dorado, el cual se estudiará en esta ocasión, el ciclo tiene una duración de 8.74 días (Brown *et al*, 1987). En este modelo animal, el proceso completo de espermatogénesis se desarrolla en 35 días.

1.1.5.-Regulación de la espermatogénesis

La homeostasis testicular se mantiene por la interacción hormonal entre el hipotálamo, la hipófisis y el testículo, controlando la actividad de la gónada. El factor liberador hipotalámico de gonadotrofinas (GnRH) produce la liberación de la hormona folículo estimulante (FSH) y de la hormona luteinizante (LH) de la hipófisis (Arrau *et al,* 1981), la cual es regulada mediante un sistema de retroalimentación negativa, el cual actúa sobre la hipófisis y sobre el hipotálamo. Además, la LH es regulada por los niveles de testosterona en el plasma, cuya producción y secreción por las células de Leydig es dependiente de la LH. La proliferación de las células germinales y su supervivencia depende fuertemente de los mecanismos hormono dependientes
(McLachlan, 2002). Tanto la testosterona como la FSH generan sus respectivos efectos biológicos por medio de receptores ubicados en la membrana plasmática de las células de Sertoli, sustentadoras de la espermatogénesis. La testosterona es crucial en el proceso de espermiohistogénesis (O`Donnell *et al,* 1996 Ruwanpura *et al,* 2010), en la conversión de espermátidas redondas a

espermátidas elongadas. En ratas adultas con supresión de testosterona, la conversión de espermátidas redondas entre los estadios VII y VIII del ciclo del epitelio seminífero se vio afectada, con una disminución considerable en la producción de espermátidas elongadas (O`Donnell *et al,* 1996). Se conoce que el estadio VII del ciclo espermatogénico es sensible ante la deprivación hormonal. Dicha sensibilidad se explicaría por una posible reducción de la viabilidad de las espermátidas redondas en este estado, alterando su capacidad para entrar a la fase de elongación de la espermiogénesis. Otra posibilidad es la influencia de la testosterona sobre los complejos de adhesión celular Sertoli-espermátida (especialización ectoplásmica, EE), por lo cual la testosterona cumpliría un importante rol en la mantención de dicha unión para evitar la alteración de la viabilidad celular y, permitir la progresión de la espermiogénesis hasta la espermiación. El rol de la FSH en humanos aún no se ha definido, pero estudios (O`Donnell *et al,* 1996; Ruwanpura *et al,* 2010) plantean que la FSH sería la encargada del mantenimiento y de la restauración a nivel de las espermatogonias, actuando como un factor de supervivencia, más que como un mitógeno. En roedores knock out se han detectado genes apoptóticos (BCL2, Bax), por lo cual se concluye que la FSH regula el proceso de apoptosis a nivel espermatogonial, específicamente por una vía intrínseca. Esto se contrapone a lo señalado por (Ramaswamy *et al,* 2014), quienes dicen que la FSH es necesaria para mantener un proceso espermatogénico cuantitativamente normal, ya que una supresión de FSH inhibe la proliferación espermatogonial (Ramaswamy *et al,* 2014)

También se postula que la FSH, durante el proceso de maduración de las espermátidas cumple un rol importante en la formación de complejos de adhesión entre las células de Sertoli y las espermátidas durante la espermiogénesis, actuando en conjunto con la testosterona. Por otro lado, Bustos-Obregón (1989) plantea que existe, además, una regulación de la proliferación gonial propia del testículo. Se afirma que la línea germinal produciría un inhibidor fisiológico, conocido con el nombre de chalona espermatogonial, el cual actuaría en distintas etapas del ciclo celular de las espermatogonias del tipo A. Se ha postulado que, tanto las espermatogonias A_1-A_4 como los espermatocitos podrían ser los responsables de secretar la chalona espermatogonial, la cual actuaría en la fase de crecimiento celular, impidiendo que las células entren en la etapa S (síntesis), inhibiendo la producción de células más diferenciadas.

1.1.6.- Hemicastración

La extirpación de un órgano glandular con regularidad resulta en hipertrofia o hiperplasia compensatoria (o ambas) de la glándula remanente. Esto sugiere que en el caso de la hemicastración se produce una alteración de la relación del eje Hipotálamo-Hipófisis-Testículo. Esto generaría un alza en la concentración plasmática de gonadotrofinas, tal como lo apreciaron en sus investigaciones Ojeda y Ramírez (1972), Ramírez y Sawyer (1974) y Cunningham *et al* (1978). Esto desencadenaría una respuesta compensadora por parte del testículo remanente, conocida como hipertrofia compensadora testicular, la cual se caracteriza por el aumento del peso del testículo, debido posiblemente al aumento de la longitud de los túbulos seminíferos (Johnson, 1978). La respuesta compensatoria es dependiente de la edad; a mayor edad es menos probable que se produzca (Putra y Blackshaw ,1982 y 1985). Thompson y Berndtson (1993) analizaron muestras testiculares de conejos jóvenes pre púberes y concluyeron que la hipertrofia es inversamente dependiente de la edad, y rara vez ocurre en

animales adultos. Existe una discrepancia sobre cuando se produce un efecto compensatorio aun, pero la mayor inquietud se encuentra en saber qué población celular es la que produce el aumento del peso del testículo remanente, si corresponde al tejido intersticial (Thompson & Berndtson ,1993), o si se debe a una mayor actividad del epitelio seminífero (Cunningham *et al*, 1978; Santolaya y Burgo, 1978; Putra y Blackshaw, 1982; Tsutsui *et al,* 2004) o si son ambos.

Es posible comprender que la espermatogénesis corresponde a un fenómeno altamente controlado por una serie de factores, de los cuales la gran mayoría se generan a nivel de la gónada. De esta forma, la castración unilateral o hemicastración, daría como resultado una nueva expresión de la actividad de la línea germinal, al cambiar las concentraciones de las moléculas reguladoras del desarrollo espermatogénico. Entonces, el modelo de hemicastración es útil para estudiar cómo se regula la espermatogénesis testicular. En base a lo anterior, se plantean las siguientes interrogantes: ¿Cómo se expresa la actividad espermatogénica en machos adultos jóvenes de "hámster dorado" *Mesocricetus auratus* Waterhouse, sometidos a hemicastración?, ¿existen diferencias en la población celular del grupo hemicastrado con respecto al grupo control? y ¿existen diferencias en el índice de proliferación de las muestras obtenidas del grupo hemicastrado con respecto al grupo control?

La naturaleza de la hipertrofia testicular contralateral post hemicastración ha sido investigada en diversas especies animales, tales como ratas (Cunningham *et al*, 1978; Osuide *et al,* 1982; Putra y Blackshaw, 1982; Brown *et al*, 1994), conejos (Thompson y Berndtson, 1993), carneros (Voglmayr y Mattner,1968; Hochereau-de Reviers *et al*, 1976; Mirando *et al*,1989), perros (Tsutsui *et al,* 2004), jabalí (Putra y Blackshaw, 1985), caballos (Hoagland *et al*, 1986), humanos (Laron *et al,*1980) , hámsters (Paul *et al*, 2006), entre otros.; pero aún no se ha logrado llegar a un consenso sobre qué cambios se producen en el ciclo espermatogénico, porqué se producen y como se observan a nivel histológico. Es por esto que en este estudio se plantea como hipótesis que si en la hemicastración hay un cambio en el eje endocrino regulatorio y en los niveles de las moléculas reguladoras de la funcionalidad testicular, entonces se producen cambios en la actividad

espermatogénica en el testículo remanente de hámsters dorado hemicastrados. La finalidad de la investigación es determinar la existencia de dichos cambios (lo que podría corresponder a una hipertrofia compensadora), y, describir como se expresa histológicamente, mediante un análisis morfológico cuantitativo y cualitativo, sobre la base del tipo, distribución y número celular. Esto nos permitirá ampliar nuestro conocimiento del proceso de espermatogénesis y sus posibles adaptaciones o cambios, lo cual se podría comparar con lo que sucedería en un organismo de mayor complejidad, como el ser humano.

CAPÍTULO 2. Objetivo de la investigación

2.1.- Objetivo General

Realizar un análisis cuantitativo y cualitativo de la actividad espermatogénica en machos adultos jóvenes de “hámster dorado” *Mesocricetus auratus* Waterhouse, sometidos a hemicastración.

2.2.- Objetivos Específicos

1. Analizar la actividad espermatogénica en machos adultos jóvenes normales de “hámster dorado” *Mesocricetus auratus* Waterhouse.
2. Analizar la actividad espermatogénica en machos adultos jóvenes hemicastrados de “hámster dorado” *Mesocricetus auratus* Waterhouse.

   Comparar los resultados de la actividad espermatogénica de ambos grupos.

CAPÍTULO 3. Materiales y métodos

El procesamiento del material de investigación se realizó en el Laboratorio de Biología de la Reproducción y del Desarrollo a cargo del profesor Donald Brown, el cual se ubica en las dependencias del Instituto de Biología, Facultad de Ciencias, Universidad de Valparaíso.

La población de estudio está conformada por las muestras de testículos obtenidos de hámsters dorado (*Mesocricetus auratus*), los cuales fueron fijados en Bouin Hollande e incluidos en Paraplast Plus. Las muestras corresponden a material de investigación procesado en el año 1988. El experimento realizado se encuentra integrado por:

1.- Un grupo de animales adultos normales controles (n=7) de 6,5 meses de edad a los cuales se les extrajeron los testículos, que luego de ser pesados fueron sometidos a fijación.

2.- Un grupo experimental de animales adultos hemicastrados (n=6) de 6,5 meses de edad que permanecieron hemicastrados durante los últimos 70 días; a los cuales se les extrajo el testículo remanente, que luego de ser pesado fue sometido a fijación y procesados mediante técnica histológica hasta la obtención de los bloques.

Se adjunta a cada animal datos recolectados en estudios previos, tales como: peso corporal, peso testicular y niveles hormonales (testosterona y FSH). Estos se pueden observar en la Tabla A.1. Las muestras de testículos que se incluyeron en el estudio fueron los testículos obtenidos de hámsters dorado adulto jóvenes normales y hemicastrados. Se excluyen el material histológico de hámsters senescentes.

Primeramente se realizó la reinclusión de los testículos de hámster dorado para proporcionarles una base de cassette. Luego se procedió a realizar el corte de las muestras, por medio del uso de un micrótomo Leica 2415 (Alemania). El grosor de los cortes fue de 5 µm. Tras el montaje de los cortes en los portaobjetos con medio adhesivo albúmina de Mayer utilizando un baño de flotación Lab line (USA) a 40°C, se dispuso en la estufa a 40°C durante la noche para su secado. Posterior a esto, se llevó a cabo la desparafinación e hidratación de las placas (xilol y alcoholes descendentes hasta el agua destilada),, para poder iniciar el proceso de tinción. Se realizó tinción histológica e histoquímica con, Tricrómico de Arteta y PAS-Hematoxilina, respectivamente (60 preparados por cada técnica). Estas tinciones se encuentran representadas en la Figura 3.1 y los procedimientos se encuentran especificados en el Apéndice B (Tabla B.1 y B.2).

El análisis morfométrico de los tejidos consistió en la observación de 100 secciones circulares de túbulo seminífero en estado VII-VIII del ciclo mediante el uso de un microscopio Leica DM 2500 (Alemania), en conjunto con un contador manual. Se realizó la medición del diámetro y altura del epitelio tubular de 100 secciones transversales circulares de túbulos seminíferos (Fig. 3.1), cuyos resultados se expresaron como promedio ± error estándar (±E.E.). Se llevó a cabo un recuento celular por medio del conocimiento de las características morfológicas de los distintos tipos celulares presentes en los estadios mencionados anteriormente; por lo cual, se observaron espermatogonias A, espermatocitos en preleptoteno, espermatocitos en paquiteno, espermátidas redondas y células de Sertoli. Además, se registraron los diámetros (ancho y alto) de un total de 50 núcleos por tipo celular, para establecer un promedio. Los resultados se presentaron como promedios totales crudos y corregidos por el factor de corrección de Abercrombie ± error estándar (Russel *et al*, 1990). Dicha fórmula se encuentra en la Fig. A.1. Las medidas (largo x ancho) de 50 núcleos celulares por tipo celular, aparecen en la Tabla A.2. Las muestras fueron observadas en un microscopio óptico Leica DM 2500, y las imágenes se digitalizaron en un computador Macintosh utilizando el programa ImageJ de dominio público

(desarrollado en el U.S National Institute of Health y disponible en http://rsb.info.nih.gov/nih-image.html). Con la finalidad de determinar la eficiencia de la espermatogénesis se evaluó la producción de espermátidas redondas, utilizando el promedio del número de espermátidas redondas, el cual fue relacionado con el promedio de espermatocitos en paquiteno (Bustos Obregón y Ramírez, 1997) en hámsters dorado normales v/s hámsters dorado hemicastrados.

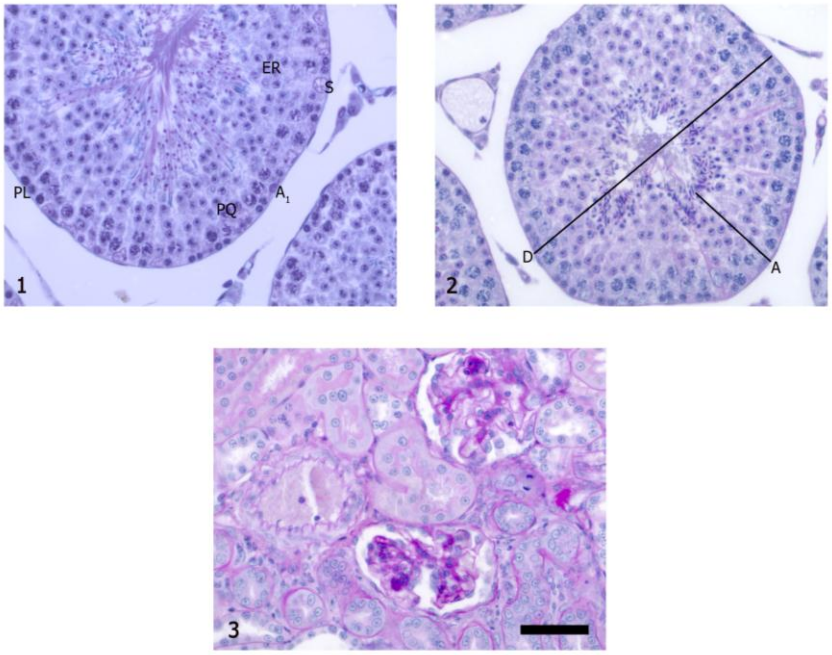

FIGURA 3.1 *Fig.1 y Fig. 2 Fotomicrografías de sección transversal de túbulo seminífero en estado VII del ciclo del epitelio seminífero en testículo de hámsters adulto jóvenes normales. Cortes histológicos de 5 µm de espesor, teñidos con Tricrómico de Arteta (Fig.1) y PAS-Hematoxilina (Fig. 2). Fig.1 Poblaciones celulares en estado VII, A_1: Espermatogonias A_1, S: Células de Sertoli, PL: Espermatocitos Preleptoteno, PQ: Espermatocitos Paquiteno, ER: Espermátidas Redondas. Fig. 2 Mediciones realizadas, D: Diámetro tubular y A: Altura de Epitelio. Barra de Escala: 50 µm.*

Fig. 3 Fotomicrografía de riñón de roedor Octodon degus, correspondiente a control positivo externo para la técnica PAS- Hematoxilina. Corte histológico de 5 µm de espesor, teñidos con PAS- Hematoxilina. Barra de Escala: 50 µm.

Con la finalidad de complementar los estudios morfométricos, se analizaron figuras mitóticas para determinar el índice mitótico por cada muestra. Se analizaron 50 cortes consecutivos, teñidos con la técnica PAS para facilitar la identificación de los estados del ciclo espermatogénico en que se produce la división mitótica; estos son, estado II, IV, VI, X, XII y XIII. Además, se realizó técnica inmunohistoquímica para identificar la actividad proliferativa de los grupos experimentales, cuyo procedimiento se encuentra especificado en la Tabla B.3. El antígeno a identificar fue el Antígeno Nuclear de Proliferación Celular (PCNA), el cual se presenta en tejidos con actividad proliferativa. Se seleccionaron 2 muestras de 5 µm de grosor por cada animal, las cuales fueron montadas en portaobjetos con polylisina. Luego se procedió a desparafinar en pasos sucesivos por xilol y en alcoholes descendentes, finalizando en agua destilada para hidratar los preparados. Se llevó a cabo recuperación antigénica por calor (vaporera), empleando una solución de buffer Tris pH 7.6, seguida de baños en agua destilada. El bloqueo de la peroxidasa endógena se llevó a cabo mediante la inmersión de los preparados en una solución de Peróxido de Hidrógeno (2%, en metanol), y se realizaron lavados sucesivos en agua destilada. Luego se dispusieron las muestras en cámaras húmedas, delimitando cada muestra con lápiz hidrófobo. El proceso de incubación se inicia con lavados sucesivos en buffer tris, posteriormente se procedió a bloquear proteínas inespecíficas mediante el uso de suero de cabra (2%, en buffer tris) y se incubó durante toda la noche en el anticuerpo primario (anti PCNA Novocastra ®, clon: PC10, isotipo: Mouse IgG_{2a}, 1:500 (4ºC)). A la mañana siguiente se continuó con lavados sucesivos en buffer tris, para posteriormente incubar los preparados con el anticuerpo secundario biotinilado (Goat anti-Mouse KPL®, 1:500). Luego se lavó en buffer tris y se incubaron las muestras con el Complejo ABC (Avidina- Biotina, Vector ®). La reacción de coloración fue generada con DAB (diaminobencidina, Sigma ®) como cromógeno, con contraste con hematoxilina de Harris. Para el análisis cualitativo, el índice de marcación se calificó según el siguiente criterio: (-) negativo, (+) débil; (++) moderado; (+++) fuerte.

Métodos estadísticos

Los datos recolectados fueron analizados mediante la prueba t student para dos muestras suponiendo varianzas iguales, en conjunto con la prueba F de Fisher para varianzas de dos muestras. Las diferencias se estimaron a los niveles de significancia de *p≤0,05, **p≤0,01 y ***p≤0,001. Con la finalidad de analizar la existencia de una relación entre las variables, se efectuó la prueba de correlación de Pearson. Esto se realizó por medio de la herramienta de Microsoft Excel Análisis de Datos.

CAPÍTULO 4. Resultados

4.1 Variaciones de diámetro y altura del epitelio tubular de secciones transversales de túbulos seminíferos.

Los cambios en el diámetro y altura del epitelio tubular de las secciones transversales circulares de los túbulos seminíferos de los testículos de hámster dorado tras el procedimiento de hemicastración, en comparación con el grupo control, se pueden apreciar en la Tabla 4.1.1.En dicha tabla es posible observar que tanto el diámetro como la altura del epitelio promedio en testículos de hámster dorado hemicastrados son de mayor dimensión con respecto al grupo control.

TABLA 4.1.1 *Diámetro tubular y altura del epitelio en secciones transversales circulares de túbulos seminíferos en testículos de Hámster Dorado normales y hemicastrados (µm ± E.E.)*

Muestra	**Número de secciones**	**Diámetro Tubular (µm ± E.E.)**	**Altura del Epitelio (µm ± E.E.)**
GRUPO CONTROL			
Control 1	100	254 ± 2.4	71 ± 1.1
Control 2	100	277 ± 2.3	68 ± 0.7
Control 3	100	262 ± 1.9	66 ± 0.6
Control 4	100	262 ± 1.9	65 ± 0.7
Control 5	100	272 ± 2.2	66 ± 0.7
Control 6	100	286 ± 2.0	72 ± 0.7
Control 7	100	271 ± 1.9	68 ± 0.6
PROMEDIO		**269 ± 0.9**	**68 ± 0.3**
GRUPO HEMICASTRADO			
Hemicastrado 1	100	281 ± 2.7	79 ± 0.7
Hemicastrado 2	100	273± 2.6	76 ± 1
Hemicastrado 3	100	274 ± 2.6	74 ± 0.8
Hemicastrado 4	100	296 ± 3.4	76 ± 0.8
Hemicastrado 5	100	305 ± 3.9	79 ± 1.1
Hemicastrado 6	100	280 ± 2.6	76 ± 0.8
PROMEDIO		**284 ± 1.3**	**77 ± 0.4**

Las pruebas estadísticas (F de Fisher y t student) realizadas sobre las variables de diámetro tubular y altura del epitelio se muestran en la Tabla 4.1.2. En dicha tabla se aprecia que respecto a la variable diámetro tubular, existe una diferencia estadísticamente significativa entre las varianzas de los diámetros tubulares promedio en las muestras de hámsters dorado hemicastrado con respecto a los normales. También se observa que el diámetro tubular de las secciones transversales de los túbulos seminíferos en las muestras de hámsters dorado hemicastrados es significativamente mayor en comparación con el grupo control (con un valor de $p \leq 0,05$). En cuanto a la altura del epitelio, es posible apreciar que existe una diferencia estadísticamente significativa entre las varianzas de ambos grupos experimentales, y que la altura del epitelio de las secciones transversales de los túbulos seminíferos en las muestras de hámsters dorado es significativamente mayor en comparación con el grupo control (con un valor de $p \leq 0,05$)

TABLA 4.1.2 *Prueba de Fisher y Prueba t student sobre la variable diámetro tubular y altura del epitelio promedio.*

VARIABLE	**Prueba F**		**Prueba t**
	Valor F	*Valor crítico (f)*	*Valor P*
Diámetro Tubular Promedio	1.94	1.14	0.02
Altura del Epitelio Promedio	1.26	1.14	0.00000194

En la Figura 4.1.1 se visualiza los diámetros tubulares promedio de cada grupo experimental. Se puede observar una diferencia significativa entre el diámetro tubular promedio del grupo de hámsters sometido a hemicastración con respecto al grupo control. En la Figura 4.1.2 se visualiza las alturas de epitelio promedio de cada grupo experimental. Se puede observar una diferencia altamente significativa entre la altura de epitelio promedio del grupo de hámsters sometido a hemicastración con respecto al grupo control.

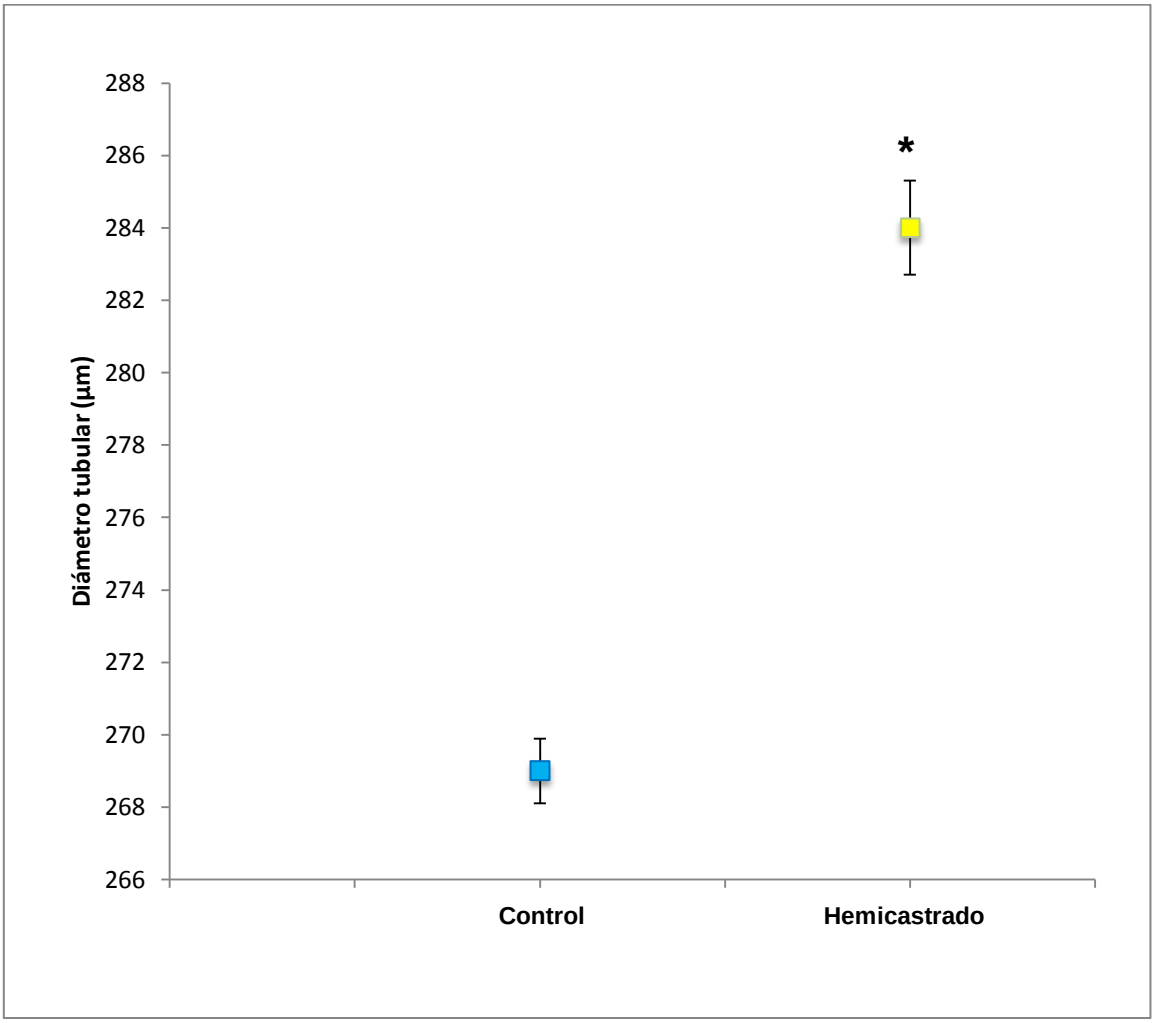

FIGURA 4.1.1 *Diámetro Tubular en secciones transversales de túbulos seminíferos en testículos de Hámster Dorado Normales (n=7) y Hemicastrados (n=6). Cada punto representa el valor promedio y las líneas verticales el error estándar, mostrando una marcada diferencia en los diámetros tubulares.* p≤ 0.05 (prueba t student)*

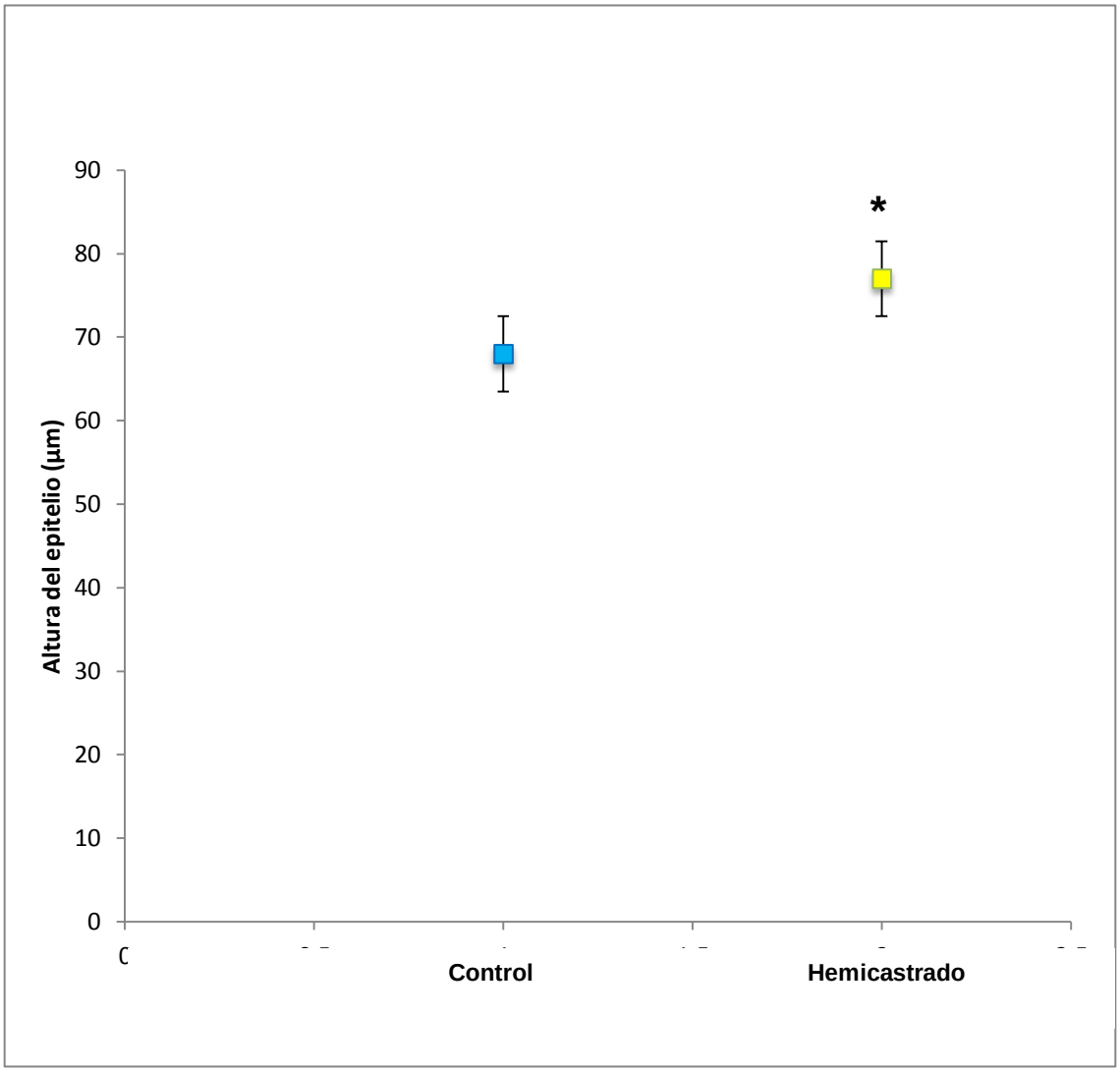

FIGURA 4.1.2 *Altura del Epitelio en secciones transversales de túbulos seminíferos en testículos de Hámster Dorado Normales y Hemicastrados. Cada punto representa el promedio* ***$p \leq 0.001$.

Con la finalidad de establecer una relación entre la altura del epitelio y el diámetro tubular de las secciones transversales de los hámsters sometidos a hemicastración, se calculó el coeficiente de correlación de Pearson (r), cuyo valor

fue de 0,559. Esto indica que existe una relación directa moderada entre la altura del epitelio y el diámetro tubular de las secciones transversales circulares de túbulos seminíferos en las muestras testiculares del grupo sometido a hemicastración.

4.2 Actividad espermatogénica en Hámsters Dorado machos adultos jóvenes

El número de células por sección circular de túbulos seminíferos en Estado VII y VIII, tanto del grupo Control como del grupo hemicastrado, se muestra en la Tabla 4.2.1 y en la Figura 4.2.1. Tanto los promedios totales crudos como el corregido con la fórmula de Abercrombie hay un número significativamente más alto de células somáticas de Sertoli ($p = 0.01$) en los animales hemicastrados. En la población de células germinales, el aumento en el número es altamente significativo en los espermatocitos en preleptoteno ($p = 0.0000000946$), los espermatocitos en paquiteno ($p = 0.0000056$) y las espermátidas redondas ($p = 0.0005$) con respecto a los hámsters normales. Sin embargo, el número de espermatogonias A_1 del grupo hemicastrado no presentó una diferencia significativa con respecto al grupo control ($p = 0.13$).

TABLA 4.2.1 *Número de células presentes por sección transversal de túbulo seminífero en testículos de Hámster Dorado normales y hemicastrados. Promedios crudos ± error estándar los valores corregidos con Abercrombie (), para cada animal y para cada grupo experimental (prueba t student para un p≤0.05).*

MUESTRA	Población Celular por sección transversal de túbulo seminífero (Estado VII-VIII)				
	Células Sertoli	Gonias A1	Espermatocitos Preleptoteno	Espermatocitos Paquiteno	Espermátidas Redondas
Grupo Control					
Control 1	11.5±3.9 (3.4)	0.2±0.5 (0.1)	30.5±10.6 (13.4)	53.5±10 (17.6)	112.3±22.7 (49.2)
Control 2	11.2±3.6 (3.3)	1.1±1.2 (0.4)	25.5±8.7 (11.2)	49.7±9.2 (16.3)	101.1±23.9 (44.3)
Control 3	12.2±3.6 (3.6)	0.5±0.9 (0.2)	24.5±7.9 (10.8)	48.4±8.2 (15.9)	92.5±18 (40.5)
Control 4	12.3±3.7 (3.7)	0.6±1 (0.2)	26.1±8.3 (11.5)	50.5±9.1 (16.6)	89±15.2 (39)
Control 5	12.7±3.2 (3.8)	0.8±1.3 (0.3)	26.6±7.8 (11.7)	46.6±8.4 (15.3)	92.5±17 (40.5)
Control 6	12.5±3.4 (3.7)	1.0±1.3 (0.3)	30.8±8.7 (13.6)	56.0±8.6 (18.4)	114.9±17 (50.3)
Control 7	12.7±3.6 (3.8)	1.1±1.3 (0.4)	28.0±7.8 (12.3)	46.6±9.2 (15.3)	100.8±18.1 (43.9)
Promedio	**12.1±0.6 (3.6)**	**0.8±0.3 (0.3)**	**27.4±2.4 (12.1)**	**50.2±3.5 (16.0)**	**100.4±10.1 (44)**
Grupo Hemicastrado					
Hemicastrado 1	12.4±4.1 (3.7)	0.9±1.4 (0.3)	41.3±10.4 (18.2)	69.6±12.5 (22.9)	133.9±24.8 (58.7)
Hemicastrado 2	13.2±2.6 (3.9)	0.6±1 (0.2)	37.7±8.5 (16.6)	62.6±10.6 (20.5)	114.8±22 (50.3)
Hemicastrado 3	13.7±3.1 (4.1)	0.8±1.3 (0.3)	37.6±8.7 (16.6)	57.1±8.9 (18.8)	115.6±18.2 (50.7)
Hemicastrado 4	14.3±3.1 (4.3)	1.2±1.2 (0.4)	39.7±10.5 (17.5)	63.2±10.8 (20.8)	124.1±23.2 (54.4)
Hemicastrado 5	14.3±3.1 (4.3)	1.0±1.2 (0.3)	43.8±10.8 (19.3)	68.6±12.2 (22.5)	135.5±27.4 (59.4)
Hemicastrado 6	14.6±3.1 (4.3)	1.1±1.1 (0.4)	38.3±7.5 (16.8)	60.4±10.6 (19.8)	120.3±19.5 (52.8)
Promedio	**13.7±0.8 (4.1)**	**0.9±0.2 (0.3)**	**39.7±2.5 (17.4)**	**63.6±4.8 (20.9)**	**124.02±8.9 (52.4)**
Valor P (< 0.05)	**0.01**	**0.13**	**0.0000000946**	**0.0000056**	**0.0005**

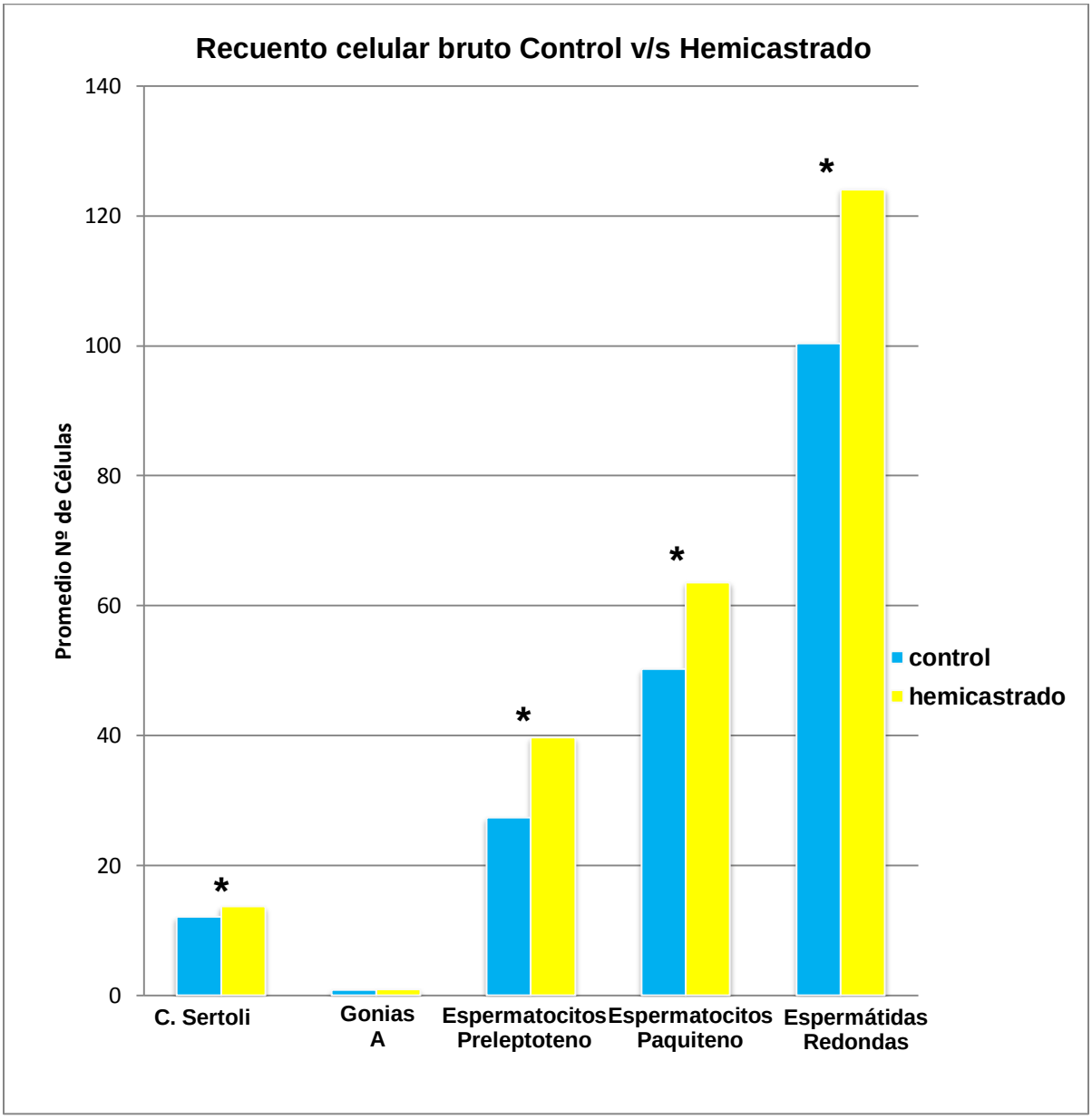

FIGURA 4.2.1 *Número de células presentes por sección transversal de túbulo seminífero en testículos de Hámster Dorado normales y hemicastrados .Promedio del nº de células bruto por cada tipo celular. **p Células de Sertoli≤0.01; ***p Espermatocitos Preleptoteno≤ 0.001; ***p Espermatocitos Paquiteno≤ 0.001; ***p Espermátidas Redondas≤ 0.001.*

En base a los resultados obtenidos en el recuento celular, se realizó una prueba de rendimiento de la meiosis (Bustos-Obregón y Ramírez, 1997), en términos de producción de espermátidas redondas. Para esto se utilizó el promedio por grupo de la población de espermátidas redondas, las cuales fueron divididas por la población observada de espermatocitos en paquiteno. Dicho análisis se expresa en la tabla 4.2.2, la cual muestra que el porcentaje de pérdida celular (espermátidas redondas) es similar en ambos grupos (50% en el control, 51.25% en hemicastrados), y que el rendimiento de la meiosis (ER/EP) tampoco difiere entre los grupos.

TABLA 4.2.2. *Proporción espermátidas redondas/ espermatocitos en paquiteno en Hámster Dorado.*

Poblaciòn Celular	**Hamsters Dorado Normales**			**Hamsters Dorado Hemicastrados**		
	ER/EP	VE	VO	ER/EP	VE	VO
Espermatocitos en Paquiteno		50.2	50.2		63.6	63.6
	2 ± 0.04			1.95 ± 0.04		
Espermátidas Redondas		200.8	100.4		254.4	124.02
Porcentaje de Pérdida Celular			50%			51.25 %
ER= Espermátidas redondas; EP= Espermatocitos en paquiteno; VE= Valor esperado; VO= Valor observado						

Para determinar la existencia de una relación entre el número de células del epitelio seminífero de las muestras de los animales sometidos a hemicastración y los datos previamente recolectados (peso testicular, niveles de testosterona y FSH) se realizó la prueba de correlación de Pearson (r). Estos resultados se pueden observar en la tabla 4.2.3. En dicha tabla es posible apreciar que existe una relación directa baja entre el peso testicular y el número de células de Sertoli, al igual que los niveles de testosterona y FSH.

En la población de células germinales, la relación entre el número de espermatogonias A_1 y las variables mencionadas es baja con respecto a las otras poblaciones celulares. La relación entre el número de espermatocitos en preleptoteno, espermatocitos en paquiteno y espermátidas redondas y las variables de peso testicular, niveles de testosterona y FSH varía de alta a muy alta.

TABLA 4.2.3 *Correlación de Pearson en variables observadas en muestras testiculares de Hámster Dorado sometidos a hemicastración.*

Correlación de Pearson (r)	
Nº Células Sertoli v/s Peso Testicular	0.268
Testosterona v/s Nº Células Sertoli	0.108
FSH v/s Nº Células Sertoli	0.206
Espermatogonias A_1 v/s Peso Testicular	0.680
Testosterona v/s Espermatogonias A_1	0.413
FSH v/s Espermatogonias A_1	0.289
Espermatocitos Preleptoteno v/s Peso Testicular	0.929
Testosterona v/s Espermatocitos Preleptoteno	0.956
FSH v/s Espermatocitos Preleptoteno	0.875
Espermatocitos Paquiteno v/s Peso Testicular	0.698
Testosterona v/s Espermatocitos Paquiteno	0.865
FSH v/s Espermatocitos Paquiteno	0.668
Espermátidas Redondas v/s Peso Testicular	0.909
Testosterona v/s Espermátidas Redondas	0.892
FSH v/s Espermátidas Redondas	0.720

Los resultados de la actividad mitótica del grupo control y hemicastrado se muestran en la Tabla 4.2.4. En la población de estudio se observaron mitosis en los estadios II, IV, VI y XIII, en los cuales es posible encontrar división mitótica de gonias A_3, In, B y A_2 respectivamente. Se presenta una mayor frecuencia del estadio VI, lo cual se corresponde con lo que observaron Van Haaster y De Rooij (1993) en hámster húngaro. Se observa en el grupo hemicastrado un índice mitótico de gonias B mayor en contraste con el grupo control. Algunas de las figuras mitóticas se pueden observar en la Fig 4.2.2. Al realizar la prueba t student, enfocándose en el estadio VI, se constata que existe una diferencia significativa entre el índice mitótico del grupo hemicastrado con respecto al control.

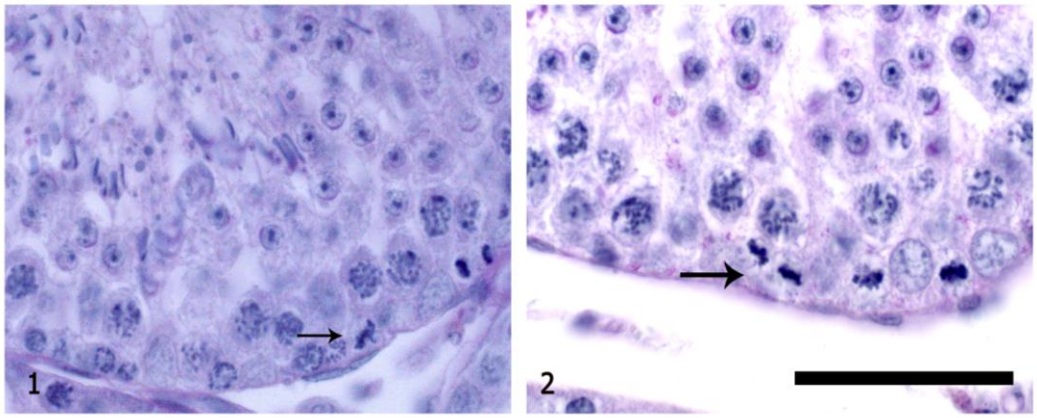

Figura 4.2.2 *Fotomicrografías de sección transversal de túbulo seminífero en testículo de Hámster Dorado adultos jóvenes. Cortes histológicos de 5 µm de espesor, teñidos con PAS- Hematoxilina. Barra de Escala: 50 µm.*

Fig.1 Sección transversal de túbulo seminífero en estado VI del ciclo del epitelio seminífero, en testículo de Hámster Dorado hemicastrado. La flecha indica espermatogonias B en división mitótica.

Fig.2 Sección transversal de túbulo seminífero en estado VI del ciclo del epitelio seminífero, en testículo de Hámster Dorado normal. La flecha indica espermatogonias B en división mitótica.

TABLA 4.2.4 *Índice mitótico de los diferentes tipos celulares que se presentan por estado del ciclo del epitelio seminífero por grupo experimental.*

MUESTRA	Índice mitótico promedio por estado del ciclo espermatogénico			
	II	IV	VI	XIII
Grupo Control				
Control 1	0.33	0	0.41	0
Control 2	0	0.25	0.36	0.5
Control 3	0	0	0.55	0
Control 4	0	0	0.37	0
Control 5	0	0	0.45	0
Control 6	0	0	0.64	0
Control 7	0	0.67	0.54	0
PROMEDIO	0.33	0.46	0.47	0.5
Grupo Hemicastrado				
Hemicastrado 1			0.73	
Hemicastrado 2			0.37	
Hemicastrado 3		0.25	0.63	
Hemicastrado 4			0.65	
Hemicastrado 5			0.71	
Hemicastrado 6			0.69	
PROMEDIO	0	0.25	0.63	0

Los resultados obtenidos mediante el uso del marcador de proliferación anti PCNA, utilizando la técnica Inmunohistoquímica, se presentan en la Tabla 4.2.5 y en las Figuras 4.2.3 a la 4.2.7. Los resultados se expresan como porcentaje de animales por grupo y la intensidad de inmunomarcación que expresaron. Se realizó control interno negativo (dos muestras testiculares del hámster dorado normal 6) y externo positivo y negativo (2 muestras testiculares de *Octodon degus*) (Figura 4.2.3). En el grupo control, el 100% del grupo presentó marcación fuerte, en cambio, en el grupo sometido a hemicastración, un 17% marcación débil, un 33% marcación moderada y un 50% marcación fuerte. La marcación es positiva en núcleos interfásicos de espermatogonias y de espermatocitos en preleptoteno (resultado de división mitótica de las espermatogonias B).

TABLA 4.2.5 *Intensidad de inmunomarcación para el marcador de Proliferación anti PCNA*

MUESTRA	Intensidad inmunomarcación PCNA			
	-	+	++	+++
Hámsters Normales	0 (0.0%)	0 (0.0%)	0 (0.0%)	7 (100%)
Hámsters Hemicastrados	0 (0%)	1 (17%)	2 (33%)	3 (50%)

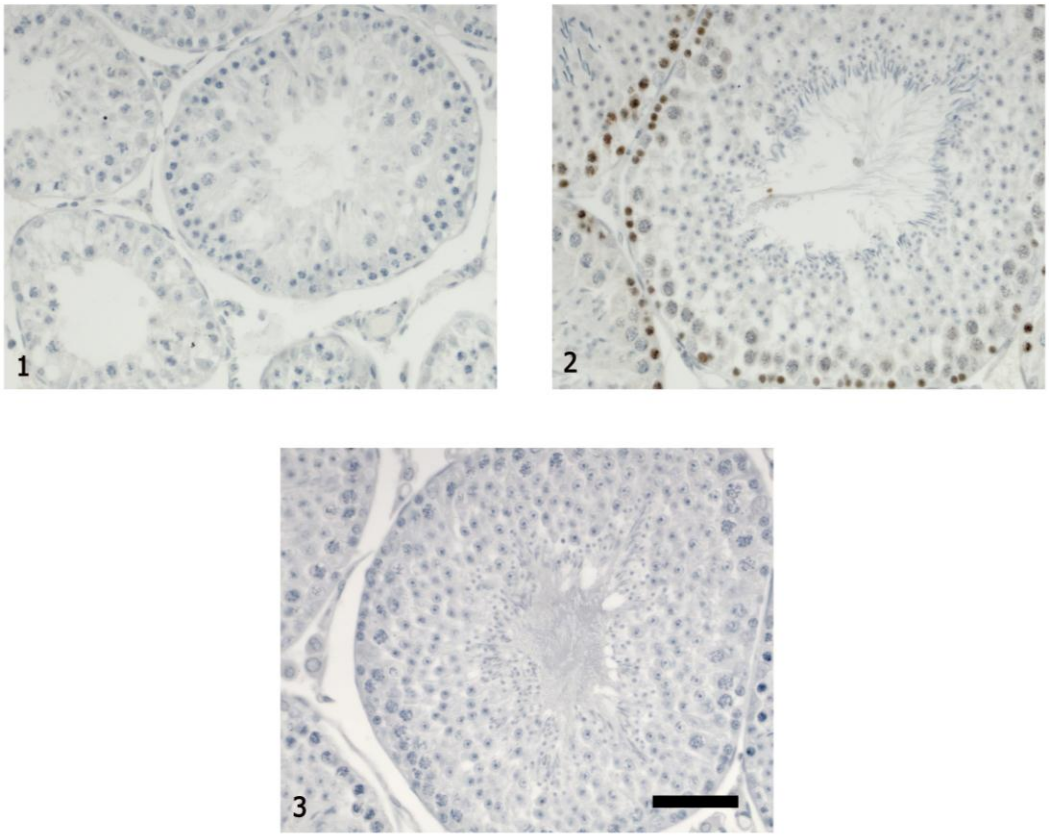

FIGURA 4.2.3 *Fotomicrografías de testículo, correspondientes a los controles utilizados para la técnica inmunohistoquímica. Cortes histológicos de 5 µm de espesor, a los cuales se les realizó técnica inmunohistoquímica para detectar el Antígeno Nuclear de Proliferación Celular (PCNA), con contraste con Hematoxilina de Harris. Barra de Escala: 50 µm.*

Fig.1 Fotomicrografía de testículo de Octodon degus. Control Negativo Externo.

Fig.2 Fotomicrografía de testículo de Octodon degus. Control Positivo Externo.

Fig. 3 Fotomicrografía de testículo de Hámster Dorado (Control 6). Control Negativo Interno.

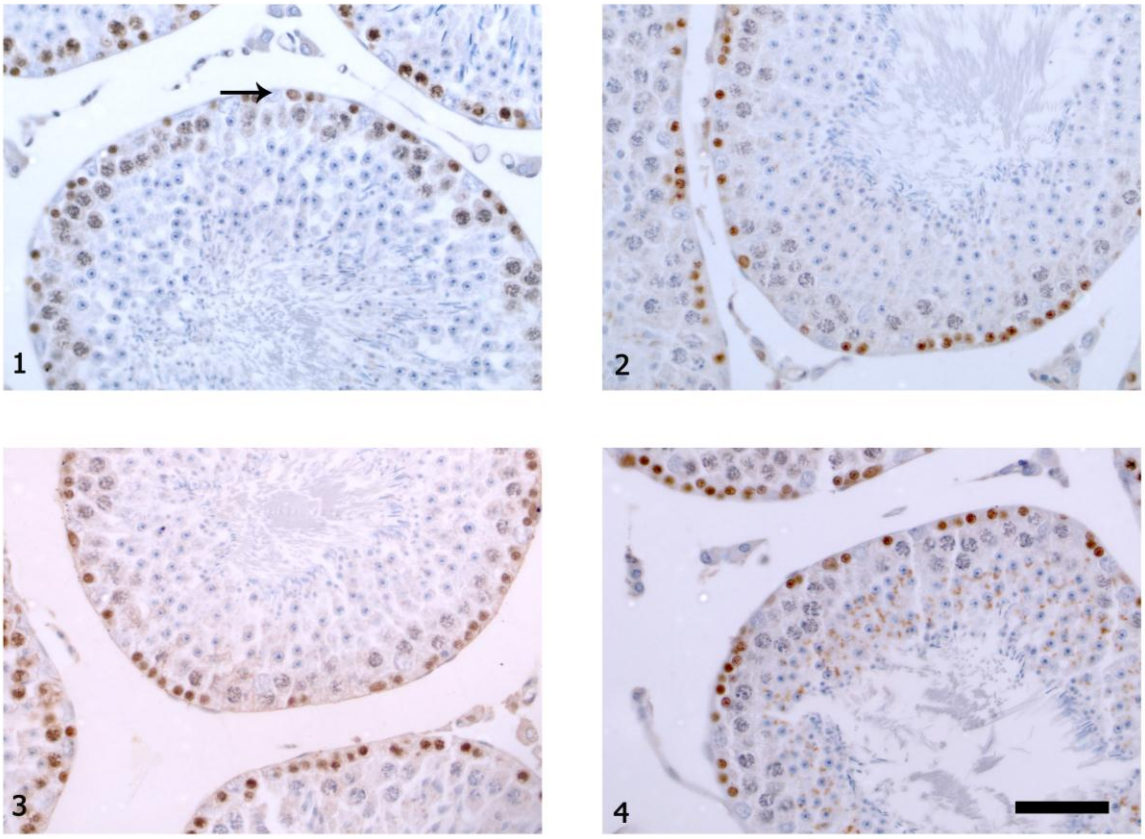

FIGURA 4.2.4 *Fotomicrografías de secciones transversales de túbulos seminíferos en estado VII del ciclo del epitelio seminífero, en testículo de Hámster Dorado adultos jóvenes normales. Cortes histológicos de 5 µm de espesor, a los cuales se le realizó técnica inmunohistoquímica para detectar el Antígeno Nuclear de Proliferación Celular (PCNA), con contraste con Hematoxilina de Harris. Barra de Escala: 50 µm.*

Fig.1 Túbulo seminífero de muestra testicular de Control 1. La flecha señala a espermatogonias A y espermatocitos en preleptoteno, los cuales presentan marcación positiva ante el anticuerpo. Marcación fuerte.

Fig.2 Túbulo seminífero de muestra testicular de Control 2. Marcación fuerte.

Fig. 3 Túbulo seminífero de muestra testicular de Control 3. Marcación fuerte.

Fig. 4 Túbulo seminífero de muestra testicular de Control 4. Marcación fuerte.

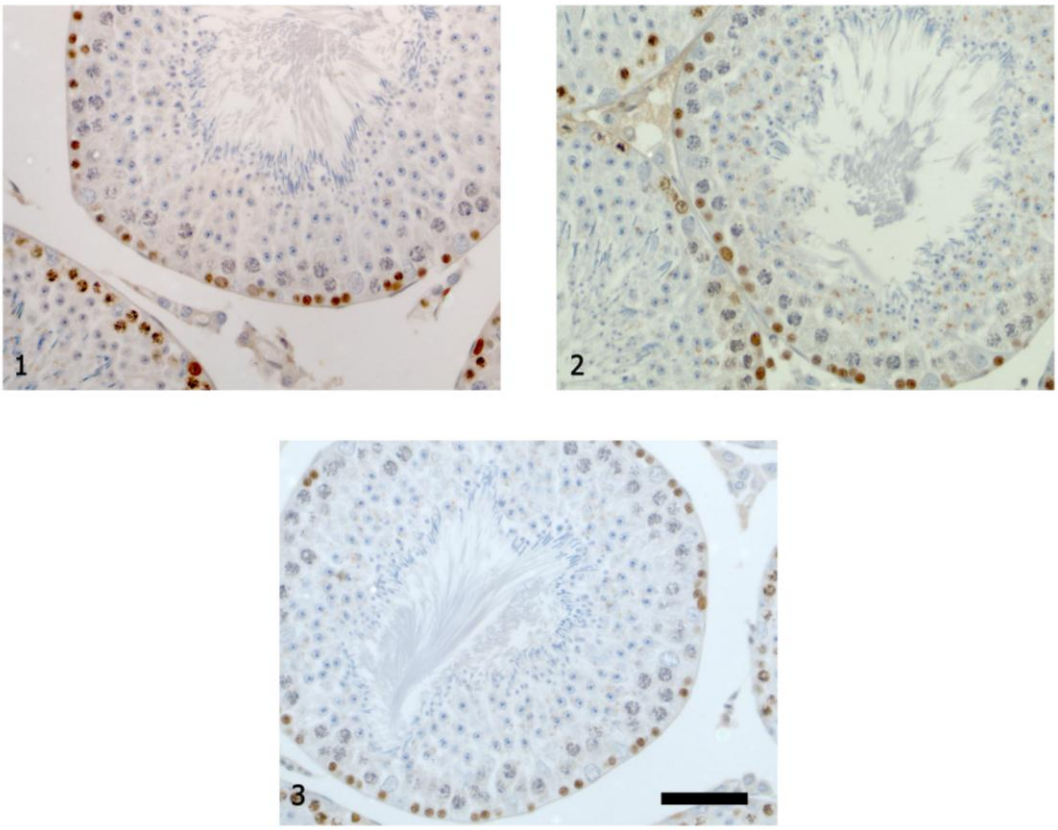

FIGURA 4.2.5 *Fotomicrografías de secciones transversales de túbulos seminíferos en estado VII del ciclo del epitelio seminífero, en testículo de Hámster Dorado adultos jóvenes normales. Cortes histológicos de 5 µm de espesor, a los cuales se le realizó técnica inmunohistoquímica para detectar el Antígeno Nuclear de Proliferación Celular (PCNA), con contraste con Hematoxilina de Harris. Barra de Escala: 50 µm.*

Fig. 1 Túbulo seminífero de muestra testicular de Control 5. Marcación fuerte.

Fig.2 Túbulo seminífero de muestra testicular de Control 6. Marcación fuerte.

Fig. 3 Túbulo seminífero de muestra testicular de Control 7. Marcación fuerte.

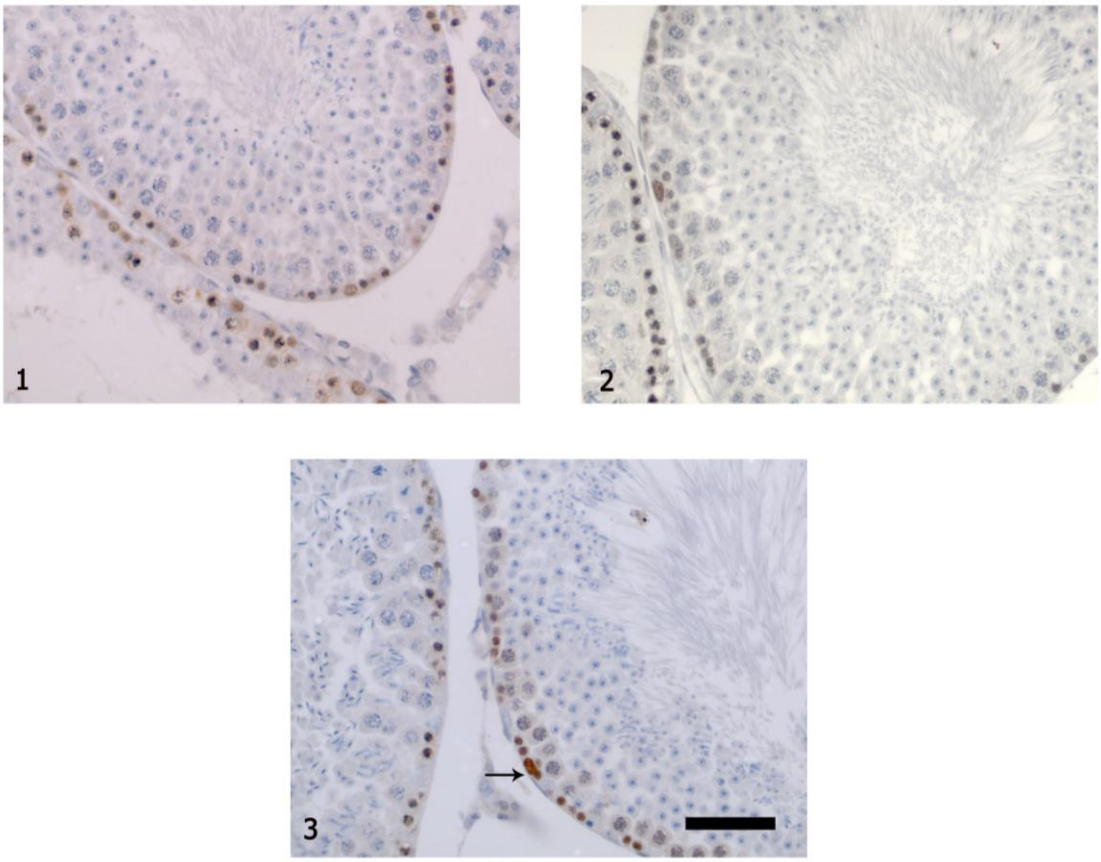

FIGURA 4.2.6 *Fotomicrografías de secciones transversales de túbulos seminíferos en estado VII del ciclo del epitelio seminífero, en testículo de Hámster Dorado adultos jóvenes, sometidos a hemicastración. Cortes histológicos de 5 µm de espesor, a los cuales se le realizó técnica inmunohistoquímica para detectar el Antígeno Nuclear de Proliferación Celular (PCNA), con contraste con Hematoxilina de Harris. Barra de Escala: 50 µm.*

Fig.1 Túbulo seminífero de muestra testicular de Hemicastrado 1. Marcación fuerte.

Fig. 2 Túbulo seminífero de muestra testicular de Hemicastrado 2. Marcación Moderada.

Fig. 3 Túbulo seminífero de muestra testicular de Hemicastrado 3. La flecha señala espermatogonias A y espermatocitos en preleptoteno con marcación positiva. Marcación fuerte.

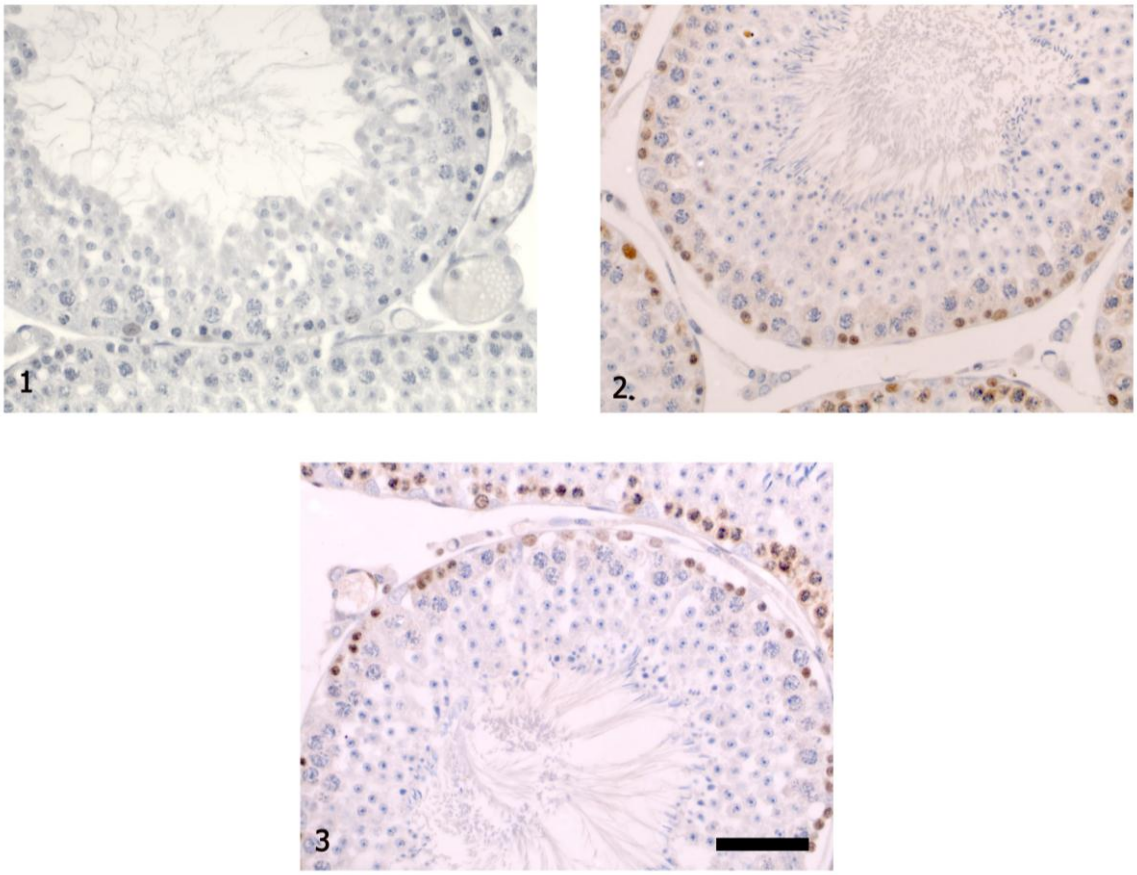

FIGURA 4.2.7 *Fotomicrografías de secciones transversales de túbulos seminíferos en estado VII del ciclo del epitelio seminífero, en testículo de Hámster Dorado adultos jóvenes, sometidos a hemicastración. Cortes histológicos de 5 µm de espesor, a los cuales se le realizó técnica inmunohistoquímica para detectar el Antígeno Nuclear de Proliferación Celular (PCNA), con contraste con Hematoxilina de Harris. Barra de Escala: 50 µm.*

Fig.1 Túbulo seminífero de muestra testicular de Hemicastrado 4. Marcación débil.

Fig. 2 Túbulo seminífero de muestra testicular de Hemicastrado 5. Marcación fuerte.

Fig. 3 Túbulo seminífero de muestra testicular de Hemicastrado 6. Marcación moderada.

CAPÍTULO 5. Discusión

La hipertrofia testicular compensadora es una respuesta que se genera cuando un testículo está ausente o presenta alguna alteración que produce que el testículo remanente compense dicha falla con un aumento de su actividad hasta llegar a un estado de equilibrio (Putra y Blackshaw, 1982). Este cambio de la actividad testicular podría deberse a la remoción de los factores testiculares tras la hemicastración, alterando el eje hipotálamo- hipófisis-testículo, resultando en un aumento de los componentes tubulares e intertubulares del testículo remanente (Brown *et al*, 1994). En el presente estudio se evidenció una variación en la actividad espermatogénica de Hámsters dorado adultos jóvenes hemicastrados, representada principalmente por un aumento del número de células que componen el epitelio seminífero. El recuento celular registró que las células de Sertoli se vieron ligeramente aumentadas en número en los hámsters sometidos a hemicastración, con respecto a los animales del grupo control. Este hallazgo difiere del registrado por Mirando *et al* (1989), los cuales, al observar muestras testiculares de carneros adultos hemicastrados, no encontraron diferencias de número en las células sustentadoras. Esta diferencia se debe probablemente a la diferencia de especie y etapa de maduración (Thompson y Berndtson, 1993). En cuanto a las células germinales, nuestras observaciones son similares a las de Mirando *et al* (1989), los cuales registraron que, en carneros adultos hemicastrados, se producía un aumento de número de células germinales. En el presente estudio, el aumento significativo del número celular de la población germinal se restringe a los grupos más numerosos, tales como: espermatocitos en preleptoteno, espermatocitos en paquiteno y espermátidas redondas. En relación a la actividad espermatogénica y su rendimiento, los resultados de la producción de espermátidas redondas (rendimiento de meiosis) muestran que no se presenta variación entre la producción de espermátidas redondas del grupo hemicastrado y el control, concluyendo que el rendimiento no disminuye tras la hemicastración. El aumento de la población celular que compone el epitelio seminífero se relaciona directamente con el aumento de las dimensiones de diámetro tubular y altura de

epitelio, registrados en nuestro estudio, similar a lo señalado por diversos investigadores (Voglamayr y Mattner, 1968; Putra y Blackshaw, 1985; Hoagland *et al*, 1986; Mirando *et al*, 1989). El aumento de diámetro tubular y altura del epitelio se relaciona directamente con el aumento de peso testicular, una de las características más destacadas de la hipertrofia compensadora testicular (Cunningham, 1978; Putra y Blackshaw, 1982; Putra y Blackshaw, 1985, Thompson y Berndtson, 1993). Lipschütz (1922), con respecto a lo anterior, señala que la diferencia de peso testicular entre un animal normal y un animal hemicastrado será más grande en el momento que inicia la etapa de maduración testicular (pubertad) y será cada vez menor a medida que alcance la maduración testicular completa. En otras palabras, la respuesta compensadora disminuirá a medida que aumenta la edad del animal observado. Davies (1981) señala que lo anterior se debe a una disminución de la sensibilidad del testículo de un animal adulto a la influencia de la FSH. Es por esto que la hipertrofia compensadora testicular ha sido observada con mayor frecuencia en animales pre-púberes o púberes (Cunningham *et al*, 1978; Putra y Blackshaw 1982; Putra y Blackshaw, 1985; Tsutsui *et al*, 2004) que en animales adultos (Voglamayr y Mattner, 1968; Hoagland *et al*, 1986; Mirando *et al,* 1989; Paul *et al*, 2006; presente estudio). Paul *et al* (2006) señala que la hipertrofia compensadora testicular no se produce en ciertos mamíferos como las ratas, ratones y humanos, pero sí se produce en mamíferos de estación, cuyos sistemas reproductivos se ven influenciados por fotoperiodos. El hámster dorado o sirio, al igual que los carneros, pertenece a este grupo de mamíferos. Paul *et al* (2006) caracterizó el fenómeno de la hipertrofia compensadora testicular en Hámsters Siberianos y Sirios (Dorado) y evaluó el impacto de la longitud del día sobre la respuesta compensadora y sobre la secreción de hormonas reproductivas (Testosterona y FSH). Dichos investigadores concluyeron que en dichos modelos, los animales expuestos a fotoperiodos largos se produce una considerable hipertrofia compensadora testicular, a diferencia de los animales expuestos a fotoperiodos cortos, los cuales no presentaron hipertrofia compensadora testicular. Se postula que la respuesta a lo sucedido se encontraría en el eje neuroendocrino de los animales estacionales expuestos a fotoperiodos cortos, el cual presentaría un aumento de la sensibilidad

al feedback negativo de los esteroides, restringiendo la secreción de FSH e inhibiendo la respuesta compensadora. Por otro lado, en animales estacionales expuestos a fotoperiodos largos, producto de la disminución del feedback negativo de la inhibina sobre la secreción de FSH, se generaría una hipersecreción de ésta, desencadenando la hipertrofia compensadora. La confirmación de lo señalado aún espera a las futuras investigaciones.

Los datos previamente recolectados nos entregan información importante para nuestro estudio. Las variables peso testicular y concentración de Testosterona se encuentran significativamente aumentadas con respecto al grupo control. Con respecto al peso testicular, los resultados observados concuerdan con la bibliografía (Howland y Skinner, 1975; Hochereau-deReviers *et al*, 1976; Cunningham, 1978; Johnson, 1978; Putra y Blackshaw, 1982; Putra y Blackshaw, 1985; Hoagland *et al*, 1986; Johnson, 1978; Mirando *et al*, 1989; Onuora y Oreke, 1989; Thompson y Berndtson, 1993; Ramaswamy *et al,* 2000). Con respecto a la concentración de Testosterona existe una controversia entre los investigadores. Por un lado, estudios señalan que la Testosterona permanece invariable tras la hemicastración (Cunningham *et al*, 1978; Johnson,1978; Mirando *et al*, 1989) mientras que otros señalan que la castración unilateral en animales adultos y pre púberes trae como resultado una rápida compensación de la producción de Testosterona del testículo remanente (Brown y Chakraborty, 1991). Dicha compensación es sutil y por lo general vuelve a su nivel tras 8-24 hrs después de la cirugía. Esta alza de testosterona se explicaría por una posible alza de LH tras la extirpación de un testículo. Investigadores (Howland y Skinner, 1975) han señalado que, tras la hemicastración, los niveles séricos de LH en ratas adultas se aumentan significativamente y persisten hasta 30 días post cirugía. La prolongada persistencia de los altos niveles séricos de LH, con niveles de testosterona normalizados rápidamente sugieren que la LH cumpliría más roles en la actividad espermatogénica, aumentando el número y tamaño de las células intersticiales, y no aumentando solo la actividad de la células intersticiales remanentes.

Al comparar los datos previamente recolectados de las muestras testiculares del grupo hemicastrado con los resultados obtenidos en el presente estudio, es posible concluir que existe una relación directa entre el número de células que componen el epitelio tubular y los niveles de FSH y LH. La relación entre el número de células de Sertoli y FSH es directa pero baja, lo cual se podría explicar por medio del planteamiento de Brown y Chakraborty (1991), el cual señala que la respuesta compensadora en el compartimiento tubular se produce por un aumento de actividad de las células de Sertoli, lo cual se expresaría como un aumento del tamaño de éstas (hipertrofia) y no un aumento de su número (hiperplasia). Davies (1981) señala que, en animales maduros, la FSH cumple un rol importante en el aumento de la proporción de las células que entran en división meiótica y posteriormente en espermiogénesis. Es por lo anterior que se plantea que, durante la adultez, la FSH no actuaría como un mitógeno, sino como un factor de supervivencia (Ruwanpura *et al*, 2010), cooperando en la restauración de la espermatogénesis. En roedores knock out, la FSH actúa regulando la apoptosis espermatogonial por vía intrínseca. El efecto mitógeno de la FSH se expresa en animales inmaduros, provocando un aumento del número de las células de Sertoli y de las espermatogonias por reducción de la proporción que se degenera (Davies, 1981). En cuanto a las células germinales más numerosas, la relación con la FSH es alta debido a un aumento de la proporción de células que entran en división mitótica. La relación del número de espermatogonias y los niveles de FSH tendrían su explicación en que la hormona mencionada, tal como lo señala Davies (1981) y Ruwanpura *et al* (2010), actúa como un factor de supervivencia espermatogonial, por medio de la regulación de la apoptosis. La relación es alta entre los niveles de FSH y el número de las poblaciones de células germinales más numerosas, tales como espermatocitos en preleptoteno, espermatocitos en paquiteno y espermátidas redondas; dichas poblaciones celulares representan la fracción que ingresa en división meiótica, restaurando la actividad espermatogénica y compensando la falta de una gónada. Los efectos de la testosterona, en conjunto con la FSH, se presentan al nivel de los espermatocitos, siendo muy importante para la progresión de las espermátidas redondas a espermátidas elongadas durante la espermiogénesis y en el proceso

de liberación de las espermátidas de las células de Sertoli (espermiación). Mientras la FSH influencia a nivel del citoesqueleto de las células de Sertoli, por medio de la distribución de proteínas estructurales (tales como f- actina y vinculina), la testosterona actúa cooperativamente con la FSH, manteniendo la unión Sertoli- espermátidas redondas, permitiendo que éstas avancen hacia la fase de elongación de la espermiogénesis. Esto explicaría el porqué de la relación alta en dichas poblaciones celulares.

En cuanto a la relación con el peso testicular, los resultados observados difieren de las conclusiones de Santolaya y Burgos (1978) y Putra y Blackshaw (1985), los cuales señalan que el aumento de peso testicular tras la hemicastración se relaciona con el número de células germinales. Lipschütz (1922) señala que la diferencia de peso entre un testículo de un animal normal y uno hemicastrado está en función del tiempo que transcurre tras la operación. En animales pre púberes hemicastrados, el testículo remanente alcanza rápidamente su peso máximo, a diferencia de lo que sucede en un animal adulto hemicastrado, cuya maduración testicular está llegando a su fin. Hocherau-deReviers *et al* (1976) señalan la influencia de las variaciones estacionales en el aumento peso testicular. Dichos autores observaron que, en carneros adultos hemicastrados, el aumento de peso testicular significativo se presentaba en primavera, y en otoño, el testículo remanente mantenía su peso con respecto al control, concluyendo que en primavera se produce una verdadera hipertrofia.

Con respecto al índice de proliferación es posible observar que, al analizar el estadio más frecuente del ciclo del epitelio seminífero (estado VI), se produce una diferencia estadísticamente significativa en la actividad proliferativa en hemicastrados, con respecto a los animales del grupo control. Estos resultados se podría explicar debido a un aumento de gonadotrofinas, como señala Cunningham *et al* (1978) lo cual produciría un aumento de la actividad en el epitelio seminífero (con aumento de la población celular), hasta alcanzar un estado de equilibrio.

El Antígeno Nuclear de Proliferación Celular (PCNA) forma parte de la familia de las ciclinas, las cuales corresponden a las proteínas que participan en la regulación del ciclo celular (Kelman, 1997). PCNA cumple importantes roles en el metabolismo de los ácidos nucleicos, siendo esencial para la replicación y reparación del ADN, participando también en la transcripción del ARN. Miyachi *et al* (1978) inicialmente identificó un auto-antígeno en pacientes con lupus eritematoso sistémico, al cual llamó PCNA porque dicha proteína se encontraba en el núcleo de células en división. Es por lo anterior que en el presente estudio se llevó a cabo la técnica inmunohistoquímica para identificar dicho antígeno. Con respecto a los resultados de la prueba inmunohistoquímica con el marcador de proliferación anti PCNA, se puede concluir que en ambos grupos se presenta marcación positiva en núcleos interfásicos de espermatogonias y de espermatocitos en preleptoteno, ya que corresponden a poblaciones celulares comprometidas en proliferación. La posible explicación ante las muestras que presentaron marcación débil, o bien, que presentaron marcación moderada, correspondería a la antigüedad de las muestras (1988) y a la posibilidad de un error técnico con respecto a los procedimientos de fijación ya que el 100% del grupo control presentaron inmunomarcación positiva, a diferencia de las muestras que componen el grupo hemicastrado, las cuales presentaron diferencias de marcación hacia la periferia y algunas presentaron focos de marcación, lo cual sería un indicador de un mal procedimiento de fijación.

CAPÍTULO 6. Conclusión

En conclusión, los presentes resultados muestran que se presentan cambios en la actividad espermatogénica en hámsters dorado jóvenes sometidos a hemicastración, lo cual se podría traducir en una hipertrofia compensadora registrada en el testículo remanente. Al analizar los datos recolectados, comparados con los datos previos, es posible identificar un aumento del número de las células que componen el epitelio seminífero; comprometiendo tanto a las células somáticas (células de Sertoli) como a las células germinales (específicamente las más numerosas) lo cual se asemeja a los resultados de Mirando et al (1989).

El aumento leve (no significativo) de las gonadotrofinas circulantes (FSH, en este caso) y Testosterona, señalarían una posible influencia de tipo hormonal sobre las células que se encuentran en los túbulos seminíferos, aumentando su actividad proliferativa, hasta compensar la actividad disminuida por la pérdida de una gónada. Esto ocasionaría el aumento del peso del testículo remanente, debido a un aumento del diámetro de los túbulos seminíferos, por aumento de la población celular. Si bien en el presente estudio no se observó los niveles circulantes de LH y su posible acción sobre la población de células intersticiales, podría realizarse en un futuro un recuento de células de Leydig e inmunohistoquímica para 3beta HSD, complementando las actuales observaciones. El estudio de la población de células de Leydig en el compartimiento Intersticial, permitiría determinar si la hipertrofia podría deberse también a un aumento del número celular en dicha población, como lo señalan Howland y Skinner (1975) y Thompson y Berndtson (1993).

En cuanto al índice de proliferación de las muestras, es posible concluir que, por medio de la prueba de índice mitótico, se produce un aumento de la actividad proliferativa, lo cual se correlaciona con las conclusiones de Johnson (1978). Los resultados de la prueba inmunohistoquímica presentaron diferencias que probablemente se atribuyen a un error en el procedimiento de fijación, aun así hubo marcación en células en interfase comprometidas en los procesos de división. Si bien el análisis IHQ fue cualitativo, este análisis se podría complementar con un análisis de tipo cuantitativo, con la finalidad de identificar el porcentaje de población celular que se encuentre comprometida en proliferación, permitiendo determinar si existe un aumento de la población espermatogonial.

Como lo señala la bibliografía (Paul *et al,* 2006) los cambios estacionales generan una influencia sobre el eje hipotálamo-hipófisis, afectando en el desarrollo de la hipertrofía testicular compensadora, lo cual se manifiesta según la longitud del fotoperíodo al cual se expone al modelo experimental. Sería interesante ampliar esta línea investigativa para ampliar nuestro conocimiento de la contribución neuroendocrina sobre la presencia/ausencia de la respuesta compensadora.

Referencias

1. Arrau J, Bustos-Obregón E, G Hoecker & A Ramos. Espermatogénesis. En: Biología de la Reproducción Animal. Santiago, Chile: Jurídica Andrés Bello; 1981. p. 63-89.
2. Balada, N., Márquez, C.,Nadal, R., Redolar, D., Silvestre, J. 2012. Farmacología y Endocrinología del Comportamiento. Editorial UOC, Barcelona, España. 497 pp
3. Bustos-Obregón, E. Chalona Espermatogonial G1. Arch. Biol. Med. Exp.1989; (22): 15-23.
4. Bustos-Obregón, E., Ramírez, O. Ageing and testicular function in *Octodon degus*. Andrología. 1997; (29): 319- 326.
5. Brown D, Bustos- Obregón E, Arrau J. Estudio de la preespermatogénesis y espermatogénesis en el hámster dorado (*Mesocricetus auratus* Waterhouse) (Cricetinae). Gayana, Zool. 1987; 51 (1-4): 177- 199
6. Brown, J., Chakraborty, P. Comparison of Compensatory Pituitary and Testicular Responses to Hemicastration Between Prepubertal and Mature Rats. 1991; (12): 119 -125.
7. Brown, J., Shoenemann, H., Chakraborty, P. Pituitary and gonadal responses to hemicastration: A model for investigating the regulation of testicular function. Endocrinology. 1994; (2): 41-56.
8. Clermont, Y., Bustos-Obregón, E. Re-examination of spermatogonial renewal in the rat means of seminiferous tubules mounted "*in toto*". Amer.J.Anat. 1968;(122): 237-247.
9. Cunningham, G., Tindall, D., Huckins,C., Means,A. Mechanisms for the Testicular Hypertrophy wich follows hemicastration. Endocrinology. 1978; 102(1): 16-23.
10. Davies, A.G. Role of FSH in the Control of Testicular Function. Archives of Andrology. 1981; (7): 97-108.
11. Hoagland T., Ott K., Dinger J.,Woody C., Riesen J., Daniels W. Effects of unilateral castration on morphologic characteristics of the testis in one-, two-, and three-year-old stallions. 1986; (26): 397-405.

12. Hochereau- deReviers, M.T., Loir, M., Pelletier, J. Seasonal variations in the responses of the testis and LH levels to hemicastration of adul rams. J. Reprod. Fert. 1976; (46): 203-209.
13. Howland, C.H., Skinner, K.R. Changes in Gonadotropin Secretion following complete or hemicastration in the adult rat. Hormone Res. 1975; (6): 71-77.
14. Huckins, C. The spermatogonial stem-cell renewal in the mouse. Anatomical Record. 1971; (169): 533-557.
15. Kelman, Z. PCNA: Structure, functions and interactions. Oncogene. 1997; (14): 629-640.
16. Laron, Z., Dickerman, Z.,Ritterman, I., Kaufman, H. Follow-up of boys with unilateral compensatory testicular hypertrophy. Fertility and Sterility. 1980; 33(3): 297-301.
17. Lipschütz, A. The so called compensatory hypertrophy of the testicle after unilateral castration. The so called compensatory hypertrophy of the testicle after unilateral castration. J. Physiol. 1922; 451-458. https://physoc.onlinelibrary.wiley.com/doi/pdf/10.1113/jphysiol.1922.sp002027
18. MacLachlan R.,Wredord N., O`Donnell L.,Kretser D., Robertson D. The endocrine regulation of spermatogenesis: independet roles for testosterone y FSH.Journal of Endocrinology. 1996; (148):1-9.
19. Mirando M.,Hoagland T., Woody C., Riesen J. The influence of Unilateral Castrationon Testicular Morphology and Function in Adult Rams. Biology of Reproduction. 1989; (41): 798- 806.
20. Miyachi, K., Marvin, J., Fritzler, M.J., Tan, E.M. Autoantibody to a Nuclear Antigen in Proliferating Cells. The Journal of Inmunology. 1978; 121(6): 2228- 2234.
21. Oakberg, E.F. Spermatogonial stem-cell renewal in the mouse. Anatomical Record. 1971; (169): 515-531.
22. O`Donnell L, MacLachlan R., Wreford N., Kretser D.,Robertson D. Testosterone Whitdrawal Promotes Tage-Specific Detachment of Round

23. Spermatids from the Rat Seminiferous Epithelium. Biology of Reproduction, 1996; (55): 895-901.
24. Ojeda, S.R., Ramírez. Plasma level of LH and FSH in maturing rats: Response to Hemigonadectomy. Biology of Reproduction.1972; (17): 661-667.
25. Osuide G, Abid Ali M, Wambebe C. Histological and Histometrical studies of testicular hypertrophy following hemicastration of albino rats. Ind. J. Physiol. Pharmac. 1982 Oct; 26 (1): 23-32.
26. Paul, M., Ho Park, J., Horton, T., Alvarez, M., Burke, M., Place, N., Zucker, I. Photoperiodic regulation of compensatory testicular hypertrophy in hamsters.Biology of Reproduction.2006; (75): 261-269.
27. Putra D, Blackshaw A. Morphometrics studies of Compensatory Hipertrophy in the rat after Hemicastration. Aust. J. Biol. Sci. 1982; (35): 287-293.
28. Putra D, Blackshaw A. Quantitative studies of Compensatory Testicular Hypertrophy Following Unilateral Castration in the Boar. Aust. J. Biol. Sci. 1985; (38): 429-434.
29. Ramaswamy S. & Weinbauer G. Endocrine control of spermatogenesis: Role of FSH and LH/testosterone. 2014. Spermatogenesis,4:2,e996025,DOI:10.1080/21565562.2014.996025.Link del artículo: htttp://dx.doi.org/10.1080/21565562.2014.996025
30. Ramírez, V.D., Sawyer, C.H. A sex difference in the rat. Pituitary FSH response to unilateral gonadectomy as revealed in plasma radioinmunoassays. Endocrinology. 1974; 94 (2): 475-482(Abstract).
31. Russell L, Ettlin R, Sinha Hikim A, Clegg E. Histological and Histopathological Evaluation of the Testis. Clearwater, EE.UU: Catcher River Press; 1990. 279 p
32. Ruwanpura S.,MacLachlan R., Meachem S. Hormonal regulation of male germ cell development. 2010. Society for Endocrinology. JOE-10-0025.
33. Rooij D. Proliferation and differentiation of spermatogonial stem cells. Reproduction.2001; (121): 347-354.

34. Santolaya, R.C., Burgos, M.H. First spermiation and spermatozoa concentration in hemicastrated rats. Andrology. 1978; 10(1): 26-30.
35. Thompson T., Berndtson W. Testicular Weight, Sertoli Cell Number, Daily Sperm Production , and Sperm Output of Sexually Mature Rabbits after Neonatal or Prepubertal Hemicastration. Biol Reprod. 1993 Dic; (48): 952- 957.
36. Tsutsui T., Kurita A., Kirihara N., Hori T., Kawakami E. Testicular Compensatory Hipertrophy Related to Hemicastration in Prepuberal Dogs. J. Vet. Med. Sci, 2004; 66(9): 1021-1025.
37. Voglmayr J.K., Mattner P.E. Compensatory Hipertrophy in the remaining testis following unilateral Orchidectomy in the adult Ram. J. Reprod. Test, 1968; (17): 179-181.

Apéndice A: Recolección de datos y análisis

TABLA A.1 *Datos previamente recolectados de los animales experimentales.*

Grupo	Peso Corporal (gr)	Peso Testicular (gr)	Testosterona (nmol/l)	FSH (ng/ml)
Control				
1	146	1.8	3.9	21.6
2	142	1.7	5.4	8.7
3	110	1.4	4.5	17.5
4	138	1.3	4.5	14.1
5	120	1.4	5.9	11.9
6	136	1.6	5.1	14.7
7	134	1.5	1.9	8.5
Promedios	132.3 ± 12.8	1.5 ± 0.2	4.5 ± 1.31	13.9 ± 4.7
Hemicastrado				
1	108	1.9	7.5	16.4
2	140	1.6	5.3	14.7
3	142	1.7	3.5	12.7
4	132	1.9	7.3	20.5
5	150	2.1	10.4	28.5
6	148	1.8	5.4	11
Promedios	136.7 ± 15.4	1.8 ± 0.2	6.6 ± 2.4	17.3 ± 6.4
Valor p	0,3	0,005	0,03	0,1

TABLA A.2 *Tamaños nucleares de células de Sertoli y células germinales en secciones transversales de túbulos seminíferos en muestras testiculares de Hámster Dorado.*

Tipos Celulares	Largo (µm ± E.E.)	Ancho (µm ± E.E.)	N° Células
Células Sertoli	9.841 ± 1.7	7.248 ± 1.6	50
Espermatogonias A1	8.312 ± 1.1	6.044 ± 0.9	50
Espermatocitos Preleptoteno	5.042 ± 0.9	4.332 ± 0.8	50
Espermatocitos Paquiteno	8.467 ± 1.1	7.441 ± 1.1	50
Espermátidas Redondas	5.087 ± 0.5	4.49 ± 0.5	50

FIGURA A.1 *Fórmulas de Abercrombie.*

Fórmula 1.

$$\text{Conteo celular verdadero (inicial)} = \text{Conteo celular neto} \times \frac{\text{Grosor de la sección (µm)}}{\text{Grosor de la sección (µm)} + \text{diámetro nuclear (µm)}}$$

Fórmula 2.

$$\text{Conteo verdadero corregido (conteo final)} = \text{Conteo verdadero inicial} \times \frac{\text{Estructuras de referencia (núcleo o nucleolo de las células de Sertoli) por túbulo en animal control}}{\text{Estructuras de referencia (núcleo o nucleolo de las células de Sertoli) por túbulo en animal experimental}}$$

Apéndice B: Procedimientos

TABLA B.1 *Procedimiento de tinción Tricrómico de Arteta.*

1.-	Desparafinar e hidratar hasta el agua destilada.
2.-	Tinción nuclear con hematoxilina de Harris (1minuto y 15 segundos)
3.-	Lavado prolongado en agua corriente (10 minutos) para virar coloración
4.-	Lavado en agua destilada (5 minutos)
5.-	Tinción con Eritrosina-Orange G (30 minutos)
6.-	Lavado en agua destilada (5 minutos)
7.-	Colocar en ácido fosfotúngstico al 0,5% (10 minutos)
8.-	Lavado en agua destilada (5 minutos)
9.-	Tinción con azul de anilina 1% (1 minuto y 15 segundos)
10.-	Lavado en agua destilada (5 minutos)
11.-	Deshidratar en alcoholes ascendentes hasta el alcohol absoluto. Aclarar en xilol. Montar con entellán.

TABLA B.2 *Procedimiento de tinción de PAS-Hematoxilina*

1.-	Desparafinar e hidratar hasta el agua destilada.
2.-	Colocar en ácido peryódico 0,5% (10 minutos)
3.-	Lavado en agua corriente (5 minutos)
4.-	Lavado en agua destilada (5 minutos)
5.-	Tinción con Reactivo de Schiff (40 minutos)
6.-	Lavado en agua corriente (10 minutos) y lavado rápido en agua destilada. Observar a M.O.
7.-	Tinción con Hematoxilina de Harris (30 segundos)
8.-	Virar en agua corriente (10 minutos)
9.-	Deshidratar en alcoholes ascendentes hasta el alcohol absoluto. Aclara en xilol. Montar con entellán

TABLA B.3 *Procedimiento técnica inmunohistoquímica para PCNA.*

DESPARAFINAJE:	TIEMPO
Xilol I	5 minutos
Xilol II	5 minutos
Xilol III	5 minutos
Alcohol 100º I	5 minutos
Alcohol 100º II	5 minutos
Alcohol 100º III	5 minutos
Alcohol 95º I	5 minutos
Alcohol 95º II	5 minutos
Alcohol 80º	5 minutos
Alcohol 70º con Li_2CO_3	5 minutos
Alcohol 70º	5 minutos
Agua destilada I	5 minutos
Agua destilada II	5 minutos

RECUPERACIÒN ANTIGÉNICA:	
Buffer Tris (Tº ambiente)	5 minutos
Vaporera	5 minutos
Enfriamiento de preparaciones en agitador	20 minutos
Agua destilada I (en agitador)	10 minutos
Agua destilada II (en agitador)	10 minutos
Agua destilada III (en agitador)	10 minutos
BLOQUEO PEROXIDASA ENDÓGENA:	
Peróxido de hidrógeno (2% en metanol)	30 minutos
Agua destilada I	5 minutos
Agua destilada II	5 minutos
TRASLADAR LAS PREPARACIONES A LA BANDEJA Y MARCARLAS CON LAPIZ HIDRÒFOBO	
INCUBACIÒN (en agitador):	
Buffer Tris I	5 minutos
Buffer Tris II	5 minutos
Buffer Tris III	5 minutos
Suero (cabra) (solución al 2% en buffer tris) (200 µl p/preparación)	30 minutos
Primer Anticuerpo (Mouse anti PCNA Novocastra ®, Monoclonal) (1:500) (4ºC) (200 µl p/preparación)	Over night
Buffer Tris I	5 minutos
Buffer Tris II	5 minutos
Buffer Tris III	5 minutos
Segundo Anticuerpo: Goat anti-Mouse (KPL®) (1:500)	1 hora
Buffer Tris I	5 minutos
Buffer Tris II	5 minutos
Buffer Tris III	5 minutos

Complejo ABC (200 µl p/preparación)	90 minutos
Buffer Tris I	5 minutos
Buffer Tris II	5 minutos
Buffer Tris III	5 minutos
Diaminobencidina (200 µl p/preparación)	10 minutos
Buffer Tris I	5 minutos
Buffer Tris II	5 minutos
TRASLADAR LAS PREPARACIONES AL CANASTILLO	
TINCIÓN (OPCIONAL):	
Agua destilada I	5 minutos
Agua destilada II	5 minutos
Hematoxilina de Harris	10 segundos
Agua corriente	10 minutos
Agua destilada I	5 minutos
Agua destilada II	5 minutos
Agua destilada III	5 minutos
DESHIDRATACIÓN:	
Alcohol 50º	5 minutos
Alcohol 70º	5 minutos
Alcohol 80º	5 minutos
Alcohol 95º I	5 minutos
Alcohol 95º II	5 minutos
Alcohol 100º I	5 minutos
Alcohol 100º II	5 minutos
Alcohol 100º III	5 minutos
Xilol I	5 minutos
Xilol II	5 minutos
Xilol III	5 minutos
MONTAJE CON CUBREOBJETOS	