

UNIVERSIDAD DE VALPARAÍSO  
FACULTAD DE ODONTOLOGÍA  
ESCUELA DE ODONTOLOGÍA  
CÁTEDRA DE CIRUGÍA



Universidad  
— de —  
Valparaíso  
CHILE

**ESTUDIO DESCRIPTIVO DE LA ETIOLOGÍA,  
FRECUENCIA, TRATAMIENTOS Y COMPLICACIONES DE  
LAS FRACTURAS DE TERCIO MEDIO FACIAL EN  
PACIENTES ADULTOS, EN EL PERIODO MARZO DE 1997  
A DICIEMBRE DEL 2001.**

Trabajo de Investigación  
Requisito para optar al  
Título de Cirujano-Dentista

Alumnos:  
Pablo Carmona Contreras  
Daniel Díaz Alegría  
Iván Godoy Böhm

Profesor Guía:  
Dr. Máximo Hernández Rodier

Valparaíso – Chile  
2002

*A mis Papás, Arturo y Sonia, quienes con su ejemplo me formaron y me dieron las herramientas que me permiten llegar a este momento, luego de una larga jornada. Gracias.*

*A mi hermano Alvaro, que a su manera me incentivó siempre a superarme y me brindo su ayuda cada vez que se lo pedía.*

*A Marcela, quien me acompañó durante estos últimos años y que con su ayuda permitió que este sueño se volviera realidad.*

*A Daniel e Iván, mis compañeros, que me brindaron su amistad y paciencia, lo que nos permitió que este proyecto saliera adelante.*

*Pablo.*

## **Indice:**

	Pag.
➤ <b>Introducción.</b>	1
➤ <b>Aspectos Teóricos.</b>	2
·) Heridas Maxilofaciales.	2
·) Generalidades de Tratamiento en Trauma Maxilofacial.	5
·) Incidencia.	7
·) Etiología.	7
·) Reseña Histórica.	7
·) Clasificación de Fracturas de Tercio Medio.	9
·) Principios de Manejo del Trauma del Complejo Craneofacial.	11
·) ATLS.	12
·) Diagnóstico.	13
·) Examen Clínico, Físico e Imagenológico.	14
·) Bases para el Tratamiento de Fracturas de Tercio Medio Facial.	19
·) Descripción de Fracturas del Tercio Medio Facial.	20
+ Fractura de Maxila.	20
+ Tratamiento Fracturas Le Fort I.	21
+ Fracturas Le Fort II, Tratamiento.	22
+ Fracturas Le Fort III.	22
+ Injurias Naso-Orbito-Etmoidal.	23
+ Fracturas de Paredes Orbitales.	24
• Fracturas Blow-Out.	24
• Fracturas Blow-In.	25
·) Abordaje Quirúrgico del Tercio Medio Facial.	26
·) Métodos de Reducción.	32
·) Métodos de Fijación.	34
·) Métodos de Fijación y Osteosíntesis de Última Generación.	36
·) Complicaciones.	38
➤ <b>Investigación</b>	
- Objetivos.	45
- Material y Método.	46
- Resultados.	47
- Discusión.	55
- Conclusiones.	58
- Sugerencias.	60
- Resumen.	61
- Referencias Bibliográficas.	62
- Anexos y apéndices.	65

*Traumatismo de Tercio Medio Facial.*

---

## **INTRODUCCIÓN**

La cara está íntimamente ligada con nuestra imagen, además de ser la región encargada de nuestros sentidos como olfato, gusto, visión, junto con ser parte esencial de nuestra comunicación. Es importante considerar que el 70% de los politraumatizados presentan lesiones maxilofaciales.

El tercio medio de la cara tiene gran solidez, proporcionado por delicados, pero resistentes arbotantes de hueso compacto; a pesar de estas líneas de fuerza, los impactos de gran intensidad pueden fracturarlo y causar gran desplazamiento del mismo, por lo que los huesos de la cara pueden verse envueltos en traumas con mayor frecuencia a medida que los medios de transporte adquieren mayor velocidad.

El gran aumento en la casuística y complejidad de estas lesiones durante la segunda guerra mundial, permitió un desarrollo más acelerado de estas técnicas quirúrgicas. Por lo que ya antes de los años '50 se vislumbraba la complejidad del trauma facial, mejorando los cuidados del paciente, los tratamientos y por tanto la posibilidad de salvar vidas.

Debemos considerar que es primordial conocer la gravedad de este tipo de fracturas, que corresponde al compromiso de la vía aérea del afectado, con el consecuente riesgo vital para el paciente, por lo que el traslado rápido del paciente a un centro asistencial es uno de los pilares principales en la sobrevida del paciente. Frente a esto un concepto de gran importancia es el de ATLS o Advanced Trauma Life Support, que consiste en el primer paso en la valoración de un traumatizado, corresponde a un rápido reconocimiento y tratamiento de las lesiones de peligro vital, es una valoración global del enfermo.

Creemos que es de vital importancia realizar esta investigación que tiene como objetivos dar a conocer las etiologías más frecuente de estas lesiones, determinar su incidencia, los tipos de tratamientos usados, resultados obtenidos, complicaciones, secuelas de estas lesiones, todo esto con el propósito que sea de conocimiento público, para la implementación futura de programas preventivos específicos, considerando las causas más comunes, además de mejorar así las asignación de recursos para la implementación de tratamientos que permitan la recuperación más rápida de los pacientes.

## **ASPECTOS TEÓRICOS**

### **HERIDAS MAXILOFACIALES.**

Una de las principales características es la gran irrigación de los tejidos faciales, lo que asegura la vitalidad y garantiza la defensa contra las infecciones. Es importante además considerar los aspectos funcionales, de los párpados, boca, nariz, junto con el aspecto estético de la cara.

### **LESIÓN DE TEJIDOS BLANDOS.**

Definición: heridas son traumatismos enérgicos en que hay solución de continuidad abierta o visible de los tejidos que afecta siempre el recubrimiento cutáneo, mucoso que limita y protege la integridad del organismo ( J. Oribe 1986)

En el trauma maxilofacial las heridas de tejidos blandos adquieren gran importancia por significación estética y funcional de la cara, presencia de órganos nobles superficiales como ojos, orificios de entrada a sistema respiratorio y digestivo.

Etiológicamente pueden ser: Accidentales o provocadas, aisladas o acompañando tejidos duros.

#### Clasificación:

##### Herida según lesión establecida:

- Herida incisa: Aquella producida por un agente cortante.
- Herida contusa: Debido a un objeto romo cuya presión vence la elasticidad de la piel y produce solución de continuidad.
- Herida punzante: Agente traumático de extremo agudo, solución de continuidad a nivel externo mínimo, sin embargo en profundidad es más importante por la probable hemorragia.
- Herida a colgajo: Agente traumático que impacta tangencialmente la superficie cutánea.
- Herida por avulsión: El agente traumático arranca un región total o parcialmente.
- Mordedura: Humana o animales, contaminada con alto riesgo de infección.
- Herida por arma de fuego.

##### Según forma:

- Lineales o simple: Corte nítido y bien definido.
- Compuestas o irregular: Bordes anfractuoso.
- Complicadas: Cuando acompañada de lesión de organismos profundos, heridas penetrantes.

### **Tratamiento de lesiones de tejidos blandos.**

Su cicatrización puede ser por primera o segunda intención, dependiendo del tiempo transcurrido desde que se produjo la herida hasta el tratamiento o la presencia de tejido con dudas de vitalidad; el factor tiempo también se relaciona con posible infección.

Los gérmenes introducidos por el trauma requieren tiempo para colonizar y reproducirse e invadir el lecho de la herida. Se calcula entre 6 y 12 horas, aún hasta 24 en heridas netas donde la invasión microbiana es superficial y fácilmente eliminable para el cierre o sutura. En heridas con tejido necrótico se debe aplicar un tratamiento adecuado para su eliminación y controlar la infección.

### **LESIÓN TEJIDOS DUROS.**

Definición: Solución de continuidad ósea producido por agente vulnerante que provoca un torsión, tracción, aplastamiento, contragolpe o incurvación, cuya etiología puede ser accidental, quirúrgica o patológica.

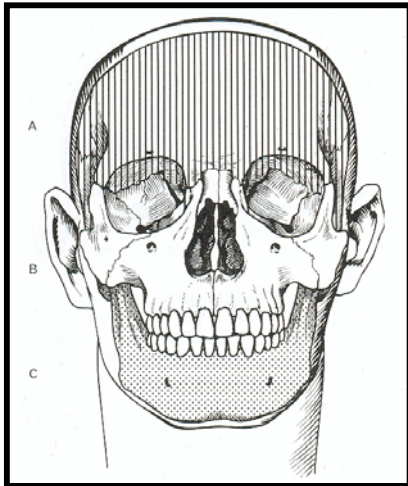
#### Clasificación:

- Según relación con el medio:
  - ) Abierta o complicada
  - ) Cerradas o no complicadas
  
- Según compromiso:
  - ) Completas
  - ) Incompletas
  
- Según nº de rasgos:
  - ) 1 rasgo.
  - ) 2 rasgos.
  - ) 3 o más rasgos.
  - ) Conminuta
  
- Según sitio de aplicación de la fuerza:
  - ) Indirectas
  - ) Directas
  
- Según integridad:
  - ) Sin pérdida de sustancia
  - ) Con pérdida de sustancia

Clasificación de fracturas faciales:

Los diferentes tipos de fracturas que afectan el macizo craneofacial pueden ubicarse en 3 regiones anatómicas fundamentales (Ver figura 1):

Tercios faciales



-Tercio superior (A): Incluye lesión de hueso frontal, techo orbitario, seno frontal.

-Tercio medio (B): Incluye lesión de huesos nasales, malar, piso y paredes orbitarios, maxilar, complejo cigomático y nasoorbitoetmoidal.

-Tercio inferior (C): Mandíbula en toda su extensión.

Figura 1.

**EVALUACION NEUROLOGICA**

Debido a que la totalidad del trauma maxilofacial se presenta acompañado de un disturbio neurológico, es de suma importancia realizar una adecuada evaluación neurológica, para esto lo más utilizado en los servicios de urgencia es la escala de Glasgow, que nos permite evaluar el estado de conciencia del paciente, junto con el uso de TAC y radiografías.

Escala del coma de Glasgow:

- Apertura de ojos:
  - 4 = Abre sus ojos espontáneamente.
  - 3 = Abre los ojos a la voz.
  - 2 = Abre los ojos al dolor.
  - 1 = No abre los ojos.
  
- Respuesta motora adecuada:
  - 6 = Obedece ordenes.
  - 5 = Localiza el dolor.
  - 4 = Alejamiento del estímulo doloroso.
  - 3 = Respuesta flexión anormal.
  - 2 = Respuesta extensora anormal.
  - 1 = No movimiento.

- Respuesta verbal:
  - 5 = Apropriada y orientada.
  - 4 = Conversación confundida.
  - 3 = Palabras inapropiada.
  - 2 = Sonidos incomprensibles.
  - 1 = No hay sonidos.

Al realizar el Glasgow, se evalúan tres parámetros que son la apertura de ojos, la calidad de la respuesta motora y finalmente la respuesta verbal. Se otorga un puntaje determinado de acuerdo a la calidad de la respuesta. Se realiza una sumatoria de los puntajes obtenidos en cada parámetro, con el cual se obtiene un valor que mientras más alto sea, en mejores condiciones se encuentra el paciente y si el valor es menor, el paciente se encuentra más cercano al coma. Por ejemplo: Paciente con Glasgow 12 se solicita scanner cerebral, paciente con Glasgow igual o menor a 8 debe ser necesariamente intubado.

### **GENERALIDADES DE TRATAMIENTO EN TRAUMA MAXILOFACIAL.**

El manejo de trauma maxilofacial depende de la edad del paciente, de la presencia o ausencia de dientes; localización de la fractura, desplazamiento óseo y severidad de la disfunción.

El tratamiento consiste en reducción e inmovilización de los fragmentos, estos métodos de fijación en general toman en cuenta características anatómicas y fisiológicas.

Los métodos de fijación interna incluyen el cerclaje alámbrico, describiéndose ligaduras suborbitarias, circuncigomático y frontal, sin embargo los métodos de fijación rígida han revolucionado en los últimos años el tratamiento de las fracturas.

El primer material usado fue el acero inoxidable, sin embargo por su rigidez y posibilidad de corrosión ha sido desplazado en favor de materiales más biocompatibles como el titanio, se clasifican según su tamaño, forma y de acuerdo al diámetro de los tornillos que se utilicen (Beirne y Myall 1994)

En la actualidad se comienza a ocupar placas y tornillos reabsorbibles de ácido poliláctico y copolímeros de ácido poliglicólico.

El uso de placas y tornillos, permite la fijación rígida de las fracturas en los tres planos del espacio, se debe procurar una exacta reducción antes de posicionar definitivamente las placas, evitando así, la consolidación de la fractura con cierto grado de desplazamiento.

En niños se deben tener ciertas consideraciones como no posicionarlas en zonas de desarrollo de gérmenes definitivos y evitando las zonas de crecimiento. Se usan placas monocorticales (micro y miniplacas) en general no se ocupan placas compresivas en placas gruesas, debido a la rápida cicatrización.

La remoción de placas y tornillos es un tema controversial; algunos centros argumentan que la toxicidad de los metales en el tiempo es desconocida, que las placas pueden causar osteoporosis debido a la stress; pueden interferir en un TAC.

Un gran número de placas son elaboradas de titanio, metal biocompatible no tóxico; otro material comúnmente usado y que parece ser biocompatible es el Vitalio.

Las placas de acero inoxidable deben ser removidas debido a la corrosión, sin embargo no son de uso común en cirugía maxilofacial.

Debido a la inexacta especificación entre el tiempo transcurrido entre la cirugía y el retiro de las placas, muchos clínicos deciden realizar este procedimiento solo en presencia de complicaciones o por pedido del paciente ya que el riesgo y el trauma que lleva la segunda cirugía deben ser evaluados.

Hoy se desarrolla un sistema de fijación biodegradable que hace innecesaria la posterior remoción, las placas son totalmente reabsorbidas a los 32 a 40 semanas (Beirne R. y Myall R. 1994).

### **DEFINICIÓN DE TERCIO MEDIO FACIAL:**

El tercio medio de la cara comprende la región de la misma, limitada hacia arriba por un plano que pasa por las suturas frontonasal, frontomaxilar y frontomalar, por abajo de la superficie oclusal de la arcada dentaria superior y hacia atrás, por otro plano que pasa por el borde posterior de las alas de las apófisis pterigoides.

El tercio medio de la cara, por lo tanto, está compuesto por numerosos huesos que pueden ser involucrados en las fracturas del mismo y que son los siguientes:

Los 2 maxilares superiores, los 2 huesos palatinos, los dos malar, los dos arcos cigomáticos de los temporales, los 2 huesos propios de la nariz, los 2 unguis o lagrimales, el etmoides, el vómer, los 2 cornetes inferiores y las 2 apófisis pterigoides del esfenoides.

En casi ninguno de estos huesos se insertan músculos poderosos, por lo tanto el desplazamiento de los fragmentos fracturados será casi exclusivamente originado por el impacto.

A pesar de ser una estructura ósea prácticamente hueca, el tercio medio facial tiene gran solidez proporcionada por delicados, pero resistentes arbotantes de hueso compacto. Estos nacen de la fuerte cúpula palatino alveolar y van a fijarse a la base del cráneo y el frontal.

#### Arbotantes Faciales

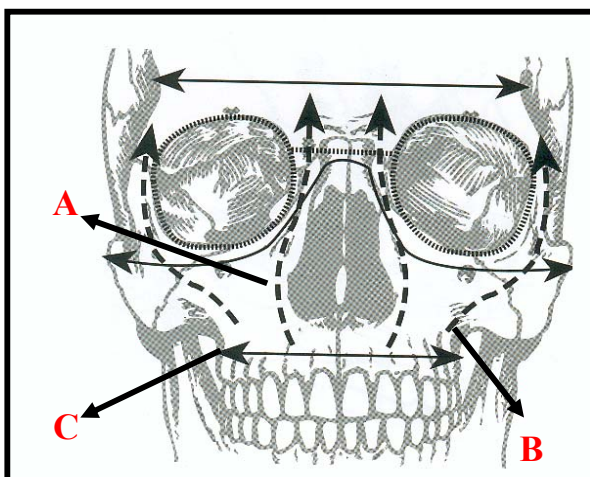


Figura 2.

Dichos arbotantes son (ver Figura 2):

- a) La eminencia canina y la apófisis ascendente del maxilar superior que contorneando la cavidad nasal se articula con la apófisis orbitaria interna del frontal.
- b) La apófisis piramidal del maxilar, continuada con el malar, al que le da fuerte punto de apoyo la apófisis orbitaria externa del frontal y estabiliza el arco cigomático.
- c) La apófisis pterigoides que sostienen la estructura facial por detrás como dos gruesos pilares.

A pesar de estas líneas de fuerza, impactos de gran intensidad antero posteriores o laterales pueden producir fracturas del macizo facial y ocasionar grandes desplazamientos del mismo.

### **INCIDENCIA.**

En cuanto a la distribución de los tipos de fractura en territorio maxilofacial. Posnick J. C y Wells M. (1993) describen que lo más frecuente es fractura mandibular 55% seguida de fractura del complejo cigomático 30%, dentoalveolar 23%, tercio medio 17% y fractura nasal 15%. Tiene una alta incidencia debido a su posición prominente en el esqueleto facial. La incidencia etiológica, en edad y sexo dependen del nivel social, económico, político y educacional.

La distribución por sexo es de 4:1 a favor de los hombres.

El cigoma más afectado es el izquierdo debido al mayor porcentaje de individuos derechos.

### **ETIOLOGÍA.**

Las grandes fracturas de la cara se deben generalmente a intensos traumatismos causados por choques automovilísticos, caídas desde gran altura, aplastamiento por derrumbes, traumatismos por armas de fuego, golpes directos con un elemento contundente. Posnick J.C y Wells M. (1993) describen que son accidentes del tránsito (50%), incluyendo accidente automovilístico y atropellos; Caídas de altura (26%), finalmente accidentes deportivos.

El tipo de fracturas está condicionado al tipo de traumatismo, su violencia y dirección, siendo distintas las consecuencias de un impacto anteroposterior o uno lateral, o un impacto causado por un objeto contundente pequeño o uno de grandes dimensiones.

El tercio medio de la cara está expuesto y fácilmente accesible a cualquier traumatismo, su función es proteger el globo ocular de ellos. Las cavidades de la órbita, seno maxilar y fosa temporal facilitan su desplazamiento, pues según la dirección del impacto el malar se introducirá hacia abajo y adentro, en el interior del seno, más raramente que hacia afuera y arriba.

### **RESEÑA HISTORICA.**

“Los huesos de la cara parecen verse en vueltos en traumas con mayor frecuencia, mientras mayor es el desarrollo del transporte” (Parker D. 1943.)

Ya hace 50 años, se vislumbraba la complejidad del trauma del tercio medio de la cara, ya sea producido por heridas de bala, casuística de guerra, accidentes de tránsito, asaltos, altercados, accidentes industriales o deportes. Si bien la etiología no ha cambiado en este último tiempo, si lo ha hecho la complejidad del cuidado del paciente, la posibilidad de salvar al paciente, los métodos de diagnóstico imagenológico, las técnicas de reducción abierta y fijación interna y las consideraciones de salud estatal e instituciones de seguro.

Avances en resucitación:

Las fracturas craneofaciales asociadas a grandes daños de órganos son manejados dentro de una secuencia que prioriza la restauración de la vida y secundariamente los objetivos de tratamiento, el cirujano oral y maxilofacial contemporáneo debe estar preparado para intervenir quirúrgicamente en momentos adecuados a la salud general de la víctima de un accidente. La reparación definitiva de una fractura facial debe ser retrasada hasta que los daños de riesgo vital estén solucionados o los estado neurológico, cardiovascular y respiratorio del paciente han sido estabilizados.

Avances diagnósticos:

La evaluación del trauma facial hoy en día es distinta a la de 1940, la tomografía computarizada a mejorado sustancialmente la habilidad diagnóstica del cirujano, según Parker "El diagnóstico debe basarse en los signos clínicos de deformidad y movilidad anormal y sobre signos radiográficos, aunque estos últimos no son siempre convenientes porque hay muchas áreas que se superponen."

Vistas de TAC y TCC son ahora indispensables para establecer el lugar y configuración de todos los segmentos de la fractura y particularmente en la identificación de fracturas de pared de órbita, cambios de volumen de la misma y daño Naso-Orbito-Etmoidal (NOE).

Tendencias en el tratamiento de fracturas de tercio medio:

En 1940 era común la utilización de reducción cerrada con aparatos de estabilización externa, splints oclusales con conectores externos y arcos labiales de alambre como tratamiento para este tipo de fracturas. En los casos de fractura maxilar sin desplazamiento y con relación oclusal normal podía no ser necesaria algún tipo de estabilización, esto debido a que ningún músculo desplazaría los fragmentos de una fractura de este tipo y solo se indicaba evitar el stress masticatorio, en el caso de desplazamiento de maxila se podía usar la mandíbula para reposicionar utilizando la tracción sobre el mentón por medio de un aparato externo o también se podía emplear un splint Kingsley sujeto a los dientes maxilares las fracturas cigomáticas eran generalmente tratadas mediante un abordaje temporal o Caldwell-Luc usando un elemento recto como un elevador para reposicionar, cuando existía trauma orbitario y los signos oculares indican desplazamiento del piso orbitario, se usaba un injerto de cartílago para levantar y adelantar el globo ocular. Aparatos externos fueron usados a mediados de los '80 para estabilizar extensas fracturas en conminuta del tercio medio facial. Los daños del área NOE eran tratados mediante técnicas cerradas usando placas de metal guía o Ash. Para asegurar y reposicionar el ligamento cantal medial y los huesos adyacentes.

Hoy en día la reparación quirúrgica del tercio medio fracturado recae en una reducción abierta con una exposición amplia de los segmentos fracturados para establecer la posición anatómica correcta usando marcas craneofaciales de base, fijación interna rígida para mantener las partes reposicionadas e injerto inmediato de hueso para reemplazar el hueso perdido o irreparable.

Evaluación postoperatoria:

Hace 50 años el cirujano maxilofacial no se preocupaba por revisiones externas sobre la calidad de sus tratamientos o la amenaza de acciones medicolegales. El éxito del tratamiento se ve comprometido por daño irrecuperable de tejidos blandos y

duros, daño secundario y falla del cirujano para ejecutar el procedimiento con completa precisión técnica. Los avances en el diagnóstico imagenológico y una aproximación quirúrgica más agresiva caracterizan el progreso en la reparación de estas fracturas. ¿Significa esto que la reducción cerrada debe descartarse absolutamente al igual que la fijación externa? No necesariamente; “mezclar” las técnicas de reducción cerrada y abierta estaría bien indicado cuando se presenta conminución severa u otras circunstancias que impidan un abordaje quirúrgico abierto. Una herida quirúrgica extensa y la desperiostación de hueso en conminuta pueden promover una reabsorción ósea impredecible y adversa, junto con cambios en los tejidos blandos.

### **CLASIFICACION DE FRACTURAS DE TERCIO MEDIO.**

Habitualmente es un desafío la clasificación de las fracturas de la mitad de la cara, esto debido a la severidad o la multi dirección de la fuente del trauma. La clasificación de Le Fort define zonas más débiles del complejo medio facial cuando es afectado por una fuerza frontal de distintos niveles.

El clásico estudio de Le Fort (ver figuras 3 y 4), sobre los patrones de fractura del tercio medio y el sistema de clasificación que desarrollo a partir de sus estudios de laboratorio tienen un siglo de uso, hoy los patrones de fractura son mucho más complejos que los producidos en el laboratorio de Le Fort. Las fracturas que involucran la base del cráneo y otras configuraciones de fractura incluyendo segmentos en conminuta severa del esqueleto facial, no son clasificables efectivamente usando el esquema tradicional de Le Fort. Un sistema más preciso para describir los patrones de fractura, es necesario para definir su configuración, establecer un diagnostico exacto, determinar posibles abordajes quirúrgicos, establecer una terminología que sea común a todos y dirigir el proceso de reembolso en todos los niveles del sistema de cuidado de salud.

Se han propuesto sistemas de clasificación para definir en forma más precisa los patrones de fractura Le Fort, NOE, y cigomato maxilar. Al ampliar las categorías de designación de fracturas incluyendo sitios anatómicos superpuestos refleja de mejor forma los patrones de fractura y alerta al cirujano para desarrollar abordajes quirúrgicos consistente con la naturaleza verdadera de la cara lesionada.

#### Fracturas Le Fort ( Vista frontal)

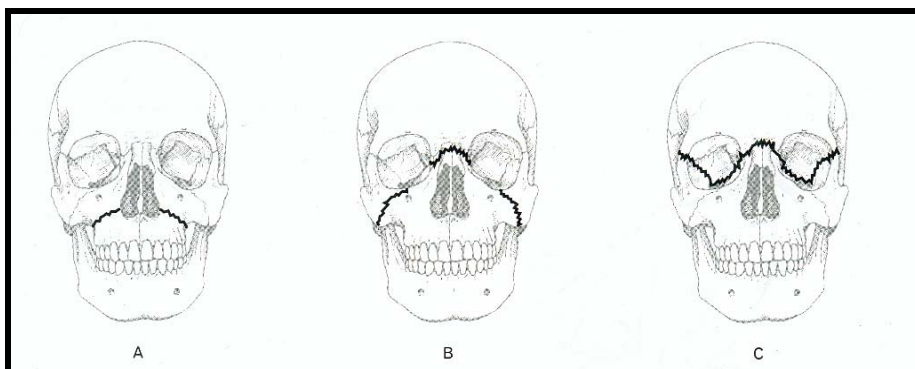


Figura 3.

Fracturas de Le Fort ( Vista Lateral)

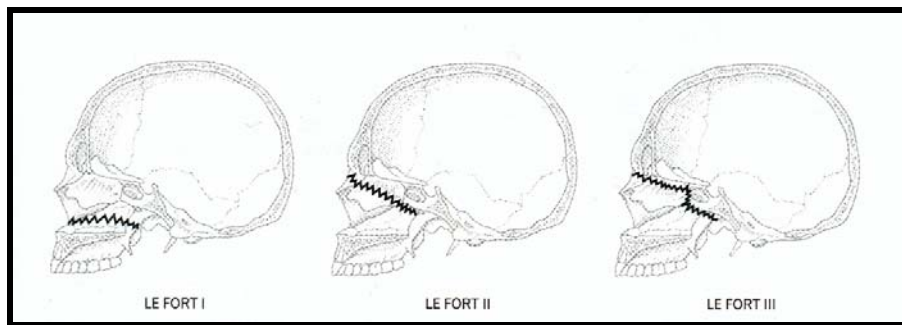


Figura 4.

**Le Fort I:** Fractura maxilar baja.

**IA:** Fractura maxilar baja / múltiples segmentos

Es resultado de una fuerza aplicada a nivel dientes maxilares, la fractura cursa desde el borde lateral piriforme a través de la pared lateral del seno, por detrás la tuberosidad del maxilar y a través de unión pterigoidea, el séptum nasal puede fracturarse y tal vez el cartilago nasal por el tirón de ambos; dada la acción de los músculos pterigoideos externo e interno la maxila puede adoptar una posición posterior e inferior, observándose una común mordida abierta.

**Le Fort II:** Fractura piramidal.

**IIA:** Fractura piramidal y nasal.

**IIB:** Fractura piramidal y NOE.

La fuerza actúa a nivel de los huesos nasales, la línea de fractura ocurre a través de la sutura Naso frontal, por el hueso lagrimal y a través de la pared ínfero lateral en la región de la sutura cigomatomaxilar, la fractura avanza inferior y distalmente.

**Le Fort III:** Disyunción cráneofacial

**IIIA:** Disyunción cráneofacial y fractura nasal.

**IIIB:** Disyunción craneofacial y NOE.

Le Fort tipo III, causada por una fuerza a nivel orbital, su resultado es la disyunción cráneo facial, el curso de la fractura es a través de la sutura cigomato temporal y cigomato frontal, a lo largo de la pared lateral de la órbita, fisura orbital inferior y medialmente por la sutura nasofrontal, terminando en la fisura pterigomaxilar.

**Le Fort IV:** Le Fort II o III, y fractura de base de cráneo.

**IVA:** Fractura del reborde supraorbitario.

**IVB:** Fractura de la fosa craneal anterior y reborde supraorbitario.

**IVC:** Fractura de la fosa craneal anterior y pared orbitaria.

**Fractura de Seno Frontal.**

- 1.- Fractura de pared anterior.
- 2.- Fractura de pared posterior.
- 3.- Fractura de pared anterior y posterior.
- 4.- Fractura de seno frontal involucrando conductos frontonasales.

**Fractura de complejo Cigomato-Malar.**

- 1.- No desplazada
- 2.- Desplazada.
- 3.- Conminuta.
- 4.- Fractura de pared orbitaria.

**PRINCIPIOS DE MANEJO DEL TRAUMA DEL COMPLEJO CRANEO FACIAL.**

La evacuación rápida de los pacientes con trauma cráneo facial complejo del sitio del accidente a un centro de trauma provisto con el mejor equipo para este tipo de cuidados aumentado el rango de sobrevivencia de personas con estos problemas de riesgo vital, en el pasado los pacientes sobrevivían menos a estos eventos traumáticos, o empeoraban tanto neurológicamente que el manejo de los daños severos faciales eran dejados sin atender.

En el tratamiento de las fracturas del tercio medio facial los procedimientos están establecidos y son de manejo lógico, al igual que las primeras maniobras a realizar en un paciente traumatizado.

El control de la vía aérea es la primera preocupación que se debe tener, para la detección de alguna obstrucción; una cavidad oral llena de secreciones o escombros puede provocar una obstrucción supraglótica. El área es habitualmente limpiada manualmente, de dientes fracturados, prótesis, sangre y coágulos; el paciente debe ser puesto en posición de decúbito lateral y en leve Trendelenburg, para lograr un óptimo drenaje.

Si el sangramiento nasal u oral están obstruyendo la vía aérea, el manejo de las heridas será local, si no se puede controlar la hemorragia, una pila de gasa puede ser puesta en la boca, seguido de un tubo endotraqueal, se debe descartar la presencia de una fractura cervical y la zona debe estar estabilizada, la extensión o flexión de la cabeza puede ser letal, ya que fragmentos de hueso pueden enterrarse y lacerar el cordón espinal, estas fracturas ocurren frecuentemente a nivel de C6 y C7, para evitar el movimiento el collar cervical debe estar fijo a bolsas, puestas a cada lado del collar. La fractura de espina cervical en un paciente consciente puede ser diagnosticada por la presencia de dolor en la zona cervical, paresia, pérdida de la sensibilidad en el área de los miembros superiores o una combinación de síntomas. Cuando la vía aérea está obstruida y asociada a una fractura cervical una traqueotomía o cricotiroidotomía pueden ser realizadas para evitar la manipulación durante la intubación. Además una obstrucción baja en la vía aérea tal como Laringe o Traquea es una indicación de traqueotomía.

Después de controlar lo anterior, debemos preocuparnos que el volumen de sangre del paciente sea el adecuado, monitorear signos vitales, si el paciente está hipovolémico dos vías intravenosas, una en extremidades superiores y otra en las inferiores pueden ser usadas para estabilizarlo, utilizando una solución salina normal.

El tratamiento exitoso de estos pacientes depende en gran medida de la apreciación del cirujano de los daños no faciales asociados, examen clínico y diagnóstico precisos para

establecer una configuración tridimensional de los fragmentos fracturados, la aplicación de principios bien establecidos sobre la reparación de las fracturas faciales y un entendimiento de la posibilidad de aplicar conceptos quirúrgicos en daños bajo la cara. Un compromiso cosmético, funcional y psicosocial se darán cuando uno de estos componentes no sean practicados.

Fracturas cervicales inestables, condiciones pulmonares severamente empeoradas o deteriorándose y sangramiento agresivo de algún órgano), puede impedir el tratamiento temprano y definitivo del trauma cráneo facial, por lo que debe ser identificado y tratado, bajo estas condiciones la participación del cirujano maxilofacial esta limitada al cierre de heridas de tejidos blandos, debridamiento de heridas por avulsión dento alveolar y estabilización temporal de desplazamiento severos dento alveolares o con movilidad grosera o fracturas mandibulares. Pacientes estables, pero graves ( comas profundos en la escala de Glasgow, condiciones respiratorias de compromiso severo, pronóstico pobre para sobrevivir a algún daño), no pueden asignárseles índices de sobrevida con los cuales el cirujano maxilofacial pueda determinar el momento e integridad de la reparación de la fractura cráneo facial. Una aproximación a este problema es establecer niveles de cuidado maxilofacial suponiendo que el paciente sobrevivirá al daño y que la intervención temprana disminuirá la posibilidad de deformidades.

#### **Nivel 1: Manejo definitivo del trauma facial.**

El daño intra y extracraneal requiere intervención quirúrgica que sea confluyente con el tercio facial medio o superior, por lo que deben ser considerados juntos, por ejemplo, la reparación neuroquirúrgica de una fractura de base de cráneo que envuelve la pared anterior y posterior del seno frontal no puede realizarse sin considerar la reparación de la fractura del hueso frontal. Restaurando la región de la placa cribiforme sin reducir el área NOE, o una fractura Le Fort que envuelve el complejo nasal invita a la reaparición del daño en la base del cráneo ya reparada, cuando el tratamiento de las lesiones faciales es retrasado.

#### **Nivel 2: Manejo incompleto de trauma facial.**

Cuando la condición del paciente no permite reparar la fractura definitivamente, la intervención maxilofacial esta dirigida a disminuir la oportunidad de infección, reduciendo groseramente las fracturas desplazadas mediante medidas simples y cerrando laceraciones faciales.

#### **Nivel 3: No manejo de trauma facial.**

En esta situación la condición del paciente impide completamente la intervención maxilofacial del paciente o la muerte será inminente.

#### **ATLS.**

Corresponde al primer paso en la valoración del traumatizado facial es realizar un rápido reconocimiento y tratamiento de las lesiones con peligro vital. En muchas ocasiones estas lesiones no están situadas en la cara, y la mayor espectacularidad de las lesiones faciales no deben distraer de una valoración global del paciente.

Es importante seguir los principios básicos del manejo del trauma en la valoración inicial de paciente con trauma facial, el primer paso es realizar un rápido recorrido y tratamiento de lesiones de peligro vital.

I.- Revisión primaria y resucitación (ABCDE).

- 1.- Air way: Vía aérea permeable y control de columna cervical.
- 2.- Breath: Ventilación y oxigenación
- 3.- Circulation: Circulación, con control de hemorragia
- 4.- Disability: Déficit Neurológico
- 5.- Exposure: Exposición

II.- Reevaluación del paciente ABCDE y considerar necesidad de traslado.

III.- Revisión y tratamiento secundario

- 1.- Historia y mecanismo de la lesión
- 2.- Cabeza y maxilofacial
- 3.- Cuello y columna cervical
- 4.- Tórax
- 5.- Abdomen
- 6.- Músculo esquelético
- 7.- Neurológico

IV.-Reevaluación del paciente

V.- Cuidado definitivos

**DIAGNÓSTICO**

La reconstrucción del tercio medio facial después de un trauma requiere de un cuidado exhaustivo, ya que la cara esta relacionada íntimamente con nuestra apariencia, además siendo responsable de nuestros sentidos como, olfato, visión, participando en proveer nuestra voz y fuerza de resonancia.

El complejo medio facial esta increíblemente equipado para resistir el impacto de fuerzas aplicadas directamente de abajo hacia arriba, esta zona absorbe, conduce y disipa eficientemente estas fuerzas ínfero superiores, por la existencia de una serie de contrafuertes. Estos contrafuertes corresponden a la zona canina, cigomática y pilar pterigoideo, estos pilares están soportados superiormente por el arco que se forma por la pared superior e inferior de la órbita y el arco cigomático.

## **EXAMEN CLÍNICO, FISICO IMAGENOLÓGICO.**

### **Anamnesis:**

Las víctimas de trauma cráneo facial están generalmente limitados neurológicamente, intubados o de cualquier otra forma impedidas de proveer una historia de los eventos de su accidente; una revisión de los sistemas u otra información ayudará en el diagnóstico y tratamiento de sus heridas. Entrevistar testigos informados, reconstrucciones de las circunstancias del accidente y establecer la velocidad, dirección y extensión del trauma facilitarán un diagnóstico acabado del daño cráneo facial en el paciente que no es capaz de responder.

### **Examen físico:**

Una vez estabilizado el paciente, debe realizarse un examen completo facial, un examen radiográfico puede ser retrasado hasta que la condición del paciente sea establecida. La cara del paciente es evaluada por la presencia de cualquier laceración, deben ser identificadas todas aquellas depresiones de la piel, asimetrías faciales y cualquier descarga de líquido de la nariz u oído que nos pueda hacer sospechar de pérdida de líquido cefalorraquídeo, esto nos permitirá prevenir una infección retrograda que pueda resultar en una meningitis.

El esqueleto facial deberá ser palpado en busca de alguna discontinuidad ósea, lo cual puede ser realizado en forma bimanual, siguiendo un orden preestablecido; el borde supraorbital es examinado primero y la evaluación progresa hacia abajo para incluir el borde lateral e infraorbitario, es palpado el arco cigomático, huesos nasales y el examen termina en la maxila y mandíbula. La mandíbula abierta se evalúa porque una fractura de arco cigomático puede obstruir el movimiento del proceso coronoides, el fondo del vestíbulo se palpa con el dedo índice para identificar crepitación o desplazamiento de la pared del seno. La oclusión se evalúa, tanto en calidad como en presencia o no de dentición.

Debemos identificar áreas de equimosis especialmente en el paladar donde es común encontrarlas en fracturas de maxilar. Es examinada también la faringe por laceraciones o sangramiento retro faríngeo. Además el paciente puede relatar un gusto salado o metálico que podría ser indicativo de pérdida de líquido cerebro espinal.

Posteriormente se realiza la evaluación de las órbitas, pudiendo encontrar edema peri orbitario y equimosis como signos iniciales de un trauma orbital. Puede identificarse una protrusión del globo ocular producto del edema y también diplopía binocular horizontal y vertical. La ubicación y extensión de la hemorragia subconjuntival son determinadas y un examen fundoscópico se realiza para determinar la existencia de hemorragia intraocular. Una crepitación percibida es indicador de enfisema orbital, esto es causado comúnmente por una comunicación con el seno etmoidal y secundariamente con el seno maxilar. La conexión del ligamento cantal medial es evaluado por palpación con presión en la zona lateral del globo.

El edema facial, sangrado, restos del accidente, intubación como soporte de vida y monitoreo, o un aparato de estabilización cervical pueden interferir con el examen en la región de cuello y cabeza de la víctima. El examen debe realizarse prudentemente sin alterar el estado respiratorio o neurológico del paciente. Anticipar los sitios de daño

potencial y completar diligentemente el examen físico son la llave en el diagnóstico del daño facial. Los siguientes principios son fundamentales para el examen físico:

- Facilitar el examen exponiendo al paciente y removiendo restos y manchas de sangre.
- Inspeccionar completamente las regiones de cabeza y cuello observando cuidadosamente la región auricular posterior occipital, cuello posterior, cuero cabelludo y orbicular. Identificar daño ocular y del oído interno es más difícil en un paciente neurológicamente comprometido que no puede proveer quejas subjetivas debido a un daño visual o auditivo.
- Palpar todos los huesos de cabeza y cuello y desplazar el tejido edematoso mediante una fuerte presión directa. Establecer el nivel de movilidad Le Fort, defectos en escalón, crepitación, desplazamiento de huesos faciales y conminución. Evaluar la región NOE, inspeccionando y palpando las áreas cantal media. Medir el ancho intercantal es irrelevante debido al edema y las variaciones entre pacientes ( Marciani y Gonti, 1993)

#### **Examen imagenológico:**

Desde la estabilización total de la condición del paciente una evaluación radiológica del paciente puede obtenerse, al, utilizar películas planas de esta región sólo se logra ver un mínimo de ella, una radiografía Watters o Watters reversa, junto con una posteroanterior y una anteroposterior pueden ser tomadas. La Watters posterior tiene la desventaja, que aumenta la distancia desde los huesos faciales a la película.

#### **Radiografía Fracturas de Arco Cigomático**

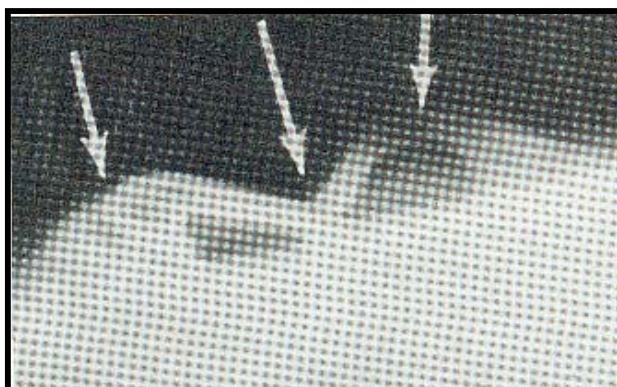

Figura 5

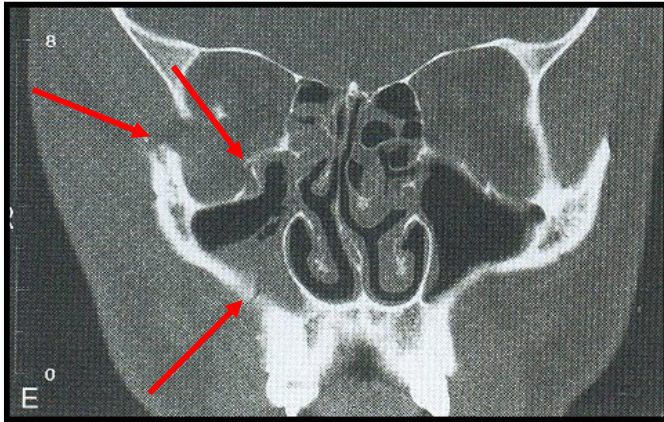
En la Figura 5 podemos observar una Radiografía de Arco Cigomático, donde se observa claramente una Fractura en tres puntos del mismo.

El scanner más frecuentemente usado es el tomado en el plano coronal y cuando esta indicado en el plano sagital. Los scanner en vistas axiales y coroneales demuestran más claramente daño en estructuras orbitales y determinan la naturaleza y extensión del daño en la

región naso etmoidal. La ubicación de la salida del líquido cerebro espinal es obtenido con ayuda de scanner, que también permite demostrar la extensión del edema como la presencia de cuerpos extraños que faltan a menudo en películas convencionales.

El TAC es considerado hoy la mejor y más útil medio radiológico de contribución a las lesiones del esqueleto facial, ya que la cantidad de información que entrega es mayor que una serie de películas planas. (ver Figuras 4 –5)

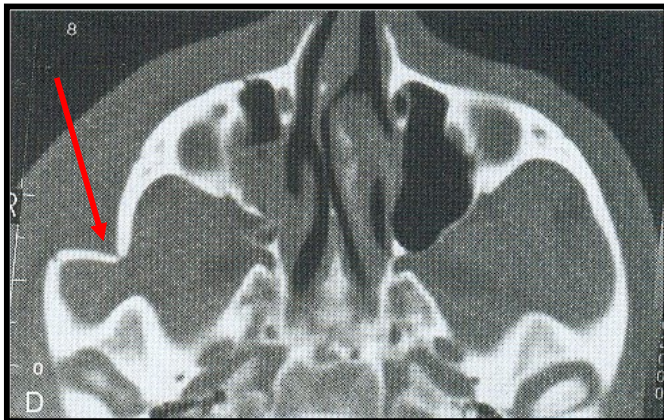
TAC corte axial.



En la Figura 6 podemos observar la imagen de una Tomografía Axial Computarizada (TAC) de cráneo, en un corte axial donde claramente se aprecian múltiples rasgos de fractura en la Región Orbito-Malar.

Figura 6.

TAC corte coronal



En la Figura 7 podemos observar la imagen de un TAC de cráneo, en un corte coronal donde se aprecia la Fractura del Arco Cigomático izquierdo.

Figura 7.

Las reconstrucciones tridimensionales, a pesar de ser glamorosas, no ofrece mayor información que el TAC bidimensional, por lo tanto es un complemento a ellos, para la evaluación preoperatoria y la planificación quirúrgica de las fracturas faciales.

La técnica de Watters entrega imagen del maxilar superior, seno maxilar reborde infraorbitario, piso de órbita, malar y arco cigomáticos.

El diagnóstico de los daños del cuerpo se ha facilitado al contar con el scanner de tomografía computarizada, laminografía y la emergente resonancia nuclear magnética.

Cuando se sospecha de cambios de volumen orbitario o se diagnostica fracturas NOE la TC coronal puede utilizarse para facilitar la representación o reconstrucción tridimensional de las fracturas, las radiografías son particularmente útiles en el plano sagital las fracturas naso frontal desplazada por ejemplo son mejor apreciadas en una radiografía lateral de cráneo.

Reconstrucción tridimensional

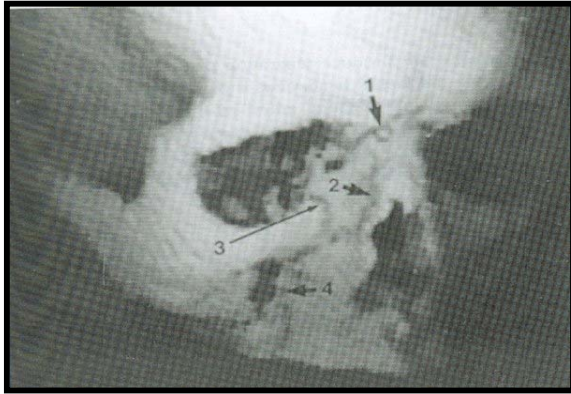


Figura 8.

Reconstrucción tridimensional

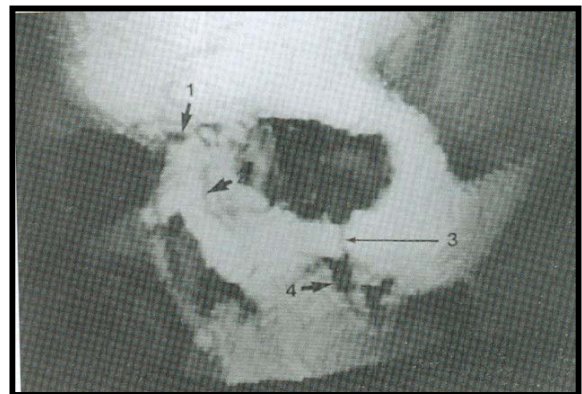


Figura 9.

En las Figuras 8 y 9 podemos ver una reconstrucción tridimensional en base a TAC, donde se observan múltiples rasgos de fracturas del macizo cráneo facial.

**Signos sugerentes de trauma maxilofacial.**

**Generales:**

- Edema facial extenso
- Rinorrea u otorrea de LCR.
- Equimosis periorbitaria.
- Deformidad nasal.
- Laceración supraorbitaria, frontal o del cuero cabelludo.

**Específicos:**

- Hueso frontal: Depresión de la frente y crepitación.
- Reborde supraorbitario: Ptosis del párpado superior, defectos en escalón.
- Órbita: Enoftalmo, proptosis, estasis vascular, oftalmoplegía, movimientos oculares discordantes, ceguera, daño al globo ocular.
- Región NOE: Enoftalmo, distancia o simetría intercantal alterada.

A) Equimosis periorbital y edema: Edema y sangramiento dentro del tejido dañado del párpado y del área periorbital es el signo más común, consecutivo a fractura de reborde orbitario. La equimosis puede encontrarse solo en área infraorbitaria y el párpado inferior o alrededor de todo el reborde orbitario, este signo se reporta en el 70-80 % de los casos de lesiones de complejo Cigomático maxilar, la inflamación usualmente masiva puede estar presente y es dramática en los tejidos periorbitales. Si hay aplanamiento puede ser difícil de discriminar.

B) Aplanamiento del Arco Cigomático: Pérdida de la curvatura normal en el área temporal acompaña la fractura del Arco Cigomático de comparación digital y visual.

- C) Dolor: No es característico el dolor severo, salvo que el fragmento fracturado esté móvil. La palpación lo provocará.
- D) Equimosis del fondo de vestíbulo maxilar: Puede ocurrir aunque sea un pequeño daño maxilar anterior o lateral.
- E) Deformación del soporte cigomático del maxilar: Al palpar la zona lateral y anterior maxilar frecuentemente se sienten irregularidades del contorno normal, especialmente en áreas de la sutura cigomático maxilar. La crepitación de los fragmentos óseos en conminuta también es palpable.
- F) Deformación del margen orbitario: Fracturas del reborde orbitario comúnmente resultan en deformación, en escalón si hay desplazamiento, siendo áreas muy dolorosas.
- G) Trísmus: Está presente en 1/3 de los casos, se debe al impedimento en el movimiento de la apófisis coronoides por parte de los fragmentos desplazados del zigoma, hoy en día está en duda esta opinión, siendo la mejor explicación que es por daño directo de los fragmentos sobre el músculo temporal.
- H) Sensibilidad nerviosa anormal: Presente en 50-90 % de los casos, como una sensación distorsionada de nervio infraorbitario, parestesia: más frecuente en fracturas con desplazamiento; anestesia: se hace más evidente cuando el edema desaparece. Se producen por compresión o laceración del nervio a lo largo del canal o el forámen, se evidencia por anestesia del párpado inferior, labio superior, zona lateral de la nariz, puede existir sensibilidad alterada de dientes maxilares y mucosa gingival cuando se compromete el nervio alveolar medio o anterior.
- I) Epistaxis: Sucede al dañarse la mucosa del seno, produciéndose hemorragia.
- J) Equimosis subconjuntival: Presente en 50-70 % de los casos, se produce si hay periostio rasgado y hemorragia, permanece con color rojo brillante debido al intercambio de oxígeno a través de la conjuntiva.
- K) Crepitación por enfisema: La fractura a través del seno con desgarramiento de mucosa de recubrimiento, permite el escape de aire hacia los tejidos blandos si la presión es mayor en el seno, inflamándose el área periorbitaria, especialmente párpados, si esto ocurre se puede palpar crepitación por enfisema subcutáneo, desaparece espontáneamente a los 2-4 días sin tratamiento. Es poco común, pero significativa debido a posibilidad de infección de los tejidos.
- L) Desplazamiento de la fisura palpebral: El ligamento palpebral lateral se inserta en la posición zigomática del reborde orbitario al desplazarse, el zigoma arrastra la inserción y produce una dramática deformación visual. Esto también produce depresión del párpado inferior. Esta depresión puede causar más esclerótica expuesta bajo el iris y un aparente entropión.

- M) Niveles pupilares desiguales: Con daño en el piso orbitario la pérdida de soporte óseo permite la depresión del globo, esto clínicamente se verifica como niveles pupilares desiguales, lado afectado más bajo que el normal.
- N) Diplopía : Puede ser provocado por atrapamiento de tejidos o músculos luego del trauma, daño neuromuscular, hematoma o edema asociada a desplazamiento del globo puede causar diplopía.
- O) Enoftalmo: una lesión zigomática puede producir un aumento en el volumen orbitario. Las manifestaciones clínicas son: acentuación del surco del párpado superior y estrechamiento de la fisura palpebral, causando pseudoptosis del párpado superior.

### **BASES PARA EL TRATAMIENTO DE FRACTURAS DE TERCIO MEDIO FACIAL.**

Establecer el lugar y configuración de las fracturas craneofaciales, el grado de conminución y desplazamiento la relación a lesiones craneales e interrupción en el volumen orbitario y nasal son esenciales para un plan de manejo organizado, ejecutar el plan quirúrgico preoperatorio esta altamente influenciado por los siguientes principios:

- 1.- Restauración de la forma facial en todos los planos del espacio
- 2.- Reducción fijación y estabilización de fracturas.
- 3.- Prevención de la infección y de filtraciones de LCR.

A diferencia de las fracturas mandibulares la posición de los segmentos fracturados del tercio medio es menos dependiente de las fuerzas musculares y más relacionada a la dirección de la fuerza del trauma. Retrasar el tratamiento puede contribuir a la remodelación, pérdida de volumen tisular y desplazamiento de fragmentos por cicatrización. Los segmentos fracturados que no mantienen su posición anatómica luego de la reducción deben ser considerados para fijación rígida con placas o mallas graduadas apropiadas.

La reducción anatómica es facilitada por las siguientes técnicas:

- 1.- Exposición concurrente amplia de todos los sitios de fractura usando incisiones múltiples vinculadas por tunelización subperiostal.
- 2.- Localización de todos los segmentos fracturados.
- 3.- Identificación del hueso perdido o severamente dañado que requerirá reemplazo primario.
- 4.- Secuencia de reducción y fijación.
- 5.- Flexibilidad y habilidad quirúrgica para improvisar.

La complejidad del daño craneofacial impide una secuencia simplificada de la fractura (“abajo a arriba”, “de adentro a afuera”), el cirujano debe realizar abordajes a los sitios de fractura más amplios que si fueran unidades aisladas, la reparación debe realizarse en forma concomitante en sitios quirúrgicos seleccionados.

Un abordaje permite:

- 1.- Restaurar la relación dento alveolar en los tres planos del espacio.
- 2.- Reparar fracturas mandibulares, usando técnicas de reducción que aseguren la restauración de la mandíbula en los tres planos del espacio y restablecer la altura facial infraposterior.
- 3.- Desimpactar segmentos fracturados para permitir la reducción de componentes fracturados adyacentes.
- 4.- Establecer guías anatómicas estables, lateralmente en la región cigomato maxilar y arco cigomático en su eminencia temporal y medialmente en el proceso nasal del hueso frontal.
- 5.- Reducir el complejo cigomato maxilar (CCM), usando el arco cigomático, proceso cigomático del hueso frontal y la eminencia de CCM como posibles guías.
- 6.- Reducir y estabilizar el complejo naso frontal.
- 7.- Restaurar el volumen e integridad de la pared orbitaria.

Los distintos abordajes quirúrgicos , para el tratamientos de las Fracturas del Tercio Medio Facial, serán descritos con mas profundidad en un capitulo posterior de este Seminario.

**DESCRIPCIÓN DE FRACTURAS DE LA MITAD DE LA CARA.**

Los huesos maxilar, palatino y nasal forman el cuerpo del tercio medio de la cara. El maxilar ayuda en la formación de las tres mayores cavidades de la cara: la parte alta de la cavidad oral, la nasal y fosas orbital. Es difícil categorizar las fracturas de este sector, pero la clasificación de Le Fort I o Guerin's, Le Fort II o piramidal y Le Fort III, pueden ser discutidas independientemente.

**Fracturas de maxila.**

Los músculos pterigoideos externos e internos son responsables del arrastre posterior e inferior en fracturas del maxilar. La fuente de sangre del maxilar es por vía de la arterias palatinas mayores, junto con las arterias alveolar superior y posterior, responsables de la irrigación del paladar duro y blando; En la región anterior extremos terminales de la arteria naso palatina alcanza el foramen incisivo irrigando el muco periostio de la parte anterior del paladar.

La fuente de sensación nerviosa es la segunda vía de división del nervio trigémino, la emergencia del nervio por el foramen infraorbitario y su curso nasal lateral, labial superior, palpebral inferior, mucosa labial y dientes anteriores.

Esta fractura es producida por la aplicación de una fuerza en la zona apical de los dientes maxilares, habitualmente se encuentra desplazada posterior e inferiormente, creando una clásica mordida abierta, esta fractura puede encontrarse impactada, inmóvil o como un segmento libre flotante.

Puede encontrarse hipostesia del nervio infraorbitario y ocurre rápidamente el edema, también puede ocurrir una fractura unilateral maxilar, con la línea de fractura en la sutura del paladar o adyacente a ella. Habitualmente denota un área de equimosis en el paladar, junto con una mal oclusión o desplazamiento del fragmento fracturado, tomando los incisivos maxilares la movilidad se puede notar.

### **Tratamiento de las fracturas maxilares unilaterales.**

Cuando el fragmento fracturado esta móvil, la presión digital puede ser usada para reducir la fractura, los dientes en el fragmento fracturado son atados con alambre y ligados al área de los dientes del fragmento no fracturado, luego de lo cual se realiza la fijación intermaxilar; al lado fracturado y al no fracturado, después de reducir y ajustar. El método preferido de inmovilización de la fractura por la reducción abierta y fijación rígida, realizando una incisión bilateralmente; los sitios de fractura son expuestos y unidos con mini y micro placas, la incisión es cerrada de manera usual y la fijación intermaxilar es retirada y el paciente queda con dieta blanda por 2 a 3 semanas alternativamente en pacientes no muy complejos, fijación intermaxilar alámbrica es realizada y mantenida por cuatro semanas.

El método más exacto de reducción es por medio de un Splint oclusal, especialmente usado en fracturas multi segmentarias del maxilar, primero una impresión con alginato del maxilar y mandíbula, la relación oclusal es creada correctamente en el molde, el Splint es construido y puesto en ambos arcos.

En ocasiones las fracturas impactadas no pueden ser reducidas por presión digital, la desimpactación con fórceps es una excelente herramienta para alcanzar la reducción.

Los dientes en la línea de fractura son dejados en su lugar siempre que no se encuentren con excesiva movilidad, si la fractura ocurrió en los 2/3 coronarios o la raíz esta fracturada.

En edéntulos, la fractura de hemimaxila demanda solo reducción digital de los fragmentos, sin embargo cuando los fragmentos tienen dientes y un segmento edéntulo no fracturado, la terapia esta compuesta de reducción abierta, con el uso de placas de fijación a través del sitio fracturado.

### **Tratamiento de fracturas Le Fort I**

Como una regla, la reducción temprana de estas fracturas presenta una mínima dificultad, pasados 7 a 10 días va aumentando la fuerza necesaria para completar una correcta reducción; idealmente debería realizarse una reducción abierta e inmovilización. Un mes de fijación intermaxilar, habitualmente suficiente para que la curación ocurra, en casos de conminución severa es necesario extender este período a 6 semanas. Una fractura impactada o no fácilmente reducible porque existió temprana unión de fibras, puede ser reducido con el uso temprano de fórceps; el fórceps desimpactador se ubica a lo largo del piso nasal y contra el paladar duro, aplicando un movimiento rotatorio la maxila es traccionada hacia arriba y adelante, el uso de un tubo nasotraqueal no permite el uso de estos fórceps en estas zonas, se debe ubicar contra las tuberosidades y allí rotar y desimpactar el maxilar.

La reducción abierta se puede utilizar, cuando la reducción es retrasada o una impactación severa se opone a los métodos de reducción cerrada, en estos casos una incisión bilateral es realizada, a través del fondo de vestíbulo bucal, extendiéndose por la eminencia cuspídea del primer molar, la pared lateral del seno y las áreas cigomáticas son expuestas y la línea de fractura es seguida con un cincel hacia la región pterigopalatina, el uso de fórceps Hayton-williams puede contribuir a completar la tarea de reducción.

Los métodos de reducción son variables, la fijación rígida es ideal en la ausencia de conminución de la pared lateral antral y áreas de contrafuerte cigomáticas. Luego de la reducción correcta se realiza la fijación intermaxilar, se debe determinar las zonas de hueso

robusto para el posicionamiento de alambres o preferiblemente placas, siendo cuatro puntos de fijación el requerimiento mínimo para lograr estabilidad.

La fijación esquelética y extraesquelética ha sido un método efectivo para el tratamiento de fracturas maxilares, es un método usado en pacientes que han sufrido fracturas con conminación severa y que no aguantan fijación intermaxilar por razones médicas o psicológicas. Esto puede ser versátil: Rígida, semi rígida así como para tracción; la suspensión esquelética es dependiente de la línea de fractura, los requerimientos básicos de la suspensión es estar superior a la línea de fractura y el complejo debe estar intacto. Los puntos habitualmente usados son, la fosa piriforme, arco cigomático, bordes infraorbitarios, lateral y superior de la órbita. La suspensión alámbrica se realiza por una incisión horizontal bucal alta en región lateral, se levanta un colgajo mucoperiosteo para exponer los bordes laterales e inferiores de la cavidad nasal, la mucosa nasal se dobla suavemente y un retractor tisular protege la mucosa nasal; finalmente se hace un agujero en hueso aproximadamente 0,5 cm desde el margen superior del hueso.

### **Fracturas Le Fort II o Piramidal.**

Esta fractura es referida como piramidal por la forma que adquiere, la punta de la pirámide se ubica en la sutura frontonasal, su manifestación clásica es un edema periorbital bilateral y la vez acompañado por equimosis, hipostesia del nervio infraorbitario, puede identificarse una maloclusión asociada a mordida abierta, se puede notar un escalón por deformación del borde en el área infraorbital. Una fractura Blow- Out del piso de órbita o la pared medial puede acompañar este tipo de fracturas; se puede encontrar epistaxis, como Rinorrea secundaria a un rasgadura dural.

### **Tratamiento de fracturas Le Fort II.**

La reducción cerrada de estas fracturas puede ser realizada fácilmente con fórceps de desimpactación, la fijación intermaxilar se realiza para proveer adecuada posición antero posterior de la fractura, estabilidad y curación; el período mínimo de inmovilización es de 4 semanas. Alternativamente una reducción abierta puede ser realizada, luego existen varias opciones para inmovilización, es necesario tres puntos e idealmente 4 puntos de fijación rígida es necesario.

Una situación ideal es no tener que explorar la zona del piso o la pared de la órbita o ambos, desafortunadamente esto no es siempre posible porque estas zonas son propensas a la conminación, la exposición de la pared inferior permite una exploración del piso así como reconstruir la pared fracturada. La pared infraorbital y el piso pueden tener acceso por cuatro vías clásicas: incisión infraorbital, subciliar, bajo media tapa y transconjuntival.

### **Fracturas Le Fort III.**

En forma pura ocurre en el 9% de las fracturas de la mitad de la cara, los signos son el clásico cara de plato y la movilidad del complejo cigomático acompañado de salida de LCR, edema y equimosis periorbital, telecantus traumático, epífora, después de este examen clínico los signos pueden ser confirmados con TAC coronal y scanner sagital. Esta fractura es una combinación de fractura bilateral de cigoma con fracturas NOE, siendo absolutamente variable la extensión de la fractura y la severidad.

Se procede a la reconstrucción en el siguiente orden: Esqueleto nasal, techos de las órbitas, corrección de desordenes del sistema lacrimal, seguido por restablecimiento de la propia posición del ligamento cantal medial.

El acercamiento bicoronal ha sido el más cómodo, la exposición del complejo naso etmoidal, paredes lateral, y la del arco cigomático es excelente, esto es cosméticamente aceptable porque la incisión es oculta en el área preauricular como en la línea del pelo.

### **Injurias nasal orbito etmoidal.**

El diagnóstico en esta región es usualmente hecho por examen físico, ayudado por un scanner, rutinariamente se realizan scanner axiales complementados con cortes coronales, si no existen fracturas de espina cervical. Los síntomas de ella son variables, la forma más completa, ha demostrado ser una fractura nasal con conminución y desplazamiento posterior del puente nasal, es común encontrar epistaxis, acompañado de un severo edema periorbital, puede ocurrir una interrupción del ligamento cantal medial que se puede traducir en telecanto traumático.

Finalmente puede ocurrir daño al aparato lacrimal, habitualmente en la parte distal, epífora puede ocurrir, después del incidente traumático o más tarde cuando hay desarrollo de obstrucción del aparato lacrimal.

El tendón cantal medial consiste en dos miembros uno anterior y otro posterior, el anterior es lejos el más grande y fuerte y tiene conexión al proceso frontal del maxilar, el posterior está unido al margen posterior de la fosa lacrimal. En fracturas NOE no es común la avulsión completa del tendón cantal medial desde la unión del hueso, sin embargo los segmentos fracturados y la unión de tendón se pueden desplazar lateralmente resultando en telecanto y desplazamiento del globo.

### **Diagnóstico:**

Realizado por examen físico confirmado con scanner en ambos planos, axial y coronal, examen de la movilidad del complejo nasal y su relación con la unión nasofrontal, para determinar movilidad, posible impactación y extensión de la fractura.

La presencia de rinorrea, salida de LCR, se puede determinar, lo que sería indicativo de la extensión de la lesión dentro del seno etmoidal. El examen puede revelar conminución severa e inestabilidad, siendo lo más indicado la reducción abierta.

### **Clasificación:**

- *Tipo I:* Fractura simple en forma NOE, envuelve solo una porción del borde orbital medial con su unión al tendón cantal medial. Esto puede ocurrir en forma uni o bilateral. Cuando ocurre no hay desplazamiento de tendón cantal.
- *Tipo II:* Puede ocurrir en forma bilateral o unilateral, siendo un segmento largo o en conminución, más comúnmente en restos.
- *Tipo III:* Esta fractura incluye conminución envolviendo el fragmento central del hueso donde la conexión del tendón cantal medial raramente es desprendido completamente.

### **Tratamiento de lesiones NOE:**

Consistiría en diagnóstico específico y con temprana intervención quirúrgica, cuidadosa reducción anatómica con técnicas de fijación interna rígida, y cuidadosa atención al ligamento cantal medial.

Una incisión bicoronal es usado más frecuentemente en el manejo de estas fracturas, una disección cuidadosa a lo largo del proceso nasal del hueso frontal bajando hacia el proceso frontal de la maxila permitiendo acceso al compartimiento orbital superior y medial es esencial para el manejo de tejidos blandos y óseos de forma satisfactoria.

El tratamiento sistemático puede estar basado en un diagnóstico apropiado de fracturas tipo I, II, III; La tipo I es manejado mejor con tres puntos de estabilización, incluyendo fijación rígida en la unión nasofrontal al complejo nasal, fijación del complejo nasal al contrafuerte maxilar y estabilización del complejo nasal al borde infraorbital; La tipo II requiere un acercamiento más extenso superoinferior, como la conminución está presente, los pequeños fragmentos óseos serán reducidos primeramente con alambres intra óseo, concluyendo el proceso con fijación interna rígida estabilizando proceso frontal maxilar, así como el complejo nasal del hueso frontal; las tipo III, incluye conminución extensa y desplazamiento de estructuras óseas con avulsión aparente del tendón cantal medial, unilateral o bilateral, la reconstrucción ósea se completa con alambres intraóseos, el proceso concluye con fijación interna rígida con placas para estabilización de la fractura superiormente al área orbital e inferiormente a la maxila.

### **Fracturas de paredes orbitales.**

La reconstrucción de la órbita frecuentemente resulta en complicaciones oftalmológicas, daños en el piso orbitario pueden provocar diplopía, enoftalmo, el piso fracturado puede ser dividido en dos secciones, anterior y posterior. La sección anterior consiste en el robusto borde orbital, la sección posterior consiste piso lateral, azotea y suelo; estas fracturas han sido llamadas Blow-in o Blow-out.

El término Blow-out fue descrito por Smith y Regan, esto se refiere a fracturas de piso de la orbita, que pueden estar acompañadas de desplazamiento de los contenidos de la órbita dentro del seno maxilar. El borde orbitario y otras paredes pueden estar intactas en la forma pura de la injuria. En la forma impura hay fracturas concomitantes.

El mecanismo de esta fractura es según Converse y Smith, por un aumento de la presión hidrostática inducido por un trauma directo al globo ocular.

La incidencia de fracturas de paredes orbitales esta en un rango de 4%-70% de pacientes que sufrieron trauma periorbital.

### **Diagnóstico de fracturas Blow-out:**

Se realiza una temprana inspección visual, que puede tener un valor limitado porque el edema puede enmascarar enoftalmo o diplopía vertical, la palpación en período inicial también es limitada; el daño en el nervio infraorbitario se puede sospechar de este tipo de fracturas cuando persiste una parestesia y además limitación de movimiento del globo, junto con ausencia del borde fracturado. Un scanner sagital es usado en determinar la extensión del defecto, la indicación de intervención quirúrgica puede ser una diplopía sin resolver en 2 a 3 semanas de la injuria. Clínicamente un test de ducción forzada positivo consiste en: después de administrar un anestésico local, el tendón del músculo recto inferior se coge con unas pinzas de disección se intenta rotar el globo hacia arriba; si la maniobra encuentra resistencia existe atrapamiento muscular en el foco de fractura.

### **Tratamiento de fracturas Blow-out:**

El tratamiento quirúrgico de las fracturas orbitarias, consiste en la liberación del tejido orbitario (grasa o músculo), reducción de la fractura, reconstrucción del defecto de la pared orbitaria con un autoinjerto (cartílago de concha auricular, injerto de calota), con

materiales aloplásticos o con homo injertos (duramadre liofilizada). Numerosos materiales han sido usados para reconstrucción del piso orbital, incluyendo aloplásticos, alogénico y materiales autólogos. Algunos ,materiales alogénicos usados son: polímeros de silicona, politetrafluoretileno (teflón), polietileno, metil metacrilato, esponja polivinil, marlex, gelfilm e hidroxiapatita. Estos materiales han sido usados con éxito e incluye hueso alogénico de dura liofilizada y cartílago.

#### Fracturas Blow-in:

Estas fracturas no es tan común como la Blow-out, fue inicialmente descrita por Dingman y Natning en 1964, se presenta proptosis porque disminuye el volumen orbital junto con restricción de la movilidad ocular y diplopía. Una descompresión y reconstrucción inmediata es necesario para solucionar estas fracturas, un desplazamiento mínimo en estas fracturas usualmente no requiere tratamiento.

#### **Diagnóstico y tratamiento de fracturas de pared medial:**

La pared orbitaria medial esta compuesta primariamente de la lámina Papiracea del hueso Etmoides, es la segunda pared orbitaria más comúnmente destruida, el diagnóstico de estas fracturas es hecha más consistentemente por una abducción del globo. Esto se encuentra en conjunción con una retracción del globo, la causa es el atrapamiento o daño del músculo recto medial, pared orbitaria o ambos. La tomografía anteroposterior y la TAC coronal no detectan en un 100% las fracturas de pared medial, si se sospecha de esta fractura con un scanner axial se puede determinar el sitio y la extensión del defecto y el grado de pérdida de los tejidos orbitales. Materiales aloplásticos y algunos alogénicos pueden ser usados para reconstruir el defecto, en ocasiones hay necesidad de resecar el ligamento cantal medial.

#### **Fracturas de complejo Cigomato-Malar:**

El complejo Cigomato-malar es un fuerte arbotante situado entre el maxilar superior, el ala del esfenoides y la apófisis cigomática del temporal. Constituye el esqueleto del pómulo, está articulado con apófisis piramidal y reborde suborbitario del maxilar superior, por arriba con la apófisis orbitaria externa del hueso frontal y por fuera con la apófisis de cigomática del temporal y ala mayor del esfenoides.

Las fracturas tienden a presentarse en los puntos débiles, que son las articulaciones con huesos vecinos, en la mayoría de los casos la fractura es unilateral y abierta al antro.

En el diagnóstico de las fracturas de este complejo, los signos y síntomas dependen de la extensión y tipo de lesión producida, el paciente generalmente presenta historia de traumatismo en la región geniana alta, presentando edema, hematoma palpebral, equimosis periorbital, diplopia, etc, paciente habitualmente se queja de parestesia y anestesia del labio superior, ala nasal, causado por lesión del nervio infraorbitario.

Los puntos de fractura se palpan fácilmente, esta palpación en los puntos de fractura despierta dolor y difícilmente se aprecia movilidad del malar, pues más frecuentemente se encuentra firmemente impactado.

## **ABORDAJE QUIRÚRGICO DEL TERCIO MEDIO DE LA CARA.**

Una serie de abordajes extras se usan para llegar a las fracturas del tercio medio facial, por ejemplo, si existen laceraciones se pueden ocupar para este propósito, sino una buena incisión da un excelente acceso y no deja cicatrices. Proteger la cornea es obligatorio si se está cerca. En la primera incisión se puede usar la solución diluida de epinefrina por la hemostasia que otorga o intencionalmente para separar los tejidos luego de la incisión; recordar siempre marcar la incisión (línea) antes de inyectar soluciones bajo los tejidos, sino estos se verán distorsionados.

### **Maxilar Superior, abordaje vestibular.**

Uno de los más usado para la fractura del CCM. La ventaja mayor es la cicatriz intraoral oculta en el fondo de vestíbulo, además es rápido, simple y tiene pocas complicaciones (Ver Figuras 10 y 11).

Esquema abordaje vestibular maxilar

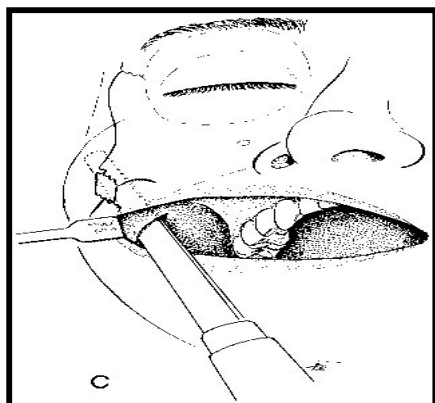


Figura 10.

Imagen clínica abordaje vest. maxilar

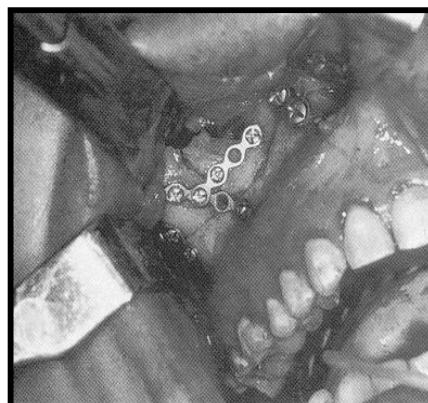

Figura 11.

### **Técnica:**

El largo de la incisión y la cantidad de tejido subperióstico, depende del área en que estemos interesados. Inyección submucosa de vasoconstrictor puede reducir la hemorragia durante la disección. La incisión se realiza 3 a 5 mm desde la unión mucogingival. Hacia atrás se extiende lo necesario ( usualmente hasta el primer molar). Virtualmente no hay peligros anatómicos excepto el paquete vasculonervioso infraorbitario, aunque infrecuentemente se puede dañar. La restitución se realiza en tres pasos durante el cierre de la incisión vestibular:

- 1° involucra identificación y reubicación de las bases del ala de la nariz.
- 2° eversión del tubérculo labial y del bermellón del labio.
- 3° cierre de la mucosa.

Todo esto luego de haber posicionado en estrecha relación el periostio que había sido levantado. La incisión se cierra de atrás hacia adelante, con Catgut crómico 3-0 reabsorbible a través de mucosa, submucosa, musculatura y periostio.

### **Abordaje supraorbitario ( ceja.)**

Muy popular para acceder al borde lateral de la órbita. No hay paquete vasculonervioso importante y da un rápido y simple acceso al área frontocigomática. Esta incisión se realiza al final de la ceja y su cicatriz es imperceptible. No se debe extender más allá la incisión ya que estaría indicado otro tipo de abordaje. (ver Figura 12 – 13)

#### Imagen clínica abordaje supraorbitario

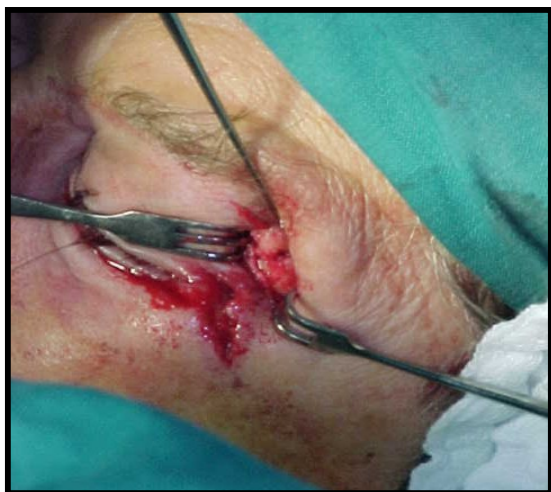

Figura 12.

#### Esquema abordaje supraorbitario

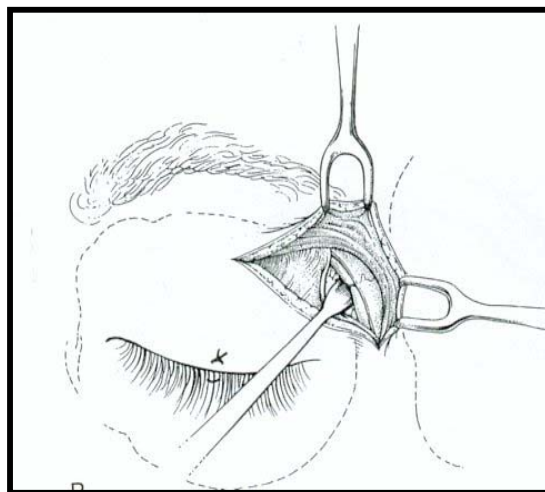


Figura 13.

#### Técnica:

Antes de la incisión en la piel, se debe identificar el lugar de la fractura en el borde de la órbita, generalmente está en la sutura fronto cigomática. La incisión es de 2 cm aproximadamente no se rasura la ceja antes de la incisión, ya que el pelo no se crecería nuevamente. Se usan dos separadores para exponer el borde lateral de la órbita, se ubica la fractura y se reduce. La incisión se cierra en dos capas, periostio y luego la piel.

### **Abordaje suprapalpebral.**

Este abordaje es para el borde supero lateral de la órbita, también llamado blefaroplastia superior. Este abordaje en los pliegues del párpado superior sirve para ocultar la cicatriz de la incisión.

#### Técnica:

Si el tejido está edematoso la piel de la órbita opuesta sirve para ver la dirección de los pliegues. Si este pliegue no se aprecia una incisión curva funciona bastante bien. La incisión debe ser similar en forma y ubicación a la anterior ( supraorbitario), de todas maneras debe extenderse todo lo necesario para lograr un buen acceso. Esta se inicia 10 mm sobre el párpado superior y se extiende 6 mm sobre el canto lateral del hueso. La incisión abarca piel y el músculo orbicular, se utiliza una tijera roma para disección y esta expone el periostio sobre el borde orbitario. La aleta de piel y mucosa se levanta todo lo necesario y el periostio se divide en dos a 3 mm más atrás del borde orbitario. Se reduce la fractura y se cierra en dos capas, 1º el periostio, luego músculos y la piel.

### **Abordaje infrapalpebral.**

Hay muchos abordajes descritos en esta zona, ellos difieren en la altura en que se hace la incisión y el nivel de la disección. El abordaje subtarsal, es uno de los más utilizados para el piso y el borde infraorbitario. La incisión se realiza en un pliegue natural de la piel y aproximadamente en la mitad entre el margen de las pestañas y el borde de la órbita, se extiende hacia el lado y abajo igual que el pliegue. (ver Figura 14 y 15)

Esquema abordaje infrapalpebral

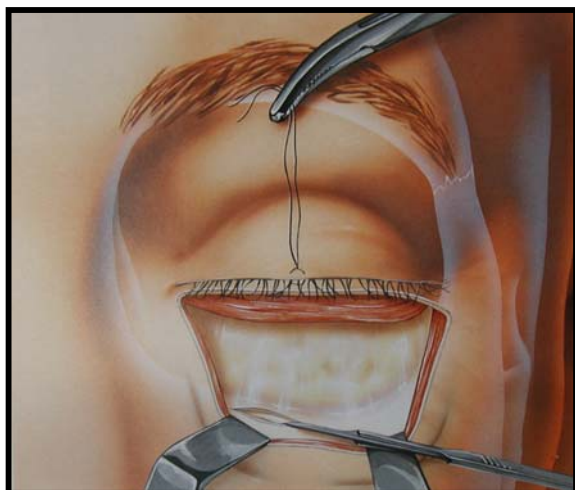


Figura 14.

Imagen clínica abordaje infrapalpebral

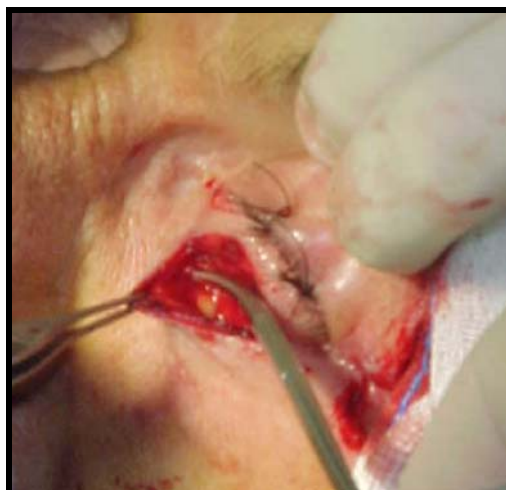

Figura 15.

La mayor ventaja de este abordaje es:

- 1° Relativamente fácil.
- 2° La incisión queda en un pliegue, por lo que la cicatriz es imperceptible.
- 3° Está asociado con muy pocas complicaciones.

El otro abordaje en esta zona es el subciliar, también llamado infraciliar o blefaroplastia inferior, que es la favorita de muchos cirujanos en USA en los últimos 20 años. La incisión va 2mm bajo la línea gris del párpado inferior, a lo largo de todo el párpado. La mayor ventaja de este tipo de abordaje es que la incisión crea una cicatriz imperceptible.

Las desventajas son:

- 1° El procedimiento técnicamente no se recomienda a un principiante.
- 2° Existe alto riesgo de ectropión postoperatorio. Este abordaje sigue siendo popular y cuando la disección es entre el músculo y el séptum de la órbita, los resultados han sido excelentes.

### **Abordaje transconjuntival.**

También llamado abordaje Fomix inferior que fue descrito en 1928 por Bourguet. Hay dos incisiones básicas descritas, preseptal y retroseptal, con la variación en la relación con el séptum orbital para dar dirección a la disección. Fenzel y Hiller desarrollaron la retroseptal y Tessier la preseptal. La retroseptal es más directa y más fácil de realizar, pero

es encontrada la grasa periorbitaria. Se ha convenido junto con la técnica retroseptal una incisión a nivel del canto palpebral para mejorar la exposición lateral. (ver Figura 16)

Esquema abordaje transconjuntival

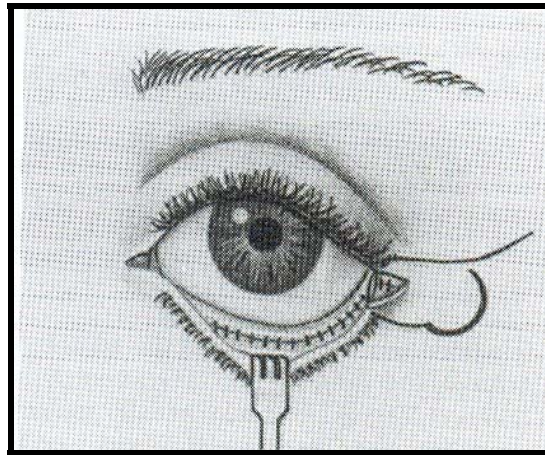


Figura 16.

Las ventajas de la técnica transconjuntival son los resultados cosméticos, comparados con otro tipo de incisión; otras ventajas son:

- 1º Esta técnica es rápida.
- 2º No hay piel ni músculo involucrado en su disección.

**Incisión infraorbital.**

Es realizada transcutáneamente directamente sobre la pared infraorbital en el curso natural aproximadamente 4,5 mm inferior a la línea gris. Tiene como ventajas que es relativamente fácil de realizar y provee un acceso excelente no solo al piso sino también a la pared, dentro de las desventajas están que la extensión lateral de la incisión puede resultar en linfoedema y que en ocasiones hay pobre curación con distorsión cicatricial. (ver Figura 17)

Imagen clínica abordaje infraorbital

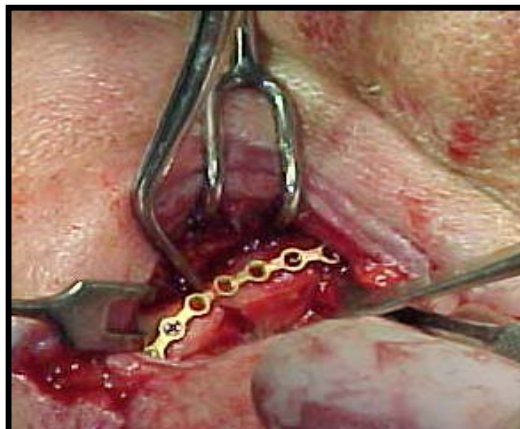

Figura 17.

### **Incisión subciliar.**

También llamada blefaroplastia, realizada a 2 o 3 mm inferior de la línea gris bajo el párpado, la incisión corre paralela a lo largo del margen inferior del párpado. Es un método tradicionalmente realizado, puede en algunas ocasiones provocar ectropion.

### **Incisión bajo media tapa.**

Realizada a tres o cuatro mm debajo de la línea gris, la disección es idéntica a la subciliar, hay una distorsión clínica de que esta incisión es menos fiable por resultar en distorsión cicatricial y ectropion. La exposición de esta incisión es excelente al borde inferior, bajo borde medial, piso orbitario, porción superior, lateral, anterior de las paredes y cuerpo del cigoma, además de obtenerse adecuados resultados estéticos.

### **Abordaje coronal**

El abordaje coronal o bifrontal, modificado para incluir algunas de las ventajas del modificado abordaje periauricular de Al-Kayat y Bramley, es una incisión extremadamente útil. A pesar que inicialmente pareciera ser un abordaje radical, permite un excelente acceso a las orbitas, cuerpos cigomáticos, y arcos cigomáticos, virtualmente sin complicaciones. Es muy útil cuando hay conminución de los de los rebordes orbitarios superiores y laterales, y del cuerpo y arco cigomático. La cicatriz producida se esconde detrás de la línea de nacimiento del pelo lo que la hace invisible.

#### **Imagen clínica abordaje coronal**

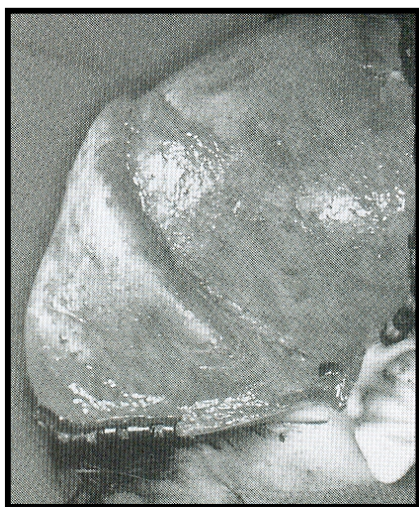

Figura 18.

#### **Esquema abordaje coronal**

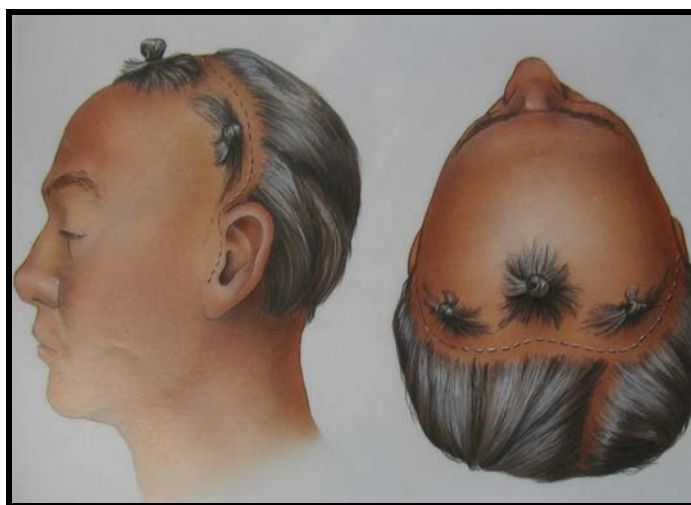

Figura 19.

**Técnica:** en contraste con la antigua práctica de afeitarse la cabeza antes de una incisión, en este caso afeitarse el pelo del campo operatorio es innecesario, salvo por conveniencia quirúrgica. Se puede remover banda de pelo de 2 centímetros en el área inmediata a la incisión, y se prepara el pelo adyacente. Si el pelo es largo, puede amarrarse con elásticos estériles para minimizar la posibilidad de encontrar pelo caído en el campo operatorio durante el procedimiento. Los paños pueden ser suturados o engrapados al cuero

cabelludo, cubriendo el cuero cabelludo posterior y confinando el pelo. Para procedimientos bilaterales.

Al hacer la incisión se deben tener dos factores en mente. El primero es la línea de nacimiento del cabello del paciente- no la presente sino anticiparse a la futura. En hombres, la menor recesión de esta línea con la edad hará que se vea la cicatriz si esta se hace muy cerca de la línea. Por ello, la incisión debe realizarse a lo largo de una línea que se extienda de un área periauricular a la otra, a centímetros de la línea de nacimiento. La incisión se puede hacer más posterior, si es necesario, sin una reducción significativa en el acceso requerido para el campo operatorio. El segundo factor es la cantidad de acceso inferior requerido para el procedimiento. Usualmente, la incisión coronal puede extenderse inferiormente hasta el borde anterior del helix. Si es necesario, la incisión coronal puede extenderse inferiormente al nivel del lóbulo de la oreja, proveyendo acceso en la parte inferior de la herida, cuando es necesario, para la exposición del arco cigomático y reborde infraorbitario.

La incisión se hace con un bisturí N° 10 a través de piel, tejido subcutáneo y galea. En este punto, el cirujano encuentra un plano de tejido conectivo areolar que cubre el pericráneo. El margen del colgajo puede ser rápida y fácilmente levantado y disecado del pericráneo en este plano. En la incisión los márgenes posterior y anterior de la herida son elevados por 1 a 2 centímetros para permitir el posicionamiento de clips hemostáticos, que impiden el continuo sangramiento. Algunas pequeñas venas del pericráneo podrían requerir cauterización. El colgajo anterior se eleva desde el pericráneo con disección digital o utilizando un elevador periostal romo. A lo largo de la parte lateral del cráneo, la facia temporal se hace visible donde se inserta en el pericráneo, el plano de disección es superficial a esta. La capa superficial de la facia temporal se incisiona aproximadamente a 2 centímetros del arco cigomático comenzando en la raíz de arco cigomático y continuando anterior y superiormente. El pericráneo se encuentra ahora incisionado a través de frente y hacia abajo a lo largo del reborde orbitario lateral. La incisión periostal en el reborde lateral esta conectada a la que va sobre el arco cigomático. La elevación del periostio expone entonces la sutura frontocigomática y se continua alrededor del reborde orbitario hacia la orbita. Si también se necesita acceso al área infraorbitario. El cuerpo y arco cigomático deben ser disecados para permitir el relajamiento de los tejidos.

Luego de la reducción de la fractura y su fijación, la herida se cierra por capas. Se puede realizar una cantopexia lateral tallando el reborde orbitario lateral justo bajo la sutura frontocigomática para el paso de la sutura. La sutura puede ser asegurada a la facia temporal. El periostio sobre el arco cigomático es difícil de cerrar, y el paso de la sutura puede dañar la rama temporal del nervio facial. La incisión del cuero cabelludo se cierra en dos capas usando sutura 2-0 a través de la galea y sutura o grapas en la superficie de la piel. el uso de drenaje es opcional. La sutura o las grapas se retiran en 7 a 10 días.

## **MÉTODOS DE REDUCCIÓN:**

### Clasificación:

- a) Externa
- b) Interna

Hay varios procedimientos de reducción de fractura de malar, pero tienen preferencia los métodos simples y directos; la tracción directa con gancho es muy efectiva, también puede usarse la elevación desde abajo a través del antro, otros prefieren acceso por vía oral de Keen, operación abierta o vía temporal desde arriba.

### **1) Métodos de reducción externa:**

#### a) Tracción directa con gancho:

Para este procedimiento se clava a través de la piel, por debajo del borde inferior del cigoma fracturado, un gancho grueso para hueso, practicando una fuerte tracción hacia adelante y en la mayoría de los casos hacia arriba; los dedos de la otra mano se coloca en el borde superior del cigoma para guiar la reducción y proteger el globo ocular. Se notará un súbito chasquido, quedando en posición, es un método sin complicaciones, rápido, efectivo y no produce cicatrices. (ver Figura 20 – 21)

#### Reducción con gancho de fractura de arco cigomático

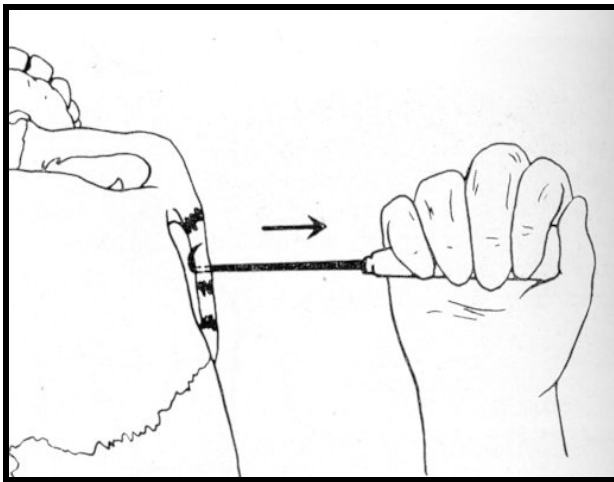


Figura 20.

#### Reducción con gancho fractura de hueso malar

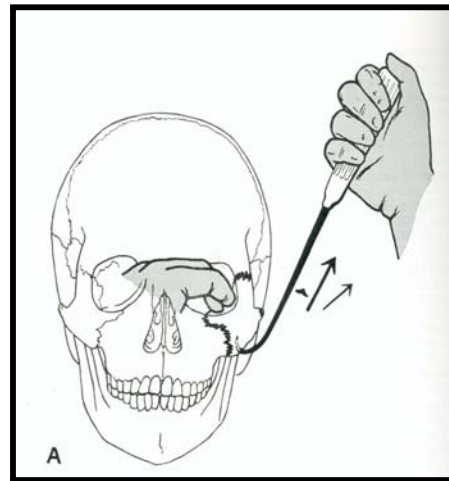


Figura 21.

#### b) Técnicas de Gillies:

En la región temporal a 2 dedos del área cigomática, por delante del pabellón auricular, se efectúa una incisión transversal, oblicua hacia abajo y atrás; por divulsión roma se llegará a la aponeurosis temporal, que se abre transversalmente entre las 2 ramas de la arteria temporal superficial, por debajo de la aponeurosis y sobre el músculo se desliza un

instrumento rígido y delgado que puede ser la palanca de Gilles o un elevador recto, que se pone debajo de la cara posterior del malar, levantando directamente el extremo del instrumento, se moviliza el malar y acompañando con presiones externas con los dedos de la otra mano. (ver Figura 22 – 23)

Reducción con Tec. De Gillies

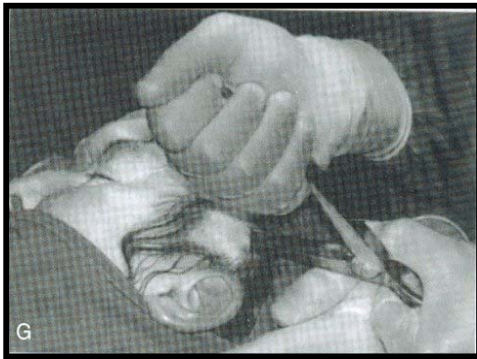


Figura 22.

Reducción con Tec. De Gillies

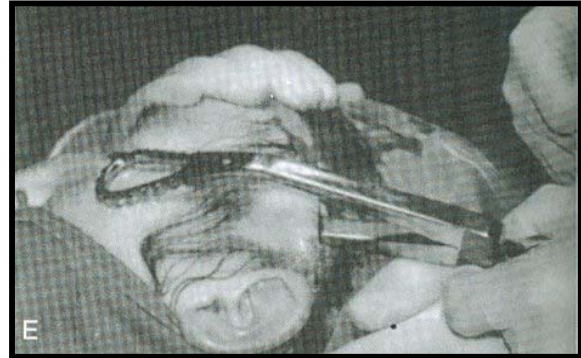


Figura 23.

c) Técnica de la sutura ósea frontomalar:

Descrita al tratar fracturas tipo Le fort III, por la misma incisión, con un elevador recto se puede ayudar a movilizar el malar y reducirlo; es una técnica que ofrece perfecta inmovilidad y reducción del malar.

d) Técnica de la sutura ósea del reborde suborbitario:

Efectuada a través de una pequeña incisión sobre el arco o el párpado, con sendos orificios, en ambos cabos se realiza osteosíntesis con una sutura alámbrica.

**2) Métodos de reducción interna.**

a) Método oroantral:

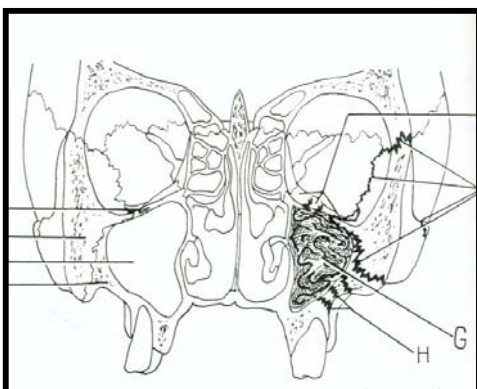
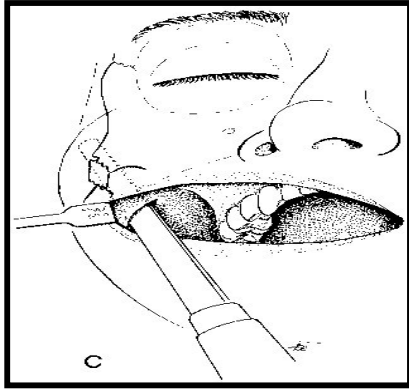


Figura 24.

El malar puede elevarse desde abajo a través del antro, este método se usa con frecuencia cuando hay fracturas asociadas del maxilar superior, de piso de la órbita. Se practica una incisión de Caldwell-Luc en el sulcus, por delante del antro, se penetra fácilmente y se aspira la sangre del seno y se introduce una sonda larga u otro instrumento como hacia el malar y se empuja firmemente hasta reducirlo; con los dedos de la otra mano se guía la reducción y se protege el contenido orbitario. (ver Figura 24)

b) Técnica de la palanca interna:

Esquema reducción palanca interna



Por una incisión en el fondo de vestíbulo a la altura del 2º molar se introduce un instrumento fuerte, como un elevador recto y se pone por detrás de la apófisis piramidal del maxilar en la cara interna del malar para movilizarlo. (ver Figura 25)

Figura 25.

c) Técnica de reducción e inmovilización transinusal:

Descrita en fracturas de tercio medio y con un instrumento en forma de gancho romo, colocado dentro del seno en la inserción malar en la cara externa del maxilar, el instrumento es el gancho de Franck o similar. Un apósito de gasa yodoformada contribuye a su inmovilización, reduce y sostiene fracturas del piso de órbita y el desplazamiento de la grasa orbitaria.

**MÉTODOS DE FIJACIÓN:**

Estos métodos han evolucionado en los últimos años, en el tratamiento de las fracturas y deformidades del esqueleto craneofacial. Permitiendo una curación directa o primaria de los focos de fractura así como menor reabsorción de los injertos óseos.

El malar al reducirlo, generalmente salta en posición correcta; para mantener esta posición durante el periodo de cura es necesario protegerlo de presiones inadecuadas. Hay varios procedimientos para mantener el malar reducido.

a) Estabilización con taponamiento antral:

El taponamiento del antro actuando como férula interna es muchas veces suficiente para mantener reducido el malar; a su vez ayuda a reducir y fijar las fracturas normalmente asociadas de las paredes de órbita y del seno maxilar y además asegura una buena hemostasis de la cavidad del seno.

Se practica una incisión por delante del antro y se despegan los tejidos blandos, se penetra y se evacua el hematoma por aspiración, se colocan en su sitio las paredes del seno maxilar y el piso de órbita, luego estas estructuras se mantienen fijas insertando con cuidado una tira de gasa yodoformada de 1,5 cm. De ancho. El taponamiento debe quedar lo suficientemente apretado para soportar los huesos fracturados, pero no demasiado para comprimir exageradamente el contenido de la órbita. Para facilitar la extracción del

taponamiento se deja un extremo de la gasa por la herida, la incisión se cierra parcialmente y la gasa se fija parcialmente con varias suturas holgadas. A los 10 a 12 días se retira el taponamiento, en la mayoría de los casos el orificio de entrada se cierra a los pocos días.

b) Fijación con agujas internas:

Es muy útil, particularmente cuando el malar está ampliamente fracturado, o cuando el tratamiento se ha retrasado mucho, también útil en casos donde la fractura es inestable o con tendencia a desplazarse.

El principio básico de este procedimiento es que el malar del lado sano y las estructuras nasales actúen de soporte del malar fragmentado.

Se eleva el malar con un gancho y se mantiene en posición reducida con el gancho, con los dedos de la otra mano puestos en el reborde orbitario.

Se atraviesa entonces la cara con la aguja de Kirchner o un clavo de Steinman, entrando por el malar sano y atravesando sucesivamente las estructuras nasales y el malar reducido. Las puntas salientes de la aguja se protegen clavando un trozo de corcho, la piel vecina a la zona debe mantenerse siempre limpia.

La aguja se extrae aproximadamente a las 3 semanas, en casos especiales puede mantenerse de 5 a 6 semanas para asegurar consolidación.

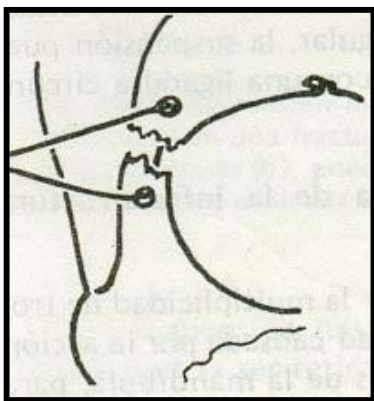
c) Ligadura alámbrica directa del hueso:

La ligadura a cielo abierto se aplica en traumatismos graves con aplastamiento, particularmente cuando hay heridas en la zona de fractura. Es un método útil en caso de tratamiento retardado. En fracturas flotantes esta fijación al ser segura y permanente es de gran importancia.

El malar se liga a la apófisis cigomática del frontal en la parte externa del reborde orbitario, con lo que se obtiene generalmente estabilización suficiente; pero si el caso requiere mayor fijación se une al maxilar superior con otro alambre a nivel de la parte media del reborde infraorbitario.

Para ligar se hace una pequeña incisión en la zona fracturada y se exponen los extremos de la fractura, se realiza un orificio con un perforador a cada cabo óseo y se inserta un alambre de acero inoxidable nº 24 o 26, los extremos enrollan entre si una vez reducida la fractura, se corta el alambre y se sutura la herida. (ver Figura 26)

Fijación Alámbrica



Se preconiza el uso de osteosíntesis frontomalar y reducir por la misma vía el desplazamiento del malar y completar su ubicación con la apertura del seno maxilar, su manipulación a través del mismo y colocación de apósito gasa yodoformada que mantenga piso orbitario ( Jorge A. Oribe 1987).

Todas estas maniobras pueden realizarse con anestesia local muy completa o con anestesia general. Si ha transcurrido algún tiempo desde el accidente, es preferible esta última, porque deben efectuarse fuertes presiones para movilizar al malar.

Figura 26.

## **MÉTODOS DE FIJACIÓN Y OSTEOSÍNTESIS DE ÚLTIMA GENERACIÓN.**

La fijación interna rígida con miniplacas y tornillos, continua siendo usada en la corrección de deformidades craneofaciales, congénitas o adquiridas. Esta técnica admite una fuerza de estabilización tridimensional de los segmentos óseos. Además permiten una curación directa o primaria de los fragmentos fracturados así como una menor reabsorción de los injertos óseos.

El primer material utilizado fue el acero inoxidable, pero su rigidez y corrosión dio paso al vitalio y al titanio que son más biocompatibles y más fácil de adaptar al hueso.

Según su tamaño se clasifican en placas, miniplacas y microplacas. El tamaño de las mismas se ha ido reduciendo paulatinamente para disminuir el que sean visibles y palpables, (sobre todo alrededor de la órbita). La mayor resistencia del vitalio, permite fabricar placas de menor grosor y con barras más estrechas, que conecten los agujeros. Las placas cuadrangulares “de tres dimensiones” permiten también una fijación rígida de menor longitud y grosor.

En el caso de las placas de compresión estas poseen un nº variable de agujeros ovales, que obligan a los tornillos a desplazar los fragmentos óseos al ser apretados sobre la placa. Existen dos tipos de estas placas, las DCP ( Dynamic Compression Plate) y EDCP ( Excentric Dynamic Compression Plate). Preferentemente este tipo de placas se utiliza en mandíbula. Para lograr el mismo efecto se pueden usar tornillos de compresión ( Lag Screw).

**Utilización de placas según región anatómica:** ( ver figura 27, 28 y 29).

- **Región Naso Etmoidal:** Se utilizan preferentemente microplacas, para evitar que el material de fijación sea visible o palpable. Los injertos óseos en cantilever para el dorso nasal se pueden fijar con tornillos de compresión.
- **Órbita:** en fracturas complejas en pared inferior o medial de la órbita y márgenes óseos insuficientes para la reconstrucción con injertos se pueden usar micro mallas de titanio (0,7 mm de grosor) o de vitalio ( 0,3 mm de grosor).
- **Malar:** También en este caso es preferible la utilización de microplacas o miniplacas de perfil bajo en las regiones frontocigomática e infraorbitaria. En el arbotante cigomático maxilar se utilizan mini placas en forma de “L”, para evitar lesionar los ápices dentarios.
- **Maxilar:** Habitualmente se utilizan miniplacas.
- **Mandíbula:** Además de las placas y tornillos de compresión también se recomienda el uso de miniplacas.

Posición de placas en zonas anatómicas

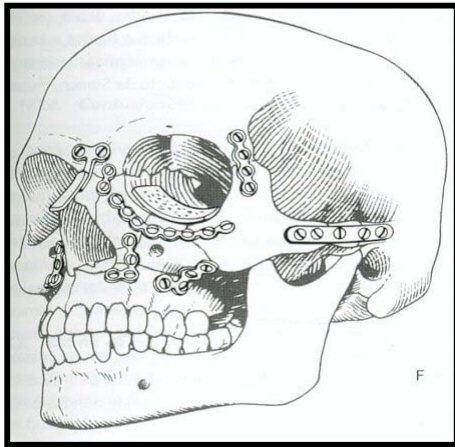


Figura 27.

Algunas desventajas en relación a los elementos metálicos, son la restricción del potencial de crecimiento en desarrollo de niños, reabsorción ósea, infección, extrusión, palpabilidad e interferencia en estudios radiológicos. Estos problemas han necesitado una cirugía secundaria para remoción de dichos elementos.

Un sistema de placas y tornillos reabsorbibles elimina estos problemas, reales o potenciales por lo cual ha ido aumentando el interés por el desarrollo de materiales biodegradables para fijación ósea.

Imagen clínica placa de titanio

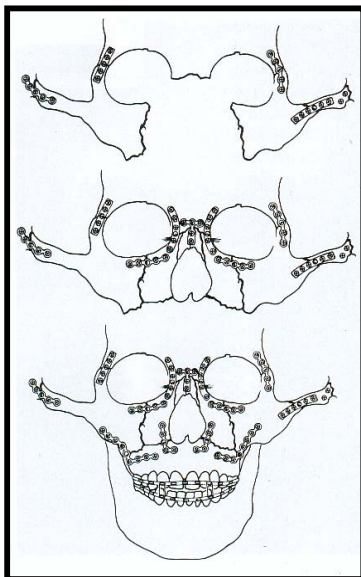


Figura 29.

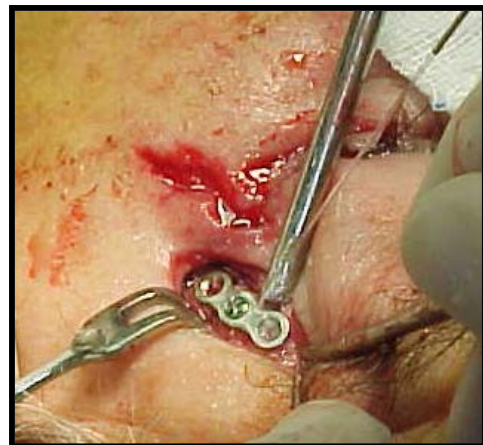

Figura 28.

La fijación interna rígida usando materiales reabsorbibles se ha usado en trauma maxilofacial, es un sistema que idealmente provee suficiente firmeza y fijación para la curación ósea y pueden absorberse sin secuelas significativas. ( ver figuras 30 y 31).

El sistema de placas biodegradables para uso en esqueleto craneofacial no requiere otro procedimiento para remover placas y tornillos desde que el proceso de curación se completa.

Los materiales de los cuales se confeccionan placas y tornillos, de Lactosorb son: Ácido Poli - L - Láctico (PLLA) y Ácido Poliglicólico (PGA); no existiendo contraindicaciones para el uso clínico específico de copolímeros de PLLA - PGA como implante en superficie ósea craneofacial. El polímero de PLLA provee una suficiente

fortaleza mecánica para el tratamiento de fracturas de tercio medio de la cara, pero la degradación no es uniforme en el uso clínico; el Ácido Poliglicólico tiene una alta fortaleza inicial, de 370 Mpa., comparado con otros copolímeros.

En general a los 2 meses no existe cambio de tamaño de implante, pero se observa una capa nanoinflamatoria de fibras tisulares y una intensa rarefacción de los tornillos. A los 6 meses hay pérdida sustancial del implante en tamaño, acompañado de infiltración fibrovascular, celular macrofágica; a los 9 meses más del 95% del implante fue reabsorbido.

En el éxito de estos sistemas tiene gran importancia su técnica.

#### Elementos de fijación reabsorbibles




Figura 30.

#### Imagen clínica placa reabsorbible

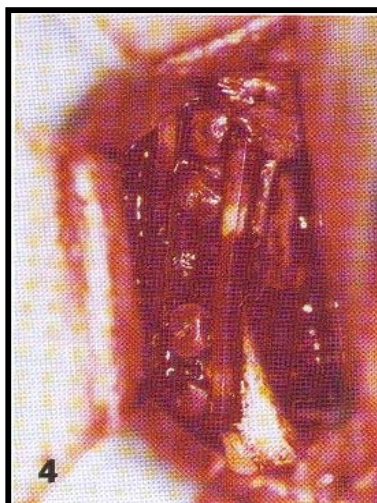

Figura 31.

### COMPLICACIONES:

#### **1) Extrusión, desplazamiento e infección del implante:**

Son riesgos posibles que siempre existen cuando se usan materiales aloplásticos. La infección usualmente se produce temprano y puede resultar en la remoción del implante, cuando el implante se desplaza o extruye podrían ser removidos, esto usualmente no es necesario, dependiendo del tiempo y lugar quirúrgico.

#### **2) Hemorragia retrobulbar e intraorbital:**

Estas hemorragias pueden ocurrir por cualquier evento traumático o durante la cirugía de reparación de la fractura cigomática.

La causa de la reducción de la visión y ceguera en estos casos no está clara, pero esta complicación ha sido atribuida a la oclusión de la arteria retinal, que puede ser secundaria o por compresión directa en el sitio de nacimiento de la arteria.

Otra explicación de la reducción de la visión a sido ofrecida por Hayreh quien postuló que un aumento de la presión intraocular reduce la perfusión hacia el nervio óptico

En una manera progresiva, este aumento de presión puede conducir a la ceguera si no es detenido.

Los síntomas y signos de hemorragia retrobulbar incluyen el exoftalmo, tumefacción periorbitaria, dolor retroorbital, dilatación de la pupila y oftalmoplegía. Hueston y Heinze mostraron que este tipo de hemorragia no constituye una emergencia, pero la ceguera total sí. Si este proceso se mantiene estático en este punto y la visión y la circulación retinal es mantenida, se indica la observación. Afortunadamente mayoritariamente la hemorragia retrobulbar e intraorbital no progresa, no produce empeoramiento y si lo produjese sería solo transiente y/o una parcial pérdida de la visión.

La descompresión orbitaria puede ser realizada por una variedad de mecanismos; uno de ellos es mediante un acercamiento transantral para la reducción y fijación del cigoma, este acercamiento puede ser usado para descomprimir la órbita, es realizada mediante una incisión periorbital que provee una vía de escape a la sangre acumulada, causando un inmediato aumento del volumen de la órbita.

Otro mecanismo que se puede utilizar para la descompresión de la órbita es la aspiración cuidadosa con un tubo pequeño de polietileno, introducido, previa disección de los tejidos periorbitarios.

Si estas maniobras no tienen éxito, se puede obtener un acceso superolateralmente, que es rápida y satisfactoriamente logrado vía acercamiento con disección a través de la periórbita.

Otras medidas que pueden ser usadas en conjunción son el control de la presión sistémica del paciente, si ella aumenta es posible el uso de diuréticos, por ejemplo: Manitol intravenoso 20 ml de solución al 20%; 500 mgr de Acetozolamide, intravenoso y esteroides sistémicos como Metasona 3 mgr/kgr inicialmente; 2 mgr/kgr cada 6 hrs.

### **3) Sangramiento:**

La ocurrencia de hemorragia severa desde injurias maxilofaciales es rara, el soporte de la región es principalmente por el sistema de la Carótida externa. En 1988, Sakamoto y Col. encontraron en 127 pacientes con injurias maxilofaciales que un 24,4% presento shock hemorrágico por sangramiento persistente oral o nasal.

El sangramiento medio facial habitualmente se manifiesta como epistaxis, cuyo control requiere un completo entendimiento del soporte vascular de la región. Lo primero es determinar el sitio de sangramiento, para lo cual es esencial una buena visualización, las membranas mucosas serían contraídas y anestesiada con Hydroclorhidrato de fenilefrina (Neo-Synephine), desde el área anestesiada se puede examinar el sitio de sangramiento. Si el sangramiento es desde la pared lateral, la arteria etmoidal anterior y posterior son comúnmente suturadas, el aspecto posterior del séptum es suplido por nasopalatino y la arteria labial superior. El sangramiento desde el aspecto anterior comúnmente viene desde la rama nasal de la arteria Facial.

Si existe un sangramiento que es muy prolongado y no cesa, se puede realizar un arteriograma para determinar la fuente del sangrado.

### **4) Sinusitis maxilar:**

La producción de una sinusitis post traumática no es una complicación común, estando presente en un 5% de los casos. La causa más probable es la inflamación de la membrana sinusal, causando la oclusión del ostium. Esta sinusitis post traumática responde usualmente a los antibióticos, además de terapia anticongestiva por uno o dos días.

### **5) Pérdida de LCR, Rinorrea y Otorrea.**

La pérdida de LCR secundaria a una rasgadura dural usualmente emana desde la región lateral de la lámina cribiforme, sin embargo la destrucción de senos etmoidal, esfenoidal y frontal puede también tener lugar, produciendo un desgarramiento dural y comunicación con el espacio subaracnoideo. Puede haber emanación desde el canal auditivo externo, como una regla se nota la salida inmediatamente después de producido el trauma, infrecuentemente una o dos semanas pasan antes que el fenómeno sea evidente, un coágulo de sangre o el tejido cerebral puede obstruir el paso del fluido, después de la lisis del coágulo o aumento de la presión intracraneal la salida de líquido es vista.

El uso de antibióticos para controlar el desarrollo secundario de meningitis a un rasgón dural es controversial. Ya que se han encontrado pacientes con pérdida de LCR sin antibioterapia que no presentaron meningitis y otros que a pesar de esta terapia presentaron igual meningitis. Una combinación de Cloranfenicol y Nafcilina es eficaz porque cubre los más comunes organismos implicados en la obtención de meningitis traumática.

Una reducción temprana e inmovilización son indicados, si la salida de LCR no ha cesado en 3 a 4 semanas posterior a la reducción, la corrección quirúrgica de esta salida esta indicada.

### **Secuelas:**

#### **1) Secuelas de incisiones periorbitales:**

Podemos encontrar complicaciones menores en relación a ellas como lo son la dehiscencia, hematoma, formación de un seroma y/o linfodema que son más molestos después de manejar. Los hematomas y los seromas pueden descomprimirse con aguja y jeringa. Cuando mediante estas incisiones se busca un acceso hacia la pared interna e infraorbitaria puede que se produzca un acortamiento del séptum orbitario, por la cicatrización entre la placa tarsal y el periostio para ayudar a la solución de este problema puede ser beneficiosa la disminución del soporte superior algunos días luego de la cirugía.

Las deformidades postquirúrgicas como la caída del párpado son muy penosas, pero corresponden a casos limitados. El ectropion del párpado inferior se puede clasificar en tres grupos: suaves, cuando hay solo levantamiento del párpado en relación con el globo ocular; moderado, cuando existe el levantamiento descrito anteriormente, además de un acortamiento vertical del párpado inferior, y severo, cuando es combinación del acortamiento del párpado y una verdadera eversión del párpado.

Ectropion suave y moderado usualmente se resuelven con el paso del tiempo y masoterapia, el severo además requiere de corrección quirúrgica.

El entropion del párpado inferior es menos frecuente que el anterior, pero más complicado por la irritación del ojo, no se resuelve espontáneamente y requiere corrección quirúrgica.

La incidencia de ectropion reportado luego de incisión subciliar con disección de piel y músculo varía considerablemente. Heckler y col. Reportaron un 6% después del acercamiento de los tejidos al piso de la órbita. Manson, Dufresne y col. Encontraron una incidencia de 10% usando un colgajo de piel y músculo para acercarse a la órbita.

## **2) Desordenes del nervio infraorbitario:**

En pacientes que han tenido tratamiento de fractura cigomática presentaron al examen un sentir diferente, dolor al comer, con el frío o al tocar. Man y Bax en un estudio de 273 fracturas de complejo cigomático malar encontraron un 80% de disestesia. Nordgaard encontró un 96% de disturbios sensoriales en pacientes después de la fractura. Jungell y Lindquist encontraron que el 81% de los pacientes con fractura del complejo cigomático malar tuvo parestesia del nervio infraorbitario.

Resultados interesantes son aquellos que demuestran que la fijación rígida en pacientes luego de un fractura de ZCM reducen los déficit del nervio infraorbitario. Champy y col, Man y Bax, Sing. y Cowockers, Taicher y col, encontraron que la reducción y fijación rígida eran factores importantes en la recuperación de disturbios sensoriales del nervio infraorbitario, teniendo en cuenta que se debe vigilar la no compresión del nervio durante la reducción de la fractura.

En cuanto al periodo de recuperación de las alteraciones sensoriales los estudios arrojan resultados diferentes, Tajima encontró que la recuperación total podía ocurrir en 5 meses. Jungell y Lindquist encontraron recuperación temprana en 1 a 2 semanas, sin embargo Lund notó disturbios sensoriales en más del 50% de los pacientes más de 2 años después de su injuria.

En casos de persistencia de la disestesia o anestesia, y si los síntomas clínicos no son aliviados se puede sospechar de un corte del infraorbitario dentro del canal, donde puede ser posible la formación de un neuroma. La exploración quirúrgica puede ser necesaria cuando la alteración de la sensación es molesta para el paciente.

## **3) Diplopía persistente:**

La diplopía esta presente inicialmente después de la fractura cigomática en la mayoría de los casos, por edema o hematoma de uno o más músculos extraoculares o sus nervios y edema o hematoma intraorbital. En dichos casos la resolución de la diplopía siguiente al tratamiento de la fractura, habitualmente ocurre espontáneamente en 5 a 7 días. Ocasionalmente el atrapamiento del músculo durante el trauma puede ser la causa de la diplopía, sin embargo puede generarse atrapamiento del músculo por la fuerza de reducción.

Esta complicación ocurre en un pequeño porcentaje de pacientes después de realizado el tratamiento apropiado, este porcentaje tiene un rango entre un 3 a 15% que ha sido mostrado en una serie de reportes.

El paciente puede ser referido al oftalmólogo para evaluación y posible tratamiento con exceresis y/o cirugía.

## **4) Enoftalmo:**

Puede presentarse después del tratamiento o al tiempo de la operación.

La incidencia de enoftalmo varía considerablemente de un reporte a otro, dependiendo de cuánto retrusión del globo ocular sea considerado como representante de enoftalmo, algunos reportes muestran porcentajes de 5 al 12%, sin embargo Altonem y col, notaron enoftalmos en 41% de sus pacientes.

Enoftalmo es causado por la disminución del contenido de la órbita, un aumento del volumen de la cavidad orbitaria, por pérdida del soporte ligamentario, una contractura o la combinación de ellos. La teoría más popular respecto al mecanismo del enoftalmo es el atrapamiento de grasa.

Después de la restauración de las paredes y piso orbitario en el tiempo de la cirugía, defectos localizados posteriormente a lo largo de las paredes medial y/o lateral son comunes y frecuentemente son probablemente la mayor razón de enoftalmos postoperatorios.

El enoftalmo es difícil de corregir secundariamente, sin embargo, la mayoría es posible. El objetivo de la cirugía es reducir el volumen de la órbita reconstruyendo su interior y si es necesario ocupar el espacio con otro material y de esta manera desplazar el globo anteriormente.

Algunos materiales que han sido usados en la disminución del volumen orbitario son: perlas de vidrio, silicona, esponja, perlas de teflón, chips de cartílago, hidroxiapatita, polietileno poroso, placas metálicas. Las ventajas del uso de materiales no reabsorbibles es que mantienen el tamaño de la órbita, sin embargo, la extrusión, migración e infección son siempre posibles.

### **5) Ceguera:**

La reducción de la visión y ceguera han sido ocasionalmente reportados después del tratamiento de fracturas cigomáticas. La incidencia de hemorragias retrobulbar postoperatoria y ceguera seguida del tratamiento de fracturas del cigoma es 0.3%, también ha sido reportada ceguera en pacientes después de la reconstrucción orbitaria interna. Constituyen complicaciones extremadamente raras, pero de devastadoras consecuencias.

Dentro de las causas que reducen la visión seguido de trauma o reparación de la fractura, se cuenta el daño directo al nervio óptico por desplazamiento de un trozo fracturado, la fractura del canal orbitario es rara, pero posible. Hemorragias y contusión del nervio resultan en edema y compresión. La injuria mayor es una compresión secundaria del abastecimiento vascular alrededor del nervio. Otra causa de ceguera seguida de fractura cigomática o la reparación de ella es la hemorragia retrobulbar.

Un aspecto de fondo respecto a la ceguera seguida de la reparación de la fractura es: ¿ que causó la ceguera?, ¿ El trauma o la cirugía?, preguntas muy importantes para el cirujano y obviamente de gran interés medicolegal. Desafortunadamente la respuesta no siempre se puede saber. Si el paciente estaba ciego antes de la cirugía, la respuesta es obvia, pero existen instancias de ceguera que están asociadas a la intervención quirúrgica.

Pueden existir hemorragias retrobulbares espontáneas seguida de la fractura, pero previo a la reparación de la fractura, en otros casos si la fractura ha sido tratada, esta fuerza ha sido, sin embargo, responsable de la ceguera.

Lamentablemente un método ideal para sortear este problema no existe.

### **8) Anquilosis del cigoma al proceso coronoides:**

La producción de una anquilosis extracapsular de la mandíbula y el cigoma después de una fractura cigomática corresponde a una complicación muy rara, reportada solo en algunas ocasiones. En algunos casos posterior a una infección facial, fracturas u osteotomías mandibulares y cirugía de un tumor de la fosa pterigoidea, se reportaron evidencias de una unión fibrosa entre el proceso coronoides y el arco del cigoma, sin embargo, reportes de Ostrofsky y Lownie mostraron anquilosis ósea en pacientes que no se trataron su fractura cigomática.

La magnitud de la limitación de movimientos mandibulares varía considerablemente dependiendo del tipo y la cantidad de tejido conectado entre el cigoma y la mandíbula.

El paciente no acusa dolor cuando se realiza la apertura máxima, aunque puede tener dificultad para realizarla, además de una desviación mandibular hacia el lado del cigoma fracturado.

La causa de esta anquilosis extracapsular puede ser por una reducción inadecuada del cigoma dejándolo en una proximidad muy cerrada con el proceso coronoides, sin embargo en casos reportados por Kellner y col, mostró que en pacientes con buena reducción post quirúrgica del cigoma, pero que sufrieron infección post operatoria, esta última indujo la suficiente cicatrización para reducir el movimiento normal mandibular.

Otra causa reportada por Findlay; Ostrofsky y Lownie, es la producción de esta complicación, es el no tratar la fractura cigomática.

Existen una serie de otras alteraciones que pueden provocar limitación de movimientos mandibulares, tales como miosítis osificante, espasmo muscular o fibrosis, tétanos, etc, que debemos tener en consideración durante el diagnóstico de estas alteraciones y durante la evaluación post tratamiento.

La manipulación de un paciente bajo anestesia general es una excelente medida diagnóstica que frecuentemente ayuda a determinar la causa de la hipomovilidad, si la hipomovilidad se resuelve cuando el paciente esta anestesiado, el origen puede ser considerado muscular o la posibilidad exacta de un desgarró interno, donde el cóndilo se encuentra forzado; si la restricción de apertura se mantiene durante la anestesia, la anquilosis intra o extracapsular de tipo óseo o de tipo fibroso puede ser la causa, el uso de estudios radiológicos temporomandibulares y faciales ayudarán a excluir la anquilosis ósea.

Cuando se realiza un diagnóstico de anquilosis entre coronoides y arco cigomático, la cirugía será necesaria. Si el cigoma del paciente esta en una posición cosméticamente aceptable y no hay problemas oculares, se puede sugerir una osteotomía malar y reconstrucción orbital, será el más apropiado tratamiento. Una coronoidectomía, por cualquier acercamiento externo o interno, puede aliviar la obstrucción mecánica, sin embargo el paciente puede requerir de fisioterapia vigorosa para prevenir la producción de hipomovilidad post quirúrgica secundaria.

## **9) Mal unión del cigoma:**

Esta complicación puede producirse por una mala maniobra de reducción de la fractura cigomática, una inadecuada fijación del elemento fracturado o sencillamente cuando no se realizó el tratamiento de la fractura.

Tiene resultados antiestéticos y de deformidades funcionales.

Cuando se tiene esta alteración existen dos alternativas de tratamiento; camuflar el defecto con implantes o trasplantes, o reposicionar el defecto óseo. Las ventajas y desventajas de los implantes de malar o trasplante u osteotomía se entienden cuando el caso de mal unión es con una deformidad menor y limita con la eminencia del malar, los implantes usados en estos casos pueden ser subperiósticos o trasplantes que serán insertados para restaurar la forma facial normal.

Hay ventajas y desventajas en el uso de cualquier material y distintos tipos han sido usados para aumentar el malar. El uso de hueso ha sido menos frecuente que el de los materiales aloplásticos, la dificultad del hueso es, el contornearlo y la cantidad impredecible de reabsorción que puede ocurrir.

#### **10) Mal unión del tercio medio de la cara:**

Puede ser tratado por dos caminos, uno aumentando la región deficiente, como por ejemplo en casos de desplazamiento medial del cigoma, y otra es realizar una osteotomía, como habitualmente se trata la mal unión del maxilar, la realización de osteotomía orbito cigomática esta indicada cuando el cigoma esta severamente desplazado o cuando la dimensión vertical de la órbita esta aumentada o disminuida y el cigoma esta relativamente intacto, el problema mayor es determinar la posición del cigoma; la corrección de patología orbital es realizada secundariamente a la reposición del cigoma, es más fácil realizar una osteotomía correctiva del cigoma tempranamente en el periodo postoperatorio cuando aún están presentes las pistas óseas y la oportunidad para reconstruir óptimamente. Alternativamente si el resultado de la deformidad es defecto cosmético, es tal vez mejor el camuflaje del defecto, por ejemplo, en una mal unión del cigoma resultando en proyección mínima del cigoma, un onlay usando material aloplástico o autólogo tal vez es preferible a una osteotomía correctiva.

**OBJETIVOS.**

Objetivo general:

Adquirir los conocimientos sobre la casuística del trauma que afecta al tercio medio facial en pacientes adultos, cuyas lesiones fueron tratadas quirúrgicamente con reducción abierta en el período 1997 – 2001, en las instituciones seleccionadas.

Objetivos específicos:

- 1.- Determinar la frecuencia del trauma de tercio medio facial.
- 2.- Determinar la etiología más frecuente de las fracturas de tercio medio facial.
- 3.- Identificar la zona anatómica más afectada del tercio medio facial.
- 4.- Conocer los tipos de tratamientos que se aplicó a los pacientes en cada caso.
- 5.- Determinar la frecuencia de complicaciones y su relación con los tratamientos aplicados.
- 6.- Determinar los grupos etáreos afectados en orden de frecuencia y su relación con el agente etiológico.
- 7.- Determinar la distribución por sexo de las fracturas de tercio medio facial.
- 8.- Determinar los tipos de fármacos utilizados en tratamiento de las fracturas de tercio medio facial.
- 9.- Determinar el uso de exámenes complementarios en el proceso diagnóstico.

## **MATERIALES Y MÉTODOS.**

El presente corresponde a un estudio descriptivo, realizado en los servicios de traumatología Maxilofacial de los hospitales seleccionados; Hospital Carlos Van Buren (H.C.V.B.), Valparaíso; Instituto de Seguridad del Trabajo (I.S.T.), Viña del Mar.

Se estudiaron aquellos pacientes adultos, mayores de 20 años, que sufrieron traumatismos con resultado de fracturas que afectan el tercio medio facial y que requirieron tratamiento quirúrgico con reducción abierta, en el período comprendido entre 1 de Marzo de 1997 al 31 de Diciembre del 2001. En el caso del H.C.V.B. se encontraron 69 casos atendidos quirúrgicamente por la unidad de cirugía maxilofacial de dicho hospital, de los cuales 36 correspondían a fracturas de tercio medio facial. Mientras, en el I.S.T. se obtuvieron 47 casos, de los cuales 35 presentaban fracturas del tercio medio. Fueron seleccionados solo los pacientes tratados quirúrgicamente, debido a que nuestro interés, se orientaba por las Técnicas clásicas de tratamientos, además de las últimos métodos y materiales utilizados para la atención de pacientes con este tipo de lesiones.

Los pacientes fueron clasificados de acuerdo a los siguientes parámetros: Diagnóstico, Edad, sexo, etiología de la lesión, sitio afectado por el trauma, tipo de tratamiento, medicación indicada, complicaciones.

Se excluyeron tres categorías de pacientes:

- Pacientes con fracturas alveolares o dentales puras.
- Pacientes con fractura nasal aislada.
- Pacientes con fracturas que fueron tratadas Ortopédicamente.

La exclusión de estas tres categorías de pacientes, permite en cierto grado la comparación con otros estudios relacionados con el tema.

Para responder a los objetivos planteados, se creo un instrumento de medición y recolección de datos ( Anexo 1), en el cual fueron considerados los siguientes ítem: Identificación del paciente; etiología; evaluación maxilofacial; considerando tipo de fractura, las categorías de clasificación incluyeron, Complejo Cigomato- Malar, dividido en fracturas de Arco Cigomático y de hueso Malar, fracturas de Le Fort I, II y III, fracturas Blow-out, fracturas NOE y fracturas de Reborde Suborbitaria, signos y síntomas; exámenes complementarios solicitados, tipo de tratamientos realizados y medicación.

Estos datos fueron extraídos de las fichas clínicas presentes en el departamento de archivo de cada hospital, obteniendo el total de pacientes tratados en el período de las actas de pabellón donde se realiza el tratamiento de pacientes con este tipo de lesiones.

Debido a los múltiples tipos de fracturas 26 de los 36 (72,2 %) pacientes del Hospital Carlos Van Buren y 14 de los 29 (48,2 %) pacientes del Instituto de seguridad del Trabajador fueron clasificados en más de una categoría. Se realizo un análisis independiente por institución, determinando aspectos cualitativos y descriptivos.

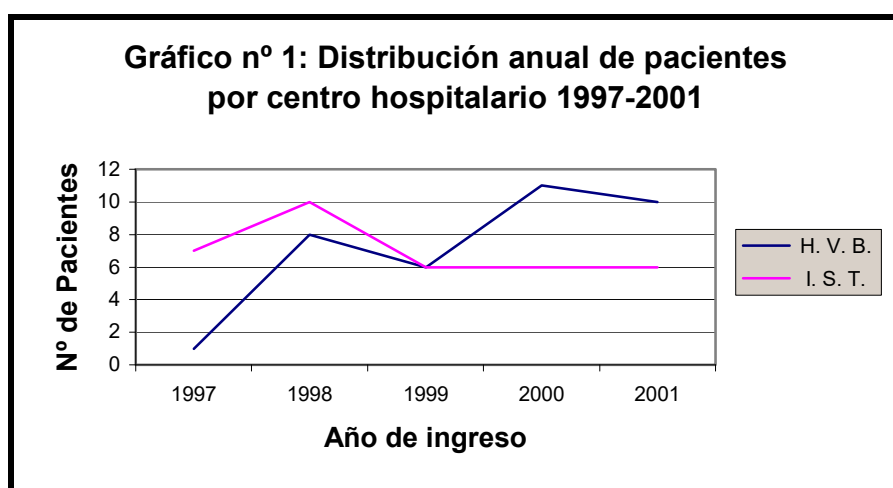
## **RESULTADOS**

La tabla nº I y el gráfico nº 1, muestran la frecuencia de ingreso de pacientes a cada centro hospitalario anualmente. Se observa en el H.V.B. un aumento de pacientes afectados por fracturas de tercio medio facial, en los últimos 2 años.

En el I.S.T. se observó una mantención del nº de pacientes en los últimos tres años.

**Tabla nº I: Distribución anual de pacientes por centro hospitalario 1997-2001.**

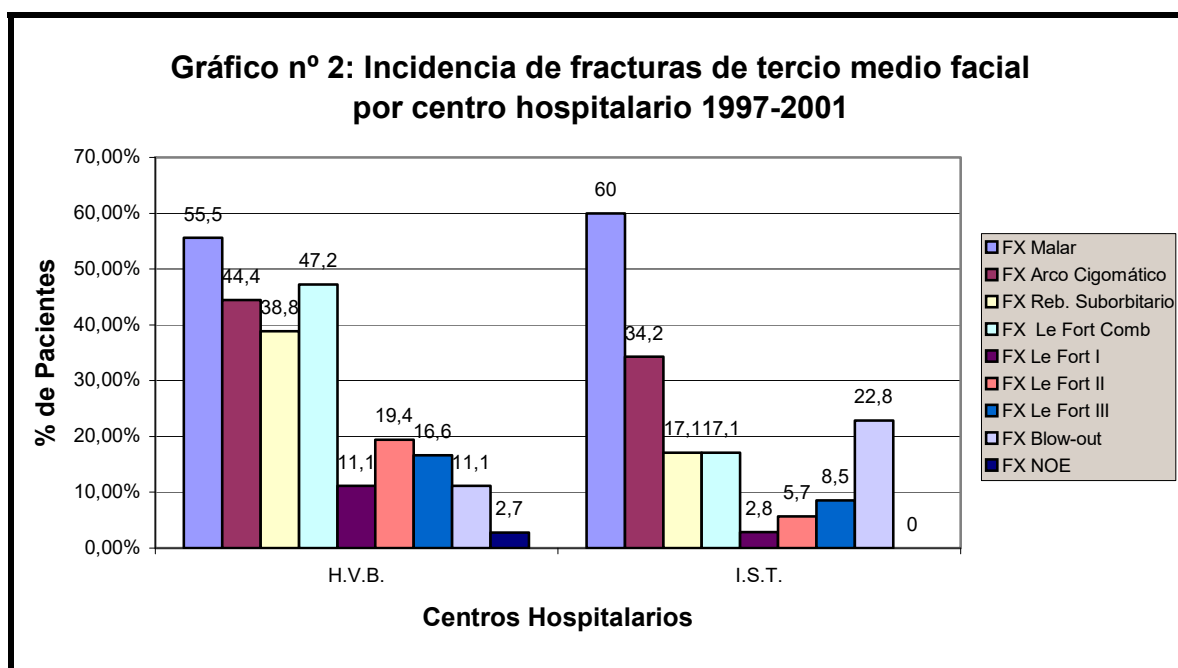
Año de ingreso	H. V. B.	I. S. T.
1997	1	7
1998	8	10
1999	6	6
2000	11	6
2001	10	6
TOTAL	36	35
Promedio Anual	7,2	7



La tabla n° II y el gráfico n° 2 muestra la incidencia de las fracturas de tercio medio facial, distribuidos por centro hospitalario en el período de estudio, observándose que las fracturas de hueso Malar corresponden a la mayor incidencia con un 55,55% de los casos en el H. V. B. y 60% de los pacientes en el I. S. T.

**Tabla n° II: Incidencia de fracturas de tercio medio facial por centro hospitalario 1997-2001.**

DX Ingreso	H.V.B.	I.S.T.
FX Malar	20 (55,55%)	21 (60%)
FX Arco Cigomático	16 (44,44%)	12 (34,28%)
FX Reb. Suborbitario	14 (38,88%)	6 (17,14%)
FX Le Fort Comb	17 (47,22%)	6 (17,14%)
FX Le Fort I	4 (11,11%)	1 (2,85%)
FX Le Fort II	7 (19,40%)	2 (5,71%)
FX Le Fort III	6 (16,66%)	3 (8,57%)
FX Blow-out	4 (11,11%)	8 (22,85%)
FX NOE	1 (2,77%)	0%

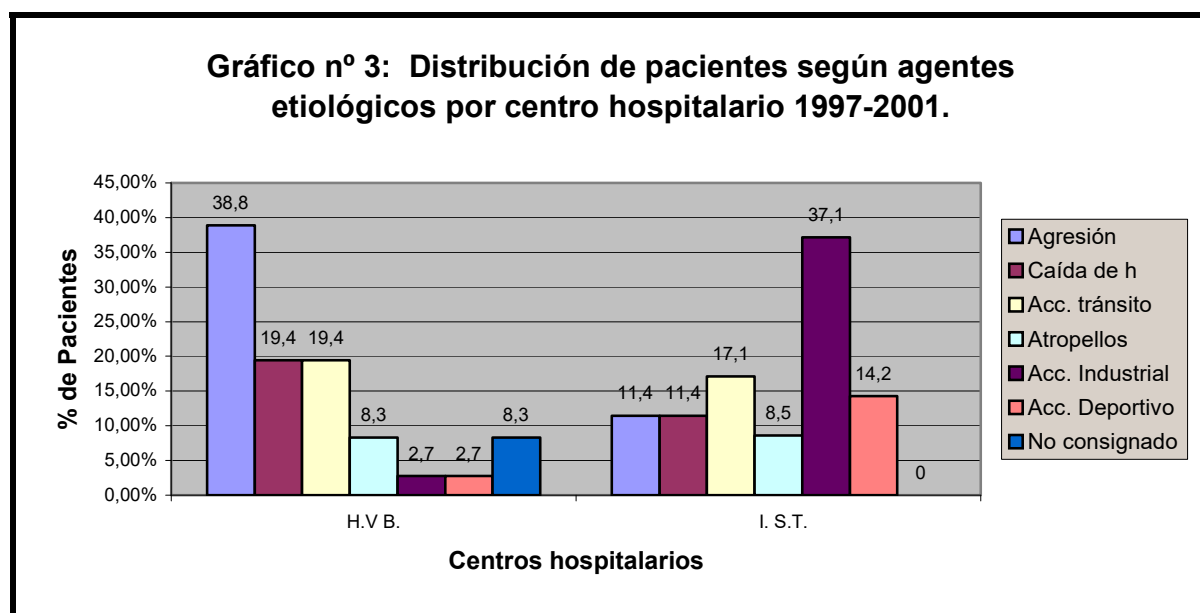


En la tabla n° III y el gráfico n° 3 se observan las etiologías más frecuentes encontradas en cada centro hospitalario, destacándose la agresión en el H.C.V.B., como la principal con un 38,88% de los casos, seguidos de los accidentes de tránsito y caídas de altura con 19,44%.

En el I.S.T. ocupa el primer lugar los accidentes industriales que representan el 37,14% de los casos, seguidos de los accidentes de tránsito con un 17,14% de los pacientes.

**Tabla n° III: Distribución de pacientes según agente etiológico por centro hospitalario 1997-2001.**

Etiología	H. V. B.	I. S.T.
Agresión	14 (38,88%)	4 (11,42%)
Caída de h	7 (19,44%)	4 (11,43%)
Acc. tránsito	7 (19,44%)	8 (22,22%)
Atropellos	3 (8,33%)	3 (8,57%)
Acc. Industrial	1 (2,77%)	13 (37,14%)
Acc. Deportivo	1 (2,77%)	3 (8,33%)
No consignado	3 (8,33%)	0%
Total	36 (100%)	35 (100%)

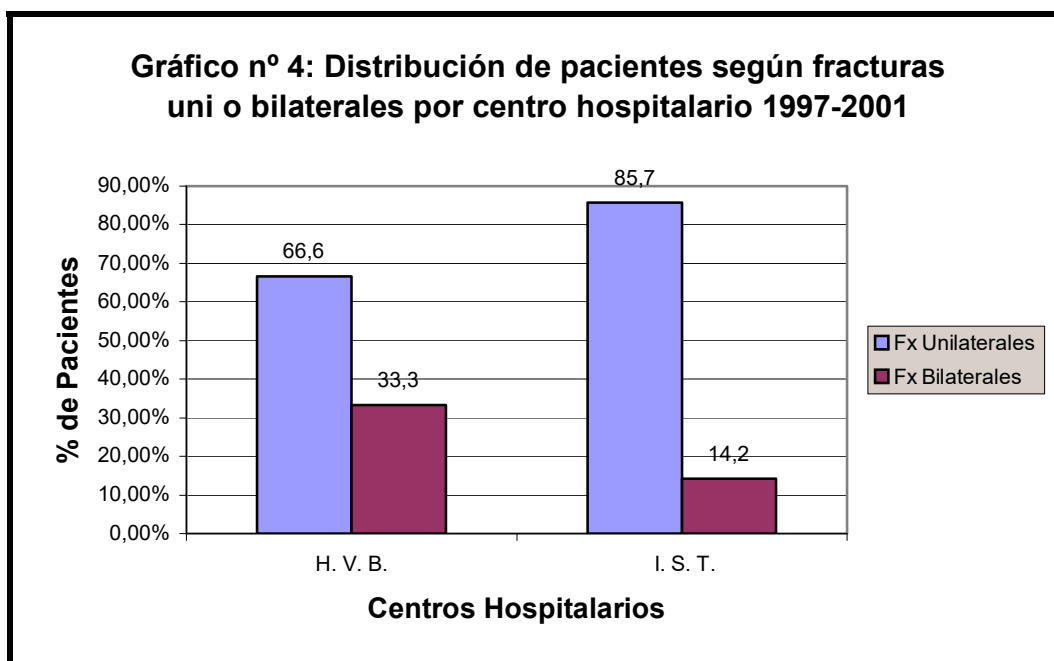


La tabla nº IV muestra las zonas anatómicas del tercio medio facial, más frecuentemente afectadas por trauma con resultado de fractura, por centro hospitalario. Donde se determinó que la zona de hueso Malar es la más afectada, representando el 27,77% del total de las fracturas del H. V. B. y 39,62% de las del I. S. T. ( Complejo Cigomato-Malar representando el 49,99% de las fracturas en el H. V. B. y el 62,26% de las fracturas en el I. S. T. )

**Tabla nº IV: Distribución de zonas anatómicas más afectadas por centro hospitalario 1997-2001.**

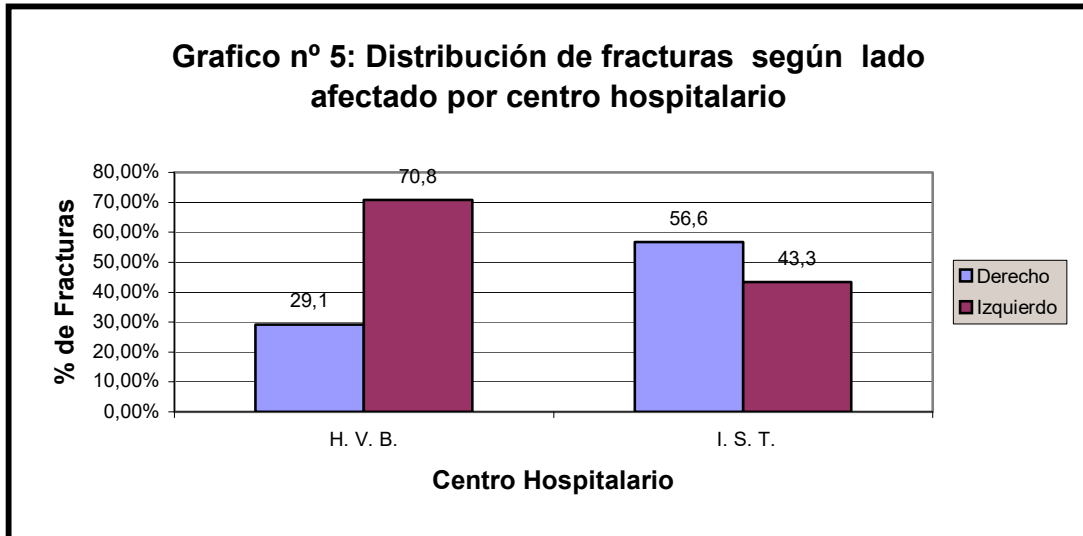
DX Ingreso	H.V.B.	I.S.T.
FX Malar	20 (27,77%)	21 (39,62%)
FX Arco Cigomático	16 (22,22%)	12 (22,64%)
FX Reb. Suborbitario	14 (19,44%)	6 (11,32%)
FX Le Fort Comb	17 (23,60%)	6 (11,32%)
FX Le Fort I	4 (5,55%)	1 (1,88%)
FX Le Fort II	7 (9,72%)	3,77%
FX Le Fort III	6 (8,30%)	5,66%
FX Blow-out	4 (5,55%)	15,09%
FX NOE	1 (1,38%)	0%

El gráfico nº 4 muestra la relación existente entre las fracturas unilaterales y las bilaterales, se observa que el mayor porcentaje lo ocupan las fracturas unilaterales en un 66,66% de los casos del H.V.B. y con un 85,71% de los pacientes en el I.S.T.

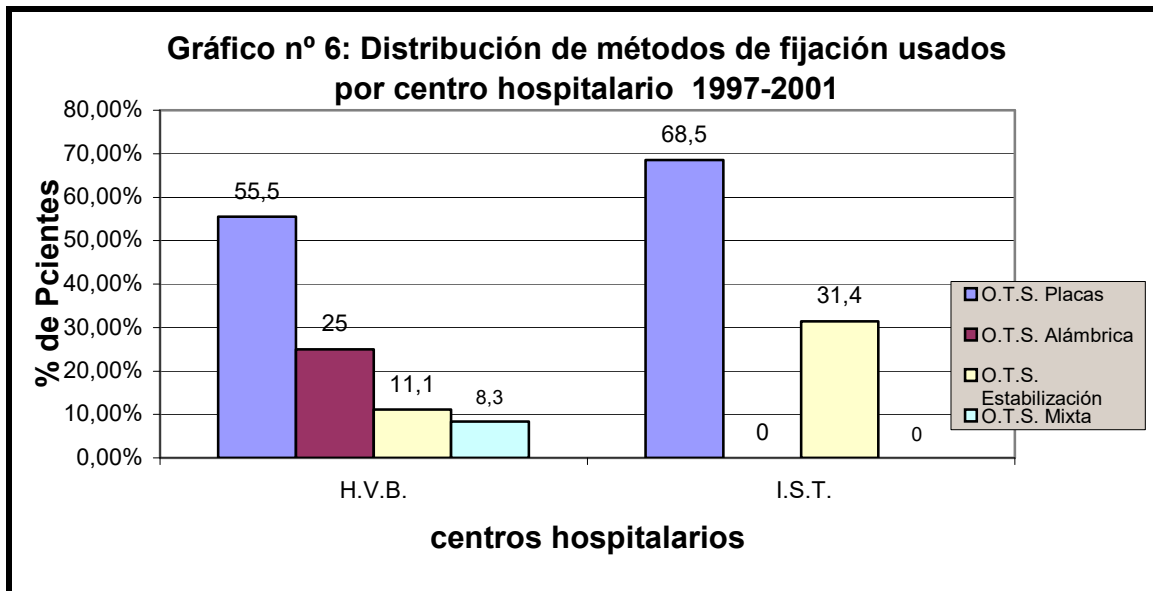


El gráfico nº 5 observamos que dentro de las fracturas unilaterales, el lado más afectado en el H.V.B. fue el lado izquierdo con un 70,83% de las fracturas.

En el I.S.T. el lado más afectado fue el derecho con un 56,66% de las fracturas.



El gráfico nº 6 podemos observar que los tratamientos de fijación más usados en Ambas instituciones es la O.T.S. con placas de titanio utilizada en el 55, 55% de los casos de H.C.V.B. y en un 68,57% de los pacientes del I. S. T.



La tabla nº V muestra que porcentaje representan las complicaciones del total de casos y de ellas, cuales fueron las más frecuentes; en el H.V.B. se presentaron complicaciones en un 5,54% de los casos, que correspondieron a infección y hemorragia persistente ambos con el mismo porcentaje.

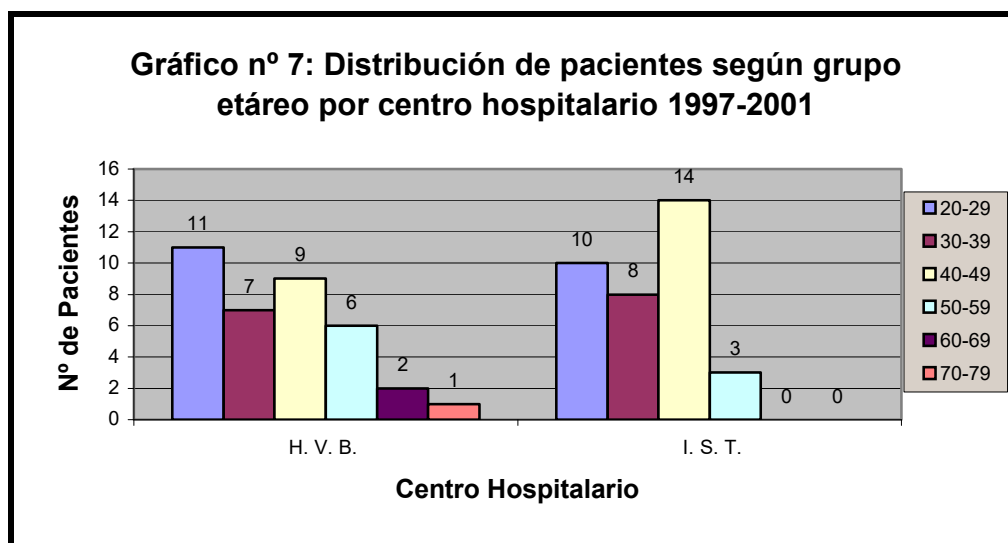
En el I.S.T. se presentaron complicaciones en el 8,57% de los pacientes, correspondiendo el 5,74 de ellas a infección.

**Tabla nº V: Distribución de complicaciones en tratamiento de los pacientes seleccionados por centro hospitalario 1997-2001.**

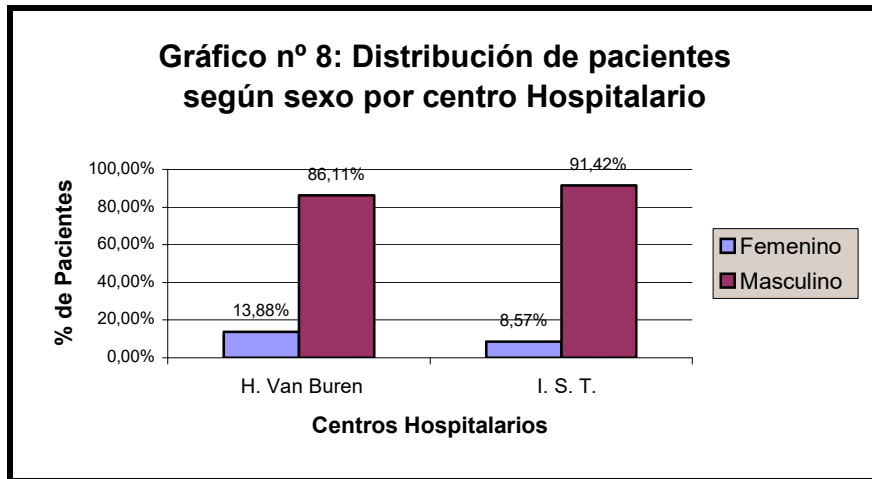
Complicaciones	H. V. B.	I. S. T.
Infección	1 (2,77%)	2(5,71%)
H. Persistente	1 (2,77%)	1 (2,85%)
TOTAL	2 (5,54%)	8,57%

El gráfico nº 7 observamos que el grupo etáreo de 20-29 años es el más afectado con un 30,55% de los casos y en segundo lugar el grupo de los 40-49 años, con un 25%, en el H. V. B.

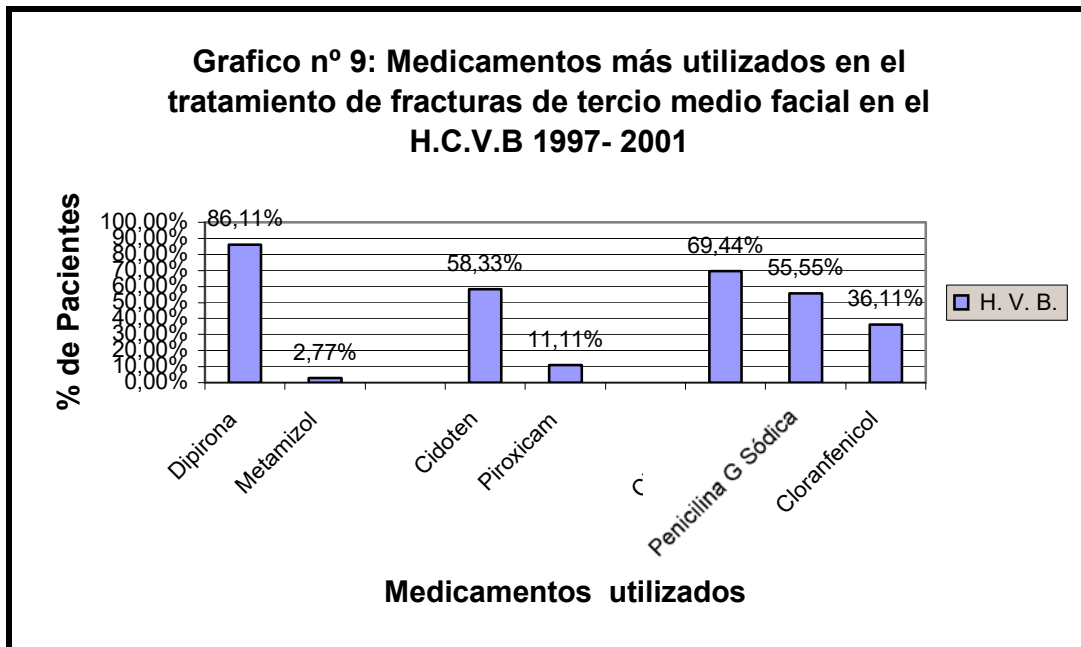
En el I. S. T. El grupo más afectado fue el de 40-49 años con un 40% de los pacientes, seguido del grupo de los 20-29 años con un 28,57% de los casos.



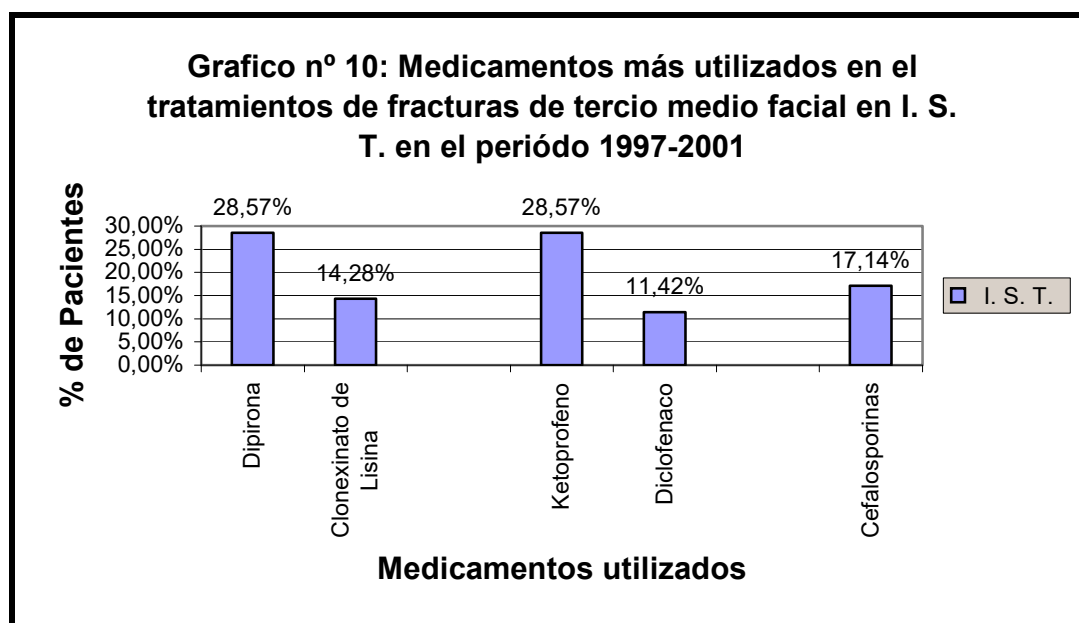
El gráfico n° 8 muestra que la considerable mayoría de los pacientes afectados por fracturas de tercio medio facial y que fueron seleccionados para esta investigación pertenecen al sexo masculino con un 86,11% de los casos en H. V. B. y en el I. S. T. un 91,42% de los pacientes.



En el gráfico n° 9 observamos los medicamentos más utilizados en el H.V.B. divididos en los grupos más importantes, dentro de los Analgésicos, las Dipirona es el más usado, con el 86,11% de los casos, dentro de los Anti-inflamatorios el Cidotén es el más usado con un 58,33% de los pacientes, finalmente de los antibióticos los más usados con porcentajes variados la Cloxacilina, la Penicilina G Sódica y Cloranfenicol,. muchas veces usados en forma conjunta.



En el gráfico n° 10 observamos los medicamentos más utilizados en el I.S.T. divididos en los grupos más importantes, dentro de los Analgésicos, la Dipirona es el más usado, con el 28,57% de los casos, dentro de los Anti-inflamatorios el Ketoprofeno es el más usado con un 28,57% de los pacientes, finalmente de los antibióticos el único que se encontró y solo en el 17,14% de los casos las Cefalosporinas.



La tabla n° VI nos muestra los exámenes complementarios más usados para el diagnóstico en los centros hospitalarios estudiados, determinando que el más utilizado fue la radiografía Watters en el 72,22% de los pacientes del H.V.B. y en el I.S.T. La radiografía de Arco Cigomático usado en un 52,42% de los pacientes.

**Tabla n° VI: Distribución de exámenes complementarios usados en diagnóstico por centro hospitalario 1997-2001.**

Exámenes complementarios	H. V.B.	I. S. T.
RX Watters	26 (72,22%)	16 (45,71%)
RX Cráneo	13 (36,11%)	11 (28,57%)
T. A. C.	13 (36,11%)	6 (17,14%)
RX Arco Cigomático	8 (22,22%)	18 (52,42%)

## **DISCUSION**

Es importante conocer la prevalencia de las enfermedades que afectan el territorio maxilofacial, especialmente las correspondientes a fracturas de tercio medio facial.

En nuestro medio en general, no es habitual contar con esta información, tan simple y básica que sirve para realizar, otros tipos de estudio y tomar decisiones de estrategia laboral de los servicios.

Los resultados de estudios epidemiológicos sobre las causas e incidencias de las fracturas maxilofaciales varían según la región geográfica, nivel socioeconómico, cultural, religión y época (Bataineh, 1998).

Este trabajo presenta información general de recopilación estadística descriptiva del trauma de tercio medio facial.

Considerando el impacto que las lesiones traumáticas en el adulto, dadas las consecuencias a largo plazo, tanto funcionales como estéticas y su familia, el equipo médico involucrado en su cuidado, debe ser capaz de manejar en forma integral los aspectos físicos y psicológicos que el trauma produce.

En general, el reconocimiento y manejo de las fracturas de tercio medio facial, requieren de conocimientos y habilidades, sin embargo se puede incurrir en errores de diagnóstico y en consecuencia de tratamiento que pueden traducirse en serias secuelas.

Los resultados obtenidos en comparación con la bibliografía, demuestran una realidad similar en algunos aspectos, pero se encontraron en algunos casos diferencias notorias.

El número total de pacientes tratados quirúrgicamente por la unidad de cirugía maxilofacial del I.S.T. durante el período ya mencionado, fue de 47 casos, de los cuales 35 correspondieron a fracturas del tercio medio facial, lo que representa el 74,46%.

En el caso del H.C.V.B. el total de pacientes tratados quirúrgicamente fue de 69 casos, de los cuales 36 correspondieron a fracturas de tercio medio facial, representando el 52,1%.

Epidemiológicamente encontramos predominio de pacientes de sexo masculino, en los dos centros asistenciales, 86,11% en Hospital Van Buren y 91,42% en IST. Comparado con el estudio S. Iida, M. Kogo, que encontraron 73,9% de pacientes varones y un 26,1% de pacientes de sexo femenino.

En relación a la edad de los pacientes fueron distribuidos por décadas, de acuerdo a lo descrito en el estudio de H. Cook y M. Rowe además de los estudios de Anwar B. Bataineh. y de S. Iida, M. Kogo, M. Sugiara, en los hospitales estudiados, representando el mayor porcentaje (30,55%) el rango de 20 – 29 años en el Van Buren y el rango de 40- 49 años ( 40%) en el instituto de seguridad del trabajador.

Las etiologías de ingreso más frecuentes en las instituciones fueron la agresión con un 38,88%; seguido por los accidentes de tránsito y las caídas de altura, cada uno con un 19,44% en el Van Buren y los golpes con elementos contundentes; en el IST con un 37,14% los accidentes industriales, seguido de los accidentes de tránsito con un 17,14% de los casos. Esto último dado que esta institución está orientada al tratamiento de este tipo de accidentes.

Lo cual es inverso a lo encontrado por Cook y Rowe donde la causa más frecuente fueron los accidentes vehiculares y en segundo lugar la violencia interpersonal, que correspondería a lo descrito como agresión en nuestro estudio.

Al comparar los resultados en relación a la etiología con lo obtenidos en el hospital Sótero del Río (HSdR), ubicado en la ciudad de Santiago, en el periodo 1997 – 1999 (Cooper y Quevedo, 2002), se observa que la mayor casuística la acapara la agresión con un 57,25% lo que concuerda con esta investigación en el caso del HCVB, ya que aquí también la primera causa es la agresión, aunque este porcentaje es menor (38.8%); en el caso del IST esto difiere debido a la población a la que esta orientada su atención, por lo que no sorprende el que los accidentes industriales sean la primera causa (37.14%), en el caso de la agresión, esta llegó solo al 11.4%. Los accidentes de tránsito en su conjunto suman un 27.7% en el HCVB lo que concuerda con lo obtenido en el HSdR siendo esta causa el 24,4% del total. Este porcentaje también coincide con lo obtenido en el IST (25,7%). En el caso de los accidentes industriales, el HSdR (1.52%) presenta una cifra ligeramente menor a la del HCVB (2,77%). En el caso de los accidentes deportivos el HCVB presenta un porcentaje de 2.77%, levemente inferior al 3.81% mostrado por el HSdR, a su vez el IST muestra un porcentaje mayor (8.33%) al hospital de Santiago.

La evaluación temprana por un cirujano maxilofacial, del paciente es necesaria para obtener un diagnóstico preciso y determinar un tratamiento integral, no solo de las lesiones de tercio medio facial.

El uso de exámenes complementaremos imagenológicos representan un elemento de gran importancia para la correcta evaluación y diagnóstico de estas lesiones. En el presente estudio el 100% de los pacientes fue sometido a algún tipo de examen imagenológico. El más solicitado fue la radiografía Watters, realizado en el 72,22% de los casos, seguido de las TAC y las radiografías de cráneo, usados en el 36,11% de los pacientes en el hospital Van Buren, y en el instituto de seguridad del trabajador el primer lugar lo ocuparon las radiografías de arco cigomático usadas en el 52,42% de los casos, seguido de las radiografías Watters, realizados en el 45,71% de los pacientes.

El tratamiento de las lesiones maxilofaciales, dependiendo de su gravedad, son variables desde una simple observación sobre la evolución del cuadro, hasta la realización de un tratamiento quirúrgico, siendo en el caso específico de este estudio los pacientes seleccionados fueron tratados quirúrgicamente con reducción abierta. En el hospital Van Buren EL 55,55% de los pacientes fueron tratados con fijación mediante placas de titanio, seguido con el 25% de la osteosíntesis alámbrica y en el Instituto de seguridad del trabajador el 68,57% de los pacientes fue tratado con fijación mediante placas de titanio, seguido de la reducción abierta más estabilización utilizada en el 31,42% de los casos.

Actualmente la tecnología a desarrollado una nueva generación de elementos de osteosíntesis, las placas de Fijación Reabsorbibles; sin embargo hasta el año 2001 no se encontraron registros de tratamientos en base a este tipo de Placas en los centros Hospitalarios seleccionados para el estudio. El principal motivo que restringe su uso, es el alto costo que se debe financiar ya sea por la institución o por el paciente y la falta de estudios a largo plazo.

Los días de hospitalización presentan un amplio rango de 2 a 20 días en el H. Van Buren, con un promedio de 19 días de hospitalización; y de 2 a 30 días en el IST con un promedio de 10,4 días de hospitalización. Ello se encuentra en directa relación con la gravedad del trauma, que en algunos casos puede ser de lenta resolución.

Los fármacos más utilizados en el tratamiento de estas fracturas se pueden dividir en tres grupos principales, el de los analgésicos, antiinflamatorios y los antibióticos, dentro de cada grupo se destaca habitualmente un representante, en el H.C.V.B. fueron la Dipirona, Cidotén y Cloxacilina – Penicilinas, respectivamente. En el I.S.T. los más utilizados fueron

Dipirona, Ketoprofeno y Cefalosporinas, cabe destacar que el uso de Cefalosporinas en esta última institución, responde a que para el uso de la anestesia general por protocolo, debe administrarse Cefalosporinas endovenosa, por lo que en caso de requerirse antibioterapia postoperatorio, el cirujano maxilofacial continua utilizando el mismo fármaco.

Se creo en el instrumento de recolección y medición un ítem denominado “Evaluación Maxilofacial”, para identificar el tipo de fractura y zona anatómica que se vio afectada por el Trauma que afecto el Tercio Medio, observándose un predominio en el H. Van Buren de las fracturas que afectaron el Malar en un 55,55% de los pacientes; al igual que en el IST donde representaron el 60% de los pacientes.

En relación a la zona anatómica comprometida, se observó que el sitio anatómico que acaparó mayor número de fracturas tanto en el HCVB y el IST, fue el complejo Orbito-Cigomático-Máxilo-Malar con un 52.77% y un 66.03% respectivamente, mientras que en HSdR esta cifra fue incluso más alta con un 72.5%. Las fracturas tipo Le Fort en el HCVB llegaron a un 23.61% cifra bastante más alta que la registrada por Cooper y Quevedo que fue de 4.67%. Ese porcentaje sigue siendo más bajo que el encontrado en el IST de 11.32%. en el caso de las fracturas de Arco Cigomático los porcentajes encontrados en este estudio también son mayores que el HSdR, correspondiendo al HCVB un 22.22% y al IST un 22.64% mientras que en el HSdR esta cifra solo llegó a un 12.2%.

Debido a la importancia que han adquirido las lesiones de tercio medio facial, en la actualidad, es necesario desarrollar programas de prevención en relación con la “Violencia Interpersonal” (Agresión), Accidentes Automovilísticos y Accidentes del Trabajo, y así aunar esfuerzos para disminuir la frecuencia de lesiones de Tercio Medio Facial, y las consecuencias que ellas producen.

## **CONCLUSIONES**

- De acuerdo a los datos recolectados en ambas instituciones, nuestro estudio logro determinar que tanto en el Hospital Van Buren como en el Instituto de Seguridad del Trabajador, las fracturas que comprometen el Hueso Malar fueron las mas frecuentes (55,55% H.C.V.B. y 60% I.S.T). El segundo lugar, para ambas instituciones, fue ocupado por las fracturas de Arco Cigomático. En cambio el tercer lugar fue ocupada por las fracturas de Reborde Suborbitario en el Hospital Van Buren, y por las Fracturas tipo Blow Out en el Instituto de Seguridad del Trabajador.
  - En lo referente a la Etiología de las Lesiones analizadas en el presente trabajo, si las separamos por institución, en el Hospital Van Buren la Violencia Interpersonal es la causa mas frecuente (38,88%), y en el Instituto de Seguridad del Trabajador son los Accidentes Industriales (37,14%). En ambos centros el segundo lugar estuvo ocupado por los Accidentes Automovilísticos.
  - Al analizar la Zona Anatómicas, del tercio medio facial, mas afectada por el trauma maxilofacial, se observo que en ambas instituciones el complejo Cigomato Malar fue la mas frecuentemente lesionada (49,99% H.C.V.B. y 62,26% I.S.T).
  - La totalidad de los pacientes incluidos en este estudio fueron tratados con reducción abierta. Los tratamientos de fijación que se encontraron para la solución de estos cuadros según, orden de frecuencia, en el H. Van Buren, fueron:
    - OTS con Placas de Titanio.
    - OTS Alámbrica.
    - Estabilización.
    - Mixta, que involucra OTS con Placas de Titanio con la Alámbrica.
- Y en el Instituto de Seguridad del Trabajador, se encontró:
- OTS con Placas de Titanio
  - Estabilización.
- En el tratamientos de las fracturas de tercio medio facial se presento un porcentaje mínimo de complicaciones, encontrándose en el H. Van Buren 2 casos; uno de Infección y otro de Hemorragia persistente. Y en el Instituto de Seguridad del Trabajador se encontraron 3 casos, dos de Infección y uno de Hemorragia persistente.
  - En el H. Van Buren el grupo etáreo mas afectado fue el de entre 20 – 29 años, (30,55%), seguido por el grupo etáreo entre los 40 – 49 años, en el Instituto de Seguridad del Trabajador el grupo más afectado el de entre 40 – 49 años (40%), seguido por grupo etáreo fue el de 20 – 29 años.
  - En ambos centros hospitalarios se detecto que el porcentaje de pacientes de sexo Masculino (86,11% H.C.V.B. y 91,42% I.S.T.), superaba ampliamente, a los pacientes de sexo Femenino.

- Dentro de la terapia farmacológica mas utilizada en el H. Van Buren encontramos que en el grupo de los Analgésicos la Dipirona fue la de elección, como Antiinflamatorio se utilizo el Cidotén (Betametasona) y en los Antibiótico fue la Cloxacilina seguido de la Penicilina G Sódica y finalmente el Cloramfenicol, siendo estos últimos utilizados frecuentemente en conjunto en un alto porcentaje de pacientes.

En el Instituto de Seguridad del Trabajador, el Analgésico mas utilizado fue la Dipirona, dentro de los Antiinflamatorios el mas usado fue el Ketoprofeno y finalmente el Antibiótico mas usado fue las Cefalosporina.

- En ambas instituciones en el 100% de los casos se utilizaron exámenes complementarios Imagenológicos de distinto tipo: en el H. Van Buren la radiografía Watters seguido de la radiografía de Cráneo A/P y la Tomografía Axial Computarizada, en ese orden, son las mas utilizadas.

En el Instituto de Seguridad del Trabajador la radiografía de Arco Cigomático, seguido de la radiografía de Watters, la de Cráneo A/P y finalmente el TAC, en el orden presentado, son las mas utilizadas.

## **SUGERENCIAS**

El estudio incluyó solo los pacientes tratados con reducción abierta, dejando de lado aquellos casos en que los pacientes fueron tratados ambulatoriamente, lo cual podría variar los resultados obtenidos en este estudio.

Se sugiere la ampliación del estudio a los demás centros hospitalarios de referencia de la región, para lograr resultados que sean extrapolables a la misma.

En un comienzo el estudio estaba enfocado a cuatro instituciones de la región, lamentablemente dada la dificultad para la obtención de la información en dos de ellas, muchas veces por la poca claridad de los registros presentes, además de métodos que impedían un acceso fácil a la información, la investigación solo incluyó a las dos instituciones que se presentan en este estudio.

Para la realización de un estudio más profundo del tema, es necesaria la recolección de datos, que nos permitan conocer la incidencia del trauma de tercio medio facial en relación con las demás fracturas que afectan el territorio maxilofacial, como lo son las mandibulares, las nasales y dento alveolares.

## **RESUMEN**

**INTRODUCCIÓN:** La cara está íntimamente ligada con nuestra imagen, además de nuestros sentidos como olfato, visión y gusto.

Más del 30% de los politraumatizados presentan fracturas maxilofaciales, las que han adquirido relevancia debido a que esta área se ve frecuentemente comprometida en riñas, accidentes del tránsito, etc.

**El objetivo general** de esta investigación es dar a conocer la casuística de las fracturas de tercio medio facial, en pacientes adultos que fueron tratados con reducción abierta, en instituciones hospitalarias seleccionadas para tal efecto.

**MATERIALES Y MÉTODOS:** Estudio realizado en las unidades maxilofaciales del H. C. V. B. e I. S. T. siendo los datos extraídos de las fichas clínicas, obteniendo el total de los pacientes tratados del período marzo 1997 a diciembre 2001 de las actas de pabellón, donde se tratan todos los pacientes con este tipo de lesiones.

**RESULTADOS:** Las fracturas de malar fueron las más frecuentes en ambas instituciones, 55,55% (HCVB) y 60% (IST), las etiologías principales que se identificaron fueron la agresión con 38,88% (HCVB) y los accidentes industriales con 37,14% (IST), seguidos en ambos casos de los accidentes de tránsito; el tratamiento más usado fue la OTS con placas de titanio, realizado en el 55,55% (HCVB) y 68,57%(IST); los grupos etáreos más afectados fueron el de entre 20-29 años (HCVB) y el de 40-49 años en (IST), los pacientes de sexo masculino representaron la mayoría de los casos en ambas instituciones y los exámenes complementarios más usados fueron las Rx Watters con 72,22% de los casos (HCVB) y la Rx de Arco Cigomático usada en el 52,42%(IST).

**CONCLUSION:** Dada la importancia que adquieren las fracturas de tercio medio, según los resultados obtenidos, hace necesario la implementación de programas preventivos, relacionados con violencia interpersonal y accidentes automovilísticos, enfocado a la disminución de estas lesiones y sus consecuencias.

**REFERENCIA BIBLIOGRÁFICA**

Al-Qurainy, A.; Stassen, L. F. A.; Dutton, G. N.; Moons, K. F. Y El-Attar, A. (1991): The characteristics of midfacial fractures and the association with ocular injury: a prospective study

British Journal of Oral and Maxillofacial Surgery: 291-301

Baladrón, J. (1997), Traumatología Maxilofacial. En: Cirugía Maxilofacial. G. Raspall, Eds. Madrid: Editorial Medica Panamericana., pp. 61 – 98.

Baker, S.; Dalrymple, D. and Betts, N. J. (1997), Concepts and Techniques of Rigid Fixation. En: Oral And Maxillofacial Trauma. Volumen 2. R.J.Fonseca, R.V.Walker, N.J.Betts, H.D.Barber, Eds. USA: W.B.Saunders Co., pp. 1274 – 1317.

Bataineh, A. B. (1998): Etiology and Incidence of Maxillofacial Fractures in the North of Jordan.

Oral Surg Oral Med Oral Pathol Oral Radiol Endod vol. 86, Nº1: 31-35

Brandt, M. T. and Haug, R. H. (2001): Traumatic Hyphema: A Comprehensive Review  
J. Oral Maxillofac Surg.; 59: 1462-1470

Bucci, M. N (1997), Neurologic Evaluation and Management. En: Oral And Maxillofacial Trauma. Volumen 1. R.J.Fonseca, R.V.Walker, N.J.Betts, H.D.Barber, Eds. USA: W.B.Saunders Co., pp. 173 - 187.

Cook, H. E.; Rowe, M. (1990): Retrospective Study of 356 Midfacial Fractures Ocurred in 225 Patients.

J. Oral Maxillofac Surg., 48: 574-578

Cooper, H.; Quevedo, L. (2002): Trauma Maxilofacial Tratado Quirúrgicamente en la Unidad de Cirugía Oral y Maxilofacial del Hospital Sótero del Río. Revista Dental de Chile; 93 (1): 39-34.

Edwards, R. C.; Kiely, K. D.; Eppley, B. L. (2001): Fixation of Bimaxillary Osteotomies with Resorbable Plates and Screws: Experience in 20 Consecutive Cases.

J. Oral Maxillofac. Surg., 59: 271-276

Ellis, E. III (1997), Advances in Maxillofacial Trauma Surgery. En: Oral And Maxillofacial Trauma. Volumen 1. R.J.Fonseca, R.V.Walker, N.J.Betts, H.D.Barber, Eds. USA: W.B.Saunders Co., pp. 308 – 355.

Ellis, E. III (1997), Fractures of the Zygomatic Complex and Arch. En: Oral And Maxillofacial Trauma. Volumen 1. R.J.Fonseca, R.V.Walker, N.J.Betts, H.D.Barber, Eds. USA: W.B.Saunders Co., pp. 571 – 632.

Habal, Mutaz B. (1997): Absorbable, Invisible, and Flexible Plating System for the Craniofacial Skeleton.

J. of Craniofacial Surgery, vol 8, 2: 121-126

Iida, S.; Kogo, M.; Sugiara, M.; Mima, T.; Matsuya, T. (2001): Retrospective Analysis of 1502 Patients With Facial Fractures.

Int. J. Oral Maxillofac. Surg.; 30: 286- 290

Jensen, J.; Sindet-Pedersen, S.; Christensen, L. (1992): Rigid Fixation in Reconstruction of Craniofacial Fractures.

J. Oral Maxillofac. Surg.; 50: 550-554

Jeter, T. S.; Theriod, B. A.; Van, S.; Joseph, E. and Nishioka, G. J. (1988): Use of Mini-Fragment Bone Plates for Reduction of Midface Fractures.

J. Oral Surg Oral Med Oral Pathol.; 66: 416-20

Kovacs, A.F.; Ghahremani, M. (2001): Minimization of Zygomatic Complex Fracture Treatment.

Int. J. Oral Maxillofac. Surg.; 30: 380-383

Kruger, G. O. (1986), Fractura de los Maxilares. En: Cirugía Buco-Maxilofacial. G. O. Kruger, Eds. Ciudad de México D.F.: Editorial Medica Panamericana., pp. 319 – 385.

Laskin, D. and Best, Al M. (2000): Current Trends in the Treatment of Maxillofacial Injuries in the United States.

J. Oral Maxillofacial Surg.; 58: 207-215

Lew, D. and Sinn, D. P. (1997), Diagnosis and Treatment of Midface Fractures. En: Oral And Maxillofacial Trauma. Volumen 2. R.J.Fonseca, R.V.Walker, N.J.Betts, H.D.Barber, Eds. USA: W.B.Saunders Co., pp. 653 – 705.

Marciani, R. D.; Gonty, A. A. (1993): Principles of Management of Complex Craniofacial Trauma.

J. Oral Maxillofac. Surg.; 51: 535-542

Marciani, R. D. (1993): Management of Midface Fractures: Fifty Years Later.

J. Oral Maxillofac. Surg.; 51: 960-968

Oribe, J. A. (1987), Traumatismos y Fracturas Maxilofaciales. En: Cirugía Maxilofacial, J. A. Oribe, Eds. Buenos Aires: López Libreros Editores S. R. L., pp. 51 – 131.

Pensler, J. M. (1997): Role of Resorbable Plates and Screws in Craniofacial Surgery.

J. Craniofac. Surg.; 8(2): 129-34

Sinn, D. P. and Karas, N. D. (1997), Radiographic Evaluation of Facial Injuries. En: Oral And Maxillofacial Trauma. Volumen 1. R.J.Fonseca, R.V.Walker, N.J.Betts, H.D.Barber, Eds. USA: W.B.Saunders Co., pp. 391 – 418.

Schortinghuis, J.; Rudolf, R. M.; Vissink, A. (1999): Complications of Internal Fixation of Maxillofacial Fractures with Microplates.

J. Oral Maxillofac. Surg.; 57: 130-134

Van Beek, G. J.; Merkx, C. A. (1999): Changes in the Pattern of Fractures of the Maxillofacial Skeleton.

Int. J. Oral Maxillofac. Surg.; 28: 424-428