Universidad de Valparaíso
Facultad de Odontología
Escuela de Odontología
Cátedra de Operatoria

"EFECTO DEL CLAREAMIENTO DENTAL *IN VITRO* SOBRE EL TEJIDO CORONARIO"

Trabajo de Investigación
Requisito para optar al Título de Cirujano Dentista

Alumnos: Paulina Galleguillos Salinas
Claudia Quilodrán Naudon
Mª Elena von Unger Thauby

Docente Guía: Dr. Jaime Sarmiento Cornejo

Valparaíso-Chile
2008

Universidad de Valparaíso
Facultad de Odontología
Escuela de Odontología
Cátedra de Operatoria

"EFECTO DEL CLAREAMIENTO DENTAL *IN VITRO* SOBRE EL TEJIDO CORONARIO"

Trabajo de Investigación
Requisito para optar al Título de Cirujano Dentista

Alumnos: Paulina Galleguillos Salinas
Claudia Quilodrán Naudon
Mª Elena von Unger Thauby

Docente Guía: Dr. Jaime Sarmiento Cornejo
Docente Colaborador: Dr. Alejandro Oyarzún Droguet

Valparaíso-Chile
2008

A mis padres, Pablo y Cecilia, mi gran motivación para intentar ser una mejor persona, por su paciencia y por aquella entrega incondicional por el bienestar de sus hijos, lo que me ha hecho admirarlos y amarlos cada día de mi vida. Sin ustedes nada de esta nueva etapa hubiera sido posible... ¡¡Los adoro siempre!!
A mis hermanos, Chi y Pablo, por su disposición, por su gran apoyo. Gracias por permitirme sentir su ayuda incondicional durante este camino…

Paulina

A mi familia y amigos…

Claudia

Al "Gordo" por su apoyo incondicional y paciencia extrema en los momentos críticos de stress, ayudándome siempre a ver el vaso medio lleno.
A mi Isabelita porque con su inocencia y su alegría me enseñó cuáles son las cosas importantes de la vida.
A mis Hermanos, quienes celebraron cada uno de mis logros por pequeños que fueran.
A mis Suegros, sin los cuales la finalización de este proceso hubiese sido imposible.
A mi Papá que me enseñó el valor de la constancia.
A mi Mamá que estoy segura que le habría encantado estar en este momento. Espero que esté orgullosa de mí.

Mane

AGRADECIMIENTOS

- A nuestro docente guía el Dr. Jaime Sarmiento por su tiempo, apoyo y comprensión.

- Al Dr. Alejandro Oyarzún, docente de la Universidad Finis Terrae por su simpatía, acogida, orientación y el tiempo dedicado a nuestra investigación.

- Al Dr. Santiago Gómez por su buena disposición y colaboración en la utilización del equipamiento en la etapa de obtención de las muestras.

- Al bibliotecólogo de nuestra Facultad, Marco Chávez, por su ayuda, orientación y buena disposición en la búsqueda bibliográfica.

- A nuestro Ingeniero Informático, Jaime Muñoz, por su ayuda y enorme paciencia cuando a cualquier hora del día estuvo dispuesto a resolver nuestros "grandes" problemas computacionales.

- A SDI® Chile, por hacer posible la realización de nuestro estudio con su gentil auspicio.

- A todos los que de una u otra forma nos ayudaron a hacer realidad este Seminario de Tesis.

ÍNDICE

INTRODUCCIÓN 1
MARCO TEÓRICO 2
I. HISTOLOGÍA DEL TEJIDO DENTARIO DURO 2
Esmalte 2
Órgano dentino-pulpar 5
Cemento 9
II. PIGMENTACIONES DENTARIAS 9
III. CLAREAMIENTO DENTAL 12
Historia 12
Agentes Clareadores 14
Sistemas de Clareamiento 16
Aditivos 19
Indicaciones y contraindicaciones 21
Efectos adversos del clareamiento 21
Sensibilidad dentaria 21
Irritación de la mucosa 22
Efectos en las restauraciones 23
Alteración estructural en los tejidos dentarios 23
IV. EFECTOS SOBRE EL TEJIDO DENTARIO CORONARIO 23
Influencia del pH 23
Investigaciones con resultados controversiales 24
Alteración de la morfología superficial 24
Alteración de la microdureza 26
Composición Química 27
Influencia del tiempo de exposición 27
Remineralización 28
V. MICROSCOPÍA ÓPTICA DE LUZ POLARIZADA 28
HIPÓTESIS 30
OBJETIVOS 31
MATERIALES Y MÉTODOS 32
RESULTADOS 36
DISCUSIÓN 48
CONCLUSIONES 54
SUGERENCIAS 55
RESUMEN 56
BIBLIOGRAFÍA 57

INTRODUCCIÓN

Actualmente, la estética dental es de gran importancia para el ser humano y para nuestros pacientes, dentro de ella se incluye el color de nuestros dientes que, a pesar de ser apenas uno de varios factores que influyen en el equilibrio estético de la sonrisa, es de gran relevancia pues se trata de una característica percibida más fácilmente que otras desarmonías.

Actualmente, el clareamiento no sólo se reserva para dientes patológicamente pigmentados, sino que son los pacientes con dientes sanos quienes acceden a procedimientos clareadores.

Los agentes clareadores en EEUU están incluidos en el programa de aceptación de la ADA (American Dental Association) (Burell, 1997) y en Europa son considerados como productos cosméticos (EU Comisión, 1996) cuando su contenido máximo de peróxido de hidrógeno o liberación es de 0,1% en productos de higiene oral (EU Comisión, 1992). El uso de productos que contengan más de esa cantidad requiere un diagnóstico profesional propio de la enfermedad, ya que se deben tener en cuenta los efectos adversos consecuentes a este aumento de concentración.

La intensa divulgación y el marketing realizado por las compañías, sumado a las presiones de los pacientes y al poco conocimiento de los cirujanos dentistas sobre sus posibles efectos adversos pueden dar lugar a daños irreversibles en los elementos dentarios. Además, la reparación del daño a los tejidos, así como de las restauraciones deterioradas por los componentes químicos presentes en los agentes clareadores, pueden hacer que el costo de esta intervención estética sea mucho más alto de lo previsto.

Nace así, la necesidad de investigaciones que permitan determinar productos de gran eficacia clínica, con los mínimos efectos adversos.

MARCO TEÓRICO

I. HISTOLOGÍA DEL TEJIDO DENTARIO DURO

(*Abramovich, 1999; Gómez de Ferraris, 2004*)

Esmalte

El esmalte dental o tejido adamantino, es el tejido más duro y mineralizado del organismo. Cubre la dentina en su porción coronaria a modo de casquete ofreciendo protección al tejido conectivo subyacente. Su superficie externa está en relación directa con el medio bucal.

El espesor del esmalte varía dentro del mismo diente y entre los diferentes dientes. Presenta mayor espesor por vestibular que por lingual, y su mayor espesor se encuentra por mesial. A nivel cervical, se continúa con el cemento que recubre la raíz, siendo extremadamente delgado a esta altura, con un mínimo espesor a nivel de la conexión amelocementaria, donde termina en un borde afilado. Es delgado también en los surcos intercuspídeos y fosas, pudiendo incluso faltar. El máximo espesor (2 a 3 mm) lo encontramos en las zonas de grandes impactos masticatorios como las cúspides de molares y premolares y bordes incisales de incisivos y caninos

Luego de la erupción dentaria, no hay crecimiento ni nueva aposición de esmalte.

El esmalte es una estructura acelular, avascular y sin inervación. No posee poder regenerativo. Frente a una noxa reacciona con pérdida de sustancia, aunque posteriormente puede producirse la remineralización.

Composición química

Matriz orgánica (1-2%). El componente orgánico más importante es de naturaleza proteica y constituye un complejo sistema de multiagregados polipeptídicos.

Matriz inorgánica (95%). Otorga su dureza al esmalte. Constituida por sales minerales cálcicas básicamente de fosfato y carbonato. Dichas sales se depositan en la matriz del esmalte dando origen rápidamente a un proceso de cristalización que transforma la masa mineral en cristales de hidrioxiapatita. Existen también sales minerales de calcio como carbonatos y sulfuros, y oligoelementos como el potasio, magnesio, hierro, flúor, manganeso, cobre etc.

Agua. Se localiza en la periferia del cristal constituyendo la capa de hidratación, o capa de agua absorbida. El porcentaje de agua disminuye progresivamente con la edad.

Estructura histológica del esmalte

El esmalte está constituido por una unidad estructural básica "prisma del esmalte" (compuestos por cristales de hidroxiapatita) y por unidades estructurales secundarias que se originan a partir de la anterior.

El conjunto de los prismas del esmalte forma el esmalte prismático que constituye la mayor parte de la matriz extracelular mineralizada. En la periferia de la corona y en la conexión amelodentinaria (CAD) existe el denominado esmalte aprismático (Fig. 1) en el que la sustancia adamantina mineralizada no constituye ni configura prismas.



Figura 1: Flechas indican esmalte aprismático

Esmalte prismático

Estructuras longitudinales de 4 µm de espesor promedio. Se dirigen desde la conexión amelodentinaria hasta la superficie del esmalte siguiendo un curso sinuoso. El diámetro de los prismas varía entre 4-10 µm, aumenta gradualmente al acercarse a la superficie libre. El número de prismas varía en relación al tamaño de la corona (entre 5 y 12 millones).

Al observar los prismas en cortes longitudinales, mediante la utilización de microscopio electrónico de barrido (MEB), estos se observan como bastones irregularmente paralelos y en cortes transversales con una morfología en ojo de cerradura de llave antigua (Fig 2).

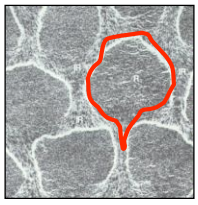

Figura 2: muestra la morfología en ojo de cerradura de los prismas del esmalte

Podemos distinguir en los prismas dos regiones: La cabeza o cuerpo (en forma de cúpula esférica seguida de un cuello estrecho) y la cola con terminación irregular. La cabeza corresponde a la región más ancha, con un contorno irregularmente circular u ovoide y un diámetro de 5 um. Los prismas son estructuras estrechamente asociadas unas con otras, las cabezas se encuentran ubicadas entre las colas de los prismas suprayacentes y las colas de cada prisma, entre las cabezas de los subyacentes. Este sistema confiere mayor resistencia al esmalte, pues la cabeza soporta los choques de las fuerzas masticatorias y las colas las distribuyen y disipan.

La materia orgánica es muy escasa y se distribuye en la periferia de los prismas rodeando la estructura en ojo de cerradura. Este material orgánico es muy insoluble y corresponde a la denominada vaina de los prismas. Esta se condensa en la periferia de los mismos, que aparecen rodeados por una zona delgada de más o menos 50 a 100 nm (que prácticamente carece de cristales). La zona de la vaina de los prismas, corresponde a una zona con menor grado de mineralización, por el mayor contenido de proteínas, resultando en un espacio más amplio entre los cristales (interfase) al enfrentarse en distintos ángulos.

Los prismas no siguen una trayectoria rectilínea a través del esmalte, sino que por su recorrido sinuoso, experimentan entrecruzamientos o decusaciones.

Esmalte aprismático

Material adamantino carente de prismas que se ubica en la superficie externa del esmalte prismático y posee un espesor aproximado de 30µm. Se encuentra en dientes primarios y en el 70% de los dientes permanentes. Se ubica en mayor medida en las regiones cervicales y en zonas de fisuras y microfisuras y, en menor medida en las superficies cuspídeas.

Unidades estructurales secundarias del esmalte

Existen variaciones estructurales que se originan a partir de las unidades estructurales primarias como resultado de tres mecanismos; el diferente grado de mineralización, el cambio en el recorrido de los prismas y la interrelación entre esmalte y dentina subyacente o la periferia medioambiental. Ente las originadas por el primer mecanismo encontramos: Estrías de Retziuz, Penachos adamantinos o de Linderer, entre las que surgen por el segundo las bandas de Hunter-Schreger y el esmalte nudoso y, entre las que lo hacen por el tercero, la conexión amelodentinaria, los husos adamantinos, las periquematías, las líneas de imbricación de Pickerill y las fisuras o surcos del esmalte.

Entre estas unidades estructurales destacamos:

- ***Estrías de Retzius o líneas incrementales*:** Corresponden a incrementos en la mineralización del esmalte, marcan la sucesiva aposición de capas de tejido durante la formación de la corona. Generalmente se forman en un ángulo oblicuo a los prismas. La disposición de las estrías es diferente en las distintas regiones del diente: en las cúspides y bordes incisales se

extienden de LAD a LAD del lado opuesto, describiendo una curva. En las caras laterales de la corona tiene un recorrido oblicuo desde LAD hacia la superficie externa con una incurvación hacia oclusal (Fig 3)

Al llegar a la superficie del esmalte, originan ligeras depresiones, entre una depresión y la siguiente, el esmalte sobresale ligeramente formando las periquematías, muy visibles en la zona cervical de dientes jóvenes.

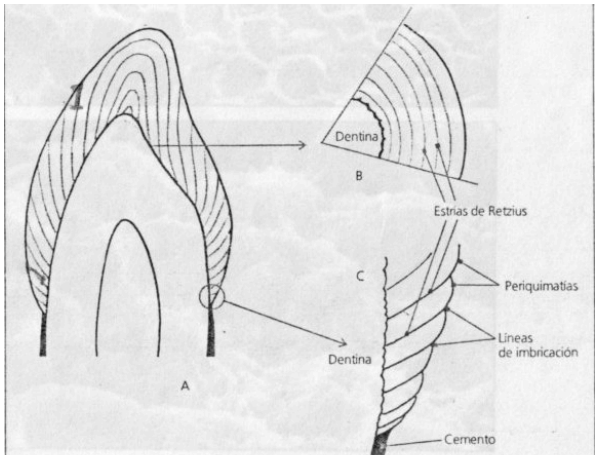

Figura 3: Disposición de Estrías de Retzius

- ***Bandas de Hunter-Schreger:*** Bandas claras y oscuras producidas por la decusación de los prismas, de ancho variable y límites imprecisos. Ocupan las cuatro quintas partes del esmalte. Están presentes en todos los dientes permanentes.

- ***Penachos adamantinos o de Linderer:*** Se ubican en el tercio interno del esmalte y se despliegan desde el LAD en forma de árbol. Están formados por tejido mineralizado, amorfo o granular, rico en proteínas del esmalte, por lo tanto son más permeables que el resto del esmalte.

- ***Laminillas o microfisuras del esmalte:*** Formaciones finas y delgadas, que se extienden de forma rectilínea desde la superficie del esmalte hasta la dentina e incluso pueden penetrar en ella.

Órgano dentino-pulpar

La dentina y la pulpa conforman una unidad estructural y funcional, por lo que se consideran en su conjunto como una sola estructura integrada denominada *complejo dentino-pulpar.*

La pulpa se estudia exclusivamente en cortes descalcificados, y la dentina por su parte, al ser un tejido duro mineralizado, se observa por lo general en cortes por desgaste.

Composición química

Constituida aproximadamente por un 18% de *matriz orgánica,* corresponde principalmente a colágeno, proteínas y proteoglicanos (GAG sulfatados). Destaca el colágeno tipo I por representar el 90% de dicha matriz. A medida que progresa la mineralización disminuyen los compuestos ricos en azufre, la afinidad del calcio por macromoléculas ricas en cargas negativas, como ocurre con los GAG sulfatados explicaría su importancia en el proceso de mineralización y podría explicar las posibles terapias de remineralización.

Alrededor de un 70% corresponde a *matriz inorgánica,* compuesta por cristales de hidroxiapatita, químicamente similares a los del cemento, hueso y esmalte, pero diferentes en tamaño, ya que los cristales de dentina son pequeños y delgados. Se orientan en forma paralela a las fibras de colágeno, disponiéndose entre ellas o dentro, ocupando los espacios entre las moléculas.

Además de los cristales, también componen esta matriz fosfatos amorfos, carbonatos, sulfatos y oligoelementos, como el flúor, cobre, zinc, hierro, magnesio, etc. Asimismo, existe calcio ligado a componentes de la matriz orgánica que actuarían como reservorio para la formación de cristales.

Finalmente, la compone también alrededor de un 12% de agua

Estructura histológica básica

Túbulos dentinarios

Su pared está formada por dentina peritubular (Fig 4), cuya matriz muy mineralizada posee una composición y estructura características. Alojan en su interior el proceso odontoblástico y el fluido dentinario, el que se difunde en forma bidireccional, de manera de nutrir la periferia de la dentina y conducir los estímulos nerviosos o los distintos elementos hacia la región pulpar.

El porcentaje de área tubular varía en general desde un 22% en la proximidad de la pulpa hasta un 1% en la dentina próxima al límite amelodentinario (LAD), lo mismo ocurre con su diámetro, alcanzando hasta 5µm en la proximidad de la pulpa y 1,7µm promedio en la zona periférica. Existen también “megatúbulos” (5 a 50µm) en ciertas áreas de la dentina coronaria (cuernos pulpares), que incrementan localmente la permeabilidad.

La dentina peritubular se deposita en forma centrípeta en relación al túbulo de manera lenta y gradual. Su área también varía según la profundidad de la dentina.

Estas características histológicas determinan un índice de mayor de permeabilidad dentinaria cerca de la pulpa y de los cuernos pulpares.

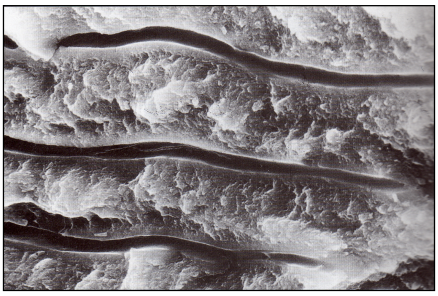

Figura 4: Túbulos dentinarios cortados longitudinalmente. Se observa dentina peritubular e intertubular. MEB x2500

Matriz Intertubular

Su componente fundamental son las fibras de colágeno, sobre y entre cuya malla fibrilar se depositan los cristales de hidroxiapatita.

Conexión amelodentinaria

Señala la ubicación de la lámina basal existente entre los ameloblastos y odontoblastos. Su espesor se ha estimado en 11,8 µm.

Los túbulos dentinarios en su trayecto final presentan ramificaciones terminales. En la dentina coronaria son *arboriformes*, y finalizan en el LAD, aunque algunas ramas pueden penetrar el esmalte (*husos adamantinos*), estos túbulos se producen por un defecto en la continuidad de la membrana basal, que permite el paso de prolongaciones odontoblásticas entre los ameloblastos, lo que determina una estructura de cavidades y fosas pequeñas, que otorga una imagen festoneada en los cortes microscópicos. En los cortes por desgaste aparecen de color negro. Tienen por lo general una longitud de 10 a 15 µm y diámetro entre 0,5 y 1,5 µm (Fig 5).

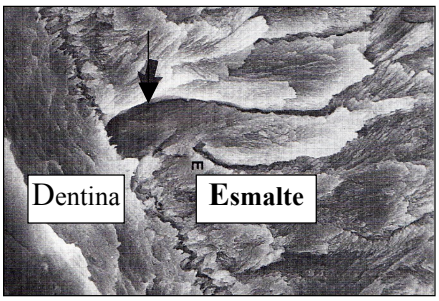

Figura 5: LAD. La separación es artificio de la técnica. La flecha indica la existencia de un proceso odontoblástico remanente (MEB x3000)

En la dentina radicular las ramificaciones terminales son *dicotómicas*, y ocasionalmente también pueden verse túbulos dentinarios remanentes en el cemento. (Fig 6)

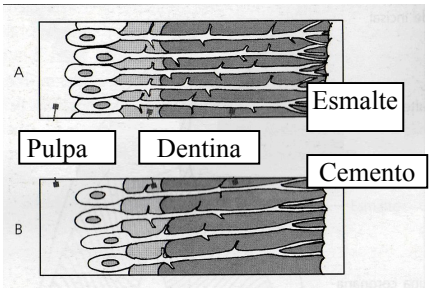

Figura 6: Ramificaciones terminales de los odontoblastos, arboriformes y dicotómicas en la zona coronaria y radicular, respectivamente.

Las mencionadas características estructurales son importantes para el diagnóstico histológico diferencial entre dentina coronaria y radicular.

Simultáneamente con el primer depósito de la dentina del manto (descrita más adelante), los ameloblastos fagocitan la lámina basal. Por ello la interfase dentina-esmalte está constituida por una mezcla de ambos tejidos.

Con el MEB se observan imágenes crateriformes, que se corresponden con áreas hipermineralizadas.

Clasificación histotopográfica

En la dentina se consideran tres zonas:

- *Dentina del manto:* Constituye una capa delgada de 20µm de espesor ubicada bajo el esmalte y el cemento. Sus fibras de colágeno (fibras de Von Korff) son muy gruesas y se disponen de forma ordenada y regular: paralelas al túbulo dentinario en la corona, y perpendiculares a él en la raíz. Se observa un mayor número de túbulos dentinarios en ella, pues contiene sus ramificaciones terminales. Es menos calcificada que el resto de la dentina debido a que posee un mecanismo de mineralización diferente.

- *Dentina circumpulpar:* Sus fibras colágenas son más delgadas y forman una malla densa, pues se disponen irregularmente. Su calcificación es de tipo *globular,* esto implica que se produce aposición de cristales en varios puntos a la vez, formándose núcleos de calcificación globulares (calcosferitos) que más tarde se fusionan con sus vecinos.
- *Predentina*: Capa sin mineralizar de 10 a 40 µm de ancho. Su matriz orgánica es rica en componentes azufrados. A medida que se calcifica se forma nueva predentina, por lo que constituye una fuente de producción continua que siempre persiste.

Cemento

El corresponde a un tejido mesenquimático mineralizado, sin irrigación ni inervación que cubre la raíz del diente desde la unión amelocementaria hasta el ápice. Recubre a la dentina en la porción radicular del diente relacionado por fuera con fibras del ligamento periodontal. Su color es blanco nacarado en el individuo joven, varia hacia el blanco amarillento y finalmente pardo oscuro a medida que se avanza en la edad. Se le integran fibras del periodonto con lo cual se demuestra que hace parte del periodonto de inserción.

Se compone en un 55% de hidroxiapatita cálcica y en un 45% de agua. Se restringe a la raíz del diente y en su región apical presenta los cementocitos, que lo elaboraron y que se encuentran en lagunas, similares a las de los osteocitos del hueso. Esta región del cemento se denomina *cemento celular*. La región coronal del cemento carece de cementocitos y se denomina *cemento acelular*. Ambos cementos presentan cementoblastos.

II. PIGMENTACIONES DENTARIAS

El color de los dientes es una combinación del color intrínseco asociado a las propiedades de absorción y reflectancia de esmalte y dentina, junto con las tinciones.

La tinción del diente se produce por unos elementos llamados cromóforos que son absorbidos en la superficie del esmalte o vienen desde el interior del tejido dentario.

Se clasifican básicamente en: *Tinciones Extrínsecas*, y *Tinciones Intrínseca*s. (Baratieri *y cols*., 1996; Baratieri *y cols*., 2001; Barrancos, 2006; Hattab *y cols*., 1999). Recientemente se ha descrito una tercera categoría de "tinciones internalizadas", que involucra aquellas cuya pigmentación se debe a cromógenos extrínsecos que se introducen en el tejido a través de los defectos en la estructura del diente (Sulieman, 2004).

Alteraciones cromáticas de origen extrínseco

Se producen por depósitos de materiales cromogénicos en la superficie del diente, al atravesar la película adquirida y fijarse tanto en el esmalte como en la dentina, porque ambos son tejidos semipermeables (Sulieman, 2004)

Algunos factores predisponen a la acumulación de depósitos: Defectos del esmalte, la composición salival, flujo salival e higiene oral deficiente. (Baratieri *y cols*, 1996; Baratieri *y cols*., 2001; Hattab *y cols*., 1999)

Existen por lo menos tres mecanismos que participan en la etiología (Barrancos, 2006):

1.- Bacterias Cromógenas adheridas a la superficie dentaria

Según las condiciones ecológicas específicas de la flora bucal tenderán a reaparecer luego de ser eliminadas. Generalmente estas coloraciones se encuentran en personas con escasa higiene bucal y en niños. El color varía del amarillo al anaranjado y del verde al negro (Fig 7 y 8)



Figura 7: Tinción negra en paciente joven con baja experiencia de caries. Interacción de bacterias como Actinomyces (Hattab y cols., 1999) y *B. Melanogenicus*, con el fierro de la saliva y el exudado gingival.



Figura 8: Tinción verde. Común en el sector anterior. Asociada a inflamación gingival y mal higiene en niños.

2.- Retención de sustancias dietéticas de alto contenido cromático

Este mecanismo generalmente produce manchas temporarias (Barrancos, 2006; Mondaca *y cols*., 1999;). Alimentos como el café, té, vino tinto y bebidas gaseosas poseen colorantes y pigmentos, el precipitado superficial de estas sobre la placa bacteriana y/o sobre la película adquirida que reviste al diente producen una delgada película color café libre de bacterias (Baratieri *y cols*, 1996; Baratieri *y cols*., 2001; Hattab *y cols*., 1999).

La precipitación de alquitranes del tabaco, se depositan con más frecuencia en la superficie dentaria de las caras palatinas de molares y en las caras linguales de los incisivos inferiores.

3.- Conversiones químicas de componentes de la película adquirida

Aparece generalmente en forma de manchas marrones. Son más frecuentes en adultos.

Los mecanismos de desarrollo de estas manchas podrían ser simultáneos (Barrancos, 2006):

- *Desnaturalización de proteínas de la película adquirida*: constituyentes ácidos naturales de sustancias como el té, café, vinos y frutas llamados taninos, tienen la capacidad de desnaturalizar proteínas.
- *Interacción química entre componentes de la película y otras sustancias:* aldehídos (furfural) presentes en la cavidad bucal y alimentos, pentosas y otros polisacáridos, producen complejos pardo-marrones al interactuar con proteínas.

Alteraciones cromáticas de origen intrínseco

Es normal que los pigmentos que vienen desde el interior del complejo dentino pulpar sean más profundos y más difíciles de retirar que los que vienen desde el exterior.

Estas alteraciones pueden afectar tanto al esmalte como a la dentina y se pueden producir antes o después de la erupción dentaria.

Su origen puede ser pulpar o sistémico (Sulieman, 2004), pudiendo ser una pigmentación local o generalizada (Hattab *y cols*., 1999)

Las alteraciones de color intrínseco localizado se pueden deber a:

- Alteración durante la odontogénesis: trauma o infección del diente temporal.
- Tratamiento endodóntico inadecuado
- Trauma en el diente erupcionado
- Necrosis pulpar
- Pigmentación por amalgama
- Iatrogenia (uso inadecuado de materiales de obturación)

En un tratamiento endodóntico inadecuado o un trauma dentario, los hematíes al interior de la cámara sufren hemólisis, se introducen por los túbulos dentinarios, produciéndose un pigmento negro (sulfato de fierro) que oscurece el diente. Su duración dependerá de la vitalidad del diente. (Baratieri *y cols*, 1996; Baratieri *y cols*., 2001). Los productos de la degradación de los tejidos necróticos, se manifiestan con oscurecimiento de la corona color marrón-grisáceo de forma lenta y progresiva. Esto se puede deber a caries, trauma, iatrogenia, etc.

Las alteraciones de color intrínsecas ***generalizadas*** pueden ser el resultado de factores ambientales o genéticos, y son resumidas a continuación (Hattab *y cols*., 1999):

1. Factores Ambientales

Prenatal	Postnatal
▪ Infección materna: Rubéola, cytomegalovirus ▪ Medicamentos: Tetraciclinas ▪ Toxemia del embarazo o Preclampsia	▪ Infecciones: Sarampión, Varicela, Escarlatina ▪ Medicamentos: Tetraciclinas, Flúor (Fluorosis) ▪ Deficiencias nutricionales ▪ Desórdenes hematopoyéticos: Erotroblastosis fetal, ictericia grave del recién nacido, anemia falciforme, talasemia.

2. Factores Genéticos

Solo Dentarios	Acompañado de desórdenes sistémicos
▪ Amelogénesis Imperfecta	Epidermolisis Bulosa
▪ Dentinogénesis Imperfecta	Porfiria Eritropoyética
▪ Displasias dentinarias	Osteogénesis imperfecta

La fluorosis dentaria es decoloración intrínseca más común (Hattab *y cols*., 1999), el flúor altera el mecanismo enzimático de los ameloblastos en los últimos estadíos de formación del esmalte.

Los efectos secundarios de las tetraciclinas afectan al esmalte y dentina, pero más intensamente ésta última. Es período de riesgo todo aquel en el que se produce la formación de tejido dentario especialmente coronario. Clásicamente son bandas amarillas, cafés, azul, negro o gris, dependiendo de la severidad (Sulieman, 2004). Son las más difíciles de resolver, generalmente sólo pueden ser removidas con clareamiento o con desgaste de la estructura a través de restauraciones (Baratieri *y cols*, 1996).

Ciertas alteraciones sistémicas o metabólicas, según severidad y tiempo de duración, pueden causar hipoplasias generalizadas del esmalte y decoloración dentaria.

Dependiendo del factor etiológico y del tiempo, variará la intensidad de la alteración del color, en este sentido, el pronto diagnóstico y tratamiento pasa a ser una necesidad que determina el tratamiento clareador.

III. CLAREAMIENTO DENTAL

En esencia, significa aclarar el mismo color que poseen los dientes, sólo es posible modificar el valor del color, es decir se podrá reducir el componente gris en la apariencia estética de los dientes (Mondaca *y cols*., 1999).

Historia

A través de los tiempos, el hombre ha recurrido a diferentes métodos de acuerdo con su cultura, creencias y tendencias predominantes en una época determinada, pues lograr y obtener una apariencia física agradable ha sido su objetivo y ha considerado la sonrisa como un medio eficaz para alcanzarlo. Desde la época de los romanos se reconocía la importancia de tener unos dientes blancos y bellos; usaban para lograr este objetivo urea, lo que no es tan equívoco, pues el peróxido de urea al disociarse produce peróxido de hidrógeno, sustancia que se usa en el clareamiento. En la edad media los barberos, actuales peluqueros, utilizaban una mezcla que contenía acido nítrico, denominada aquafortis para clarear los dientes (Carreño, 2007).

En 1848, se practicó el clareamiento de dientes desvitales con cloruro de cal**,** pero luego también se introdujo una técnica efectiva cuando se produjo cloro a partir de una solución de hidrocloruro de calcio y ácido acético, conocida como "Solución de Larrabaque" (Sulieman, 2004).

A finales del siglo XIX los odontólogos empezaron a clarear dientes vitales utilizando ácido oxálico (Chapple, 1877; citado en Sulieman, 2004) y posteriormente utilizando peróxido de hidrógeno o pirozono (peróxido de hidrógeno y éter). En los comienzos del siglo XX, se agregó el uso de calor o fuentes lumínicas para acelerar el proceso. En 1918, Abbot establece las bases para las técnicas actuales al introducir una combinación de peróxido de hidrógeno al 30% conocido como superoxol, acelerando la reacción por una fuente de calor y luz. (Carreño, 2007; Sulieman, 2004)

En 1961, Spasser describe la técnica de clareamiento interno ambulatoria (Walking bleach) con perborato de sodio y agua (Spasser, citado en Sulieman, 2004), la que fue modificada posteriormente por Nutting y Poe utilizando una combinación de peróxido de hidrógeno al 30% y perborato de sodio (Sulieman, 2004).

Fue durante las décadas de 1970 y 1980 que muchas prácticas de clareamiento se realizaron sobre dientes vitales y no vitales usando altas concentraciones de peróxido de hidrógeno al 35%, con y sin perborato de sodio, en combinación con luz de alta intensidad o bajo calor (Tavara, 2007). Mientras esos agentes proveían un considerable efecto clareador, la técnica misma mostraba algunas desventajas, ya que durante el proceso la irritación gingival y la sensibilidad dentaria eran frecuentes (Nathanson, 1997), además se presentaban cambios en la estructura superficial del tejido dental y en dientes no vitales era posible inducir una reabsorción radicular externa.

En 1968 Klusmier, ortodoncista de Arkansas, describe la obtención fortuita de clareamiento dental en casa tras el tratamiento de una lesión bucal por un retenedor ortodóncico utilizando Gly-oxide (enjuague bucal de peróxido de carbamida al 10%) (Sulieman, 2004), sin embargo, esta técnica tiene aceptación mundial en 1989 (Tavara, 2007), con el primer artículo sobre el uso de cubetas para el clareamiento de dientes vitales, usando peróxido de carbamida al 10%, publicado por Haywood y Heymann: Nightguard vital Bleaching Technique, Quintessence Int, 1989. Desde ese tiempo, el peróxido de carbamida se usa como gel el cual contiene un polímero llamado carbopol , que permite un contacto prolongado y una liberación lenta de los radicales en los que se descomponen los agentes clareadores del gel; ello ha hecho que este tratamiento haya sido adoptado como un método casero para el clareamiento de dientes vitales (recomendado por Haywood y Heymann, 1989) y que el peróxido de carbamida sea el material dental de más venta por lo menos en EEUU (Haywood y Robinson, 1997).

En 1991, comienza el desarrollo del "clareamiento potenciado" o *Power bleaching*, cuando se introduce el uso de agentes a altas concentraciones de peróxido de hidrógeno, a veces combinados con la activación, esta vez, por unidades de fotocurado convencionales en vez de fuentes de calor (Sulieman, 2004). Garber y Goldstein describen el clareamiento combinado, que consiste en la aplicación de peróxido de hidrógeno al 35% en clínica, seguido de un clareamiento ambulatorio mediante cubetas.

Agentes Clareadores

Básicamente consiste en un proceso de oxidación con la liberación de las moléculas causantes de la pigmentación (Joiner, 2006).

La técnica de clareamiento vital ambulatorio supervisado, involucra el uso de peróxido de hidrógeno desde el 1% al 10% avaladas por extensas evaluaciones aprobadas por la FDA (Walsh, 2000). El peróxido de carbamida al 10% equivale a 3,62% de peróxido de hidrógeno y 6,38% de urea, la cual a su vez se disocia en amonio y dióxido de carbono. El peróxido durante el clareamiento se disocia en agua más oxígeno, el cual participa en los fenómenos de óxido-reducción de los pigmentos (Adam-Rodwell, 1994; Baratieri *y cols*., 1996; Hanks *y cols*., 1993; Walsh, 2000). El peróxido, al ser inestable en contacto con saliva o tejidos orales, libera rápidamente el oxígeno que es el agente activo del clareamiento.

El peróxido de urea alza el pH del biofilm, inhibiendo la fermentación de los carbohidratos y del ácido láctico, facilitando además los procedimientos clareadores (Sun, 2000). Esto puede explicarse por el hecho de que, en una solución básica, se necesita menor energía de activación para la formación de radicales libres del peróxido de hidrógeno y el rango de reacción es mayor, obteniéndose un mejor resultado que en un ambiente ácido (Cotton y Wikinson, 1972).

El peróxido de hidrógeno actúa como un agente altamente oxidante por medio de formación de radicales libres, moléculas óxido reactivas y aniones de peróxido de hidrógeno (Cotton y Wilkinson, 1972) (Fig 9). Estas moléculas reactivas atacan las cadenas largas y oscuras de los cromóforos y las dividen en moléculas más pequeñas, más claras y más difundibles. La permeabilidad del esmalte y la dentina, sumado al bajo peso molecular de los peróxidos, permiten el libre flujo de los agentes clareadores en su interior.

El resultado de los procedimientos clareadores depende mayormente de la concentración del agente clareador, la habilidad del agente de romper las moléculas cromóforas y de la duración y número de veces en las que el agente se encuentre en contacto con las moléculas cromóforas.

El color, en una solución o en superficie, corresponde generalmente a componentes orgánicos que poseen cadenas conjugadas de enlaces simples y dobles conteniendo también heteroátomos, anillos fenólicos y carbónicos referidos a un cromóforo. El clareamiento y decoloración del cromóforo ocurre al destruir uno o más dobles enlaces de la cadena conjugada, clivando esta cadena u oxidándola (Joiner, 2006) (Fig 10**)**. El mecanismo de acción de los peróxidos es la oxidación de los pigmentos contenidos en el esmalte o dentina, a través de la descomposición y arrastre total o parcial de los pigmentos. El arrastre total fuera del túbulo es la consecuencia de la completa oxidación y descomposición de la estructura molecular en H_2O, CO_2, O_2 y otros elementos de menor tamaño. Adicionalmente, es posible considerar la degradación sin arrastre de la molécula pigmentadora con degradación parcial y pérdida reversible de pigmentos (Baratieri *y cols*, 1996; Leonard *y cols*., 1994).

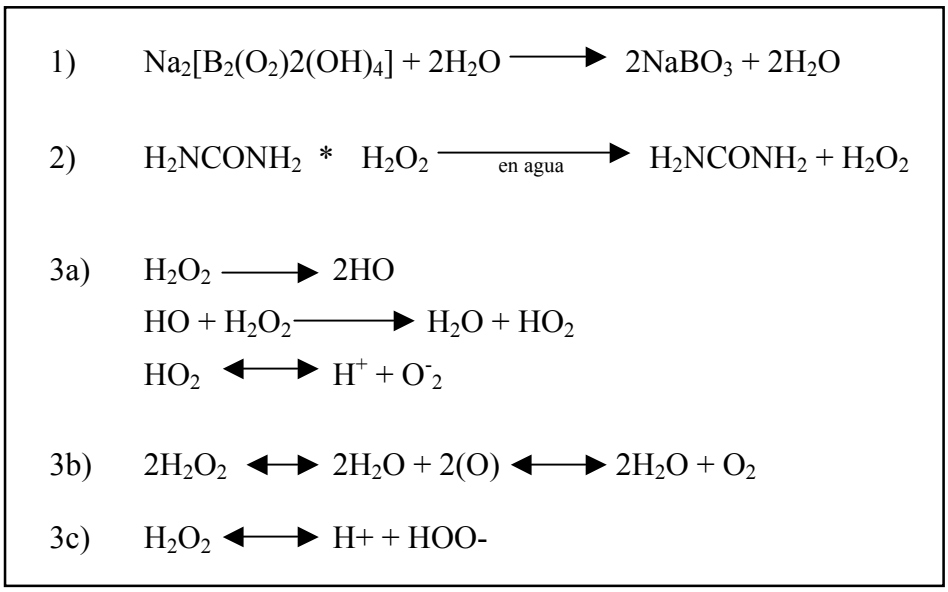

Figura 9: La formación de peróxido de hidrógeno desde perborato de sodio (ecuación 1) (Baratieri *y cols*., 1996) y desde peróxido de carbamida (ecuación 2) (Markovic *y cols*., 2007). El peróxido de hidrógeno forma radicales libres hidroxilo y perhidroxilo y aniones superóxidos (ecuación 3a) (Zantner *y cols*., 2007), las moléculas óxido reactivas que son inestables se transforman en oxígeno (ecuación 3b) (Cotton y Wilkinson, 1972) y en aniones de peróxido de hidrógeno (ecuación 3c) (Cotton y Wilkinson, 1972)

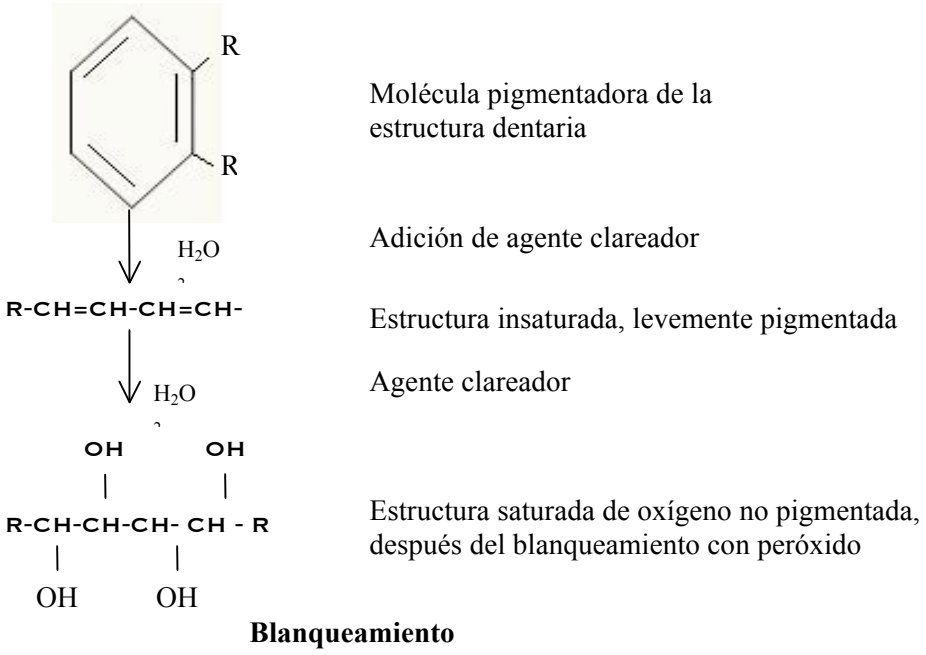

Figura 10: Acción química del peróxido de Hidrógeno

Sistemas de Clareamiento

Se puede mejorar el color dental con diferentes métodos que incluyen pastas dentales clareadoras, higiene profesional con destartraje radicular y pulido coronario, clareamiento interno en dientes desvitales, microabrasión del esmalte con ácidos y abrasivos e incluso con tratamientos de carillas y coronas (Berman, 1982; Joiner *y cols*., 2004). Entre todos, el clareamiento es el método más simple, común, menos invasivo y de costo apropiado para disminuir o eliminar tinciones en dientes vitales (Dildeep *y cols*., 2003).

En general las pigmentaciones extrínsecas se resuelven con la remoción mecánica o química del colorante desde la superficie de los dientes y aconsejando al paciente respecto a sus hábitos y mecanismos de prevención de manchas superficiales (Mondaca *y cols*., 1999).

Todos los sistemas de clareamiento actuales funcionan con ***Peróxido de hidrógeno*** o ***peróxido de carbamida***, siendo este último el de mejor elección, puesto que es mucho menos agresivo con los dientes y las encías. Se han descrito en la literatura numerosos métodos para el clareamiento de dientes vitales, por ejemplo, utilizando diferentes agentes clareadores, concentración, tiempo de aplicación, formato del producto, modo de aplicación y activación por luz. Sin embargo, existen tres métodos de clareamiento llamados ***clareamiento nocturno supervisado por el odontólogo***, ***clareamiento profesional*** o de mayor poder y los ***productos masivos de uso popular*** (Joiner, 2006).

Clareamiento nocturno supervisado por un odontólogo

El clareamiento nocturno en casa, utiliza normalmente un bajo nivel de agente clareador aplicado en boca vía cubetas fabricadas especialmente por un período de al menos 2 semanas (Kwon *y cols*., 2002; Joiner, 2006; Haywood y Heymann, 1989).

Un tratamiento convencional con el agente clareador más seguro y en la concentración más segura (peróxido de carbamida al 10%) tiene una duración aproximada de 10 días, y el paciente lo hace en su casa durante la noche. La desventaja de éste, además del número de aplicaciones, es que al estar más tiempo expuesto al material puede producir más sensibilidad, al mismo tiempo que problemas gingivales. También hay pacientes que necesitan ver cambios inmediatos para motivarse. En estos casos lo aconsejable es el clareamiento rápido en el consultorio.

Un clareamiento convencional, se hace con peróxido de carbamida en concentraciones de 10% al 16%**.** Este material reacciona químicamente convirtiéndose en peróxido de hidrógeno al 5% y 8% aproximadamente. Se hace con aplicaciones diarias de 6 horas mínimas (se aconseja toda la noche), durante 10 a 14 días y no es necesaria la protección de las encías.

Este clareamiento dental puede hacerse de día o de noche, según el paciente estime conveniente. En la primera cita, se toman las muestras de los dientes para obtener una réplica exacta que va a servir para elaborar las placas de látex a manera de coronas, en donde se deposita el agente clareador.

La duración del tratamiento depende de cada paciente, no todos los casos son iguales, por ejemplo, los dientes amarillentos son más fáciles de clarear que los grisáceos, y los dientes jóvenes aclaran más rápido.

Luego, el paciente continúa visitando al odontólogo cada 2 días para controlar la evolución del tratamiento. Existe la creencia de que los dientes entre más blancos sean mejor, pero cuando el paciente se aclara demasiado los dientes no se ven naturales, es por esto que son muy importantes los controles. El grado de clareamiento al que se va a llegar debe ser discutido con el odontólogo, porque éste es quien realmente conoce los colores naturales que dependerán del sexo, raza y biotipo del paciente. El punto de saturación del color en un diente marca la diferencia entre un resultado natural y uno que no lo sea. Una vez sobrepasado este punto, el diente adquiere una apariencia mate, que no tiene reversión. Los dientes toman esa apariencia de "tiza"**,** que no es natural en lo absoluto. Desafortunadamente, los conceptos de "estética" se han distorsionado un poco ayudados por la mala publicidad de los medios de comunicación que promueven estos tratamientos tomando como muestra modelos de la farándula que exponen sus dientes ultra blancos pensando que la belleza se mide por la intensidad del color apartándose de lo natural y fisiológico.

Clareamiento Profesional

El clareamiento profesional utiliza niveles más altos de agente clareador (por ejemplo, 25-35% de peróxido de carbamida) por períodos más cortos de tiempo; el tratamiento profesional puede obtener resultados luego de solo una sesión (Goldstein, 1995 citado en Kwon *y cols*., 2002). Pueden ser realizados con la ayuda de láser (de argón generalmente o de diodos si el fabricante lo señala), arco de luz de plasma y luz UV.

El clareamiento con láser, se hace con peróxido de hidrógeno en concentraciones de 30% al 40%**,** con aplicaciones de 20 minutos aproximadamente. Es necesaria la protección de las encías para evitar quemaduras. Suele ser suficiente con 1 o 2 sesiones. Hay emisión de calor.

El clareamiento con arco de luz de plasma**,** se hace en una sola sesión de aproximadamente 120 minutos en total, con 3 aplicaciones de 19 minutos cada una del arco de Luz. Es el sistema mejor evaluado a nivel mundial, el más seguro, el más eficiente y eficaz. Son lámparas de "arco", es decir, emiten la luz mediante una descarga eléctrica en forma de arco voltaico entre dos electrodos de tungsteno separados a una determinada distancia. En el interior de la lámpara existe gas Xenón a elevada presión que evita la evaporación de los electrodos. El filtrado óptico que se utiliza en este tipo de lámpara, comparado con el de las halógenas, logra un estrecho espectro de emisión mucho más aproximado al que requiere el fotoiniciador

canforquinona, presentando un pico de longitud de onda de elevada intensidad entre 460-480nm. Esto explicaría el hecho de la posible mayor eficiencia lumínica de este tipo de lámpara que permite la fotoiniciación rápida del agente clareador.

El clareamiento con luz halógena de alta intensidad, se realiza con peróxido de hidrógeno al 25%**.** Requiere además del aislamiento de los tejidos blandos, el uso de filtros especiales para que los rayos, cuya longitud de onda es cercana al de la luz UV, no afecten la piel y lentes para proteger los ojos. La emisión de calor es mínima, casi imperceptible. Este sistema, bien manejado, sería el más recomendable entre las opciones para clareamiento en la oficina por la poca o ninguna emisión de calor hacia los dientes y porque la concentración del gel clareador es la menor entre el resto de los sistemas.

Productos masivos de uso popular

Los productos masivos contienen bajos niveles del agente (por ejemplo, 3-6% de peróxido de hidrógeno) y son auto-aplicados vía chicles o barnices y necesitan normalmente dos aplicaciones diarias por más de dos semanas (Gerlach, 2002; Collins *y cols*., 2004).

Las técnicas complementarias de clareamiento dental vital y no vital, se deben emplear en aquellos casos en los que busquemos, por un lado, intentar mantener el color natural de los dientes o el alcanzado tras ser sometidos a tratamiento clareador; y por otro, un mejor cumplimiento del tratamiento clareador por parte del paciente, que permita obtener y reforzar mediante ellas, una conducta blanqueadora óptima que mantenga al paciente pendiente de su tratamiento e impida, en la medida de lo posible, que la dieta sea rica en pigmentos (seguir "dieta blanca", no espinacas, no vino tinto, no "colas", etc) , con el fin de evitar interferencias nocivas sobre el efecto clareador durante el periodo de tratamiento y mejorar los resultados finales. Es importante señalar que posterior al procedimiento clareador, el diente es especialmente propenso a “captar” manchas.

El número de productos comerciales es extensísimo y con constante incorporación de nuevos productos al mercado. Podemos diferenciar tres modalidades de clareamiento dental complementario:

Tiras de plástico clareadoras: Se trata de tiras de plástico flexibles de un solo uso recubiertas con gel de peróxido de hidrógeno al 5,3% y al 6,5%, que se colocan directamente sobre los dientes maxilares y mandibulares del paciente durante 30 minutos, dos veces al día, durante dos semanas (Fig. 11A).

Colutorios clareadores: Consiste en el empleo de colutorios que añaden en su composición agentes clareadores a diferentes concentraciones y que ayudan a mantener el color propio de los dientes o el alcanzado tras ser sometidos a tratamiento clareador (Fig. 11B).

Chicles clareadores: Incorporan en su composición diversos agentes clareadores y cuya finalidad es la misma que la de los colutorios.

A 

B 

C 

Figura 11: A. Tiras de plástico clareadoras de la casa Crest. **B**.Colutorio clareador de la casa Rembrant. **C**. Chicles clareadores de la casa Yotuel.

Aditivos

Mantener la comodidad del paciente durante el tratamiento clareador es hoy otro factor para considerarlo exitoso, pues una potencial sensibilidad dentaria significará la suspensión de la terapia. Por esta razón, los fabricantes han agregado, entre otros, nitrato de potasio y/o fluoruros en la formulación de sus agentes clareadores, ambos con una historia de éxito en el tratamiento de la sensibilidad y mecanismos de acción muy diferentes (Haywood *y cols*., 2001).

Tam, el año 2001, demostró que el uso combinado de estos productos, incluidos en la formulación de clareadores de peróxido de carbamida al 10%, disminuyen significativamente la sensibilidad y no cambian el efecto clareador, al igual como lo reportaron Haywood *y cols*. (2001) cuando los aplicaron por separado con una diferencia de minutos durante un tiempo de 10 a 30 minutos.

Nitrato de Potasio

Se ha utilizado en dentífricos por mucho tiempo y está aprobado a una concentración máxima de 5% (Haywood *y cols*., 2001).

El mecanismo de acción parece estar relacionado con su habilidad de penetrar a través del esmalte y la dentina hacia la pulpa en cuestión de minutos. Aparentemente posee un efecto analgésico o anestésico sobre las fibras nerviosas, reduciendo su actividad sensitiva al no permitir la repolarización luego de la depolarización inicial (Haywood *y cols*., 2001; Tam L, 2001).

Un mayor tiempo de contacto con el tejido dentario, como ocurre con el uso de cubetas individualizadas, aumentará su eficacia en comparación con el uso en dentífrico (Jerome, 1995)

Fluoruros

El átomo de flúor no es posible encontrarlo en estado libre, sino combinado con sales de fluoruros, siendo las más importantes:

- Fluoruro de calcio
- Fluoraluminio de sodio
- Fluorfosfato de calcio o flúorapatita.

Los dos primeros son las principales fuentes industriales de obtención de sales solubles de fluoruros para uso odontológico, siendo las más comunes el fluoruro de sodio (NaF) y el monofluorfosfato de sodio (Na2FPO3) (Gómez, 2001a).

El ión fluoruro reacciona con el calcio de la saliva y del esmalte, forma fluoruro de calcio. A partir de este precipitado superficial se producirá un intercambio más profundo del ión con los cristales de hidroxiapatita del esmalte, donde los hidroxilos son reemplazados por el ión fluoruro, resultando una matriz de hidroxiapatita de flúor o flúorapatita, compuesto más estable y permanente, porque forma una estructura espacial mucho más ordenada, más resistente al ataque de los ácidos (Gómez, 2001b).

Lo anterior explica su mecanismo de inhibición de la desmineralización superficial del cristal y su capacidad de favorecer la remineralización (Gómez, 2001b).

Para disminuir la solubilidad del esmalte es de importancia que el fluoruro se encuentre en la solución que rodea a la hidroxiapatita durante los desafíos ácidos, aún en concentraciones bajas (Larsen *y cols*., 1976; citado en Gómez, 2001b).

Trata la sensibilidad ocluyendo los túbulos y reduciendo el movimiento del fluido dentinario (Haywood *y cols*., 2001; Tam, 2001). El fluoruro de calcio y la fluorapatita son los principales productos depositados en la superficie del esmalte y la dentina luego de la exposición a vehículos fluorados tópicos, principalmente cuando esto es a concentración baja (1 ppm) y constante (Tam, 2001).

La aplicación tópica posterior a un tratamiento clareador ha mostrado una disminución en la pérdida de minerales (Bizhang *y cols*., 2006). Sin embargo, la microdureza superficial del esmalte se verá igualmente alterada en una aplicación de 0,5% de fluoruro (De Oliveira *y cols*., 2005).

El patrón de esmalte remineralizado con agentes fluorados, visto en el MEB, es la presencia de partículas circulares de 4 a 30 nm de tamaño y glóbulos relativamente grande de 1 a 3 nm de diámetro depositados en la superficie.

Indicaciones y contraindicaciones

Para una correcta selección del caso clínico es conveniente un análisis minucioso de las indicaciones, contraindicaciones, ventajas y desventajas de la técnica de clareamiento vital profesional con Peróxido de Hidrógeno al 35%

Indicaciones

- Pacientes disconformes con el color original de sus dientes.
- Dientes naturalmente amarillos.
- Dientes oscurecidos por la edad.
- Dientes oscurecidos por factores extrínsecos, como té, café, cigarrillo.
- Pacientes que deseen un resultado rápido. Siendo de 3-6 veces más rápido que el Peróxido de Carbamida (Schmidseder *y cols*., 1998).
- El paciente prefiere que se realice el tratamiento en la consulta (Perdigâo 2001).

Contraindicaciones

- El clareamiento con peróxido de Hidrógeno al 35% no debe utilizarse en niños de 9-12 años, debido a la amplitud de la cámara pulpar, siendo mejor el clareamiento doméstico a bajas concentraciones (Haywood, 1996).
- Pacientes con grandes obturaciones (Schmidseder *y cols*., 1998).
- Pacientes con grandes facetas de desgaste o exposición de cuellos producto de parafunciones (Haywood., 1996).
- Paciente con dientes muy sensibles (Schmidseder *y cols*., 1998).
- Paciente con alguna patología Periodontal (Barrancos *y cols*., 1999).
- Dientes cariados, mala higiene o con poliobturaciones.

Efectos adversos del clareamiento

Incluso no habiendo contraindicaciones para el clareamiento de los dientes, pueden ocurrir efectos indeseables, y el paciente debe ser alertado sobre los mismos, pues estos interfieren en la duración y en el abordaje clínico del tratamiento.

Sensibilidad dentaria

Es uno de los efectos colaterales más comunes del clareamiento dental, tanto en el tratamiento domiciliario, como en el realizado en la consulta dental. Se presenta en un rango muy

amplio entre el 15-65% de los pacientes o más (Leonard *y cols*., 1997; Schulte *y cols*., 1994; Tam, 1999a; Tam, 2001; Walsh, 2000), cifra que se muestra controversial en los estudios debido, probablemente, a que se trata de un evento de causa multifactorial que no puede ser completamente evitado.

Si está presente previamente se acrecentará (Tam, 1999b), y en casos de combinación del agente calor aún más (Cohen y Chase, 1979; Nathanson y Parra, 1987; citado en Kwon *y cols*., 2002), como sucede en algunos tratamientos en la consulta.

Experimentos in vitro han mostrado una penetración de los agentes clareadores por esmalte, dentina y difusión hasta la cámara pulpar (Thitinanthapan *y cols*., 1999) en porcentaje directamente proporcional a la concentración del peróxido (Benetti *y cols*., 2003; Gökay *y cols*., 2000; Pugh *y cols*., 2005), especialmente en dientes con restauraciones (Benetti *y cols*, 2003; Gökay *y cols*., 2000). Se cree que los químicos cambian la osmolaridad de los fluidos de la pulpa y la dentina, produciendo pulpitis reversible, cuyo síntoma persiste normalmente por más de 4 días luego de finalizado el tratamiento (Cohen y Chase, 1979; Schulte *y cols*., 1994) y hasta 39 días (Leonard *y cols*., 1997). Sin embargo, luego de treinta días de aplicado el tratamiento, no se ha determinado daño estructural en la pulpa (Baumgatner *y cols*., 1983; Cohen y Chase, 1979; Robertson y Melfi, 1980).

En un estudio in vivo en perros con peróxido de hidrógeno en combinación con calor, se observaron alteraciones en la capa odontoblástica y en la aposición de dentina, junto con hemorragia e inflamación, todo lo que fue revertido luego de 60 días finalizado el tratamiento (Seale *y cols*., 1981).

Dicha hiperestesia se produce especialmente en las primeras fases del tratamiento, debido a que en ocasiones la unión esmalte-cemento no es perfecta y quedan áreas de dentina expuesta a nivel del cuello dentario.

Irritación de la mucosa

Peróxido de hidrógeno al 30% es una solución bastante cáustica y presenta un pH ácido, siendo necesario siempre realizar el tratamiento bajo aislamiento absoluto para evitar quemaduras químicas en tejidos blandos o piel (Alves, 2003). En experimentos en animales, la exposición de la encía a peróxido de hidrógeno al 1% por 6-48 horas tuvo como resultado daño epitelial e inflamación aguda del tejido conjuntivo subepitelial. En estudios clínicos usando peróxido de carbamida al 10% en cubetas de stock el 25-40% de los pacientes presentaron irritación gingival durante el tratamiento (Leonard *y cols*., 1997; Tam, 1999a). Frecuentemente ocurre al inicio del tratamiento (Alves, 2003). Se recomienda diseñar las cubetas de forma tal que prevengan esta exposición gingival al agente clareador. Disminuyendo el tiempo de uso o con la interrupción del tratamiento remite el cuadro clínico. (Alves, 2003)

Efectos en las restauraciones

Estudios de laboratorio han reportado mayor liberación de mercurio de la amalgama dental cuando se ha sometido a exposiciones de peróxido de carbamida durante 8 horas por 14-28 días (Aschheim y Dale, 2002; Rotstein *y cols*., 1997). Se ha sugerido que el clareamiento puede incrementar la solubilidad del ionómero de vidrio y otros cementos (Swift y Perdigao, 1998). Además, la fuerza de adhesión entre esmalte y resina se reduce en las primeras 24 horas luego del clareamiento, normalizándose luego de ese tiempo (Dishmann *y cols*., 1994). Luego del clareamiento, el peróxido de hidrógeno residual inhibe la polimerización de las resinas y reduce la adhesión (Lai *y cols*., 2002; Spyrides *y cols*., 2000). Por lo tanto, el clareamiento no debe ser utilizado previo a restauraciones de resina, sin tener la consideración de esperar el tiempo necesario para obtener la adhesión ideal.

La adhesión a dentina y esmalte se puede alterar posterior al clareamiento, debido a la presencia de peróxido de hidrógeno. Los tags de resina son menos numerosos y menos definidos en el esmalte clareado. Esto se debe a que el oxígeno residual en la superficie inhibe la polimerización de las resinas, sin embargo, esto se revierte luego de 2 semanas posteriores al tratamiento (Sulieman, 2004).

Alteración estructural en los tejidos dentarios

Los efectos de los agentes observados en la estructura dental incluyen en resumen alteraciones en la microdureza, rugosidad, composición química y adhesión a resinas (Spalding *y cols*., 2003). Serán expuestos con mayor detención en el ítem siguiente.

IV. EFECTOS SOBRE EL TEJIDO DENTARIO CORONARIO

Influencia del pH

El peróxido de hidrógeno tiene el potencial de afectar el esmalte dental, debido al pH ácido que posee, el cual varía en diferentes presentaciones comerciales. En general cuando el peróxido se disocia, produce una disminución de ph en el medio en el que se encuentra, de forma inmediata. Este efecto sobre el esmalte y sobre la dentina, potencialmente, da lugar a un patrón de grabado ácido, que aumenta la permeabilidad y permite la difusión del peróxido de hidrógeno por la estructura dentaria gracias a su bajo peso molecular. La profundidad y características variarán en función del pH, concentración del producto, y tiempo de contacto (Pugh *y cols*., 2005).

Investigaciones con resultados controversiales

Resulta controversial analizar los cambios encontrados en el patrón morfológico del esmalte y dentina que se presentan a continuación, debido a que no se ha logrado una metodología similar en todos los estudios; Spalding *y cols*.(2003) establecieron diferencias en los resultados al analizar dientes erupcionados y no erupcionados, así como también en las diferentes regiones de un mismo diente. Pugh *y cols*.(2005) comprobaron que los resultados del clareamiento observados en un estudio in vitro e in vivo son significativamente diferentes, probablemente debido a la capacidad de la saliva de prevenir los efectos de desmineralización. Diferencias que se suman a la gran variedad de productos utilizados, concentraciones y pH, marcas comerciales, y la no utilización del propio diente como control

Alteración de la morfología superficial

Los cambios observados se relacionan con alteración de la morfología superficial; aumento de la **porosidad superficial**, erosiones y cambios sustanciales en la estructura del esmalte. La controversia surge cuando se pretende predecir en qué circunstancias sucederá esto.

Algunos estudios reportan daños en diferente grado de la estructura dentaria con peróxido de carbamida a distintas concentraciones (desde 10% a 35%), que involucra aumento de la rugosidad, aumento de la microporosidad, aspecto irregular, cambio en la dirección de los prismas (Cavalli *y cols*., 2004; Fu *y cols*., 2007; Pérez Vargas, 2004; Sulieman, 2004; Zalkind *y cols*., 1996;). Esto se vio tanto en investigaciones in vitro como in vivo. Sin embargo, en otras ocasiones no se reportó daño alguno luego de la observación con MEB, aún tratándose de tratamientos de varias horas de exposición acumulada (Berga *y cols*., 2007; Pugh *y cols*., 2005). Zalkind *y cols*. (1996) obtuvieron resultados así de disímiles cuando sometió al mismo análisis a distintas presentaciones de peróxido de carbamida al 10 y 15%. Finalmente, concluye que se producen cambios morfológicos adversos en los tejidos duros, en distintos grados, luego del tratamiento con la mayoría de los agentes, por lo que deben ser utilizados con precaución.

Este cambio en la integridad de la superficie del esmalte es menor que luego de una aplicación de ácido fosfórico (Ernst *y cols*., 1996).

Es sabido que a mayor concentración del agente clareador, las estructuras pueden comprometerse más intensamente (Alves, 2003), en especial cuando se utiliza peróxido de hidrógeno en altas concentraciones (30-35%), lo que se acrecienta cuando se complementa con calor. Los estudios con peróxido de hidrógeno mostraron una remoción parcial de la capa superficial del esmalte, eliminando el precitado orgánico del esmalte, su matriz orgánica y la superficie mineral de áreas hipermineralizadas, exponiendo la distribución de los prismas del esmalte tratado (Cavalli *y cols*., 2004; Ernst *y cols*., 1996; Spalding *y cols*., 2003)

También se han reportados estudios en los que no se observaron rugosidades significativas tras la aplicación de peróxido de hidrógeno en menores concentraciones: 3,5, 10 y 12% (Berga *y cols*., 2007; Pugh *y cols*., 2005).

En el caso de la dentina, el efecto en la **matriz inorgánica** sólo se determina si se han usado concentraciones muy altas del material clareador, esto es concentraciones de 30% de peróxido de hidrógeno en períodos de 1, 24 y hasta 72 horas. Estudios han demostrado que esta concentración altera la **composición química** de dentina y cemento haciéndolos más susceptibles a la **degradación** por pérdida de componentes orgánicos (Rotstein *y cols*., 1992). Un estudio posterior demostró que 35% de peróxido de hidrógeno agota la dentina, con una pérdida de peso del orden del 7% peso seco durante 24 horas mientras que una ampliación de la investigación señaló una pérdida de volumen importante tanto en dentina y cemento después de 4 u 8 semanas en una simulación in vitro de la decoloración con peróxido de hidrógeno (Wandera *y cols*., 1994).

En la observación al microscopio electrónico se puede ver el cambio en la estructura superficial del esmalte con una destrucción superficial similar al ocurrido con acondicionamiento ácido dejando a la vista algunas áreas cristalinas entre los prismas como se ve a continuación (Fig 12):

A.



B.



Figura 12: Fotografías de MEB Superficie de esmalte ***A***. antes del tratamiento. ***B***. después del tratamiento

Spalding *y cols* (2003) además, si bien concuerdan con esta desmineralización de la capa superficial, añade la importancia de identificar las características únicas de las distintas zonas dentarias y su alteración en particular. (Fig 13 y Fig 14)

13.A  **13.B** 

Figura 13. Zona supracervical. **A**. Superficie de esmalte interprismático liso principalmente. **B** Aspecto irregular luego de Peróx. de hidróg. 35% (500x de magnificación) se evidencian los huecos dejados por los procesos de tomes.

14.A  **14.B** 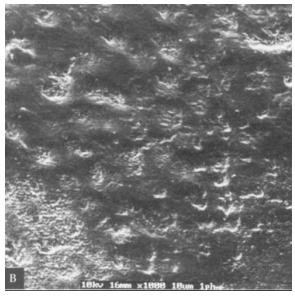

Figura 14. Zona cuspídea. **A.** Esmalte sin tratar. **B.** Superficie tratada con Peróx. de hidróg. 35% que evidencia las pequeñas depresiones de las áreas terminales de los prismas. (1000x)

Los estudios muestran además que el esmalte expuesto a peróxido de carbamida sufrirá una mayor disolución de la superficie por acción de ácido fosfórico, en comparación con un esmalte no tratado. Por lo tanto, el tratamiento clareador debería realizarse con precaución en pacientes con alto riesgo de erosión (Yeh *y cols*., 2005)

La exposición a agentes clareadores de peróxido de hidrógeno de alto poder contenido en preparados farmacéuticos y contenidos en preparados comerciales afectaron la morfología superficial del esmalte y la dentina de manera similar (Zalkind *y cols*., 1996).

La pérdida de la capa aprismática del esmalte no se recupera hasta después de 90 días luego de finalizado el tratamiento (Bitter, 1998). Luego de 6 meses, la superficie de la estructura dental se presenta exactamente igual a una superficie que nunca haya recibido tratamiento clareador (Alves, 2003).

La ***implicancia clínica*** de esto es que los dientes que han sufrido cambios en su estructura pudieran ser más susceptibles a decoloración extrínseca luego del clareamiento debido al incremento en la **rugosidad** de la superficie.

Alteración de la microdureza

También se han investigado la dureza superficial y la resistencia al desgaste, con igual controversia. Los resultados varían desde ningún efecto de desgaste, hasta disminución significativa en la dureza y resistencia a la fractura del esmalte (Sulieman, 2004).

Se ha determinado reducción en la microdureza de esmalte y dentina en exposiciones a soluciones concentradas (30% de peroxido de hidrogeno) por 15 y 5 minutos, respectivamente. Si la exposición es mayor puede demostrarse una reducción en la **proporción calcio/fósforo** en esmalte, dentina y cemento (Rotstein *y cols*, 1996; Justino, 2004).

La controversia se presenta más claramente, al igual como se observó en los cambios estructurales, con distintas concentraciones de peróxido de carbamida (Tarkany *y cols*., 2003) y peróxido de hidrógeno en menores concentraciones (Pugh *y cols*., 2005). In vitro también disminuyó la microdureza del esmalte (Attin *y cols*., 2007; Tarkany *y cols*., 2003) en algunos estudios, en otros el uso por siete horas diarias por 21 días no afectó de manera significativa la dureza del esmalte (Araujo *y cols*., 2003).

Justino (2004) observa resultados diferentes cuando se analiza el efecto del peróxido de carbamida por 8 horas diarias in vitro e in vivo, esto último no mostró alteración en la microdureza.

Attin *y cols*. (2007), si bien observaron disminución significativa de la microdureza tras la aplicación in vitro de peróxido de carbamida al 10%, las muestras que contenían fluoruros (0,5%) recuperaron más rápidamente los niveles iniciales. De aquellas que no lo contenían, sólo las que presentaron un ambiente neutro lo hicieron, aunque más lentamente.

Composición Química

Aunque el área interprismática del esmalte sea más porosa que la intraprismática, la urea, producto de la descomposición del peróxido de carbamida, ataca el área intraprismática provocando una desproteinización y una pérdida temporal de calcio y fósforo. (Alves, 2003).

Se ha determinado que en exposiciones bajo soluciones concentradas (30% de peroxido de hidrógeno) en tiempo superior a 15 minutos, puede demostrarse una reducción en la proporción calcio/fósforo en esmalte, dentina y cemento (Rotstein *y cols*., 1996).

También se ha encontrado pérdida de calcio tras la aplicación de peróxido de carbamida al 10% (Justino, 2004), aunque algunos autores señalan que esta pérdida no es clínicamente significativa (McCraken y Haywoodt, 1996)

Influencia del tiempo de exposición

El contacto diario por largos períodos puede causar alteraciones estructurales en estos tejidos, disminución de la microdureza y friabilidad del esmalte (Alves, 2003; Fu *y cols*., 2007).

Tiempos de contacto con la superficie significativamente mayores, revelan diferencias en las alteraciones de superficie (Türkiin *y cols*., 2002)

Cuando se aplica en igual tiempo de exposición in vitro, se producen alteraciones morfológicas similares (Cavalli *y cols*., 2004), sin embargo, a pesar de esto, productos comerciales etiquetados con el mismo componente muestran distinto grados de sensibilidad y eficacia del tratamiento. (Thitinanthapan *y cols*., 1999).

Según McGuckin *y cols* (McGuckin *y cols*., 1992; citado en Spalding *y cols*., 2003) hay una gran tendencia a que permanezca una superficie lisa luego de la aplicación de un tratamiento combinado (tratamiento profesional, con posterior uso doméstico), lo que luego comprueba Spalding. El contacto con la saliva el resto del tiempo proporcionará remineralización de la estructura, minimizando los efectos clínicos (Alves, 2003)

Remineralización

Si bien, luego de la aplicación de los peróxidos se obtiene una desmineralización de esmalte hasta una profundidad de 250 μm bajo la superficie, este efecto en condiciones "in vivo", puede resultar completamente reversible, gracias a los mecanismos de remineralización propios del medio oral (Justino, 2004). Las alteraciones se revierten casi a la totalidad luego de 3 meses del tratamiento. (Bitter, 1998; Spalding *y cols*., 2003; Türkiin *y cols*., 2002).

Los estudios in vitro con saliva artificial y natural también presentan estos resultados (Attin *y cols*., 2007; Pugh *y cols*., 2005; Spalding *y cols*., 2003; Tarkany *y cols*., 2003). El análisis con MEB muestra el precipitado de un manto granular en la superficie de las muestras inmersas en saliva natural (Spalding, 2003), distribuidas en toda la superficie y que aparentemente se integra a la estructura mineral del esmalte. Es posible que estas partículas bloqueen la difusión por el esmalte luego del clareamiento. Ittnagarum *y cols*. (Ittnagarum *y cols*, 1999; citado en Spalding *y cols*., 2003) también observaron este manto como resultado de la remineralización temprana de lesiones de caries luego de la aplicación de dentífrico fluorado.

V. MICROSCOPÍA ÓPTICA DE LUZ POLARIZADA

El microscopio de luz polarizada (MOLP) se utiliza para observar y fotografiar especimenes que son visibles debido a su anisotropía óptica. Para esto, el microscopio debe estar equipado con un polarizador, ubicado en el camino de la luz, antes del espécimen, y un analizador (segundo polarizador) posicionado en el camino óptico entre la apertura posterior del objetivo y los tubos de observación (Olympusmicro, 2008).

La interacción de la luz polarizada con un espécimen birrefringente (con doble refracción) produce dos componentes de onda polarizados en planos perpendiculares entre ellos.

La velocidad de estos componentes es diferente y varía con la dirección de propagación a través del espécimen (Olympusmicro, 2008).

Polarización de la luz

La luz natural del sol y de la mayoría de las formas de iluminación artificial trasmite ondas de luz cuyos vectores de campo eléctrico vibran en todos los planos perpendiculares con respecto a la dirección de propagación de la luz. Cuando los vectores de campo eléctrico están restringidos por medio de un filtro a un plano único, decimos entonces que la luz está polarizada con respecto a la dirección de propagación y todas las ondas vibran en un mismo plano (Olympusmicro, 2008).

Birrefringencia óptica

Los cristales anisotrópicos tienen cristalográficamente distintos ejes e interactúan con la luz de una manera que es dependiente de la orientación del enrejado cristalino con respecto a la luz incidente. Cuando la luz entra a ejes no equivalentes en un cristal anisotrópico, esta es refractada en dos rayos cada uno polarizado con direcciones de vibración perpendiculares y con diferentes velocidades. Este fenómeno se denomina birrefringencia (BRF) y se ve en mayor o menor medida en todos los cristales anisotrópicos (Olympusmicro, 2008).

El esmalte es un tejido anisotrópico que presenta poros en su estructura.

Cuando este es embebido en un medio con índice de refracción diferente al del tejido, dos factores son responsables de la birrefringencia (BRF) observada bajo luz polarizada. El primero es la BRF intrínseca del tejido, la que en el caso del esmalte es negativa, lo que se relaciona con los prismas. Este es un efecto directo de los prismas de la luz polarizada debido a la distribución regular de los cristales de apatita en el esmalte. Es posible que la BRF intrínseca sea modificada en cierto grado por la matriz orgánica, aunque esta modificación es probablemente muy pequeña. El segundo factor es la BRF de forma, relacionada con el contenido no mineral, debido a que los espacios del esmalte son ocupados por un medio con índice de refracción diferente al de éste. Esta BRF de forma es positiva. La cantidad de esta birrefringencia depende del volumen relativo de los poros presentes y de la diferencia entre los índices de refracción del esmalte y el del medio que ocupa los espacios dentro de éste. Es decir, aumentar la porosidad del esmalte, sus poros pueden ser llenados por el medio seleccionado, pudiendo obtenerse según el índice de refracción del medio, cambios en la birrefringencia (Darling, 1961).

HIPÓTESIS

Luego de la aplicación de peróxido de hidrógeno al 35% se observarán cambios estructurales (en la porosidad) de las muestras tratadas, observables mediante la utilización del microscopio óptico de luz polarizadas.

OBJETIVOS

OBJETIVO PRINCIPAL

Describir el efecto del peróxido de hidrógeno al 35 % en los tejidos duros del diente mediante la utilización del microscopio de luz polarizada.

OBJETIVOS ESPECÍFICOS

1. Analizar la presencia o ausencia de alteraciones estructurales de los tejidos duros coronarios, bajo la observación del microscopio óptico de luz polarizada, luego de la aplicación del clareador peróxido de hidrógeno al 35%.

2. Describir lo observado en la estructura dentaria, luego de la aplicación del agente clareador.

3. Establecer la ausencia de alteraciones estructurales en las muestras del grupo control.

MATERIALES Y MÉTODOS

MATERIALES

1. Diseño del estudio

Consiste en un estudio **experimental de tipo descriptivo**. Cuenta con dos grupos de estudio, uno de ellos fue intervenido (experimental) y otro no (grupo control). Considerando que cada diente debía tener tanto un área experimental como un área control, se les asignó respectivamente las caras vestibular y palatina/lingual del diente para así poder diferenciarlas.

2. Universo

20 Premolares extraídos por indicación ortodóncica en los consultorios de Valparaíso durante Enero y Febrero del año 2008 y que cumplieran con el requisito de no tener fracturas, ni tinciones y libres de caries.

3. Muestra

Se consideró apropiado utilizar un tamaño de muestra similar a las utilizadas en los estudios tomados como referencia. Se determinó que, teniendo en cuenta nuestras limitaciones, un tamaño de 9 muestras, elegidas al azar, permitiría obtener resultados adecuados. Entre las principales limitaciones del tamaño de la muestra destaca el factor económico relacionado con el costo del corte, desgaste y observación de las muestras bajo el microscopio óptico de luz polarizada.

4. Criterios de inclusión

Premolares extraídos por indicación ortodóncica que no presentaran tinciones ni líneas de fracturas, o tuviesen daño evidente de esmalte tales como fluorosis, hipoplasias, caries, etc.

5. Variables

Tabla I: *Resumen de variables mencionadas en el estudio.*

Nombre de la variable	Variable dependiente/ independiente	Escala	Tipo de variable
Tratamiento con peróxido de hidrógeno 35%	Independiente	Si/No	Cualitativa nominal

Desmineralización	Dependiente	Si/No	Cualitativa nominal

***Desmineralización*:** Cambio en la birrefringencia natural, desde negativa a positiva.

***Tratamiento con peróxido de hidrógeno al 35%*:** Aplicación del producto comercial Pola Office (SDI Limited), según las indicaciones del fabricante.

6. Análisis de datos

Se utilizará la descripción de las muestras con una variable cualitativa de desmineralización en la que se determinará presencia o no del efecto.

MÉTODOS

1. Intervención

Se utilizaron 20 premolares extraídos por indicación ortodóncica sin tinciones, sin caries ni restauraciones, que fueron lavados en recipientes con suero y limpiados de toda placa con cepillado e instrumentación mecánica. Se verificaron las caras vestibular, mesial, distal y palatino/lingual en busca de fracturas de manera que si existieran, estos dientes serían rechazados.

Nueve premolares fueron seleccionados y almacenados en suero fisiológico, el que fue recambiado cada día. Para mejor manipulación de las muestras, previo a la intervención fueron montados en acrílico sobre un tubo de PVC, exponiendo la superficie coronaria,

Cada diente fue tratado en su superficie vestibular con peróxido de Hidrógeno al 35%. La cara palatino/lingual no fue tratada por ser considerada como grupo control. Para prevenir la aplicación accidental del agente clareador sobre la superficie control, a cada diente se le realizó una ranura en sentido mesio-distal, abarcando la cara oclusal, para ser rellenada con cera rosada, a modo de barrera.

Se obtienen entonces dos grupos, tal como se explica:

Grupo 1: Tres aplicaciones de peróxido de Hidrógeno al 35%.

Grupo 2: Grupo control.

El modo de aplicación fue según las indicaciones del fabricante, explicadas a continuación:

Protocolo de aplicación Peróxido de Hidrógeno al 35% (Pola Office)

1. Ambas caras, fueron lavadas sólo con una pasta a base de polvo de piedra pómez.

2. La presentación del producto es en polvo/líquido, por lo que se vació cuidadosamente el contenido de la jeringa de líquido en el frasco de polvo.
3. Ambos productos fueron mezclados inmediatamente utilizando una punta aplicadora hasta que el gel fuera homogéneo.
4. Se aplicó una capa delgada en la superficie vestibular de cada diente a tratar, dejando el gel durante 8 minutos (1era capa).
5. Se succionó el gel utilizando un eyector, sin lavar.
6. Se aplicó una 2da capa, de igual manera como fue descrito anteriormente; durante 8 minutos para luego ser sólo aspirado.
7. El fabricante recomienda hasta 4 aplicaciones, por que lo se decidió no llegar hasta este límite, sino sólo realizar la última aplicación de una 3era capa. Puesto que dentro de los 20 minutos posteriores a la mezcla el producto se inactiva, se preparó un nuevo frasco.
8. Después de la última aplicación de 8 minutos, se aspiró todo el gel, se lavó con un spray y se secó con un leve soplo de aire.

Luego, los dientes tratados fueron seccionados con una recortadora Isomet del laboratorio Buehler en sentido V-L obteniéndose tres muestras de cada diente de 2mm de grosor aproximadamente (Fig. 15). Las muestras de los extremos en los que sólo había esmalte fueron despreciadas.

Este procedimiento fue realizado en el Laboratorio de Odontología Restauradora de la Facultad de Odontología de la Universidad de Valparaíso



Figura 15: Proceso de recorte milimétrico de las muestras.

Los tres cortes obtenidos de un mismo diente fueron almacenados en un frasco en suero fisiológico, el que fue rotulado asignándole un número a cada frasco o diente.

Luego, las muestras fueron desgastadas hasta lograr cortes de grosor micrométrico y fueron colocadas bajo el microscopio óptico de luz polarizada marca Leica para poder observar lo ocurrido en cada muestra. Ambos procedimientos fueron llevados a cabo en el Laboratorio de Biología Oral de la Facultad de Odontología de la Universidad Finnis Terrae.

Según la opinión de un experto: Dr. Alejandro Oyarzún (Magíster en Ciencias Biológicas, Universidad de Chile), la variable "desmineralización" del tejido duro sería evidenciable por un aumento en la porosidad, lo que se puede observar como un cambio en la birrefringencia natural del tejido, con respecto a la misma superficie del grupo control. Se obtuvieron fotografías de distintas partes del diente para observar el efecto del peróxido a diferentes niveles y establecer posibles causas.

Una vez obtenidos los resultados, serán descritos y se definirá una variable cualitativa de existencia o no de porosidad evidente por birrefringencia positiva obtenida mediante la observación bajo microscopía óptica de luz polarizada.

RESULTADOS

DESCRIPCIÓN DE LO OBSERVADO EN EL GRUPO CONTROL

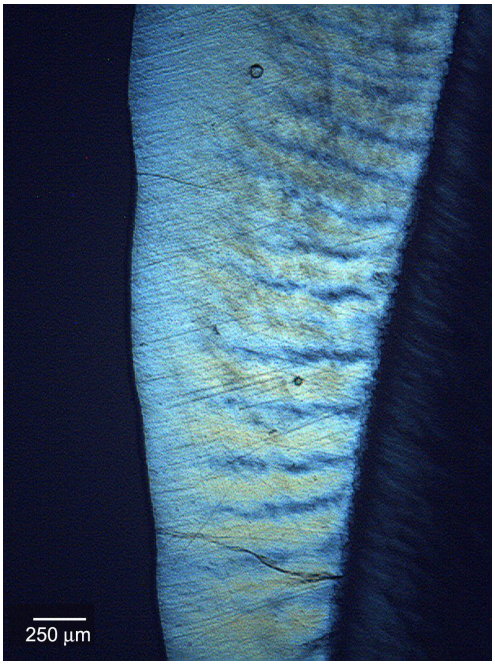

Figura 16: Foto control 4x

En la observación de las imágenes se aprecia tejido dentario correspondiente a esmalte y dentina del manto con birrefringencia positiva. Los túbulos dentinarios están orientados perpendicular al LAD el cual no posee fenómeno de birrefringencia. El esmalte presenta birrefringencia negativa mostrando en sus dos tercios internos las bandas de Hunter Schreger que debido a decusación de los prismas presentan birrefringencia positiva. Hacia el tercio externo del esmalte los prismas se paralelizan obteniéndose una birrefringencia negativa más homogénea. Se observan laminillas del esmalte que van desde el LAD hasta la superficie externa del esmalte (Fig 16).

En los cortes de mayor aumento (Fig. 17) se observa esmalte sano en una zona cercana a la superficie. Observamos la disposición paralela de los prismas del esmalte que llegan en forma relativamente perpendicular a la superficie. En sentido diagonal se aprecian las líneas incrementales (estrías de Retzius). Ambas estructuras conservan su intensidad desde la superficie a la zona más interna. La birrefringencia de esa sección de esmalte es negativa y homogénea.

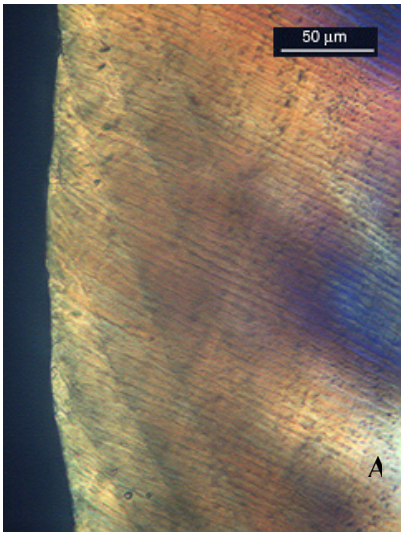

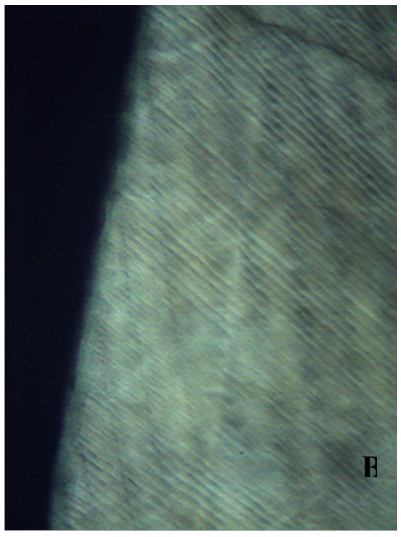

Figura 17: Imagen A y B muestran un corte de una muestra control (40x).

DESCRIPCIÓN DE LAS MUESTRAS TRATADAS

En los siguientes resultados, se describirán sólo las muestras experimentales en comparación con las muestras control (Figs. 20, 22, 24, 26, 28, 30, 32, 34, 36)

- **Diente 1**

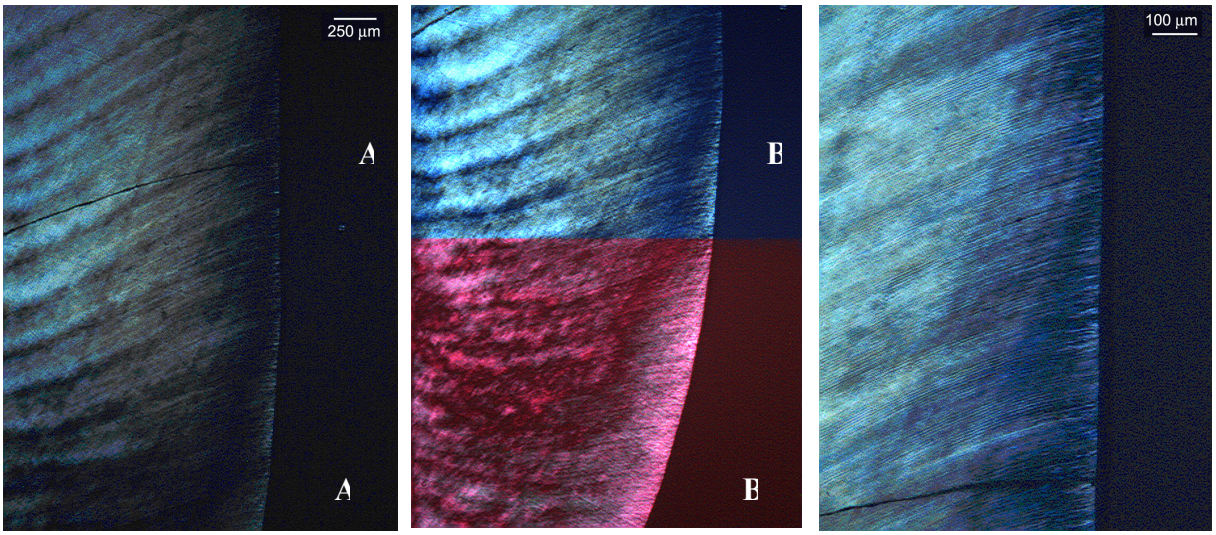

En estas fotos se observa tejido dentario correspondiente a esmalte (Fig 18 y 19). Se aprecian las estrías de retzius o líneas incrementales que atraviesan diagonalmente la imagen. Los prismas del esmalte se disponen paralelos, alcanzando la superficie en forma casi perpendicular. Se observa una zona superficial delgada de birrefringencia negativa sobre una zona de espesor variable con birrefringencia positiva (oscura), en la cual notamos una exacerbación de las líneas incrementales y del espacio interprismático. Hacia el interior del esmalte la birrefringencia vuelve a ser negativa.

imágenes A y B se observan
ntales de los cortes (4x)

Figura 19: Ampliación de la observado en la Figura 18A (10x)

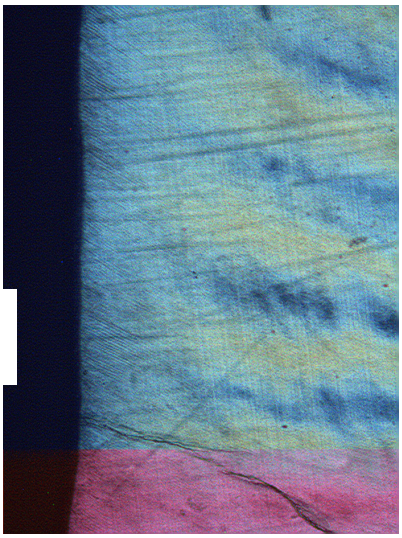

Figura 20: Corte de una muestra control (10x)

- **Diente 2**



Figura 21: Cortes que muestran el área experimental de los cortes. Aumentos de 4x (A), 10x (B) y 40x (C)

Las imágenes (Fig 21) corresponden a cortes transversales de esmalte dental en un sector cercano a la superficie. Es posible observar la dirección de los prismas del esmalte y las estrías de Retzius, las cuales se hacen muy evidentes en relación a la zona con birrefringencia positiva ubicada casi inmediatamente bajo la superficie. La zona superficial se muestra como una línea con birrefringencia negativa, que vuelve a ser negativa hacia el interior del diente una vez sobrepasada la zona oscura. Las líneas incrementales y espacio interprismático se hacen más evidentes en la zona de birrefringencia positiva.

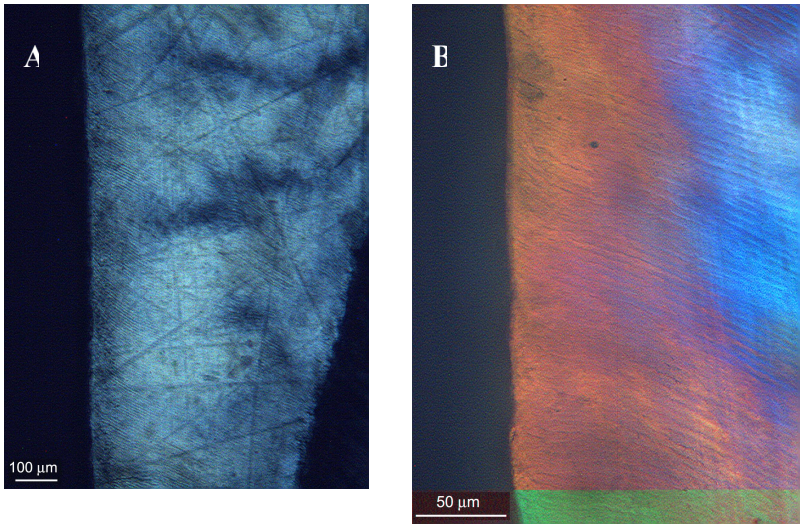

Figura 22: Cortes de muestras que exhiben el área no tratada. Aumento de 10x (A) y 40x (B)

- **Diente 3**

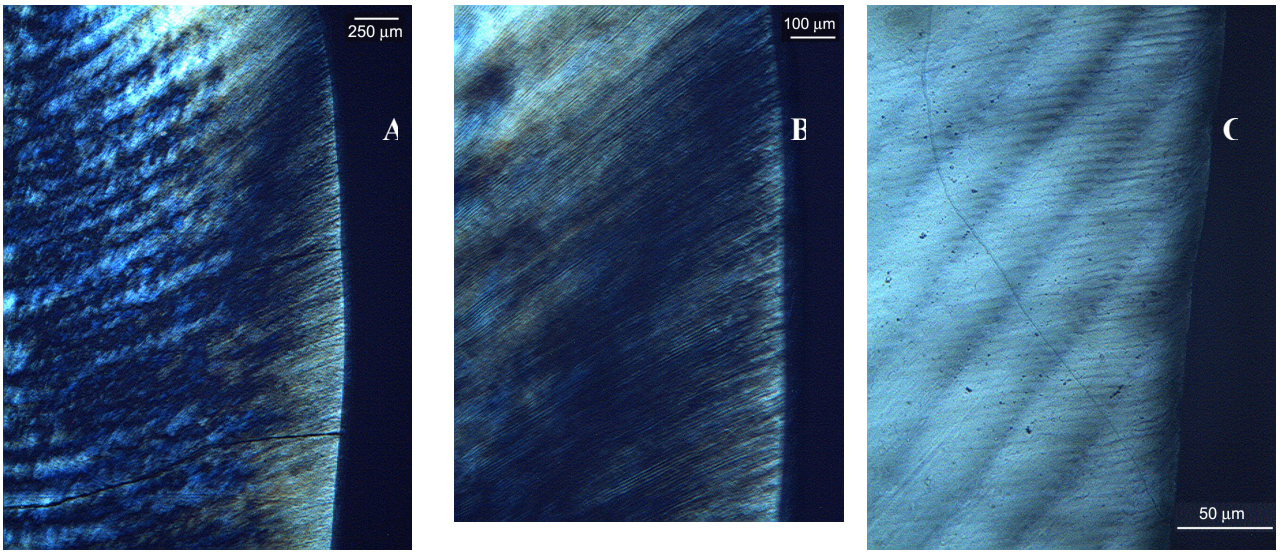

Figura 23: Imágenes muestran áreas experimentales de las muestras, a distintos aumentos de observación: A en 4x, B en 10x y C en 40x.

Observamos (Fig 23) una exacerbación de los elementos histológicos del esmalte, en comparación con lo observado en los controles (Fig 24). Los prismas del esmalte se disponen en sentido casi perpendicular a la superficie. Las líneas incrementales se encuentran en sentido diagonal en la imagen mostrando una marcada birrefringencia positiva que parece perder intensidad a medida que avanza hacia el interior del esmalte. En la superficie encontramos zonas de birrefringencia positiva, pero principalmente una delgada capa birrefringente negativa, bajo la cual se aprecia una zona irregular con birrefringencia positiva. El sector interno del esmalte presenta birrefringencia negativa.

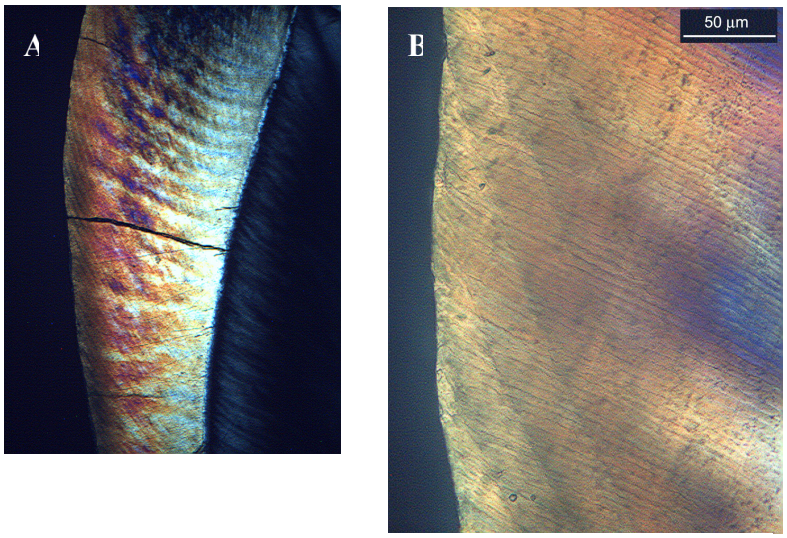

Figura 24: Imágenes muestran áreas no tratadas de las muestras. Aumentos de: A en 4x y B en 10x

Diente 4

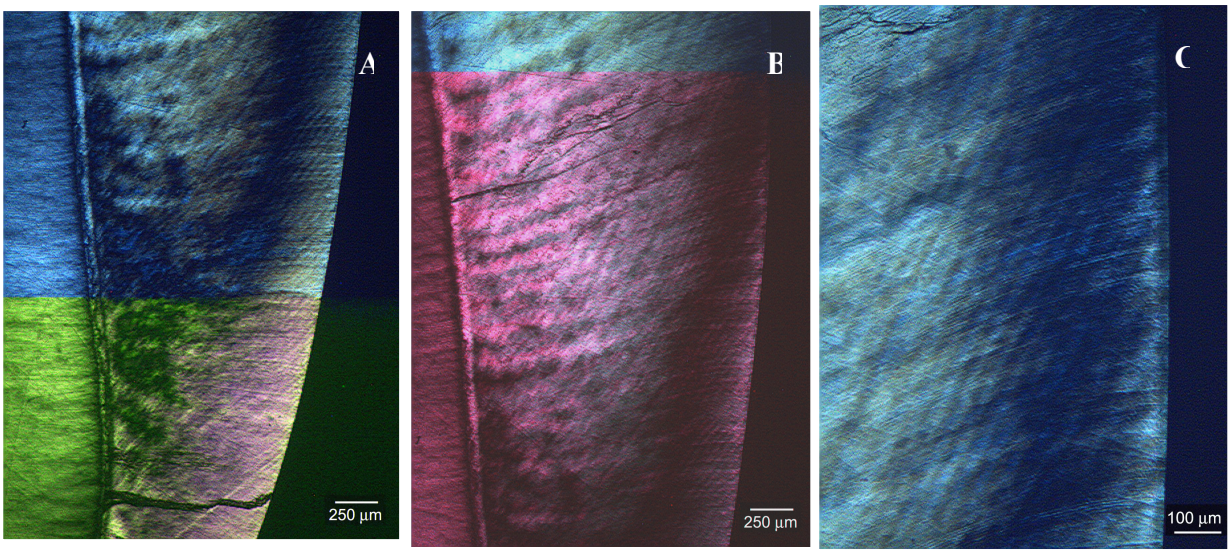

Figura 25: En las imágenes se observan áreas experimentales de las muestras a distintos aumentos: A y B en 4x, y C en 10x

Tejido dentario correspondiente a esmalte en una zona cercana a la superficie. Las imágenes (Fig 25) muestran la disposición paralela de los prismas del esmalte que llegan en forma relativamente perpendicular a la superficie. En sentido diagonal vemos las líneas incrementales. Apreciamos una alternancia en la birrefringencia, una delgada capa superficial negativa, seguida de una zona de espesor irregular positiva y hacia el se recobra la birrefringencia negativa. La zona birrefringente positiva parece estar formada por un cambio en la birrefringencia en la zona tanto de líneas incrementales como de los prismas que se hacen más notorios y positivos.

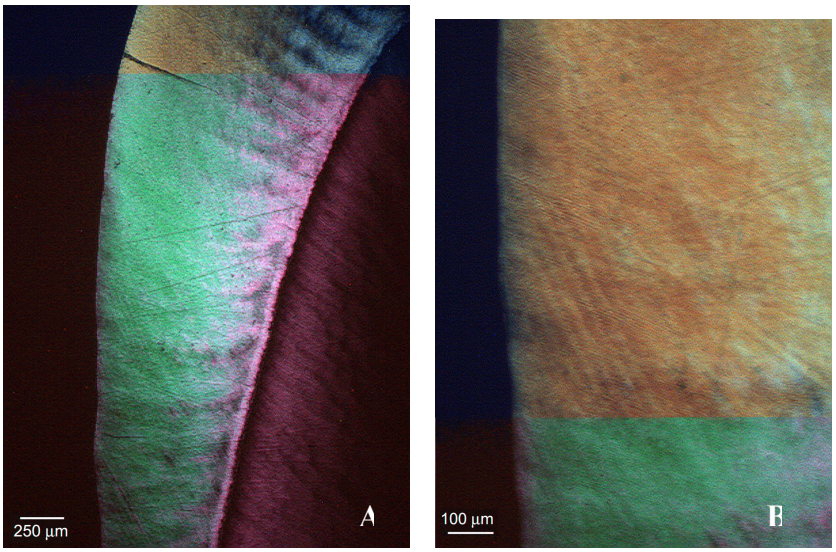

Figura 26: En las imágenes se observan áreas no tratadas de las muestras. Aumentos: A en 4x y B en 10x

Diente 5

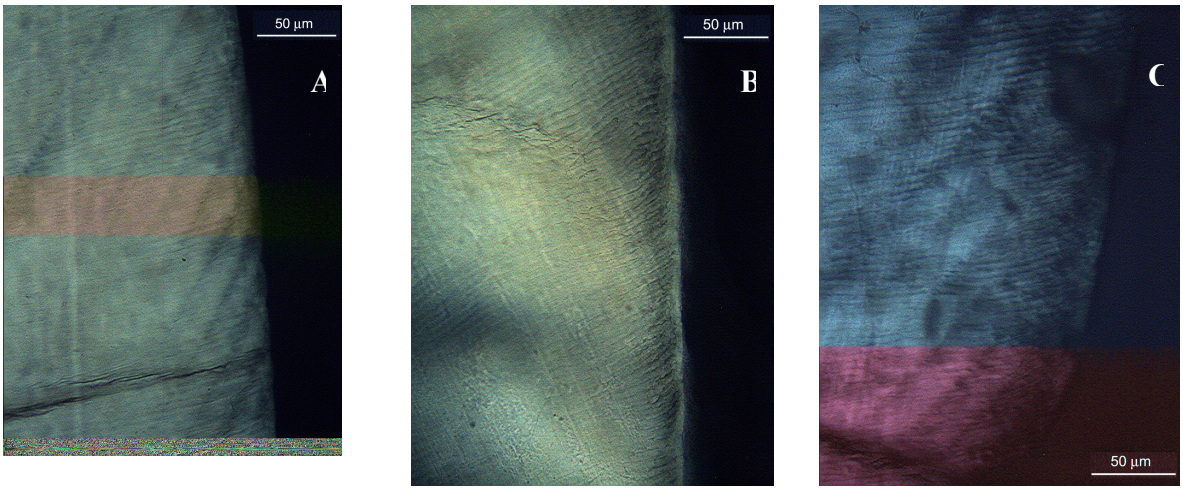

Figura 27: En las imágenes A, B y C se observan áreas experimentales de las muestras (40x)

En los cortes obtenidos del diente 5 (Fig 27) se distingue un cambio en la birrefringencia del espacio interprismático y de las estrías de Retzius. Estas fotografías corresponden a esmalte cercano a la superficie dentaria. Es posible observar líneas incrementales en sentido diagonal a la imagen. Los prismas del esmalte siguen una trayectoria ligeramente ondulada haciéndose más paralelos hacia la superficie y llegando a esta de manera oblicua, en sentido contrario a las líneas incrementales. Este tejido presenta cambios en su birrefringencia. La superficie se encuentra delimitada por una línea con birrefringencia negativa, bajo esta se expone un área irregular con birrefringencia positiva. Hacia el interior, una zona birrefringente negativa, cuya homogeneidad se encuentra interrumpida por las bandas de Hunter-Schreger y un penacho del esmalte.



Figura 28: Imagen en que se observa un área no tratada de las muestras (40x)

Diente 6

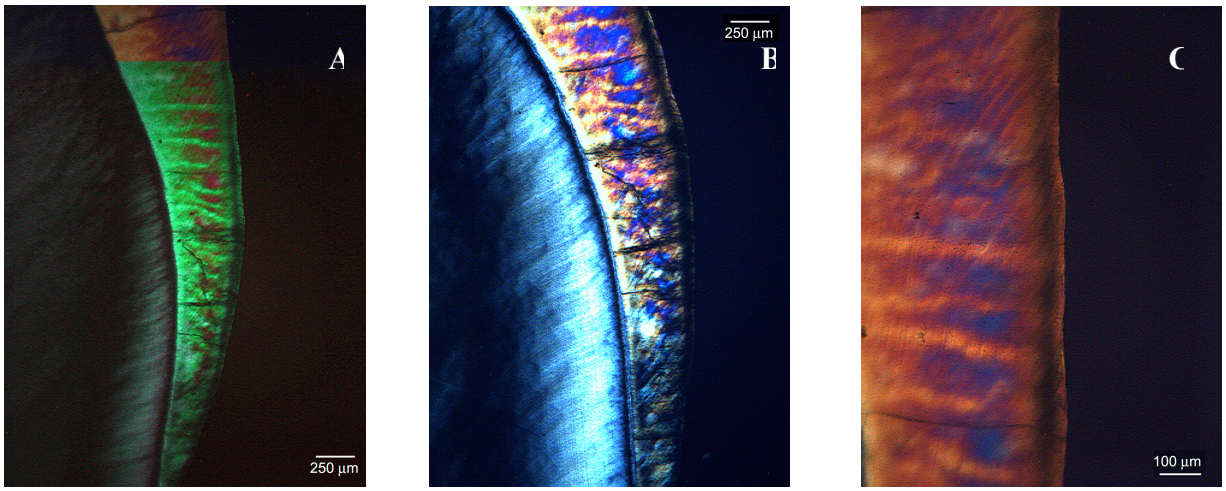

Figura 29: En las imágenes se observan áreas experimentales de las muestras. Aumentado de: A y B en 4x, C y D en 10x.

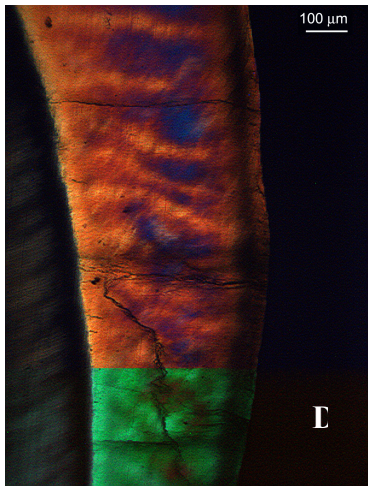

Las imágenes (Fig. 29) corresponden a cortes transversales de esmalte dental en un sector cercano a la superficie. Es posible observar la dirección de los prismas del esmalte y las estrías de Retzius, las cuales se hacen muy evidentes en relación a la zona con birrefringencia positiva ubicada casi inmediatamente bajo la superficie. La zona superficial se muestra como una línea con birrefringencia negativa, que vuelve a ser negativa hacia el interior del diente una vez sobrepasada la zona oscura.

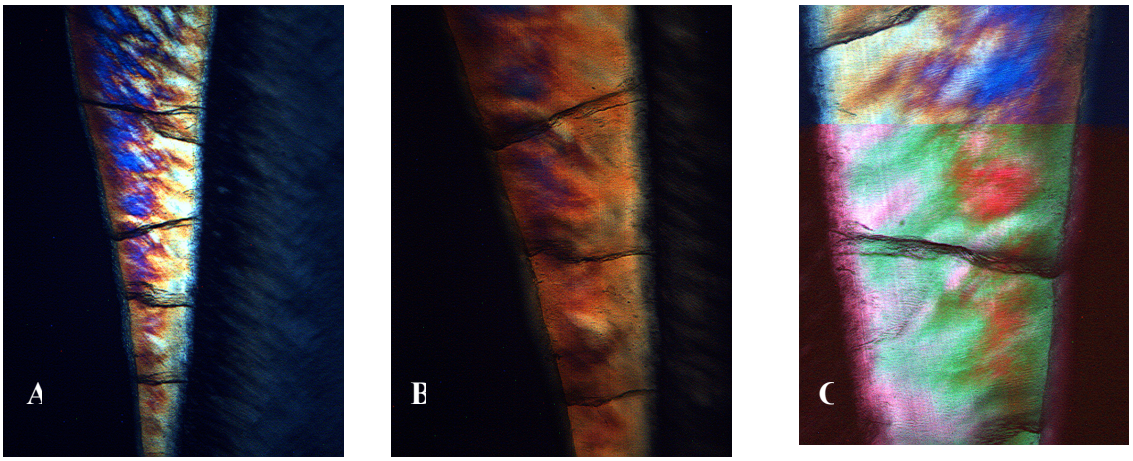

Figura 30: En las imágenes se observan áreas no tratadas de las muestras. Aumentado de: A en 4x, B y C en 10x.

Diente 7

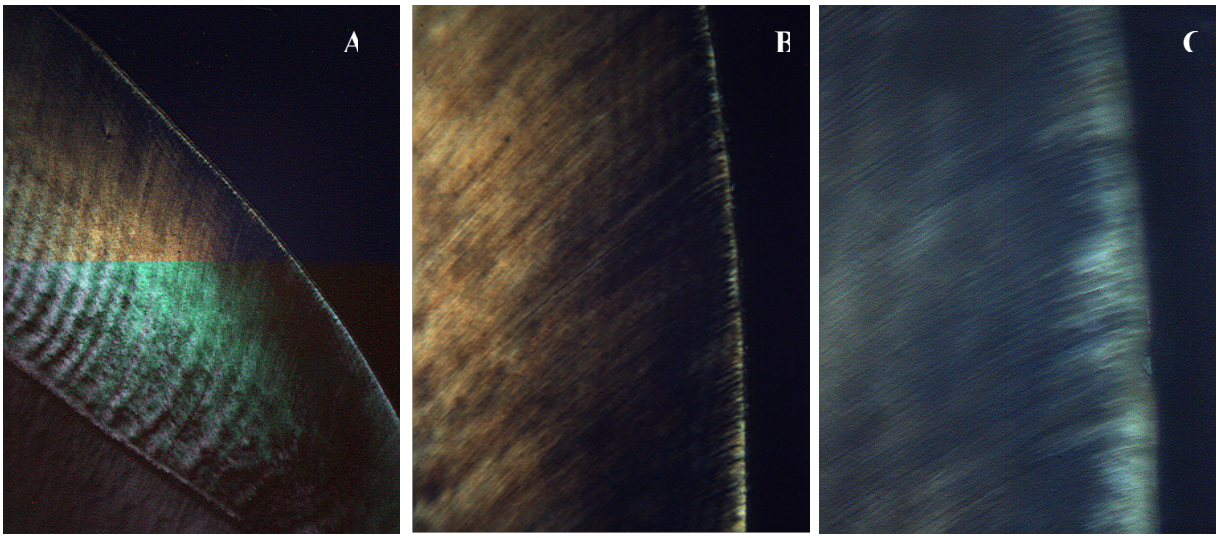

Figura 31: En las imágenes se observan áreas experimentales de las muestras. Aumentado de: A (4x), B (10x) y C (40x).

En las muestras de este diente se observa claramente un cambio en la birrefringencia de la superficie experimental (Fig 31) con respecto a la superficie control (Fig 32), lo que se traduce en una zona de birrefringencia positiva subsuperficial demarcada por una línea superficial de birrefringencia negativa, discontinua debido a que los prismas del esmalte se encuentran de forma perpendicular a la superficie del esmalte, atravesándola. Esta zona de positiva birrefringencia alcanza a observarse en profundidad hasta el tercio externo en el corte histológico. Tal como en el control, se aprecian las estrías de Retzius que son visibles en todo el esmalte, sin embargo, se aprecian más notorias hacia la superficie del esmalte.

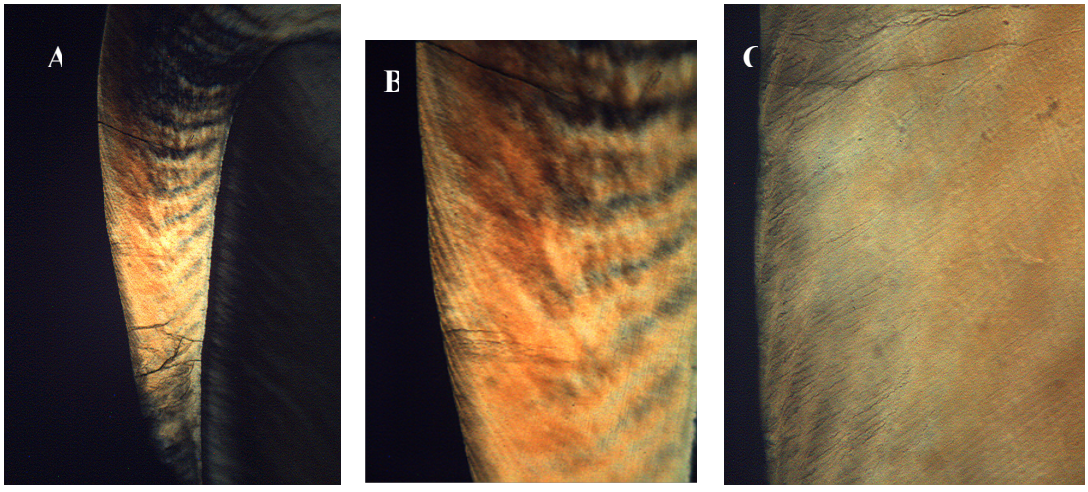

Figura 32: En las imágenes se observan áreas no tratadas de las muestras. Aumentado de: A (4x), B (10x) y C (40x).

Diente 8



Figura 33: En las imágenes se observan áreas experimentales de las muestras. Aumentado de: A (4x), B y C (40x).

En las fotografías (Fig 33) se observan lamillas del esmalte que van desde la superficie al límite amelodentinario.

La superficie del esmalte se muestra como una línea birrefringente negativa muy marcada, bajo ésta, en sentido paralelo, una banda con birrefringencia positiva. Las líneas incrementales son visibles en todo el esmalte, sin embargo, se aprecian más marcadas en la zona correspondiente a la banda de birrefringencia positiva. Bajo ésta, la birrefringencia del esmalte es negativa y homogénea.

En los dos tercios internos del esmalte observamos ligeros cambios en la birrefringencia debido al cambio en la orientación de los prismas del esmalte.



Figura 34: Imágenes en que se obse
un área no tratada de las muestras (40x

Diente 9

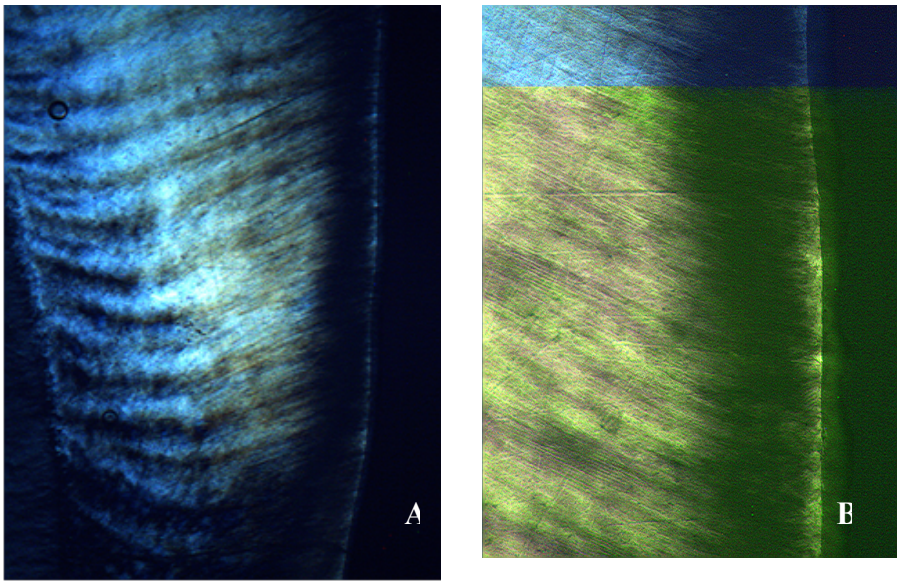

Figura 35:
En las imágenes se observan áreas experimentales de las muestras. Aumentado de: A (4x) y B (10x).

Tejido dentario correspondiente a esmalte y dentina. Observamos dentina del manto con birrefringencia positiva, los túbulos dentinarios se dirigen en sentido perpendicular al límite amelodentinario. Hacia el sector interno el esmalte se ve más homogéneo y muestra una birrefringencia negativa. Al acercarnos a la superficie, paralela a ésta, se aprecia una banda de marcada birrefringencia positiva. El cambio en la birrefringencia de este sector parece avanzar hacia el interior del diente siguiendo la dirección de los prismas, obteniéndose una superposición de líneas birrefringentes positivas de irregular longitud que en conjunto dan el aspecto de banda. Sobre ésta banda obscura, se encuentra una delgada línea de birrefringencia negativa que recubre la totalidad de la superficie del esmalte de esta fotografía.

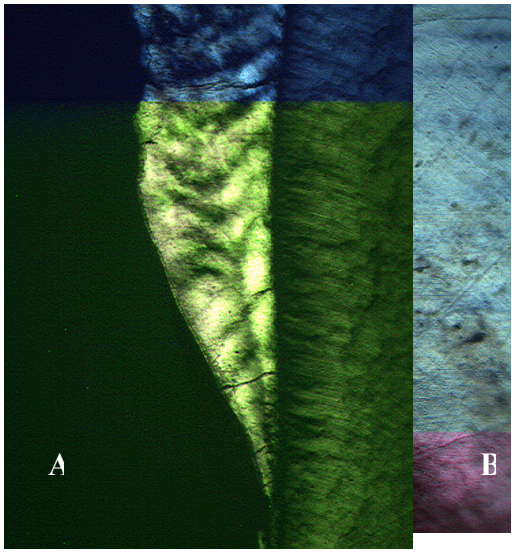

ANÁLISIS ESTADÍSTICO

Los resultados obtenidos responden a un análisis netamente descriptivo y es por esto que cada muestra fue descrita en su totalidad, aunque sólo sean mostradas algunas fotografías, consideradas las más representativas.

Los datos fueron analizados según las variables nombradas en la Tabla I.

Nombre de la variable	Variable dependiente/ independiente	Escala	Tipo de variable
Tratamiento con peróxido de hidrógeno 35%	Independiente	Si/No	Cualitativa nominal
Desmineralización	Dependiente	Si/No	Cualitativa nominal

Tabla I: *Resumen de variables mencionadas en el estudio*.

Variable Desmineralización

Se determina que existió daño en el 0% de las muestras del grupo control y en el 100% de las muestras del grupo experimental (Tabla II).

Desmineralización		
	Grupo control	Grupo experimental (Tratamiento con P. Hidróg 35%)
Diente 1	No	Si
Diente 2	No	Si
Diente 3	No	Si
Diente 4	No	Si
Diente 5	No	Si
Diente 6	No	Si
Diente 7	No	Si
Diente 8	No	Si
Diente 9	No	Si

Tabla II: *Presencia o ausencia de desmineralización en los grupos control y experimental*.

DISCUSIÓN

Los agentes blanqueadores son cada vez más usados en los últimos tiempos, por lo que numerosos autores han analizado la seguridad de estos procedimientos. El peróxido de Hidrógeno se ha utilizado por más de 70 años en la Odontología para el clareamiento dental y también como higiene en combinación con bicarbonato de sodio.

El presente estudio utilizó peróxido de hidrógeno 35%, una de las concentraciones más altas a la venta en el mercado. La alteración estructural del tejido dentario está en directa proporción con el porcentaje de peróxido utilizado. En un estudio de Rotstein, citado en un estudio de Walsh (2000) fueron expuestos dentina y cemento a 3 y 30% de peróxido de hidrógeno y se determinó que la solubilidad de ambos era mayor con el peróxido de hidrógeno al 30%. En el estudio de Matis *y cols*. (2006), se determinó que al usar diferentes concentraciones de peróxido de carbamida al 10%, 15% y 20% se obtienen cambios significativos en el valor dentario obtenido, generándose la mayor diferencia entre el uso de 15 y 20%, que está en directa relación con el daño obtenido a nivel de superficie del esmalte.

Es sabido además que en concentraciones de 30-35% puede ser tóxico, por lo tanto, su uso se restringe a clareamiento de tipo profesional (Walsh, 2000) sin efectos adversos observables clínicamente en tejidos blandos y duros. Nuestro estudio se realizó in Vitro, por lo que eliminamos los efectos de toxicidad ante la posibilidad de ingestión accidental.

La mayoría de los estudios anteriores evaluaron los cambios estructurales de esmalte en superficie (Dahl y Pallesen, 2003; Joiner, 2006; Markovic *y cols*., 2007; Walsh, 2000), sin embargo, otras investigaciones han observado penetración de los agentes hasta la cámara pulpar (Efeoglu *y cols*, 2005; Gokay *y cols*., 2000). En el presente estudio, por lo tanto, se pretendió estudiar lo ocurrido a lo largo de la estructura dentaria, utilizando peróxido de hidrógeno al 35%. Describiendo los cambios estructurales, no se alcanza a observar alteración a nivel del sector del límite amelodentinario.

En las investigaciones observadas, los resultados son controversiales debido a la gran variedad de metodologías y productos usados, variadas concentraciones, pH y marcas comerciales. Además, muchos de estos estudios no consideraron las diferencias ultraestructurales existentes en dientes normales de diferente origen. Algunos estudios fallaron cuando no tomaron en cuenta si el diente estaba erupcionado o la edad del paciente del cual se tomaron las muestras control así como si las muestras se tomaron de dientes diferentes (Spalding *y cols*., 2003). Se hace muy difícil entonces estandarizar tantas variables en dientes diferentes ya que su calidad de esmalte no es la misma. Para el presente estudio, los dientes fueron seccionados, utilizando cada muestra como su propio control dándole mayor validez al estudio, ya que eliminamos las posibles diferencias entre dientes distintos, pudiendo comparar lo ocurrido en la zona con y sin tratamiento clareador, con respecto al mismo tejido dentario.

Existen productos con alta concentración de peróxido de hidrógeno que son utilizados para clareamientos caseros y profesionales. En este último caso, la descomposición de la solución

y la liberación de oxígeno es acelerado por la aplicación de luz o calor, sin embargo, se acrecientan los efectos adversos en cuanto a la reacción de irritación (Walsh, 2000). Se han usado láseres durante el procedimiento de blanquear los dientes para aumentar la acción del agente blanqueador. Ninguno de los productos blanqueadores que usan láser está en la lista de productos aceptados de la ADA (extraído desde www.ada.org). Nuestro estudio, debido a que las indicaciones del fabricante proponían el uso de catalizadores como opcional, fue realizado sin aplicación de luz. A pesar de esta atenuante, de todos modos se observaron alteraciones en la capa superficial y subsuperficial en el esmalte de los dientes.

El peróxido de Hidrógeno oxida una gran variedad de componentes orgánicos e inorgánicos. Según la literatura, los radicales libres liberados durante el procedimiento poseen mayor afinidad por las partículas cromóforas, las que son destruidas químicamente y se produce así el efecto blanqueador. Nuestras muestras, si bien no fueron seleccionadas por la tinción que presentaran, el efecto en ellas enriquece los conocimientos de lo que sucedería durante un blanqueamiento en dientes clareados sólo por cosmética.

Aunque en numerosos estudios se han investigado las alteraciones producidas en el tejido dentario por los productos clareadores, aún existe controversia acerca de su seguridad. Las investigaciones realizadas con respecto a este tema, han evaluado el grado de desmineralización, a través del estudio de cambios en la composición química y en su superficie luego de la aplicación de los agentes clareadores. Los estudios evalúan principalmente las alteraciones superficiales, manifestado en su Microdureza (Araujo *y cols*., 2003; Attin *y cols*., 2007; Pugh *y cols*., 2005; Tarkany *y cols*., 2003), Resistencia a la fractura o directamente con visión directa de su Microestructura (Dahl y Pallesen, 2003; Joiner, 2006; Markovic *y cols*., 2007; Walsh, 2000), y si bien han sido en su mayoría con peróxido de carbamida (peróxido de hidrógeno en menor concentración al utilizado en este estudio), en aquellos que mostraron alteraciones, se presentó aumento de la porosidad (Justino, 2004; Spalding *y cols*, 2003) y erosiones superficiales (Türkün *y cols*., 2002) indicativas de pérdida de minerales.

En nuestras observaciones, a diferencia de las investigaciones citadas, la disminución en el contenido mineral de la superficie no es lo más destacado. La desmineralización en superficie no es homogénea en toda el área expuesta; se observan zonas de porosidad superficial clara, pero otras, más preponderantes, destacan por ser una zona de contenido mineral importante, observables como una delgada línea de birrefringencia negativa, descritas en proporción mayor a la desmineralización esperada, seguida en profundidad de una predominante desmineralización de la capa subsuperficial, de espesor irregular, siguiendo la dirección de los prismas.

La imagen descrita es similar a una lesión inicial de caries embebida en agua observada al MOLP (Fig 37 y 38). Una de las características microscópicas más importantes de dicha lesión es la presencia de una capa superficial aparente, relativamente bien mineralizada sobre una subyacente, donde ocurrió una desmineralización importante (Holmen *y cols*., 1985; Silverstone *y cols*., 1988a).

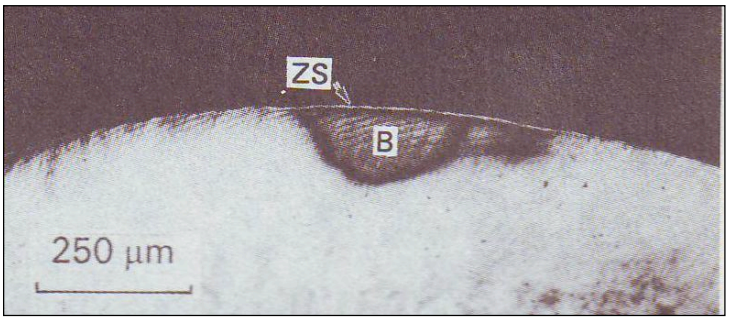

Figura 37: Corte longitudinal que muestra una lesión cariosa pequeña examinada en agua con microscopio polarizado (50x). El cuerpo de la lesión (B) muestra BRF positiva en contraste con la zona superficial (ZS) relativamente sin afectar, de BRF negativa

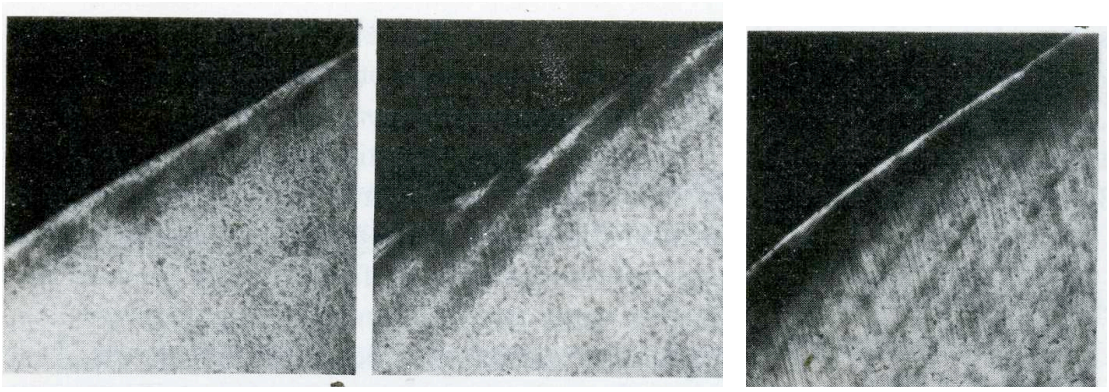

Figura 38: Corte longitudinal que muestra una lesión cariosa examinada en agua con microscopio polarizado (25x), producida in vivo luego de 1, 2 y 3 semanas de inducción, respectivamente de izquierda a derecha (Holmen, 1985)

En la descripción de la superficie de una lesión de esmalte es relevante lo "intacto" de la superficie sobre la lesión, considerando el importante grado de desmineralización de la subsuperficie. Dicha capa superficial tiene un volumen de poro que va de 1 a 5% de los espacios, unas 10 a 50 veces más poroso que el esmalte normal (Siverstone *y cols*., 1988a). Los estudios demuestran que el inicio de la lesión consiste en la disolución de los cristales superficiales (Fejerskov y Kidd, 2003), tal como se ha observado en ciertas estudios del efecto de los agentes clareadores, y en un posterior trayecto de difusión a través de la ampliación del espacio intercristalino (Fejerskov y Kidd, 2003; Hinostroza *y cols*, 2007) (Fig 39) y también a través de pequeños túneles que atraviesan esta zona (Hinostroza *y cols*., 2007). De esta manera, los productos ácidos penetran hacia los estratos más profundos del esmalte, los que son más susceptibles a la desmineralización (Hinostroza *y cols*., 2007) (Fig 40).

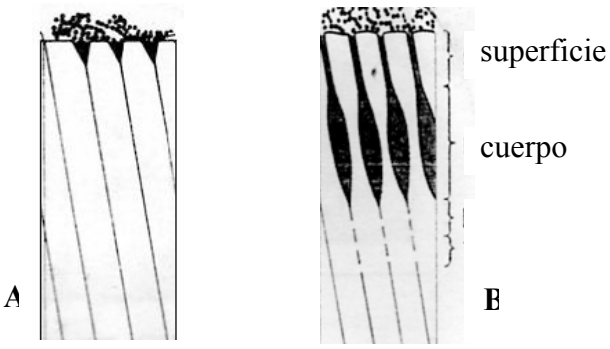

Figura 39: Esquema de distribución de los grados de desmineralización. ***A***. Ataque ácido inicial con desmineralización interprismática superficial. ***B***. Zona interprismática como vía de difusión.

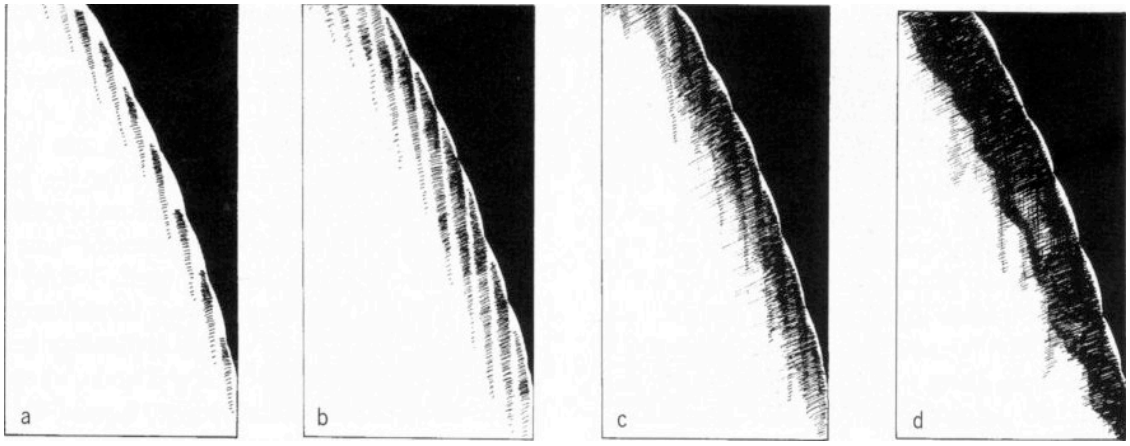

Figura 40: Esquema de progresión de una lesión de esmalte. Se observa la descalcificación irregular de los prismas a lo largo de su trayecto y áreas de gran descalcificación integradas a los prismas adyacentes (estrías de retzius) (Fejerskov y Kidd, 2003)

Un patrón posible de observar en ambas situaciones (esmalte con lesión de caries y clareado con peróxido de hidrógeno al 35%) es la disolución irregular de los cristales a lo largo de los prismas de esmalte, lo que a la observación acentúa la estriación del espacio interprismático y de las estrías de retzius. (Fig 41) (Fejerskov y Kidd, 2003)



Figura 41: El espacio interprismático se observa claramente demarcado (línea roja), al igual que las estrías de retzius (línea amarilla). ***A***. Sección transversal de una lesión de esmalte observada con MEB. ***B***. Sección de un diente clareado con peróxido de hidrógeno al 35% (40x)

El análisis es realizado a través del MOLP; método sencillo, usado clásicamente por numerosos investigadores para estudiar la microestructura del esmalte dental humano y, en particular, para estudiar su contenido mineral y porosidad (Allan, 1959).

Es probable que no se haya observado en el esmalte clareado este patrón anteriormente, debido a que los trabajos citados consideraban una reducida cantidad del tejido, al utilizar MEB en su mayoría, y/o analizar los cambios ocurridos a lo largo de la superficie. El presente estudio, a diferencia de los citados, permitió observar el tejido coronario en un corte transversal y analizarlo a distintos niveles de profundidad.

En una lesión inicial de esmalte, aún no se entiende completamente el mecanismo preciso detrás de la protección relativa de disolución de la capa superficial, mientras que la remoción de mineral de la subsuperficie continúa. Se han propuesto numerosas explicaciones para ello, las que podrían ser algunas reanalizadas y otras extrapolables, a lo observado en el tejido dentario luego de la aplicación del agente clareador en el marco de esta investigación. Esta mayor resistencia de la zona superficial se debería a los siguientes factores:

- La mayor densidad del esmalte superficial como consecuencia del proceso de maduración. (Hinostroza *y cols*., 2007; Brown *y cols*., 1991)
- Mayor contenido de fluoruros, lo que le proporciona más resistencia a la acción disolvente de los ácidos. (Hinostroza *y cols*., 2007; Brown *y cols*., 1991)
- Es una zona de remineralización (Hinostroza *y cols*., 2007; Brown *y cols*., 1991; Silverstone *y cols*., 1988a; Silverstone *y cols*., 1988b; Fejerskov y Kidd, 2003), favorecido por la presencia de sales minerales.
- La función protectora de la saliva y la película adquirida que tienden a disminuir la solubilidad del esmalte superficial (Brown *y cols*., 1991; Fejerskov y Kidd, 2003; Hinostroza *y cols*., 2007)

Las dos primeras explicaciones concuerdan con lo sucedido tras el tratamiento con agente clareador, debido a que se ha encontrado más afectación en la superficie de dientes no erupcionados que en erupcionados (Spalding *y cols*., 2003)

La tercera explicación radica en que, producto de la disminución del pH externo, y el consecuente desequilibrio iónico, éste es reestablecido por la disolución de minerales del esmalte (Spalding *y cols*., 2003). Los minerales provendrían tanto del tejido superficial como subsuperficial (Brown *y cols*., 1991; Silverstone *y cols*., 1988b) y quedarían en el espacio interprismático, para luego precipitar dentro de la superficie del esmalte (Silverstone *y cols*., 1988b).

La consistencia en gel del agente utilizado favorecería este mecanismo de remineralización. Dildeep *y cols*. (2003) relacionaron un mayor espesor del agente con menor alteración de superficie, aunque no lo atribuyen a remineralización, sino a una liberación más lenta de oxígeno. No obstante, ambas aseveraciones no serían excluyentes, Silverstone relata (1988a) la importancia de la consistencia de gel para la reproducción in vitro de las áreas remineralizadas de una lesión de esmalte; cuando se utilizaban soluciones de ácido diluído, no era posible la reproducción exacta de las cuatro zonas histológicas de la lesión, específicamente las zonas llamadas de "remineralización", dentro de ellas, la zona superficial. Ésta se lograba sólo cuando el esmalte era expuesto a ácido en gel. Lo anterior, permite enfatizar que los beneficios de un agente en gel no sólo se limitan a su manejo clínico, sino también a un posible rol de favorecimiento de la remineralización.

La cuarta explicación (función protectora de la saliva frente a la solubilidad del esmalte), no concuerda con nuestra investigación, dado que la superficie dentaria no estuvo expuesta al medio bucal ni se utilizó saliva artificial.

Es destacable, que la desmineralización observada en esta investigación se produjo luego de la aplicación de 3 capas de gel clareador, cada una de 8 minutos con intervalos de limpieza y aspiración, lo que hace un total de sólo 24 minutos.

Nuestro estudio es una investigación costosa, cuyo valor limita el número de muestras, sin embargo, es destacable que los cambios observados fueron descritos en el 100% de las muestras tratadas.

Es necesario destacar que el MOLP no pudo ser utilizado para medir la profundidad que alcanzó el efecto del agente clareador en la estructura del tejido, ya que los diferentes filtros y angulaciones de la luz polarizada no se pueden estandarizar para la observación correcta de las muestras. Además, debemos considerar el factor desgaste del corte dentario, el que está hecho con variadas angulaciones, lo que determinará diferencias en la observación de la profundidad del efecto.

CONCLUSIONES

En el marco de esta tesis podemos concluir lo siguiente:

1. El peróxido de hidrógeno al 35% en gel produce, además del efecto clareador esperado, una alteración estructural en el esmalte dentario cuando es aplicado bajo las recomendaciones de su fabricante.

2.- Al analizar la alteración encontrada se describe:

- Una desmineralización del esmalte, tanto a nivel superficial, como subsuperficial
- Mayor desmineralización en las zonas adyacentes a elementos estructurales, tales como líneas incrementales y esmalte interprismáticos durante el paso de los peróxidos a través la estructura dentaria, debido a su menor grado de mineralización, pues oponen menor resistencia.
- La desmineralización observada bajo MOLP inmersa en agua, es microestructuralmente comparable, ante la observación de un experto, a aquella producida en una lesión inicial de esmalte.

3. En las muestras no tratadas no se observaron cambios.

SUGERENCIAS

Se propone la utilización de dientes que presenten pigmentaciones para evaluar si el daño al tejido disminuye al existir una mayor afinidad del agente clareador por los pigmentos.

Se sugiere el uso de productos clareadores de diferente consistencia, variar la cantidad de aplicaciones e incluir la utilización de una fuente de luz activadora.

Se recomienda también determinar el efecto ocurrido midiendo el grado de alteración en profundidad mediante la utilización de algún instrumento estandarizable.

Sería pertinente evaluar la influencia de la aplicación previa, durante y/o posterior de flúor, en el desarrollo daño observado en este estudio, además de incluir como método de almacenamiento de las muestras a la saliva natural o artificial. Se podría también evaluar la susceptibilidad de caries del diente posterior al tratamiento clareador.

Resultaría conveniente aumentar la cantidad de muestras para así obtener resultados más fiables.

Se sugiere realizar este experimento *in vivo* y analizar lo ocurrido.

Se deja abierta la posibilidad de realizar futuros estudios que aporten información adicional acerca del tema.

RESUMEN

El objetivo de este seminario de tesis fue describir el efecto del peróxido de hidrógeno al 35 % en los tejidos duros del diente mediante la utilización del microscopio de luz polarizada.

Se seleccionaron 9 de 20 premolares extraídos por indicación ortodóncica, libres de caries, fracturas, restauraciones o tinciones. Los dientes fueron tratados por su cara vestibular con peróxido de hidrógeno al 35%, conservándose la cara lingual/palatina como grupo control. A partir de cada uno de éstos se obtuvo tres cortes axiales, los que fueron almacenados en suero. Antes de ser observados bajo el microscopio, las muestras fueron embebidas en agua. Se tomaron fotografías digitales representativas a distintos niveles de la corona de los dientes, utilizando la cámara incorporada al microscopio.

Todas las superficies dentarias tratadas experimentaron desmineralización en el esmalte tanto a nivel superficial como subsuperficial. Se describió un cambio en la birrefringencia del esmalte, visualizado como una línea delgada birrefringente negativa delimitando la superficie. Bajo esta línea, se encontró una zona oscura de espesor irregular y birrefringencia positiva que representa la zona desmineralizada. El esmalte se continuaba hacia el interior con birrefringencia negativa, más homogénea.

Del estudio realizado fue posible concluir que la desmineralización producida en el grupo tratado fue microestructuralmente comparable a aquella producida en una lesión inicial de esmalte. Además se observó que la mayor desmineralización se produjo las zonas adyacentes a las líneas incrementales y esmalte interprismático. El grupo control no experimentó cambios.

BIBLIOGRAFÍA

- Adam-Rodwell, G. *y cols*. (1994): "Safety profile of Colgate Plattinum professional tooth whitening system" en *Compend Suppl,* (17): pp S622-S626.
- Akal, N. *y cols* (2001): "Effects of carbamide peroxide containing bleaching agents on the morphology and subsurface hardness of enamel". (Traducción. Arias, R) en *J Clin Pediatr Dent.* 25(4): pp 293-296
- Alves, R; Nogueira, E. (2003) *Estética odontológica.* São Paulo, Artes Médicas Latinoamérica.
- Araujo, EM. *y cols* (2003): "In situ effect of 10% carbamide peroxide on microhardness of human enamel: function of time". (Traducción Arias, R) en *J Esthet Restor Dent,* 15(3): pp 166-173
- Aschheim K.; Dale, B. (2002): *Odontología Estética: una aproximación clínica a las técnicas y los materiales.* 2ª Edición, Ediciones Harcourt, S.A., Madrid, España.
- Attin, T. *y cols* (2007): "Potential of fluoridated carbamide peroxide gels to support post-bleaching enamel re-hardening" en *J Dent,* Sep;35(9): pp 755-759
- Attin, T. *y cols* (2005): "Subsurface microhardness of enamel and dentin after different external bleaching procedures" en *Am J Dent,* Feb;18(1): pp 8-12
- Basting, RT. *y cols* (2001) "The effect of 10% carbamide peroxide bleaching material on microhardness of sound and demineralized enamel and dentin in situ". (Traducción Arias, R) en *Oper Dent,* Nov-Dec;26(6): pp 531-539
- Baumgatner, J. y cols (1983). "Human pulpal reaction to the modified McInnes bleaching technique" en *J Endod,* Dec;9(12): pp 527-529
- Baratieri L y cols (1996) *Clareamiento Dental*. 1era edición, Editorial Quintessence. Sao Paulo-Brasil.
- Baratieri, L.N. y cols (2001) *Odontologia restauradora: fundamentos e possibilidades*. 1era Ed.Quintessense. Sao Paulo-Brasil
- Barrancos J y cols (1999). Blanqueamiento –*Operatoria Dental*, De Alvear.MT Ed, Buenos Aires, Bogotá, Caracas, Madrid, México, Sao Paulo, Panamericana, pp. 975-991.
- Barrancos, J (1999). Blanqueamiento –*Operatoria Dental,* Ed. Médica Panamericana 3era Ed. Buenos Aires- Argentina, pp. 975-972
- Barrancos, J.; Barrancos, P. (2004). Blanqueamiento –*Operatoria Dental*. *Integración Clínica,* 4ta Ed. Ed. Médica Panamericana S.A. Buenos Aires. Argentina, pp.1085, 1108.
- Benetti, AR. y cols (2004): "In Vitro penetration of bleaching agents into the pulp chamber" en *Int Endod J.,* Feb;37(2): pp 120-124

- Berga, A. y cols (2007): "In vivo evaluation of the effects of 10% carbamide peroxide and 3,5% hydrogen peroxide on the enamel surface" en *Med Oral Patol Oral Cir Bucal*, 12: pp E404-407.
- Berman LH. (1982): "Intrinsic staining and hypoplastic enamel: etiology and treatment alternatives" en *Gen Dent.* Nov-Dec;30(6): pp 484-488
- Bitter NC. (1992): "A scanning electron microscopy study of the effect of bleaching agents on enamel: a preliminary report". (Traducción Arias, R) en *J Prosthet Dent.* Jun;67(6): pp 852-855
- Bitter N (1998): "A scanning electrón microscope study of the long-term effect of bleaching agents on the enamel surface in vivo" en *Gen Dent.* Jan-Feb;46(1): pp 84-88
- Bizhang, M. y cols.(2006): "Demineralization effects of 2 bleaching procedures on enamel surfaces with and without post-treatment fluoride application" en *Oper Dent*. Nov-Dec; 31(6):705-709.
- Browning, WD. y cols. (2004): "Safety and efficacy of a nightguard bleaching agent containing sodium fluoride and potassium nitrate" en *Quintessence Int.,* Oct;35(9): pp 693-698
- Carreño, Miguel (2007): "*Odontología Estética*" (en línea), Barcelona, España. Disponible en: http://www.blanqueamientodental.com. [Accesado el 28 de octubre de 2007]
- Cavalli, V. y cols. (2004): "High concentrated carbamide peroxide bleaching agents effects on enamel surface" en *J Oral Rehabil.,* Feb;31(2): pp 155-159
- Clínica O estética (2007), (en línea) Santiago de Chile. Disponible en: http://www.odontoestetica.cl/bla.htm. [Accesado el 5 de noviembre de 2007]
- Cohen, S. y Chase, C. (1979): "Human pulpal response to bleaching procedures on vital teeth" en *J Endod.,* May;5(5): pp 134-138
- Collins, LZ. y cols..(2004): "Clinical evaluation of a novel whitening gel, containing 6% hydrogen peroxide and a standard fluoride toothpaste" en *J Dent.,* 32 Suppl 1: pp 13-17.
- Cotton, F. y Wilkinson, G. (1972): "Oxygen" En: Advances in inorganic chemistry. A comprehensive text. Cotton FA, Wilkinson G, Eds. *New York: Interscience Publisher*, pp 403-420.
- Crane, DL (1984): "The walking bleach technique for endodontically treated teeth" en *CDS Rev.* Jan-Feb;77(1): pp 49-51
- Dahl, JE. y Pallesen, U. (2003). "Tooth Bleaching- A critical Review of the biological aspects" en *Crit Rev Oral Biol Med.*, 14(4): pp 292-304
- Darling, A.I y cols., (1961) "Molecular sieve behaviour of normal and carious human dental enamel" en *Arch Oral Biol.*, Dec;5: pp 251-273
- De Oliveira, R.; Paes Leme, AF; Giannini, M. (2005): "Effect of a carbamide peroxide bleaching gel containing calcium or fluoride on human enamel surface microhardness" en *Braz Dent J*., 16(2):103-106.
- Dildeep, K y cols. (2003). "Effects of various night guard vital bleaching agents on surface morphology of enamel – A SEM study" en *Endodontology,* 15(2): pp 2-6.

- Dishmann, M. y cols.(1994). "The effects of peroxide bleaching on composite to enamel bond strength" en *Dent Mater.*, Jan;10(1): pp 33-36.
- Djalma J. y cols.(1996): *Guia de Clareamento Dental.* Livraria Santos Editora Ltda., 1ª Edición, Sao Paulo-Brasil.
- Efeoglu, N; Wood, D; Efeoglu, C (2005): "Microcomputarised tomography evaluation of 10% carbamide peroxide applied to enamel" en *J Dent*. Vol 33: pp 561-567.
- Efeoglu N. y cols.(2007): "Thirty-five percent carbamide peroxide application causes in vitro demineralization of enamel" en *Dent Mater,* Jul;23(7):900-904
- Eisenber, E; Bernick, SM (1975): "Anomalies of the teeth with stains and discolorations" en *J Prev Dent.,* Jan-Feb; 2(1): pp 7-14.
- Ernst, C. y cols.(1996): "Effects of hydrogen peroxide containing bleaching agents on the morphology of human enamel" en *Quintessence Int.,* Jan;27(1): pp 53-56
- Feinman, Ronal A,(1990): *Blanqueamiento dental.* (Traducción Lagunas, J) Editorial DOYMA, México.
- Fejerskov, O.; Kidd, E. (2003): *Dental Caries: The Disease and its Clinical Management*. 1ª Edición, Blackwell Munksgaard. Australia
- Finn, SB (1973): *Clinical pedodontics,* edición 4, Philadelphia, WB Saunders.
- Flaitz, CM; Hicks, MJ (1996): "Effects of carbamide peroxide whitening agents on enamel surfaces and caries like lesion formation: an SEM and polarized light microscopic in vitro study". (Traducción Arias, R) en *ASDC J Dent Child.,* Jul-Aug;63(4): pp 249-256.
- Fuentes, F. (2007), (en línea) *Todo lo que usted debe saber sobre el blanqueamiento dental en una sesión.* Disponible en: http://doctorfernandofuentes.cl/blanquemiento.htm. [Accesado el 4 de octubre de 2007]
- Fu, B. y cols.(2007): "Effects of dental bleaching on micro-and nano-morphological alterations of the enamel surface" en *Am J Dent.,* Feb;20(1): pp 35-40
- Gerlach, RW. y cols.(2002): "Effect of peroxide concentration and bruching on whitening clinical response" en *Compend Contin Educ Dent.* Jan;23(1A): pp 16-21
- Gökay, O. y cols.(2000): "Penetration of the pulp chamber by bleaching agents in teeth restored with various restorative materials" en *J Endod.,* Feb; 26(2): pp 92-94.
- Goldstein RE (1987): "Bleaching teeth: new materials-new role" en *J Am Dent Assoc.*, Dec;Spec No: pp 44E-52E.
- Gómez S (2001a): "Generalidades sobre los fluoruros" en: *Fluorterapia en odontología para el niño y el adulto*. 3era Ed. Arancibia Hnos, Santiago-Chile.
- Gómez S (2001b): "Mecanismos cariostáticos de los Fluoruros" en: *Fluorterapia en odontología para el niño y el adulto*. 3era Ed. Arancibia Hnos, Santiago-Chile.
- Gutierrez J, Guzman M (1968) "Tooth discoloration in endodontic procedures" en *Oral Surg Oral Med Oral Pathol.,* Nov;26(5): pp 706-711

- Hanks, CT y cols.(1993) "Citotoxity and dentin permeability of carbamide peroxide and hydrogen peroxide vital bleaching materials, in Vitro" en *J Dent Res.,* May;72(5): pp 931-938.
- Hattab, FN. y cols.(1999) "Dental discoloration: an overview" en *J Esthet Dent*., 11(6): pp 291-310
- Haywood, VB.; Heymann, HO. (1989): "Nightguard vital bleaching" en *Quintessence Int.,* Mar;20(3): pp 173-176
- Haywood, VB; Leonard, RH; Nelson, CF; Brunson, WD (1994): "Effectiveness, side effects and long terms status of nightguard vital bleaching" en *J Am Dent Assoc*, 125 (9): pp 1219-1226
- Haywood, VB; Robinson, FG (1997): "Vital tooh bleaching with Nightguard vital bleaching" en *Curr Opin Cosmet Dent*. Vol 4: pp 45-52
- Haywood y cols (2001): "Tray delivery of potassium nitrate-fluoride to reduce bleaching sensitivity" en *Quintessence Int.*, Feb;32(2): pp 105-109
- Henostroza, G y cols. (2007): "*Caries dental: principios y procedimientos para el diagnóstico*". 1er Ed. Lima. Universidad Peruana Cayetano Heredia.
- Holmen, L y cols. (1985): "A polarized light microscopic study of progressive stages of enamel caries in vivo" en *Caries Res*., 19(4): pp 348-354.
- Joiner, A. y cols.(2004): "Evaluation of a 6% Hydrogen peroxide tooth whitening gel on enamel and dentine microhardness in vitro" en *J Dent.* 2004;32 Suppl 1: pp 27-34
- Joiner, A (2006): "The bleaching of teeth: a review of the literature" en *J Dent.*, Aug;34(7): pp 412-419
- Jordan, RE; Boksman, L (1984): "Conservative vital bleaching treatment of discoloured dentition*"* en *Compend Contin Educ Dent.*, Nov-Dec;5(10): pp 803-5, 807.
- Justino, LM. y cols (2004): "In situ and in vitro effects of bleaching with carbamide peroxide on human enamel" en *Oper Dent.*, Mar-Apr;29 (2): pp 219-25.
- Kwon, YH. y cols. (2002): "Effects of Hydrogen peroxide on the light reflectance and morphology of bovine enamel" en *J Oral Rehabil.*, May;29(5): pp 473-477
- Lai, S. y cols.(2002): "Reversal of compromised bonding in bleached enamel" en *J Dent Res.*, Jul;81(7): pp 477-481
- Leonard, P. y cols.(1994). "Change in ph of plaque and 10% carbamida peroxide solution during night guard vital bleaching treatment" en *Quintessence Int.,* Dec;25(12): pp 819-823.
- Leonard, R; Haywood V; Phillips C (1997): "Risk factors for developing tooth sensivity and gingival irritation associated with nightguard vital bleaching" en *Quintessence Int.,* Aug;28(8): pp 527-534
- Leonard, Rh. y cols.(2001): "Nightguard vital bleaching and its effect on enamel surface morphology". (Traducción Arias, R) en *J Esthet Restor Dent.*, 13(2): pp 132-139
- Lopes GC (2002): "Effect of bleaching agents on the hardness and morphology of enamel". (Traducción Arias, R) en *J Esthet Restor Dent.*, 14(1): pp 24-30

- Markovic, L. y cols.(2007) "Micromorphology of enamel surface after vital tooth bleaching" en *J Endod.*, May;33(5): pp 607-10

- Matis BA y cols.(2006): "Extended Bleaching of Tetracycline-Stained Teeth: a 5 year Study" en *Oper Dent*., Nov-Dec;31(6): pp 643-651

- McCraken, MS; Haywoodt, VB (1996): "Demineralization effects of 10 percent carbamide peroxide" en *J Dent*., Nov;24(6): pp 395-398.

- Mondaca, G.; Aránguiz, F y Urzúa, I, (1999): *Blanqueamiento en odontología*. 1ª Edición, Arancibia Hnos. y Cía. Ltda.. Santiago-Chile

- Nathanson, D (1997): "Vital tooth bleaching: sensitivity and pulpal considerations" en *J Am Dent Assoc*., 128: pp 41S-44S

- Nathoo S (1997): "The chemistry and mechanism of extrinsic and intrinsic discoloration" en *J Am Dent Assoc*., 128: pp 6S-10S .

- Olympusmicro, Microscopy Resource Center (2008) [En línea] Disponible en: http://www.olympusmicro.com/primer/techniques/polarized/polarizedhome.html

[Accesado el 10 de Abril de 2008].

- Pérez Vargas L (2004). "Efecto del peróxido de carbamida sobre el esmalte dentario a diferentes concentraciones y tiempos de exposición (estudio in Vitro)" en *Odontol. Sanmarquina.,* 8 (1): pp 25-29.
Disponible en: http://sisbib.unmsm.edu.pe/bvrevistas/odontologia/2004_n1/a06.htm. [Accesado el 20 de octubre de 2007]

- Pinheiro, EC. (1996): "In vitro action of various carbamida peroxide gel bleaching agents on the microhardness of human enamel". (Traducción Arias, R) en *Braz Dent J*., 7(2): pp 75-79.

- Pugh, G y cols. (2005): "High levels of hydrogen peroxide in overnight tooth-whitening formulas: effects on enamel and pulp" en *J Esthet Restor Dent.,* 17(1): pp 40-45

- Robertson W y Melfi R (1980): "Pulpal response to vital bleaching procedures" en *J Endod*., Jul;6(7): pp 645-649

- Rotstein, I. y cols. (1992): "Effect of bleaching agents on inorganic components of human dentin and cementum" en *J Endod.*, Jun;18(6): pp 290-293.

- Rotstein, I. y cols.(1996): "Histochemical analysis of dental hard tissues following bleaching" en *J Endod.*, Jan;22(1): pp 23-25.

- Rotstein, I; Mor, C; Arwaz, J (1997): "Changes in surface levels of mercury, silver, tin, and cooper of dental amalgam treated with carbamide peroxide and hydrogen peroxide in vitro" en *Oral Surg Oral Med Oral Pathol Oral Radiol Endod.,* 83: pp 506-509.

- Sarmiento, J; **Daviú**, R (2001): "Comparación in vivo de clareamiento dental vital con dos formulaciones de H_2O_2 al 35% en una sesión". Tesis para optar al título de cirujano dentista. Facultad de Odontología, Universidad de Valparaíso –Chile.

- Schmiseder, J. (1998): *Blanqueamiento, Atlas de Odontología estética*, ISBN Edición Española, Barcelona, Masson.SA. pp. 35-64

- Schulte, J. y cols. (1994): "The effects of bleaching application time on the dental pulp" en *J Am Dent Assoc.*, Oct;125(10): pp 1330-1335.
- Seale, N. y cols. (1981): "Pulpal reaction to bleaching of teeth in dogs" en *J Dent Res.,* May;60(5): pp 948-953
- Silverstone, LM. y cols. (1988a): "Dynamic factors affecting lesion initiation and progression in human dental enamel. Part I. The dynamic nature of enamel caries" en *Quintessence Int.*, Oct;19(10): pp 683-711
- Silverstone, LM. y cols.(1988b): "Dynamic factors affecting lesion initiation and progression in human dental enamel. Part II. Surface morphology of sound enamel and carieslike lesions of enamel" en *Quintessence Int.*, Nov;19(11): pp 773-785
- Spalding, M. y cols. (2003): "Scanning electron microscopy study of dental enamel surface exposed to 35% hydrogen peroxide: Alone, with saliva, and with 10% carbamide peroxide" en *J Esthet Restor Dent.,* 15(3): pp 154-164
- Spyrides, GM. y cols.(2000): "Effect of withening agents on dentin bonding" en *J Esthet Dent.*, 12(5): pp 264-270
- Sulieman, M (2004): "An overview of bleaching techniques: I. History, chemistry, safety and legal aspects" en *Dent Update.*, Dec;31(10): pp 608-10, 612-4, 616.
- Sun, G (2000): "The role of lasers in cosmetic dentistry" en *Dent Clin North Am.*, Oct;44(4): pp 831-850
- Swift, EJ, (1988): "A Method for bleaching discoloured vital teeth"*, Quintessence Int*., Vol 19: pp. 607
- Swift, E Jr; Perdigão, J (1998): "Effects of bleaching on teeth and restorations" en *Compend Contin Educ Dent.*, Aug;19(8): pp 815-820.
- Tam, L. (1999a): "Clinical trial of three 10% carbamide peroxide bleaching products" en *J Can Assoc.,* Vol *65*: pp 201-205.
- Tam L (1999b). "The safety of home bleaching techniques" en *J Can Dent Assoc*., Vol *65*: pp 453-455.
- Tam, L (2001). "Effect of potassium nitrate and fluoride on carbamide peroxide bleaching" en *Quintessence Int.,* Nov-Dec;32(10): pp 766-70
- Tarkany, B. y cols. (2003): "The effects of seven carbamide peroxide bleaching agents on enamel microhardness over time" en *J Am Dent Assoc*., Vol 134: pp 1335-1342.
- Tavara, J (2007) "Historia del blanqueamiento dental" (en línea) en *Artìculos recomendados de odontología*. Disponible en : http://www.susmedicos.com/art_historia_blanqueamiento.htm. [Accesado el 7 de noviembre de 2007]
- Thitinanthapan, W y cols.(1999). "In Vitro penetration of the pulp chamber by three brands of carbamide peroxide" en *J Esthet Dent.,* 11(5): pp 259-64.
- Türkün, M y cols.(2002): "Effects of 10% Carbamide Peroxide on the Enamel Surface Morphology: A Scanning Electron Microscopy Study" en *J Esthet Restor Dent*., Vol 14(4): pp 238-44

- Walsh, LJ (2000) "Safety issues relating to the use of hydrogen peroxide in dentistry" en *Aust Dent J.*, Dec;45(4): pp 257-269
- Wandera, A. y cols. (1994): "Home use tooth bleaching agents: an in vitro study on quantitative effects on enamel, dentin and cementum" en *Quintessence Int.,* Aug;25(8): pp 541-546
- Yeh, ST y cols. (2005): "Surface changes and acid dissolution of enamel after carbamide peroxide bleach treatment" en *Oper Dent.*, Jul-Aug;30(4): pp 507-515
- Zalkind, M y cols.(1996): "Surface morphology changes in human enamel, dentin and cementum following bleaching: a scanning electron microscopy study" en *Endod Dent Traumatol.*, Apr;12(2): pp 82-88.
- Zantner, C. y cols. (2007): "Surface of microhardness of enamel after different home bleaching procedures" en *Dent Mater.,* Feb;23(2): pp 243-250.