MARC
M10
REG
20655

M
S718+
2017

Universidad de Valparaíso
CHILE

ESCUELA DE GRADUADOS

TRATAMIENTO QUIRÚRGICO DE LA FISURA LABIAL UNILATERAL

UNIVERSIDAD DE VALPARAISO
SISTEMA INTEGRADO DE BIBLIOTECAS
FACULTAD DE ODONTOLOGIA

Monografía para la Obtención del
Título de Especialista en Cirugía y
Traumatología Oral y Maxilofacial

Residente: Dr. Leonardo Soto Orellana

Director Del Programa
Prof. Dr. Edwin Valencia Mundy
Docente Guía Prof. Dr. Juan Mangili Godoy
Cátedra de Cirugía y Traumatología
Oral y Maxilofacial

Valparaíso - Chile
2017

ÍNDICE

		Página
Introducción		1
Objetivos		2
Aspectos teóricos		3
	Anatomía Nasal	3
	Músculos región nasal y oral	9
	Anatomía topográfica de la nariz	13
	Anatomía topográfica de los labios	16
	Anatomía del paciente fisurado	17
	Embriología	20
	Clasificación fisuras	25
Técnica quirúrgica		26
	Análisis antropométrico y planificación	26
	Principios y objetivos	27
	Técnica Millard	30
	Técnica Fisher	36
	Z – plastía	42
Conclusiones		45
Referencias		46
Anexo 1	Materiales de sutura	49
Anexo 2	Casos clínicos	52

I. INTRODUCCIÓN

La fisura labiopalatina es una de las malformaciones faciales congénitas más frecuentes. En Chile, según el *Latin American Collaborative Study of Congenital Malformations (ECLAMC),* la incidencia es 1.7 por mil recién nacidos, lo que significa que aproximadamente nacen 400 casos cada año. [14,19,24]

Las fisuras del paladar se pueden definir como la unión incompleta entre los fragmentos maxilares laterales, ya sea por causas ambientales o genéticas. En el embrión normal, el paladar primario es la porción de la cara que se desarrolla entre la cuarta y octava semana de gestación, y está formado por: el labio superior, la columela nasal, el alveolo maxilar y el triángulo del paladar óseo anterior al foramen incisivo o premaxila. El paladar secundario es el sector que va desde el foramen incisivo hacia posterior, incluye velo del paladar o paladar blando y se desarrolla entre la octava y duodécima semana de gestación. [14,19,24]

En Latinoamérica y Asia, se presenta con mayor frecuencia la fisura labio con o sin compromiso de paladar; y en Canadá y Norte de Europa, mayor frecuencia de fisura palatina aislada. Mientras la fisura de labio con o sin compromiso del paladar es más frecuente en hombres (lado izquierdo más afectado), la fisura palatina aislada es más frecuente en mujeres. [14,19,24]

Para la familia, y en especial para la madre, es muy importante el instante en que se hace el diagnóstico de la fisura. Lo ideal es hacerlo en la etapa intrauterina, ya que puede ser manejado el proceso psicológico y emocional previo al parto, para que esté preparada para recibir al niño con la malformación.
Distinto es el resultado en la madre, cuando conoce la malformación en el momento de parto, dado que se produce el fenómeno de la muerte del niño sano y la existencia de un niño malformado, lo que genera una situación emocional de "duelo", que debe ser tratado por los especialistas, y así asegurar la estabilidad de madre, padre, y entorno familiar en relación al hijo recién nacido, para que se asuma la verdadera situación del paciente y los padres conformen parte de la solución de problema.

Es fundamental el manejo multidisciplinario, que incluya ginecólogos, cirujanos máxilofaciales, cirujanos plásticos e infantiles, otorrinolaringólogos, genetistas, odontopediatras, ortodoncistas, kinesiólogos, enfermeras, fonoaudiólogos, psicólogos, asistentes sociales, entre otros. [15,19]

Parte importante del manejo quirúrgico del paciente con este tipo de malformaciones, es el conocimiento tanto de la anatomía normal como anatomía del fisurado, además de entender los conceptos de topografía y estética del complejo labio-nariz. Adicionalmente se requieren amplios conceptos sobre el manejo de suturas que permitan funcionalidad y cicatrización adecuadas.

Es así que como objetivos de la cirugía se plantean: el resultado estético del complejo labio-nariz, importando que el lado fisurado sea simétrico con el lado sano; la funcionalidad del labio; y la estética de la cicatriz resultante. De acuerdo a esta premisa, existen diversos protocolos de tratamiento que permiten lograr ese resultado, sin lograr un consenso sobre cuál es mejor para cada tipo de paciente.

II. OBJETIVOS

- Exponer la anatomía labial y nasal normal, de forma descriptiva y topográfica
- Describir la anatomía labial y nasal del paciente fisurado.
- Exponer la embriología de la fisura labial.
- Clasificar las fisuras craneofaciales.
- Describir técnicas quirúrgicas más utilizadas en la actualidad para el cierre de la fisura labial unilateral

III. ASPECTOS TEÓRICOS

A. ANATOMÍA [23]

1. Anatomía Nasal

Las cavidades nasales o fosas nasales son dos cavidades anfractuosas, separadas entre sí por un delgado tabique sagital y situadas superiormente a la cavidad bucal, inferiormente a la cavidad craneal y medialmente a las cavidades orbitarias.
Por medio de la nariz y sus orificios, denominados narinas u orificios nasales, las cavidades nasales comunican con el exterior. Posteriormente se abren a la faringe.
Las cavidades nasales no son sólo el lugar donde se asienta el sentido del olfato; éste ocupa únicamente su parte superior. Constituyen también la porción más elevada de las vías respiratorias.
Las cavidades nasales y la nariz están constituidas: a) por un armazón esquelético osteocartilaginoso, y b) por una mucosa que tapiza el esqueleto y se prolonga anteriormente hasta las alas de la nariz, donde se continúa con un revestimiento cutáneo.
Además, las cavidades nasales se comunican con numerosas cavidades neumáticas excavadas en los huesos que forman sus paredes lateral y superior. Estas cavidades anexas a las cavidades nasales se conocen con el nombre de senos paranasales.

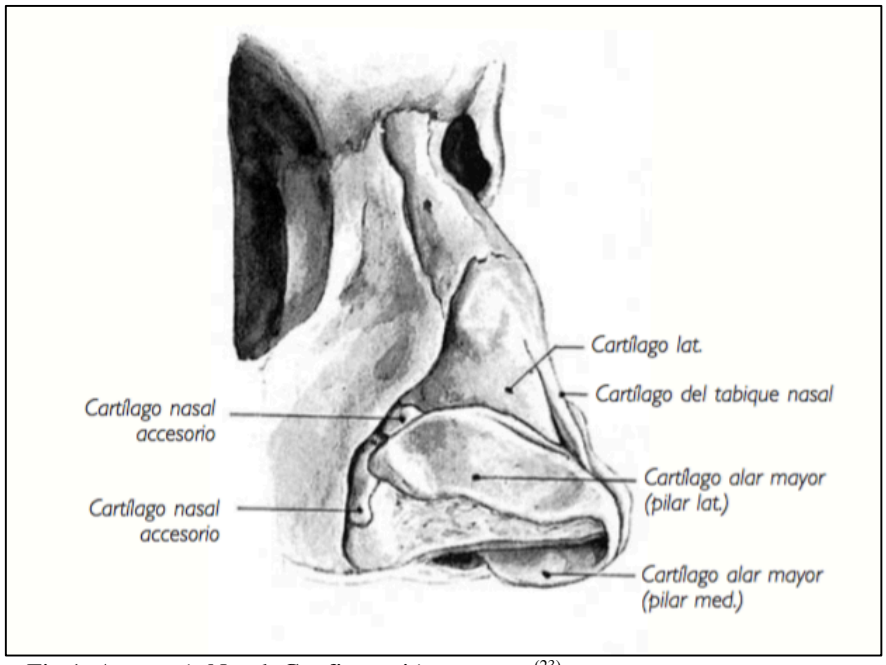

Fig.1. Anatomía Nasal. Configuración externa. [23]

Esqueleto cartilaginoso de la nariz

El esqueleto cartilaginoso de la nariz comprende tres cartílagos principales y cartílagos accesorios. Los cartílagos principales son: el cartílago del tabique nasal, los cartílagos laterales y los cartílagos alares.

a) Cartílago del tabique nasal:

El cartílago del tabique nasal es una lámina cartilaginosa cuadrilátera, vertical y media, situada anteriormente al vómer y a la lámina perpendicular del hueso etmoides.
Sus caras son planas o pueden estar desviadas hacia uno u otro lado, presentando en tal caso una concavidad y una convexidad. Según su orientación, los bordes se dividen en posteroinferior, posterosuperior, anterosuperior y anteroinferior.
El borde posteroinferior penetra entre las dos láminas del borde anterior del vómer y se une a ellas. Con frecuencia emite superior y posteriormente una prolongación, denominada apófisis posterior o apófisis esfenoidal, que se insinúa entre el borde posteroinferior de la lámina perpendicular del hueso etmoides y el fondo del canal comprendido entre las dos láminas del vómer.
El borde posterosuperior se une a la lámina perpendicular del hueso etmoides.
El borde anterosuperior se une superiormente a la parte inferior y medial de los huesos nasales. Inferiormente, el cartílago se relaciona con la piel hasta el vértice de la nariz, en el intersticio existente entre los dos cartílagos laterales.

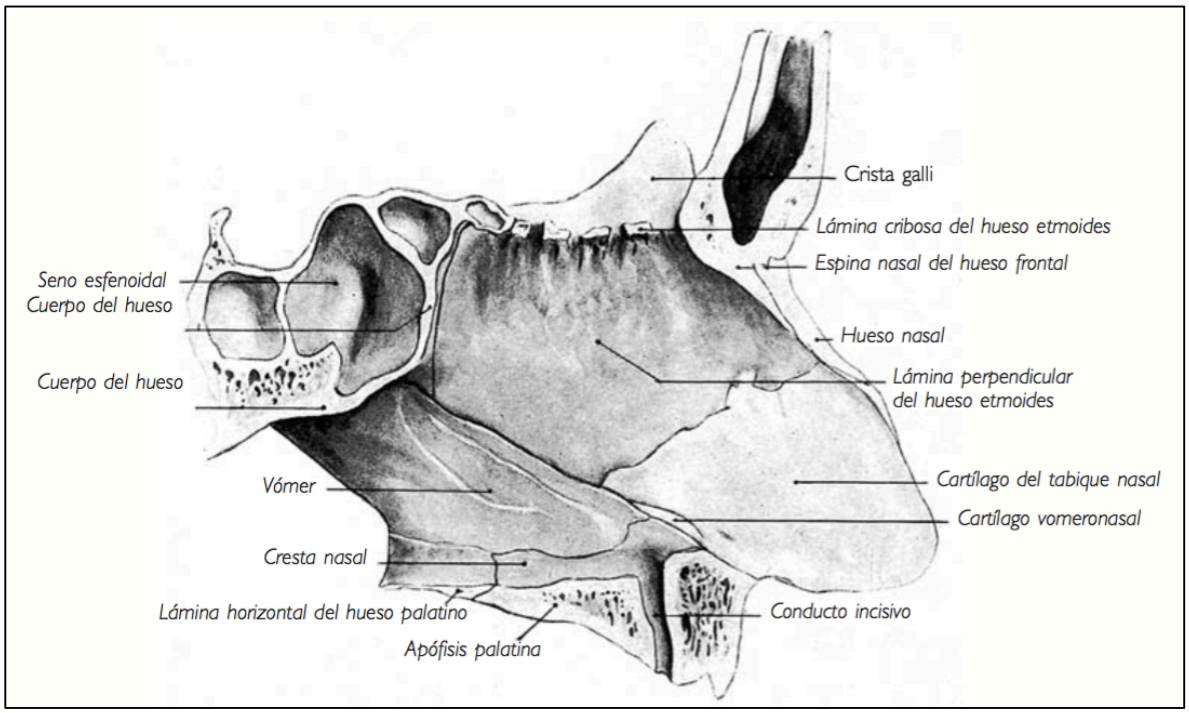

Fig. 2. Anatomía fosas nasales. Corte sagital. [23]

El borde anteroinferior se continúa con el precedente mediante un ángulo redondeado que se relaciona con el vértice de la nariz. Posteriormente, termina en la espina nasal anterior, donde se une con el borde posteroinferior.
El cartílago del tabique nasal constituye la porción más gruesa del tabique nasal. Puede presentar engrosamientos irregulares en forma de crestas o espolones, que se desarrollan sobre todo cerca del borde posteroinferior del cartílago.

Cartílago Vomeronasal. Se designan con este nombre dos laminillas cartilaginosas estrechas, delgadas e inconstantes, situadas a ambos lados del cartílago del tabique nasal, a lo largo de su borde posteroinferior y posteriormente a la espina nasal anterior.

b) Cartílagos Laterales De La Nariz:

Los cartílagos laterales de la nariz son dos láminas triangulares situadas a cada lado de la línea media, sobre las caras laterales de la nariz, inferiormente a los huesos nasales y superiormente a las alas de la nariz. Su borde anterior se suelda total o parcialmente al borde anterosuperior del cartílago del tabique nasal. Su borde superior se une al hueso nasal del lado correspondiente. Finalmente, su borde inferior se relaciona con el segmento lateral del cartílago del ala de la nariz, al que está unido por una lámina fibrosa.

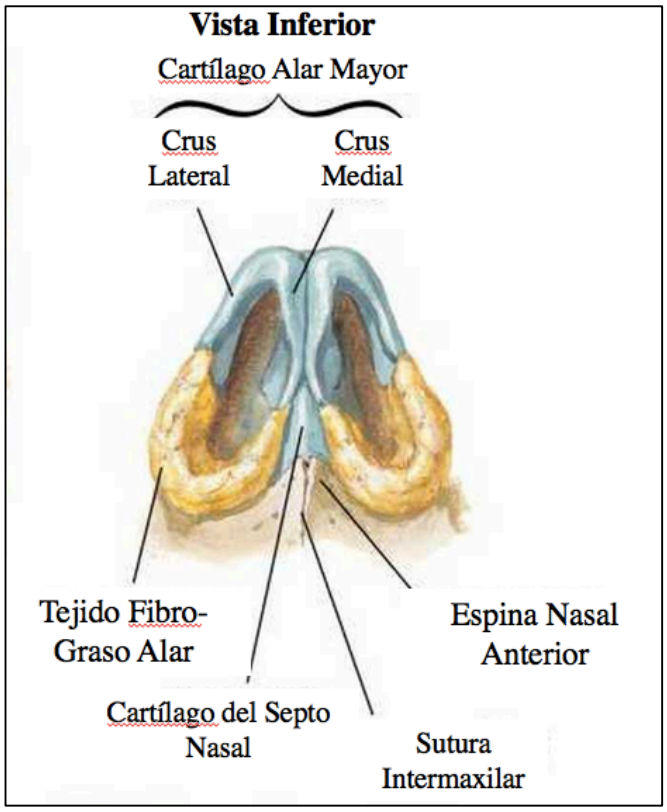

Fig.3. Vista inferior base nasal. [20]

c) Cartílago Alar Mayor Y Cartílagos Alares Menores.

Estos cartílagos se encuentran en cada una de las narinas. Cada uno de ellos constituye una lámina delgada y flexible, contorneada en forma de «U», cuya concavidad limita lateral, anterior y medialmente la narina correspondiente. Se describen en estos cartílagos: a) un segmento lateral; b) un segmento medial, más estrecho y corto que el lateral, aplicado a lo largo del borde anteroinferior del tabique nasal, al que desborda inferiormente, y c) un segmento anterior, intermedio a los otros dos, redondeado, cóncavo posteriormente y en relación con la mitad correspondiente del vértice de la nariz.

d) Cartílagos Nasales Accesorios:

Son pequeñas piezas cartilaginosas de forma variable, situadas en los intervalos que separan los cartílagos alares de los cartílagos laterales.

e) Membrana Fibrosa De La Nariz:

Los espacios comprendidos entre los cartílagos nasales están ocupados por una membrana fibrosa que se continúa, por una parte, con el periostio de los huesos y, por otra, con el pericondrio de cada uno de estos cartílagos.

Descripción de las cavidades nasales revestidas por mucosa nasal

Las paredes de las cavidades nasales están revestidas por una mucosa muy adherente, denominada mucosa nasal.
Las cavidades nasales se continúan en sentido anterior con dos pequeñas cavidades ligeramente dilatadas, los vestíbulos nasales. Los vestíbulos nasales presentan un revestimiento cutáneo, mientras que las cavidades nasales están tapizadas por la mucosa nasal. Entre el revestimiento cutáneo de los vestíbulos nasales y la mucosa nasal se encuentra una zona de transición de 1 a 2 cm de anchura.
La mucosa nasal ocasiona profundas modificaciones en la configuración de las cavidades nasales.

a) Pared Lateral:

La pared lateral de las cavidades nasales se divide en tres zonas: una zona posterior, de los cornetes nasales o turbinal; una zona anterior, preconchal o preturbinal, y una zona superior, supraconchal o supraturbinal. Zona de los cornetes nasales. Esta zona ocupa la mayor parte de las cavidades nasales y corresponde a los cornetes nasales y a los meatos nasales que la mucosa recubre de forma regular.

El meato nasal inferior comienza aproximadamente 2 cm posterior y superiormente al borde posterior de la narina. Presenta, 1 o 1,5 cm posteriormente a su extremo anterior, el orificio del conducto nasolagrimal.

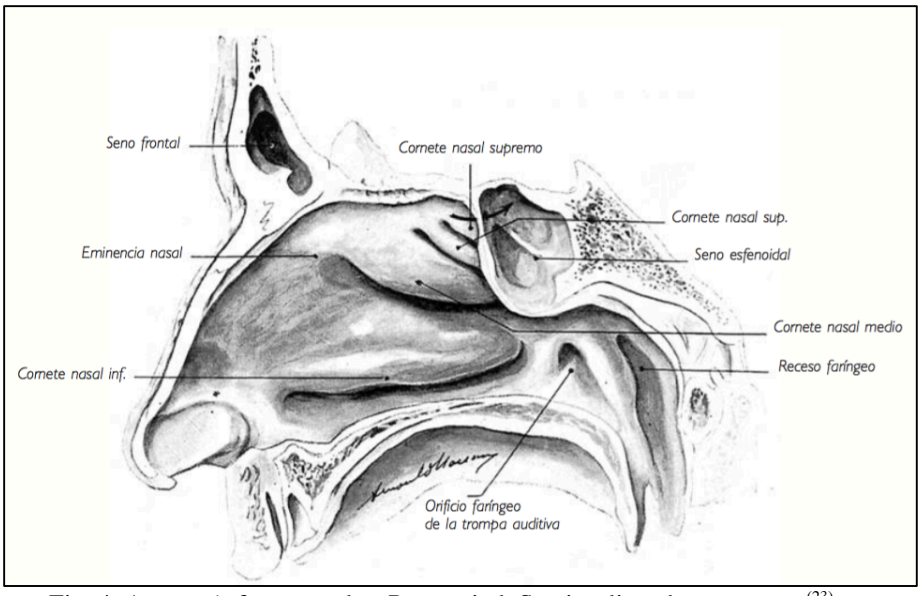

Fig. 4. Anatomía fosas nasales. Parasagital. Se visualizan los cornetes. [23]

El meato nasal medio presenta una superficie lateral muy irregular. La mucosa recubre los salientes que presenta este meato nasal y se refleja en los orificios de las celdas etmoidales. Cierra dos de los tres orificios óseos del seno maxilar. Por lo general el único que permanece abierto es el orificio superior o medio, situado superiormente a la apófisis unciforme del hueso etmoides y a su expansión.

Con la mucosa en su sitio, la superficie lateral del meato nasal está ocupada en sus partes superior y media por dos salientes, uno anterior y otro posterior, orientados paralelamente de superior a inferior y de anterior a posterior. El saliente anterior, denominado pliegue unciforme, está formado por el pliegue que describe la mu- cosa al reflejarse desde la cara medial hasta la cara lateral de la apófisis unciforme del hueso etmoides, a lo largo su borde posterior. El saliente posterior, denominado bulla etmoidal, está formado por una celda etmoidal.

Zona preconchal. Esta porción de la pared lateral de las cavidades nasales es lisa y está situada anteriormente a los cornetes nasales y a los meatos nasales. Presenta en su parte anteroinferior, inmediatamente superior a las narinas, una depresión cóncava medial y un poco inferiormente, que forma la pared lateral del vestíbulo nasal.

Zona supraconchal. Se denomina así a un segmento de la pared lateral de las cavidades nasales, que es plano y liso y está comprendido entre la línea de unión de los cornetes nasales etmoidales y la lámina cribosa. Su altura media es de 5 mm anteriormente y 8 mm posteriormente.

El extremo posterior de la zona supraconchal determina, entre la cara anterior del hueso esfenoides y el cornete nasal superior o el cornete nasal supremo, una depresión denominada receso esfenoetmoidal.

b) Pared Medial:

Esta pared presenta los mismos detalles que la pared esquelética. Además, es frecuente encontrar, aproximadamente 1,5 cm posterior y superiormente al borde posterior de la narina, un pequeño orificio que da acceso a un conducto de 1 cm de largo que termina en un fondo de saco. Este canal es el vestigio del órgano vomeronasal
También se encuentra en esta pared, frente a la parte inferior del cartílago del tabique y ligeramente superior y posteriormente a la narina, una zona muy vascularizada, la mancha vascular, donde tienen origen casi siempre las epistaxis de repetición.

c) Pared Superior:

La mucosa cubre los orificios de la lámina cribosa, así como los de los conductos palatovaginales y vomerorrostrales. Estos orificios y conductos son, por tanto, submucosos. En cambio, la mucosa se invagina en los senos esfenoidales, estrechando los orificios de éstos. Cada uno de estos orificios está oculto por el cornete nasal medio.
Anteriormente, la pared superior corresponde al dorso de la nariz y presenta, a la altura del vértice de la nariz y de las narinas, una depresión profunda denominada vestíbulo nasal.

d) Pared Inferior:

Esta pared, cubierta por la mucosa, presenta la misma disposición que en el esqueleto, aunque la mucosa normalmente cierra los orificios de las ramas laterales correspondientes del conducto incisivo.

e) Orificios Anteriores, Narinas U Orificios Nasales:

Tienen una forma muy variable. Suelen ser ovaladas y mayores en su extremo posterior. Existen pelos, denominados vibrisas, que se implantan inmediatamente superiores a estos orificios y ocupan aproximadamente la mitad inferior de las paredes del vestíbulo nasal.

f) Orificios Posteriores o Coanas:

Las coanas poseen las mismas características que los orificios posteriores de las cavidades nasales óseas. La mucosa las estrecha ligeramente. Cada una de ellas mide por término medio 2 cm de altura y de 12 a 14 mm de anchura.

g) Cavidades Nasales:

La cavidad nasal es muy irregular a causa de los salientes que forman los cornetes nasales. El cornete nasal medio es el que más se aproxima al tabique nasal. Limita con éste, en su parte más saliente, un estrecho intervalo denominado surco olfatorio. Este surco divide la cavidad nasal en dos porciones, una inferior o respiratoria y otra superior u olfatoria

Músculos de la Nariz:

En la nariz se insertan tres músculos: la porción transversa del músculo nasal, la porción alar del músculo nasal y el músculo depresor del tabique nasal. La nariz recibe, además, algunos fascículos provenientes de los músculos elevadores del ala de la nariz y del labio superior, así como del músculo depresor del ángulo de la boca,

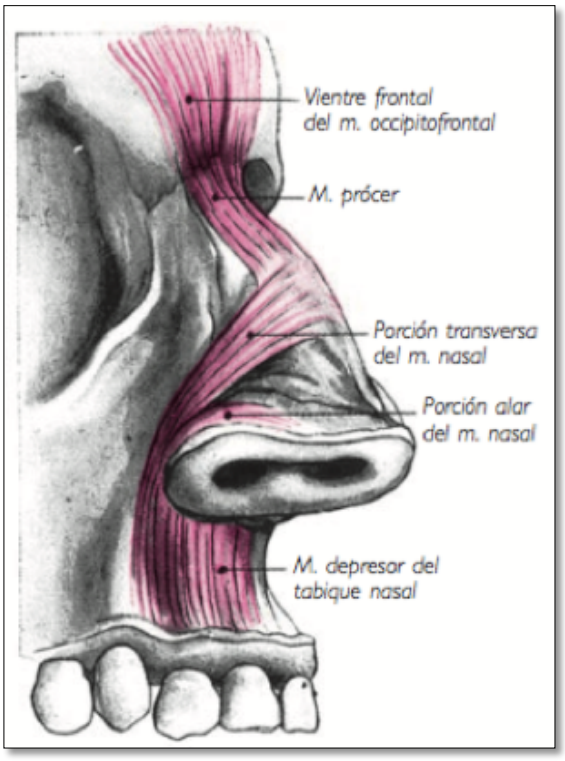

Fig. 5. Músculos de la nariz. [23]

Músculo Nasal
Porción Transversa Del Músculo Nasal
Forma, situación y trayecto. Aplanado, triangular y delgado, este músculo se extiende transversalmente sobre la parte media de la nariz, desde el dorso de la nariz hasta la fosa canina.
Inserciones y descripción. Nace de una lámina fascial que recubre el dorso de la nariz y lo une al del lado opuesto. Desde ese punto, las fibras se dirigen hacia el surco nasolabial: las fibras inferiores se unen a la cara profunda de la piel, a lo largo de este surco; las superiores se continúan con los fascículos laterales del músculo depresor del tabique nasal.
Acción. La porción transversa del músculo nasal tira del ala de la nariz superior y anteriormente. Es dilatador de las narinas.

Porción Alar del Músculo Nasal
Forma, situación y trayecto. Es un músculo pequeño, delgado, aplanado y triangular, cuyas fibras se extienden en el espesor del ala de la nariz, del surco nasolabial al borde lateral de la narina correspondiente.
Inserciones y descripción. Posterior- mente se une a la piel del surco nasolabial. Las fibras que se aplican sobre el cartílago del ala de la nariz alcanzan el borde inferior del ala de la nariz y se fijan en la cara profunda del tegumento.
Acción. Este músculo desplaza el ala de la nariz lateralmente, aumentando así el diámetro transversal de las narinas.

Músculo Depresor del Tabique Nasal (músculo mirtiforme)
Forma, situación y trayecto. El músculo depresor del tabique nasal es aplanado y cuadrilátero y se extiende desde el arco alveolar hasta el borde posterior de las narinas
Inserciones y descripción. Nace de la parte inferior de la fosa incisiva y de la eminencia alveolar del canino. El músculo se dirige superiormente y se fija a la cara profunda de la piel que reviste el subtabique y el borde posterior del orificio de las narinas. Las fibras laterales del músculo depresor del tabique nasal se continúan con los fascículos superiores de la porción transversa del músculo nasal.
Acción. El músculo depresor del tabique nasal hace descender el ala de la nariz y estrecha transversalmente el orificio de las narinas

Músculos de los labios
Los músculos de los labios se dividen en dos grupos: dilatadores y constrictores.
Los *músculos dilatadores* son láminas musculares que irradian desde los labios hacia las diferentes regiones de la cara.
Estos músculos son, de superior a inferior: el *músculo elevador del labio superior* y *del ala de la nariz,* el *músculo elevador del labio superior,* el *músculo elevador del ángulo de la boca,* los *músculos cigomáticos menor* y *mayor,* el *músculo buccinador,* el *músculo risorio,* el *músculo depresor del ángulo de la boca,* el *músculo depresor del labio inferior,* el *músculo mentoniano* y el *platisma*.
Estos músculos se disponen en dos planos principales. El plano profundo está constituido superiormente por el músculo elevador del ángulo de la boca, en la parte media por el músculo buccinador, e inferiormente por el músculo depresor del labio inferior y el músculo mentoniano. El plano superficial está representado superiormente por el músculo elevador del labio superior y del ala de la nariz, por el músculo elevador del labio superior (éste está parcialmente recubierto por el primero) y por los músculos cigomáticos menor y mayor; en la parte media por el músculo risorio, e inferiormente por el músculo depresor del ángulo de la boca y el platisma. Estudiaremos primero los músculos dilatadores profundos y después los superficiales.
Los *músculos constrictores* son el músculo orbicular de la boca y el músculo compresor de los labios.

A continuación, se describirán aquellos músculos labiales implicados en la fisura labial unilateral.

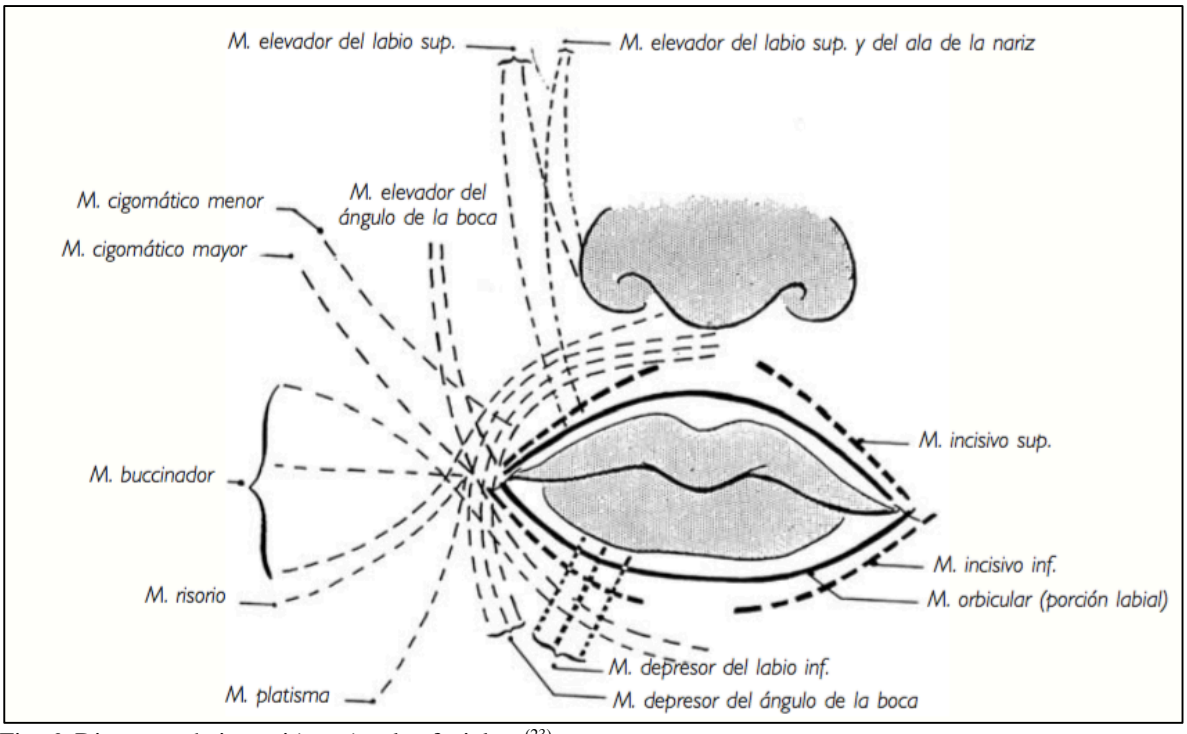

Fig. 6. Diagrama de inserción músculos faciales. [23]

Músculo Elevador del Ángulo de la Boca (músculo canino)
Forma, situación y trayecto: Aplanado y cuadrilátero, el músculo elevador del ángulo de la boca se extiende desde la fosa canina hasta el labio superior
Inserciones y descripción: El músculo elevador del ángulo de la boca se inserta superiormente en la fosa canina, inferiormente al agujero infraorbitario. J Desciende oblicuamente en sentido inferior y lateral, y se une a la cara profunda de la piel de la comisura y del labio inferior.
Acción: El músculo elevador del ángulo de la boca eleva la comisura y el labio inferior.

Músculo Elevador del Labio Superior y del Ala de la Nariz
Forma, situación y trayecto. El músculo elevador del labio superior y del ala de la nariz es delgado, acintado y alargado en el surco nasolabial desde el reborde medial de la órbita hasta el labio superior.
Inserciones y descripción. Se inserta superiormente sobre la cara lateral de la apófisis frontal del maxilar. Sus inserciones superiores están recubiertas por el músculo orbicular del ojo. El músculo desciende un poco oblicuamente en sentido inferior y lateral; después se extiende en abanico para unirse a la piel del borde posterior del ala de la nariz y a la del labio superior.
Acción. Tira superiormente del ala de la nariz y del labio superior.

Músculo Elevador del Labio Superior
Forma, situación y trayecto. Es aplanado, delgado y amplio; está recubierto en parte por el músculo precedente y se extiende desde el reborde de la órbita hasta el labio superior. Inserciones y descripción. Nace de la mitad medial del reborde inferior de la órbita, inferiormente al agujero infraorbitario. Las fibras, ligeramente oblicuas inferior y medialmente, forman una lámina muscular ancha y cuadrilátera, recubierta superiormente por el músculo orbicular del ojo y medialmente por el músculo elevador del labio superior y del ala de la nariz. Cruzan superficialmente el músculo elevador del ángulo de la boca y terminan en la cara profunda de la piel del borde posterior del ala de la nariz y del labio superior.
Acción. Se confunde con la del músculo elevador del labio superior y del ala de la nariz.

Músculo Orbicular de la Boca (músculo orbicular de los labios)
Forma, situación y trayecto. El músculo orbicular de la boca ocupa el espesor de los dos labios. Es elíptico y está formado por fibras dispuestas concéntricamente alrededor del orificio bucal.
Está compuesto de dos porciones: una periférica o marginal y otra central o labial. *a)* porción marginal. En la porción marginal se distinguen dos tipos de fibras: extrínsecas e intrínsecas.
1. Las fibras extrínsecas pertenecen a los músculos dilatadores que terminan en la cara profunda de la piel de uno y otro labio. Son: en el labio superior, las fibras que irradian del músculo depresor del ángulo de la boca y los fascículos inferiores del músculo buccinador y que, después de entrecruzarse con los fascículos superiores, terminan en el labio superior; en el labio inferior, las fibras del músculo elevador del ángulo de la boca y los fascículos superiores del músculo buccinador.
2. Las fibras intrínsecas pertenecen a los músculos incisivos. Estos músculos son cuatro, dos para cada labio. Los incisivos superiores se insertan medialmente en el borde lateral de la fosa incisiva; los incisivos inferiores se insertan en la eminencia alveolar del canino inferior. Los incisivos superiores e inferiores se unen lateralmente a la piel de la comisura de los labios. b) porción labial. La porción labial ocupa, a lo largo del borde libre del labio, aproximadamente la mitad de cada labio. Su parte marginal es libre superficialmente, mientras que su parte excéntrica está recubierta por la parte marginal.
Sus fibras se extienden en toda la longitud de los labios. Tras entrecruzarse con las del labio opuesto, se fijan en la piel y la mucosa de la comisura de los labios.
2. Acción. El músculo orbicular de la boca determina la oclusión de la boca.
Músculo compresor de los labios. Damos este nombre a los fascículos mus- culares que se extienden de anterior a posterior alrededor de la hendidura bucal y a través de las fibras de la porción labial del músculo orbicular de la boca, desde la cara profunda de la piel hasta la cara profunda de la mucosa. Este músculo comprime los labios de anterior a posterior. Está particularmente desarrollado en el recién nacido y desempeña un papel importante en el acto de succión.

2. Anatomía Topográfica de la Nariz [21]

La nariz se extiende inferiormente desde la frente. Su forma y tamaño es dada, principalmente, por las estructuras de sostén, que son los huesos propios de la nariz y apófisis ascendente de la maxila, septo cartilaginoso, cartílagos triangulares y cartílagos alares. También intervienen, aunque con menor importancia, el tejido fibroso, las capas musculares y el tejido celular subcutáneo.

Para facilitar su estudio la nariz ha sido dividida en subunidades anatómicas: el dorso, con una arista y dos paredes laterales formadas en la parte superior por hueso y en la inferior por cartílago; y la punta, constituida por el lóbulo, columela, dos triángulos de tejido cutáneo-fibroso (triángulo blando) y dos alas nasales. Con el mismo fin, para el estudio de las características y alteraciones nasales se han identificado diversas partes y puntos externos de referencia.

En la visión frontal y lateral de la nariz distinguimos:

1. Glabela: región frontal inmediatamente superior a la nariz.

2. Nasion: se corresponde con la sutura nasofrontal, inmediatamente inferior a la glabela. Normalmente es la parte más hundida del dorso y se encuentra a unos milímetros por debajo de la glabela.

3. Rhinion: se denomina así a la unión osteo cartilaginosa del dorso nasal.

4. Dorso nasal: nace en el nasion y está formado por una arista y dos paredes laterales. En la parte superior se encuentran los huesos propios de la nariz y las apófisis ascendentes de la maxila y, en la inferior, los cartílagos triangulares.

5. Válvula superior: se encuentra en la parte inferior del dorso y está constituida por los cartílagos laterales superiores o triangulares y la unión de estos con el borde anterior del septo. Es la parte más estrecha de las vías aéreas superiores (válvula interna) y se corresponde con la posición donde se colocan los injertos separadores para mejorar su funcionamiento.

6. Supratip: es la más parte inferior del dorso, justo por encima de la punta nasal. El punto de transición se denomina “Supratip break”.

7. Punta nasal: Es la parte más prominente o proyectada de la nariz.

8. Domus o Puntos de definición de la punta: parte más prominente de la punta de la nariz que se corresponden a los dos puntos de luz en la visión frontal. Es la manifestación cutánea del ángulo o doblez de los cartílagos laterales inferiores en el punto de transición entre el cartílago alar y la crus intermedia.

9. Triángulo blando: dos pequeñas concavidades a los lados de los puntos de definición de la punta. Representan el área de transición entre el lóbulo nasal y el borde de las alas o rima alar.

10. Infratip: parte que se encuentra entre los puntos de definición de la punta (domus) y el lóbulo de la columela. Proporciona una transición suave desde la punta nasal a la columela.

11. Alas nasales: forman los laterales de la punta nasal y unen el lóbulo de la punta con la piel de la cara.

12. Columela: separa, a modo de columna, las dos narinas. Su consistencia se la proporcionan las crus medialis, parte más caudal de los cartílagos laterales inferiores.

13. Ángulo columelo-labial: es el formado por el labio y la columela, mientras que el Ángulo Nasolabial lo será entre el labio superior y la nariz, es decir, entre el labio superior y la línea que va desde la base del ala de la nariz hasta la unión de la narina con la columela.

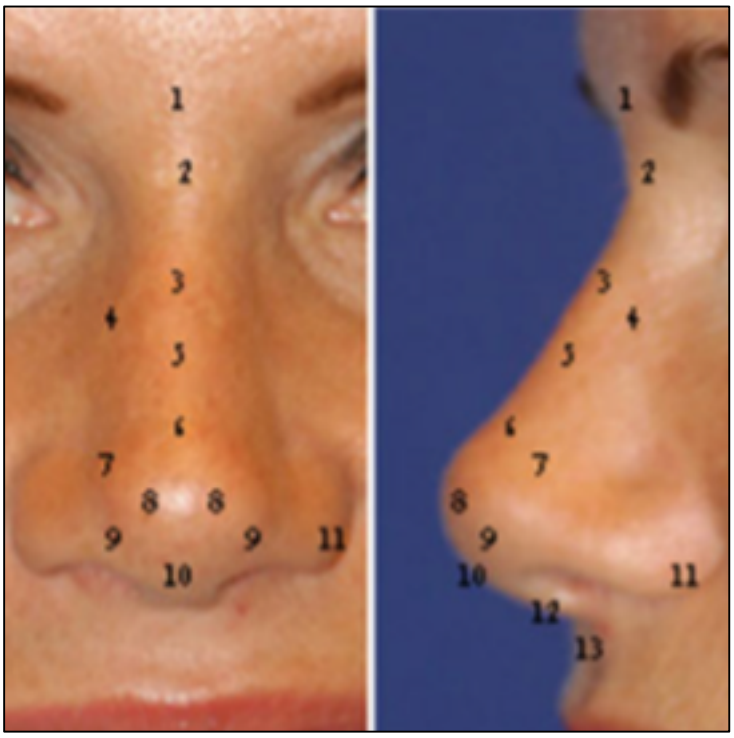

Fig. 7. Anatomía topográfica nasal. Vista frontal y lateral. [21]

En la visión basal:

La base de la nariz presenta forma triangular y está compuesta por el lóbulo de la punta, las alas nasales y la columela. A su vez, está formada por:

1. Domus o Puntos de definición de la punta: parte más prominente de la punta de la nariz que se corresponde a los dos puntos de luz en la visión frontal. Es la manifestación cutánea del ángulo o doblez de los cartílagos laterales inferiores en el punto de transición entre el cartílago alar y la crus intermedia.
2. Infratip: es la parte que se encuentra entre los puntos de definición de la punta (domus) y el lóbulo de la columela. Proporciona una transición suave desde la punta nasal a la columela.
3. Triángulo blando: son dos pequeñas concavidades a los lados de los puntos de definición de la punta. Representan el área de transición entre el lóbulo nasal y el borde de las alas o rima alar.
4. Ala nasal, Rima o borde alar: a modo de arco unen el lóbulo de la punta nasal con el lóbulo de las alas nasales. Forman los laterales de la punta nasal y unen el lóbulo de la punta con la piel de la cara.
5. Narinas: orificios externos de las fosas nasales.
6. Columela: separa, a modo de columna, las dos narinas. Su consistencia se la proporcionan las crus medialis, parte más caudal de los cartílagos laterales inferiores.
7. Base de la columela: ensanchamiento de la columela próximo al labio.
8. Base del ala nasal: se encuentra en la unión del ala con el labio cutáneo y con la base de la columela.
9. Surco Alar: es la depresión o surco que se encuentra entre el ala nasal y el dorso.

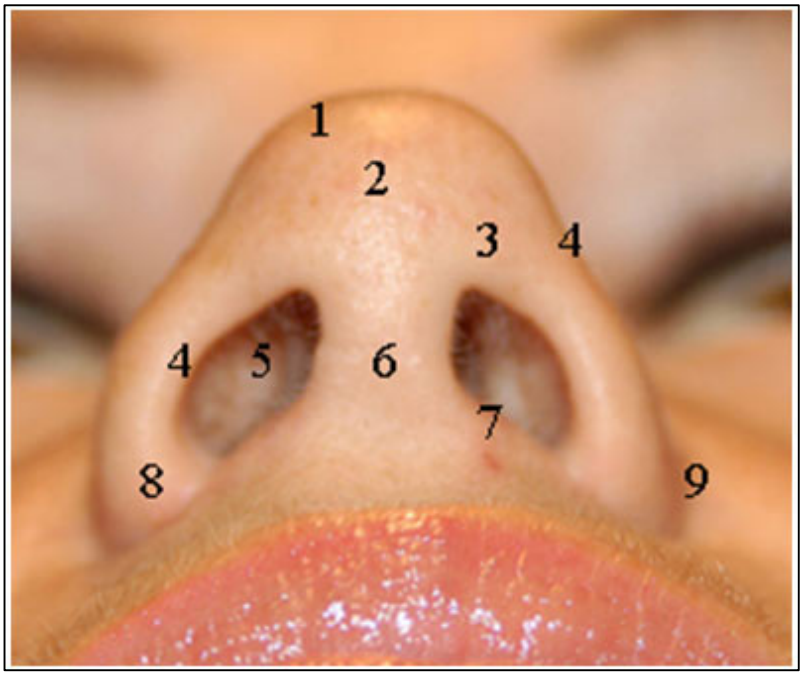

Fig. 8. Anatomía topográfica base nasal. [21]

3. Anatomía topográfica de los labios [21]

El labio superior comprende el bermellón, o labio propiamente dicho, y la zona que se encuentra entre este, la base de la nariz y los surcos nasogenianos. El labio inferior está formado igualmente por el bermellón y la zona de piel limitada por la continuación de los surcos nasogenianos e, inferiormente, por el comienzo del mentón, en el surco mentolabial.

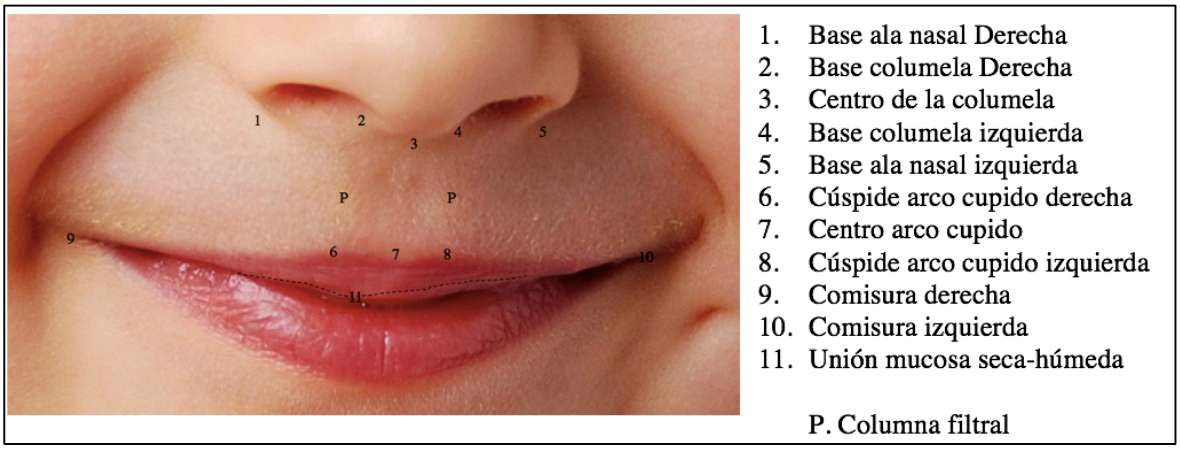

Fig. 9. Anatomía topográfica la de mitad superior de tercio inferior facial. [21]

4. Anatomía en paciente con fisura unilateral [11, 26, 27, 28]

La deformidad nasal asociada con las fisuras unilateral ha sido descrita ampliamente por Blair y Huffman, y está asociada al grado de deficiencia de la base alar en el lado fisurado.
Las características típicas de una nariz en paciente con fisura unilateral se describen a continuación:

Tip Nasal:
- Crus medial más corto en lado fisurado
- Crus lateral más largo en lado fisurado (Longitud crus medial + crus lateral)
- Crus lateral puede estar desplazado hacia caudal y puede generar al ala nasal el aspecto de "sombrero".
- Domo alar del lado fisurado es plano y desplazado hacia lateral.

Columela
- Corta en el lado fisurado
- Base direccionada hacia el lado no fisurado (por la acción del orbicular de los labios)

Narina
- Horizontal en el lado fisurado

Base alar:
- Desplazada hacia lateral, posterior e inferior.

Piso nasal:
- Usualmente ausente

Septo nasal:
- Desviado y lateralizado hacia el lado normal.

Tubérculo labial:
- Orientado hacia lateral y el arco de cupido se eleva.

Alvéolo:
- Puede estar desviado total o parcialmente, dependiendo del compromiso

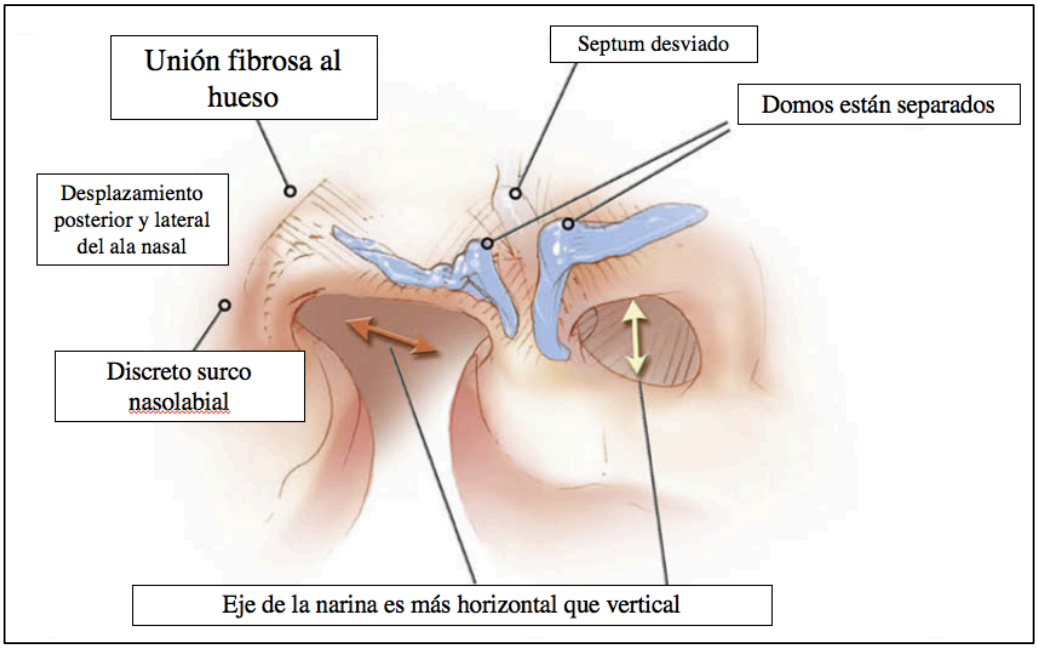

Fig. 10. Esquematización de la anatomía topográfica en paciente fisurado. [4]

La fisura labial unilateral involucra una alteración de todas las capas del labio (piel, músculo, mucosa y esqueleto).

Existe una discontinuidad en el músculo orbicular en el lado fisurado. Este músculo a diferencia de uno "normal", tiene dos grandes características: 1. Son músculos hipoplásicos en la región de la fisura, y 2. Son incapaces de cruzar fisura y de forma alternativa acompañan la fisura en toda su extensión. Por lo tanto, no tiene su inserción normal y buscan inserciones alternativas.

En fisura labiales completas es bastante obvio que las fibras del orbicular no son capaces de cruzar la brecha, sin embargo, en fisuras labiales incompletas, existe la posibilidad de encontrar músculo. Fara realizó disecciones en bebes no natos y demostró que el músculo orbicular en más hipoplásico en el lado medial que en el lateral de la fisura, adicionalmente demostró que el músculo en fisuras incompletas no es capaz de cruzar la brecha a menos que el puente cutáneo sea de al menos un tercio de la altura del labio. es más, cuando es factible encontrar músculo en el puente cutáneo, la orientación de las fibras musculares es también anormal.

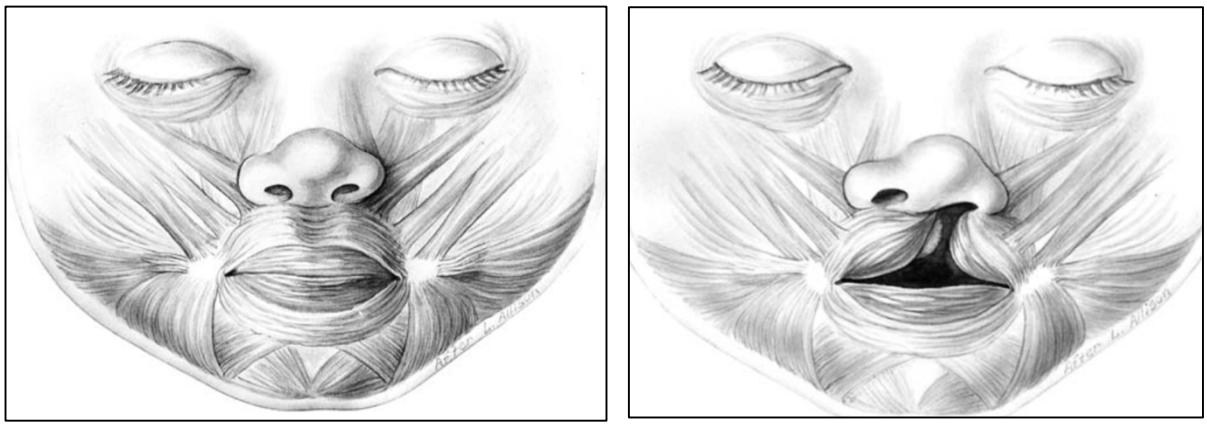

Fig. 11. Musculatura en paciente sano en contraste con paciente fisurado. [26]

Vascularización

La vascularización del labio en la fisura unilateral es muy similar a la alteración muscular que presenta la zona. La arteria labial superior, rama de la arteria facial, cursa oblicua a lo largo del margen de la fisura.
En la base de la nariz, la arteria labial superior se anastomosa con la arteria angular o con la arteria nasal lateral. La irrigación sanguínea en la fisura labial unilateral es más desarrollada e intensa en lado lateral que en lado medial.
En fisuras incompletas labiales, una delgada rama de la arteria labial superior cruza el puente cutáneo.

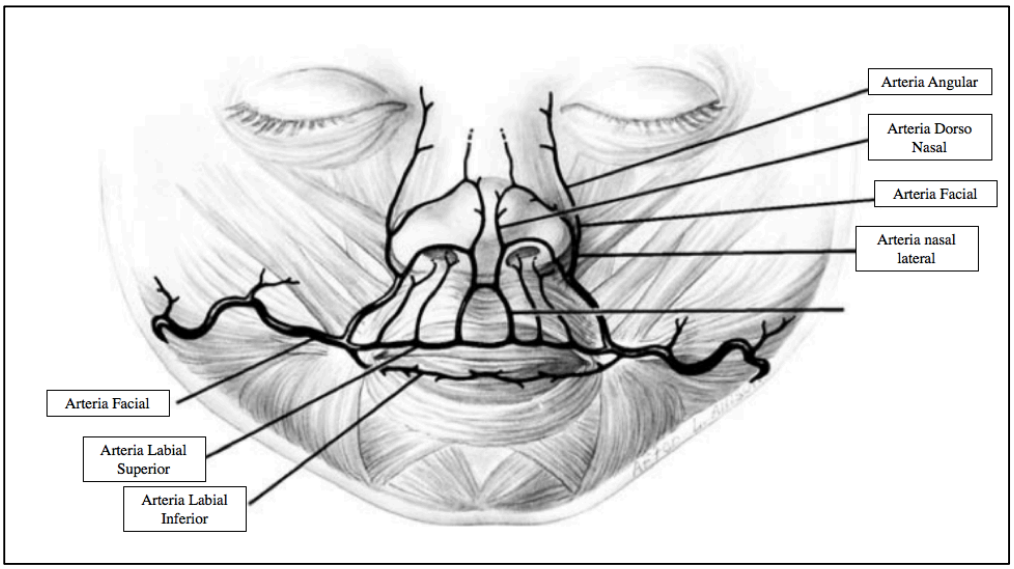

Fig. 12. Distribución de irrigación labio nasal en paciente no fisurado. [26]

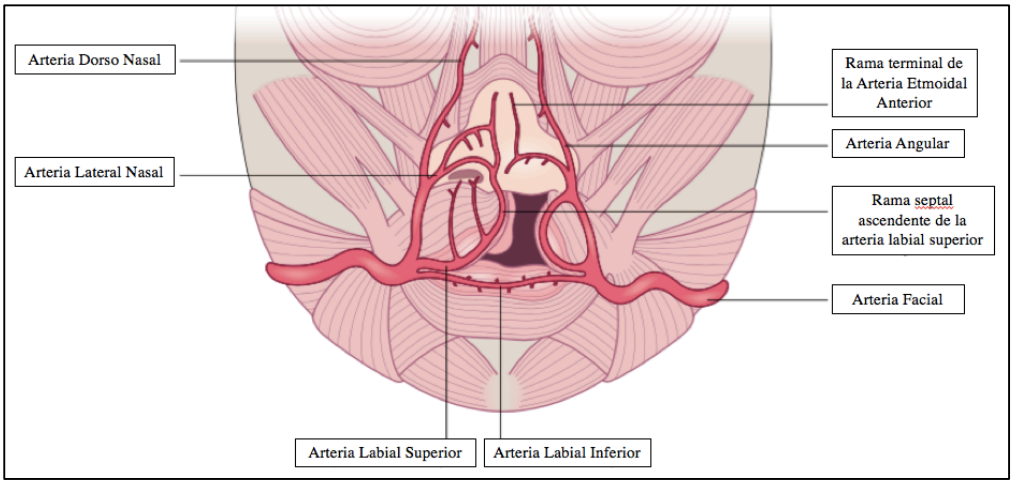

Fig. 13. Distribución de irrigación labio nasal en paciente fisurado. [26]

B. Embriología [12]

1. Desarrollo de la cabeza

La formación y desarrollo de la cabeza comprende dos porciones: la porción neurocraneana y la porción visceral.

Porción neurocraneana: está porción es morfológicamente la más visible del embrión y a partir de ella se formarán

- Las estructuras óseas de sostén (calota)
- El sistema nervioso cefálico
- Los ojos, oídos, y la porción nerviosa de los órganos olfatorios

Porción visceral: es visible en la etapa fetal y posteriormente originará:

- La porción inicial de los aparatos:
    a) Digestivo: la boca y sus anexos.
    b) Respiratorio: nariz y fosas nasales.
- Las estructuras faciales, que se forman a partir de los arcos branquiales (originados a su vez de la faringe primitiva) con sus tejidos duros y blandos.

Estas dos porciones se diferencian simultáneamente, pero crecen con ritmo distinto, la porción neurocraneana es más precoz y muy visible en el periodo embrionario, mientras que la visceral se desarrolla y crece más rápidamente en la etapa fetal y postnatal.

La faringe embrionaria tiene su origen en la porción más anterior del intestino cefálico (intestino anterior primitivo), y se presenta comprimida en sentido dorsoventral. De las paredes laterales y del piso de la faringe, al principio de la cuarta semana, se desarrollan los arcos branquiales o faríngeos, surgen por proliferación del mesénquima el cual se condensa formando barras en dirección dorsoventral.

Los arcos branquiales son seis, pero mientras el quinto tiene escaso desarrollo, el sexto en la especie humana no se desarrolla. Los arcos no aparecen de forma simultánea, los primeros son los más craneales. De igual modo, los arcos más craneales (primero y segundo), se desarrollan más que los otros.

Histológicamente los arcos están constituidos por un núcleo mesenquimatoso que contiene: una barra cartilaginosa, un elemento muscular, una arteria (arcoaortica) y un nervio craneal específico. Además, forma parte de él, una masa de células ectomesenquimáticas provenientes de la cresta neural. Los arcos están recubiertos o revestidos por fuera por ectodermo y por dentro por endodermo.

Entre uno y otro arco branquial, el endodermo de la faringe primitiva sufre una evaginación y da origen a surcos, los cuales más tarde toman la forma de bolsas, llamadas bolsas faríngeas. En la superficie del embrión, el ectodermo se invagina y da lugar a depresiones conocidas como surcos

braquiales, que se enumeran en sentido cráneo caudal y que se ubican al mismo nivel que lo hacen las bolsas faríngeas en la superficie de la faringe primitiva.

El primer surco y la primera bolsa contribuyen a forman el conducto auditivo externo. El segundo, tercero y cuarto surcos normalmente se obliteran, aunque a veces persisten a manera de un seno cervical. La segunda bolsa faríngea origina la amígdala palatina, mientras que la tercera y cuarta bolsas conforman las glándulas paratiroides y el timo.

Por la superficie externa del embrión el primer arco branquial da origen a dos salientes: a) el proceso mandibular, más voluminoso, que contiene el cartílago de Meckel, y b) el proceso maxilar, más pequeño. Ambos procesos contribuyen a formar el maxilar inferior y superior respectivamente.

El segundo arco o arco hioideo da lugar a la formación del hueso hioides y a las regiones adyacentes del cuello

Estructuras óseas y cartilaginosas que derivan de los arcos branquiales		
Arcos branquiales	Estructuras derivadas	
1º	Procesos maxilares	Maxilar superior
	Procesos mandibulares	Maxilar inferior
	Cartílago Meckel (3 porciones)	Porción dorsal: martillo y yunque Porción intermedia: ligamento esfenomandibular Porción ventral: guía la osificación del maxilar inferior (intramembranoso)
2º	Huesos	Estribo Apófisis estiloides. Ligamento estilohioideo Hueso hioides
3º	Cuerno mayor del hioides y parte inferior del cuerpo del hioides	
4º, 5º y 6º	Cartílagos laríngeos	Tiroides Cricoides Aritenoides Corniculado Cuneiforme

Tabla I. Estructuras óseas y cartilaginosas que derivan de los arcos braquiales. [12]

2. Formación de la nariz y fosas nasales

Al finalizar la cuarta semana, cuando son más visibles los arcos branquiales, aparecen en el proceso frontal, futuro plano del rostro, dos engrosamientos en forma de placa, denominadas, placodas olfatorias o nasales. En el curso de la quinta semana, las placodas se invaginan en la parte media para formar las fosas nasales. Los bordes de estas fosas nasales al crecer sobresalen y se conocen como procesos nasales.
Se da el nombre de proceso nasal lateral (PrNL) a la porción externa del borde de la fosa y de proceso nasal medio (PrNM) a la porción interna del mismo. Los procesos nasales medios se unen entre sí, y hacia arriba se continúan con el resto del proceso frontal, para constituir el proceso frontonasal que dará origen a la frente, al dorso y a la punta de la nariz. Los procesos nasales laterales en cambio, al fusionarse con los procesos maxilares formarán el ala de la nariz

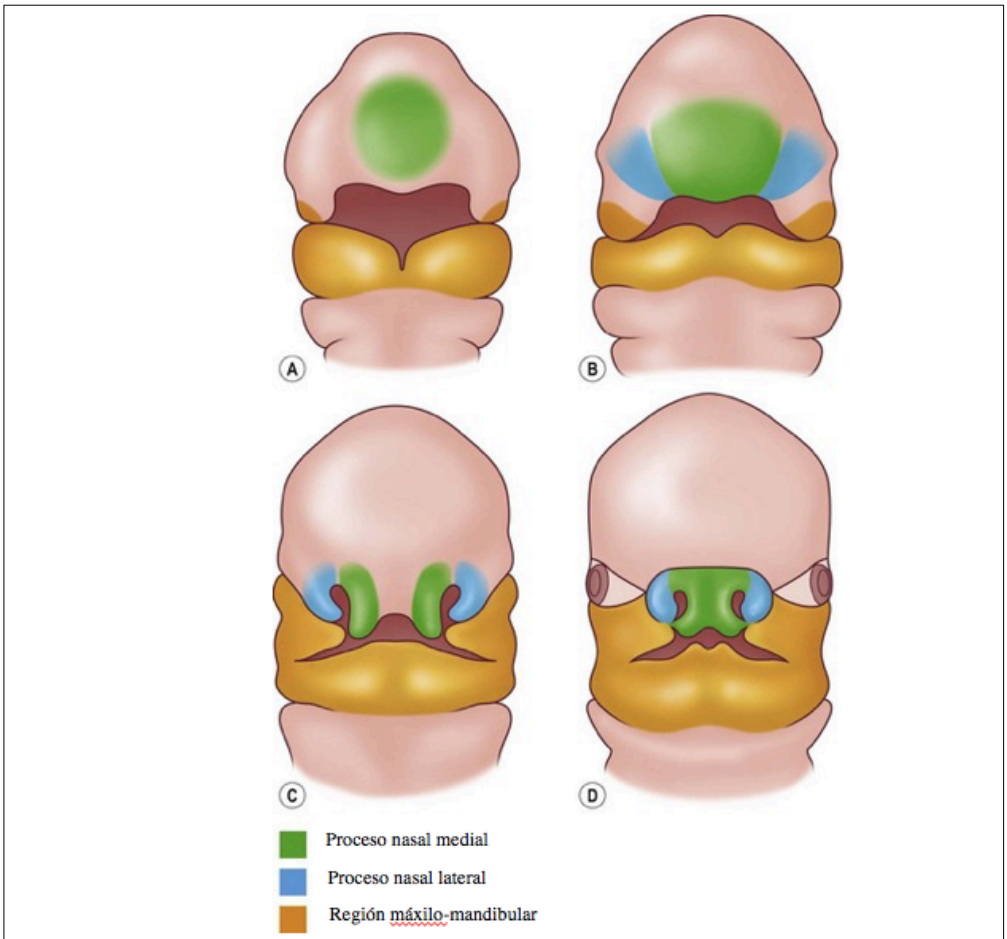

Fig. 14. Ilustración del desarrollo facial. A) 27 días; B) 33 días; C) 39 días; D) 46 días.

El rasgo que marca el desarrollo de la cara es la formación en el futuro plano del rostro de las placodas olfatorias.

Entre la sexta y séptima semana los procesos nasales medios y laterales establecen contacto entre sí, por debajo de la fosa olfatoria en desarrollo. La fusión de los tres procesos: lateronasal,

medionasal y maxilar, forma un reborde considerable de tejido en la base de la fosa olfatoria que luego se desarrolla hacia abajo y adelante. Los contornos de la nariz, aunque desproporcionada en tamaño, ya tienen la forma básica.

Mientras ocurren estos cambios, se advierte que, en el primer arco branquial, estructura principal para la formación del resto de la cara y boca, se subdivide en dos porciones llamadas proceso maxilar (PrMx) y proceso mandibular (PrMd)

3. Formación del macizo facial

En la formación del macizo facial participan cinco procesos ubicados alrededor de una depresión central o ostomodeo. Los procesos pares corresponden a las prominencias o mamelones maxilares y mandibulares respectivamente (derivadas del primer arco branquial) y el proceso impar es el frontonasal medio. Para algunos autores la cara deriva de siete procesos, ya que incluyen, además, los dos procesos nasales laterales.

El proceso maxilar crece y se dirige hacia arriba y hacia delante, extendiéndose por debajo de la región del ojo y por encima de la cavidad bucal primitiva.

El proceso mandibular, en cambio, progresa hacia la línea media por debajo del estomodeo para fusionarse con el del lado opuesto y forman la mandíbula y el labio inferior. El primer arco también da origen a los tejidos blandos asociados a la cavidad bucal. El nervio especifico de la región es el V par. El cartílago de Meckel guiará la osificación del cuerpo de maxilar inferior, pero no participará en forma directa como ocurre en los mecanismos de osificación endocondral.

Los procesos mandibulares con los maxilares se fusionan lateralmente en la región superficial para formar la mejilla, reduciéndose de esa forma la abertura bucal

Como resultado de un crecimiento mayor de las partes laterales con respecto a la región frontonasal, las fosas olfatorias se acercan y el delgado espacio comprendido entre ambas se eleva, para dar lugar al dorso y punta de la nariz.

El ala de la nariz se forma por fusión de los procesos nasales laterales con los maxilares, separados al comienzo por el surco nasolagrimal, que al fusionarse se tuneliza dando lugar al conducto nasolagrimal.

La nariz al comienzo es chata y ancha, con las ventanas nasales muy separadas dirigidas hacia delante. Al elevarse el dorso de la nariz se acerca, y debido a ellos los orificios nasales se dirigen hacia abajo. Al mismo tiempo los ojos migran hacia delante facilitando la visión binocular y la frente crece por expansión del frontal.

Los procesos nasomedianos (PrNm) se unen por fusión aparte y forman la porción media del labio superior (el filtrum), las zonas laterales del labio superior se forman por la fusión de los procesos nasales medios con los procesos maxilares respectivos.

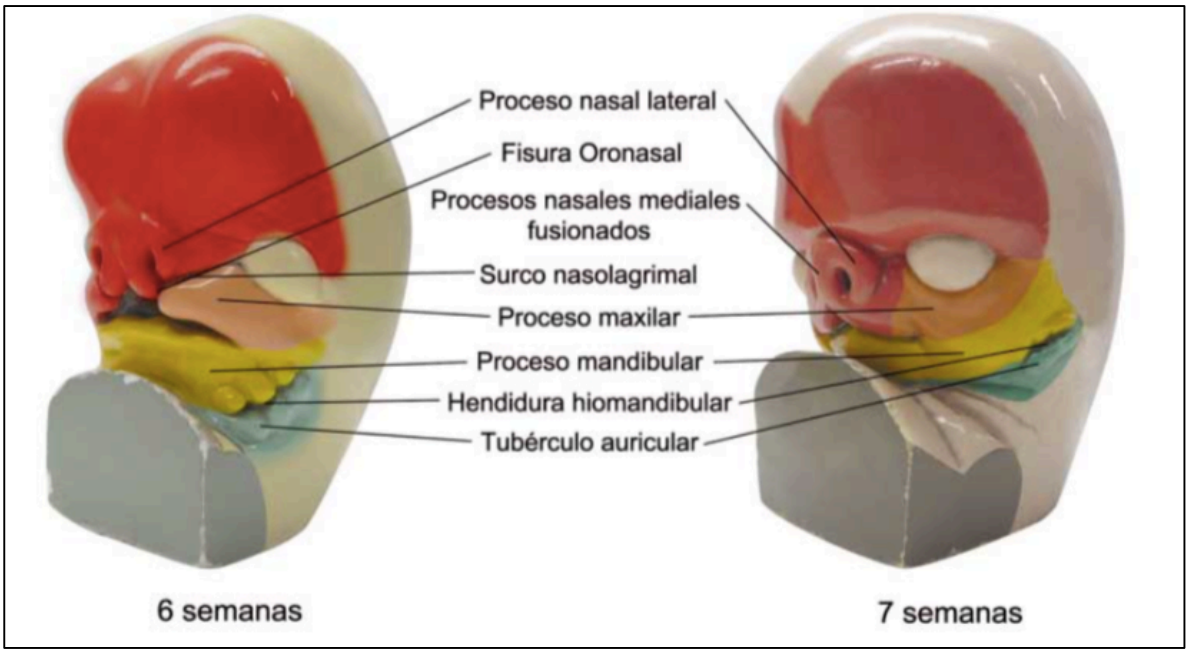

Fig. 15. Esquema desarrollo macizo facial. Entre 6 y 7 semana intrauterina. [17]

4. Clasificación fisuras craneofaciales

El amplio espectro de anomalías atribuibles a las fisuras craneofaciales convirtió su ordenamiento≤ en un problema. En 1976, Paul Tessier describió en forma brillante una clasificación con base anatómica, donde le asignó un número correlativo a cada malformación en base a su ubicación en relación a línea media sagital. Esta clasificación fue aceptada en forma internacional y permite una comunicación concisa y efectiva entre los diferentes especialistas

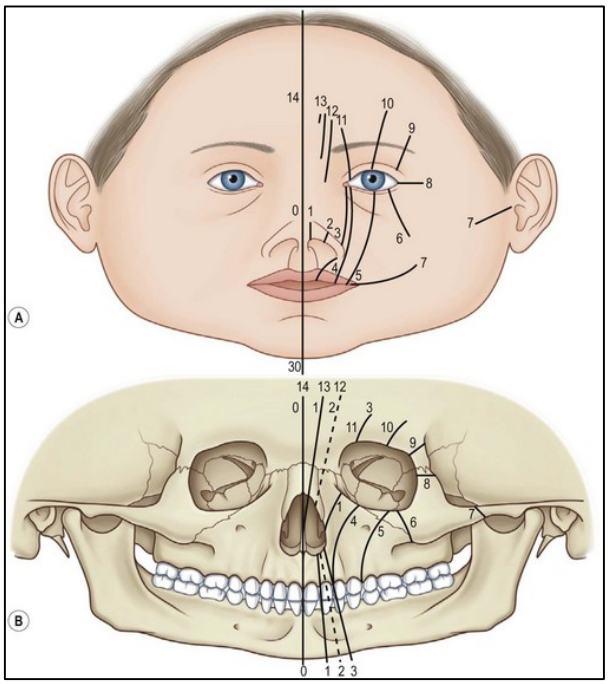

Para una mejor orientación, la órbita es dividida en dos hemisferios, todo por bajo el párpado inferior corresponden a las fisuras faciales y lo que está sobre el párpado superior a las fisuras craneales. De acuerdo con la clasificación anatómica de Tessier, el compromiso de las partes blandas y su relación con el componente óseo no siempre coinciden, pudiendo incluso coexistir dos o más fisuras. En resumen, las fisuras craneofaciales las podemos numerar de 0 a 14, siendo las fisuras labiopalatinas el 75% de las malformaciones craneofaciales y el 80% de las fisuras orofaciales. Estas corresponden según clasificación descrita a los números 1-2-3 de Tessier.

Fig. 16. Esquema fisuras craneofaciales de Tessier. [15]

Junto con la clasificación anterior, existe además una específica para la fisura labio palatina, que es la de Kernahan, en forma de "Y", la que se muestra a continuación.

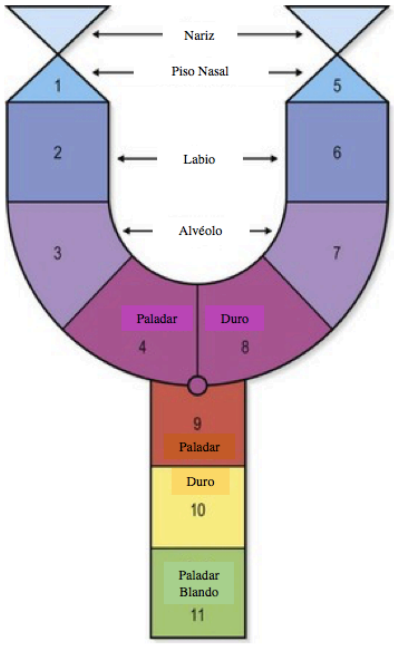

Fig. 17. Clasificación de Kernahan. Permite clasificar fisuras uni o bilaterales.

IV. TÉCNICA QUIRÚRGICA

Análisis antropométrico y planificación

La antropometría es la medición de los individuos y permite comparar su anatomía bajo condiciones normales o anormales.
El Dr. Leslie Farkas, fue el pionero en objetivar las medidas de labio y nariz, él determinó puntos fundamentales para la cirugía de labio.
Alar: punto más lateral del ala nasal.
Subalar: punto más inferior del ala nasal.
Subnasal: ángulo entre base columela y labio superior.
Cresta filtral superior: es la cima de cada columna filtral en una misma línea horizontal trazada a través de subnasal.
Cresta filtral inferior: en la base de cada columna filtral (punta del arco cupido).
Labial superior: punto medio del bermellón superior (depresión del arco cupido).
Estomion: es el punto vertical a lo largo de la línea media, que divide el labio superior.
Cheilon: punto ubicado en la comisura labial.

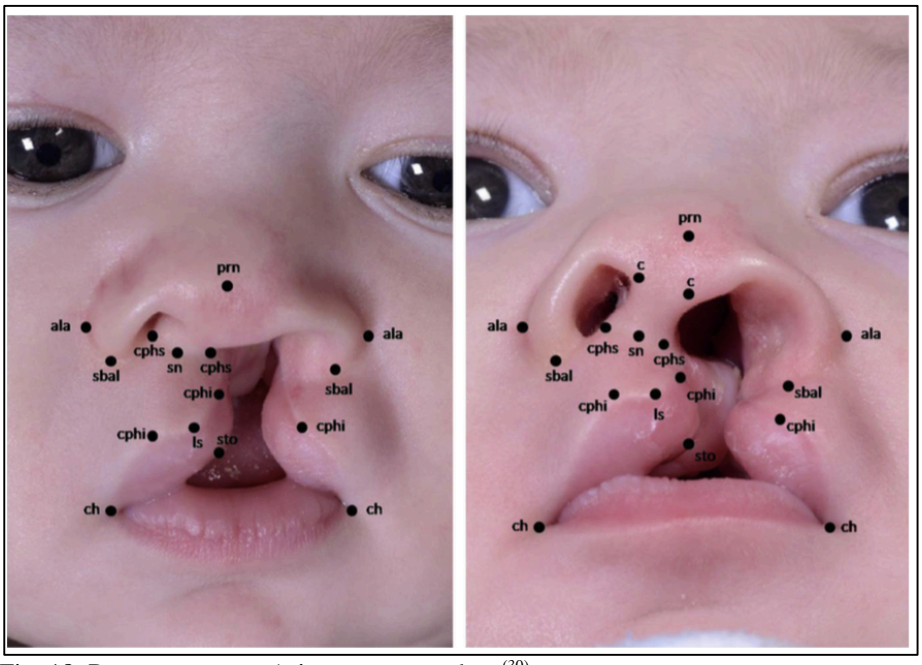

Fig. 18. Puntos antropométricos para trazados. [30]

Las mediciones más importantes para la cirugía labial son: ancho heminasal (sn-al); ancho nasal (al-al); proyección nasal (sn-prn); largo columela (sn-c); ancho columela (c-); altura labial (sn-cphi, sbal-cphi); longitud del labio (cphi-ch). [30]

A. Reparación fisura labial unilateral

Principios y objetivos

Desde el 1900, tiempo en que inicia la reparación labial unilateral, ha habido una búsqueda incesante para innovar, encontrar y difundir el "diseño óptimo", cada técnica tiene sus ventajas y desventajas, indicaciones y contraindicaciones. Sin embargo, sin importar la técnica utilizada, todas buscan los mismos objetivos, que se describen a continuación.

Diseño
- Diseño de una cicatriz que sea imagen espejo a la cresta filtral en forma y longitud del lado sano.
- Limitar los bordes de la cicatriz al diseño previsto.

Técnica
- Crear un arco de cupido simétrico y natural.
- Igualar el volumen del bermellón en cada lado de la fisura.
- Restaurar la continuidad del músculo para que el labio funcione y se aprecie con normalidad.
- Crear un vestíbulo labial de profundidad normal.
- Crear un piso nasal, narina y base alar normales.
- Centralizar la columela y elevar la base de la columela.

Tabla II. Principios para la reparación de la fisura labial unilateral. [16]

El tratamiento primario de las fisuras labiopalatinas sigue siendo un ámbito muy especial, porque no existe consenso al respecto.
Esta situación es universal, el estudio del *Eurocleft* publicado el 2000, recopiló 194 protocolos diferentes de 201 equipos y el número especial de la revista *"Annales de chirurgie plastique et esthetique"*, dedicado el 2002 a fisuras labiomaxilopalatinas, confirmó la gran disparidad de protocolos de los 11 equipos participantes.
El cierre primario de la fisura labial suele ser la primera intervención que se realiza a nivel de la fisura. La edad del cierre del labio es muy variable según los distintos equipos, puede efectuarse de forma aislada o asociada a otros procedimientos. [29]

Edad del cierre labial

Varía desde las primeras 48 hrs. de vida a los 6 meses de edad, la cirugía neonatal o durante las tres primeras semanas, no responde a ninguna obligación relacionada directamente con el paciente. No existe urgencia, salvo responder a la necesidad de los padres.
Los argumentos a favor de la cirugía precoz siguen siendo subjetivos, sin un respaldo científico, como la presentación de series de casos (operados por mismo equipo y técnica, seguimiento, evolución, etc.)

En 1987, Ross, publicó un estudio internacional que reagrupó 538 casos de fisuras unilateral total, seguidas hasta la edad adulta en 15 centros. Una de las únicas certezas que se extrajo de este trabajo corresponde a los efectos negativos sobre el crecimiento anterior del maxilar para las cirugías realizadas antes de los 4 meses de edad. Brusati, en el 2008, presentó una evaluación a largo plazo de sus fisuras unilaterales, comparada con la Oslo (Abyholm), los únicos factores identificados que tenían una influencia desfavorable sobre el crecimiento facial, eran la agenesia del incisivo lateral y en algunos casos, la realización de la primera intervención antes de los 4 meses de edad.
De forma global, ninguna evidencia justifica hoy, dar prioridad a una cirugía neonatal y aún se tiene que demostrar que todos los protocolos sean válidos para los niños. [29]

En general todas las técnicas tienen buenos resultados en manos expertas, ya que existen mínimas diferencias en la ubicación de las incisiones, pero en el fondo, la reparación de mucosa, encía, músculo y nariz, siguen los mismos principios.

Técnicas iniciales

Hasta 1930, la mayoría de las reparaciones se realizaban aproximando los bordes incindidos en una línea recta. En las fisuras completas e incompletas, la altura del labio resultaba deficiente, ya que la cicatriz retrae y acorta el labio. [16]

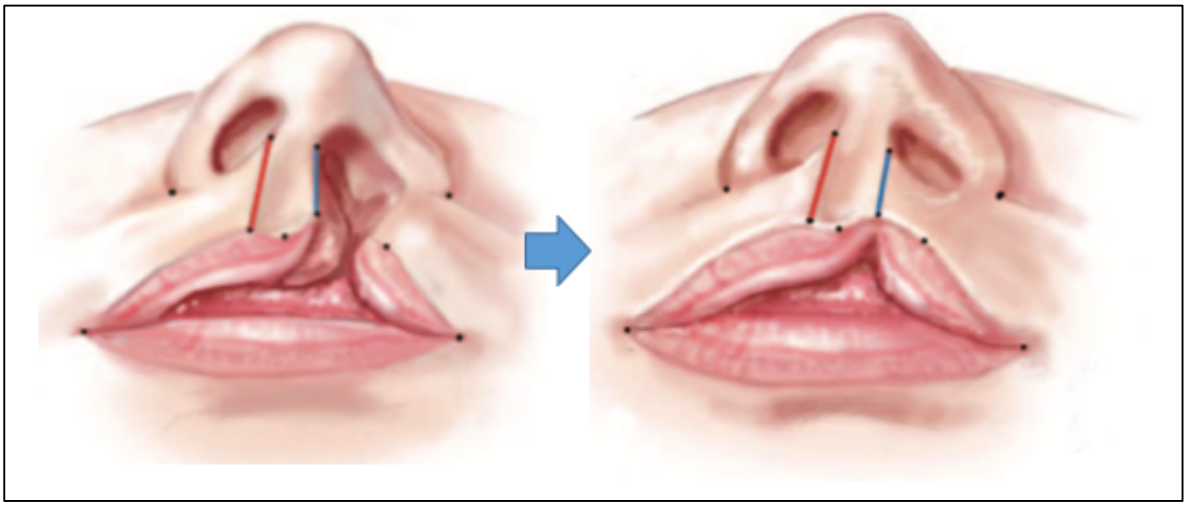

Fig. 19. Retracción de la cicatriz por técnicas de línea recta. [16]

Con el estudio de técnicas por los siguientes 20 años, se desarrollaron los diseños geométricos (técnica de Tennison y LeMesurier), que fueron logros importantísimos e ingeniosos en la resolución del problema de la altura del labio y el balance del arco de cupido, a pesar de ellos, estas técnicas van acompañadas de cicatrices que interrumpen la columna filtral, haciéndolas muy visibles.

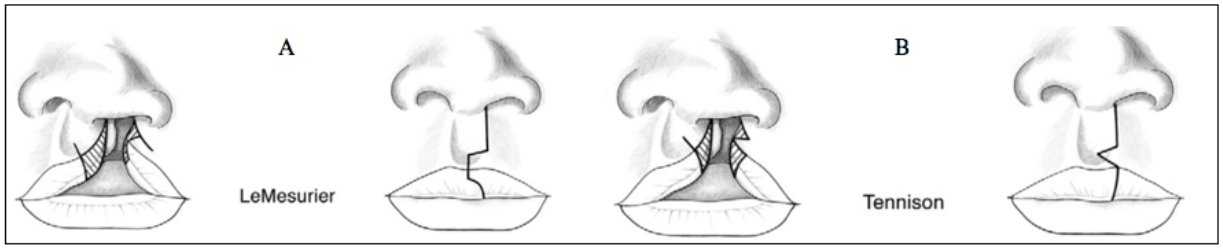

Figura 20. A. Técnica rectangular de LeMesurier. B. Técnica triangular de Tennison. [6]

No es hasta la aparición de la técnica de Millard (rotación y avance) con su particular diseño de las incisiones, que permite la mínima disrupción de las subunidades estéticas, una revolución en el manejo quirúrgico de las fisuras labiales. [16]

En los últimos años, ha arremetido en el mundo de las técnicas para cierre de fisuras labiales la descrita por David Fisher en el 2005, cuya novedad es la introducción de un pequeño triángulo en el colgajo lateral, que permite corregir la altura del labio y por lo tanto otorgar un mejor resultado estético en cuanto a la altura del labio y retracción de cicatriz.

A continuación, se describirá primero la técnica de Millard II y posteriormente la técnica de Fisher, ambas en detalle e intentando realizar una fiel traducción e interpretación de los artículos seleccionados.

Adicionalmente se introducirá la técnica de Z plastía, ya que forma parte de los procedimientos complementarios al cierre labial, tal como lo es la frenectomía.
Junto con ello, en el anexo, la descripción de materiales de suturas y sus características, enfocados en los utilizados en este tipo de cirugías.

1. Técnicas de los colgajos de rotación y avance de Millard [4]

Principios

Esta técnica de plastia de trasposición es en realidad una plastia en z asimétrica. La rotación del borde interno horizontaliza el arco de cupido y abre un espacio que se rellena con el avance del colgajo lateral. La situación de las cicatrices respeta la regla de las unidades estéticas: la cicatriz lineal vertical se sitúa sobre el relieve de la columna del filtrum y la horizontal se oculta en la sombra de la base nasal, en el límite. En el reborde de la línea mucocutánea se dibuja un colgajo triangular cuya base mide alrededor de 2 mm y que permite ajustar la altura del labio, sobre todo en fisuras amplias.
Las peculiaridades de esta técnica, que es muy adaptable ("cortar a medida que se avanza"), dejan mucha iniciativa al cirujano.
Se describen dos trazados de Millard, siendo el 2 el más utilizado en la actualidad. [29]

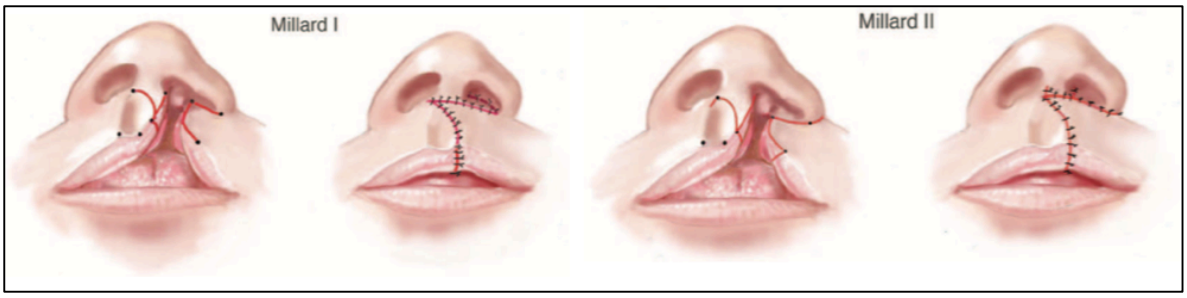

Fig. 21. Diseño incisiones y sutura final, en técnica Millard I y II. [16]

Técnica quirúrgica

Se tatúan las siguientes marcas previo a la infiltración con anestesia local

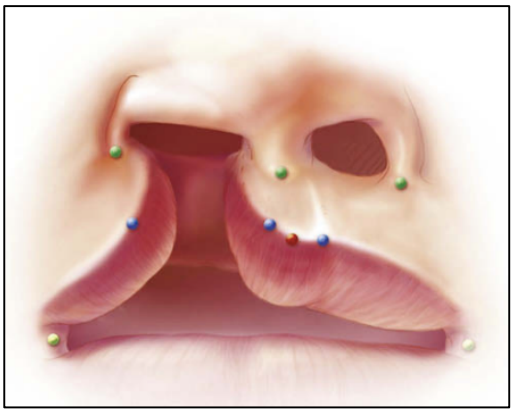

Puntos azules: se marcan en el blanco del labio, sobre la cresta filtral.
Punto rojo: porción central donde se ubicará el nuevo arco de cupido
Puntos verdes: ancho nasal, y centro de la columela.

Fig. 22. Puntos iniciales para incisiones en técnica Millard II. [4]

Se realizan las mediciones establecidas por Farkas, para visualizar el nivel de corrección.
En el lado no fisurado se mide la altura del labio a nivel de la columna del filtrum. A los 6 meses mide 11 mm como promedio. [4, 29]

Trazado de la incisión

Con una hoja 15c u 11, se crean las incisiones verticales y horizontales. Se comienza por la incisión y disección de colgajo lateral (avance). El tejido hipoplásico del margen de la fisura, se remueve (en la figura es la zona gris) y se diseca sobre el orbicular de los labios. Se debe tener extremo cuidado con la disección para poder identificar las siguientes tres capas: mucosa, músculo y piel. [4, 29]

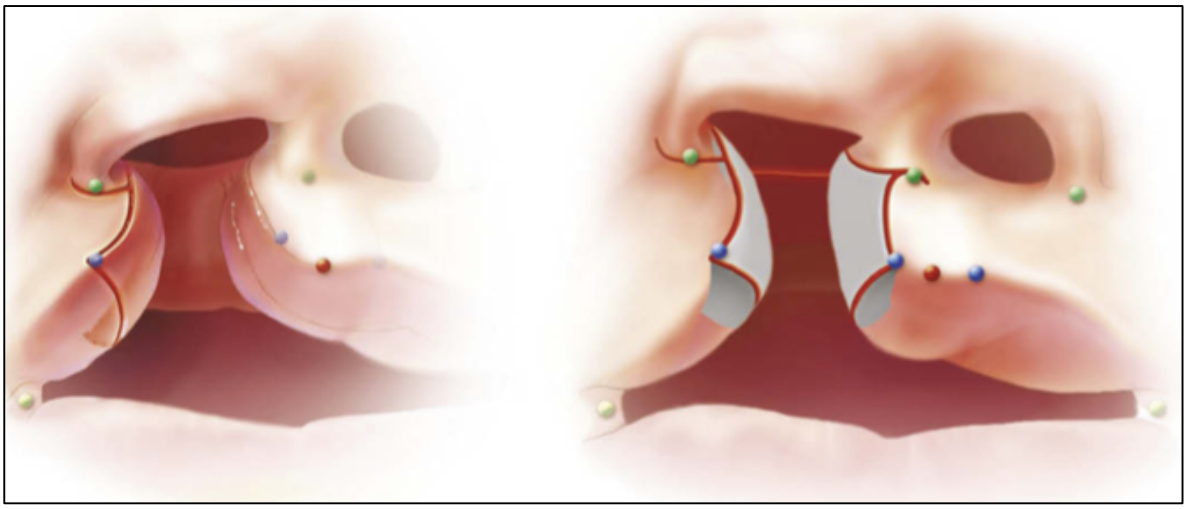

Fig. 23. Incisiones esquemáticas en técnica Millard II. [4]

Se realiza una incisión por el vestíbulo y se diseca hasta la piriforme. Esta disección permitirá el avance del colgajo.

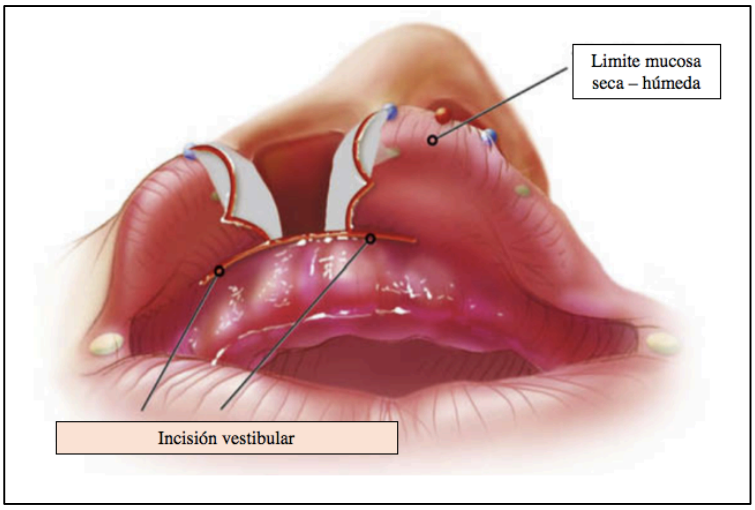

Fig. 24. Incisión vestibular en técnica Millard II. [4]

Posteriormente se realizan las incisiones verticales y horizontales del colgajo medial (rotación), así como también la disección por planos, de manera similar a la efectuada en el colgajo lateral. En la porción central de este colgajo, la unión de las incisiones verticales y horizontales se hace de manera curva, a diferencia de las del colgajo lateral que son más bien rectas. [4, 29]

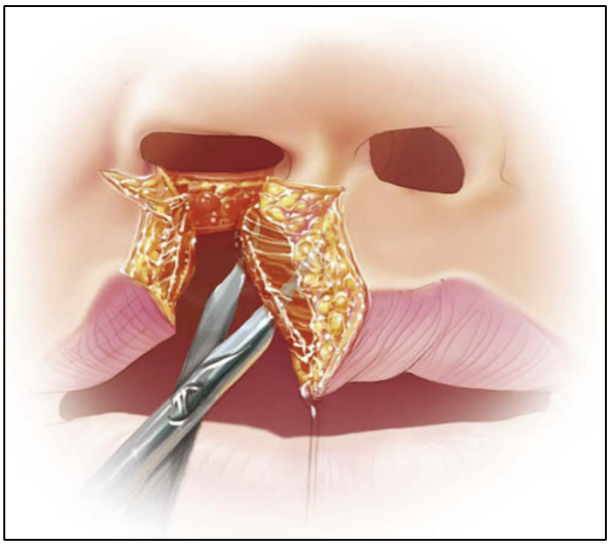

Fig. 25. Decolación plano muscular en segmento medial. [4]

Disección subpericóndrica

En la línea media, la incisión labial e interseptocolumelar permite acceder al borde anterior del tabique nasal. Por encima de la espina nasal anterior, se expone el borde anterior del tabique, desviado hacia el lado opuesto a la fisura. El pericondrio del borde anterior se incinde, y después de descubrir el cartílago (que se identifica por su color blanco-transparente), se despega. [4, 29]

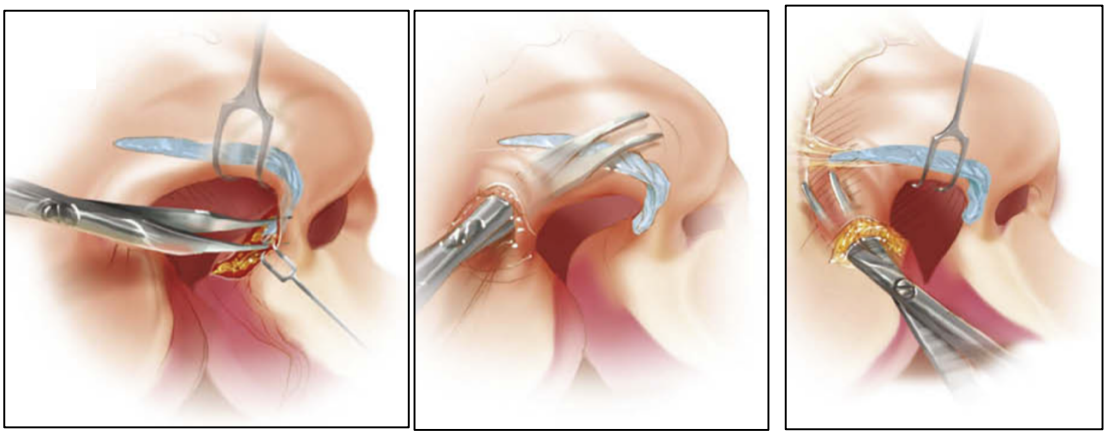

Fig. 26. Acceso, decolación y liberación cartílagos alares. [4]

Con el disector de Cottle, se asciende hacia la arista nasal del lado de la fisura y se alcanza la cara profunda del hueso nasal y después se vuelve a descender para separar el pericondrio de la cara profunda del cartílago triangular hasta su borde inferior en forma de cuello de camisa. A nivel de la punta, los dos cruz mediales se separan entre sí con unas tijeras curvas de Ragnel, que ascienden por el centro de la columela y continúan la disección en la cara superficial de la cúpula y del cruz lateral del cartílago alar, despegando el plano cutáneo en toda su extensión. El cartílago alar se mantiene unido a su revestimiento interno mucocutáneo. La cara superficial del dorso y del cartílago triangular se liberan a continuación.

Esta disección se une en sentido lateral al despegamiento subperióstico de la cara anterior del maxilar, de modo que el disector pueda pasar libremente de arriba hacia abajo, desde el hueso nasal al borde de la narina. El desdoblamiento de los planos superficial y profundo continua por la parte más anterior del vestíbulo nasal. Al final de esta etapa, se puede movilizar el cartílago alar de forma simétrica con respecto a su homologo, solapándole con el borde caudal del cartílago triangular. [4, 29]

Suturas

Las suturas comienzan en la nariz, introduciendo el colgajo maxilar lateral de pedículo subcolumelar en la de la mucosa nasal, justo bajo el cartílago, se realiza con sutura prolene 6/0. A nivel lateral, el colgajo de pedículo inferior nasal se sutura en la incisión que rodea el orificio piriforme, también con prolene 6/0. También forma parte del piso nasal al suturarlo a la mucosa nasal premaxilar y a la mucosa septal. Después, la mucosa del vestíbulo labial se sutura hasta la línea media. La distribución de las tensiones a lo largo de la sutura, favorece el aumento de la profundidad del vestíbulo en la proximidad del frenillo labial mediante un ligero fruncimiento del borde superior. Después del cierre completo del vestíbulo, se debe aprovechar el acceso al vientre inferior del musculo transverso para pasar, a partir del vestíbulo labial, un bucle de hilo reabsorbible que suspende el vestíbulo desde el musculo, frente a la zona que debería corresponder a la ubicación del incisivo lateral. [4, 29]

Orbicular y músculos superficiales de la nariz

La parte profunda y superior del orbicular se suspende del recubrimiento fibroso y perióstico de la espina nasal. Las inserciones del musculo orbicular opuesto proporcionan un anclaje potente y flexible que no se desgarra al ajustarlo en las fisuras más amplias. [4, 29]

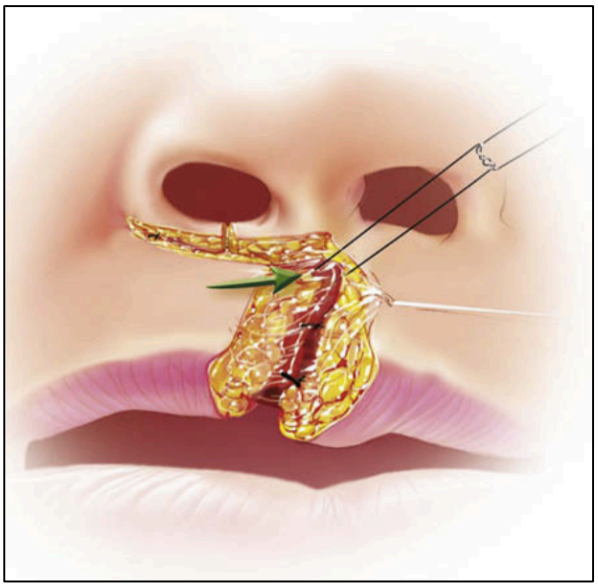

Fig. 27. Inicio sutura muscular. [4]

La continuidad del orbicular se reestablece con un primer punto superior y profundo de Vycril 5/0, que avanza el orbicular lateral sobrepasando la línea media, donde se une con su homólogo.

Esta sutura define las columnas del filtrum y reajusta la base nasal. Al aumentar la tensión transversal del labio en sentido superior, proporciona más libertad y proyección a su borde libre. La sutura del orbicular se continua en un solo plano. [4, 29]

Sutura cutánea

Sigue fielmente el trazado que se ha descrito, con Prolene 6/0, que se mantiene por 7 días. [4, 29]

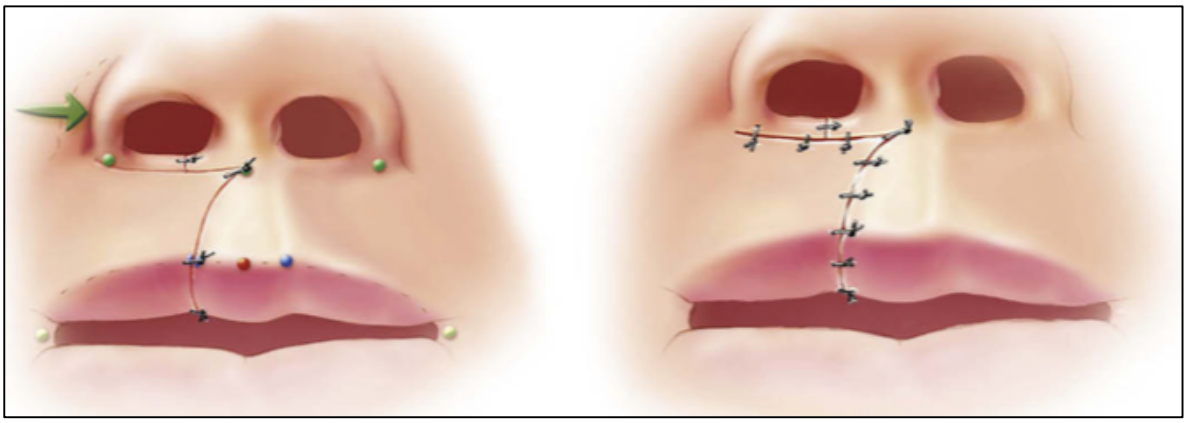

Fig. 28. Procedimiento finalizado. [4]

2. Técnica de Fisher [9, 10]

Primero se realizan las siguientes marcas de referencia (chequear con figura 29)
Línea media y cresta filtral superior del lado sano (puntos 1 y 2). Punto 3, cresta filtral superior lado no sano, buscando símil lado sano.
Línea media del labio superior y los puntos más altos del arco de cupido en la unión bermellón cutánea (puntos 4 – 5 – 6)
Inmediatamente superior a los puntos anteriores y perpendicular a la unión bermellón cutánea, a través del arco de cupido, se marcan los puntos 7 y 8. La línea 3-8 debe ser el espejo de la línea del lado sano (línea 2-7).

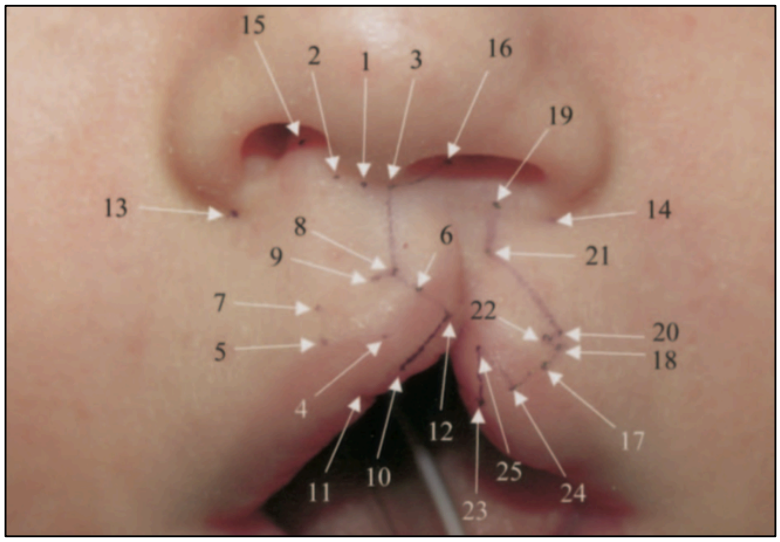

El corte en el lado medial del labio se marca sobre el pliegue cutáneo, iniciando en el punto 8, corriendo perpendicular por la cresta filtral (línea 3-8) para terminar antes de la línea media del filtrum (punto 9)
La línea roja se marca en tres puntos (10-11-12), bajo la línea media y bajo los tres puntos más altos del arco de cupido. Los puntos 8, 6 y 12 deben formar una línea recta que corre perpendicular al margen libre del labio superior.

Fig. 29. Marcas iniciales Técnica Fisher. [9, 10]

La línea 10-12 representa la incisión del rojo del labio que recibirá el colgajo lateral del bermellón. Las incisiones mediales del labio varían muy poco. La posición del punto 3 y por lo tanto la pendiente de la línea 3-8 variará entre los casos de acuerdo a la posición del lado contralateral, buscando la simetría. Para fisuras pequeñas, el grado de rotación inferior del lado fisurado en relación a la zona más alta del arco de cupido es mínimo, y puede no ser necesario la utilización del triángulo inferior. En aquellos casos, donde el defecto es de 1mm o menos, se puede lograr con la técnica Rose-Thompson.

Piso nasal
Puntos subalares derecho e izquierdo se marcan (puntos 13 y 14). El ala nasal del lado fisurado está rotada hacia lateral y en una posición más vertical (más vertical en fisuras completas). El punto 16 representa la altura del piso nasal en su cara interna del lado fisurado, que tiene que ser similar al punto 15 que es el punto espejo en lado sano.
Estos dos puntos se marcan considerando la cantidad de piel, lateral a la base de la columela del lado fisurado y medial a la inserción alar del lado fisurado.
Si existe una deficiencia del elemento lateral, el punto 16 debe colocarse más lateral para evitar una obliteración de la narina. Por el contrario, si existe tejido suficiente, el punto 16 se puede colocar más medial, hacia la base de la columela. [9, 10]

Medidas y cálculos

Se toman del punto más alto de la columna filtral hasta el pliegue cutáneo inmediatamente superior al arco de cupido, la línea 2-7 representa la altura total del labio (o *"total lip height"*), línea 3-8 representa la altura del labio a nivel de la columna filtral del lado fisurado (o *"greater lip height"*). La altura total del labio se mide con el labio en reposo.
La base del triángulo inferior (o *"lesser lip height")* es igual a la altura total del labio menos la *"greater lip height"* menos 1 mm.

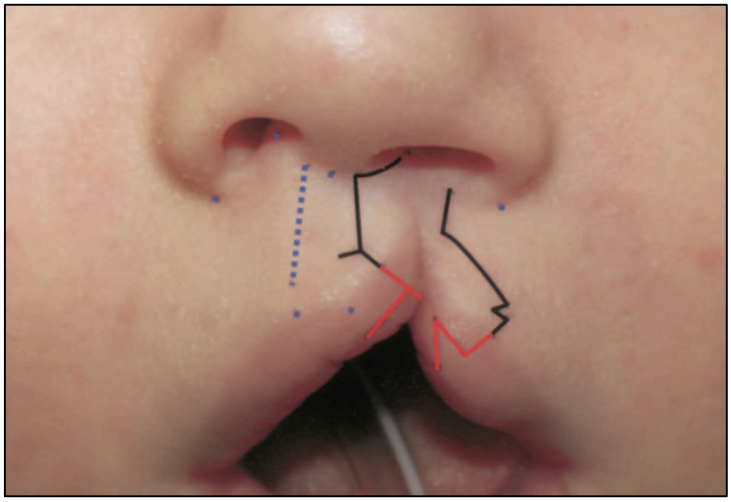

Fig. 30. Esquema incisiones Técnica Fisher. [9, 10]

Con la incisión inicial (línea 8-9) el punto más alto del arco de cupido del lado fisurado se rota hacia caudal. Existe una ganancia extra de 1mm aproximadamente, cuando el ángulo que se forma entre la línea 3-8 y la línea 6-8 se abre hasta los 180°.
La *"lesser lip height"* es usualmente entre 1 y 1,5 mm y se debe mantener bajo los 2 mm, para fisuras menores, un triángulo inferior no es necesario.

Colgajo lateral

Las marcas del colgajo lateral requieren un ajuste en altura, dependiendo de la altura del segmento lateral del lado fisurado. Dicho esto, uno no debería comprometer la base de la columna filtral. Como describió Noordhoff, es mejor usar la altura del bermellón para determinar el punto del colgajo lateral que formará la base de la columna filtral.

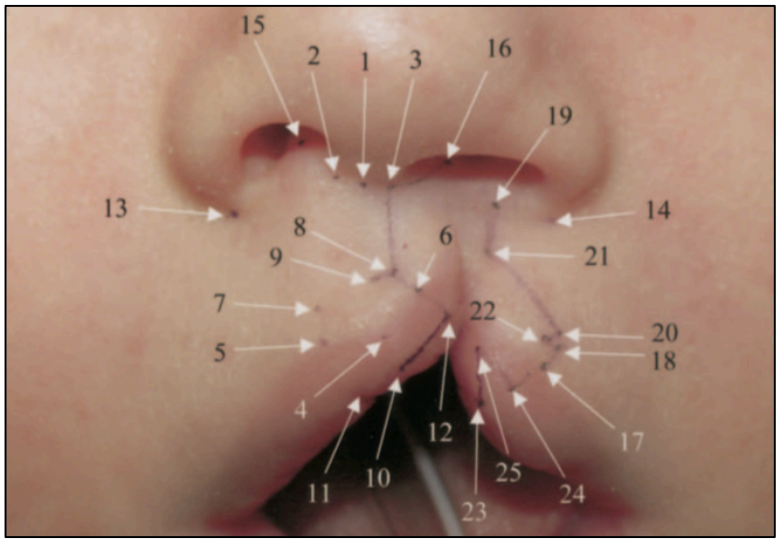

Fig. 31. Marcas iniciales Técnica Fisher. [9, 10]

El punto 17 se coloca a lo largo de la unión bermellón-cutánea en el punto donde el pliegue cutáneo y la línea roja (unión bermellón-mucosa) comienza a converger hacia medial. A lo largo de una línea perpendicular a la unión bermellón-cutánea, pasando a través del punto 17, el punto 18 se marca justo sobre el pliegue cutáneo. Las líneas 6-8 y 17-18 se encontrarán y por lo tanto deben ser del mismo largo.

El punto que cerrará el piso de la apertura nasal (punto 19) se posiciona lo más medial y superior que se puede del punto 14, tal cual el punto 15 está del punto 13. El punto 19, por lo tanto, se debe colocar de tal manera en relación al punto 16, para que cuando se aproximen, la circunferencia de la apertura nasal del lado fisurado iguale al lado sano, además de igualar en altura vertical ambas bases alares.

La distancia entre los puntos 18 y 19 determinará el patrón de los puntos restantes del colgajo lateral. Usando *calipers*, los puntos 20 y 21 se colocan entre los puntos 18 y 19. Punto 22 se posiciona de tal manera en relación a los puntos 18 y 20 para completar un triángulo isósceles; línea 18-22 y 20-22 son iguales a la línea 8-9 y el ancho basal del triángulo es igual a la *"lesser lip height"*.

Si es labio lateral es corto, el punto 20 se puede posicionar lateral al plano sagital pasando a través del punto 18 y el segmento 20-22 puede ser coincidente con la porción inferior de la línea 21-20. La longitud necesaria será obtenida cuando el ángulo 21-20-22 se abra desde 0 hasta 90°. Si el segmento lateral es verticalmente largo, el punto 20 se debe posicionar a lo largo de la línea que une los puntos 18 y 21. Si el labio aún es largo, una incisión en cuña en el labio superior se puede realizar bajo el punto 19. La porción superior de esta cuña se puede posicionar en el segmento medial de la cresta alar, aunque nunca extenderse más allá del punto subalar.

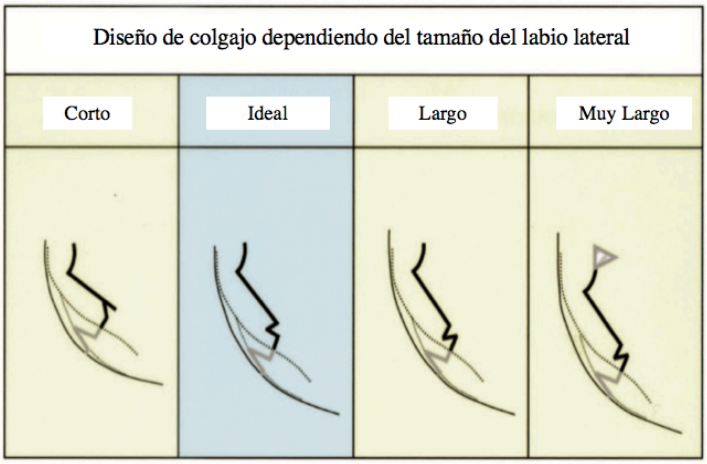

Fig. 32. Diseño colgajo dependiendo del tamaño del labio lateral. [9, 10]

Punto 21 se ubica entre los puntos 19 y 20 de manera tal que la longitud 21-19 y 21-20 sean iguales a la 3-16 y 3-8 respectivamente, y el ángulo 19-21-20 se aproxime al 16-3-8.

Punto 23 se marca a lo largo de la línea roja bajo el punto 17. El colgajo lateral de bermellón se marca a continuación. A lo largo de la línea que une los puntos 17 y 23, el punto 24 se marca de manera tal que la longitud de 17-24 se igual a la línea 6-12. La longitud de 23-25 y 24-25 son iguales a la longitud de la incisión inicial a lo largo de la línea roja del segmento medial (línea 10-12) y la base del triángulo debe ser igual a la cantidad de aumento del bermellón requerido (la longitud de 5-11 menos la longitud de 6-12).

Fisuras incompletas

Sobre los puntos 16 y 19 (o 19'), una incisión en forma de cuña se realiza en la ventana nasal. La distancia entre 16 y 19 (o 19') debe ser 1 mm menos que la diferencia en la circunferencia de la narina entre del lado fisurado y no fisurado (1 mm menos para evitar la constricción nasal del lado fisurado). Para determinar esto, el autor mide las narinas con dilatadores cervicales de Hegar. Estos dilatadores se numeran de acuerdo al diámetro. Multiplicando la diferencia del diámetro por 3, se obtendrá la máxima longitud de la incisión permitida en la ventana nasal.

Fisuras completas: El aspecto superior del cierre posterior se logra usando un colgajo medial del segmento medial, un colgajo lateral modificado proveniente del colgajo lateral y un colgajo que se desprende bajo el cornete. El colgajo medial se extiende desde el punto 16 hacia la mucosa nasal. Generalmente de 1 o 2 mm de largo, lo suficiente para recibir las suturas. Sobre el punto 19 (o 19'), un colgajo rectangular lateral se diseña. A diferencia del colgajo lateral de Millard, es superolateral más o menos al nivel cutáneo del ala vestibular nasal.
Su base se extiende desde el punto 19 (o 19') hasta la parte inferior del cornete. El margen distal del colgajo es inicialmente la porción más superior de la incisión vertical.
Si existiese una distancia anteroposterior entre "greater" y "lesser" en los segmentos maxilares, se hace necesario un colgajo proveniente del infracornete.

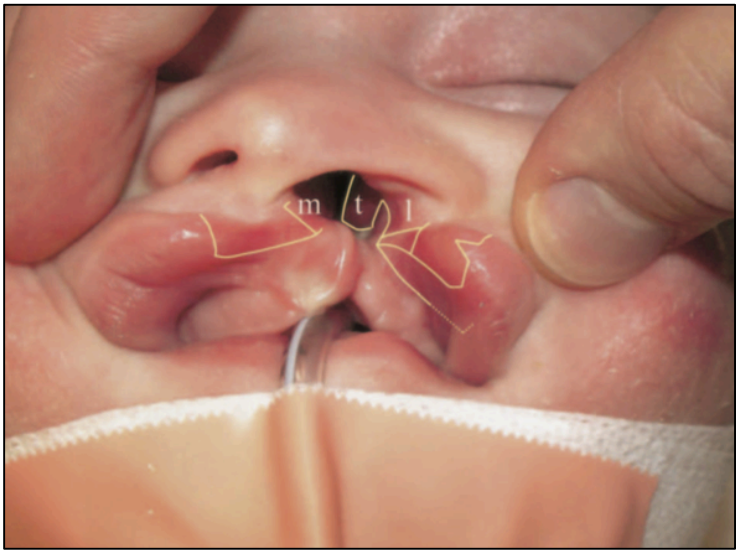

Fig. 33. Diseño de colgajos. Proveniente del cornete (t), un colgajo medial (m), y un colgajo lateral modificado (I). [9, 10]

Éste rotará hacia caudal y anterior, y se suturará hacia lateral. Se utilizará para cubrir el defecto mucoso creado por el avance anteromedial del colgajo lateral, y su margen distal cubrirá la fisura alveolar sobre el nivel de la encía.

Procedimiento [9, 10]

Las marcas en piel se tatúan con una aguja calibre 25G, se realiza un bloqueo infraorbitario bilateral, y en el lado fisurado se realiza un bloqueo local de la base alar, apertura piriforme, y cornete inferior con solución lidocaína al 1% epinefrina 1:200000. No se infiltra labio
La incisión comienza en la zona medial con bisturí y tijeras. La incisión sobre el pliegue cutáneo llega justo antes del músculo. El margen en relación a la fisura se elimina, la disección libera el músculo de la piel y el bermellón de la mucosa subyacente. La disección entre la piel y el musculo debe dejar al menos 1 mm de espesor. El orbicular se libera de su inserción anómala en la región de la base alar y del margen alveolar.
El labio y la base de la columela se posicionan para predecir la posición final, así como también la parte más alta del arco de cupido.



La disección continua con el segmento lateral, si la fisura es completa, es útil comenzar con la incisión en mucosa ya que de esta manera liberará la porción alveolar del margen de la fisura. También se descarta el tejido circundante a la fisura. La disección libera el músculo de la piel subyacente y el bermellón de la mucosa. En el colgajo lateral, la disección entre la piel y el músculo es más extensa, hasta la base del cartílago alar para liberar la inserción del orbicular.

Fig. 34. Incisiones de los colgajos diseñados anteriormente. [9, 10]

La disección continúa hasta liberar la base alar del maxilar. La red vestibular, formada por el margen caudal de base lateral del cartílago lateral, el cartílago accesorio y el pericondrio, se liberan de su inserción posterolateral. Cuando sucede esto, la base alar puede avanzar anteromedialmente sin acentuar el ala nasal. Si existe una distancia significativa entre los segmentos *"greater"* y *"lesser"* del maxilar, el avance anterolateral del ala nasal dejará una superficie cruenta que es preferible cubrir con un colgajo proveniente del cornete. Este colgajo se rota hacia inferior y luego hacia anterior, el sitio dador se cauteriza. Los márgenes del colgajo lateral y del colgajo del cornete se suturan.

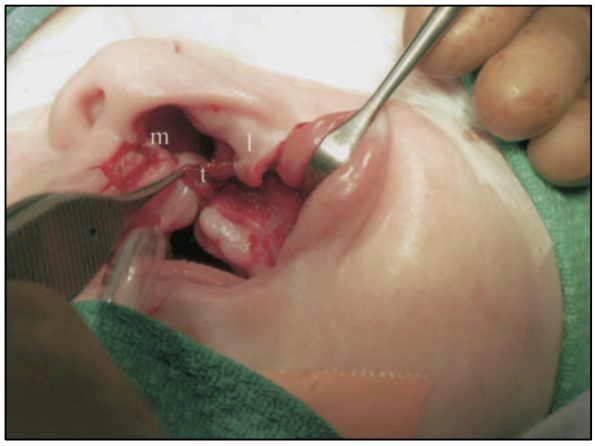

Fig. 35. Movilización de los colgajos. [9, 10]

El margen medial original y el margen posterior del colgajo del cornete se suturan al margen libre del área alveolar superior. El margen distal del colgajo lateral se rota cruzando la sutura y se sutura al colgajo medial. Luego la incisión bucal más superior se sutura con Vycril. El margen distal del colgajo del cornete se sutura en la mucosa más superior del colgajo lateral en la zona del defecto alveolar. El cierre continúa caudal con la aproximación de la mucosa desde el vestíbulo nasal, se utilizan fórceps para reposicionar el domo nasal del lado fisurado y de esta manera asegurar la posición del cartílago lateral. Para esto se utilizan uno o dos puntos de sutura que van a mantener el avance anteromedial del crus lateral, de esta manera se crea la curvatura normal del cartílago lateral. Con un retractor de Ragnell, el domo del lado fisurado se retrae anteromedialmente, y mediante una sutura transfixiante se oblitera el espacio muerto creado por la liberación de la red vestibular, asegurando el avance anteromedial del crus lateral. La base de la columela y la base alar del lado fisurado se aproximan mediante una cincha alar. La sutura del musculo es el paso siguiente y finalmente la piel se sutura de manera simple con Prolene 6/0. El colgajo del bermellón lateral se introduce bajo el musculo, suturándose hacia la línea roja del colgajo medial.

3. Z plastia

El origen exacto de la z plastia y la técnica permanecen poco claros, aunque se sabe que data de aproximadamente un par de centurias.
Pocas técnicas resultan ser tan versátiles para el cirujano plástico. No sólo sirven para evitar la contracción de la cicatriz, sino que también para camuflarla.

Conceptos básicos:

Existen 3 principios por los que se usa la z plastía: [14]

1. Para alargar una cicatriz o evitar la contracción
2. Para disipar la cicatriz
3. Realinear la cicatriz en zonas de mínima tensión

Técnica básica

La técnica consiste en 2 constantes

1. Existen tres incisiones de igual longitud: la incisión central y 2 anexas.
2. Existen 2 ángulos de igual grado, las incisiones anexas forman un ángulo de 60° con la incisión central.

Idealmente, la incisión central debe ubicarse a lo largo de la cicatriz en su zona media. De forma alternativa, si la cicatriz será retirada con una incisión fusiforme, ésta será la incisión central. Los colgajos triangulares subcutáneos van a permitir transponer uno sobre otro los lados de los triángulos. Esto resulta en una nueva incisión central que es perpendicular a la incisión central original. Debe hacerse hincapié que las incisiones anexas prácticamente no cambian de orientación.
Luego del cierre, la cicatriz se reorienta a lo largo de las incisiones anexas y la nueva cicatriz central se orienta en líneas sin tensión. [14]

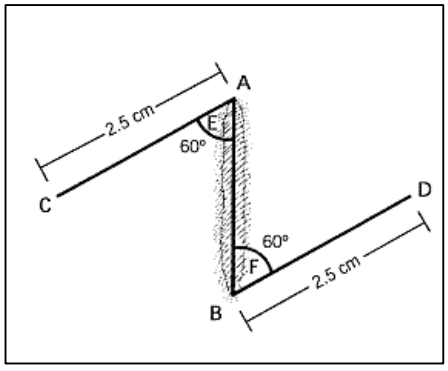

Fig. 36. Diseño Z-plastía. [14]

Este concepto es importante ya que si la cicatriz inicial está en una zona sin tensión, realizar una z plastía dejará un resultado estético no aceptable porque la cicatriz nueva quedará perpendicular a las zonas sin tensión. Esto significa que una simple resección de una cicatriz con un cierre primario, es el tratamiento de elección en ciertos casos.

La longitud de la cicatriz original también aumenta luego de la z plastía, lo que es útil cuando se desea liberar la contracción de la cicatriz. La longitud de las incisiones y el ángulo va a determinar el tamaño de los colgajos y por lo tanto la longitud de la nueva cicatriz.
La cicatriz final tendrá 75% o 100%, si el diseño de la z es de 60°, una cicatriz original de 2 cms pasará a tener 3,5 cms.
A medida que el ángulo de las incisiones anexas aumenta, la cicatriz final también aumenta de tamaño. [14]

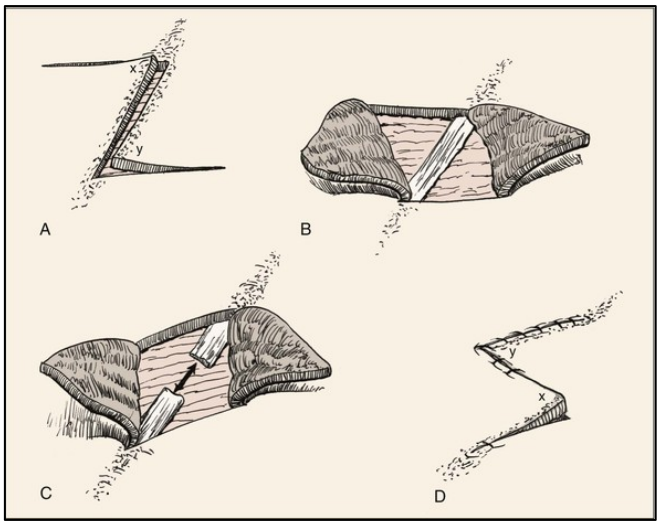

Fig. 37. Inicio y resultado Z-plastía. [14]

Variaciones [14]

Doble z plastía opuesta

2 incisiones tipo z plastía se diseñan inmediatamente adyacentes una a la otra, como imágenes en espejo. La ventaja de esta incisión es que se logra una adecuada longitud en áreas de poco tejido. Por ejemplo, se utiliza en la liberación del canto medial de la orbita

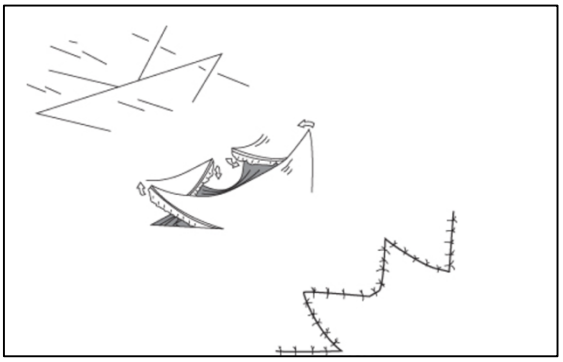
Fig. 38. Esquema doble z plastía opuesta. [14]

Triángulos desiguales

Cambiando la angulación entre las incisiones anexas y la central, se generan triángulos desiguales. Esto es especialmente útil en áreas donde la elasticidad de la piel es diferente, como por ejemplo, en los bordes de la cicatriz

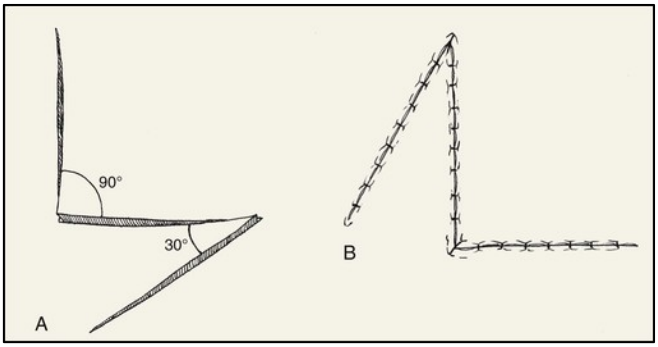

Fig. 39. Esquema triángulos desiguales en z plastía. [14]

Z plastia de 4 colgajos

Es sencillamente una clásica z plastia, con 2 incisiones anexas extras en el límite de la incisión original, esto permite una ganancia importante en longitud. Muy útil para liberar cicatrices contraídas que restringen áreas de normal flexión, como por el ejemplo, el cuello.

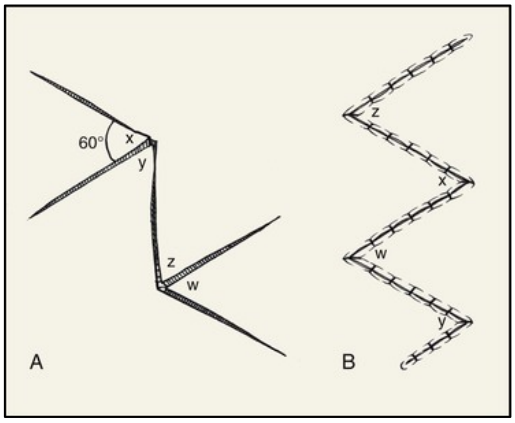

Fig. 40. Esquema z plastía de 4 colgajos. (14)

Z plastia compuesta

Uniendo muchas z plastias, se genera una z plastia compuesta. Útil cuando existe una cicatriz larga que no permite una z plastia "normal" ya que genera colgajos muy grandes, colgajos pequeños alteran menos la estética que colgajos grandes

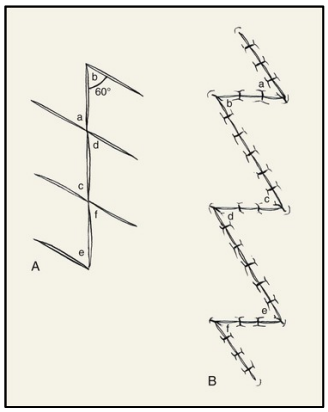

Fig. 41. Esquema z plastía compuesta. (14)

V. CONCLUSIONES

La cara es lo primero que nos relaciona con nuestro entorno, juega un rol fundamental en nuestra interacción psicosocial, uno de los objetivos de todo equipo de fisurados es devolver el concepto de "niño normal", tanto para sus padres como para su entorno social. Es por esto, que el enfoque terapéutico no es exclusivamente quirúrgico, sino interdisciplinario.

El tratamiento quirúrgico (propiamente tal) de la fisura labial es complejo, ya que involucra múltiples unidades funcionales, con sus elementos anatómicos particulares. Si esto no fuera suficiente, el resultado debe apuntar hacia la perfección estética con respecto al lado no fisurado, el desafío ya no es meramente técnico en lo quirúrgico, sino que apela un tanto al arte del cirujano, en su concepción de belleza.

Es de consenso internacional, que no existe una técnica quirúrgica preferida ni protocolo único, va a depender del grupo de trabajo y de las habilidades particulares de cada cirujano, por ende, distintas técnicas y/o protocolos pueden tener un mismo resultado.

Es de vital importancia reconocer y considerar que los pacientes están en un periodo de crecimiento y, por lo tanto, el desarrollo craneofacial inevitablemente va alterando los resultados obtenidos en la primera cirugía, lo que significará que el paciente, eventualmente deba someterse a una cirugía secundaria labial o a un retoque nasal.

VI. REFERENCIAS

1. Alison Ford, M., María Eugenia Tastets, H., & Alfonso Cáceres, R. (2010). Tratamiento de la fisura labio palatina. *Revista Médica Clínica Las Condes*, *21*(1), 16-25. http://dx.doi.org/10.1016/s0716-8640(10)70501-0

2. Arosarena, O. (2007). Cleft Lip and Palate. *Otolaryngologic Clinics of North America*, *40*(1), 27-60. http://dx.doi.org/10.1016/j.otc.2006.10.011

3. Bhuskute, A., & Tollefson, T. (2016). Cleft Lip Repair, Nasoalveolar Molding, and Primary Cleft Rhinoplasty. *Facial Plastic Surgery Clinics of North America*, *24*(4), 453-466. http://dx.doi.org/10.1016/j.fsc.2016.06.015

4. Costello, B., & Ruiz, R. (2009). Unilateral Cleft Lip and Nasal Repair: The Rotation–Advancement Flap Technique. *Atlas of The Oral and Maxillofacial Surgery Clinics*, *17*(2), 103-116. http://dx.doi.org/10.1016/j.cxom.2009.07.001

5. *Craniofacial clefts*. (2017). *Plastic Surgery Key*. Con acceso 17 Julio 2017, desde https://plasticsurgerykey.com/craniofacial-clefts/

6. Demke, J., & Tatum, S. (2011). Analysis and evolution of rotation principles in unilateral cleft lip repair. *Journal of Plastic, Reconstructive & Aesthetic Surgery*, *64*(3), 313-318. http://dx.doi.org/10.1016/j.bjps.2010.03.004

7. Dennis C., Sethu, S., Nayak, S., Mohan, L., Morsi, Y., & Manivasagam, G. (2016). Suture materials - Current and emerging trends. *Journal of Biomedical Materials Research Part A*, *104*(6), 1544-1559. http://dx.doi.org/10.1002/jbm.a.35683

8. *Ethicon*. (2017). *Ethicon.com*. Con acceso 17 Julio 2017, desde http://www.ethicon.com/

9. Fisher, D. (2005). Unilateral Cleft Lip Repair: An Anatomical Subunit Approximation Technique. *Plastic And Reconstructive Surgery*, *116*(1), 61-71. http://dx.doi.org/10.1097/01.prs.0000169693.87591.9b

10. Fisher, D., & Sommerlad, B. (2011). Cleft Lip, Cleft Palate, and Velopharyngeal Insufficiency. *Plastic and Reconstructive Surgery*, *128*(4), 342e-360e. http://dx.doi.org/10.1097/prs.0b013e3182268e1b

11. Gary, C., & Sykes, J. (2016). Intermediate and Definitive Cleft Rhinoplasty. *Facial Plastic Surgery Clinics of North America*, *24*(4), 487-494. http://dx.doi.org/10.1016/j.fsc.2016.06.017

12. Gómez de Ferraris, M., & Campos Muñoz, A. (1999). *Histología y Embriología Bucodental* (1st ed.). Madrid: Editorial Médica Panamericana.

13. *Guía Clínica AUGE. Fisura Labio-Palatina*. (2015) (3ra ed.). Ministerio de Salud de Chile. Santiago de Chile.

14. Hove, C., Williams, III, E., & Rodgers, B. (2001). Z-Plasty: A Concise Review. *Facial Plastic Surgery*, *17*(04), 289-294. http://dx.doi.org/10.1055/s-2001-18828

15. Juan Pablo Sorolla, P. (2010). Anomalías craneofaciales. *Revista Médica Clínica Las Condes*, *21*(1), 5-15. http://dx.doi.org/10.1016/s0716-8640(10)70500-9

16. Marcus, J., Allori, A., & Santiago, P. (2017). Principles of Cleft Lip Repair. *Plastic and Reconstructive Surgery*, *139*(3), 764e-780e. http://dx.doi.org/10.1097/prs.0000000000003148

17. Meruane, M.; Smok, C.; & Rojas, M. (2012). Face and neck development in vertebrates. *International Journal of Morphology*, vol. 30(4), 1373-1388. http://dx.doi.org/10.4067/S0717-95022012000400020

18. Monasterio A., L., Ford M., A., & Tastets H., M. (2016). Fisuras labio palatinas. Tratamiento multidisciplinario. *Revista Médica Clínica Las Condes*, *27*(1), 14-21. http://dx.doi.org/10.1016/j.rmclc.2016.01.003

19. Nazer H, J., Hubner G, M., Catalán M, J., & Cifuentes O, L. (2001). Incidencia de labio leporino y paladar hendido en la Maternidad del Hospital Clínico de la Universidad de Chile y en las maternidades chilenas participantes en el Estudio Colaborativo Latino Americano de Malformaciones Congénitas (ECLAMC) período 1991-1999. *Revista Médica De Chile*, *129*(3). http://dx.doi.org/10.4067/s0034-98872001000300008.

20. Netter F. (2015). *Atlas de anatomía humana* (6ta ed). Filadelfia. Elsevier Masson.

21. *Rinoplastia* (2013). *Rinoplastia.eu*. Con acceso 17 Julio 2017, desde http://www.rinoplastia.eu

22. Roussel, L., Myers, R., & Girotto, J. (2015). The Millard Rotation-Advancement Cleft Lip Repair: 50 Years of Modification. *The Cleft Palate-Craniofacial Journal*, *52*(6), e188-e195. http://dx.doi.org/10.1597/14-276

23. Rouvière, H., Delmas, A., & Delmas, V. (2010). *Anatomía humana* (1st ed.). Barcelona: Masson.

24. Sepúlveda Troncoso, G., Palomino Zúñiga, H., & Cortés Araya, J. (2008). Prevalencia de fisura labiopalatina e indicadores de riesgo: Estudio de la población atendida en el Hospital Clínico Félix Bulnes de Santiago de Chile. *Revista Española De Cirugía Oral Y Maxilofacial*, *30*(1). http://dx.doi.org/10.4321/s1130-05582008000100002

25. Sykes, J., & Jang, Y. (2009). Cleft Lip Rhinoplasty. *Facial Plastic Surgery Clinics of North America*, *17*(1), 133-144. http://dx.doi.org/10.1016/j.fsc.2008.10.002

26. Sykes, J., & Tollefson, T. (2005). Management of the cleft lip deformity. *Facial Plastic Surgery Clinics of North America*, *13*(1), 157-167. http://dx.doi.org/10.1016/j.fsc.2004.07.002

27. Sykes, J., Tasman, A., & Suárez, G. (2016). Cleft Lip Nose. *Clinics in Plastic Surgery*, *43*(1), 223-235. http://dx.doi.org/10.1016/j.cps.2015.09.016

28. Tajirian, A., & Goldberg, D. (2010). A review of sutures and other skin closure materials. *Journal of Cosmetic and Laser Therapy*, *12*(6), 296-302. http://dx.doi.org/10.3109/14764172.2010.538413

29. Talmant, J., Talmant, J., & Lumineau, J. (2011). Fisuras labiales y palatinas. Tratamiento primario. *EMC - Cirugía Plástica Reparadora Y Estética*, *19*(4), 1-28. http://dx.doi.org/10.1016/s1634-2143(11)71161-x

30. Vyas, R., & Warren, S. (2014). Unilateral Cleft Lip Repair. *Clinics in Plastic Surgery*, *41*(2), 165-177. http://dx.doi.org/10.1016/j.cps.2013.12.009

ANEXO 1: Materiales de Suturas

Generalidades [7, 8, 28]

Diámetro
Está determinado en milímetros y se expresa en múltiplos de 0. Entre más pequeño el calibre, más 0. No son comparables distintos materiales de sutura, por ejemplo, una seda 5/0 no tiene el mismo calibre que un nylon 5/0.

Fuerza tensil
Se define como la fuerza necesaria para romper una sutura por su sección mayor. En general las suturas sintéticas tienen más fuerza tensil que los materiales naturales

Configuración
Se refiere a si la sutura es monofilamento o multifilamento. Las suturas multifilamentos son trenzadas lo que permite un mejor manejo operatorio, pero aumentan el riesgo de infección y la reacción tisular. Este riesgo es consecutivo a una mayor capilaridad de las bacterias y otros cuerpos extraños. En general se prefieren suturas monofilamentos para heridas contaminadas.

Coeficiente de fricción
Se refiere a cuan fácil la sutura pasa a través de la piel. Entre menos coeficiente de fricción más probable es que el nudo se suelte. Por lo tanto, se requieren mayor cantidad de nudos para evitar esto.

Seguridad del nudo
Directamente proporcional al coeficiente de fricción. Es bueno un alto coeficiente de fricción, aunque no lo suficientemente alto, para elevar los bordes de la piel.

Elasticidad
Es la capacidad del material de mantener su longitud original luego de ser puesto a tensión por el edema.

Absorción
Se refiere a la capacidad del material de ser degradado por el cuerpo. Se dividen en no reabsorbibles y reabsorbibles. Las suturas absorbibles se definen como aquellas que pierden la mayoría de su fuerza tensil a los 60 días.

Reactividad tisular
Se refiere a la inflamación que provoca el material de sutura, en general los materiales naturales son más reactivos que los sintéticos.

Materiales [7, 8, 28]

Suturas absorbibles

Catgut
Es un material natural derivado del colágeno de las ovejas o reses. Se utiliza muy poco hoy debido a una pobre fuerza tensil, baja seguridad del nudo y alta reactividad tisular. La fuerza tensil se mantiene por 4-5 días, y la seguridad del nudo por 2 semanas.
Se utiliza en pacientes pediátricos, ya que en éstos, es difícil el retiro de las suturas.
Existe una variante cromada, que incrementa la fuerza tensil hasta los 14 días aproximadamente, con una reabsorción en 21 días.

Ácido poliglactico (*Vicryl™*)
Es un polímero de lactido y glycolido embebido en un lubricante sintético. Está disponible su versión trenzada, y ambas versiones en color transparente y violeta.
Mantiene su fuerza tensil de 65% a las 2 semanas y 40% a la tercera semana. Se degrada completamente entre los 60-90 días.
Existen dos variantes:

- *Vycril Rapide™*, cuya absorción ocurre entre los 7 y 14 días. 50% de su fuerza tensil se mantiene a los 5 días y 0% a las 2 semanas.
- *Vycril Plus™*, embebido en triclosan para un efecto antimicrobiano.

Suturas no absorbibles

Seda
Es un material natural derivado del gusano de seda (bombyx mori). Es de color negro y trenzada, adicionalmente se puede embeber en silicona o cera para disminuir la fricción tisular y capilaridad. Produce una importante reacción inflamatoria, sólo superado por el catgut. Adicionalmente por su trenzado es más probable alguna infección. Posee la menor fuerza tensil de todos los materiales de sutura. Sin embargo, si fácil manipulación es ampliamente utilizada en suturas de mucosas o en áreas suaves y/o con pliegues.

Nylon
Se compone por una cadena larga de polímeros de nylon 6 y está disponible tanto en monofilamentos como trenzado. La forma trenzada es de uso poco común, debido a su mayor tasa de infección. El monofilamento (*Ethilon™*), es la sutura no reabsorbible más utilizada en el mundo. Posee una alta fuerza tensil, baja reactividad tisular, alta elasticidad y bajo costo. Desafortunadamente posee una gran memoria y no es plegable, lo que dificulta en parte su manipulación. Existe variantes embebidas en alcohol, para disminuir esta memoria y facilitar su pliegue.
Este material es de lenta hidrólisis con una pérdida de la fuerza tensil entre 15-20% al año.

Polipropilene

Es una sutura monofilamento, con mayor fuerza tensil que el nylon, pasa fácilmente a través de los tejidos e induce una mínima reacción inflamatoria.

Por su suavidad puede ser fácilmente colocado y retirado de una herida suturada de forma intradérmica. Por su superficie suave, requiere una alta cantidad de nudos. Adicionalmente tiene una gran elasticidad, lo que permite mantener su longitud ante grandes edemas.

Suturas Reabsorbibles	*Material*	*Filamento*	*Reacción Tisular*	*Fuerza Tensil (días)*	*Reabsorción Completa (Días)*
Catgut	Submucosa Intestinal Oveja O Res	Monofilamento	Moderada	7-10	70
Catgut Crómico	Igual A Anterior Más Sales Crómicas	Monofilamento	Moderada	21-28	90
Catgut Fast	Submucosa Intestinal Oveja O Res	Monofilamento	Moderada	Hasta 7	21-42
Ácido Poliglactico (Vycril™)	Copolimero De Glycolide Y L-Lactide	Lineales	Baja	14=75% 21=50% 28=25%	56-70

Suturas No Reabsorbibles	*Material*	*Filamento*	*Reacción Tisular*	*Fuerza Tensil*	*Manejo*
Seda (Perma-Hand™)	Seda	Lineales O Trenzada	Alta	Disminuye con el tiempo	Bueno
Nylon (Ethilon™)	Polímeros De Nylon	Monofilamento O Lineales (Raro)	Baja	Indefinida	Pobre
Polipropilene (Prolene™ , Surgilene™)	Polímeros De Propilene	Monofilamento	Mínima	Indefinida	Pobre

Tabla III. Resumen suturas reabsorbibles y no reabsorbibles más utilizadas. [7, 8, 28]

ANEXO 2: Casos Clínicos

La siguiente secuencia de casos clínicos corresponden a pacientes de la unidad de fisurados del Hospital Dr. Gustavo Fricke de Viña del Mar, el profesional tratante Dr. Juan Mangili Godoy (Jefe de Unidad), autoriza el uso de las imágenes, previo consentimiento de los pacientes.

Técnica Millard I

Inicio





Trazado

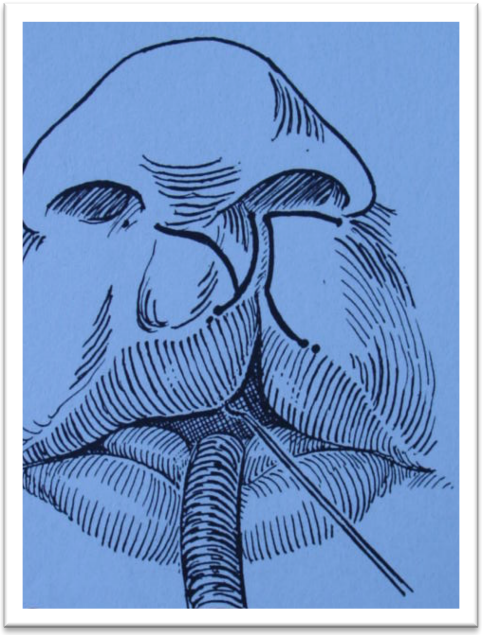





Rotación y avance

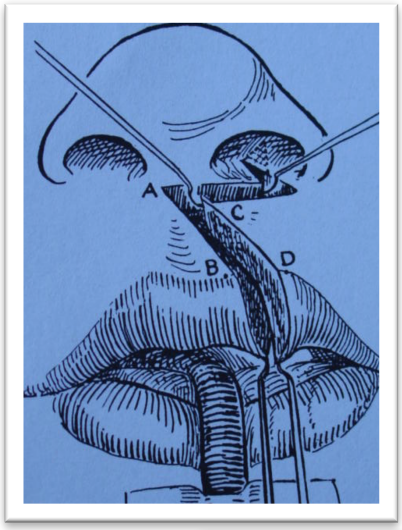

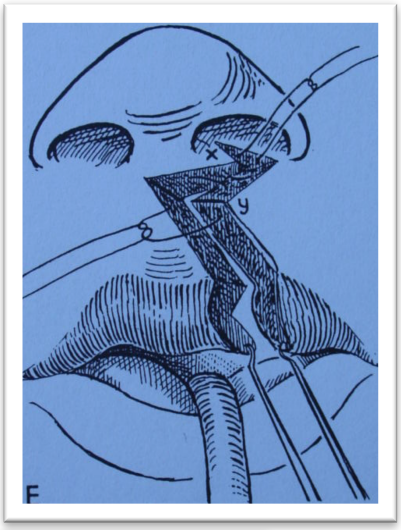

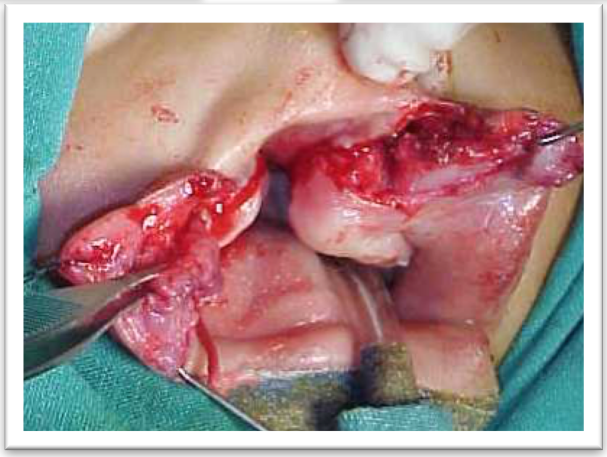

Manejo quirúrgico de la fisura labial unilateral

Cierre



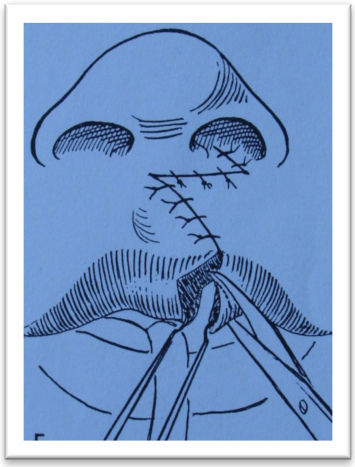





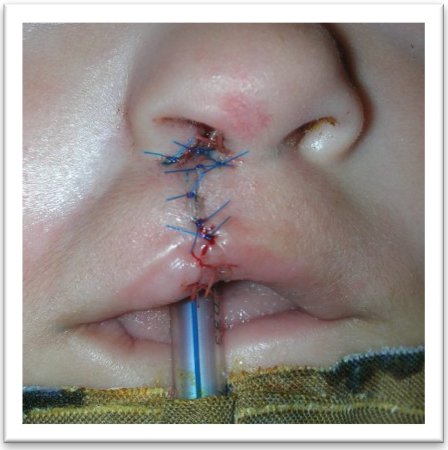

Control





Manejo quirúrgico de la fisura labial unilateral

Millard II

Inicio





Trazado





Rotación y avance

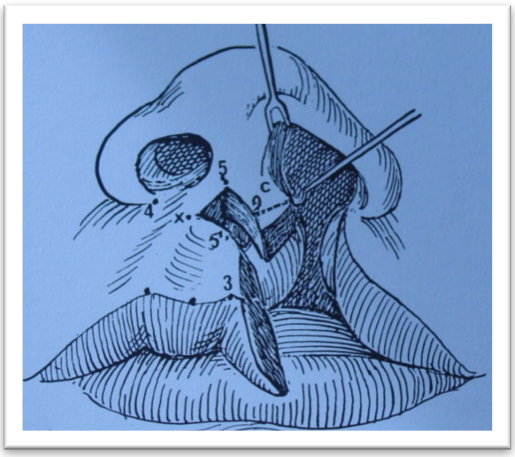







Cierre





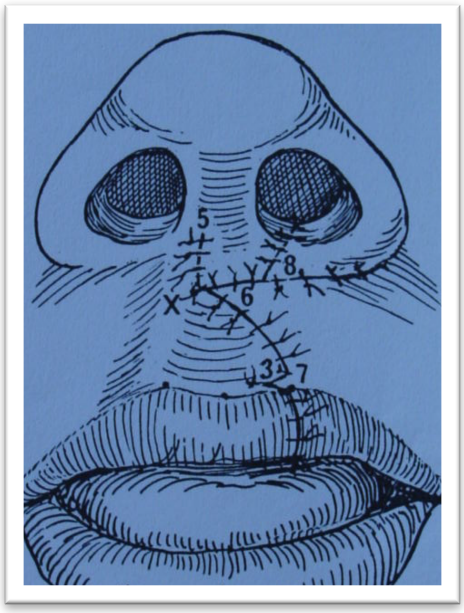



Fisher:

Inicio



Trazado



Disección y movilización

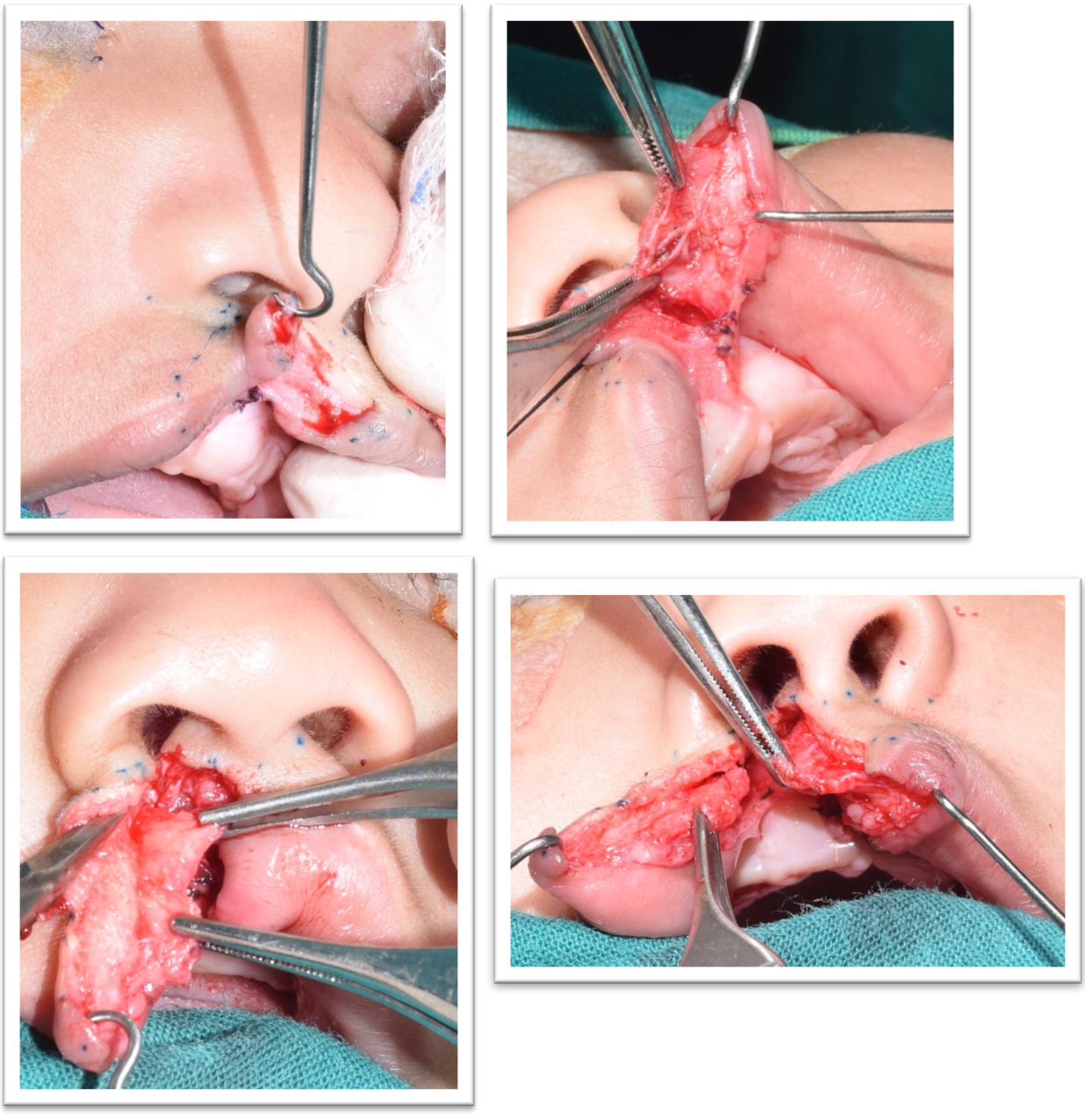

Cierre

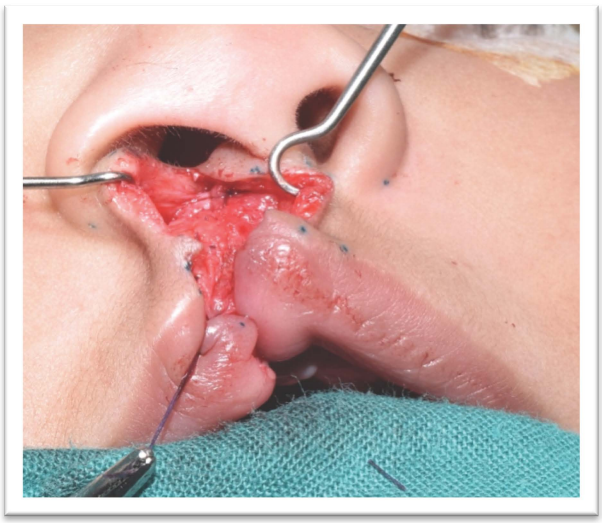





Z-plastía

Inicio



Trazado



Incisión



Cierre

