



ESCUELA DE ODONTOLOGÍA

**Evaluación del tratamiento preventivo–interceptivo de caninos  
maxilares con riesgo de erupción ectópica, en pacientes  
atendidos en Odontología Integral Infantil en la Facultad de  
Odontología de la Universidad de Valparaíso entre los años 2011-  
2013.**

Trabajo de investigación  
Requisito para optar al  
Título de Cirujano Dentista

Alumnas: Carolina León Vinet  
Valeska Mora Zapata

Docente      Prof. Dra. Francisca Couve  
Guía:        Pérez  
                  Cátedra de Ortodoncia

## **Agradecimientos**

Queremos agradecer en primer lugar, a nuestra docente guía, Dra. Francisca Couve por su apoyo incondicional y ayuda en la realización de nuestra tesis. Por estar siempre ahí para entregarnos información, resolver nuestras dudas y estar paso a paso en el desarrollo de este tema que nos fascinó desde un principio.

Son muchas las personas que hicieron posible este trabajo, partiendo por Marquito que nos prestó su oficina muchas veces para trabajar y nos facilitó toda la información que siempre le estábamos pidiendo. A la Verito por apoyarnos con una sonrisa día a día mientras nos quedábamos tardes completas revisando fichas.

A Doris, que es lejos la mujer que nos tuvo más paciencia. Nos facilitó todas las fichas que necesitamos, siempre riendo y nosotras desordenándole todo. Por muchas veces revisar nombre tras nombre de pacientes con nosotras y por dejar nuestras fichas separadas como "intocables". También a Verónica, ya que sin su ayuda tomando las radiografías con la mejor voluntad y optimismo, no hubiésemos logrado llegar a la muestra deseada.

Finalmente, a todos los que forman parte de esta Facultad, tanto a los docentes que nos formaron a lo largo de todos estos años, como a todos los funcionarios que están siempre ahí para alegrarnos los días.

## **Dedicatorias**

*A mi familia en general, por su apoyo incondicional y darme ánimos siempre para continuar a pesar de todos los momentos difíciles que tuve que vivir en esta carrera. A mi Mamá, por confiar en mí, darme fuerzas e incondicionalidad a lo largo de todos estos años. Por no dejar nunca que me dé por vencida, demostrarme que siempre que existe una salida y es mejor ver siempre el lado bueno de las cosas. A mi Yayita, por ser mi mejor paciente, la mejor abuelita del mundo, y ser la primera siempre en celebrar y emocionarse con cada uno de mis logros. A mi Tía Irma por hacer posible esta etapa que hoy termina y por estar todos estos años a mi lado. A Sebastián, mi hermano, por estar siempre preocupado por mis estudios y que me fuera bien.*

*A mis amigas de la Universidad, a las que conocí desde el primer día y las que fueron apareciendo en el camino. Les agradezco por compartir todos estos años y espero que sigan siendo muchos más ahora como "colegas".*

*A Italo, por estar conmigo al final de este proceso y apoyarme siempre con una sonrisa en los buenos y malos momentos. Por hacerme reír siempre y hacerme olvidar a veces los obstáculos del camino. Por ser parte fundamental en este último paso y compartir conmigo el comienzo de uno nuevo.*

*Y finalmente, a mi gran amiga y compañera de tesis Valita. Porque nos conocimos en la mejor etapa de nuestras vidas y desde ahí nunca más nos separamos. Gracias por ser mi partner en absolutamente todas, por confiar en mí, por todas las carcajadas, por los trasnoches y por ser incondicional.*

Carolina León

*A mi familia. Mamá y Papá, gracias por confiar en mí y nunca cortarme las alas, por brindarme su apoyo incondicional, especialmente durante estos años universitarios, por sus inmensos sacrificios, por su perseverancia y esfuerzo, sin duda el mejor ejemplo que pude tener. Este logro es de ustedes. Los amo. Pauly gracias por todo tu apoyo y empuje en los momentos más complicados, por tus consejos y enseñanzas. Luciano, mi chiquitito gracias por tu ayuda y apoyo. Rorrito gracias por enseñarnos que con esfuerzo y perseverancia no hay imposible. Son los mejores hermanos.*

*A la familia Venegas Mora, gracias por su apoyo, amor y ayuda desde siempre, son un ejemplo a seguir. En forma especial quiero agradecerle Coki por tu gran apoyo durante este proceso, sin duda fuiste un pilar fundamental para poder llegar esta etapa. Eres parte de este logro.*

*A la familia Collao Mora, Tia Ana gracias por su apoyo, Omar mi segundo papá, gracias por tu consejos, tu apoyo y ayuda.*

*A mis amigas de la universidad, la que llevo conmigo, las que conocí desde el principio y las que conocí con el tiempo, a todas gracias por hacer esta etapa una de las mejores, gracias por su cariño, ayuda, por los buenos momentos y por su amistad. Las quiero.*

*A Joaco, gracias por estar junto a mí y ser parte de esta última etapa, la más importante. Por tu disposición a ayudarnos en este trabajo. Por tu apoyo constante en todo momento, por estar siempre presente, por transmitirme tu fuerza, comprenderme, alegrarme y escucharme. Gracias por entregarme tanto amor y felicidad.*

*Y por último a mi compañera de tesis, mi gran amiga Carito. Una de las mejores cosas que encontré en la universidad, fue tu amistad incondicional, nos conocimos y supimos que éramos hermanas perdidas. Gracias por terminar conmigo esta etapa tan importante, por apoyarme en todo y por tu paciencia, sabemos que fue un camino difícil, pero juntamos supimos salir adelante. Lo logramos.*

*Valeska Mora*

# ÍNDICE

<b>1 INTRODUCCIÓN.....</b>	<b>1</b>
<b>2 MARCO TEÓRICO.....</b>	<b>3</b>
2.1 Desarrollo de la dentición.....	3
2.2 Desarrollo del canino maxilar .....	4
2.2.1 Cronología y secuencia eruptiva.....	5
2.2.2 Vía de erupción.....	5
2.2.3 Importancia del canino.....	6
2.3 Etiología de la impactación .....	6
2.4 Canino maxilar impactado.....	9
2.4.1 Prevalencia de impactación canina.....	9
2.4.2 Erupción ectópica hacia palatino .....	9
2.4.3 Erupción ectópica hacia vestibular.....	10
2.5 Factores de riesgo asociados a impactación canina.....	10
2.6 Diagnóstico y análisis de canino maxilar impactado .....	11
2.6.1 Diagnóstico clínico y radiográfico.....	11
2.6.2 Análisis radiográfico de los caninos superiores definitivos .....	12
2.7 Consecuencias de la retención e impactación canina.....	14
2.8 Tratamientos preventivos-interceptivos.....	15
2.8.1 Extracción de caninos temporal.....	15
2.8.2 Extracción de canino y primer molar temporal.....	16
2.8.3 Aparatología ortodóncica con o sin extracción de los caninos temporales .....	16
<b>3 OBJETIVOS.....</b>	<b>17</b>
3.1 Objetivo General .....	17

3.2 Objetivos Específicos .....	17
<b>4 HIPÓTESIS .....</b>	<b>17</b>
<b>5 ESTRATEGIA DE BÚSQUEDA .....</b>	<b>17</b>
<b>6 MATERIALES Y MÉTODOS.....</b>	<b>18</b>
6.1 Universo y muestra .....	18
6.2 Variables .....	19
6.3 Proceso de medición.....	20
6.4 Recolección de datos.....	21
6.5 Control de Sesgo .....	21
6.6 Consideraciones bioéticas .....	21
6.7 Análisis descriptivo.....	21
<b>7 RESULTADOS.....</b>	<b>23</b>
7.1 Grado de mesio-angulación de caninos maxilares superiores.....	23
7.1.1 Canino derecho.....	23
7.1.2 Canino izquierdo.....	24
7.2 Grado de mesio-angulación de caninos maxilares superiores según género .....	25
6.2.1 Canino derecho.....	25
7.2.2 Canino izquierdo.....	26
7.3 Grado de mesio-angulación de caninos maxilares superiores según estado de nolla .....	27
6.3.1 Canino derecho.....	27
6.3.2 Canino izquierdo.....	29
7.4 Posición mesiodistal de caninos maxilares superiores .....	32
7.4.1 Canino derecho.....	32
6.4.2 Canino izquierdo.....	32

6.5 Posición mesiodistal de caninos maxilares superiores según género.....	33
7.5.1 Canino derecho.....	33
7.5.2 Canino izquierdo.....	34
7.6 Posición mesiodistal de caninos maxilares superiores según estado de nolla .....	35
7.6.1 Canino derecho.....	35
7.6.2 Canino izquierdo.....	38
7.7 Test de chi cuadrado de homogeneidad .....	40
<b>8 DISCUSIÓN .....</b>	<b>42</b>
<b>9 CONCLUSIÓN .....</b>	<b>44</b>
<b>10 LIMITACIONES Y SUGERENCIAS .....</b>	<b>46</b>
<b>11 RESUMEN .....</b>	<b>47</b>
<b>12 REFERENCIAS BIBLIOGRÁFICAS .....</b>	<b>48</b>

## ÍNDICE DE FIGURAS

<b>Figura 1:</b> Cuadro demostrativo de cronología de la calcificación, erupción y finalización de los dientes permanentes (de Logan y Kronfeld modificado por Schour).....	4
<b>Figura 2:</b> Angulación del canino en relación a la línea media dentaria superior. ...	13
<b>Figura 3:</b> Posición mesiodistal del canino sobre el incisivo lateral.....	13
<b>Figura 4:</b> Inclinación mesial del canino.....	14
<b>Figura 5:</b> Posición mesial de la corona del canino maxilar. ....	14
<b>Figura 6:</b> Imagen de procesos de medición.....	20
<b>Figura 7:</b> Gráfico del grado de mesio-angulación de caninos maxilares derechos antes y después del tratamiento.....	24
<b>Figura 8:</b> Gráfico del grado de mesio-angulación de caninos maxilares izquierdos antes y después del tratamiento.....	25
<b>Figura 9:</b> Gráfico del grado de mesio-angulación de caninos maxilares derechos antes y después del tratamiento, según género. ....	26
<b>Figura 10:</b> Gráfico del grado de mesio-angulación de caninos maxilares izquierdos antes y después del tratamiento, según género.....	27
<b>Figura 11:</b> Gráfico del grado de mesio-angulación de caninos maxilares derechos en estado de nolla 7 antes y después del tratamiento. ....	28
<b>Figura 12:</b> Gráfico del grado de mesio-angulación de caninos maxilares derechos en estado de nolla 8 antes y después del tratamiento. ....	28
<b>Figura 13:</b> Gráfico del grado de mesio-angulación de caninos maxilares derechos en estado de nolla 9 antes y después del tratamiento. ....	29
<b>Figura 14:</b> Gráfico del grado de mesio-angulación de caninos maxilares izquierdos en estado de nolla 7 antes y después del tratamiento. ....	30
<b>Figura 15:</b> Gráfico del grado de mesio-angulación de caninos maxilares izquierdos en estado de nolla 8 antes y después del tratamiento. ....	31
<b>Figura 16:</b> Gráfico del grado de mesio-angulación de caninos maxilares izquierdos en estado de nolla 9 antes y después del tratamiento .....	31

<b>Figura 17:</b> Gráfico de la posición mesiodistal de caninos maxilares derechos antes y después del tratamiento. ....	32
<b>Figura 18:</b> Gráfico de la posición mesiodistal de caninos maxilares izquierdos antes y después del tratamiento.....	33
<b>Figura 19:</b> Gráfico de la posición mesiodistal de caninos maxilares derechos antes y después del tratamiento, según género.....	34
<b>Figura 20:</b> Gráfico de la posición mesiodistal de caninos maxilares izquierdos antes y después del tratamiento, según género. ....	35
<b>Figura 21:</b> Gráfico de la posición mesiodistal de caninos maxilares derechos en estado de nolla 7 antes y después del tratamiento. ....	36
<b>Figura 22:</b> Gráfico de la posición mesiodistal de caninos maxilares derechos en estado de nolla 8 antes y después del tratamiento. ....	37
<b>Figura 23:</b> Grafico de la posición mesiodistal de caninos maxilares derechos en estado de nolla 9 antes y después del tratamiento. ....	37
<b>Figura 24:</b> Gráfico de la posición mesiodistal de caninos maxilares izquierdos en estado de nolla 7 antes y después del tratamiento. ....	38
<b>Figura 25:</b> Gráfico de la posición mesiodistal de caninos maxilares izquierdos en estado de nolla 8 antes y después del tratamiento. ....	39
<b>Figura 26:</b> Gráfico de la posición mesiodistal de caninos maxilares izquierdos en estado de nolla 9 antes y después del tratamiento. ....	39

## ÍNDICE DE TABLAS

<b>Tabla I Comparación de mesio-angulación de caninos maxilares derechos.....</b> 40	
<b>Tabla II Comparación de mesio-angulación de caninos maxilares izquierdos</b> .....	<b>40</b>
<b>Tabla III Comparación de posición mesiodistal de caninos maxilares derechos</b> .....	<b>41</b>
<b>Tabla IV Comparación de posición mesiodistal de caninos maxilares izquierdos</b> .....	<b>41</b>

# 1 INTRODUCCIÓN

Los caninos permanentes son indispensables en el sistema estomatognático, pues cumplen un rol fundamental en el funcionamiento y la armonía oclusal, por su importancia en la continuidad de los arcos dentales y en los movimientos de lateralidad.

En el proceso de formación de la dentición definitiva, el canino es el diente que más tarda en desarrollarse, pues la mineralización de su corona comienza a los 4-5 meses de edad y se completa a los 6-7 años. En el maxilar superior es el último diente en erupcionar (exceptuando los terceros molares) entre los 10 y 12 años en mujeres y de 11 a 13 años en hombres. Esta erupción tardía, genera que puedan seguir una vía de erupción anómala (generalmente hacia vestibular), lo que puede resultar en una impactación canina, con una prevalencia de un 85% hacia la zona palatina (Bonetti, 2009).

La erupción del canino maxilar, ocurre en etapas, en donde en un comienzo, el diente aumenta su inclinación hacia mesial entre los 8 y 9 años de edad, alcanzando el punto máximo a los 9 años, para luego comenzar a descender entre los 9 y 11 años de edad, variando su inclinación de manera gradual hasta su completa erupción (Bonetti, 2009).

Cuando estos caninos se encuentran retenidos en el maxilar, pueden resultar en una impactación, refiriéndose a una obstrucción ya sea por tejido duro o blando y/o un patrón de erupción ectópica. La frecuencia con que se presentan los caninos maxilares impactados, es de un 1,7% en la población general, siendo el segundo diente más impactado luego de los terceros molares, seguido por caninos inferiores, premolares e incisivos; con una relación de 3:1 entre mujeres y hombres (Baccetti, 2011).

No hay estudios que determinen a ciencia cierta, cual es el real origen etiológico que genera estas erupciones ectópicas, sin embargo, existen dos teorías que intentan explicar este fenómeno: la teoría genética y la teoría de la orientación. Actualmente, se plantea como una posible explicación la combinación de factores de ambas teorías.

Es de vital relevancia que tanto el odontólogo general como el odontopediatra sea capaz de efectuar un diagnóstico precoz de los caninos maxilares con vía de erupción ectópica, para lo cual se utilizan métodos clínicos como la palpación por vestibular del canino, el cual es palpable normalmente 18 meses antes de su erupción en boca (Kuroi, 2002); junto con un examen radiográfico, el cual es generalmente una ortopantomografía. Esto, para evitar las complicaciones que

conlleven la impactación y retención canina, como alteración y desarmonía de la oclusión y/o reabsorción de la raíz del incisivo lateral adyacente.

Se describen ciertas anomalías dentarias como incisivos laterales pequeños, infraoclusión de molares temporales, hipoplasia de esmalte, entre otros, que comparten un origen genético en común con el desplazamiento del canino hacia palatino, actuando de esta manera como indicadores de riesgo y haciendo posible la predicción de dicho desplazamiento.

La literatura plantea múltiples tratamientos preventivos e interceptivos que buscan dar una mejor vía de erupción al canino maxilar en la arcada, evitando así tratamientos quirúrgicos y/o ortodóncicos que involucran mayores costos y tiempo, además de las complicaciones antes mencionadas.

Debido a que hay pocos estudios que evalúen el post tratamiento preventivo-interceptivo como la extracción del canino temporal, o canino temporal y primer molar temporal, es que se decidió evaluar a aquellos pacientes que presentaban riesgo de erupción ectópica y fueron tratados mediante intervenciones preventivas. Esto con el fin de analizar la efectividad y éxito de estos tratamientos, evaluando la mejora de la inclinación de los caninos maxilares, permitiendo así su normal erupción.

## **2 MARCO TEÓRICO**

### **2.1 Desarrollo de la dentición**

Alrededor de la sexta semana de vida intrauterina se forma la lámina dentaria, comenzando con esto el desarrollo dental. Al cuarto mes de vida intrauterina aproximadamente ocurren los primeros signos de calcificación de los dientes temporales, y ya al sexto mes, todos los dientes temporales han comenzado su desarrollo. El primero en aparecer en la cavidad bucal es el incisivo central inferior, entre los 6 y 7 meses de edad. Esta dentición termina de completarse a los 2 años y medio aproximadamente, pero es a los 3 años de edad cuando las raíces terminan de calcificarse.

En la dentición definitiva, el primer diente en formarse es el primer molar permanente, que lo hace al quinto mes de vida intrauterina, éste también es el primero en erupcionar a los 6 años, lo que da inicio al primer periodo de recambio dentario, el que también se puede iniciar con la reabsorción radicular de los incisivos centrales inferiores. A esta edad, ya todas las coronas de los dientes definitivos están calcificadas (exceptuando los segundos y terceros molares). En este periodo, ocurre la erupción de los 4 primeros molares definitivos y el recambio de los 4 incisivos centrales y 4 incisivos laterales. Luego viene un periodo transicional, entre los 8 años y medio hasta los 10 años de edad, en el cual no ocurre ningún tipo de recambio ni erupción dentaria. A los 10 años ya comienza el segundo periodo de recambio, en donde erupcionan los premolares que reemplazarán a los primeros y segundos molares temporales, los caninos definitivos y la erupción de los segundos molares definitivos. Los últimos son los terceros molares que erupcionan cercano a los 18 años de edad. En esta dentición, la calcificación completa del ápice dentario ocurre 2 a 3 años después de su aparición en la cavidad bucal (Vellini, 2002).

	Diente	Inicio de la calcificación	Finalización de la corona	Erupción	Finalización de la raíz
Superior	IC	3-4 m*	4-5 a	7-8 a	10 a
	IL	10 m*	4-5 a	8-9 a	11 a
	C	4-5 m*	6-7 a	11-12 a	13-15 a
	1°P	1 ½-1,7 a	5-6 a	10-11 a	12-13 a
	2°P	2-2,4 a	6-7 a	10-12 a	12-14 a
	1°M	Nacimiento	2 ½-3 a	6-7 a	9-10 a
	2°M	2 ½-3 a	7-8 a	12-13 a	14-16 a
	3°M	7-9 a	12-16 a	17-21 a	18-25 a
Inferior	IC	3-4 m*	4-5 a	6-7 a	9 a
	IL	3-4 m*	4-5 a	7-8 a	10 a
	C	4-5 m*	6-7 a	9-10 a	12-14 a
	1°P	1,7-2 a	5-6 a	10-12 a	12-13 a
	2°P	2 ½ a	6-7 a	11-12 a	13-14 a
	1°M	Nacimiento	2 ½-3 a	6-7 a	9-10 a
	2°M	2 ½-3 a	7-8 a	11-13 a	14-15 a
	3°M	8-10 a	12-16 a	17-21 a	18-25 a

\*meses de vida extrauterina o neonatal m=meses, a=años

**Figura 1:** Cuadro demostrativo de cronología de la calcificación, erupción y finalización de los dientes permanentes (de Logan y Kronfeld modificado por Schour)

## 2.2 Desarrollo del canino maxilar

El germen dentario del canino maxilar, comienza su formación en lo alto de la pared anterior del seno maxilar y bajo el piso de las orbitas, entre los 4 y 5 meses de edad. Inicia su calcificación un poco antes que el primer molar e incisivo central definitivo, y completa el desarrollo de la corona a los 6-7 años de edad (Andreasen, 1997).

El canino superior definitivo, se desarrolla dentro del maxilar y erupciona en la cavidad oral después que sus dientes vecinos, por lo cual, es común que presente mayores dificultades en su erupción. Se relaciona con el ápice del canino temporal, el incisivo lateral y el primer premolar.

Son los dientes más grandes de la boca, sus raíces son únicas y más largas que ningún otro diente. La corona y sus raíces son marcadamente convexas en la mayor parte de sus caras.

Debido al tamaño vestíbulo lingual de la corona y la raíz, y su anclaje al hueso alveolar, es que este diente es el más estable en boca. Además su forma, facilita la autolimpieza, lo que en conjunto, favorece la conservación de este diente en boca por casi toda la vida (Aguana, 2011).

### 2.2.1 Cronología y secuencia eruptiva

En la cronología de erupción, en general, los dientes inferiores preceden a los superiores, y ocurre más tempranamente en el género femenino que en el género masculino. El orden de erupción, sería el siguiente: primeros molares superiores e inferiores, incisivos centrales y laterales inferiores, incisivo central superior, incisivo lateral superior, canino inferior, primer premolar, segundo premolar, canino superior, segundo molar y tercer molar.

En términos generales, el canino erupciona a los 11,6 años de edad, y su raíz queda formada a los 13,6 años de edad (Aguana, 2011). Según el estudio de Baccetti (2010), el canino maxilar erupciona a los 12,3 años en las niñas y a los 13,1 años de edad en los niños.

Durante el periodo en que se produce la exfoliación del canino temporal y la erupción del canino definitivo, puede pasar un rango de tiempo entre 139 a 955 días, periodo en el cual generalmente consultan los padres. Es común, que los niños presenten caninos con un patrón de erupción similar en cuanto al desarrollo en ambos lados, sin embargo, en el 10% de los casos se puede presentar una asimetría con diferencia de hasta un año (Andreasen, 1997).

Es necesario destacar, que la cronología de erupción depende de muchos factores como la alimentación, el grupo étnico, el clima, el género, etc.

### 2.2.2 Vía de erupción

Los caninos tienen el más largo periodo de desarrollo, así como el más largo y tortuoso camino desde su formación hasta alcanzar su erupción.

Durante la erupción, el canino se mueve hacia abajo, por distal de la raíz del incisivo lateral, en íntimo contacto. Debido a esto, el incisivo lateral se puede inclinar hacia distal de forma temporal, cuando la corona del canino se sitúa en la región apical del incisivo lateral, y ejerce presión.

En un principio, el folículo dental del canino se encuentra sobre el folículo del primer premolar. Cuando comienza la erupción del canino y como resultado del crecimiento maxilar, en una primera etapa, ocurre un desplazamiento mesial, con el fin de alcanzar una posición correcta en el arco. Esta inclinación hacia mesial ocurre entre los 8-9 años, en donde presenta la mayor inclinación a los 9 años (Bonetti, 2009). Luego ocurre un enderezamiento gradual, correspondiente a una segunda etapa, entre los 9 y 11 años. Este enderezamiento, es guiado por el incisivo lateral, y además de presentar un movimiento hacia distal, presentaría un movimiento hacia vestibular, pues, coincide con la aparición de signos clínicos que se ocupan como método diagnóstico, como la palpación de la protuberancia por

vestibular sobre el proceso alveolar del canino a la edad de 8 a 9 años, lo que indica una erupción normal del canino.

El desarrollo apical completo, ocurre de 2 a 3 años luego de que alcanza su posición en la oclusión (Aguana, 2011).

### 2.2.3 Importancia del canino

Los caninos tienen la función de centralizar, desocluir y deprogramar. Esto está relacionado con la respuesta mecano sensitiva periodontal que se manifiesta durante los movimientos de lateralidad. También protege a la ATM, disminuyendo la fuerza de los músculos maseteros y temporales cuando se realizan contactos en céntrica. Además, su posición y forma, determinan la guía canina, que es la cual guía a los dientes hasta la posición intercuspídea.

Su posición es importante para dar un correcto contacto interproximal con los incisivos laterales y primeros premolares, con el fin de proteger el periodonto.

Otra cualidad de los caninos, es su alto valor estético, al ser responsables de la eminencia canina, estructura anatómica creada por su posición y forma, inserción en el hueso y el relieve óseo que recubre a la raíz. Esta eminencia colabora en el establecimiento de una expresión vestibular normal y agradable en los ángulos de la boca, da soporte al labio superior, permitiendo la aparición tardía de líneas de envejecimiento, influye directamente en la sonrisa y marca el límite entre el sector anterior y posterior (Aguana, 2011).

## 2.3 Etiología de la impactación

El mecanismo exacto que produce la desviación del canino de su vía normal, no se conoce. Se sugieren varias causas y asociaciones como:

**Espacio perdido:** Es común en denticiones apiñadas. Sin embargo, en casos individuales, una severa pérdida de espacio o el apiñamiento dentario no puede tomarse en cuenta como factor causal, especialmente en impactaciones hacia vestibular (Andreasen, 1997).

La impactación hacia vestibular se asocia a deficiencia transversal anterior y a la impactación del incisivo, mientras que la impactación palatina se asocia a incisivos laterales pequeños o ausentes, en concordancia con la teoría de la orientación (Yan, 2013).

**Posición ectópica del germen dentario:** Los caninos se pueden encontrar en posición ectópica durante el inicio de la formación del diente y se ha sugerido como causa de impactación (Andreasen, 1997).

**Atraso en la reabsorción del canino temporal:** Esto causa una desviación en la trayectoria de erupción del canino definitivo; sin embargo, el atraso en la reabsorción es probablemente el resultado de una vía de erupción ectópica en vez de la causa de la impactación (Andreasen, 1997).

**Falta de orientación del canal gubernacular:** Cambios en el ancho del canal gubernacular durante el desarrollo del diente, tiene importancia en la orientación de la erupción. De acuerdo a esta teoría, la erupción ectópica representa una instancia en donde el canal gubernacular no se ha ensanchado de forma normal o hay una obliteración del canal, lo que resulta en una falla de la guía eruptiva durante la erupción (Andreasen, 1997).

**Deflexión del ápice:** La desviación del ápice, se ve a menudo en los caninos retenidos y se asocia a la etiología de la impactación canina. También podría ser consecuencia de la impactación durante el desarrollo radicular (Andreasen, 1997).

**Causas hereditarias:** La tendencia familiar a los caninos impactados, se ha reportado por varios autores. Además la erupción ectópica de los caninos maxilares se ha asociado a la interrupción en la erupción del primer molar permanente, anquilosis e infra oclusión de los primeros molares, y aplasia de premolares. Sin embargo, el desplazamiento palatino de los caninos ocurre por poligenética, y múltiples factores hereditarios (Andreasen, 1997).

**Anomalía congénita del incisivo lateral:** Se ha reportado una disminución en el ancho mesiodistal del incisivo lateral, en un gran porcentaje de hombres que presentan canino superior desplazado hacia palatino. En ambos géneros, se han reportado casos de una disminución en el ancho bucolingual, lo que indica un dimorfismo sexual. La disminución en el tamaño de los dientes se ha reportado en mujeres afectadas bilateralmente y en hombres, unilateralmente (Chaushu, 2002).

**Agenesia:** La agenesia de incisivos laterales se ha reportado en un poco menos de la mitad de los casos. También se presenta en pacientes con caninos desplazados hacia palatino, la ausencia de segundos premolares y terceros molares (Chaushu, 2002).

**Aumento del espacio:** Durante la erupción normal del canino maxilar, este se desplaza hacia abajo en estrecha relación, y por la parte disto bucal de la raíz del incisivo lateral. La importancia de esta guía ha sido destacada y se atribuye también a la impactación un exceso de espacio, que priva al canino de esta guía. Este fenómeno puede ocurrir cuando la raíz del incisivo lateral es pequeña, está en otra posición o se ha perdido, o cuando hay un espacio extra debido a un excesivo crecimiento del hueso maxilar (Andreasen, 1997).

**Cambios del folículo dental:** La ampliación del folículo se ha sugerido como un hallazgo secundario a la impactación. Sin embargo, en un estudio clínico, no se encontró asociación de folículos ensanchados en relación con alteraciones en la erupción (Andreasen, 1997).

**Retraso del desarrollo del canino:** La maduración tardía del canino ha sido sugerido como causa de impactación. Sin embargo, el tiempo normal del desarrollo de los caninos con erupción ectópica ha sido encontrado en individuos jóvenes de 10-13 años de edad. Además, la mayoría de los caninos con erupción ectópica en individuos jóvenes, ocurre de forma unilateral, sin diferencia entre ambos lados en lo que respecta a maduración dental (Andreasen, 1997).

**Vía de erupción obstruida:** La erupción del canino maxilar se puede ver obstruida por la presencia de supernumerarios u odontomas. Otras causas que se han sugerido es el incremento de la densidad del hueso, una disminución del hueso alveolar y una excesiva fibromucosa (Andreasen, 1997).

**Fisura labio-palatina y deformidad palatina:** Labio leporino y/o deformidad en el paladar se ha sugerido como causa de impactación canina (Andreasen, 1997).

**Trauma:** En raros casos, las lesiones traumáticas son responsables de la impactación del canino por la destrucción parcial del folículo dental y problemas en el desarrollo como anquilosis (Aguana, 1997).

**Cronología retrasada:** Se reporta en un 50% de los casos que presentan el canino desplazado hacia palatino, además de presentar dientes más pequeños que el promedio y una mayor prevalencia de incisivos laterales anómalos, lo cual es dos veces más frecuente en el género masculino (Chaushu, 2002).

## 2.4 Canino maxilar impactado

El primer signo de erupción ectópica es observar caninos permanentes sin erupcionar según el desarrollo dental del paciente, que aparece en promedio en relación con la edad cronológica (Ngan, 2005).

Esta interrupción en la erupción puede afectar a cualquier diente permanente. El canino maxilar es el segundo diente más impactado, luego de los terceros molares.

La supervisión cuidadosa del desarrollo de la dentición y el diagnóstico precoz de las interrupciones en la erupción, son esenciales para la intervención temprana y su corrección (Kuroi, 2002).

### 2.4.1 Prevalencia de impactación canina

La frecuencia con que se presentan los caninos maxilares impactados, es de un 1,7% en la población general (Baccetti, 2011). Los caninos con mayor prevalencia de impactación son los desplazados hacia palatino en pacientes de raza blanca, pero en asiáticos son los desplazados hacia vestibular. (Yan, 2013).

Ericson & Kuroi, 1986 estimaron que las retenciones son dos veces más frecuentes en mujeres (1.17%) que en hombres (0.51%). De todos los pacientes con caninos superiores retenidos se estima que el 8% de estas retenciones son bilaterales, siendo menores que las impactaciones unilaterales, las cuales se inclinan mayoritariamente por el lado izquierdo.

La incidencia de retenciones de caninos permanentes es veinte veces mayor en el maxilar que en la mandíbula. Entre los pacientes que tienen retenciones de caninos superiores, los caninos desplazados hacia palatino son tres veces más frecuentes que los encontrados hacia vestibular. Hitchen y Rayne encontraron que del total de caninos retenidos, las retenciones palatinas considera el 85% y el 15% las retenciones vestibulares (Ngan, 2005).

### 2.4.2 Erupción ectópica hacia palatino

La impactación del canino maxilar permanente por palatino es significativamente más frecuente en el género femenino, indicando de esta forma, una participación de los cromosomas sexuales en la etiología del trastorno. La tasa de prevalencia de caninos desplazados hacia palatino fue de 2,4% con una

relación hombre /mujer de 1:3. Generalmente corresponde al resultado final de una anomalía del desarrollo del canino desplazado hacia palatino, es decir, la mal posición intraósea del canino antes de su erupción (Baccetti 2010).

A menudo los caninos con este tipo de impactación presentan un espacio adecuado en el arco. Incluso los pacientes, tienden a tener dimensiones más pequeñas de los dientes anteriores superiores, lo que sugiere que la falta de espacio no es una causa para la impactación hacia palatino (Yan, 2013).

Existe una posibilidad significativa de encontrar un canino desplazado a palatino en edades entre 10 – 12 años cuando no se palpa el canino en fondo de vestíbulo (Chalakkal, 2011).

#### 2.4.3 Erupción ectópica hacia vestibular

Se cree que comúnmente los caninos impactados por vestibular están asociados con el tamaño del arco dental y deficiencias esqueléticas (premaxila), aunque recientemente se informó que los caninos impactados hacia vestibular también estaban presentes en un pequeño, pero significativo número de pacientes sin dientes anteriores (Yan, 2013).

### 2.5 Factores de riesgo asociados a impactación canina

El canino superior definitivo puede erupcionar en cualquier etapa del desarrollo pre puberal o puberal, hasta cerca de la maduración de la 5° vértebra cervical. Pasada esta etapa, en la adolescencia se produce un crecimiento acelerado, en donde un canino desplazado hacia palatino puede evolucionar a ser un canino impactado hacia palatino (Baccetti, 2010). Se definen los siguientes factores de riesgo:

**Género:** Es más frecuente en el género femenino, con una tasa de prevalencia de 2,4% y proporción de 3:1.

**Anomalías dentales asociadas:** Se asocian significativamente a caninos desplazados hacia palatinos, por lo cual es importante el diagnóstico precoz de una anomalía, ya que puede indicar un mayor riesgo posterior.

## **2.6 Diagnóstico y análisis de canino maxilar impactado**

### **2.6.1 Diagnóstico clínico y radiográfico**

El diagnóstico y tratamiento de la erupción ectópica de caninos permanentes superiores es un problema clínico que requiere la clasificación y coordinación de la atención por el dentista general, odontopediatra, cirujano oral, periodoncista, y ortodontista.

Para realizar un buen diagnóstico de caninos maxilares permanentes potencialmente impactados, es necesario realizar un examen periódico a partir de 8 años de edad, incluyendo desde los 9 años la palpación de la protuberancia en el fondo de vestíbulo del proceso alveolar, distal al incisivo lateral hasta distal del canino temporal (entre 1 – 1,5 años antes de erupcionar). La ausencia de esta palpación a los 10 años, es un indicador de que el canino no está en su correcta vía de erupción, sin embargo, hay que considerar casos de retraso en la edad dentaria (Chalakkal, 2011). Es importante determinar el espacio disponible para el canino permanente no erupcionado, así como también observar la morfología y la posición de los dientes adyacentes, los contornos del hueso y la movilidad de los dientes. Un predictor de una potencial impactación del canino maxilar es la morfología y la posición de los incisivos laterales adyacentes.

La examinación clínica suele incluir una evaluación del número de dientes permanentes erupcionados, la posición e inclinación de los incisivos maxilares, y también las asimetrías en la erupción entre el lado derecho e izquierdo. Estos hallazgos deben estar relacionados con la edad, patrón de erupción y la madurez somática del niño, ya que la edad cronológica por sí sola no puede juzgar el tiempo normal de erupción (Andreasen, 1997).

Cuando la palpación no proporciona ninguna información positiva sobre la posición, el operador debe tomar radiografías adicionales para evaluar la posición del canino potencialmente impactado.

Tanto las ortopantomografía como las radiografías periapicales se utilizan para el diagnóstico del canino impactado. Hoy en día también es utilizada la tomografía computarizada, superando a las radiografías simples en cuanto a la detección precoz de la reabsorción de la raíz del incisivo lateral superior producto de la impactación, además es beneficiosa para la evaluación completa y para la planificación del tratamiento de dientes retenidos, especialmente en un tema muy debatido como lo es la dentición mixta. La tomografía se indica en casos de

superposición del canino no erupcionado con el incisivo, cuando la lámina dura del alveolo del incisivo lateral no es clara o el contorno de la raíz es irregular. Sin embargo, el riesgo de la radiación de una radiografía panorámica o intraoral es inferior al de ésta. Por lo tanto, el riesgo de radiación debe sopesarse con el preciso diagnóstico y beneficios quirúrgicos del manejo preoperatorio del canino impactado (Ngan, 2005).

La inclinación excesiva de los caninos hacia la línea media y posición anómala mesio-distal de la corona son signos radiográficos predictivos de una erupción ectópica de los caninos definitivos (Bonetti, 2009).

Se indica un examen radiográfico antes de los 11 años en casos de:

- Asimetría en la erupción canina entre el lado izquierdo.
- Canino no palpable mientras el desarrollo oclusal sigue avanzando.
- Incisivo lateral que tarda en erupcionar o presenta una pronunciada inclinación vestibular.
- Aplasia del incisivo lateral.
- Historia familiar de caninos ectópicos o pérdida de espacio en el arco dental.

Luego de los 11 años, se indica radiografía en todos los casos en que no haya erupcionado el canino y este no sea palpable (Andreasen, 1997).

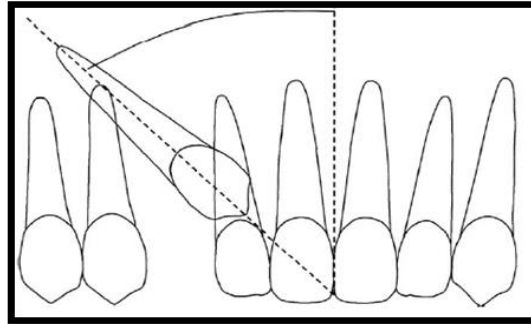
Existen 5 parámetros que nos indican riesgo de erupción ectópica:

- Ausencia de protuberancia del canino maxilar a la palpación por vestibular.
- Protuberancia del canino palpable por palatino.
- Inclinación anormal y/o rotación de la corona del incisivo lateral adyacente.
- Inclinación del canino maxilar con la línea media clasificados como grado 2 o 3 según Fleming et al., 2009.
- Traslape de las coronas de los caninos maxilares con las raíces de los incisivos laterales permanentes.

#### 2.6.2 Análisis radiográfico de los caninos superiores definitivos

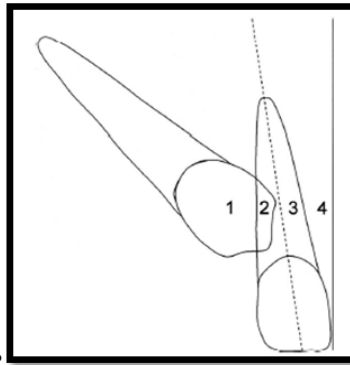
Es importante al momento de decidir el tratamiento para los caninos superiores impactados, el análisis de la radiografía panorámica, para determinar la posición de estos y los parámetros de medición, como un instrumento para obtener un diagnóstico final frente a esta situación.

*Análisis de la posición intraósea de caninos en vía de erupción anómala (Fleming et al., 2009):*



**Figura 2:** Angulación del canino en relación a la línea media dentaria superior.

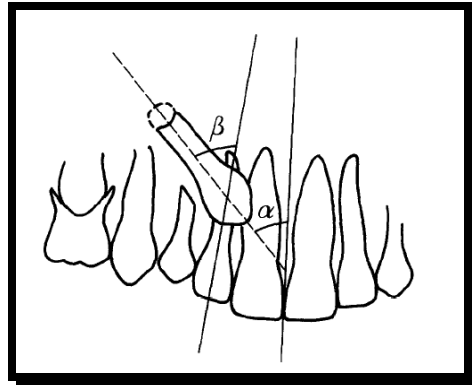
- Grado 1: 0°-15°
- Grado 2: 16°-30°
- Grado 3: Mayor o igual a 31°



**Figura 3:** Posición mesiodistal del canino sobre el incisivo lateral

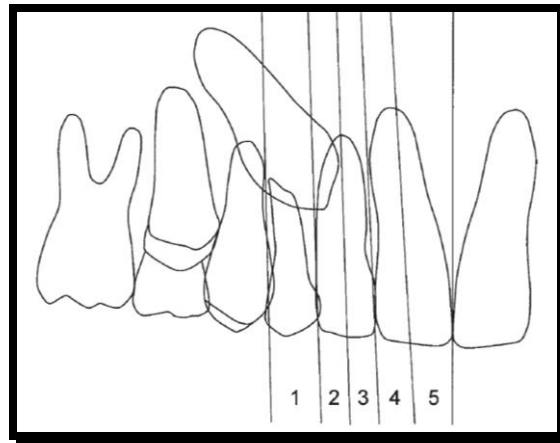
- Grado 1: Sin sobreposición.
- Grado 2: Abarca hasta la línea media.
- Grado 3: Supera la línea media, sin cubrirlo completamente.
- Grado 4: Sobreposición completa superando el diente.

Método de Ericson & Kurol (Ericsson & Kurol, 1986)



**Figura 4:** Inclinación mesial del canino

Criterio de riesgo. Inclinación de los caninos maxilares con la línea media que excede los 25 grados.



**Figura 5:** Posición mesial de la corona del canino maxilar.

- Grado 1: Sin sobreposición.
- Grado 2: Abarca hasta la línea media.
- Grado 3: Supera la línea media, sin cubrirlo completamente.
- Grado 4: Sobreposición completa superando el diente.
- Grado 5: Sobreposición que llega hasta la línea media.

## 2.7 Consecuencias de la retención e impactación canina

Caninos superiores potencialmente impactados pueden ser pasados por alto inadvertidamente en la dentición mixta, debido a las variaciones en los patrones de erupción, causando importantes secuelas como:

### **Malposición vestibular o palatina del diente impactado**

**Migración de dientes vecinos y pérdida de longitud del arco:** Puede generar mesialización de los premolares superiores, utilizando el espacio

correspondiente a los caninos maxilares. También puede ser causa de un mal posicionamiento del incisivo lateral, al inclinarlo hacia mesial y vestibular (Andreasen, 1997).

**Reabsorción interna:** La razón de que este fenómeno se produzca solo en algunos dientes impactados cuando permanecen en el lugar, se desconoce. Comienza afectando a la corona y sigue hacia la porción apical, reemplazándose aquellos sectores perdidos por hueso (Andreasen, 1997).

**Reabsorción radicular externa de los dientes adyacentes:** Ésta es una complicación común y ocurre generalmente en las raíces de los incisivos laterales, sin embargo, también puede afectar a los incisivos centrales, dependiendo del grado de angulación de los caninos maxilares impactados. Si el ángulo del eje mayor del canino con respecto a la línea media, en una radiografía panorámica, excede los 25°, aumenta un 50% el riesgo de reabsorción. Alrededor del 12% de los caninos con erupción ectópica producen reabsorción de los incisivos, resultando en una prevalencia de un 0.7% en los niños entre 10 y 13 años de edad, siendo comúnmente más afectadas las mujeres. Puede ocurrir tan pronto ocurre el proceso de erupción normal a los 9 años, sin dolor ni síntomas.

El tipo de reabsorción es más común cuando el canino viene con vía de erupción ectópica por palatino (Andreasen, 1997).

**Persistencia del canino temporal:** Este diente debería comenzar su proceso de exfoliación cuando su sucesor ya tiene formado el 50% de su raíz, correspondiente a un estado de Nolla 7,5 (Andreasen, 1997).

**Tratamiento ortodóncico-quirúrgico de complejidad y alto costo para el paciente.**

## **2.8 Tratamientos preventivos-interceptivos**

### **2.8.1 Extracción de caninos temporal**

La extracción del canino temporal, proporciona el espacio para que el canino definitivo mejore su vía de erupción, y además evita la reabsorción del incisivo lateral.

Este tratamiento ha demostrado ser eficaz en un 91% de los casos cuando el canino permanente se encuentra distal al eje longitudinal del incisivo lateral, y un

64% de eficacia cuando el canino se superpone superando la línea media del eje longitudinal del incisivo lateral.

### 2.8.2 Extracción de canino y primer molar temporal

Además de ayudar al canino a volver a su vía de erupción normal, acelera la erupción y promueve el enderezamiento del primer premolar (lo que permitiría comenzar posteriormente en caso de ser necesario, una terapia de ortodoncia fija). Con esto se estimula la correcta erupción del canino, proporcionando más espacio para el enderezamiento fisiológico.

La extracción de ambos dientes, no es técnicamente más difícil ni más traumática que la extracción de solo el canino temporal, ya que el procedimiento requiere anestesia de las dos zonas adyacentes y las dos extracciones se pueden realizar en una misma sesión (Bonetti, 2011).

### 2.8.3 Aparatología ortodóncica con o sin extracción de los caninos temporales

En un estudio realizado por Baccetti, 2008, se realizó la extracción de los caninos temporales en conjunto con un arco facial. Se demostró que el uso nocturno del arco facial inducía a una erupción exitosa en un 87% de los casos, con una significativa mejoría intraósea de la posición canina. El principal efecto del arco facial, es prevenir el movimiento mesial de los segmentos posteriores, evitando la pérdida de espacio y facilitando la vía de erupción del canino.

También se describe el uso de un expansor maxilar rápido durante 6 meses y luego placa nocturna por un año. Este tiene una tasa de prevalencia de erupción exitosa de los caninos de un 65,7%.

### **3 OBJETIVOS**

#### **3.1 Objetivo General**

Evaluar la evolución positiva en la inclinación del eje mayor del canino maxilar en niños atendidos en la Escuela de Odontología, que presentaban riesgo de erupción ectópica y se les realizó un tratamiento preventivo-interceptivo con extracciones de caninos o caninos y primeros molares temporales.

#### **3.2 Objetivos Específicos**

- Determinar grado de mesio angulación de los caninos superiores definitivos pre y post tratamiento preventivo-interceptivo.
- Determinar la posición mesiodistal de los caninos superiores definitivos en relación al incisivo lateral, pre y post tratamiento preventivo-interceptivo.
- Evaluar porcentaje de erupción exitosa post tratamiento preventivo-interceptivo.
- Evaluar el porcentaje de pacientes que se atienden en la facultad de odontología con riesgo de erupción de canino ectópica y género asociado.

### **4 HIPÓTESIS**

**Hipótesis:** Se presenta evolución positiva al momento de aplicar el tratamiento.

### **5 ESTRATEGIA DE BÚSQUEDA**

La bibliografía para realizar el marco teórico se obtuvo a través de los buscadores Pubmed y Science Direct, en donde los términos Mesh a utilizar fueron “impacted canine”, “canine angulation”, “treatment removal canines” y “panoramic radiograph”,

Dentro de las palabras claves utilizadas en nuestra investigación, se encuentran: impactación, caninos superiores, tratamiento de extracción de caninos y radiografía panorámica.

## 6 MATERIALES Y MÉTODOS

El presente estudio corresponde a uno de tipo descriptivo, en donde el universo corresponde a todos los pacientes atendidos en la Facultad de Odontología de la Universidad de Valparaíso en la cátedra de Odontología Integral Infantil entre los años 2011-2013 que corresponde a 2.487 pacientes ingresados, y el tamaño de muestra, a todos los pacientes que cumplan con los criterios de inclusión.

Los sujetos de estudio son niños entre 8 y 11 años, atendidos en la Facultad de Odontología de la Universidad de Valparaíso, entre los años 2011-2013 que cumplan con los siguientes:

Criterios de inclusión:

- o Niños entre 8 y 11 años de edad.
- o Vía de erupción ectópica intraósea de caninos maxilares definitivos (uni o bilateral).
- o Que cumpla con al menos 2 parámetros de riesgo de erupción ectópica.
- o Con tratamiento preventivo-interceptivo realizado (extracción caninos temporales o caninos y primeros molares temporales superiores).
- o Radiografía panorámica en buen estado.
- o Fichas clínicas completas (género, fecha de nacimiento, diagnóstico y tratamiento).
- o Atendidos entre los años 2011-2013.

Criterios de exclusión:

- o Radiografía en mal estado o ausencia de ésta.
- o Fichas incompletas.
- o Pacientes con vía de erupción ectópica que se hayan realizado el tratamiento por apiñamiento dentario.
- o Pacientes en tratamiento de ortodoncia.
- o Pacientes con TDA en región anterior.
- o Síndromes craneofaciales.

### 6.1 Universo y muestra

**Universo:** Pacientes atendidos en la escuela de Odontología de la Universidad de Valparaíso, entre los años 2011-2013.

**Muestra:** Pacientes del universo, entre 8 y 11 años de edad al momento de la atención que presenten vía de erupción ectópica de caninos superiores y se les haya realizado tratamiento preventivo-interceptivo, mediante la extracción de

caninos temporales o caninos más primeros molares temporales y que cumplan con los criterios de inclusión.

**Tipo de muestra:** no probabilístico, muestreo por cuotas

La fórmula utilizada para calcular el tamaño muestral está desglosada en dos partes:

$$n_0 = \frac{z^2 * \sigma^2}{e^2}$$

Z: Es valor de la confianza deseada, en este caso 95%

$\Sigma$ : Es la varianza de estudio, 0,5.

e: Es el valor corresponde al error deseado, en este caso 0,17.

$$n = \frac{n_0}{1 + \frac{(n_0 - 1)}{N}}$$

Donde N es el tamaño de la población objetivo en nuestro caso 2.487

Por lo tanto se tiene que:

$$n_0 = \frac{1,96^2 * 0,5^2}{0,17^2} = 33.23$$

$$n = \frac{33.23}{1 + \frac{32.23}{2487}} = 32.80 \approx 32 \text{ a } 33 \text{ muestras}$$

## 6.2 Variables

**Género:** Variable cualitativa dicotómica independiente. Información se extraerá de las fichas clínicas. 2 variables:

- Femenino.
- Masculino.

**Grado de mesio-angulación:** Variable cuantitativa discreta. Se mide en radiografía panorámica y se clasifica en 3 grados:

- Grado 1: 0-15°.

- Grado 2: 16-30°.
- Grado 3: mayor a 30°.

**Posición del canino sobre el incisivo lateral:** Variable cualitativa discreta, la cual se clasificara en 5 grados:

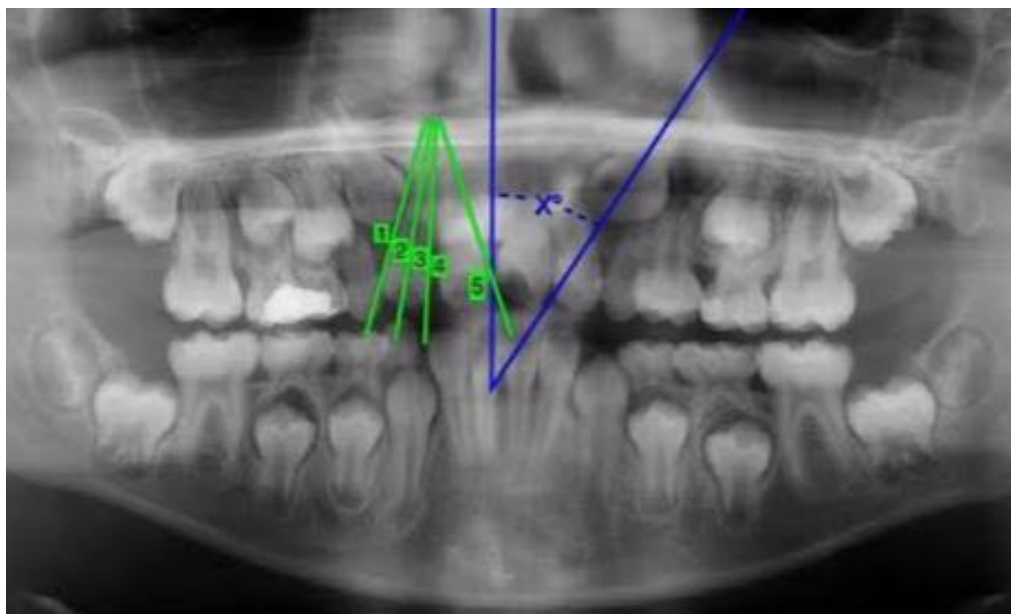
- Grado 1: Sin sobreposición.
- Grado 2: Hasta la línea media.
- Grado 3: Supera la línea media.
- Grado 4: Sobreposición completa.
- Grado 5: Sobreposición que llega hasta la línea media dentaria.

**Estado de Nolla:** Variable cuantitativa discreta. Se clasifican de 0 a 10, pero solo utilizaremos:

- Nolla 7: 1/3 de la raíz dentaria formada.
- Nolla 8: 2/3 de la raíz dentaria formada.
- Nolla 9: Raíz dentaria casi completa con ápice abierto

### 6.3 Proceso de medición

Se analizarán las fichas clínicas y las respectivas radiografías panorámicas digitales de los pacientes que cumplan con los criterios para participar en el estudio, aquellas que se encuentren en película radiográfica se digitalizarán. Las mediciones de los ángulos y posición mesiodistal del canino se realizarán mediante el trazado de líneas con el programa computacional MT Lite.



**Figura 6:** Imagen de procesos de medición

## **6.4 Recolección de datos**

Se revisaron todas las fichas de la cátedra de Odontología Integral Infantil de 4to y 5to año, entre los años 2011-2013, con el fin de identificar aquellos pacientes que cumplieran con los criterios de inclusión para ser parte del estudio. Se fueron revisando por año y cursos, separadamente, del total de 2.487 pacientes, 847 quedaron sin revisar por no estar la ficha clínica, luego se separó por edad en donde quedaron 640 fichas clínicas que cumplían, el segundo filtro fue el tratamiento preventivo-interceptivo realizado por el riesgo de erupción ectópica, en donde se redujo a 91 fichas, quedando un total de 49 pacientes que presentaban radiografía panorámica en buen estado. Esta búsqueda se llevó a cabo los meses de diciembre 2013, marzo y abril del año 2014. Se tomó una muestra de 32 pacientes, a los cuales se les tomó una radiografía post tratamiento, no superando un tiempo de 2 años entre la radiografía previa al tratamiento y la radiografía posterior al tratamiento, con un promedio de 16 meses.

## **6.5 Control de Sesgo**

Con el fin de evitar errores, al existir dos evaluadores, un solo evaluador fue el encargado de trazar las líneas con el programa computacional, y el otro evaluador se encargó de determinar los estados de nolla. Esta calibración se realizó mediante la medición previa de 10 radiografías panorámicas por evaluador según el parámetro asignado a cada uno, en conjunto con la docente guía, Dra. Francisca Couve. En cuanto a la información entregada por las fichas clínicas, no es certero que la información sea completamente real o que esté exenta de errores.

## **6.6 Consideraciones bioéticas**

Protección de los pacientes contra la radiación al momento de tomar la segunda radiografía panorámica, mediante el uso de protector tiroideo y protector de gónadas en los hombres. Además se obtuvo la autorización tanto del tutor como del niño participante en la investigación, mediante un consentimiento informado (Anexo 1 y 2).

## **6.7 Análisis descriptivo**

En este estudio se utilizará el método estadístico descriptivo, ya que los datos recolectados se analizarán mediante cálculos de medidas descriptivas, tablas,

gráficos, además del test de significancia chi cuadrado de homogeneidad, para aceptar o rechazar nuestra hipótesis.

## **7 RESULTADOS**

De un total de 2.487 fichas, sólo 49 cumplían con los criterios, tanto de inclusión como exclusión. Se obtuvo una muestra total de 32 pacientes, correspondientes a los que asistieron a tomarse la posterior radiografía requerida para el análisis.

De las 32 fichas, 16 correspondían al género femenino y 16 al género masculino.

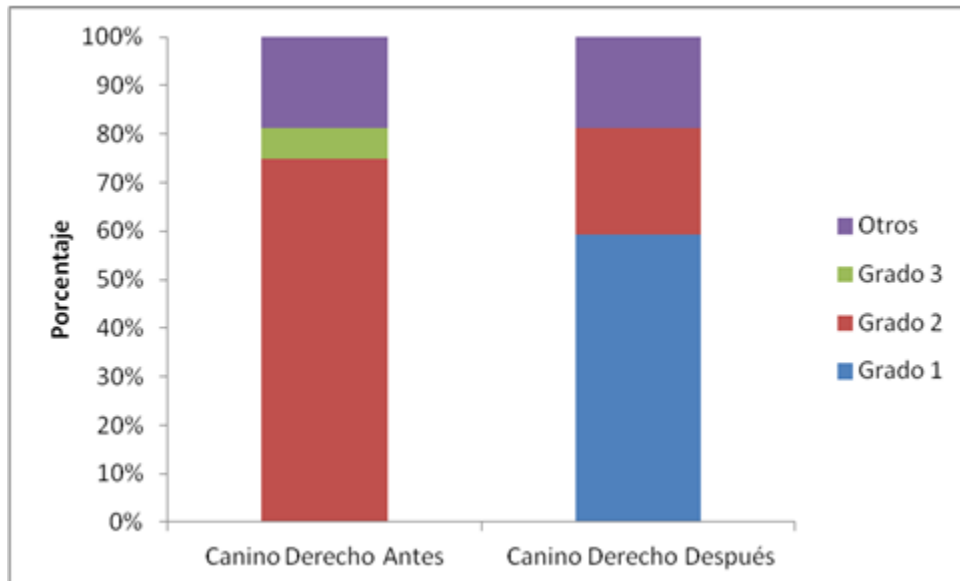
Las mediciones se realizaron a los caninos superiores de manera individual y no por paciente, en donde los parámetros de análisis fueron los siguientes: Grado de angulación del canino maxilar en relación a la línea media dentaria y su posición mesiodistal en relación al incisivo lateral.

### **7.1 Grado de mesio-angulación de caninos maxilares superiores**

El método seleccionado para realizar esta medición fue según el análisis de la posición intraósea de caninos en vía de erupción anómala de Fleming et al, 2009, en donde el grado 1 corresponde a una angulación de 0-15°, el grado 2 a la angulación comprendida entre los 16-30° y el grado 3 cuando la angulación es mayor o igual a 31°. Se consideraron como otros, a los caninos que no se les realizó el tratamiento.

#### **7.1.1 Canino derecho**

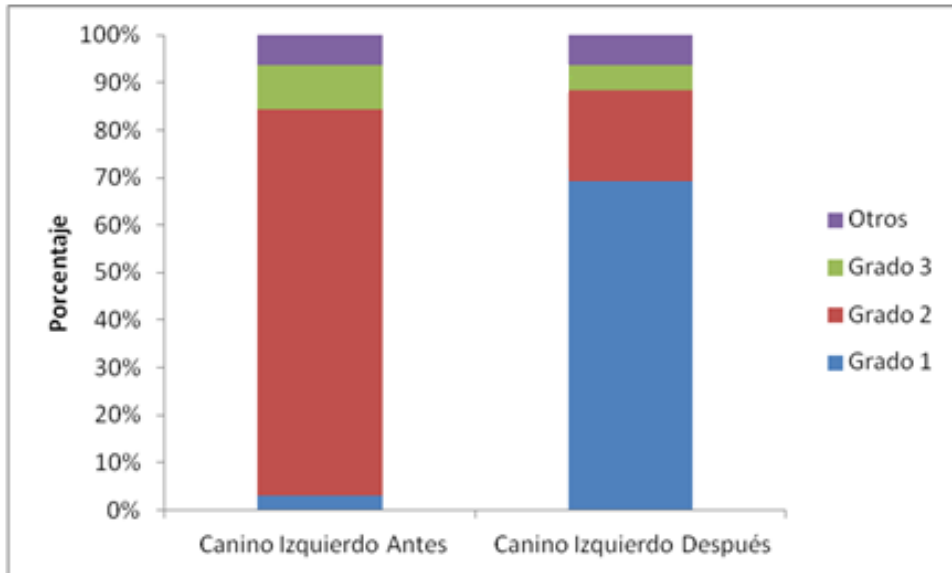
De un total de 32 caninos superiores derechos medidos, antes del tratamiento preventivo-interceptivo, un 75%, correspondiente a 24 caninos, presentaron una mesio-angulación de grado 2, un 6.3 %, equivalente a 2 caninos, presentaron una mesio-angulación de grado 3 y con un 18,8%, correspondiente a 6 caninos, fueron catalogado como otros. Posterior a este tratamiento se obtiene en la mesio-angulación grado 1, un 59,4%, correspondiente a 19 caninos, y un 21,9%, equivalente a 7 caninos, con una mesio-angulación grado 2.



**Figura 7:** Gráfico del grado de mesio-angulación de caninos maxilares derechos antes y después del tratamiento.

### 7.1.2 Canino izquierdo

De un total de 32 caninos maxilares izquierdos, previo al tratamiento el 3,1%, correspondiente a 1 canino, presentó una mesio-angulación grado 1, un 81,3%, correspondiente a 26 caninos, presentaron una mesio-angulación grado 2, un 8,4%, que corresponde a 3 caninos, presentaron una mesio-angulación grado 3 y con un 6,3%, correspondiente a 2 caninos, fueron catalogados como otros. Luego del tratamiento, un 68,6 %, equivalente a 22 caninos, quedaron en mesio-angulación grado 1, el 18,8%, correspondiente a 6 caninos, en mesio-angulación grado 2, y solo un 6,3%, correspondiente a 2 canino en mesio-angulación grado 3.



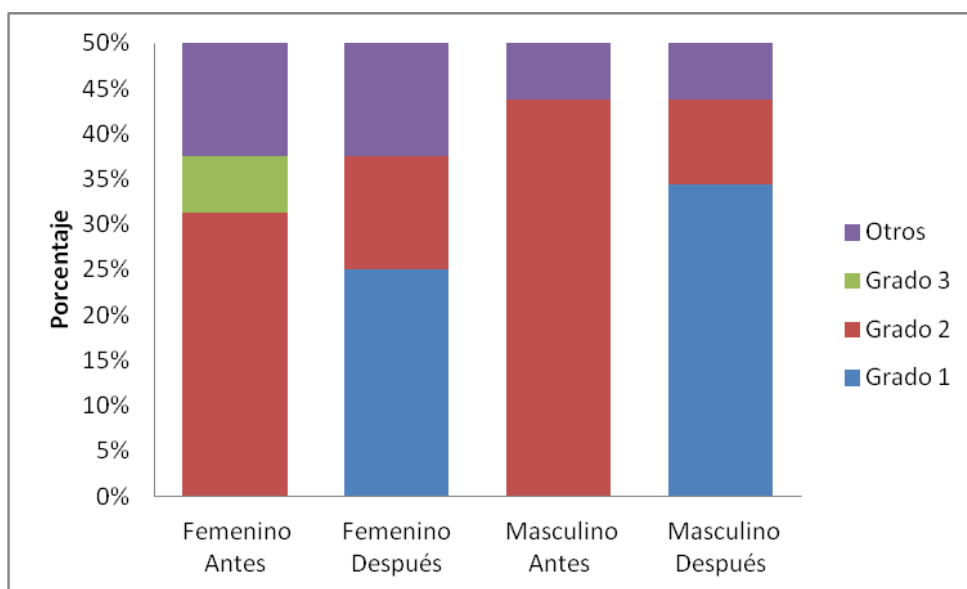
**Figura 8:** Gráfico del grado de mesio-angulación de caninos maxilares izquierdos antes y después del tratamiento.

## 7.2 Grado de mesio-angulación de caninos maxilares superiores según género

### 6.2.1 Canino derecho

En el análisis de los 16 caninos derechos medidos en el género femenino, un 43,8%, equivalente a 14 caninos, presentaron una mesio-angulación grado 2, un 6,3%, correspondiente a 2 caninos presentaron mesio-angulación grado 3, y un 12,5%, correspondiente a 4 caninos se catalogaron como otros. Posterior al tratamiento, el 25%, correspondiente a 8 caninos quedaron con una mesio-angulación grado 1 y un 12,5%, equivalente a 4 caninos con mesio-angulación grado 2.

En relación a los 16 caninos derechos analizados del género masculino, 43,8% equivalente a 14 caninos presentaron una mesio-angulación grado 2, y un 6,3% correspondiente a 2 caninos fue catalogado como otros. Posterior al tratamiento un 34,4%, correspondiente a 11 caninos, quedaron dentro de la mesio-angulación grado 1, y un 9,4%, correspondiente a 3 caninos con mesio-angulación grado 2.

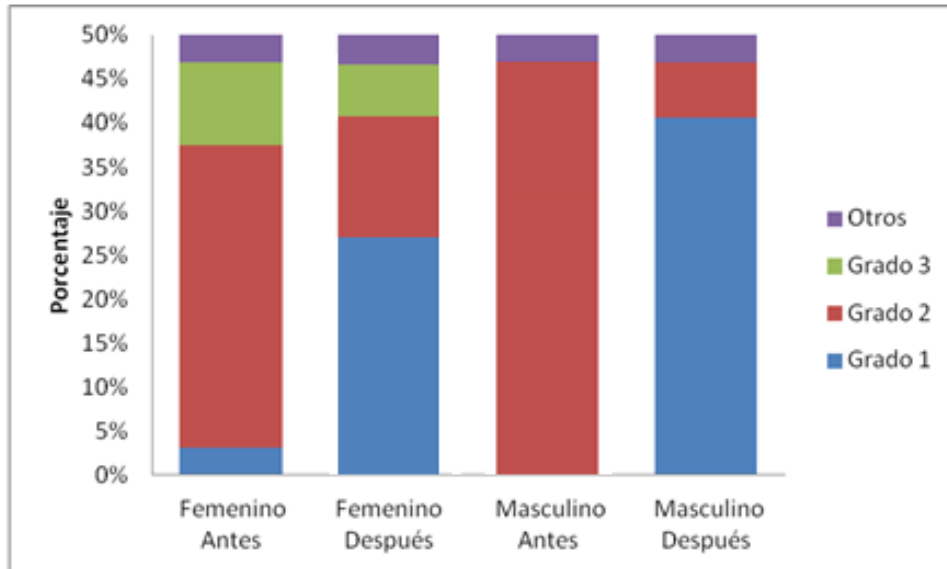


**Figura 9:** Gráfico del grado de mesio-angulación de caninos maxilares derechos antes y después del tratamiento, según género.

### 7.2.2 Canino izquierdo

De los 16 caninos izquierdos medidos en el género femenino, un 3,1%, equivalente a 1 canino presentó una mesio-angulación grado 1, un 34,4% correspondiente al 11 caninos presentaron una mesio-angulación grado 2, 9,4%, es decir, 3 caninos presentaron mesio-angulación grado 3, y un 3,1%, correspondiente a 1 canino se catalogó como otros. En las mediciones observadas después del tratamiento, el 28,1%, correspondiente a 9 caninos, quedaron en mesio-angulación grado 1, el 12,5% equivalente a 4 caninos en mesio-angulación grado 2, y un 6,3%, correspondiente a 2 canino en mesio-angulación grado 3.

En cuanto a los 16 caninos analizados del género masculino, 46,9%, equivalente a 15 caninos presentaron una mesio-angulación grado 2, y al igual que en el género femenino 1 canino fue catalogado como otros, correspondiente a un 3,1%. Después del tratamiento el 40,6%, equivalente a 13 caninos, quedaron dentro del rango de mesio-angulación grado 1, y el 6,3%, correspondiente a 2 caninos en mesio-angulación grado 2.

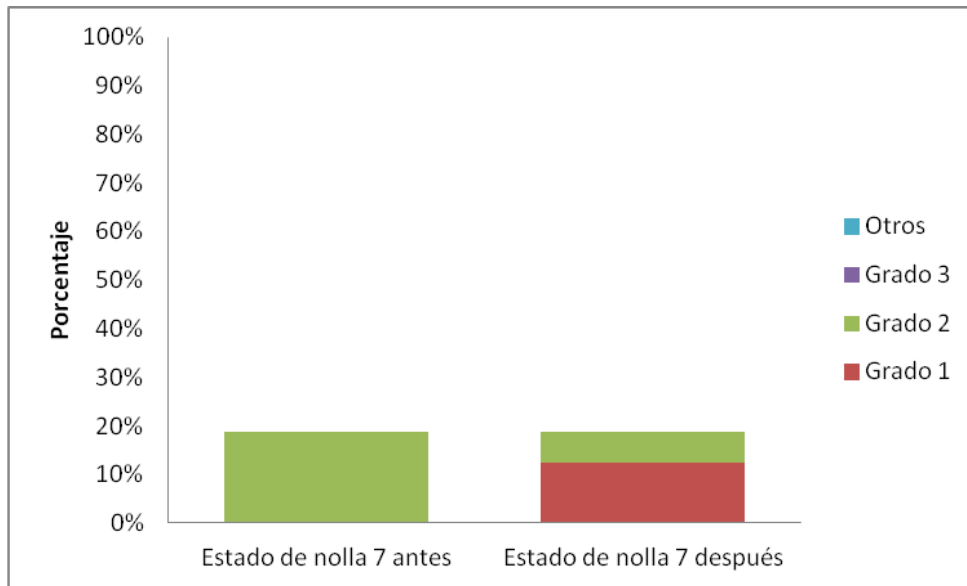


**Figura 10:** Gráfico del grado de mesio-angulación de caninos maxilares izquierdos antes y después del tratamiento, según género.

### 7.3 Grado de mesio-angulación de caninos maxilares superiores según estado de nolla

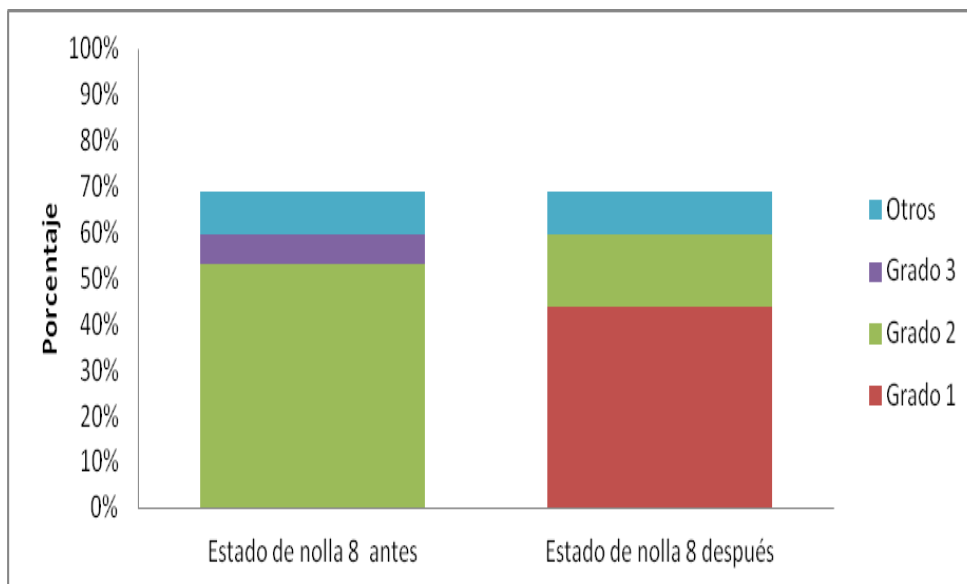
#### 6.3.1 Canino derecho

De los 32 caninos derechos analizados según el estado de nolla, los caninos con estado de nolla 7 antes del tratamiento, un 18,8 %, correspondiente a 6 caninos, se presentaron con una mesio-angulación grado 2. Luego del tratamiento un 12,5 % equivalente a 4 caninos, quedaron con mesio-angulación grado 1, y un 6,3%, correspondiente a 2 caninos, en mesio-angulación grado 2.



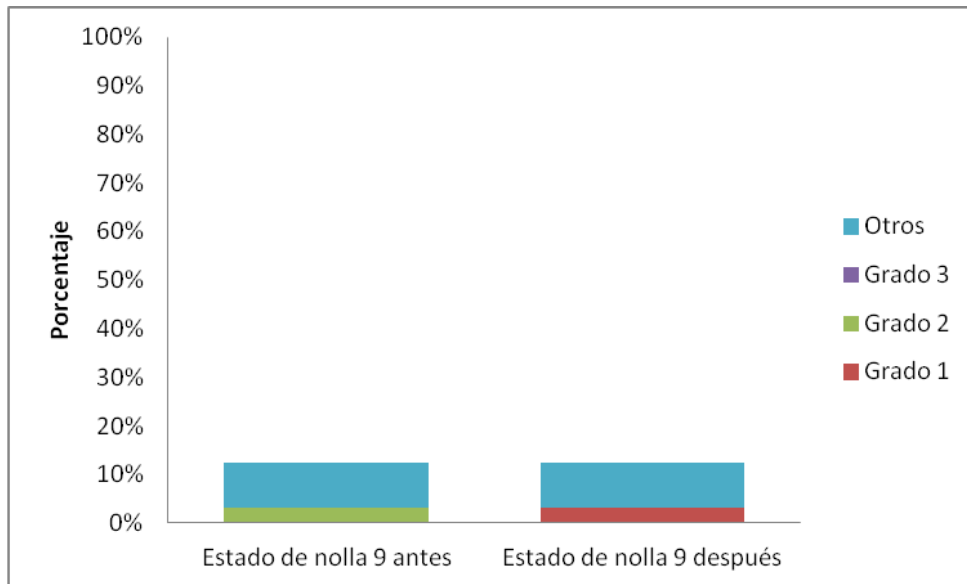
**Figura 11:** Gráfico del grado de mesio-angulación de caninos maxilares derechos en estado de nolla 7 antes y después del tratamiento.

De aquellos caninos derechos que presentaban un estado de nolla 8, previo al tratamiento, el 53,1%, correspondiente a 17 caninos, presentaron una mesio-angulación grado 2, un 6,3%, correspondiente 2 caninos presentaron una mesio-angulación grado 3, y un 9,4% fue catalogado como otros. Posterior al tratamiento el 43,8%, es decir 14 caninos quedaron con mesio-angulación grado 1, y en mesio-angulación grado 2 un 15,6% equivalente a 5 caninos.



**Figura 12:** Gráfico del grado de mesio-angulación de caninos maxilares derechos en estado de nolla 8 antes y después del tratamiento.

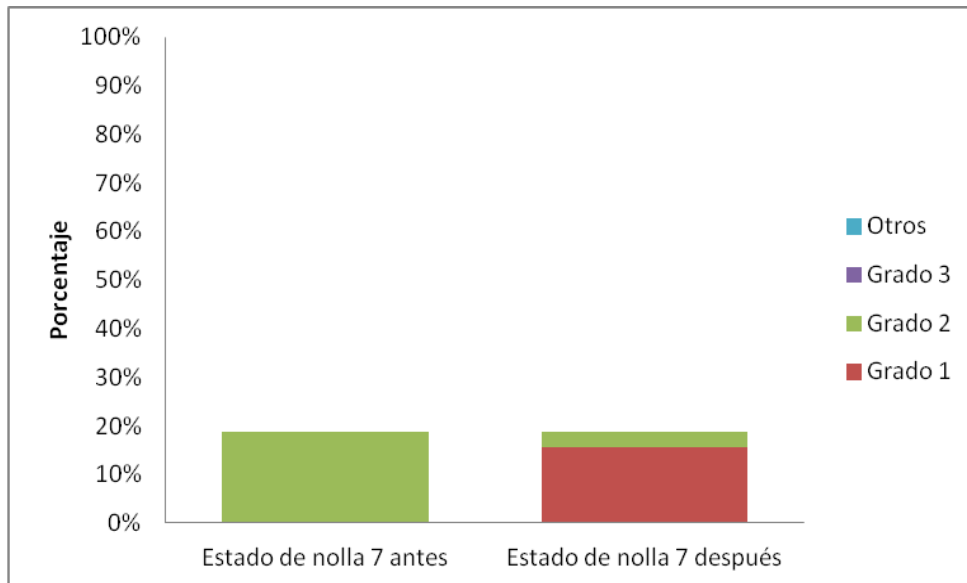
Con respecto a los caninos en estado de nolla en 9 antes del tratamiento un 3,1%, correspondiente a 1 caninos presento una mesio-angulación grado 2 y un 9,4%, correspondiente a 3 caninos se catalogaron como otros. Después del tratamiento este canino quedó con mesio-angulación grado 1.



**Figura 13:** Gráfico del grado de mesio-angulación de caninos maxilares derechos en estado de nolla 9 antes y después del tratamiento.

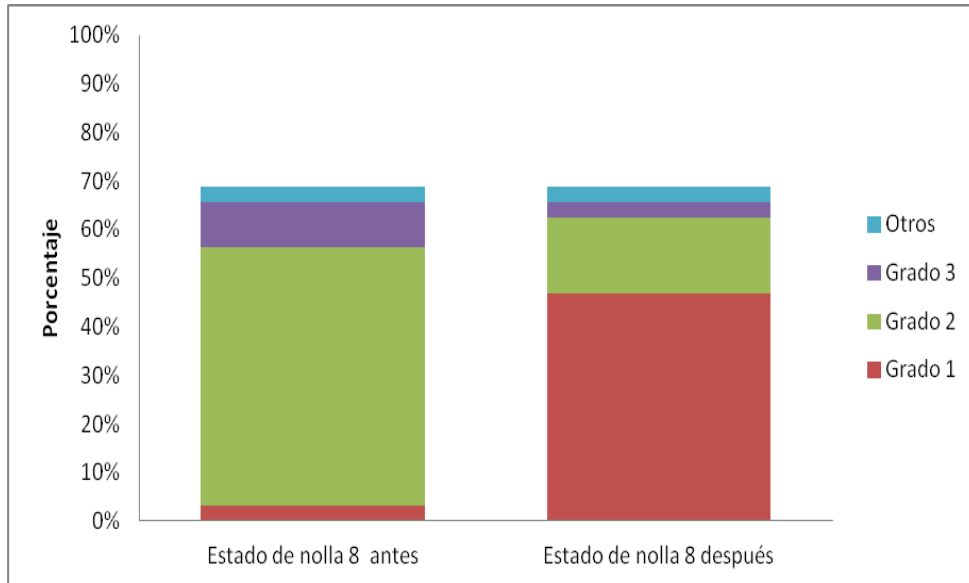
### 6.3.2 Canino izquierdo

De los 32 caninos izquierdos analizados, según el estado de Nolla, los caninos en estado de nolla 7, previo al tratamiento, el 18,8 %, correspondiente a 6 caninos, presentaron una mesio-angulación grado 2. Posterior al tratamiento el 15,6%, es decir 5 caninos, quedaron con mesio-angulación grado 1 y el 3,1%, correspondiente a 1 canino, quedó en grado 2.



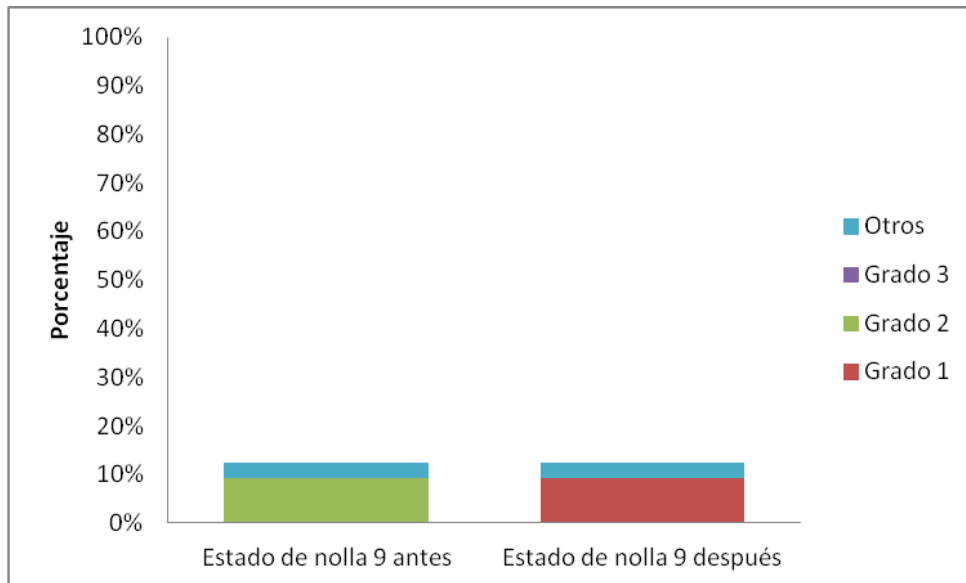
**Figura 14:** Gráfico del grado de mesio-angulación de caninos maxilares izquierdos en estado de nolla 7 antes y después del tratamiento.

Con respecto a los caninos en estado de nolla 8, un 3,1%, equivalente a 1 canino, presentó una mesio-angulación grado 1, un 53,1%, correspondiente a 17 caninos, presentaron una mesio-angulación grado 2, un 9,4%, correspondiente a 3 caninos presentaron una mesio-angulación grado 3, y un 3,1% fue catalogado como otros. Luego del tratamiento un 46,9%, correspondiente a 15 caninos quedó con mesio-angulación grado 1, un 15,6%, correspondiente a 5 caninos, con mesio-angulación grado 2 y con mesio-angulación grado 3, un 3,1% equivalente a 1 canino.



**Figura 15:** Gráfico del grado de mesio-angulación de caninos maxilares izquierdos en estado de nolla 8 antes y después del tratamiento.

Los caninos con estado de nolla 9 antes del tratamiento, el 9,4% correspondiente a 3 caninos presentaban mesio-angulación grado 2 y el 3,1%, correspondiente a 1 canino fue catalogado como otros. Después del tratamiento estos 3 caninos quedaron con mesio-angulación grado 1.



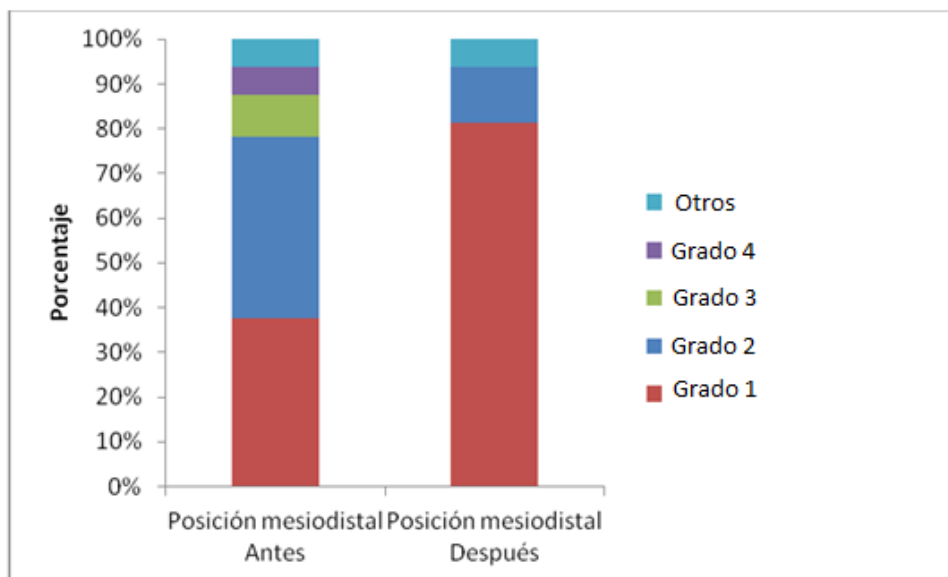
**Figura 16:** Gráfico del grado de mesio-angulación de caninos maxilares izquierdos en estado de nolla 9 antes y después del tratamiento

## 7.4 Posición mesiodistal de caninos maxilares superiores

Para determinar la posición mesiodistal se utilizó el método de Ericson & Kuroi, 1986, en donde grado 1 corresponde al canino sin sobreposición en relación al incisivo lateral, el grado 2 cuando el canino abarca hasta la línea media del incisivo lateral, el grado 3 cuando el canino supera la línea media del incisivo lateral sin cubrirlo completamente, el grado 4 cuando el canino presenta sobreposición completa sobre el incisivo lateral y el grado 5 cuando hay una sobreposición que llega hasta la línea media dentaria. Se consideró como otros a los caninos que no se les realizó el tratamiento.

### 7.4.1 Canino derecho

De los 32 Caninos superiores derecho medidos, antes del tratamiento preventivo-interceptivo, un 37,5%, correspondiente a 12 caninos, se encontraban con grado 1, un 40,6%, equivalente a 13 caninos, se encontraban con grado 2, un 9,4 %, correspondiente a 3 caninos, se encontraban con grado 3 y un 6,3%, es decir, 2 caninos se encontraban con grado 4, y un 6,3 % fue catalogado como otros. Posterior al tratamiento, el 81,3%, correspondiente a 26 caninos, quedaron con grado 1, y un 12,5%, es decir 4 caninos, quedaron con grado 2.

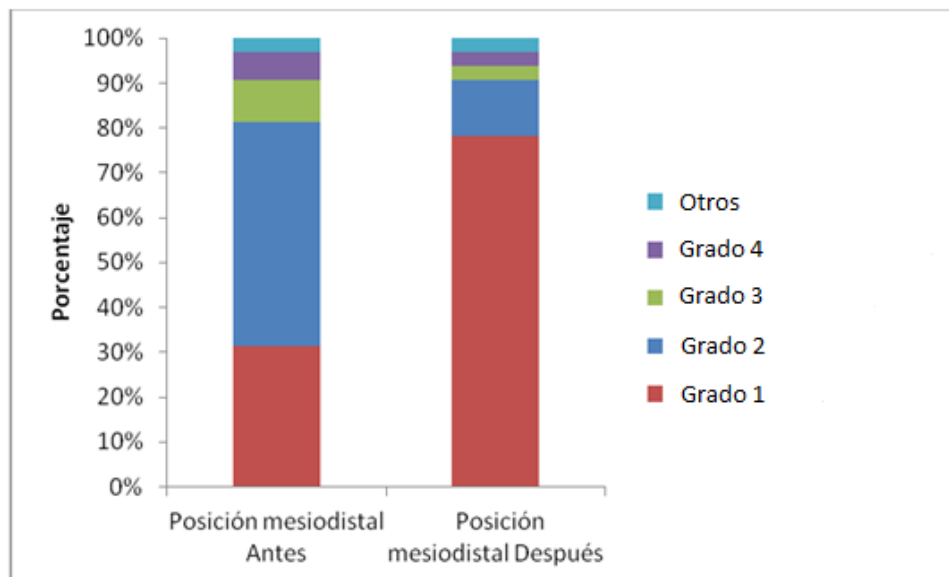


**Figura 17:** Gráfico de la posición mesiodistal de caninos maxilares derechos antes y después del tratamiento.

### 6.4.2 Canino izquierdo

Del total de caninos izquierdos maxilares analizados, previo al tratamiento, un 31,3%, equivalente a 10 caninos se encontraban con grado 1, el 50 %,

correspondiente a 16 caninos se encontraban con grado 2, un 9,4% correspondiente a 3 caninos, se encontraban con grado 3 y un 6,3%, es decir, 2 caninos se encontraban con grado 4, y 1 canino, equivalente al 3,1% se catalogó como otros. Luego del tratamiento el 78,1%, correspondiente a 25 caninos, quedaron con grado 1, el 12,5%, correspondiente a 4 caninos, quedaron con grado 2, el 3,1% es decir 1 canino, quedó con grado y un 3.1% correspondiente a 1 canino, quedó con grado 4.



**Figura 18:** Gráfico de la posición mesiodistal de caninos maxilares izquierdos antes y después del tratamiento.

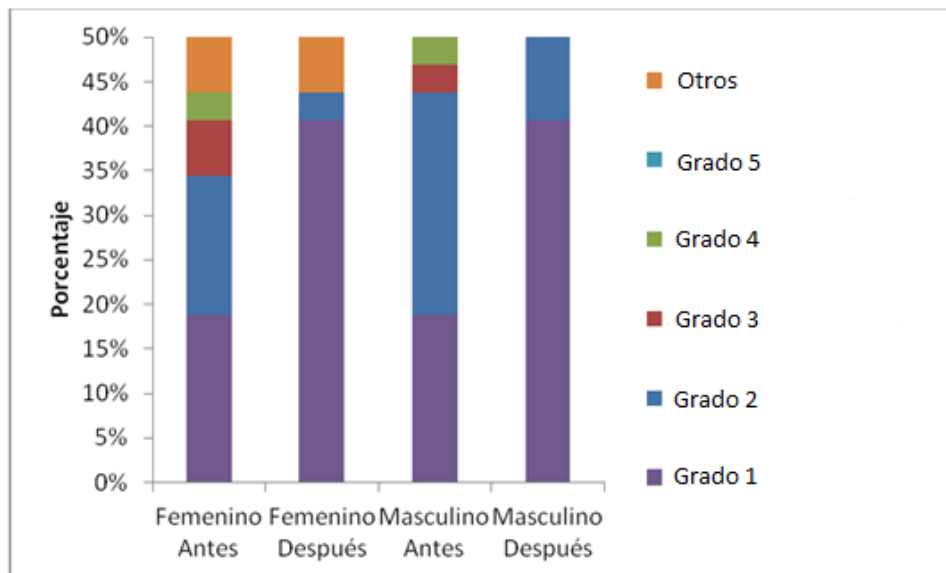
## 6.5 Posición mesiodistal de caninos maxilares superiores según género

### 7.5.1 Canino derecho

De los 16 caninos derechos medidos en el género femenino antes del tratamiento, el 18,8%, correspondiente a 6 caninos se encontraban con grado 1, el 15,6% equivalente a 5 caninos se encontraban con grado 2, un 6,3%, es decir, 2 caninos se encontraban con grado 3, un 3,1%, equivalente a 1 canino se encontraba con grado 4 y el 6,3% corresponde a otros. Posterior al tratamiento un 40,6%, correspondiente a 13 caninos, quedaron con grado 1 y un 3,1%, es decir, 1 quedó con grado 2

Con respecto a los 16 caninos derechos analizados en el género masculino un 18,8%, equivalente a 6 caninos se encontraban con grado 1, un 25% correspondiente a 8 caninos, se encontraban con grado 2, un 3,1% correspondiente a 1 canino se encontraba con grado 3 y un 3,1% correspondiente

a 1 canino, se encontraba con grado 4. Luego del tratamiento 40,6%, correspondiente a 13 caninos quedaron con grado 1, mientras que un 9,4%, equivalente a 3 caninos, quedaron con grado 2.

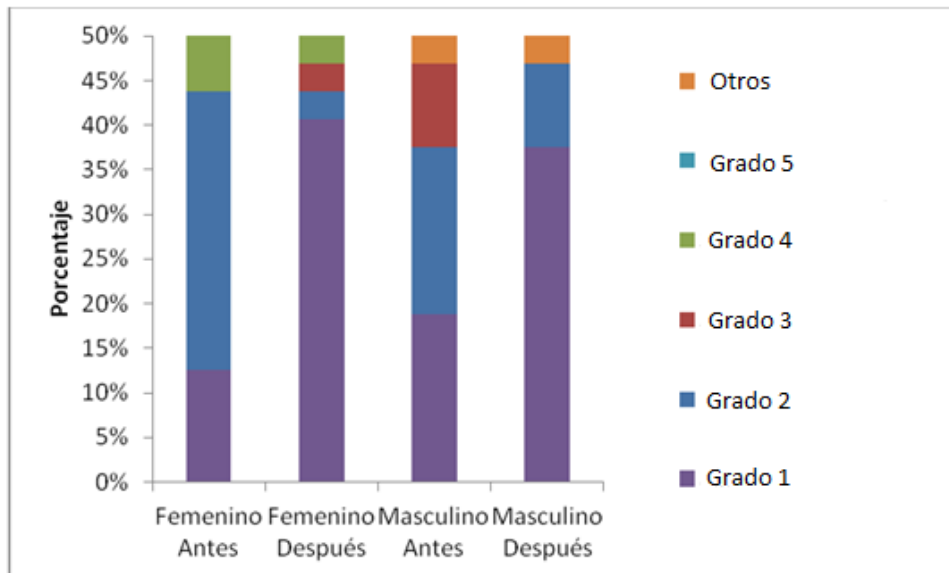


**Figura 19:** Gráfico de la posición mesiodistal de caninos maxilares derechos antes y después del tratamiento, según género.

### 7.5.2 Canino izquierdo

De los 16 caninos izquierdos analizados en el género femenino, previo al tratamiento, el 12,5%, correspondiente a 4 caninos presentaban grado 1, el 31,3% equivalente a 10 caninos, presentaban grado 2 y un 6,3%, es decir, 2 caninos presentaban grado 4. Después del tratamiento, en el género femenino, un 40,6%, correspondiente a 13 caninos, quedaron con grado 1, un 3,1%, es decir, 1 canino quedó con grado 2, un 3,1%, correspondiente a 1 canino quedó con grado 3 y un 3,1%, correspondiente a 1 canino quedó con grado 4.

En relación al género masculino, de los 16 caninos derechos analizados antes del tratamiento, un 18,8%, correspondiente a 6 caninos, se encontraban con grado 1, un 18,8%, es decir, 6 caninos, presentaban con grado 2 y un 3,1%, es decir 1 caninos, corresponde a otros. Luego del tratamiento un 37,5%, correspondiente a 12 caninos quedaron con grado 1, mientras que un 9,4%, equivalente a 3 caninos, quedaron con grado 2.

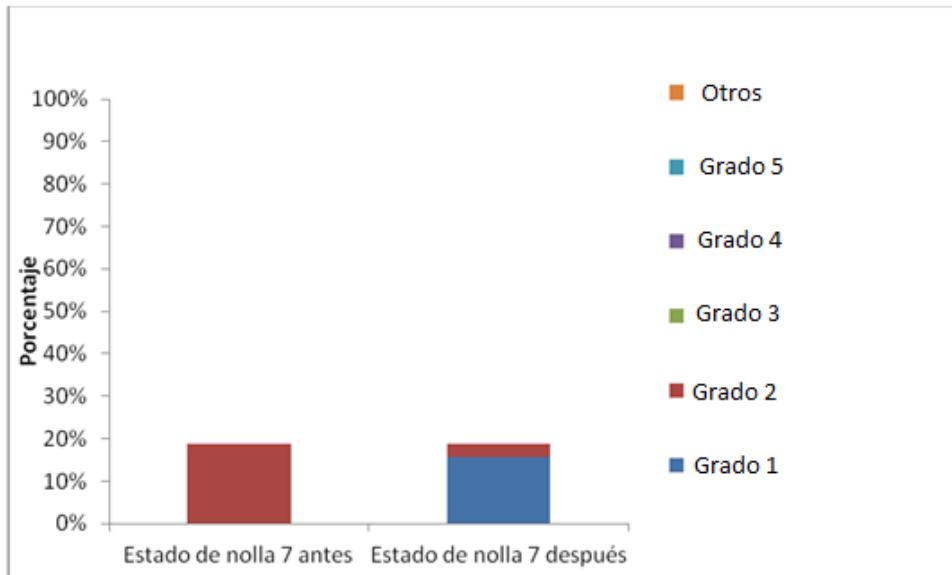


**Figura 20:** Gráfico de la posición mesiodistal de caninos maxilares izquierdos antes y después del tratamiento, según género.

## 7.6 Posición mesiodistal de caninos maxilares superiores según estado de nolla

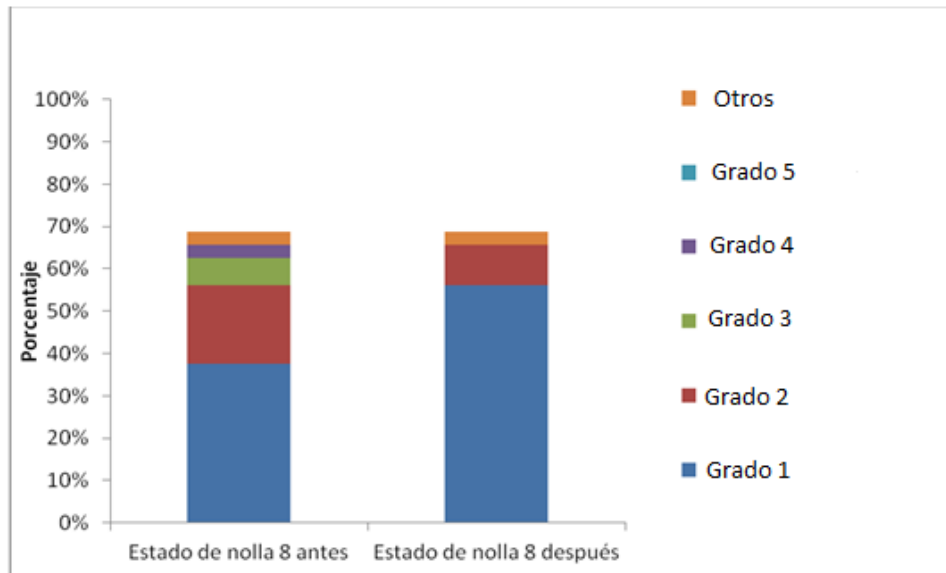
### 7.6.1 Canino derecho

De los 32 caninos derechos analizados, previo al tratamiento, de aquellos con estado de nolla 7, un 18,8%, correspondiente a 6 caninos, presentaban grado 2. Posterior al tratamiento, el 15,6 %, correspondiente a 5 caninos, quedaron con grado 1 y el 3,1%, equivalente a 1 canino quedó con grado 2.



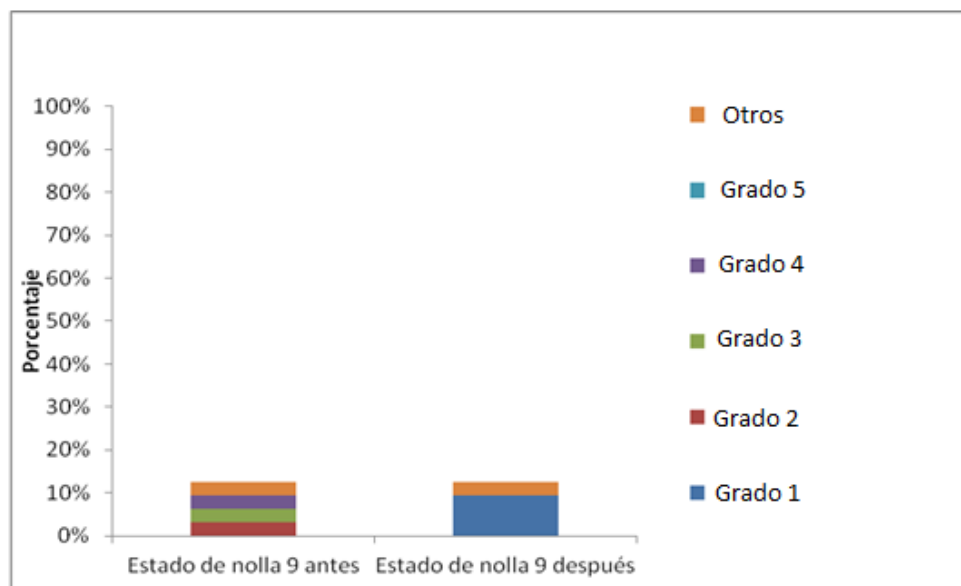
**Figura 21:** Gráfico de la posición mesiodistal de caninos maxilares derechos en estado de nolla 7 antes y después del tratamiento.

Los caninos que se encontraban con estado de nolla 8, el 37,5 %, equivalente a 12 caninos, presentaban grado 1, el 18,8%, correspondiente a 6 caninos, presentaban grado 2, un 6,2 %, correspondiente a 2 caninos presentaban grado 3, 3,1%, es decir 1 canino presentaba grado 4, y un 3,1 % fue catalogado como otros. Posterior al tratamiento, el 56,3 %, equivalente a 18 caninos, quedaron con grado 1, y un 9,4 %, correspondiente a 3 caninos, con grado 3.



**Figura 22:** Gráfico de la posición mesiodistal de caninos maxilares derechos en estado de nolla 8 antes y después del tratamiento.

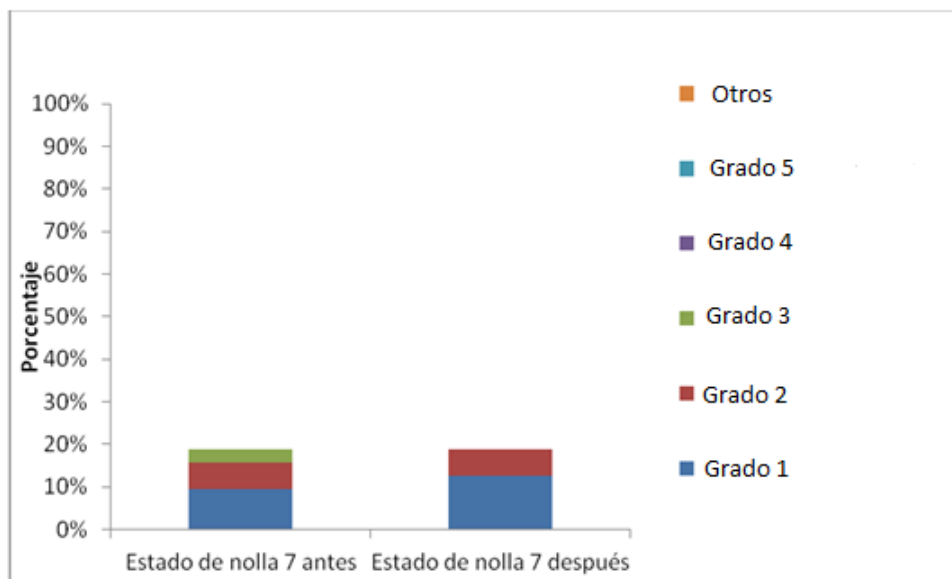
Con respecto a los que se encontraban en estado de nolla 9 antes del tratamiento, el 3,1%, es decir 1 canino, presentaba grado 2, el 3,1%, correspondiente a 1 canino, presentaba grado 3, el 3,1%, correspondiente a 1 canino, presentaba grado 4 y un 3,1%, es decir, 1 canino fue catalogado como otros. Luego del tratamiento, el 9,4 %, es decir, 3 caninos, quedaron en grado 1.



**Figura 23:** Gráfico de la posición mesiodistal de caninos maxilares derechos en estado de nolla 9 antes y después del tratamiento.

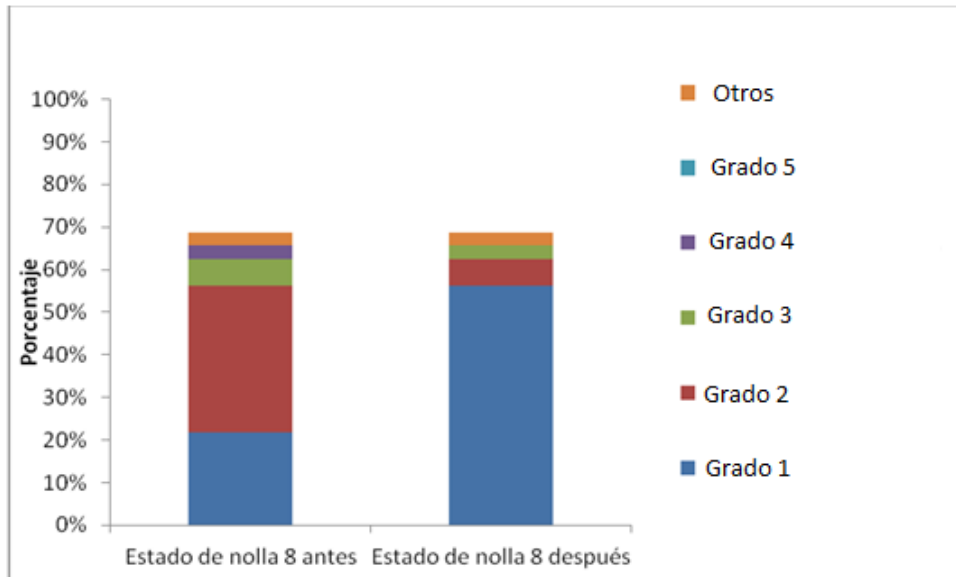
### 7.6.2 Canino izquierdo

Los 32 caninos izquierdos analizados, previo al tratamiento, con estado de nolla 7, un 9,4 %, correspondiente a 3 caninos, presentaban grado 1, un 6,3%, correspondiente a 2 caninos presentaban grado 2 y un 3,1%, equivalente a 1 canino, presentaba grado 3. Posterior al tratamiento, el 12,5 %, correspondiente a 4 caninos, quedaron con grado 1, y el 6,3%, equivalente a 1 caninos quedó con grado 2.



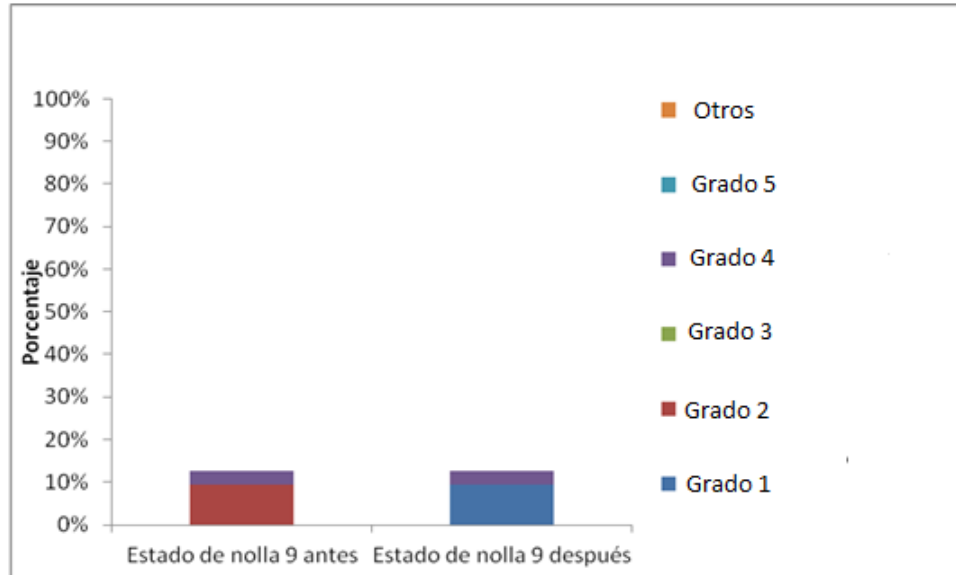
**Figura 24:** Gráfico de la posición mesiodistal de caninos maxilares izquierdos en estado de nolla 7 antes y después del tratamiento.

De los caninos con estado de nolla 8, el 21,9 %, equivalente a 7 caninos, presentaban grado 1, el 34,4%, equivalente a 11 caninos, presentaban grado 2, el 6,3%, correspondiente a 2 caninos, presentaban grado 3, un 3,1%, es decir 1 canino presentaba grado 4 y un 3,1 % fue catalogado como otros. Posterior al tratamiento el 56,3 %, equivalente a 18 caninos, quedaron con grado 1, un 6,3%, equivalente a 2 caninos, quedaron con grado 2 y un 3,1% quedó con grado 3.



**Figura 25:** Gráfico de la posición mesiodistal de caninos maxilares izquierdos en estado de nolla 8 antes y después del tratamiento.

En relación a los caninos con estado de nolla 9, el 9,4 %, es decir, 3 caninos, presentaban grado 2 y un 3,1%, equivalente a 1 canino presentaba grado 4. Después del tratamiento, un 9,4%, correspondiente a 3 caninos quedaron con grado 1 y un 3,1%, quedó con grado 4.



**Figura 26:** Gráfico de la posición mesiodistal de caninos maxilares izquierdos en estado de nolla 9 antes y después del tratamiento.

## 7.7 Test de chi cuadrado de homogeneidad

La prueba utilizada fue la de chi cuadrado de homogeneidad que tiene el siguiente estadístico de prueba

$$X^2 = \sum_{i=1}^y \sum_{j=1}^c \frac{(O_{ij} - E_{ij})^2}{E_{ij}}$$

**Hipótesis Nula  $H_0$ :** No se presenta ninguna evolución al momento de aplicar el tratamiento.  $x_1 = x_2$

**Hipótesis Alternativa  $H_1$ :** Si se presenta evolución al momento de aplicar el tratamiento.  $x_1 \neq x_2$

Angulación Canino Derecho	Antes	Después
Grado 1	0	16
Grado 2	24	7
Grado 3	2	0
Otro	6	6

**Tabla I** Comparación de mesio-angulación de caninos maxilares derechos

Pearson chi2 (3) = 27.2409 **Pr = 0.000**

Angulación Canino Izquierdo	Antes	Después
Grado 1	1	23
Grado 2	26	6
Grado 3	3	1
Otro	2	2

**Tabla II** Comparación de mesio-angulación de caninos maxilares izquierdos

Pearson chi2 (3) = 33.6667 **Pr = 0.000**

Posición Mesiodistal Canino Derecho	Antes	Después
Grado 1	12	26
Grado 2	13	4
Grado 3	3	0
Grado 4	2	0
Otro	2	2

**Tabla III** Comparación de posición mesiodistal de caninos maxilares derechos

Pearson chi2 (4) = 14.9226 Pr = **0.005**

Posición Mesiodistal Canino Izquierdo	Antes	Después
Grado 1	10	25
Grado 2	16	4
Grado 3	3	1
Grado 4	2	1
Otro	1	1

**Tabla IV** Comparación de posición mesiodistal de caninos maxilares izquierdos

Pearson chi2 (4) = 14.9619 Pr = **0.005**

Teniendo esta información se rechaza la  $H_0$ , por lo tanto si se presenta evolución al momento de aplicar el tratamiento.

## 8 DISCUSIÓN

En 3 casos de los que se debían extraer ambos caninos, se realizó el tratamiento de manera unilateral, de estos caninos no extraídos, su sucesor presentaba en 2 casos nolla 8 y en 1 nolla 7. Al compararlos con su homólogo, todos tuvieron una mejoría, pese a que el tratamiento solo se realizó en un lado, con lo cual se puede deducir que estaban en la etapa de desplazamiento mesial. Como nos revela Bonetti et al., 2009, cuando comienza la erupción del canino, en una primera etapa, ocurre un desplazamiento mesial, el que ocurre entre los 8-9 años, en donde presenta la mayor inclinación a los 9 años entre los percentiles 50th, 75th y 90th, en donde la angulación varía entre 12,58° y 26,75°, en comparación a una menor angulación antes o luego de esta edad. Esto nos indica que para diagnosticar un canino con riesgo de erupción ectópica, se necesita tener más de un parámetro de riesgo, y no solo la radiografía panorámica, con el fin de no realizar sobre tratamientos.

En el estudio de Bonetti et al., 2011, de 37 pacientes a los que se le realizó este tratamiento, considerando un total de 65 caninos maxilares, 7 caninos no mostraron un resultado exitoso, lo cual se puede comparar con los resultados de nuestro estudio, en el que de 64 caninos maxilares, solo 2 quedaron con impactación y retención (Anexo 6). Estos 2 caninos corresponden al lado izquierdo, lo que concuerda con la investigación de Ericson & Kurol, 1986, en la cual establece que hay mayor frecuencia de impactaciones caninas unilaterales, las se inclinan mayoritariamente por el lado izquierdo. En este mismo estudio se menciona una mayor frecuencia en mujeres (1.17%) que en hombre (0.51), lo que se repite con el estudio de Baccetti, 2010, el que menciona una proporción de 3:1, sin embargo en nuestro estudio ambas retenciones correspondieron al género femenino.

Bonetti et al., 2011, observó cambios favorables y mejoras de la posición intraósea del canino permanente superior, tanto en el enderezamiento del eje mayor del canino, como en el movimiento distal de la corona, que acreditan una mayor probabilidad de erupción espontánea de los dientes en el arco dental, con la extracción simultánea de los caninos y primeros molares temporales, que con la extracción de sólo caninos temporales. En este estudio no se pudo contrastar este resultado, debido a que la muestra con doble exodoncia fue baja, pero esta opción se debe considerar en casos de angulación importante.

En la literatura podemos encontrar que la reabsorción radicular externa distal de la raíz del incisivo lateral es una de las consecuencias más comunes de la retención e impactación canina con un 0,7% de prevalencia en niños entre 10 y 13

años (Andreasen, 1997), sin embargo, en este estudio no se encontraron casos con este tipo de consecuencia.

## 9 CONCLUSIÓN

Según el universo estudiado en la escuela de Odontología de la Universidad de Valparaíso, entre los años 2011 y 2013, el porcentaje de pacientes que presenta riesgo de erupción ectópica de caninos maxilares no es menor ya que corresponde a un 2%.

El 78,12 % de los caninos maxilares con riesgo de erupción ectópica analizados presentaban grado 2 (16-30°) de mesio-angulación y el 7,81% presentaba grado 3. Con esto podemos determinar que el 85,93% de los caninos estudiados presentaban una vía de erupción desfavorable en relación a la mesio-angulación. Luego del tratamiento un 20,31% quedo con grado 2 y un 3,12% en grado 3.

Un 46,87% de los caninos maxilares presentaban una posición mesiodistal grado 2, un 9,37% grado 3 y un 6,25% grado 4. Por lo tanto 62,5% de los caninos estudiados presentaba una posición mesiodistal desfavorable. Luego del tratamiento un 12,5% quedaron con grado 2, un 1,56% con grado 3 y un 1,56% con grado 4.

Luego del tratamiento preventivo-interceptivo, a un promedio de 16 meses, se observaron cambios favorables y mejoras tanto en la posición mesiodistal, como en el enderezamiento del eje del canino maxilar en 54 de los 56 caninos a los que se le realizaron tratamientos, lo que nos da un porcentaje de éxito de un 96.42%. Esta mejora nos da una mayor probabilidad de erupción correcta del canino.

En este estudio, encontramos una proporción aproximada de 1:1 de caninos de riesgo en ambos géneros. Sin embargo, los 2 caninos que permanecieron retenidos e impactados, corresponden a 2 pacientes del género femenino.

Las mejoras más notables se observaron en los caninos maxilares que presentaban nolla 8 y 9, tanto en la mesio-angulación como en la posición mesiodistal.

Es fundamental para un buen diagnóstico no solo contar con la radiografía panorámica, sino que también un exhaustivo examen clínico, que incluya la palpación intraoral por vestibular del canino, con controles periódicos a partir de los 8 años de edad, con el fin de evitar consecuencias posteriores.

Basándose en los resultados de nuestro estudio, podemos concluir que es fundamental una detección temprana de los caninos con riesgo de erupción

ectópica, y realizar la extracción de canino o canino más primer molar temporal, con el fin de favorecer la erupción de forma fisiológica y así evitar tratamientos futuros costosos y de larga duración.

## 10 LIMITACIONES Y SUGERENCIAS

En el presente estudio, nos encontramos con múltiples limitaciones que no nos permitieron incluir un mayor número de casos debido a la falta de información procedente de la ficha única de admisión, ficha clínica integral infantil y radiografías panorámicas. Entre los factores limitantes podemos mencionar:

- Falta de datos básicos, como: fecha de nacimiento, edad, RUT, apoderado, teléfonos.
- Falta de radiografías panorámicas o un respaldo de éstas.
- Presupuestos con datos incompletos.
- Falta de información de examen clínico de caninos, como la palpación vestibular entre los 8 y 9 años de edad.

Se sugiere que la ficha clínica correspondiente a pacientes pediátricos sea modificada incluyendo los datos de identificación del paciente en su totalidad, y que exista una supervisión en completar la ficha. Así mismo, que al momento de finalizar la asignatura, se revise que todo el contenido anexo a la ficha sea entregado, en este caso, las radiografías panorámicas. De esta forma, no se excluirían casos por falta de información.

Se espera que a futuro se realicen trabajos de investigación con un mayor tamaño muestral y variables, con el fin de profundizar el tema, debido a que no se presentan estudios de este tipo en nuestro país.

## 11 RESUMEN

**Introducción:** Los caninos son esenciales para el funcionamiento y armonía oclusal. El 1,7% de la población general presenta impactación de canino maxilar, con mayor frecuencia en mujeres. El presente estudio se basa en el seguimiento de un tratamiento preventivo-interceptivo, con la finalidad de analizar la efectividad y éxito del tratamiento, evitando así tratamientos de mayor costo y duración.

**Materiales y métodos:** Se analizaron 32 fichas clínicas y radiografías panorámicas digitales, en donde las mediciones de los ángulos y posición mesiodistal del canino se realizaron mediante el trazado de líneas con el programa computacional MT Lite.

**Resultados:** La mayor frecuencia en la mesio-angulación fue grado 2 y posición mesiodistal con sobreposición del incisivo lateral hasta la línea media. Solo 2 caninos del género femenino permanecieron impactados. La mayor impactación fue en caninos izquierdos y la relación hombre mujer 1:1.

**Discusión:** Bonetti (2011) en el mismo tratamiento con un total de 65 caninos maxilares, 7 caninos fracasaron. En este estudio de 64 caninos, solo 2 quedaron retenidos. Por otro lado Ericson & Kuroi, 1986, indican mayor frecuencia en mujeres, al igual que Baccetti, 2010, lo cual no se cumple en la presente investigación.

**Conclusión:** El 2% de la población total tenían riesgo de erupción ectópica. Luego del tratamiento hubo una mejora de los caninos impactados, especialmente aquellos con estado de nolla 8 y 9. Es fundamental realizar un exhaustivo examen intraoral con palpación vestibular del canino, además de la radiografía panorámica, para así favorecer la erupción fisiológica.

## 12 REFERENCIAS BIBLIOGRÁFICAS

Aguana, Cohen K., Padrón L., Diagnóstico de caninos retenidos y su importancia en el tratamiento ortodóncico. Revista Latinoamericana de Ortodoncia y Odontopediatria Ortodoncia.ws edición electrónica junio 2011

Andreasen JO, Petersen JK, Laskin DM. Textbook and colour atlas of tooth impactations: diagnosis, treatment, prevention. Copenhagen, Denmark: Muskgaard 1997

Baccetti T. Risk Indicators and Interceptive Treatment Alternatives for Palatally Displaced Canines. Semin Orthod 2010;16: 186-192.

Baccetti T, Leonardi M, Armi P. A randomized clinical study of two interceptive approaches to palatally displaced canines. European Journal of Orthodontics 30 (2008) 381–385

Becker A, Zilberman Y, Tsur B. Root Length of Lateral Incisors Adjacent to Palatally-Displaced Maxillary Cuspids. The Angle Orthodontist Vol.54 No.3, July 1984.

Becker A, Smith R, Behar R. The Incidence of Anomalous Maxillary Lateral Incisors in Relation to Palatally-Displaced Cuspids. The Angle Orthodontist Vol.51 No.1, January 1981

Bonetti G, Zanarini M, Parenti S, Marini I, Gatto M. Preventive treatment of ectopically erupting maxillary permanent canines by extraction of deciduous canines and first molars: A randomized clinical trial. Am J Orthod Dentofacial Orthop 2011;139:316-23.

Bonetti G, Zanarini M, Danesi M, Parenti S, and Gatto M. Percentiles Relative to Maxillary Permanent Canine Inclination by Age: A Radiologic Study. Am J Orthod Dentofacial Orthop 2009;136:486.e1-486.e6.

Chalakkal P, Thomas A and Chopra S. Displacement, location, and angulation of unerupted permanent maxillary canines and absence of canine bulge in children. Am J Orthod Dentofacial Orthop 2011;139:345-50.

Chaushu S<sup>1</sup>, Sharabi S, Becker A. Dental morphologic characteristics of normal versus delayed developing dentitions with palatally displaced canines. Am J Orthod Dentofacial Orthop. 2002 Apr;121(4):339-46.

Ericson, S. & Kurol, J. Radiographic assessment of maxillary canine eruption in children with clinical signs of eruption disturbance. Eur. J. Orthod., 8(3):133-40, 1986

Fleming P., Scotta P., Heidarib N., DiBiasec A. (2009): Influence of Radiographic Position of Ectopic Canines on the Duration of Orthodontic Treatment. *Angle Orthodontics*. 79: 442-46.

Kokich V. Preorthodontic Uncovering and Autonomous Eruption of Palatally Impacted Maxillary Canines. *Semin Orthod* 2010;16:205-211

Kuroi J. (2002): Early treatment of tooth eruption disturbances. *Am J Orthod and Dentofacial Orthop*. 121: 588-91

Morgan S. Rutledge, Hartsfield J. Genetic Factors in the Etiology of Palatally Displaced Canines. *Semin Orthod* 2010;16:165-171.

Ngan P, Hornbrook R, Weave B. Early Timely Management of Ectopically Erupting Maxillary Canines. *Semin Orthod* 11:152–163 © 2005

Otto R. Early and Unusual Incisor Resorption Due to Impacted Maxillary Canines. *Am J Orthod Dentofacial Orthop* 2003;124:446-9.

Peck S, Peck L, Kataja M. The Palatally Displaced Canine as a Dental Anomaly of Genetic Origin. *Angle Orthod* 1994;64(4)249-256.

Sigler L, Baccetti T, McNamara J. Effect of Rapid Maxillary Expansion and Transpalatal Arch Treatment Associated with Deciduous Canine Extraction on the Eruption of Palatally Displaced Canines: A 2-Center Prospective Study. *Am J Orthod Dentofacial Orthop* 2011;139:e235-e244.

Vellini F. *Ortodoncia, Diagnóstico y Planificación Clínica*. Brazil: Artes Médicas Ltda,2002

Yan B, Sun Z, Fields H, Wang L, Luo L. Etiologic Factors for Buccal and Palatal Maxillary Canine Impaction: A Perspective Based on Cone-Beam Computed Tomography Analyses. *Am J Orthod Dentofacial Orthop* 2013;143:527-34.

## Anexo 1



### **Formulario de Consentimiento informado para niños entre las edades de 8 a 11 años atendidos en la facultad de Odontología de la Universidad de Valparaíso**

#### **Seminario de Tesis n°36: Evaluación del tratamiento preventivo-interceptivo de caninos maxilares con riesgo de erupción ectópica, en pacientes atendidos en Odontología Integral Infantil en la Facultad de Odontología de la Universidad de Valparaíso entre los años 2011-2013.**

Nuestros nombres son Carolina León y Valeska Mora, somos estudiantes de odontología de sexto año y nuestra tesis se trata de estudiar cómo podemos ayudar a unos dientes llamados caninos (colmillos) que venían por un camino incorrecto, como era tu caso, para que puedan enderezarse.

Hacemos esta investigación para aportar mayores conocimientos sobre este tema y así otros niños que presenten este problema (canino en un camino incorrecto), no tengan que realizarse tratamientos de mayor duración, complejidad y mayor costo a futuro. Vamos a evaluar si la posición de este canino mejora después realizar un tratamiento con exodoncias de dientes temporales (de leche).

Te invitamos a participar ya que a ti ya te hicieron la primera parte de este tratamiento (exodoncias de dientes de leche), tienes entre 8 a 11 años y fuiste atendido en la Facultad de Odontología.

Tendrás que tomarte una radiografía en la que se verán todos tus dientes, es la misma radiografía que te sacaron antes del tratamiento, pero esta vez será costo cero. También se tomarán algunas fotografías de tus dientes, en caso de ser necesario. Esta radiografía no te causará problemas.

Podremos evaluar como resultó el tratamiento y si necesitas atención dental le indicaremos los pasos a seguir a tus padres.

Es tu decisión si quieres participar o no, es totalmente libre. Si tus padres están de acuerdo y tu no, nadie te obligará. Antes de tomar la decisión, puedes preguntarnos cualquier duda, incluso después de aceptar participar, ya que es posible que no entiendas algunas palabras, y necesitaras que te expliquemos mejor. Puedes retirarte de este estudio en cualquier momento si lo quieres.

Nadie sabrá que estás en esta investigación, la información solo la tenemos quienes trabajamos en el estudio de investigación.

Yo \_\_\_\_\_, tengo entendido que la investigación es sobre la evaluación de un tratamiento para enderezar al canino. Entiendo que tendré que tomarme una nueva radiografía panorámica y si es

necesario fotografías. Tendré q asistir solo una vez.

He leído esta información, he tenido respuestas a mis preguntas y sé que puedo hacer preguntas más tarde si las tengo.

Estoy de acuerdo en participar en la investigación.

No quiero tomar parte en la investigación y no he firmado. \_\_\_\_\_

**Sólo si asiente niño:**

Escriba el nombre del niño: \_\_\_\_\_

Firma del niño: \_\_\_\_\_

Fecha: \_\_\_\_\_

Día / mes / año

Declaración del investigador / persona que toma el consentimiento

He leído con precisión la hoja de información para el posible participante, y al mejor de mi capacidad asegurado de que el niño entienda que la siguiente se hará:

1. Decidir si participar
2. Tomarse la radiografía y fotografías en caso de ser necesario
3. Habrá confidencialidad

Confirmando que el niño ha tenido la oportunidad de hacer preguntas sobre el estudio, y todas las preguntas formuladas por él / ella han sido contestadas correctamente y al mejor de mi capacidad. Confirmando que el individuo no ha sido coaccionado para dar su consentimiento, y el consentimiento se ha dado libre y voluntariamente.

Escriba el nombre del Investigador \_\_\_\_\_

Firma del Investigador \_\_\_\_\_

Fecha \_\_\_\_\_

Día / mes / año

Padre / tutor ha firmado un consentimiento informado    Sí \_\_\_ No \_\_\_

**Contactos**

Francisca Couve 09-95444929

Carolina León V 09-90898005

Valeska Mora Z 09-97028926

## Anexo 2



2011-2013.

**Formulario de Consentimiento Informado para padres o responsables de los niños que participan en el seminario de tesis “Evaluación del tratamiento preventivo–interceptivo de caninos maxilares con riesgo de erupción ectópica, en pacientes atendidos en Odontología Integral Infantil en la Facultad de Odontología de la Universidad de Valparaíso entre los años**

**Seminario de Tesis nº36: Evaluación del tratamiento preventivo–interceptivo de caninos maxilares con riesgo de erupción ectópica, en pacientes atendidos en Odontología Integral Infantil en la Facultad de Odontología de la Universidad de Valparaíso entre los años 2011-2013.**

Nuestros nombres son Carolina León y Valeska Mora, somos estudiantes de odontología de sexto año y nuestra tesis es un estudio de tratamiento temprano para caninos del maxilar superior que venían por un camino incorrecto (como era el caso de su hijo/a).

El fin de esta investigación es aportar mayores conocimientos sobre este tema y así los niños que presenten este problema (canino en un camino incorrecto), no tengan que realizarse tratamientos de mayor duración, complejidad y mayor costo a futuro. Vamos a evaluar si la posición de este canino mejora después realizar un tratamiento con exodoncias de dientes temporales (de leche).

Su hijo fue seleccionado para este estudio, debido a que ya se realizó la primera etapa de tratamiento en nuestra Facultad de Odontología (exodoncias de dientes de leche). La siguiente etapa consiste en tomarle una radiografía Panorámica (donde se observan todos los dientes), misma radiografía que le tomaron al inicio del tratamiento, esta vez costada por la Universidad. También se tomarán algunas fotografías de los dientes en caso de ser necesario.

Para que pueda participar tiene que estar de acuerdo tanto usted como el niño/a de manera independiente. Usted no tiene que decidir hoy si está o no de acuerdo en que su hijo participe en esta investigación. La participación es totalmente voluntaria y puede retirar el consentimiento en cualquier momento.

Con esta radiografía podremos evaluar cómo se encuentran ahora los caninos superiores, si el tratamiento con extracciones de dientes temporales fue insuficiente, se les guiará para el tratamiento más indicado para su hijo/a.

El riesgo al momento de tomar la radiografía, es muy bajo, de igual manera se

utilizaran protector de cuello para la tiroides y protectores testiculares para los hombres.

Es posible que algunas palabras no las entienda, frente a esta situación o ante cualquier duda puede comunicarse directamente con cualquiera de las tesis, en cualquier momento de la investigación. La información registrada de identificación es confidencial, el nombre del niño será reemplazado por un número, ya que los datos obtenidos en este estudio se presentaran en una exposición oral.

Se me ha pedido que dé mi consentimiento para que mi hijo / a participe en este estudio de investigación que implicará tomarse una radiografía y fotografías de la boca en el caso de ser necesario. He leído la información anterior, o me lo han leído a mí. He tenido la oportunidad de hacer preguntas al respecto y estas han sido contestadas a mi satisfacción. Doy mi consentimiento voluntariamente para que mi hijo participe en este estudio.

Nombre del Padre o Tutor \_\_\_\_\_

Firma del padre de tutor \_\_\_\_\_

Fecha \_\_\_\_\_

Día / mes / año

#### Declaración del investigador / persona que toma el consentimiento

He leído con precisión la hoja de información para el posible participante, y al mejor de mi capacidad asegurado de que el padre entienda que la siguiente se hará:

1. Decidir si autoriza a su hijo a participar
2. Su hijo debe tomarse la radiografía y fotografías en caso de ser necesario
3. Habrá confidencialidad

Confirmando que al padre se le dio la oportunidad de hacer preguntas sobre el estudio, y todas las preguntas formuladas por él/ella han sido contestadas correctamente y al mejor de mi capacidad. Confirmando que el individuo no ha sido obligado a dar su consentimiento, y el consentimiento se ha dado libre y voluntariamente.

Escriba el nombre del Investigador \_\_\_\_\_

Firma del Investigador \_\_\_\_\_

Fecha \_\_\_\_\_

Día / mes / año

#### **Contactos**

Francisca Couve 09-95444929

Carolina León V 09-90898005

Valeska Mora Z 09-97028926

#### **Anexo 3**



## Derivación

Nº de ficha: \_\_\_\_\_

Doctor: \_\_\_\_\_

Cátedra o servicio: Ortodoncia

Ruego a usted examinar a: \_\_\_\_\_

Y tenga a bien evaluar sobre:

---

---

---

---

---

---

---

---

Doctora: \_\_\_\_\_

Fecha: \_\_\_\_\_

VALPARAISO, 29 OCTUBRE 2013

Carta de Solicitud para Investigación

---

Estimada Dra. Marjorie Borgueat:

Con motivo de la realización del Seminario de Tesis **“Evaluación del tratamiento preventivo–interceptivo de caninos maxilares con riesgo de erupción ectópica, en pacientes atendidos en Odontología Integral Infantil en la Facultad de Odontología de la Universidad de Valparaíso entre los años 2011-2013”**, correspondiente a la Cátedra de Ortodoncia. La investigación tiene como responsable a la Dra. Francisca Couve quien guía a las alumnas Carolina León Vinet y Valeska Mora Zapata de Quinto año.

Requerimos su autorización para llevar a cabo dicha investigación en dependencias de la Facultad de Odontología de la Universidad de Valparaíso, comprendiendo el periodo académico 2013-2014.

**ATTE. FRANCISCA COUVE  
DOCENTE CÁTEDRA ORTODONCIA**

VALPARAISO, 29 OCTUBRE 2013

Carta de Solicitud para Investigación

---

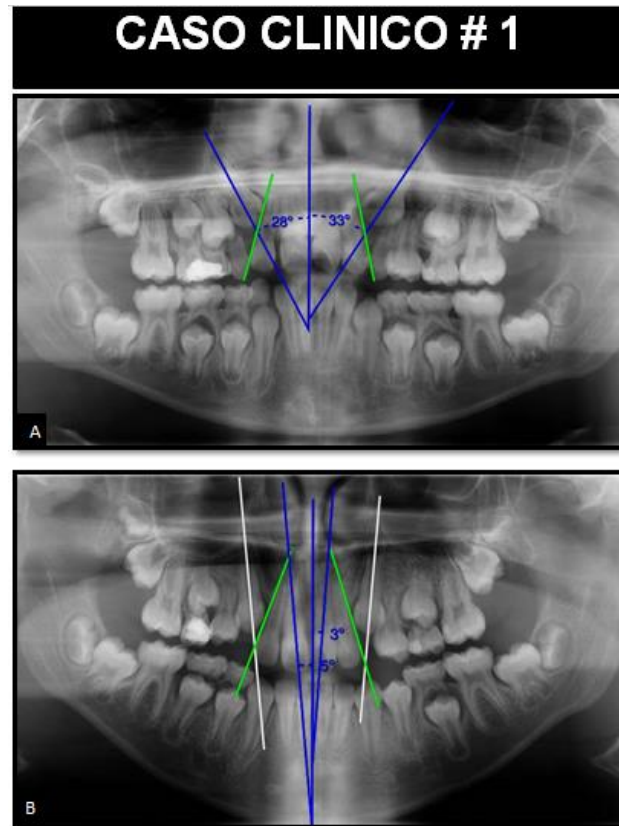
Estimado Dr. Antonio Radich:

Con motivo de la realización del Seminario de Tesis **“Evaluación del tratamiento preventivo–interceptivo de caninos maxilares con riesgo de erupción ectópica, en pacientes atendidos en Odontología Integral Infantil en la Facultad de Odontología de la Universidad de Valparaíso entre los años 2011-2013”**, correspondiente a la Cátedra de Ortodoncia. La investigación tiene como responsable a la Dra. Francisca Couve Pérez quien guía a las alumnas Carolina León Vinet y Valeska Mora Zapata de Quinto año.

Requerimos su autorización para llevar a cabo dicha investigación en dependencias de la Facultad de Odontología de la Universidad de Valparaíso, comprendiendo el periodo académico 2013-2014.

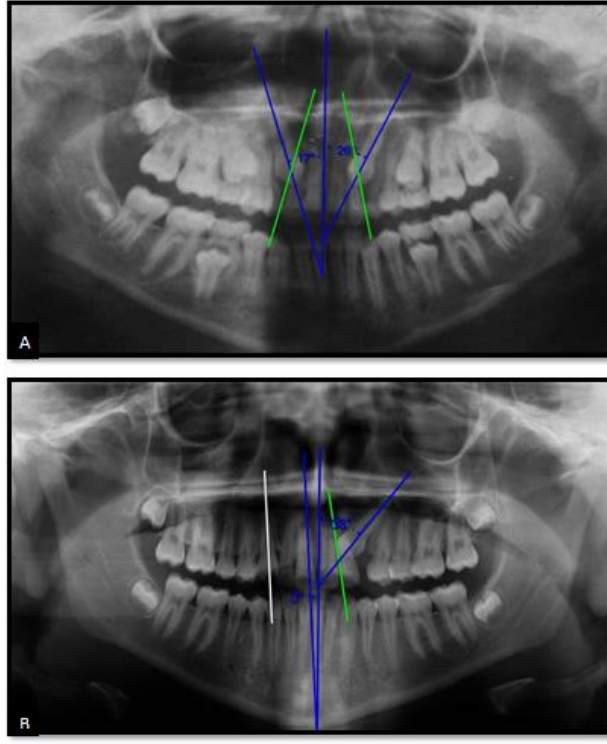
**ATTE. FRANCISCA COUVE PEREZ  
DOCENTE CÁTEDRA ORTODONCIA**

## Anexo 6



Paciente sexo femenino. **A:** radiografía previa a tratamiento preventivo-interceptivo. Se observa un estado de nolla 8. En relación a la mesio-angulación, el canino derecho se encuentra en grado 2 y el canino izquierdo en grado 3. En relación a la angulación mesiodistal sobre el incisivo lateral, ambos caninos se encuentran en grado 2, es decir, se encuentran con sobreposición, pero sin llegar a la línea media del incisivo lateral. **B:** radiografía a los 11 meses luego del tratamiento preventivo-interceptivo. En relación a la mesio-angulación, el canino derecho pasó de grado 2 a grado 1, variando su angulación de 28° a 5°; el canino izquierdo pasó de grado 3 a grado 1, variando su angulación de 33° a 3°. En relación a la angulación mesiodistal sobre el incisivo lateral, ambos caninos quedaron en grado 1, es decir, sin sobreposición.

## CASO CLINICO # 2



Paciente sexo femenino. **A:** radiografía previa a tratamiento preventivo-interceptivo. Se observa un estado de nolla 9. En relación a la mesio-angulación, ambos caninos se encuentran en grado 2. En relación a la angulación mesiodistal sobre el incisivo lateral, ambos caninos se encuentran en grado 4, es decir, se encuentran con sobreposición completa sobre incisivo lateral. **B:** radiografía a los 17 meses luego del tratamiento preventivo-interceptivo. En relación a la mesio-angulación, el canino derecho pasó de grado 2 a grado 1, variando su angulación de  $17^\circ$  a  $3^\circ$ ; el canino izquierdo pasó de grado 2 a grado 3, variando su angulación de forma negativa, de  $26^\circ$  a  $38^\circ$ . En relación a la angulación mesiodistal sobre el incisivo lateral, el canino derecho varió de grado 4 a grado 1, es decir, sin sobreposición, y el canino izquierdo se mantuvo en grado 4, quedando retenido e impactado.