



**Importancia del protocolo de carga sobre la estabilidad de implantes dentales en cirugía de elevación del seno maxilar mediante ventana lateral y uso de aloinjerto**

Trabajo de investigación requisito para optar al Título de Especialista en Implantología Bucomaxilofacial

Residentes:

Mauricio Castro Urbina  
Alejandra Larrabe Tenorio  
Sophia Mercado Gómez

Docente Guía:

Juan Pablo Sannazzaro Acosta  
Esp. Cirugía Bucomaxilofacial

Valparaíso, Chile  
2020

## **AGRADECIMIENTOS**

A nuestros tutores de tesis, que gracias a sus consejos y correcciones hoy podemos culminar este trabajo.

A nuestros docentes, que nos han visto crecer profesionalmente, gracias a sus conocimientos y apoyo.

A nuestras familias y amigos por el apoyo incondicional en todo este proceso.

Dedicado en memoria del profesor Dr. Eduardo Couve M., quien lamentablemente falleció durante la realización de este trabajo de investigación, por su inspiración y disposición a colaborar con nosotros.

## ÍNDICE

Introducción	1
Marco Teórico	5
1 Regeneración ósea alveolar	5
1.1 Características del hueso alveolar	5
1.2 Mecanismos de regeneración ósea	7
1.3 Clasificaciones de injertos óseos	9
1.4 Agregados plaquetarios	11
2 Cirugía de elevación del seno maxilar	12
2.1 Características anatómicas del seno maxilar	12
2.2 Cirugía de elevación del seno maxilar	13
2.3 Técnicas de elevación del seno maxilar	14
2.4 Criterios de selección de la técnica de elevación	15
2.5 Criterios de selección del tipo de injerto óseo	16
2.6 Criterios de selección del implante dental	18
3. Estabilidad de implantes dentales	19
3.1 Fases de la estabilidad de implantes dentales	19
3.2 Métodos para medir la estabilidad de implantes dentales	21
3.3 Efectos de la carga en la estabilidad de implantes dentales	27
Objetivos	31
Materiales y métodos	32
Resultados	33
Reporte de casos	41
Discusión	49
Conclusiones	56
Sugerencias	58
Referencias Bibliográficas	59

## RESUMEN

La cirugía de elevación del seno maxilar mediante ventana lateral se ha convertido en una técnica complementaria muy útil en la rehabilitación oral con implantes dentales en la zona posterior del maxilar. Sin embargo, aún no existe consenso sobre dos decisiones clínicas cruciales para mejorar la predictibilidad de esta técnica: el tipo de injerto a utilizar en dicha cirugía y cuál sería el protocolo de carga más adecuado para los implantes dentales colocados en la zona injertada.

La siguiente investigación presenta una revisión de literatura actualizada sobre estas dos decisiones clínicas, sustentada adicionalmente en el reporte de dos casos, en los cuales se evalúa la estabilidad de implantes dentales colocados en pacientes que fueron sometidos a una cirugía de elevación del seno maxilar mediante ventana lateral utilizando aloinjerto. El estudio consistió en medir la estabilidad a través del análisis de frecuencia resonancia en tres instancias clínicas: la primera, al momento de la cirugía de conexión; la segunda, se efectuó a las tres semanas de realizado el primer registro; y por último, la tercera medición se realizó pasadas ocho semanas, manteniendo durante este tiempo solo un pilar de cicatrización, con el objetivo de comparar ambos protocolos de carga descritos en la literatura.

Los reportes de casos presentados en esta investigación concuerdan con la revisión de literatura, dado que diversos autores observaron buenos resultados utilizando aloinjerto en cirugías de elevación del seno maxilar mediante ventana lateral, aunque sigue existiendo controversia sobre cuál sería el material más adecuado para utilizar en estas cirugías. Por otro lado la estabilidad de los implantes dentales evaluados en el presente estudio fue aumentando progresivamente a medida que pasaba el tiempo de carga, observándose cambios sustanciales pasadas tres semanas de la cirugía de conexión, coincidiendo con lo encontrado en la revisión bibliográfica.

PALABRAS CLAVES: Elevación del seno maxilar mediante ventana lateral, Protocolos de carga, estabilidad en implantes dentales, análisis de frecuencia resonancia.

Los autores declaran no tener conflicto de interés, este trabajo no cuenta con financiamiento alguno.

## INTRODUCCIÓN

La demanda por tratamientos protésicos con instalación de implantes dentales ha aumentado considerablemente con el paso de los años(1). Cada día más pacientes con grandes atrofiaciones maxilares y/o mandibulares consultan por tratamientos estéticos y funcionales a largo plazo(2). El principal desafío al que se ve enfrentado el implantólogo bucomaxilofacial en las zonas atróficas de la región posterior del maxilar superior, es la imposibilidad de instalar directamente implantes de longitud y grosor adecuado, en una posición que facilite la posterior rehabilitación de estos, debido a la disminución de la altura ósea producida por la pérdida dentaria y la neumatización del seno maxilar(1). Actualmente existen técnicas que recuperan el volumen perdido en estas zonas utilizando injertos óseos, siendo la más documentada la cirugía de elevación del seno maxilar mediante ventana lateral, la cual se considera segura, efectiva y predecible(3). Con respecto a la rehabilitación de los implantes dentales colocados posterior a esta cirugía, hoy en día no existe un protocolo de carga específico, pero se siguen las sugerencias realizadas por diversos autores, como Misch o Goveizhi, quienes establecieron ciertas pautas a seguir sobre los momentos de la carga, la consistencia de la dieta del paciente y la intensidad de dicha carga mediante la inclusión o infraclusión del aparato protésico provisorio(4). Es por esta razón que se hace necesario establecer un protocolo de carga en los casos de cirugía de elevación del seno maxilar, lo cual podría mejorar la predictibilidad de la rehabilitación sobre este tipo de implantes dentales. Además, para complementar la toma de decisiones en la rehabilitación oral, han surgido instrumentos que miden la estabilidad de los implantes dentales en las distintas etapas posteriores a la instalación, como por ejemplo los de análisis de la frecuencia por resonancia, los cuales permiten tener un valor de la estabilidad comparable en el tiempo(5).

El procedimiento de cirugía de elevación del seno maxilar fue descrito por primera vez por Tatum en 1976 en el "Alabama Implant Study Group" realizando un abordaje lateral para acceder al seno maxilar e injertar, luego fue publicado por Boyne y James en 1980(6). En 1994, Summers introdujo la técnica del osteótomo, utilizando un enfoque

crestal para aumentar la altura vertical del hueso, que es menos invasivo que el abordaje lateral descrito anteriormente(7). Desde la introducción de estas dos técnicas quirúrgicas, el procedimiento ha sido modificado por varios autores con el paso de los años.

Muchos factores, algunos establecidos y otros controversiales, intervienen en el proceso de cicatrización e influyen en el resultado del procedimiento, especialmente en términos de calidad ósea regenerada y el tiempo de curación(8), entre ellos se mencionan el volumen sinusal, la altura y la profundidad del seno maxilar, la calidad del hueso subcrestal residual, la cobertura del sitio de osteotomía lateral, el material del injerto y la correcta ejecución de la cirugía. La falta de protocolos establecidos afecta la predictibilidad a largo plazo de estos implantes dentales y de sus rehabilitaciones protésicas(8).

La técnica de injerto óseo se define como el proceso quirúrgico de agregar hueso en áreas con deficiencias óseas(9), el objetivo es producir tejidos de reemplazo para uso clínico utilizando los principios del crecimiento tisular. De esta forma estos procedimientos permiten regenerar los tejidos con una estructura y función similar a los perdidos, no se trata solo de posicionar un material para rellenar los espacios, sino de que estos sean funcionales ante las cargas masticatorias(10). En la cavidad oral, se requieren técnicas regenerativas aplicadas al tejido óseo para contrarrestar la pérdida ósea vertical y horizontal después de un trauma o extracción de dientes, y para proporcionar una cantidad y calidad ósea adecuada que permita la inserción de implantes dentales y su posterior rehabilitación(10). Existen también opciones para no injertar el seno maxilar, como la colocación de implantes cortos, implantes angulados esquivando el seno o implantes cigomáticos(11).

El injerto óseo autógeno se considera el material más idóneo para estas cirugías, pudiendo ser extraído desde un sitio extraoral como la cresta ilíaca o la calota, o de variadas zonas intraorales(12). Dentro de sus ventajas se señala la creación de nuevo hueso de calidad favorable, sin posibilidad de provocar rechazo por parte del individuo o transmitir enfermedades, además el tiempo de curación es más corto ya que mantiene la viabilidad celular y capacidad osteogénica en el sitio injertado; sin

embargo, existen desventajas tales como la morbilidad del sitio donante, la necesidad de realizar dos cirugías bajo anestesia con un equipo multidisciplinario en el caso de necesitar un injerto extraoral, provocando que en la práctica sea poco utilizado y se prefieran otras alternativas(12). Estas limitaciones han llevado al desarrollo de otros biomateriales utilizados en esta técnica como son el hueso alogénico, el xenoinjerto y los aloplastos (injertos sintéticos); Conjuntamente a éstos, desde el año 2001, se ha introducido en esta técnica el protocolo de plasma rico en fibrina (PRF) desarrollado por el doctor Joseph Choukron, mejorando los resultados en cuanto a la cicatrización de tejidos blandos y regeneración ósea(13).

Los implantes dentales requieren de una correcta oseointegración para lograr una rehabilitación estable en el tiempo. Por eso es importante que se determine la estabilidad de los implantes dentales antes de la rehabilitación (14). Existen dos tipos de estabilidad en los implantes dentales: primaria y secundaria. La estabilidad primaria ocurre en el momento de la cirugía, durante la inserción del implante dental; es una unión entre el hueso y el implante dental determinada mecánicamente(15). Por su parte la estabilidad secundaria, también llamada estabilidad biológica, ocurre mientras pasan los días posterior a la inserción de los implantes dentales, cuando se genera hueso sobre el implante dental (14). Es importante realizar un monitoreo continuo de manera cuantitativa y objetiva para poder determinar el estado de estabilidad del implante dental en las distintas etapas y hacer predecible su rehabilitación a largo plazo(15).

Existen varios métodos para medir la estabilidad de los implantes dentales que van desde los menos invasivos como por ejemplo la percepción del cirujano, el torque de inserción, la prueba de percusión entre otros; como también métodos invasivos tales como la prueba del torque inverso y la evaluación histomorfométrica, los cuales ayudan al especialista a determinar cuantitativamente la estabilidad. El análisis de frecuencia por resonancia es un método no invasivo que se puede realizar en distintas etapas desde el momento de la cirugía. A menudo se realiza utilizando el dispositivo Osstell Mentor (Osstell™, Integration Diagnostics, Gotemburgo, Suecia), que entrega resultados en forma del “Cociente de estabilidad del implante dental” conocido como

ISQ por sus iniciales en inglés, cuyos valores fluctúan desde cero para la estabilidad más baja hasta 100 para la estabilidad más alta(5).

Este estudio explora todas estas consideraciones de las cirugías de elevación del seno maxilar, para ello primero se presentan a modo de marco teórico generalidades sobre la regeneración ósea alveolar y la cirugía de elevación del seno maxilar, poniendo especial énfasis en los injertos utilizados para esta cirugía, además de revisar los métodos para medir la estabilidad de implantes dentales y consideraciones sobre la carga en implantología. Terminado este marco teórico se expone una revisión de literatura sobre tres puntos: los materiales de injerto utilizados en cirugías de elevación del seno maxilar con técnica de ventana lateral, los protocolos de carga recomendados para esta cirugía y el uso de instrumentos de análisis de frecuencia por resonancia en la medición de la estabilidad de implantes dentales. Adicionalmente a esta revisión de literatura se exponen dos reportes de casos clínicos de pacientes sometidos a cirugía de elevación del seno maxilar mediante ventana lateral utilizando aloinjerto particulado, a los cuales pasados nueve meses de cicatrización se procedió a la colocación de implantes dentales en la zona injertada, los cuales fueron planificados previamente; para finalmente realizar una evaluación de la estabilidad de dichos implantes con análisis de frecuencia resonancia, la cual fue medida en valores ISQ. Estas mediciones se realizaron al momento de la cirugía de conexión, repitiendo el procedimiento pasadas tres y ocho semanas, para poder evaluar cuantitativamente los cambios que ocurrieron en el valor ISQ de estos implantes dentales y así comparar el protocolo de carga que sugiere tres semanas de inclusión con los que sugieren ocho semanas. Esto conducirá a la conclusión/título de esta publicación: la importancia del protocolo de carga sobre la estabilidad de implantes dentales sometidos a cirugía de elevación del seno maxilar mediante técnica de ventana lateral.

## MARCO TEÓRICO

En esta sección se expone el marco teórico primero desde una perspectiva general sobre la regeneración ósea alveolar, partiendo por la descripción del hueso alveolar y de los mecanismos de regeneración que posee, para luego pasar a un análisis de los materiales de injertos existentes en la actualidad. La siguiente sección se centra en la cirugía de elevación del seno maxilar propiamente tal describiendo la anatomía del seno maxilar, las técnicas de elevación existentes, los criterios de selección y finalmente las características de los implantes y de los injertos que son utilizados para esta cirugía. Por último en la tercera sección se aborda la estabilidad de los implantes dentales, describiendo los métodos para medir la estabilidad y los efectos que tiene la carga en la estabilidad de los implantes dentales, detallando los protocolos de carga descritos en la literatura.

### 1. Regeneración ósea alveolar

Para hablar sobre regeneración ósea alveolar lo primero que se debe tener en cuenta son las características del hueso alveolar y los mecanismos que regulan la regeneración ósea. Adicionalmente a estos procesos es necesario considerar la clasificación de los injertos óseos utilizados en regeneración ósea alveolar y los avances existentes en la incorporación de agregados plaquetarios como complemento en estas cirugías.

#### 1.1 Características del hueso alveolar

El tejido óseo es un tejido conectivo especializado mineralizado, compuesto por componentes inorgánicos dentro de los cuales destaca el fosfato de calcio y componentes orgánicos donde se encuentran inmersas las células que participan en la formación y reabsorción de hueso(16). El maxilar y la mandíbula soportan los dientes en una zona llamada proceso alveolar, estas dos estructuras establecen una íntima

relación y en conjunto al cemento radicular y ligamento periodontal forman una unidad funcional, que en odontología denominamos periodonto de inserción, sobre esta unidad se asienta un periodonto de protección que tiene relación con tejidos blandos periféricos al diente, compuesto encía libre, adherida y mucosa bucal(10). La formación y preservación del proceso alveolar dependen de la presencia de dientes. Al perder dientes se produce reabsorción de los procesos alveolares, cuya magnitud y tiempo es variable, generando lo que pasamos a denominar reborde alveolar(17).

El crecimiento óseo es lineal durante el desarrollo del ser humano hasta la adultez y puede generar cambios en su forma para adaptarse a las fuerzas y tensiones sufridas, en un proceso llamado remodelado(18). El tejido óseo sigue renovándose constantemente mediante la remoción de hueso “antiguo”, proceso llevado a cabo por los osteoclastos, junto a la aposición de hueso nuevo, asumida por los osteoblastos, estas modificaciones que ocurren dentro del tejido mineralizado no alteran la arquitectura del tejido(18).

Una unidad ósea multicelular está formada por un frente de osteoclastos que residen sobre una superficie de hueso recién reabsorbido, un compartimento que contiene vasos y pericitos, y una capa de osteoblastos presentes en una matriz orgánica neoformada. Los estímulos locales (cargas fisiológicas transmitidas por los dientes), en conjunción con secreción de hormonas, paratiroidea o parathormona (PTH), del crecimiento, calcitonina y leptina intervienen en el control del remodelado óseo de los procesos alveolares(18). Por lo tanto, se necesitan tres elementos fundamentales para obtener la regeneración ósea: una fuente de células capaz de diferenciarse y secretar una matriz mineralizada, factores de crecimiento o estímulos biofísicos, para guiar de manera positiva el proceso regenerativo, además de una estructura capaz de soportar mecánicamente la invasión de células de la periferia dentro del defecto óseo, junto con ser un sustrato para su crecimiento y proliferación(16).

La forma de minimizar y prevenir la pérdida ósea post extracción y preservar la integridad del vano desdentado es utilizando injertos óseos, existen diferentes tipos de material y técnicas de acuerdo con cada caso clínico(19). El maxilar posterior atrófico suele ser un desafío para la colocación de implantes dentales, ya que al momento de

perder dientes no solo tenemos una atrofia a nivel del reborde alveolar, sino que también comienza un proceso de pneumatización del seno maxilar. Este proceso ocurre por un aumento en la actividad osteoclástica en el periostio y en la membrana de Schneider, resultando en una expansión de esta cavidad(20). Se ha estudiado que la presión positiva causada por el flujo respiratorio contribuye a la atrofia del hueso alveolar, sumado a que el tipo de hueso que encontramos en esta zona tiene menor resistencia debido a su mayor composición de tejido esponjoso y un mayor trabeculado si lo comparamos con otras zonas óseas intraorales(19). El resultado de esto es una disminución de altura ósea en la zona desdentada.

## **1.2 Mecanismos de regeneración ósea**

El tejido óseo es el único tejido del organismo que posee la capacidad de regenerarse, es decir, puede crearse tejido idéntico al que estaba originalmente en este sitio(21). Sin embargo, la pérdida de dientes causada por una enfermedad o trauma conduce a la reabsorción ósea alveolar, por lo que se necesitan distintas técnicas quirúrgicas de regeneración para lograr el tejido perdido y poder posicionar tridimensionalmente los implantes dentales, de manera que se logra una rehabilitación exitosa en cuanto a función y estética a largo plazo(22). Las técnicas de regeneración se basan en el uso de biomateriales de relleno como hueso autólogo, xenoinjerto o materiales aloplásticos permitiendo la invasión de células osteoprogenitoras(21).

El Injerto óseo se define como el proceso o acto quirúrgico de agregar hueso en zonas anatómicas cuyo tejido es deficiente, se realiza en distintos procedimientos tales como cirugías de elevación del seno maxilar mediante ventana lateral, preservaciones alveolares o aumento de cresta alveolar(9). El objetivo de este nuevo hueso es proporcionar estabilidad y soporte al futuro implante dental que se instalará en esa zona. Dentro de esta área existen distintas técnicas, tales como la regeneración ósea guiada, basada en el uso de membranas oclusivas para dividir compartimientos de tejido duro y blando(23), regeneración con injertos óseos de distinto origen, así como

estudios recientes han avalado que el uso de agregados plaquetarios mejora la cicatrización de heridas y la regeneración ósea(24).

Todo este proceso de regeneración ósea está regulado por los mecanismos de Regeneración ósea, los cuales son: Osteogénesis, osteoinducción y osteoconducción.

**Osteogénesis:** Es la síntesis de nuevo hueso gracias a células donantes del mismo huésped o provenientes de un injerto. Se debe contar con células madre mesenquimales viables, osteoblastos y osteocitos. Los injertos óseos osteogénicos tienen todos los elementos celulares, factores de crecimiento y andamiaje necesarios para formar hueso nuevo, es fundamental que las células sobrevivan al trasplante para poder diferenciarse correctamente(25).

**Osteoinducción:** Es la capacidad de transformar células madre del tejido nativo en células osteogénicas mediante estímulos inductivos, por ejemplo, el de las proteínas morfogenéticas óseas, conocida como BMP por sus siglas en inglés (Bone morphogenetic protein) las cuales están contenidas en la matriz orgánica del hueso(26). Estas proteínas pueden producir múltiples efectos, entre estos cabe mencionar su acción como mitógenos en células indiferenciadas y como precursores de osteoblastos induciendo la expresión del fenotipo de estas células. Además, actúan como quimioatrayentes para las células mesenquimales y monocitos(26). El material de injerto induce a células mesenquimáticas indiferenciadas del tejido nativo a convertirse en osteoblastos y condroblastos creando nuevo hueso en el tejido circundante(27).

**Osteoconducción:** Es la capacidad de un injerto de actuar como andamiaje y permitir hospedar de forma pasiva células necesarias para la formación ósea. Microscópicamente, la red osteoconductora porosa del injerto óseo se asemeja a la estructura del hueso esponjoso. Todos los injertos óseos proporcionan algún grado de andamio osteoconductor(26).

### 1.3 Clasificaciones de injertos óseos

Existen cuatro tipos de injertos que se utilizan en la actualidad en regeneración alveolar:

**Autoinjerto:** El injerto óseo autógeno se considera el “Patrón oro” porque posee todas las propiedades regenerativas y conserva la histocompatibilidad completa. Es osteoconductor, osteoinductor (debido a la presencia de factores de crecimiento) y contiene células osteogénicas vivas. Sin embargo, las desventajas que presentan son su suministro limitado y están asociados con altas tasas de morbilidad en el sitio del donante(25). Puede ser extraído de sitios extraorales como cresta iliaca, tibia, calota, o de zonas intraorales como sínfisis mandibular, tuberosidad maxilar, rama mandibular, torus o exostosis. El injerto puede ser un bloque o hueso particulado, pudiendo seleccionar solo trabecular, cortical o mixto. Por lo general, el hueso trabecular tiene mayor potencial osteogénico por la presencia de células pluripotenciales. El hueso cortical tiene menos células osteogénicas, pero provee mayor cantidad de proteína morfogenética, la cual diferencia células mesenquimáticas a osteoblastos y provee más resistencia del injerto a la reabsorción, impidiendo que penetre tejido blando y prolonga el tiempo necesario para que vasos sanguíneos infiltren el injerto(19).

**Alloinjerto:** Proviene de miembros diferentes de la misma especie. Se obtiene a partir de tejido óseo de donantes cadavéricos previo consentimiento, y son sometidos a distintos tratamientos para eliminar el riesgo de rechazo y transmisión de enfermedades infecciosas. Principalmente son osteoconductores, en algunos tratamientos se logra mantener la proteína morfogenética expresando un grado de osteoinductividad(19). En 1949 se fundó el primer banco de huesos en Estados Unidos, donde los donantes de tejidos son completamente rastreables, y la referencia distintiva de las muestras se almacena durante 15 años(26). Dentro de las presentaciones comerciales tenemos primero el hueso fresco congelado, es extraído y luego tratado con bajas temperaturas para reducir la antigenicidad y el riesgo de infección. Luego

tenemos el aloinjerto óseo liofilizado, tratado con deshidratación y congelación, este tipo no se desmineraliza, sus propiedades son netamente osteoconductoras(10). Por último, el aloinjerto óseo liofilizado desmineralizado presenta propiedades osteoconductoras y potencialmente osteoinductoras ya que pueden mantenerse proteínas morfogenéticas óseas en el injerto. Las proteínas morfogenéticas óseas (BMP) son factores de crecimiento multifuncionales que se ha demostrado que están involucradas en la regulación de la proliferación celular, supervivencia, diferenciación y apoptosis(27). El aloinjerto está disponible como hueso esponjoso o cortical. La ventaja de este tipo de material es la alta disponibilidad, nula morbilidad de obtención reduciendo un segundo sitio quirúrgico y mayor tiempo operatorio, y menor costo. Sin embargo, los aloinjertos no conducen a una regeneración tan completa como la observada con el uso de injerto autógeno(16).

**Xenoinjerto:** Son tejidos obtenidos a partir de un individuo de distinta especie al hospedero. Tiene una estructura tridimensional similar al tejido óseo humano, esto garantiza un desarrollo óseo fiable a través de osteoconducción, es útil cuando se necesita devolver contornos o mantener volumen(28). Antiguamente estuvo sujeto a discusión por el miedo a transmitir enfermedades infecciosas como la encefalopatía espongiiforme bovina (EEB), pero actualmente los protocolos de fabricación tienen criterios estrictos que aseguran la completa eliminación de proteínas, por lo que se consideran seguros. La desventaja de estos injertos es la baja tasa de reabsorción, pudiendo tomar décadas. Algunos representantes de este material son Bio-Oss® proveniente de hueso bovino y Bio-Gen® de hueso equino, actualmente existen variados productos en el mercado disponibles para trabajar(29).

**Aloplastos:** Son biomateriales sintéticos e inertes, los más comunes son el carbonato de calcio, sulfato de calcio, polímeros de vidrio bioactivo y materiales cerámicos, incluyendo hidroxapatita sintética y trifosfato de calcio(30). Su mecanismo de acción es osteoconductor creando un andamiaje para el hueso nativo favoreciendo el crecimiento óseo y remodelación. Tienen la ventaja de no generar respuesta inmune por parte del paciente, pero los tiempos de reabsorción son más lentos, va a depender del tamaño de la partícula y su porosidad, junto con otras propiedades físicas de cada material. Mientras más grande las partículas tienen una mayor posibilidad de

permanecer en el sitio injertado, mientras que cuando tienen mayor porosidad tiene tasas de reabsorción más rápida ya que los osteoclastos pueden penetrar el injerto más fácilmente que en el material denso(27).

#### **1.4 Agregados plaquetarios**

Además de los injertos ya mencionados, cada vez es más común el uso de agregados plaquetarios como complemento a la técnica de regeneración. En 1974, Ross et al describe el potencial regenerativo de las plaquetas al presentar factores de crecimiento. Estos factores estimulan la división celular en el periostio y son responsables de reparación del hueso durante la cicatrización normal de las heridas(31). Siendo actualmente la fibrina rica en plaquetas y leucocitos(L-PRF) la más indicada en procesos de regeneración ósea. La fibrina rica en leucocitos y plaquetas (L-PRF) es un concentrado de plaquetas autólogo con una estructura tridimensional que contiene citocinas, plaquetas, leucocitos y células madre. Dohan Ehrenfest y col.(32) clasifican los concentrados plaquetarios en cuatro categorías según su contenido de leucocitos y fibrina: plasma puro rico en plaquetas (P-PRP), plasma rico en plaquetas y leucocitos (L-PRP), fibrina rica en plaquetas pura (P-PRF) y fibrina rica en leucocitos y plaquetas (L-PRF)(32). Este último se elabora utilizando un protocolo de centrifugación de sangre periférica del mismo paciente sin ningún agente biológico, a diferencia del plasma rico en plaquetas (PRP), que requieren la adición de trombina bovina y cloruro de calcio(33). El L-PRF se considera un biomaterial curativo, su uso comenzó en la década de 1980 y los estudios han demostrado su aplicación en diversas disciplinas de la odontología(34), tales como regeneración de tejidos en periodoncia, regeneración del complejo dentino-pulpar y regeneración guiada en cirugía e implantología oral(35).

Actualmente existen múltiples estudios in vitro y clínicos que validan el uso de este concentrado indicando mejoría en la proliferación, diferenciación, migración y mineralización de las células durante la formación ósea(32). Se requiere más investigación para profundizar en el mecanismo de acción y si es realmente necesario combinarlo con otros materiales de injerto óseo para promover la regeneración ósea(33).

## **2 Cirugía de elevación del seno maxilar**

Luego de haber revisado los aspectos generales de la regeneración alveolar, a continuación se profundiza en un tipo de regeneración ósea en particular, específica para el área posterior del maxilar superior: la cirugía de elevación del seno maxilar. Para hablar de esta cirugía y sus técnicas primero se hace necesario describir las características anatómicas del seno maxilar.

### **2.1 Características anatómicas del seno maxilar**

El ser humano presenta cuatro pares de senos paranasales: maxilar, etmoidal, frontal y esfenoidal. Todos están ubicados dentro de la región maxilofacial, son cavidades con revestimiento de epitelio ciliado pseudoestratificado y se comunican con la cavidad nasal(36).

El seno maxilar tiene forma piramidal. La base es la pared nasal lateral con el ápice apuntando hacia el proceso cigomático del hueso maxilar. Las dimensiones medias del maxilar adulto son un ancho de 25 a 35 mm, altura de 36 a 45 mm y una longitud de 38 a 45 mm. La porción inferior del seno está típicamente 1 cm por debajo del piso nasal. El promedio de volumen es aproximadamente 15 ml, aunque este volumen tiende a aumentar con edentulismo parcial y total(37).

Según su anatomía se pueden describir seis paredes:

- I. Límite superior: Tejido óseo sumamente delgado que separa el seno maxilar del piso de la órbita ocular.
- II. Límite anterior: La pared anterior tiene una superficie ligeramente cóncava y está en relación con la eminencia canina.
- III. Límite posterior: la pared posterior se relacionada con múltiples ramas de la arteria y vena maxilares, además de varias ramas de la división maxilar del nervio trigémino (V2), limita con el proceso pterigoides y la porción anterior del ala mayor del esfenoides.
- IV. Límite lateral: Esta pared está orientada en posterior hacia la fosa infratemporal, es delgada y está relacionada inferiormente con la cara vestibular de la cresta alveolar. Por esta zona pasa el nervio alveolar superior posterior, la cual es una

estructura importante de considerar al momento de diseñar un colgajo para aumentos de seno maxilar.

- V. Límite medial: La pared medial forma la pared lateral de la cavidad nasal. En esta pared encontramos el ostium en su zona más superior que drena directamente a la cavidad nasal.
- VI. Límite inferior: La pared inferior o piso de seno está contiguo a los procesos alveolares y las respectivas raíces de premolares y molares(38).

El seno está recubierto por la membrana sinusal, conocida también como membrana de Schneider, la cual se compone de tres capas: La primera es periostio, la segunda tejido conectivo altamente vascularizado y una capa externa formada por epitelio columnar pseudoestratificado, se conecta con la mucosa nasal a través del ostium y su grosor es de aproximadamente 0.8 mm(37). Dentro de la cavidad podemos encontrar tabiques, pueden ser congénitos o adquiridos. Los primero pueden encontrarse de forma aleatoria y crecen en conjunto con el crecimiento natural del seno. Los tabiques adquiridos son producto de reabsorciones ocurridas en la cresta alveolar al perder piezas dentarias(20). Estas estructuras son de suma importancia al momento de planificar una cirugía de elevación del seno maxilar con ventana lateral ya que si instrumentamos inadecuadamente pueden perforar la membrana de Schneider y generar una comunicación.

## **2.2 Cirugía de elevación del seno maxilar**

La cirugía de elevación del seno maxilar es un procedimiento quirúrgico indicado para recuperar altura, volumen y calidad ósea en la zona posterior del maxilar superior. Se realiza un reposicionamiento de la porción inferior del seno maxilar creando una altura ósea apropiada para la colocación de un implante dental, por lo general la cirugía va acompañada con injerto óseo para llenar el compartimento y crear nuevo tejido de mejor calidad(39).

Es fundamental comprender que la pérdida de tejido óseo en el sitio puede ser solamente vertical, disminuyendo la distancia desde el piso de seno hasta la cresta alveolar, pero sin pérdida de la distancia interoclusal; una combinación de pérdida ósea vertical en conjunto con la disminución de la distancia interoclusal o, una pérdida

vertical asociada a un colapso horizontal de la cresta alveolar, incluyendo o no una disminución de ancho del hueso alveolar(20). Se debe realizar una correcta planificación y selección de técnica ya que los defectos horizontales y la pérdida de distancia interoclusal necesitan otro tipo de regeneración además de la cirugía de elevación del seno maxilar(20).

### **2.3 Técnicas de elevación del seno maxilar**

Actualmente hay dos técnicas principales para este procedimiento, la técnica indirecta o transalveolar y la técnica directa a través de ventana lateral, el uso de una sobre otra dependerá del tipo de defecto principalmente y la altura necesaria a elevar(40).

**2.3.1 Técnica de ventana lateral:** La cirugía de elevación del seno maxilar fue presentada por primera vez por Tatum en 1976 como una modificación a la técnica de Cadwell-Luc(39) y publicada por primera vez por Boyne y James en 1980. La indicación de esta técnica es cuando se necesita aumentar altura de tejido óseo en el sector posterior del maxilar superior para la colocación de implantes dentales de 10 mm o mayor largo(6). La cirugía comienza realizando un colgajo mucoperióstico de espesor total que exponga la cara externa del hueso maxilar. Se debe crear una ventana de acceso hacia la pared lateral del seno para acceder y exponer la membrana de Schneider con el propósito de elevarla, de esta forma se crea un espacio para colocar material de injerto óseo. Finalmente, se puede cubrir el injerto con una membrana de colágeno y cerrar de colgajo sin tensión(41). El tamaño de la ventana debe ser planificado previamente con el estudio de una tomografía computarizada de haz cónico de la zona. La creación de la ventana puede realizarse con fresas de diamante, sin embargo, el uso de sistemas de corte piezoeléctrico a través de ultrasonido, ha adquirido gran popularidad, con la finalidad de prevenir una posible perforación de la membrana de Schneider y cuidar los tejidos blandos circundantes(42).

Originalmente la técnica de Boyne y James utilizaba hueso autógeno ya que la formación de hueso ocurría a través de osteoinducción, osteoconducción y osteogénesis. Los primeros sitios donantes fueron extraorales, provenientes de la cadera, la tibia y el cráneo(41). Actualmente existe una amplia variedad de injertos

óseos y la selección del material ideal para el aumento de seno sigue siendo un tema controversial(43).

La técnica está indicada cuando la deficiencia ósea es menor a 6 mm de altura(44), y está contraindicada absolutamente para pacientes con enfermedades crónicas no tratadas, radioterapia en los maxilares, trastornos mentales, paciente fumador pesado, alcoholismo severo o abuso de drogas. Existen contraindicaciones relativas tales como lesiones locales de tejidos duros o blandos, infección en seno maxilar, infección aguda de origen dentario en la zona, patologías del seno maxilar como pólipos, quistes o tumores, sinusitis, rinitis alérgica, uso habitual de drogas, alcohol y tabaco(39, 43).

**2.3.2 Técnica transcrestal:** Esta técnica fue sugerida por primera vez por Tatum en el año 1986. La técnica se basa en realizar una osteotomía a través de la cresta alveolar en el borde inferior del seno maxilar(11) realizando una fractura en tallo verde con un “instrumento conformador” golpeando en sentido vertical a través del hueso maxilar e instalando inmediatamente un implante dental cónico(6). Summers en 1994 describió una técnica similar, pero con osteótomos de distinto diámetro con el objetivo de ir compactando el hueso, aumentando su densidad logrando una mejor estabilidad del implante dental, pudiendo además injertar hueso autólogo o xenoinjerto. Está indicada para aumentar altura de hueso entre 2 a 4 mm, por lo que, si se necesita recuperar mayor altura, la técnica de ventana lateral es más indicada(45). La principal desventaja de esta técnica es la incertidumbre de posibles perforaciones de la membrana de Schneider al no tener una visión directa, especialmente si el piso del seno es oblicuo(11). Las contraindicaciones absolutas son similares a las descritas en la técnica de ventana lateral.

#### **2.4 Criterios de selección de la técnica de elevación**

La cirugía de elevación del seno maxilar mediante ventana lateral se recomienda en casos de poca altura ósea que requieran un gran volumen de hueso a injertar(46). La altura inicial del tejido óseo va a determinar si los implantes dentales pueden ser instalados en la misma cirugía de elevación del seno maxilar o si se debe esperar a

una segunda cirugía para permitir la maduración del injerto, mejorar la altura y lograr una estabilidad primaria adecuada(47).

Cuando existe una altura ósea inicial de 5 o más mm se puede realizar el injerto óseo y la instalación del implante dental en un mismo tiempo quirúrgico(48), siempre teniendo en cuenta la estabilidad primaria del implante dental(49).

## **2.5 Criterios de selección del tipo de injerto óseo**

Se han estudiado distintos materiales de injerto para la cirugía de elevación del seno maxilar mediante ventana lateral y existe una gran variedad de protocolos a utilizar. Es importante destacar que en algunos casos se ha documentado la opción de no utilizar un material de injerto ya que el implante dental actuaría sosteniendo la membrana sinusal elevada a modo de carpa y que el espacio creado se rellena con el coágulo sanguíneo(43). Estudios demuestran que esto permite una ganancia ósea vertical de entre 2-3 mm. Sin embargo, se recomienda la introducción de un material de injerto si se necesitan más de 3 mm para instalar un implante dental(45).

El injerto óseo autógeno puede considerarse el patrón de oro por su capacidad osteogénica favorable, promoviendo a partir de sus propios factores de crecimiento diferenciación de células a osteoblastos(50). Sin embargo, este tipo de injerto tiene inconvenientes importantes, como una cantidad limitada de tejido intraoral, la necesidad de anestesia general en caso de extracción extraoral(46), morbilidad del sitio donante, mayor duración de la cirugía, necesidad de dos sitios quirúrgicos y mayor posibilidad de complicaciones post operatorias. Debido a esto, los especialistas prefieren usar otros materiales disponibles en el mercado(50).

Se han realizado combinaciones de hueso autógeno con aloinjerto desmineralizado congelado y deshidratado, logrando aumentar el volumen de tejido dentro del seno maxilar. Estudios han demostrado que al agregar autoinjerto de forma combinada con aloinjerto, en comparación con hueso autógeno solo, disminuye levemente la formación de nuevo hueso, pero de todas formas entrega un resultado aceptable para la posterior colocación de implantes dentales, logrando un mayor volumen de injerto(51).

Los xenoinjertos (Bio-Oss®; Geistlich Pharma, Wolhusen, Suiza; hueso bovino anorgánico) han sido ampliamente estudiados solos o en combinación con hueso autólogo para la cirugía de elevación del seno maxilar mediante ventana lateral. Este biomaterial ha demostrado excelentes resultados en cuanto a la estabilidad del injerto, pero presenta tasas de reabsorción muy lentas(52). Por lo tanto, la cantidad de tejido mineralizado nuevo podría ser menor en comparación con otros sustitutos óseos(52). El hueso bovino desproteinizado presenta una estructura cristalina similar al hueso medular humano y su porosidad de 70 a 85% está asociado a una mejor integración del injerto al tejido del huésped, logrando una colonización de osteoblastos a través de la osteoconducción(53).

El injerto sintético o aloplasto puede usarse combinado con hueso autógeno o de forma única y su uso está indicado para devolver volumen(52).Al estudio histológico, se observa formación de un hueso laminar de suficiente densidad con células osteogénicas en ambos lados, pero, existe una significativa remanencia del injerto en la zona, siendo mayor en el caso del  $\beta$ -fosfato tricálcico. Hay algunos autores que no consideran esto negativo, ya que esta permanencia aportaría estabilidad primaria a los implantes dentales colocados en zonas aumentadas con este material y mantendría esta estabilidad en el tiempo(54).

En los casos expuestos dentro de estos estudios se seleccionó el injerto Puros® allograft (MCBA; Zimmer Dental GmbH) el cual es de tipo alogénico deshidratado e irradiado con rayos gamma. La estructura de la matriz permite el crecimiento del tejido vascular, celular y conectivo permitiendo la formación y remodelación ósea. Este tipo de injerto ha sido ampliamente estudiado y ha demostrado resultados histológicos significativos en términos de formación de hueso nuevo después de una cirugía de elevación del seno maxilar mediante ventana lateral en comparación con hueso bovino anorgánico(55).

## **2.6 Criterios de selección del implante dental**

En la cirugía de elevación del seno maxilar mediante ventana lateral se debe tomar en cuenta que el hueso en esa zona tendrá una densidad menor(1). Dado que se cree que la geometría del implante dental juega un papel fundamental en los valores de inserción, se necesitan implantes dentales que provoquen una unión fuerte y un buen contacto hueso-implante(45). Por esa razón se debe seleccionar un diseño de implante dental con características geométricas y de superficie que mejoren la estabilidad primaria. Aunque todavía no hay un consenso sobre qué características logran la máxima estabilidad al momento de la inserción, se han propuesto diversos diseños geométricos, entre los que figuran la forma de las roscas, diseños autorroscantes, forma cónica del implante dental y cuellos de mayor diámetro(45). Con respecto a la forma de la rosca, los implantes dentales de rosca cuadrada tienen los valores más altos de estabilidad primaria, en cuanto a la forma, los cónicos muestran una mejor estabilidad primaria comparados a los implantes dentales cilíndricos(56).

Existe evidencia científica sobre una mayor tasa de supervivencia de los implantes dentales con una superficie rugosa (96.9%) sobre los con superficie mecanizada(2). También, se ha estudiado que los implantes dentales con micro rugosidad superficial pueden disminuir el periodo de integración antes de la carga(45).

Aunque se ha afirmado que no hay suficientes datos disponibles para las comparaciones de las características de estabilidad primaria de los diferentes diseños de implantes dentales, el número de estudios sobre el impacto del diseño y forma está aumentando cada día más(56).

El objetivo del uso de un diseño cónico es ejercer un grado de compresión del hueso alrededor del implante dental durante la inserción, y la disminución de su diámetro apical permite acomodarlos en un área con un pequeño volumen de hueso disponible, como la concavidad vestibular o entre raíces adyacentes(57). También se ha demostrado que las superficies rugosas del implante dental hacen que el área de contacto hueso-implante sea mayor(57).

### **3. Estabilidad en implantes dentales**

La estabilidad de los implantes dentales se define como la ausencia de movilidad clínica bajo determinada carga específica, la cual está directamente relacionada con la calidad del contacto entre implante dental y hueso(58). Brånemark en 1985 define el proceso de oseointegración como tal y plantea que el éxito clínico de la rehabilitación sobre implantes dentales dependerá de dicho proceso(59).

#### **3.1 Fases de la estabilidad en implantes dentales**

La estabilidad se puede dividir en dos fases:

**3.1.1 Estabilidad primaria o inicial:** Es el anclaje mecánico del implante dental al momento de inserción en el tejido óseo, indica la propiedad mecánica de resistencia y rigidez inicial. Esta rigidez se mide en el momento de la cirugía, y es, entre otras variables, el factor más importante para la oseointegración del implante dental(14). Se ve afectada por diversos factores, tales como:

- ***Cantidad y calidad del hueso:*** Para lograr el torque necesario de un implante dental es fundamental evaluar la densidad ósea en el sitio a operar. La tomografía computarizada se considera como el mejor método imagenológico para evaluar el hueso residual(60). Misch en 1990 propuso una clasificación ósea para las densidades óseas macroscópicas del hueso cortical y el trabecular: Clase I: hueso cortical denso; Clase II: hueso cortical poroso; Clase III: hueso trabecular grueso; Clase IV: hueso trabecular fino. Cuando el hueso Clase III o Clase IV está presente en sitio del implante dental, el operador puede superar esta limitación realizando técnicas quirúrgicas específicas y usando implantes dentales cónicos y con tratamiento de superficies. Estudios señalan que la estabilidad de los implantes dentales es mayor en mandíbula al momento de la cirugía en comparación con el hueso maxilar que tiende a ser tipo III y IV. Desde la sexta a octava semana, la estabilidad tanto en maxilar como en mandíbula de los implantes dentales es similar(14).
- ***Características del proceso quirúrgico:*** contempla tanto la rigurosidad del procedimiento, como también la habilidad y experiencia del cirujano(14).

- **Características del implante dental:** forma, largo y diámetro del implante dental, características de la superficie y espacios entre espiras, diseño de la espira y ápice del implante dental entre otros(14, 56, 57).

**3.1.2 Estabilidad secundaria o biológica:** es el resultado de un equilibrio de aposición y reabsorción ósea, dada básicamente por el metabolismo óseo en el tiempo y parte inmediatamente después de insertar el implante dental, aumenta progresivamente con el tiempo y finalmente es esta estabilidad la que terminará produciendo la oseointegración y así el implante dental podrá ser sometido a carga funcional(14). Factores que pueden influir en la estabilidad secundaria son la estabilidad primaria, la regeneración y curación ósea, tratamiento de superficie que posea el implante dental y las propiedades mecánicas del tejido óseo(61).

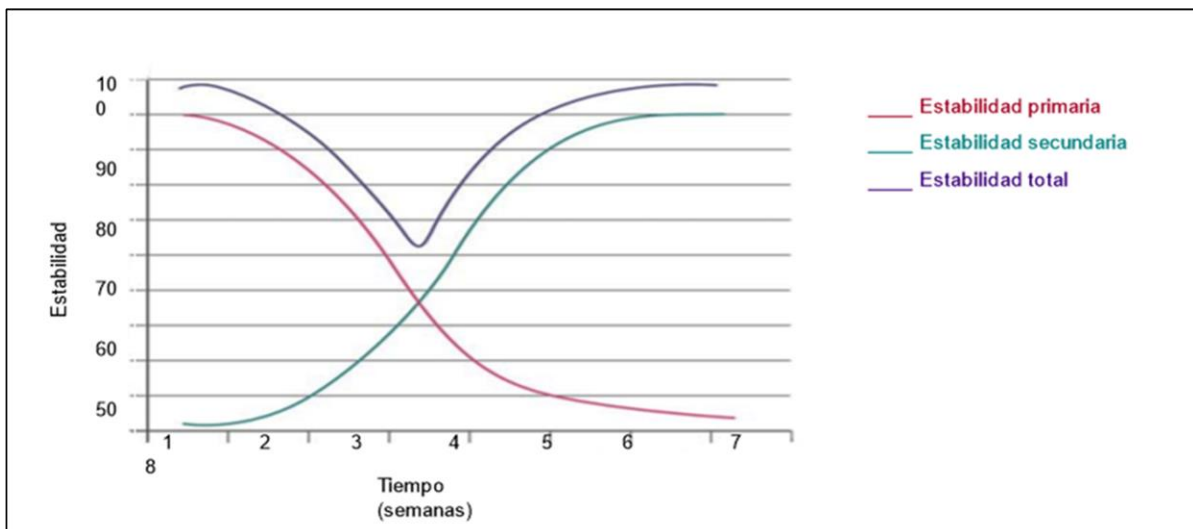


Figura 1: Cambios en la estabilidad primaria al momento de la colocación del implante dental y de la estabilidad secundaria obtenida por deposición de nuevo hueso, adaptación de lo expuesto por Bilhan, et al.(56).

En la figura I se observan los cambios dentro de la estabilidad primaria, secundaria y total después de que el implante dental es colocado. En un principio la estabilidad

primaria es de un 100% y la estabilidad secundaria es de un 0%. A medida que transcurre el tiempo ambas tienen una evolución inversamente proporcional(14). Las curvas de estabilidad primaria y secundaria se cruzan después de tres semanas cuando la estabilidad es alrededor de 30%. Ambas curvas se aproximan a un valor constante después de aproximadamente ocho semanas. Debido a la oseointegración la estabilidad secundaria llega a un valor de aproximadamente 90% en este momento(62). Como resultado de la oseointegración la estabilidad mecánica inicial se complementa y/o es reemplazada por la estabilidad biológica, de tal manera que el nivel de estabilidad final de un implante dental es la suma de ambas(62).

### **3.2 Métodos para medir la estabilidad en implantes dentales**

La posibilidad de cuantificar la estabilidad de implantes dentales oseointegrados, es sin duda una herramienta útil para poder determinar el protocolo de carga correcto para iniciar la rehabilitación de una manera más predecible(61). Existen otras situaciones donde también es útil tener estos valores, como por ejemplo, la posibilidad de elegir protocolos de carga más favorables para cada situación, determinar casos en los cuales es mejor retirar el implante dental, proporcionar una mejor documentación de casos clínicos llevando un recuento de los valores de estabilidad y para mejorar la comunicación entre clínicos aumentando la confianza(63). Existen diversos métodos para la medición de la estabilidad de un implante dental, dichos métodos pueden ser clasificados en dos grandes grupos: no-invasivos e invasivos (Tabla I).

**Tabla I: Métodos para medir la estabilidad del implante dental.** Adaptación elaborada a partir de lo señalado por Cho et al.(58)

Métodos para medir la estabilidad	
<b>Métodos Invasivos</b>	Prueba del torque inverso
	Evaluación histomorfométrica de la interfase hueso-implante
<b>Métodos No Invasivos</b>	Percepción del cirujano
	Torque de inserción
	Prueba de percusión
	Evaluación radiográfica
	Periotest®
	Análisis de frecuencia por resonancia (AFR)

### 3.2.1 Métodos invasivos

Este tipo de métodos son los más certeros, pero carecen de reproductibilidad clínica, y solo se pueden aplicar a nivel experimental, entre estos métodos encontramos:

- **Prueba del torque inverso:** La prueba del torque inverso fue propuesta por Roberts et al. y desarrollado por Johansson y Alberktsson(61). Es una prueba clínica que consiste en cuantificar la fuerza antihoraria (movilidad rotacional) necesaria para desenroscar un implante dental del hueso que lo aloja, esta técnica carece de popularidad entre los clínicos, ya que al desenroscar un implante dental se desinserta del hueso. Otras desventajas son que no se puede cuantificar el grado de osteointegración ya que los rangos varían entre pacientes, el material de implante dental, la calidad y cantidad de hueso en el sitio. Además, los estudios demuestran que el estrés de la técnica puede en sí misma ser responsable de la falla del implante dental(64), y tampoco se puede medir la estabilidad lateral la cual es un indicador útil para el éxito exitoso del tratamiento(61). Algunos autores señalan que este tipo de procedimiento propiamente tal, podría ser una causa de fracaso posterior en el proceso de osteointegración(61, 64, 65). El principal problema radica en que este método

no mide movilidad lateral, parámetro fundamental a tener en cuenta con respecto a la resistencia del implante dental al recibir cargas(61).

- **Evaluación histomorfométrica de la interfase hueso-implante:** La evaluación se hace en estudios experimentales con animales principalmente, ya que requieren del fragmento de hueso adyacente e implante dental. Las metodologías para la evaluación de las muestras pueden ser realizadas con Microscopía óptica (método clásico), Microscopía de barrido láser confocal (CLSM, Confocal Laser Scanning Microscopy), Microscopía electrónica de barrido (SEM, Scanning Electron Microscopy) (63). Algunos de los parámetros histomorfométricos utilizados son el contacto hueso implante (BIC: Bone Implant Contact), el cual corresponde al porcentaje de la longitud del implante dental en el que hay contacto directo con el hueso, sin interferencia de tejido fibroso, es el parámetro más ampliamente determinado. El volumen de densidad ósea (BVD: Bone Volume Density) y la longitud efectiva el implante dental (EIL: Effective Implant Length)(63).

### 3.2.2 Métodos no invasivos

Este tipo de métodos son los más usados en la práctica clínica, aunque no poseen la precisión de los métodos invasivos. Entre estos métodos encontramos:

- **Percepción de cirujano:** Este método intenta evaluar la estabilidad primaria del implante dental, a través de la percepción del torque de asentamiento del implante dental. Es un método no cuantificable, ya que la percepción varía de un individuo a otro, pero lo más importante con este método es que solo se puede medir en el momento de la inserción del implante dental durante la cirugía sin posibilidad de ser reproducido posteriormente(66).
- **Torque de inserción:** Los valores de torque de inserción se han utilizado para medir la calidad del hueso durante la colocación del implante dental(67). Mide la fuerza de inserción final del implante dental en Newton centímetro (Ncm) y permite cuantificar la percepción del operador. El torque de inserción es una

medida mecánica que depende de varios factores, entre ellos del procedimiento quirúrgico, el diseño del implante dental y la calidad ósea en el sitio del implante dental(68). Dentro de las desventajas de esta técnica tenemos la incapacidad de evaluar la estabilidad secundaria y recopilar información a través del tiempo sobre los cambios en la estabilidad. Además, este método depende del macrodiseño del implante dental y la presencia de fluidos en el lecho quirúrgico(63).

- **Prueba de percusión:** La prueba de percusión es uno de los métodos más simples que puede ser utilizado para estimar el nivel de oseointegración. Se basa en la ciencia acústica vibracional y la teoría de la respuesta al impacto(68). Consiste en golpear suavemente con un instrumento el porta-implantes, con lo que se puede oír un sonido de frecuencia elevada, denominado “timpánico”, el cual representa una buena oseointegración o un ruido opaco, llamado “mate”, que representa falta de oseointegración(63). Sin embargo, este método depende del nivel de experiencia y la buena condición auditiva del operador, por lo tanto, no se puede usar como una prueba estandarizada.
- **Evaluación radiográfica por tomografía computarizada cuantitativa:** Es un método semi-invasivo que se puede realizar en cualquier etapa de la cicatrización y permite analizar la interfase alrededor del implante dental(66). Es un método preciso y reproducible de la densidad mineral del hueso in vivo, pero comparado con los métodos histomorfométricos es de menor precisión(63). Dentro de sus desventajas destacan la exposición a la radiación del paciente y que los resultados pueden ser alterados por vecindad de elementos metálicos al sitio del análisis.
- **Periotest®:** Es un dispositivo médico que fue creado por el Dr. Schulte y cols. en Alemania el año 1983 para medir las propiedades de amortiguación del ligamento periodontal, evaluando así el movimiento del diente natural. En 1991, Teerlink et al. Comenzó a utilizar esta prueba a nivel de implantes dentales para

evitar ocupar técnicas invasivas, cuantificando la movilidad al medir la reacción de los tejidos periimplantarios frente a una carga de impacto definida(69). Puede ser utilizada en todas las etapas desde la inserción del implante dental hasta los controles de la rehabilitación. Periotest® utiliza un dispositivo electromagnético y una varilla metálica de golpeteo controlada electrónicamente en una pieza de mano. La escala de valores varía desde -8 (considerado baja movilidad) a +50 (alta movilidad), Cuanto menor es el valor periotest, mayor es la estabilidad o amortiguación del objeto de medición. La respuesta a un golpe se mide por un acelerómetro incorporado en el cabezal. La fiabilidad de este método es cuestionable debido a la poca sensibilidad y que es afectado por muchas variables(69, 70).

- ***Análisis de Frecuencia de Resonancia (AFR):*** Es un estudio no invasivo sugerido por primera vez por Meredith en 1998 que no afecta la estabilidad del implante dental, es utilizado en implantología clínica como herramienta para medir la estabilidad de los implantes dentales, es una prueba medible y reproducible, que mide la oscilación del implante dental en el interior del hueso en distintas etapas desde la cirugía hasta los controles una vez terminada la rehabilitación(71). El AFR utiliza un transductor que se coloca en el implante dental o al pilar mediante un tornillo; este tiene dos elementos cerámicos, uno de los cuales recibe la vibración de una señal sinusoidal de 5 a 15 kHz, mientras que el otro sirve como receptor. Al atornillarse al implante dental comienza a funcionar a baja frecuencia y va aumentando hasta que el implante dental “oscile”. Mientras más alta la resonancia más fuerte será la interfase hueso-implante(72). Cobra mayor relevancia el hecho de que es ocupado también para evaluar estabilidad primaria como un indicador de viabilidad para realizar carga temprana o inmediata en los implantes dentales(73).

Este análisis consiste en evaluar el anclaje alrededor de un implante dental midiendo la frecuencia de resonancia de un transductor acoplado al implante dental(64). Sobre el implante dental se aplica una fuerza pequeña en dirección lateral, y como resultado, el hueso se deforma elásticamente y el implante

dental se mueve en la dirección de la fuerza (74, 75). Se basa en el principio de diapason: cuanto más rígida es la interfase, mayor es la frecuencia. El resultado de este análisis se expresa de forma electromagnética como un cociente de estabilidad del implante dental conocido como ISQ por sus iniciales en inglés (Implant Stability Quotient)(14). El instrumento más utilizado actualmente para realizar este estudio es el Osstell ® Beacon(73).

- **Osstell ®:** Es un dispositivo que utiliza el análisis de frecuencia por resonancia (AFR) para determinar la estabilidad del implante dental. El modelo Osstell TM® produce ondas sinusoidales alternas en un rango de frecuencia específico logrando que el transductor que está conectado al implante dental vibre como un diapason electrónico(72). El clínico debe colocar una pequeña varilla de aluminio, llamada SmartPeg, torquada en el implante dental, luego el dispositivo de AFR provoca vibraciones en esta varilla al iniciar pulsos magnéticos de frecuencias variables. El dispositivo de AFR detecta la frecuencia de resonancia de la varilla (SmartPeg) mientras está conectada al implante dental. Normalmente se hacen dos mediciones mínimas. Una desde mesial a distal y otra desde vestibular a lingual, generalmente ambos valores son muy similares, pero entregan de esta manera una valoración real de la estabilidad del implante dental(76). Este sistema utiliza una escala numérica bajo el nombre de ISQ, esta escala va de 0 a 100 y tiene una correlación no lineal con la micro movilidad. Una alta estabilidad significa un valor ISQ superior a 70; entre 60 y 69, se considera una estabilidad media, mientras que un valor ISQ inferior a 60 indica una baja estabilidad(76, 77). Las desventajas de este método son primero, su alto costo ya que se deben comprar los aditamentos específicos para cada implante dental y, en segundo lugar, la alta sensibilidad de la técnica ya que se debe mantener el dispositivo a una distancia de 1 a 3 mm, con una angulación de 90° y posicionarse 3 mm por encima del tejido blando para obtener valores fiables(72).

### **3.3 Efectos de la carga en la estabilidad de Implantes dentales**

Con el desarrollo de la implantología dental y la evolución que ha tenido a lo largo de los años, se ha determinado lo importante que son los efectos de la carga de los implantes dentales en el proceso de maduración ósea y por ende, en la estabilidad de estos. Es por esta razón que se han definido diferentes protocolos en los cuales el o los implantes dentales entran en función, por medio de un aparato protésico, ya sea en forma temporal o definitiva, esto se ha denominado “modalidad de carga”. Se entiende por carga, al momento en que se somete al/los implantes dentales a cargas funcionales sean estas oclusales, así como también aquellas desarrolladas por la musculatura de tejidos blandos, principalmente por lengua y carrillos, además de la carga no oclusal, como es el bolo alimenticio interpuesto.

Se ha establecido que la diferencia entre los protocolos de carga radica en el tiempo que transcurre desde el momento de la colocación del implante dental, utilizando como unidad de medida horas, días o semanas y la instalación del elemento protésico(78). Los protocolos descritos en la actualidad son:

- Carga inmediata: Cuando la carga ocurre dentro de la primera semana post inserción del implante dental. Su objetivo principal es recuperar funcionalidad y mantener arquitectura de sitio(78).
- Carga temprana: Cuando ocurre en el período de la primera semana hasta la octava semana post-inserción del implante dental(78).
- Carga convencional: Cuando la instalación del elemento protésico ocurre después de la octava semana post inserción del implante dental(78).

Determinar cuándo es el momento ideal para un caso en particular, resulta controversial, ya que hay una multiplicidad de factores interrelacionados que pueden influir en la toma de dicha decisión(4). Estos involucran aspectos concernientes al paciente (análisis físico, psicológico y social), regional y local. También influyen aspectos respecto al implante dental seleccionado, experticia del operador, factores protésicos manejados a nivel de laboratorio, los cuales en su conjunto aportan en la

toma de decisiones. Otros de los aspectos a considerar son referentes al tipo de prótesis, sea fija o removible y de su extensión, arcada total, parcial o casos individuales(78).

En la década de los ochenta, Carl E. Misch describió una técnica que intentaría aunar la remodelación fisiológica ósea en respuesta a las fuerzas biomecánicas que sufre el hueso(4), y de cómo se podría aprovechar en beneficio de la integración y del posterior éxito funcional de los implantes dentales, principalmente en los casos donde las características biomecánicas óseas no sean favorables. Este protocolo pasaría a denominarse “Carga Progresiva”. Desde entonces, han sido varios los autores que han analizado los cambios estructurales producidos en el hueso tras la realización de esta práctica, intentando establecer las posibles ventajas(4).

El protocolo seguido por Carl E. Misch dependerá principalmente del tipo de hueso presente en la zona a implantar. Sus características principales son:

- Confección de prótesis provisionales cementadas. En prótesis con más de un implante dental ferulizado a rehabilitar, para evitar alteraciones de ajuste derivadas de la pasividad que puedan alterar la magnitud y la dirección de las fuerzas que se desea transmitir a los implantes dentales.
- Individualización de los tiempos entre las citas de la fase protésicas en función de la densidad ósea.
- Control de la dieta durante la fase protésica, pasando desde una dieta muy blanda a una dieta normal al finalizar el tratamiento. El fin de este control es la prevención de una posible sobrecarga en las primeras etapas rehabilitadoras.
- Control del material oclusal usado en las sesiones protésicas. Inicialmente se aconseja usar acrílico en las prótesis provisionales para una disminución de impactos sobre la rehabilitación. Para la prótesis definitiva es posible usar tanto cerámica como metal.
- Aumento gradual de la oclusión. Inicialmente se parte de inoclusión y gradualmente se intensificarán los contactos en las posteriores citas. No deberá haber contactos oclusales en las primeras fases en zonas de voladizos.

- Control del diseño de la prótesis. Relacionado con el aumento gradual de la oclusión.

Desde entonces, diversos autores han analizado los cambios estructurales producidos en el hueso tras la realización de esta práctica, intentando establecer las posibles ventajas. Uno de los fenómenos que se ha observado en la osteointegración de los implantes dentales es la pérdida ósea producida a nivel crestal. Dicha pérdida ósea es interpretada como una respuesta fisiológica ante la presencia de un cuerpo extraño, la cual es mayor en el primer año tras la implantación y podría verse aumentada por la presencia de otros factores, como por ejemplo el estado sistémico del huésped(79) o el hábito de fumar(80). Al utilizar el protocolo de carga progresiva la zona crestal ósea es la más favorecida, ya que se produce una menor reabsorción y a la vez un aumento de la densidad ósea, favoreciendo especialmente a huesos menos densos(81), como lo son los tipo D3 y D4 de la clasificación de densidad ósea de Misch(82), que encontramos en las zonas posteriores maxilares(4).

A continuación, se exponen 4 protocolos de carga propuestos por Misch(82), Ghoveizi et al.(83) Appleton et al.(81) y Turner et al.(70) (Tabla II).

**Tabla II: Comparación de los protocolos de carga**  
adaptación del trabajo de Sánchez et al.(4)

Descripción	Misch	Ghoveizi et al.	Appleton et al.	Turner et al.
Tipo de hueso Segunda cirugía	D3- D4 5-6 meses	D3-D4 4 semanas	D3-D4 5 meses	D2-D4 3 meses
1°prótesis provisional	3-4 semanas	2 meses	2 meses	45 días
Dieta	Blanda	Blanda	Blanda	Blanda
Oclusión	Inoclusión	2mm infraoclusión	0,015mm infraoclusión	100μ infraoclusión
2°prótesis provisional	3-4 semanas	2 meses	2 meses	-----
Dieta	Blanda	Firme	Firme	
Oclusión	Oclusión ligera	Infraoclusión 40μ	0,015mm	
3°prótesis provisional		2 meses	2 meses	
Dieta	-----	Normal	Normal	-----
Oclusión		Infraoclusión 12 μ	Oclusión completa	
Material oclusal de la prótesis provisional	Acrílico	Acrílico	Acrílico	Acrílico
Definitiva	Metal o cerámica	Corona metal cerámica	Superficie oclusal metálica	Corona metal cerámica
Cementado/atornillado	Cementado	No especificado	Atornillado	Cementado
Control de la oclusión	Papel de articular	Lámina de aluminio	Material de relleno de plástico	Papel de articular de 100μ

## OBJETIVOS

### Objetivo General:

Analizar la importancia del protocolo de carga, en la estabilidad de implantes dentales colocados posterior a cirugía de elevación del seno maxilar mediante ventana lateral y uso de aloinjerto.

### Objetivos Específicos:

- Evaluar la estabilidad de implantes dentales colocados posterior a cirugía de elevación del seno maxilar mediante ventana lateral y uso de aloinjerto, a través del método de Análisis de Frecuencia Resonancia.
- Determinar los cambios en el valor ISQ de los implantes dentales colocados en hueso injertado posterior a cirugía de elevación del seno maxilar mediante ventana lateral y uso de aloinjerto, pasadas tres y ocho semanas de la cirugía de conexión.
- Comparar los resultados obtenidos en dos reportes de casos de cirugía de elevación del seno maxilar mediante ventana lateral y su correlación con la literatura, para contribuir en la toma de decisiones quirúrgica-protésicas.

## MATERIALES Y MÉTODOS

Se realizó una búsqueda electrónica de literatura en inglés y español durante los meses de enero, febrero y marzo del año 2020, utilizando el motor de búsqueda MEDLINE (PubMed) complementando la investigación en bibliotecas electrónicas como Scielo, Cochrane Library y en combinación con una búsqueda manual de revistas seleccionadas. Para la formulación del Marco teórico se utilizaron las siguientes palabras claves para la búsqueda: “cirugía de elevación del seno maxilar”, “técnica de elevación del seno maxilar”, “injertos óseos”, “estabilidad en implantes dentales”, “Técnicas de medición de la estabilidad en implantes dentales”, “análisis de frecuencia resonancia”, “protocolos de carga en implantes dentales”. Dichos términos fueron utilizados en diferentes combinaciones de palabras claves.

En cuanto a la revisión de literatura para la toma de decisiones clínicas de los reportes de casos, también se realizó en enero, febrero y marzo del año 2020, centrándose en estudios orientados a cirugía de elevación del seno maxilar mediante ventana lateral, dentro de estos se revisaron publicaciones que analizaran los injertos óseos utilizados en dichas cirugías, los protocolos de carga de los implantes dentales instalados en estos sitios y los métodos de medición de la estabilidad de estos implantes con análisis de frecuencia resonancia. Las palabras llave utilizadas para estas tres búsquedas fueron: “Injertos óseos en cirugía de elevación del seno maxilar mediante ventana lateral”, “protocolos de carga en implantes dentales” y “análisis de frecuencia resonancia en elevación del seno maxilar”.

### **Criterios de inclusión:**

- Publicaciones posteriores al año 2010

### **Criterios de exclusión**

Por ser muy lejanos a los reportes expuestos en esta investigación se excluyeron:

- Estudios in vitro
- Estudios en animales
- Estudios radiográficos
- Estudios con instalación inmediata de los implantes dentales

## RESULTADOS

La búsqueda de publicaciones sobre cirugía de elevación del seno maxilar mediante ventana lateral se realizó en pubmed con las palabras clave “Injertos óseos en técnica de ventana lateral” (graft in lateral windows approach) esta búsqueda arrojó 84 estudios (Tabla III), de los cuales 64 no cumplían los criterios de inclusión y exclusión, quedando finalmente 20 estudios que si lo hacían, estos resultados fueron resumidos en la Tabla IVa, mostrando que nueve avalan la combinación de autoinjerto con algún otro tipo de injerto, cuatro estudian solo xenoinjertos respaldando su uso, cuatro sostienen el uso de aloinjertos, dos el uso de L-PRF como complemento y uno indica que incluso se podría dejar vacío y se lograría formar nuevo hueso, concluyendo que lo importante es la mantención del volumen dentro del seno maxilar.

En cuanto a la búsqueda de literatura sobre los protocolos de carga se utilizaron las palabras llave “protocolos de carga en implantes dentales” (loading protocols in dental implants) esta búsqueda arrojó veinte resultados, de los cuales diecisiete publicaciones no cumplían con los criterios de inclusión y exclusión, solo tres publicaciones si lo hacían (Tabla III). Además de estas tres publicaciones se incluyó una revisión bibliográfica desde el año 2000, realizada entre los años 2016 y 2017 perteneciente a una tesis de máster. El total de implantes dentales incluidos en estos cuatro estudios suman un total de 2235. Tres estudios coinciden en avalar la carga progresiva y registran un aumento de la densidad ósea alrededor de los implantes dentales sometidos a carga progresiva, un estudio señala que no existe evidencia convincente de una diferencia clínicamente importante en la falla de la prótesis, la falla del implante dental o la pérdida ósea asociada con diferentes protocolos de carga (Tabla IV b). Finalmente la búsqueda de literatura sobre “análisis frecuencia resonancia en cirugía de elevación del seno maxilar mediante ventana lateral” arrojó cuatro resultados que cumplían con los criterios de inclusión (Figura 2), sumando un total de 552 implantes dentales incluidos en estos estudios. Estas cuatro publicaciones coinciden en avalar el análisis de frecuencia resonancia (AFR) como un método eficaz para medir estabilidad de implantes dentales (Tabla IV c).

**Tabla III: Resumen de estrategia de búsqueda con palabras claves utilizadas en la base de datos Pubmed (Elaboración propia)**

<b>Constructor de búsqueda</b>	<b>Palabra de búsqueda</b>	<b>Resultados</b>
#1	"Graft" OR "bone graft"	101,977
#2	"Lateral Window" OR "indirect sinus" OR "lateral sinus" OR "window repositioning" OR "lateral sinus elevation"	2,602
#3	"approach" or "technique"	5,613,482
<b>#1 AND #2 AND #3</b>		<b>84</b>

<b>Constructor de búsqueda</b>	<b>Palabra de búsqueda</b>	<b>Resultados</b>
#1	"Loading"	108,568
#2	"Protocols" OR "guidelines"	385,056
#3	"dental implants" OR "implants"	302,103
<b>#1 AND #2 AND #3</b>		<b>20</b>

<b>Constructor de búsqueda</b>	<b>Palabra de búsqueda</b>	<b>Resultados</b>
#1	"AFR" OR "Resonance frequency analysis"	3673
#2	"Lateral Window" OR "indirect sinus" OR "lateral sinus" OR "window repositioning" OR "lateral sinus elevation"	955
#3	"Augmentation" OR "enlargement"	45,118
<b>#1 AND #2 AND #3</b>		<b>7</b>

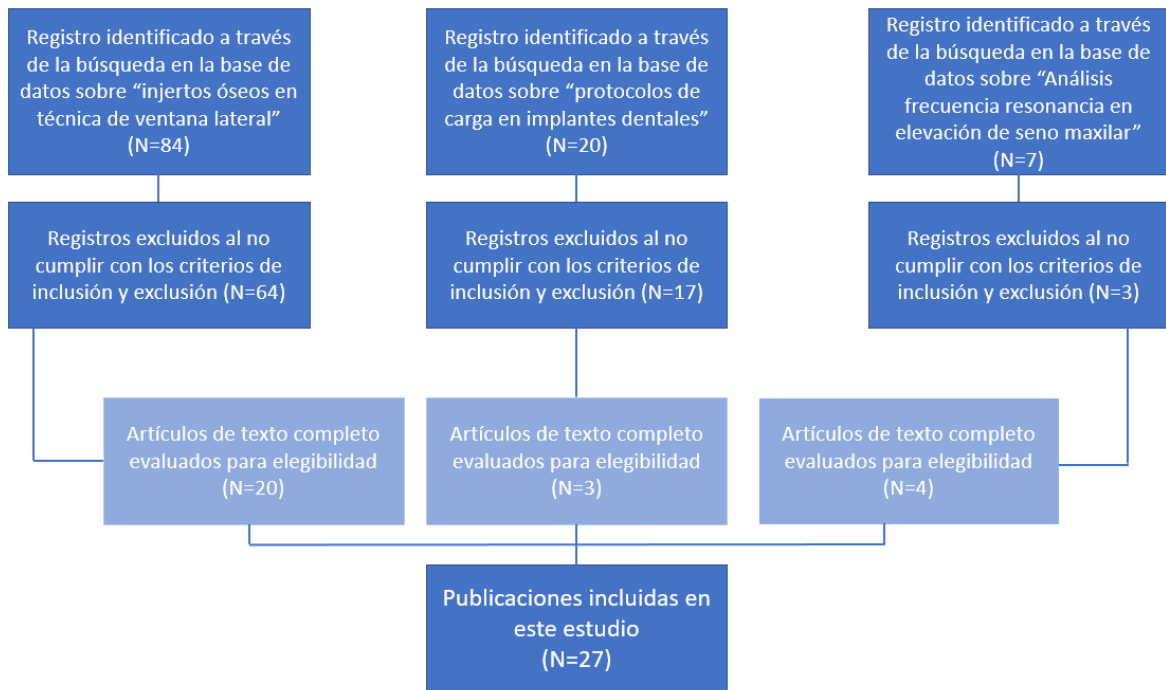


Figura 2: Flujograma de reporte del proceso de búsqueda de los artículos seleccionados para la revisión de literatura. (Elaboración propia)

**Tabla IV: Resultados de la revisión de literatura**

(Elaboración propia)

<b>a. Injertos óseos utilizados en cirugía de elevación del seno maxilar mediante la técnica de ventana lateral</b>					
<b>Título</b>	<b>Autor</b>	<b>Año</b>	<b>Estudio</b>	<b>Tipo de injerto</b>	<b>Conclusión</b>
Sinus Floor Elevation Using the Lateral Approach and Window Repositioning and a Xenogeneic Bone Substitute as a Grafting Material: A Histologic Analysis.(8)	Tawil, G.	2018	Serie de casos	Xenoinjerto	Xenoinjerto es material de reabsorción lenta, solo mantiene volumen, tiene función de osteoconducción.
Human Maxillary Sinuses Augmented with Mineralized, Solvent-Dehydrated Bone Allograft: A Longitudinal Case Series.(12)	Annibali, S.	2011	Serie de casos	Aloinjerto: Combinación de aloinjerto Puros 50% cortical y 50% mixto	Demostraron buena estabilidad durante el seguimiento a cinco años, se formó una correcta cantidad y calidad de hueso a los ocho meses.
Direct vs. indirect sinus lift procedure: A comparison. (13)	Pal, U.	2012	Serie de casos	Xenoinjerto	Bio-oss es un buen osteoconductor, estable en el tiempo.
The use of Human Allogenic Graft (HBA) for Maxillary Bone Regeneration: Review of Literature and Case Reports. Current Pharmaceutical Design. (26)	Bavetta G.	2012	Revisión de literatura y reporte de caso	Aloinjerto Puros Zimmer	Aloinjerto particulado tiene buena estructura tridimensional, mantiene estímulos inductivos en el proceso de regeneración ósea.
Fibrina rica en plaquetas (PRF): Una alternativa terapéutica en odontología. (31)	Escalante Otárola,	2016	Revisión de literatura	L-PRF como complemento a injerto óseo	Complemento de PRF a injerto tiene buenos resultados, necesita menos material y mejora post operatorio.

Platelet-Rich Plasma in Maxillary Sinus Augmentation: Systematic Review (35)	Ortega-Mejia H.	2020	Revisión sistemática	L-PRF como complemento a injerto óseo	PRF mezclado con otros materiales de injerto parece no proporcionar efectos beneficiosos, pero mejora el período de cicatrización y la formación de hueso nuevo, reduciendo el tiempo antes de colocar el implante dental.
Recent Trends in Sinus Lift Surgery and Their Clinical Implications. (42)	Mahmoud Al-Dajani	2016	Revisión de literatura	Autoinjerto combinado con otro tipo de injerto	Buenos resultados con combinación de hueso autógeno sumado a otro tipo de injerto (aloinjerto, xenoinjerto o injertos sintéticos). No existe diferencia significativa entre las tres combinaciones.
Sinus Lift Procedures: An Overview of Current Techniques. (51)	Stern, A	2012	Revisión de literatura	Autoinjerto combinado con Aloinjerto	Hueso autógeno se considera el ideal para técnica de elevación del seno maxilar. Generalmente se combina con aloinjerto particulado para aumentar el volumen colocado.
Bone Volume Changes After Sinus Floor Augmentation with Heterogenous Graft. (53)	Klein, G.	2016	Estudio retrospectivo	Autoinjerto en combinación con xenoinjerto	Al combinar Xenoinjerto aumenta el volumen, mantiene el injerto en el tiempo, ayuda a tener mayor volumen para instalar los implantes dentales.
Histological results after maxillary sinus augmentation with Straumann® BoneCeramic, Bio-Oss®, Puros®, and autologous bone. A randomized controlled clinical trial. (55)	Schmitt, CM	2013	Ensayo clínico aleatorizado y controlado.	Autoinjerto en combinación con aloinjerto, xenoinjerto o injerto aloplástico	Todo tipo de injerto es adecuado para elevación del seno maxilar. El autoinjerto todavía puede ser considerado el ideal. Los tres materiales sustitutos probados fueron igualmente efectivos.
Histopathological comparison of healing after maxillary sinus augmentation using xenograft mixed with autogenous bone versus allograft mixed with autogenous bone. (84)	Galindo-Moreno	2018	Serie de casos	Autoinjerto combinado con aloinjerto	Combinación de autoinjerto y aloinjerto es adecuada, siendo mejor que al combinarlo con xenoinjerto.

Maxillary sinus lift surgery—with or without graft material? A systematic review. (85)	Silva, L.	2016	Revisión sistemática	Sin injerto	Es factible realizar la cirugía de elevación del seno maxilar mediante ventana lateral sin ningún tipo de material de injerto, obteniéndose resultados similares a los obtenidos con algún injerto, reduciendo además con esto el tiempo quirúrgico y los costos.
Maxillary Sinus Elevation by Lateral Window Approach: Evolution of Technology and Technique. (41)	Wallace, S.	2012	Revisión sistemática	Xenoinjerto	Xenoinjertos utilizados previo a colocación de implantes dentales con superficie tratada, obtienen buenos niveles de reemplazo óseo.
Maxillary Sinus Augmentation for Dental Implant Rehabilitation of the Edentulous Ridge: A Comprehensive Overview of Systematic Reviews. (86)	Ting, M.	2017	Revisión sistemática	Autoinjerto en combinación con otros materiales de injerto	Las combinaciones tienen buenos resultados, incluso sin material de injerto se obtienen buenos resultados, mientras se logre mantener el espacio entre la membrana y el piso del seno maxilar.
Long-term effectiveness of maxillary sinus floor augmentation: A systematic review and meta-analysis. (87)	Raghoeb ar, G.	2019	Meta-análisis	Autoinjerto combinado con xenoinjerto	Los sustitutos óseos podrían ser igual de eficaz que hueso autógeno, con menor morbilidad. Se recomienda esperar un periodo de tiempo mayor en el caso de usar la combinación de injertos.
Effectiveness of sinus lift procedures for dental implant rehabilitation: a Cochrane systematic review. (88)	Esposito, M.	2010	Revisión sistemática	Alloinjerto	Los sustitutos óseos de tipo alloinjerto pueden reemplazar al hueso autógeno.
Sinus Lift Grafting With Anorganic Bovine Bone vs 50% Autologous Bone Mixed With 50% Anorganic Bovine Bone: 2 Years After Loading Results From a Randomised Controlled Trial. (89)	Meloni, S.M.	2017	Ensayo controlado aleatorio	Autoinjerto en combinación de xenoinjerto	No hay diferencia entre implantes dentales colocados con injerto autólogo frente a los injertados con 50% de xenoinjerto y 50% de hueso autólogo.
Maxillary Sinus Augmentation With Autologous Bone Harvested From the Lateral Maxillary Wall Combined With Bovine-Derived Hydroxyapatite: Clinical and Histologic Observations. (90)	De Vicente, J.C.	2010	Serie de casos	Autoinjerto con combinación de xenoinjerto	Esta combinación tiene resultados predecible con respecto a cantidad de formación de hueso en el aumento del piso sinusal.
Effect of Two Different Healing Times on the Mineralization of Newly Formed Bone Using a Bovine Bone Substitute in Sinus Floor	Kohal, R.J.	2015	Ensayo controlado aleatorizado	Xenoinjerto	Uso de Xenoinjerto es clínicamente aceptable después de 3 y 6 meses de su colocación.

Augmentation: A Randomized, Controlled, Clinical and Histological Investigation. (91)					
Atrophic Maxillary Floor Augmentation by Mineralized Human Bone Allograft in Sinuses of Different Size: An Histologic and Histomorphometric Analysis. (92)	Soardi, C.M.	2011	Serie de casos	Aloinjerto	La mezcla de 80% aloinjerto cortical y 20 esponjoso obtiene buenos resultados, además sugiere que cuanto más grande es el seno, mayor es el tiempo de maduración necesario para lograr una cantidad adecuada de hueso nuevo.

### b. Protocolos de carga en implantes dentales

Título	Autor	Año	Tipo de estudio	Número de implantes	Conclusión
Interventions replacing missing teeth: different times loading dental implants (93)	Esposito, M.	2013	Revisión de la literatura	2.120	Faltan pruebas que avalen que un protocolo de carga es mejor que otro.
A radiographic comparison of progressive and conventional loading on crestal bone loss and density in single dental implants: a randomized controlled trial study (83)	Ghoveizi et al.	2013	Serie de casos.	20	Protocolo de carga progresiva es más favorable que carga convencional.
Evaluation of the value of bone training (progressive bone loading) by using the Periotest: A clinical study (70)	Turner, P.S.	2014	Serie de casos.	25	Protocolo de carga progresiva es más favorable que carga convencional.
Rehabilitación mediante carga progresiva y su efecto en la oseointegración (4)	Sánchez V.	2017	Revisión bibliográfica	70	Protocolo de carga progresiva es más favorable que carga convencional.

### c. Análisis de frecuencia resonancia en cirugía de elevación del seno maxilar

<b>Título</b>	<b>Autor</b>	<b>Año</b>	<b>Tipo de estudio</b>	<b>Número de implantes</b>	<b>Conclusión</b>
Resonance Frequency Analysis of Tapered Implants Placed at Maxillary Posterior Sites After Lateral Sinus Augmentation: A 1.5-year Follow-Up Prospective Study (94)	Park YH	2019	Estudio prospectivo	55	La tecnología AFR es objetiva para medir la estabilidad
Resonance Frequency Analysis of Sinus Augmentation by Osteotome Sinus Floor Elevation and Lateral Window Technique (47)	Patel S	2015	Series de casos.	128	La tecnología AFR es objetiva para medir la estabilidad
Stability evaluation of implants integrated in grafted and nongrafted maxillary bone: a clinical study from implant placement to abutment connection (95)	Rasmussen L	2012	Estudio prospectivo	260	La tecnología AFR es objetiva para medir la estabilidad
Development of Implant Stability Quotient values of implants placed with simultaneous sinus floor elevation - results of a prospective study with 109 implants (73)	Kuchler, U.	2017	Series de casos.	109	La tecnología AFR es objetiva para medir la estabilidad

## REPORTE DE CASOS

### CASO I

Paciente de 53 años, de sexo masculino, acude a la Facultad de Odontología de la Universidad de Valparaíso para reponer dientes ausentes en base a tratamiento de implantes dentales, sin compromisos sistémicos ni periodontales, al examen clínico y radiográfico se evidencia la ausencia del diente 2.6, siendo necesaria una tomografía de la zona para evaluar estado óseo, en ella se observa un reborde residual con una altura ósea menor a cinco milímetros (Figura 3a y 3b), por lo que se planifica una cirugía de elevación del seno maxilar mediante ventana lateral, colocando un material regenerativo de tipo aloinjerto mezclado con membranas de L-PRF en la zona de la cirugía de elevación del seno maxilar, para luego pasados ocho meses de cicatrización, realizar un nuevo scanner para planificar la colocación de un implante dental en la zona (Figura 3c y 3d).

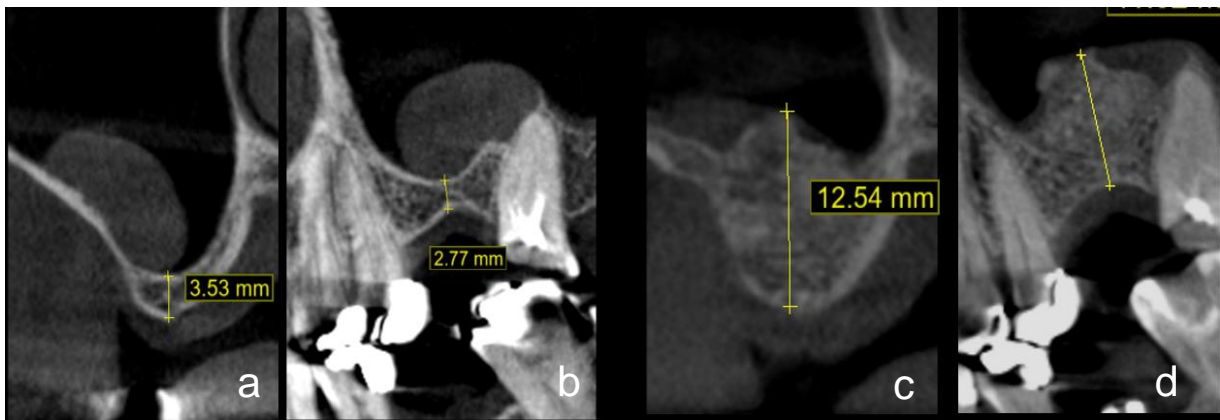


Figura 3: Cortes imagenológicos de zona diente 2.6: 3a corte sagital y 3b corte frontal previos a cirugía de elevación del seno maxilar mediante ventana lateral. 3c corte sagital y 3d corte frontal post cirugía de elevación del seno maxilar mediante ventana lateral.

En el procedimiento se utilizó Articaína al 4% con vasoconstrictor de adrenalina en concentración de 1/100000 (Septanest®), se realizó una incisión supracrestal con dos descargas, con un colgajo de espesor total en forma trapezoidal. Luego de elevar el colgajo se procedió a realizar osteotomía de ventana lateral con una fresa redonda de cuatro milímetros de baja velocidad, para posteriormente desplazar la membrana sinusal con legras específicas para cirugía de elevación del seno maxilar mediante ventana lateral, hasta lograr desprenderla totalmente en la zona a injertar (Figura 4a).

Como injerto óseo se utilizó una mezcla de 0.5cc de aloinjerto particulado mixto Puros® Cortico-cancellous de RTI Biologics (Tabla V) y dos membranas de L-PRF según protocolo de 2800 rpm por 10 minutos. Se colocó el injerto óseo dentro de la cavidad hasta rellenarla por completo (Figura 4b), además el restante se colocó en la zona externa de la tabla ósea vestibular de la zona intervenida, cerrando todo con una membrana de colágeno de reabsorción lenta, marca biomend®, para luego suturar con Nylon 5.0, prescribiéndole Amoxicilina un gramo cada doce horas durante siete días, Meloxicam 15 mg cada 24 horas por cuatro días, y Paracetamol un gramo cada ocho horas durante tres días.

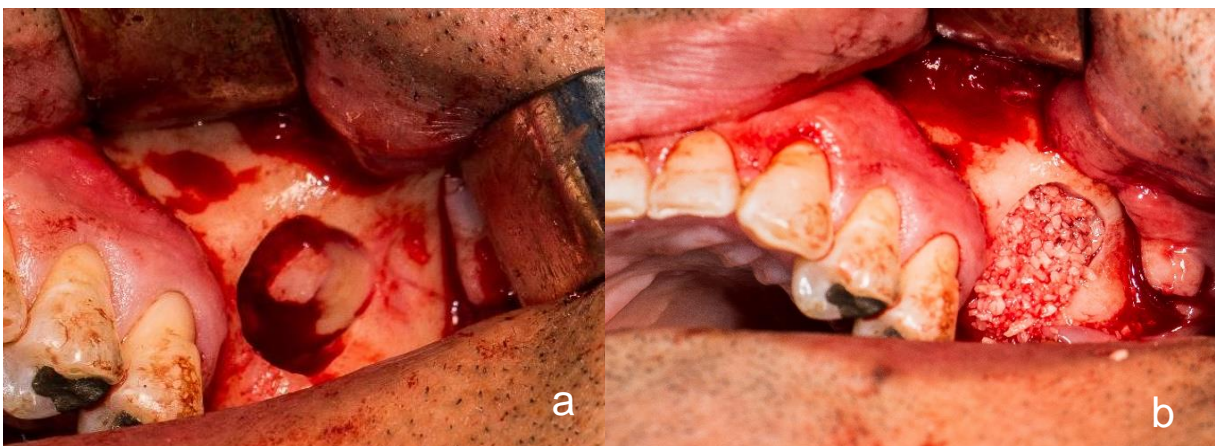


Figura 4: Ventana lateral en pared de seno maxilar izquierdo (4a). Relleno con material de injerto en zona de ventana lateral (4b).

Pasados nueve meses desde la cirugía de elevación del seno maxilar mediante ventana lateral, se procedió a planificar la colocación de un implante dental marca Mis® tipo Seven (Tabla V), de 4.2 por 10mm en la zona del diente 2.6 (Figura 5a). En este procedimiento se realizó primero una osteotomía con trefina de dos milímetros (Figura 5b), en el eje central donde se colocará el implante dental, esta muestra se utilizó para un estudio histopatológico acerca de los componentes de la oseointegración(96), como podemos ver en la figura 5c, en la cual observamos la acción de las distintas células óseas dentro del injerto y la integración de las partículas de hueso liofilizados (color morado) al hueso nuevo en formación (Figura 5c). Se culminó el procedimiento quirúrgico con la osteotomía para colocación del implante dental en el hueso injertado, según el protocolo para colocación de implantes dentales de grosor 4.2 mm, utilizando las fresas de dicho protocolo y un implante dental Mis Seven (Tabla V) de 4.2mm por 10mm, quedando sumergido recubierto por encía.

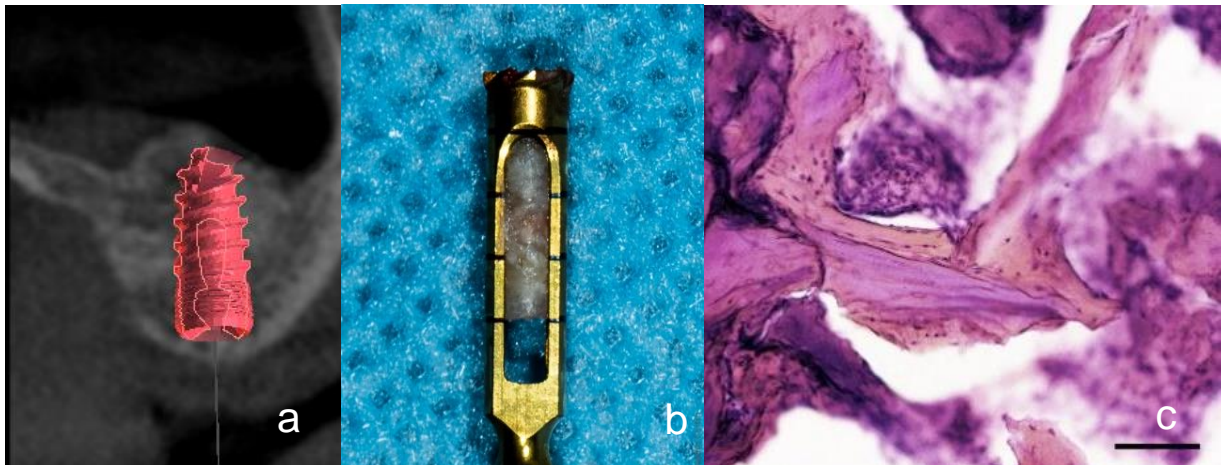


Figura 5: Planificación de implante dental Mis Seven® de 4.2mm x 10mm (Fig. 5a), Trefina para muestra histológica (Fig. 5b) Estudio histológico: Partículas de hueso liofilizado (Morado) rodeadas de hueso nuevo marcado de color anaranjado (Fig. 5c).

Luego de cuatro meses se procedió a conectar el implante dental, realizándose una medición de la estabilidad precarga con análisis de frecuencia resonancia, medida en ISQ con dispositivo Osstell Beacon® con un Smart peg type32 específico para esta plataforma, obteniendo como resultado un valor ISQ Buco lingual (BL) de 51 y un valor Mesiodistal (MD) de 51 también (Figura 6a), luego de la medición se dejó con un pilar de cicatrización metálico de la marca Mis de 4mm de altura. Pasadas tres semanas, se volvió a medir dando como resultados ISQ BL: 79; MD: 70 (Figura 6b). Por último, a las ocho semanas de carga los resultados fueron un valor de ISQ BL de 82 y un valor ISQ MD de 80 (Figura 6c).

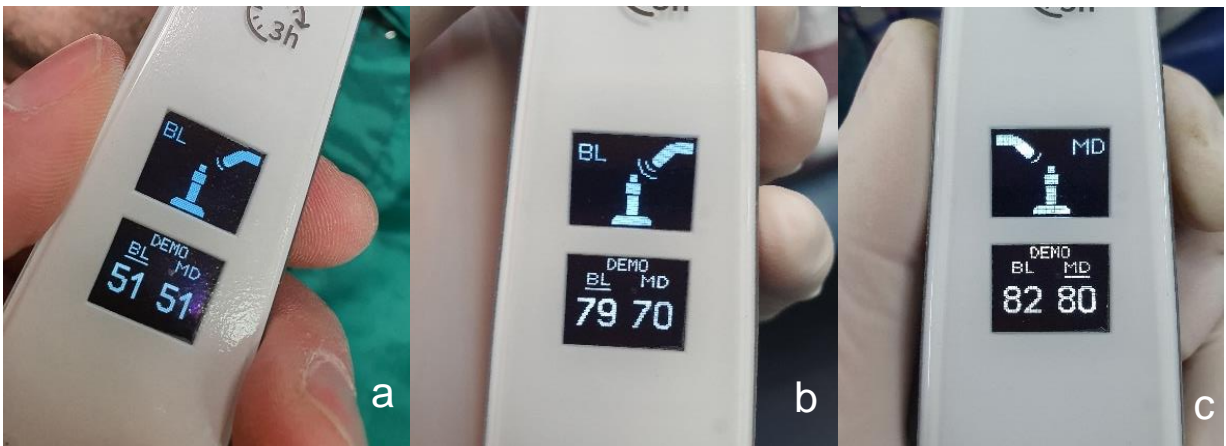


Figura 6: Valores ISQ del Caso I al momento de la conexión (6a), a las tres semanas de carga (6b) y a las ocho semanas de carga (6c).

## CASO II

Paciente de 44 años, de sexo femenino, derivada de la especialidad de Rehabilitación Oral de la Facultad de Odontología de la Universidad de Valparaíso, para evaluar posibilidad de realizar rehabilitación posterosuperior en base a implantes dentales. Fumadora pesada, con historial clínico de cáncer de mamas (abril 2017), el cual fue extirpado ese mismo año, quedando posteriormente con medicación de Taxus®, 20mg vía oral, una vez al día por doce meses, con controles médicos y sin compromiso sistémico. Al examen clínico e imagenológico se evidencia la ausencia de los dientes 2.5, 2.6 y 2.7 observándose un reborde residual con una altura ósea menor a cuatro milímetros (Figura 7a), por lo que se planifica una cirugía de elevación del seno maxilar mediante ventana lateral, junto a la colocación de un material regenerativo de tipo aloinjerto particulado, para luego pasados ocho meses de cicatrización, realizar un nuevo scanner (Figura 7b) y planificar la colocación de dos implantes dentales en la zona.

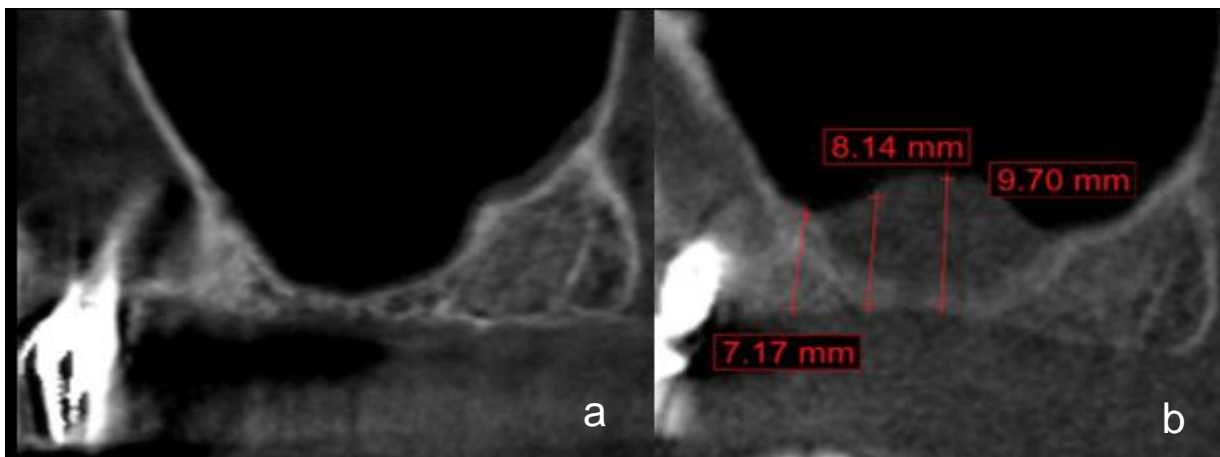


Figura 7: Cortes imagenológicos de la planificación del caso (7a) y corte frontal después de ocho meses de cirugía de elevación del seno maxilar mediante ventana lateral (7b).

En el procedimiento se utilizó Articaína al 4% con vasoconstrictor de adrenalina en concentración de 1/100000 (Septanest®), se realizó una incisión supracrestal con una descarga anterior, con un colgajo de espesor total amplio extendido hasta la zona de la tuberosidad. Luego de elevar el colgajo se procedió a realizar la ventana lateral con piezoeléctrico, para posteriormente desplazar la membrana sinusal con legbras específicas para cirugía de elevación del seno maxilar mediante ventana lateral, hasta lograr desprenderla totalmente en la zona a injertar (Figura 8a).

Como injerto se utilizó una mezcla de 1cc de aloinjerto particulado mixto Puros® Cortico-cancellous de RTI Biologics (Tabla V) y cuatro membranas de L-PRF según protocolo de 2800 rpm por diez minutos. Se colocó el injerto dentro de la cavidad hasta rellenarla por completo (Figura 8b), además el material restante se colocó en la zona externa de la tabla ósea vestibular de la zona posterosuperior izquierda, cerrando todo con una membrana de colágeno de reabsorción lenta, marca biomend® de cuatro por dos centímetros, para luego suturar con Nylon 5.0, prescribiéndole Amoxicilina un gramo cada doce horas durante siete días, Meloxicam 15 mg cada 24 horas por cuatro días, y Paracetamol un gramo cada ocho horas durante tres días.

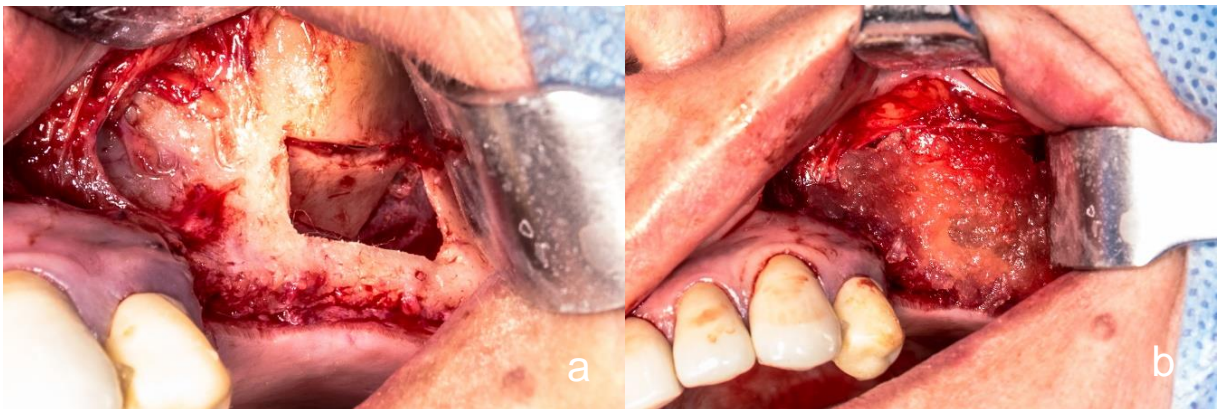


Figura 8: Cirugía de elevación del seno maxilar mediante ventana lateral (8a) y posterior relleno con injerto particulado (8b).

Pasados nueve meses desde la cirugía de elevación del seno maxilar mediante ventana lateral, se procedió a planificar la colocación de dos implantes dentales marca Mis® tipo Seven de 4.2 por 8mm (Tabla V) en la zona del diente 2.5 y de 4.2 por 10mm en la zona del diente 2.6. Como parte del protocolo primero se realizó una osteotomía con trefina de dos milímetros, en el eje central donde se colocará el implante del diente 2.5, utilizando dicha muestra para estudio histopatológico(96), por disponibilidad ósea reducida no se tomó muestra de la zona relativa al diente 2.6, continuando con las fresas para el protocolo de un implante dental de 4.2 mm de grosor, instalando los implantes dentales previamente planificados, quedando sumergidos recubiertos por encía. Luego de cuatro meses se procedió a conectar ambos implantes dentales, realizando mediciones de estabilidad precarga con análisis de frecuencia resonancia, medida en valores ISQ con dispositivo Osstell Beacon® con un Smart peg type32 específico para esta plataforma (Figura 9a), obteniendo como resultado en el diente 2.5 un valor ISQ Buco lingual (BL) de 52 y un valor Mesiodistal (MD) de 60 (Figura 9b), para el diente 2.6 no fue posible realizar la medición debido a que el estado de los tejidos blandos no permitió tener valores válidos. Terminada la medición se dejaron dos pilares de cicatrización metálicos de la marca Mis de cuatro milímetros de altura. Pasadas tres semanas de carga se volvió a medir el implante dental del diente 2.5 dando como resultados un valor ISQ BL de 69 y un valor ISQ MD de 76 (Figura 9c). Por último, a las ocho semanas de carga los resultados fueron un valor de ISQ BL de 78 y un valor ISQ MD de 77 (Figura 9d).

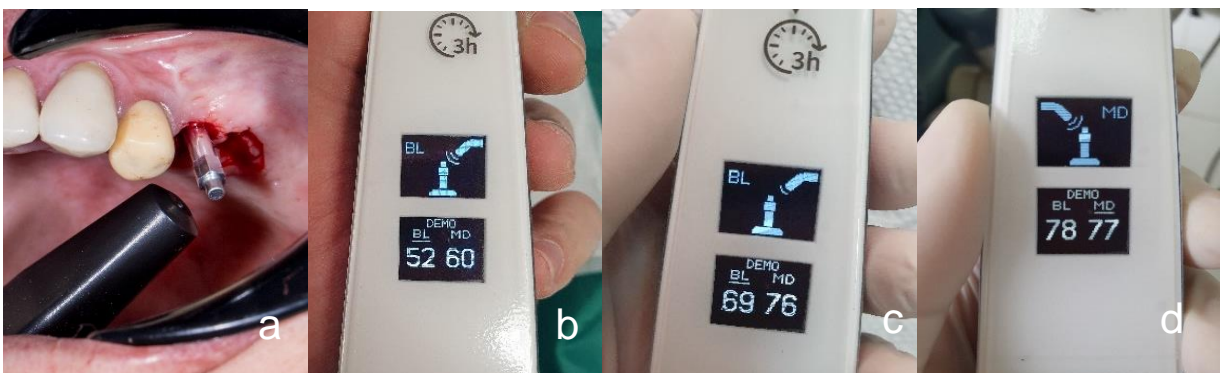

Figura 9: Smartpeg Type 32 para Osstell Beacon® (9a), Valores ISQ al momento de la conexión (9b), a las tres semanas de carga (9c) y a las ocho semanas (9d).

**Tabla V: Especificaciones de biomateriales empleados en este reporte.**  
(Elaboración propia)

Biomaterial	Composición	Recomendación Fabricante	Caso 1	Caso 2
<b>Injerto óseo:</b> Puros® Cortico-cancellous, Zimmer Biomet, Carlsbad, CA, E.U.A.	Aloinjerto particulado mixto de hueso de banco liofilizado (97) 70% Cortical 30% Medular	Sumergir en solución salina estéril hasta que no salgan burbujas y las partículas desciendan.	Lot: 101107972	Lot: 101107667
<b>Membrana colágena:</b> Biomend® Extend, Zimmer Biomet, Carlsbad, CA, E.U.A.	Membrana bovina del tendón de Aquiles. Colágeno tipo I, poro de 0,0004 micrones (98)	Recortar según el caso y luego hidratar por 15 minutos. Se reabsorbe entre cuatro a ocho semanas.	Lot: cdmn18h1	Lot: cdmn18b1
<b>Implante dental:</b> Seven® Mis Implants technologies Ltda, Shlomi, Israel	Aleación de titanio Ti 6Al 4V ELI, Superficie con Arenado y grabado ácido (tipo SLA)(99).	Seguir protocolo de fresado, con fresa final específica incluida en el embalaje del implante dental.	Lot: w18001982	Lot: w18005345

## DISCUSIÓN

El reporte de caso clínico nos mostró la importancia de las diferentes decisiones que se deben afrontar al momento de realizar una cirugía de elevación del seno maxilar mediante ventana lateral, las cuales determinarán la predictibilidad de nuestras rehabilitaciones sobre implantes dentales colocados en esta zona. La primera decisión que se debía tomar fue en relación a la técnica más adecuada para la elevación del seno maxilar, dentro de las cuales se encontraron con mayor sustento en la literatura la técnica transcrestal y la técnica de ventana lateral(6, 39, 41, 44, 48). Stern et al. aseguró el año 2012(51) que esta última ofrecía mejores ventajas, especialmente cuando es necesario un gran aumento de volumen óseo. Teniendo en cuenta el volumen óseo que se necesitaba aumentar en ambos casos, se decidió finalmente utilizar la técnica de ventana lateral. La literatura además asegura que con una altura ósea residual de más de cinco milímetros es preferible el abordaje transcrestal; de lo contrario, cuando la altura del hueso residual es de cinco milímetros o menos como era en estos casos clínicos, se debe indicar la técnica de ventana lateral(1, 47, 54, 57).

### **Injertos utilizados en cirugía de elevación del seno maxilar mediante ventana lateral**

Luego de determinar la técnica, la siguiente decisión clínica era establecer el tipo de injerto que sería utilizado, lo cual según la literatura sigue siendo controversial(100), además esta decisión debe incluir una serie de factores que el clínico debe evaluar individualmente en cada caso, sin embargo, la literatura muestra ciertos consensos en cuanto a las ventajas de la utilización de cada uno de estos tipos de injerto(27, 28, 30, 53) las cuales fueron analizadas para la toma de decisiones acerca del protocolo a ocupar en los casos clínicos descritos.

En este reporte de caso se decidió utilizar hueso liofilizado, de tipo aloinjerto particulado mixto Puros® Cortico-cancellous. Esta decisión se sustenta principalmente en el gran volumen de hueso que se necesita para cubrir la zona de la cirugía de

elevación del seno maxilar mediante ventana lateral (50) y las complicaciones que se adicionan al realizar una cirugía extra para extraer hueso autógeno(39), además de la reducción de una parte importante del volumen en caso de utilizar hueso autógeno(50). Arasawa(101) el año 2012 aborda este tema en pacientes con injerto obtenido de cresta iliaca, observando una pérdida del 24% del volumen del injerto a los 12 meses, no obstante, existe una porción que permanece cubriendo toda la zona de los implantes dentales. Por otro lado, los xenoinjertos han sido ampliamente estudiados, especialmente el injerto Bio-Oss® el cual fue el material de elección por años. Klein Grolli el año 2016(53) señala que este injerto presenta una estructura cristalina similar al hueso medular humano y su porosidad de 70 a 85% está asociado a una mejor integración del injerto al tejido del huésped, logrando una colonización de osteoblastos a través de la osteoconducción(53), pero por otra parte, Galindo-moreno el año 2014(102) demuestra que este material presenta tasas de reabsorción muy lentas, además previamente un estudio de Wallace el año 2005(52) aseguraba que la cantidad de tejido mineralizado nuevo podría ser menor en comparación con otros sustitutos óseos.

Para complementar esta decisión se tomó como referencia lo dicho por Muñoz Corcuera el año 2008(54), quien realiza una comparación entre distintos sustitutos óseos utilizados para los procedimientos de cirugía de elevación del seno maxilar mediante ventana lateral, concluyendo que en el caso del injerto sintético o aloplasto, actualmente su uso está indicado principalmente solo para devolver volumen, ya que al realizar un estudio histológicos, se observa formación de un hueso laminar de suficiente densidad con células osteogénicas en ambos lados, pero existe una significativa remanencia del injerto en la zona, siendo mayor en el caso del  $\beta$ -fosfato tricálcico, por lo que generalmente se usa en combinación con hueso autólogo. En contraparte otros estudios, como el de Cakir en el año 2019(103), han mostrado buenos resultados usando injertos aloplastos en combinación con preparados sanguíneos de L-PRF. Muñoz Corcuera(54) también estudió combinaciones de hueso autógeno con aloinjerto desmineralizado congelado y deshidratado, logrando buenos resultados en aumentos de volumen de tejido dentro del seno maxilar. A ellos se suma lo dicho por Stern el año 2012(51) quien demostró que al agregar autoinjerto de forma

combinada con aloinjerto disminuye levemente la formación de nuevo hueso en comparación a hueso autógeno solo, pero de todas formas entrega un resultado aceptable para la posterior colocación de implantes dentales, logrando un mayor volumen de injerto.

Además de estos estudios que formaron la base en la toma de decisiones clínicas del reporte de caso presentado, se observó que un número amplio de autores concluyen que tanto la oseointegración del implante dental como la pérdida ósea marginal no dependen del tipo de injerto óseo utilizado en el aumento de seno(2, 42, 45, 50, 54, 56), incluso Chen(43) en un estudio prospectivo del año 2007 aseguró que un injerto óseo es innecesario ya que el correcto mantenimiento del espacio de forma mecánica facilita la formación de coágulos sanguíneos, que a la larga podrían diferenciarse en células osteogénicas que formarían hueso en esa región. Una revisión sistemática realizada el año 2018 por Chavda(27) determinó que los resultados clínicos para la cirugía de elevación del seno maxilar mediante ventana lateral no favorecen al hueso autógeno por sobre los demás, dejando aun la incógnita sobre cual injerto o combinación de estos sería el ideal para realizar la cirugía de elevación del seno maxilar mediante ventana lateral, todavía se necesitan ensayos controlados aleatorios longitudinales de gran tamaño de muestra, que evalúen los resultados clínicos entre los diferentes tipos de materiales de injerto óseo utilizados en el aumento de seno, para hacer nuestros tratamientos más predecibles a largo plazo, como lo señala Al-Dajani en un estudio del año 2016(42), además el autor sugirió en el mismo estudio que la cirugía de elevación del seno maxilar mediante ventana lateral puede mejorarse mediante la aplicación clínica de modificadores biológicos y factores de crecimiento, principalmente, el factor de crecimiento recombinante derivado de plaquetas humano (rhPDGF-BB) y las proteínas morfogenéticas óseas humanas recombinantes (rhBMP).

En la combinación que se utilizó en los reportes de caso que se exponen se observa un resultado bastante aceptable considerando las limitaciones del sector y de la técnica seleccionada, específicamente la mezcla elegida fue aloinjerto y autoinjerto con membranas de L-PRF trozadas, para ambos casos, dando resultados adecuados en calidad y volumen de injerto para la colocación de un implante dental y posterior

rehabilitación. Particularmente en los casos que se exponen en este estudio se decidió por un sustituto óseo aloinjerto Puros® allograft (Zimmer Dental) el cual es de tipo alogénico deshidratado e irradiado con rayos gamma, la estructura de la matriz de este sustituto óseo permite el crecimiento del tejido vascular, celular y conectivo permitiendo la formación y remodelación ósea(55). Un ensayo clínico aleatorio de Schmit et al. el año 2013 mostró resultados histológicos significativos, en términos de formación de hueso nuevo después de una cirugía de elevación del seno maxilar mediante ventana lateral de este hueso en comparación con hueso bovino anorgánico(55), muy parecido a lo encontrado en las muestras histológicas analizadas en los dos casos que reporta el presente estudio.

### **Implante dental y técnica quirúrgica utilizada posterior a cirugía de elevación del seno maxilar mediante ventana lateral**

Sobre la decisión en cuanto al tipo de implante dental que se utilizó, primero se reporta un consenso acerca del uso de implantes dentales con superficie tratada, estos siempre tendrían mejores resultados en cirugía de elevación del seno maxilar mediante ventana lateral, comparados con implantes dentales sin superficie tratada(2, 39, 45, 50, 56). El año 2017 Giribone et al.(78) añade que esto se debe a la energía superficial y la humectabilidad, que mejoran la interacción entre la superficie del implante dental y el entorno biológico, no solo incrementando la actividad y diferenciación osteoblástica, sino también la producción de osteocalcina y factores de crecimiento locales, induciendo la proliferación vascular y la formación temprana de hueso maduro a las 6 semanas. Un estudio del año 2016 de Al-dajani et al.(42) sugiere que el uso de implantes dentales de superficie rugosa cubiertos con membrana de colágeno puede proporcionar mayores tasas de supervivencia en cirugía de elevación del seno maxilar mediante ventana lateral. Misch el año 2015(82) agrega algunas consideraciones que deben tenerse en cuenta en la elección de los implantes dentales a colocar en el área posterior del maxilar, este autor afirma que deben ser largos, roscados, con tratamiento de superficie y con el mayor diámetro posible. En cuanto a la forma del implante dental a elegir, Rokn et al. el año 2011(104) sugirió que los de tipo cónicos ejercen más fuerza

de compresión lateral en las paredes óseas que rodean el implante dental, por lo que en áreas con cantidad y calidad ósea inadecuadas, se recomienda el uso de implantes dentales cónicos para lograr una mejor estabilidad primaria. Además un estudio de Lozano-Carrascal el año 2016(105) complementa lo sugerido por Rokn diciendo que en el maxilar superior, los implantes dentales cónicos tenían valores ISQ más altos en comparación a los cilíndricos.

Stern el año 2012(51), Anitua el año 2015(106) y Tetamanti el año 2017(57) afirman que la colocación de implantes dentales en el maxilar posterior con fresas más delgadas puede mejorar la estabilidad primaria del implante dental, contrarrestando la mala calidad del hueso de la zona con el objetivo de aumentar las tasas de supervivencia de los implantes dentales en el maxilar posterior, debido a esto se incluyó esta sugerencia en el protocolo de fresado para la instalación de los implantes dentales de estos casos clínicos, obteniéndose resultados de estabilidad comparables con los obtenidos en la literatura con protocolos similares(73-75, 106).

En estas razones se sustenta la decisión tomada en cuanto al implante dental, los elegidos en el reporte de casos clínicos fueron Mis de tipo Seven®, este implante dental cuenta con superficie tratada, es roscado y de forma cónica, lo cual genera una mayor fuerza de compresión lateral, mejorando la estabilidad primaria, muy importante en este tipo de casos en que la calidad del hueso obtenido posterior a cirugía de elevación del seno maxilar mediante ventana lateral es baja.

### **Importancia del protocolo de carga al momento de conectar el implante dental**

Luego de pasado el periodo de cicatrización, llegó el momento de la cirugía de conexión, donde surge otra decisión en cuanto a cuál será el protocolo de la rehabilitación protésica sobre dicho implante dental, teniendo directa relación con la maduración del tejido óseo y el comportamiento de la estabilidad del implante dental ante la presencia de la carga(82). Este protocolo de rehabilitación protésica es de suma importancia para asegurar la estabilidad de los tejidos periimplantarios a largo plazo(4). En 1983, Misch(82) introdujo el concepto de carga progresiva e indicó que el

hueso podría madurar cuando la tensión durante la fase protésica aumenta gradualmente sin sobrecargar el implante dental. Por el contrario, Espósito el año 2013(93) señaló que es muy poco probable que el protocolo de carga progresiva genere beneficios clínicos, por el contrario, haría que los procedimientos y tiempos se alarguen y sean más costosos. Por su parte Ghoveizi R et al. el mismo año 2013(83), se opone a lo dicho por Esposito, en un estudio radiográfico registró el efecto del protocolo de carga progresiva sobre la altura del hueso crestral, junto con la densidad ósea alrededor de los implantes dentales, concluyendo que la carga progresiva muestra menor pérdida de hueso crestral alrededor del implante dental versus implantes dentales sometidos a carga convencional.

Turner et al. el año 2014(70) señala que los implantes dentales no deben cargarse convencionalmente en hueso de baja calidad, como los que se encuentran en una cirugía de elevación del seno maxilar mediante ventana lateral, es preferible hacerlo progresivamente para evitar disminución de la densidad y la rigidez alrededor de los implantes dentales. Gil V. el año 2017(4) agrega que la zona crestral es la más favorecida con el protocolo de carga progresiva, ya que se produce una menor reabsorción y un aumento de la densidad ósea, favoreciendo especialmente a huesos de mala calidad, además asegura que aún no existe un consenso sobre los protocolos de carga progresiva.

A su vez Juboori et al. el año 2018(107) comparó mediante análisis de frecuencia resonancia pacientes que se sometieron a un protocolo de carga progresiva inmediata con un grupo de pacientes que se sometieron a carga tardía, observando un aumento significativo en el coeficiente de estabilidad y una disminución en la pérdida ósea vertical en el grupo con protocolo de carga progresiva inmediata, teniendo concordancia con los resultados obtenidos en el presente estudio, ya que la estabilidad medida con valores de ISQ fue subiendo a medida que pasaban los días después de la cirugía de conexión en ambos reportes de casos presentados, esto también se podría complementar con lo explicado por Ghoveizi(83), en cuanto a que estos cambios en la densidad ósea podrían indicar que el protocolo de carga progresiva estimula la maduración del hueso y por ende mejora la estabilidad de dichos implantes

dentales, siendo un factor importante a considerar a la hora de hacer rehabilitaciones de una manera más predecible. El protocolo de ocho semanas con pilar de cicatrización que se utilizó en el reporte de casos demuestra que es posible mejorar la predictibilidad de la rehabilitación al esperar la estimulación del tejido óseo, cabe señalar que los resultados obtenidos a las tres semanas ya son compatibles con una estabilidad suficiente para realizar la rehabilitación de dicho implante dental (sobre valores de ISQ 70) tal como lo respaldan los estudios como de Juboori y Ghomeizi mencionados anteriormente.

## CONCLUSIONES

Los reportes de caso muestran que el Análisis de frecuencia resonancia (AFR) es un método adecuado para evaluar la estabilidad de implantes dentales colocados posterior a una cirugía de elevación del seno maxilar mediante ventana lateral y uso de aloinjerto, mostrando resultados que coinciden con la literatura y permiten evaluar cuantitativamente los protocolos de carga, determinando los tiempos clínicos ideales para la rehabilitación de dichos implantes dentales.

En cuanto al comportamiento del injerto seleccionado para la cirugía de elevación del seno maxilar mediante ventana lateral en ambos reportes de casos es aceptable y coincide con lo encontrado en la revisión de literatura, la cual además muestra que no existe consenso sobre qué tipo de material es el ideal para la cirugía de elevación del seno maxilar mediante ventana lateral.

Los valores de ISQ descritos en el reporte de caso fueron cambiando a medida que transcurre el tiempo desde la cirugía de conexión, aumentando de manera exponencial en ambos casos clínicos, en concordancia con lo encontrado en la revisión de literatura, la cual sugiere la existencia de una maduración y estabilización del hueso alrededor de los implantes dentales en presencia de carga. La toma de decisiones quirúrgica-protésica en casos de cirugía de elevación del seno maxilar mediante ventana lateral, debiese basarse en mediciones de los valores de ISQ con análisis de frecuencia resonancia, tanto para la elección del injerto como para el protocolo de carga de la rehabilitación.

Los valores ISQ registrados en ambos reportes de casos, tanto para el protocolo de carga de tres semanas como para el de ocho semanas eran los adecuados para realizar la rehabilitación de dichos implantes dentales y se correlacionan con las recomendaciones de la literatura.

Es de gran importancia definir los protocolos de carga a los cuales serán sometidos los implantes dentales colocados posterior a una cirugía de elevación del seno maxilar mediante ventana lateral, ya que su estabilidad medida en valores ISQ varía bastante, lo más adecuado sería un protocolo de carga progresiva al menos por las tres primeras semanas luego de la cirugía de conexión, después de las cuales se ve un aumento significativo en la medición de los valores ISQ, siendo compatibles con una estabilidad correcta para soportar la rehabilitación de dichos implantes dentales.

Este estudio abre paso a nuevas preguntas con respecto a las rehabilitaciones sobre zonas sometidas a cirugías de injerto óseo, los protocolos de carga que se deberían aplicar y los tipos de injertos más adecuados con respecto a la situación clínica que se presente en cada paciente.

## SUGERENCIAS

En cuanto a la selección del injerto en cirugía con elevación del seno maxilar mediante ventana lateral, es necesario desarrollar ensayos clínicos controlados aleatorios longitudinales de gran tamaño de muestra, que evalúen los resultados clínicos entre los diferentes tipos de materiales de injerto óseo utilizados en esta cirugía, para lograr tratamientos más predecibles a largo plazo y tener protocolos claros que guíen al especialista en la toma de decisiones clínicas.

Sobre la estabilidad de los implantes dentales, es sugerible establecer un protocolo de medición con algún sistema de AFR aplicable a todos los pacientes sometidos a cirugía de instalación de implantes dentales, sobre todo en los servicios de implantología ligados a docencia, lo que permitiría realizar investigaciones relacionados a la importancia del protocolo de carga sobre los implantes dentales en la maduración ósea periimplantaria, que aclare el momento e intensidad ideal de la carga, con un mayor número de muestras, además de entregar datos cuantitativos al clínico que lo guíen en la realización de sus rehabilitaciones sobre implantes dentales.

## REFERENCIAS BIBLIOGRÁFICAS

1. Parra M, Atala-Acevedo C, Fariña R, Haidar ZS, Zaror C, Olate S. Graftless Maxillary Sinus Lift Using Lateral Window Approach: A Systematic Review. *Implant Dent.* 2018;27(1):111-8.
2. Chiapasco M, Casentini P, Zaniboni M. Bone augmentation procedures in implant dentistry. *Int J Oral Maxillofac Implants.* 2009;24 Suppl:237-59.
3. Hernández Tejeda N, López Buendía MdC. Elevación de seno maxilar y colocación simultánea de implantes utilizando plasma rico en factores de crecimiento (PRFC), hidroxiapatita y aloinjerto: Reporte de un caso de siete años. *Revista odontológica mexicana.* 2013;17:175-80.
4. Sánchez vg. Rehabilitación mediante carga progresiva y su efecto en la osteointegración de los implantes.
5. Tanaka K, Sailer I, Iwama R, Yamauchi K, Nogami S, Yoda N, et al. Relationship between cortical bone thickness and implant stability at the time of surgery and secondary stability after osseointegration measured using resonance frequency analysis. *J Periodontal Implant Sci.* 2018;48(6):360-72.
6. Tatum H. Maxillary and sinus implant reconstructions. *Dent Clin North Am.* 1986;30(2):207-29.
7. Summers RB. A new concept in maxillary implant surgery: the osteotome technique. *Compendium.* 1994;15(2):152, 4-6, 8 passim; quiz 62.
8. Tawil G, Barbeck M, Unger R, Tawil P, Witte F. Sinus Floor Elevation Using the Lateral Approach and Window Repositioning and a Xenogeneic Bone Substitute as a Grafting Material: A Histologic, Histomorphometric, and Radiographic Analysis. *Int J Oral Maxillofac Implants.* 2018;33(5):1089–96.
9. Saima S, Jan S, Shah A, Yousuf A, Batra M. Bone grafts and bone substitutes in dentistry. *Journal of Oral Research and Review.* 2016;8(1):36-8.
10. Zizzari VL, Zara S, Tetè G, Vinci R, Gherlone E, Cataldi A. Biologic and clinical aspects of integration of different bone substitutes in oral surgery: a literature review. *Oral Surg Oral Med Oral Pathol Oral Radiol.* 2016;122(4):392-402.
11. Pjetursson BE, Lang NP. Sinus floor elevation utilizing the transalveolar approach. *Periodontol 2000.* 2014;66(1):59-71.
12. Annibali S, Cristalli MP, La Monaca G, Bignozzi I, Scarano A, Corrado R, et al. Human maxillary sinuses augmented with mineralized, solvent-dehydrated bone allograft: a longitudinal case series. *Implant Dent.* 2011;20(6):445-54.
13. Pal US, Sharma NK, Singh RK, Mahammad S, Mehrotra D, Singh N, et al. Direct vs. indirect sinus lift procedure: A comparison. *Natl J Maxillofac Surg.* 2012;3(1):31-7.
14. Gahona Gutiérrez O, Granic Marinov X, Antúnez Chelmes MC, Argandoña Pozo J, de la Fuente Ávila M, Domancic Alucema S, et al. Evaluación y Comparación de la Estabilidad de Implantes Dentales en el Maxilar y la Mandíbula en Tres Tiempos Distintos, Mediante Análisis de Frecuencia de Resonancia. *International journal of odontostomatology.* 2016;10:475-81.
15. Swami V, Vijayaraghavan V. Current trends to measure implant stability. *J Indian Prosthodont Soc.* 2016;16(2):124-30.

16. Titsinides S, Agrogiannis G, Karatzas T. Bone grafting materials in dentoalveolar reconstruction: A comprehensive review. *Jpn Dent Sci Rev.* 2019;55(1):26-32.
17. Lindhe J. *Periodontología Clínica e Implantología Odontológica.* Quinta ed: Medica Panamericana; 2009. p. 50-7.
18. Lindhe J. *Periodontología Clínica e Implantología Odontológica.* quinta ed: Medica Panamericana; 2009. p. 86-94.
19. Liu J, Kerns DG. Mechanisms of guided bone regeneration: a review. *Open Dent J.* 2014;8:56-65.
20. Mohan N, Wolf J, Dym H. Maxillary sinus augmentation. *Dent Clin North Am.* 2015;59(2):375-88.
21. Fernández-Tresguerres Hernández-Gil I, Alobera Gracia MA, Canto Pingarrón Md, Blanco Jerez L. Bases fisiológicas de la regeneración ósea I: Histología y fisiología del tejido óseo. *Medicina Oral, Patología Oral y Cirugía Bucal (Internet).* 2006;11:47-51.
22. Urban IA, Monje A. Guided Bone Regeneration in Alveolar Bone Reconstruction. *Oral Maxillofac Surg Clin North Am.* 2019;31(2):331-8.
23. Elgali I, Omar O, Dahlin C, Thomsen P. Guided bone regeneration: materials and biological mechanisms revisited. *European journal of oral sciences.* 2017;125(5):315-37.
24. Strauss FJ, Stähli A, Gruber R. The use of platelet-rich fibrin to enhance the outcomes of implant therapy: A systematic review. *Clinical oral implants research.* 2018;29 Suppl 18(Suppl Suppl 18):6-19.
25. Fillingham Y, Jacobs J. Bone grafts and their substitutes. *Bone Joint J.* 2016;98-B(1 Suppl A):6-9.
26. Bavetta G, Licata ME. The use of human allogenic graft (HBA) for maxillary bone regeneration: review of literature and case reports. *Curr Pharm Des.* 2012;18(34):5559-68.
27. Chavda S, Levin L. Human Studies of Vertical and Horizontal Alveolar Ridge Augmentation Comparing Different Types of Bone Graft Materials: A Systematic Review. *J Oral Implantol.* 2018;44(1):74-84.
28. Serrano Méndez CA, Lang NP, Caneva M, Ramírez Lemus G, Mora Solano G, Botticelli D. Comparison of allografts and xenografts used for alveolar ridge preservation. A clinical and histomorphometric RCT in humans. *Clin Implant Dent Relat Res.* 2017;19(4):608-15.
29. Fischer K, Fickl S. Knochenersatzmaterialien zur Sinusbodenelevation. *Der Freie Zahnarzt.* 2012;56(6):89-95.
30. Chen FM, Liu X. Advancing biomaterials of human origin for tissue engineering. *Prog Polym Sci.* 2016;53:86-168.
31. Escalante Otárola W, Castro Núñez G, Geraldo Vaz L, Carlos Kuga M. Fibrina rica en plaquetas (FRP): Una alternativa terapéutica en odontología. *Revista Estomatológica Herediana.* 2016;26:173-8.
32. Dohan DM, Choukroun J, Diss A, Dohan SL, Dohan AJ, Mouhyi J, et al. Platelet-rich fibrin (PRF): a second-generation platelet concentrate. Part III: leucocyte activation: a new feature for platelet concentrates? *Oral Surg Oral Med Oral Pathol Oral Radiol Endod.* 2006;101(3):e51-5.

33. Liu Y, Sun X, Yu J, Wang J, Zhai P, Chen S, et al. Platelet-Rich Fibrin as a Bone Graft Material in Oral and Maxillofacial Bone Regeneration: Classification and Summary for Better Application. *Biomed Res Int.* 2019;2019:3295756.
34. Naik B, Karunakar P, Jayadev M, Marshal VR. Role of Platelet rich fibrin in wound healing: A critical review. *J Conserv Dent.* 2013;16(4):284-93.
35. Ortega-Mejia H, Estrugo-Devesa A, Saka-Herrán C, Ayuso-Montero R, López-López J, Velasco-Ortega E. Platelet-Rich Plasma in Maxillary Sinus Augmentation: Systematic Review. *Materials (Basel).* 2020;13(3).
36. Whyte A, Boeddinghaus R. Correction to The maxillary sinus: physiology, development and imaging anatomy. *Dentomaxillofac Radiol.* 2019;48(8):20190205c.
37. Nam Y, Bahk S, Eo S. Anatomical Study of the Infraorbital Nerve and Surrounding Structures for the Surgery of Orbital Floor Fractures. *J Craniofac Surg.* 2017;28(4):1099-104.
38. Scuderi AJ, Harnsberger HR, Boyer RS. Pneumatization of the paranasal sinuses: normal features of importance to the accurate interpretation of CT scans and MR images. *AJR Am J Roentgenol.* 1993;160(5):1101-4.
39. Kim J, Jang H. A review of complications of maxillary sinus augmentation and available treatment methods. *J Korean Assoc Oral Maxillofac Surg.* 2019;45(4):220-4.
40. Danesh-Sani SA, Engebretson SP, Janal MN. Histomorphometric results of different grafting materials and effect of healing time on bone maturation after sinus floor augmentation: a systematic review and meta-analysis. *J Periodontal Res.* 2017;52(3):301-12.
41. Wallace SS, Tarnow DP, Froum SJ, Cho SC, Zadeh HH, Stoupel J, et al. Maxillary sinus elevation by lateral window approach: evolution of technology and technique. *J Evid Based Dent Pract.* 2012;12(3 Suppl):161-71.
42. Al-Dajani M. Recent Trends in Sinus Lift Surgery and Their Clinical Implications. *Clin Implant Dent Relat Res.* 2016;18(1):204-12.
43. Chen TW, Chang HS, Leung KW, Lai YL, Kao SY. Implant placement immediately after the lateral approach of the trap door window procedure to create a maxillary sinus lift without bone grafting: a 2-year retrospective evaluation of 47 implants in 33 patients. *J Oral Maxillofac Surg.* 2007;65(11):2324-8.
44. Caudry S, Landzberg M. Lateral window sinus elevation technique: managing challenges and complications. *J Can Dent Assoc.* 2013;79:d101.
45. Katsuyama H, Jensen SS. Sinus floor elevation procedures. Berlin: Quintessence Pub. Co.; 2011. xv, 214 p. p.
46. Jang HY, Kim HC, Lee SC, Lee JY. Choice of graft material in relation to maxillary sinus width in internal sinus floor augmentation. *J Oral Maxillofac Surg.* 2010;68(8):1859-68.
47. Patel S, Lee D, Shiffler K, Aghaloo T, Moy P, Pi-Anfruns J. Resonance Frequency Analysis of Sinus Augmentation by Osteotome Sinus Floor Elevation and Lateral Window Technique. *J Oral Maxillofac Surg.* 2015;73(10):1920-5.
48. Summers RB. The osteotome technique: Part 3--Less invasive methods of elevating the sinus floor. *Compendium.* 1994;15(6):698, 700, 2-4 passim; quiz 10.

49. Peleg M, Mazor Z, Chaushu G, Garg AK. Sinus floor augmentation with simultaneous implant placement in the severely atrophic maxilla. *J Periodontol.* 1998;69(12):1397-403.
50. Kim YK, Lee J, Yun JY, Yun PY, Um IW. Comparison of autogenous tooth bone graft and synthetic bone graft materials used for bone resorption around implants after crestal approach sinus lifting: a retrospective study. *J Periodontal Implant Sci.* 2014;44(5):216-21.
51. Stern A, Green J. Sinus lift procedures: an overview of current techniques. *Dent Clin North Am.* 2012;56(1):219-33, x.
52. Wallace SS, Froum SJ, Cho SC, Elian N, Monteiro D, Kim BS, et al. Sinus augmentation utilizing anorganic bovine bone (Bio-Oss) with absorbable and nonabsorbable membranes placed over the lateral window: histomorphometric and clinical analyses. *Int J Periodontics Restorative Dent.* 2005;25(6):551-9.
53. Klein GG, Curvello VP, Dutra RA, Simeão SP, Santos PL, Gulinelli JL, et al. Bone Volume Changes After Sinus Floor Augmentation with Heterogenous Graft. *Int J Oral Maxillofac Implants.* 2016;31(3):665-71.
54. Muñoz Corcuera M, Trullenque Eriksson A. Comparación entre distintos sustitutos óseos utilizados para procedimientos de elevación de seno maxilar previo a la colocación de implantes dentales. *Avances en Periodoncia e Implantología Oral.* 2008;20:155-64.
55. Schmitt CM, Doering H, Schmidt T, Lutz R, Neukam FW, Schlegel KA. Histological results after maxillary sinus augmentation with Straumann® BoneCeramic, Bio-Oss®, Puros®, and autologous bone. A randomized controlled clinical trial. *Clin Oral Implants Res.* 2013;24(5):576-85.
56. Bilhan H, Bilmenoglu C, Urgun AC, Ates G, Bural C, Cilingir A, et al. Comparison of the Primary Stability of Two Implant Designs in Two Different Bone Types: An In Vitro Study. *Int J Oral Maxillofac Implants.* 2015;30(5):1036-40.
57. Tettamanti L, Andrisani C, Bassi MA, Vinci R, Silvestre-Rangil J, Tagliabue A. Immediate loading implants: review of the critical aspects. *Oral Implantol (Rome).* 2017;10(2):129-39.
58. Cho IH, Lee YI, Kim YM. A comparative study on the accuracy of the devices for measuring the implant stability. *J Adv Prosthodont.* 2009;1(3):124-8.
59. Bra-nemark P-I, Zarb GA, Albrektsson T, Rosen HM. Tissue-Integrated Prostheses. *Osseointegration in Clinical Dentistry. Plastic and Reconstructive Surgery.* 1986;77(3):496-7.
60. Turkyilmaz I, Tözüm TF, Tumer C, Ozbek EN. Assessment of correlation between computerized tomography values of the bone, and maximum torque and resonance frequency values at dental implant placement. *J Oral Rehabil.* 2006;33(12):881-8.
61. Atsumi M, Park SH, Wang HL. Methods used to assess implant stability: current status. *Int J Oral Maxillofac Implants.* 2007;22(5):743-54.
62. Raghavendra S, Wood MC, Taylor TD. Early wound healing around endosseous implants: a review of the literature. *Int J Oral Maxillofac Implants.* 2005;20(3):425-31.
63. Manresa Quirante C. Estudio de la correlación entre parámetros histomorfométricos y de valoración de la estabilidad de los implantes. *Nuevo*

- método de determinación del BIC basado en imágenes BS-SEM. Barcelona, España: Universitat de Barcelona; 2014.
64. Sullivan DY, Sherwood RL, Collins TA, Krogh PH. The reverse-torque test: a clinical report. *Int J Oral Maxillofac Implants.* 1996;11(2):179-85.
  65. Cehreli MC, Karasoy D, Akca K, Eckert SE. Meta-analysis of methods used to assess implant stability. *Int J Oral Maxillofac Implants.* 2009;24(6):1015-32.
  66. Degidi M, Perrotti V, Piattelli A, Iezzi G. Mineralized bone-implant contact and implant stability quotient in 16 human implants retrieved after early healing periods: a histologic and histomorphometric evaluation. *Int J Oral Maxillofac Implants.* 2010;25(1):45-8.
  67. Irinakis T, Wiebe C. Initial torque stability of a new bone condensing dental implant. A cohort study of 140 consecutively placed implants. *J Oral Implantol.* 2009;35(6):277-82.
  68. Bayarchimeg D, Namgoong H, Kim BK, Kim MD, Kim S, Kim TI, et al. Evaluation of the correlation between insertion torque and primary stability of dental implants using a block bone test. *J Periodontal Implant Sci.* 2013;43(1):30-6.
  69. Schulte W, Lukas D. Periotest to monitor osseointegration and to check the occlusion in oral implantology. *J Oral Implantol.* 1993;19(1):23-32.
  70. Turner PS, Nentwig GH. Evaluation of the value of bone training (progressive bone loading) by using the Periotest: A clinical study. *Contemp Clin Dent.* 2014;5(4):461-5.
  71. Guerra Cobián O, Hernández Pedroso L, Morán López E. Evaluación de la estabilidad de implantes dentales mediante análisis de frecuencia de resonancia. *Revista Habanera de Ciencias Médicas.* 2015;14:460-9.
  72. Park J-C, Lee J-W, Kim S-M, Lee J. Implant Stability - Measuring Devices and Randomized Clinical Trial for ISQ Value Change Pattern Measured from Two Different Directions by Magnetic RFA. 2011.
  73. Kuchler U, Chappuis V, Bornstein MM, Siewczyk M, Gruber R, Maestre L, et al. Development of Implant Stability Quotient values of implants placed with simultaneous sinus floor elevation - results of a prospective study with 109 implants. *Clin Oral Implants Res.* 2017;28(1):109-15.
  74. Meredith N, Alleyne D, Cawley P. Quantitative determination of the stability of the implant-tissue interface using resonance frequency analysis. *Clin Oral Implants Res.* 1996;7(3):261-7.
  75. Meredith N, Book K, Friberg B, Jemt T, Sennerby L. Resonance frequency measurements of implant stability in vivo. A cross-sectional and longitudinal study of resonance frequency measurements on implants in the edentulous and partially dentate maxilla. *Clin Oral Implants Res.* 1997;8(3):226-33.
  76. Buyukguclu G, Ozkurt-Kayahan Z, Kazazoglu E. Reliability of the Osstell Implant Stability Quotient and Penguin Resonance Frequency Analysis to Evaluate Implant Stability. *Implant Dent.* 2018;27(4):429-33.
  77. Valderrama P, Oates TW, Jones AA, Simpson J, Schoolfield JD, Cochran DL. Evaluation of two different resonance frequency devices to detect implant stability: a clinical trial. *J Periodontol.* 2007;78(2):262-72.
  78. Giribone J, Morales M, Pedreira M, Russo P. Taller 2 - Protocolos de carga. *Odontostomatología.* 2017;19:13-27.

79. Albrektsson T, Dahlin C, Jemt T, Sennerby L, Turri A, Wennerberg A. Is marginal bone loss around oral implants the result of a provoked foreign body reaction? *Clin Implant Dent Relat Res.* 2014;16(2):155-65.
80. Chrcanovic BR, Albrektsson T, Wennerberg A. Smoking and dental implants: A systematic review and meta-analysis. *J Dent.* 2015;43(5):487-98.
81. Appleton RS, Nummikoski PV, Pigno MA, Cronin RJ, Chung KH. A radiographic assessment of progressive loading on bone around single osseointegrated implants in the posterior maxilla. *Clin Oral Implants Res.* 2005;16(2):161-7.
82. Misch CE. Chapter 26 - Principles of Fixed Implant Prosthodontics: Cement-Retained Restorations. In: Misch CE, editor. *Dental Implant Prosthetics (Second Edition)*. St. Louis: Mosby; 2015. p. 650-99.
83. Ghozeizi R, Alikhasi M, Siadat MR, Siadat H, Sorouri M. A radiographic comparison of progressive and conventional loading on crestal bone loss and density in single dental implants: a randomized controlled trial study. *J Dent (Tehran).* 2013;10(2):155-63.
84. Galindo-Moreno P, de Buitrago JG, Padiál-Molina M, Fernández-Barbero JE, Ata-Ali J, O Valle F. Histopathological comparison of healing after maxillary sinus augmentation using xenograft mixed with autogenous bone versus allograft mixed with autogenous bone. *Clin Oral Implants Res.* 2018;29(2):192-201.
85. Silva LD, de Lima VN, Faverani LP, de Mendonça MR, Okamoto R, Pellizzer EP. Maxillary sinus lift surgery-with or without graft material? A systematic review. *Int J Oral Maxillofac Surg.* 2016;45(12):1570-6.
86. Ting M, Rice JG, Braid SM, Lee CYS, Suzuki JB. Maxillary Sinus Augmentation for Dental Implant Rehabilitation of the Edentulous Ridge: A Comprehensive Overview of Systematic Reviews. *Implant Dent.* 2017;26(3):438-64.
87. Raghoobar GM, Onclin P, Boven GC, Vissink A, Meijer HJA. Long-term effectiveness of maxillary sinus floor augmentation: A systematic review and meta-analysis. *J Clin Periodontol.* 2019;46 Suppl 21:307-18.
88. Esposito M, Grusovin MG, Rees J, Karasoulos D, Felice P, Alissa R, et al. Effectiveness of sinus lift procedures for dental implant rehabilitation: a Cochrane systematic review. *Eur J Oral Implantol.* 2010;3(1):7-26.
89. Meloni SM, Jovanovic SA, Pisano M, Xhanari E, De Riu G, Tullio A, et al. Sinus lift grafting with anorganic bovine bone vs 50% autologous bone mixed with 50% anorganic bovine bone: 2 years after loading results from a randomised controlled trial. *Eur J Oral Implantol.* 2017;10(4):425-32.
90. de Vicente JC, Hernández-Vallejo G, Braña-Abascal P, Peña I. Maxillary sinus augmentation with autologous bone harvested from the lateral maxillary wall combined with bovine-derived hydroxyapatite: clinical and histologic observations. *Clin Oral Implants Res.* 2010;21(4):430-8.
91. Kohal RJ, Gubik S, Strohl C, Stampf S, Bächle M, Hurrle AA, et al. Effect of two different healing times on the mineralization of newly formed bone using a bovine bone substitute in sinus floor augmentation: a randomized, controlled, clinical and histological investigation. *J Clin Periodontol.* 2015;42(11):1052-9.
92. Soardi CM, Spinato S, Zaffe D, Wang HL. Atrophic maxillary floor augmentation by mineralized human bone allograft in sinuses of different size: an histologic and histomorphometric analysis. *Clin Oral Implants Res.* 2011;22(5):560-6.

93. Esposito M, Grusovin MG, Maghaireh H, Worthington HV. Interventions for replacing missing teeth: different times for loading dental implants. *Cochrane Database Syst Rev.* 2013(3):CD003878.
94. Park YH, Jung UW, Kim CS, Choi SH, Cho KS, Lee JS. Resonance Frequency Analysis of Tapered Implants Placed at Maxillary Posterior Sites After Lateral Sinus Augmentation: A 1.5-year Follow-Up Prospective Study. *Implant Dent.* 2019;28(1):62-7.
95. Rasmusson L, Thor A, Sennerby L. Stability evaluation of implants integrated in grafted and nongrafted maxillary bone: a clinical study from implant placement to abutment connection. *Clin Implant Dent Relat Res.* 2012;14(1):61-6.
96. Arévalo J, Couve E. Componentes angiogénicos y osteogénicos en regeneración ósea alveolar. Valparaíso, Chile: Universidad de Valparaíso; 2019.
97. Thompson DM, Rohrer MD, Prasad HS. Comparison of bone grafting materials in human extraction sockets: clinical, histologic, and histomorphometric evaluations. *Implant Dent.* 2006;15(1):89-96.
98. Spinell T, Saliter J, Hackl B, Unger K, Hickel R, Folwaczny M. In-vitro cytocompatibility and growth factor content of GBR/GTR membranes. *Dent Mater.* 2019;35(7):963-9.
99. Dohan Ehrenfest DM, Vazquez L, Park YJ, Sammartino G, Bernard JP. Identification card and codification of the chemical and morphological characteristics of 14 dental implant surfaces. *J Oral Implantol.* 2011;37(5):525-42.
100. Raja SV. Management of the posterior maxilla with sinus lift: review of techniques. *J Oral Maxillofac Surg.* 2009;67(8):1730-4.
101. Arasawa M, Oda Y, Kobayashi T, Uoshima K, Nishiyama H, Hoshina H, et al. Evaluation of bone volume changes after sinus floor augmentation with autogenous bone grafts. *Int J Oral Maxillofac Surg.* 2012;41(7):853-7.
102. Galindo-Moreno P, Fernández-Jiménez A, Avila-Ortiz G, Silvestre FJ, Hernández-Cortés P, Wang HL. Marginal bone loss around implants placed in maxillary native bone or grafted sinuses: a retrospective cohort study. *Clin Oral Implants Res.* 2014;25(3):378-84.
103. Cakir S, Gultekin BA, Karabagli M, Yilmaz TE, Cakir E, Guzel EE, et al. Histological Evaluation of the Effects of Growth Factors in a Fibrin Network on Bone Regeneration. *J Craniofac Surg.* 2019;30(4):1078-84.
104. Rokn A, Ghahroudi AR, Mesgarzadeh A, Miremadi A, Yaghoobi S. Evaluation of stability changes in tapered and parallel wall implants: a human clinical trial. *J Dent (Tehran).* 2011;8(4):186-200.
105. Lozano-Carrascal N, Salomó-Coll O, Gilabert-Cerdà M, Farré-Pagés N, Gargallo-Albiol J, Hernández-Alfaro F. Effect of implant macro-design on primary stability: A prospective clinical study. *Med Oral Patol Oral Cir Bucal.* 2016;21(2):e214-21.
106. Anitua E, Murias-Freije A, Alkhraisat MH. Implant Site Under-Preparation to Compensate the Remodeling of an Autologous Bone Block Graft. *J Craniofac Surg.* 2015;26(5):e374-7.
107. Juboori MJA, Attas MAA, Gomes RZ, Alanbari BF. Using Resonance Frequency Analysis to Compare Delayed and Immediate Progressive Loading for Implants Placed in the Posterior Maxilla: A Pilot Study. *The open dentistry journal.* 2018;12:801-10.