



Universidad de Valparaíso
Facultad de Odontología
Escuela de Graduados
Programa de Especialización en Cirugía
y Traumatología Bucal y Maxilofacial

RECONSTRUCCIÓN DE DEFECTOS INTRAORALES SECUNDARIOS A CIRUGÍA ONCOLÓGICA

Monografía para optar al título de Especialista en Cirugía y Traumatología Bucal y
Maxilofacial.

AUTOR: José Miguel Escobar Garrido

TUTORES: Dr. Juan Mangili – Dr. Vicente Arancibia Quezada

Marzo 2021.

- I. INTRODUCCION Y OBJETIVO
- II. PATOLOGÍA MALIGNA DE CAVIDAD ORAL
- III. ESCALA RECONSTRUCTIVA
- IV. CONCEPTOS DE INJERTO Y COLGAJO.
- V. RECONSTRUCCION MANDIBULAR
 - a. Injertos óseos
 - b. Materiales aloplásticos
 - c. Distracción osteogénica
 - d. Colgajos pediculados regionales
 - e. Colgajos libres microvascularizados
 - i. Colgajo radial de antebrazo
 - ii. Colgajo libre de fíbula
 - iii. Colgajo libre de cresta iliaca
 - iv. Colgajo libre de escapula
- VI. RECONSTRUCCION MAXILAR
 - Clasificación de defectos de la maxilectomia
 - Técnicas reconstructivas del maxilar superior
 - A. Obturador
 - B. Colgajos locales
 - Bola Adiposa de Bichat*
 - C. Colgajos pediculados regionales
 - Colgajo musculo buccinador
 - Colgajo musculo temporal
 - Colgajo de fascia temporoparietal
 - Colgajo cervicotemporal
 - D. COLGAJOS MICROQUIRURGICOS
 - Colgajo libre de recto adominal
 - Colgajo libre de peroné
 - Colgajo cresta iliaca
 - Colgajo escapular
 - Colgajo radial de antebrazo
- VII. EVIDENCIA ACTUAL DE COLGAJOS LIBRES
- VIII. ASPECTOS TÉCNICOS DE ANASTOMOSIS MICROVASCULAR
- IX. ASPECTOS RELEVANTES DE LOS COLGAJOS MÁS USADOS EN RECONSTRUCCION INTRAORAL
- X. CONCLUSIONES

PRESENTACIÓN

Esta monografía nace de una profunda inquietud académica y de una objetiva concepción de la labor que debe cumplir el cirujano maxilofacial dentro de un equipo de salud multidisciplinario. No somos ni seremos quienes dirijan una cirugía de tipo oncológica, eso es consorte de especialidades médicas formadas específica y arduamente para ello, sin embargo, como cirujanos dentistas somos los que, desde los albores de nuestra formación de pregrado, entrenamos y exploramos con la sensibilidad de nuestras manos la ejecución médica en la boca y en terrenos biológicos acotados. En esta misma línea, sin tener la intención de querer monopolizar la anatomía bucal, nacimos y fuimos formados como trabajadores de la salud en la cavidad oral, es nuestro ambiente natural. Cuales albañiles y arquitectos, como odontólogos nos sentimos cómodos y nos relacionamos bien con el diseño y construcción de estructuras. Evocando nuestra cronología de eventos educacionales que buscaron desde los más precoces inicios el desarrollo de habilidades de precisión y control manual; primero limamos clavos y seccionamos tubos de cobre en las extensas jornadas de preclínico, luego esculpimos amalgama y amoldamos resinas en las piezas dentarias de los primeros pacientes, y les dimos luz para inmortalizarlas. En el postgrado, a medida que avanzamos y nos perfeccionamos accedimos al titanio, bajo la forma de un tornillo o de una placa, y entendimos la necesidad racional de acoplarlos a pilares y vigas. Durante casi 3 años de preparación, el bisturí, la sangre y la sutura han sido pan de cada día en nuestra labor, y seguramente lo serán hasta nuestros últimos días. Pues bien, si hay una especialidad que puede ser un aporte en cualquier equipo que se dedique a la reconstrucción de defectos faciales y de cavidad oral, es la cirugía maxilofacial.

Dedicado a mi madre y mi familia, por haberme dado una infancia feliz.

Dedicado a aquellos maestros que tuve la oportunidad de conocer durante estos 3 años y por quienes siento una admiración que va más allá de lo profesional. Por su ejemplo humano y apoyo fraterno incondicional: Dr. Ramón Naranjo, Dr. Mauricio Herrera, Dr. Juan Mangili y Dr. Patricio Cerda.

Dedicado a mis 2 principales formadores en Hospital Gustavo Fricke; Dr. Vicente Arancibia y Dr. Marco Nasi, cirujanos y docentes con quienes compartí el mayor tiempo de horas clínicas y de pabellón y que de forma totalmente desinteresada tuvieron siempre la voluntad de enseñarme.

Dedicado a mis compañeros de promoción: Dra. Constanza Tello, Dr. Pablo Rivas y Dr. Sebastián Vega.

Dedicado a mis compañeros y amigos durante la beca: Dr. Patricio Hernández, Dr. Pablo Córdova, Dr. Nicolás Palma, Dr. Gonzalo Vera y Dr. Luciano Monroy.

Dedicado al fracaso constante, incombustible acompañante y fuente de motivación diaria durante toda mi vida.

I. INTRODUCCIÓN

Los defectos de los maxilares pueden tener como etiología el trauma, la osteomielitis, la osteradionecrosis y la resección por tumores benignos y malignos [1].

La cirugía resectiva generalmente comprende el manejo de tumores benignos de comportamiento agresivo que se desarrollan con mayor frecuencia en la mandíbula (como ameloblastomas o mixomas) y de neoplasias malignas que se desarrollan en el tejido duro o blando asociado y que invaden o se extienden hacia el maxilar y la mandíbula (como carcinomas o sarcomas). Dentro de las entidades malignas tratadas a nivel de cavidad oral, el manejo quirúrgico radical del carcinoma de células escamosas es la neoplasia que con mayor frecuencia resulta en un defecto adquirido de los maxilares [2]. Un dato tremendamente significativo es que el cáncer de cabeza y cuello es una entidad que corresponde al 3% del cáncer en general, siendo el sexto tipo más común en el mundo [3], cifra que nos debe poner en alerta tanto en la pesquisa, diagnóstico y concepciones de tratamiento, ya que el Cirujano Dentista es el profesional que diariamente frecuenta este terreno.

En un estudio realizado por Rana et al. [4] llevado a cabo de manera retrospectiva en 178 pacientes que requirieron reconstrucción mandibular, la etiología del defecto segmentario mandibular fue diversa, siendo la gran mayoría de tipo oncológicas (42,1%), seguido de defectos postraumáticos (24,7%), defectos secundarios a una artroplastia por anquilosis de la ATM en tercer lugar (19,6%) y por último la osteomielitis mandibular (13,5%).

La reconstrucción de los maxilares consecuente a la cirugía ablativa representa un desafío complejo debido a la diversidad anatómica de la región y la complejidad de la dinámica mandibular [5] responsable de importantes funciones como son la masticación, deglución, fonación y participación en la mímica facial, además del impacto en la estética del tercio medio e inferior [6]. Para alcanzar los objetivos funcionales y estéticos adecuados, la reconstrucción de los maxilares y de cavidad oral, requieren el restablecimiento de la arquitectura esquelética (arbotantes), restaurar la pérdida de tejido blando, eliminación de fístulas y sobre todo otorgar una base óptima que permita la futura rehabilitación dental [7]. Para lograr estas metas, los cirujanos utilizan un vasto arsenal de alternativas como son los injertos óseos, colgajos pediculados y libres, placas obturadoras, y el simple uso de placas de reconstrucción [8] [9]. La cirugía reconstructiva de defectos secundarios a patología maligna se vale principalmente de la utilización de colgajos, esto, por el inminente daño y merma vascular subsecuente a las dosis de radiación recibidas como terapia adyuvante en el cáncer. Dentro de las técnicas mencionadas, el *Gold Standard* en la reconstrucción de grandes defectos oncológicos corresponde al uso de colgajos libres vascularizados, donde el colgajo de fíbula se posiciona como el más comúnmente utilizado y el que ha traído los mejores resultados a mediano y largo plazo [10].

No obstante lo anterior, existe cierta controversia en los equipos quirúrgicos con respecto a la elección de la técnica más adecuada para la reconstrucción, lo cual se ve influenciado por múltiples factores entre los que se encuentran la edad, comorbilidades, estado funcional, historia de radiación (previa o posterior) y necesidad de terapia adyuvante, compromiso del tejido blando, dimensiones del tejido (óseo y/o blando) resecaado, cirugías previas, resección de la Articulación Temporomandibular (ATM) y sobre todo el estadio de la neoplasia [1].

Esta monografía tiene como objetivo mostrar una revisión actualizada de la literatura en cirugía reconstructiva de maxilar superior e inferior secundaria a cáncer de cavidad oral. En este documento se expondrán (en algunos casos de manera profunda, en otros de forma somera) los elementos reconstructivos más utilizados en defectos de maxilar superior e inferior tras una cirugía ablativa secundaria a patología maligna. Así, analizaremos el uso de placas obturadoras, colgajos libres y pediculados y material de osteosíntesis en la reconstrucción de defectos secundarios a cirugía oncológica. En este manuscrito se revisarán algunos conceptos claves en cirugía oncológica y plástica reconstructiva tales como colgajo, injerto y también se intentará la contextualización del cáncer oral. Los elementos reconstructivos mayormente utilizados serán abordados de manera más exhaustiva, no así aquellos menos utilizados los cuales serán simplemente descritos.

Sin bien la mayor incidencia de patología maligna intraoral tiene como ubicación anatómica la cara ventral y borde lateral de lengua [11], no se tratará este tema en la monografía, por tratarse de un tema abordado casi exclusivamente por médicos especialistas (Oncología, Otorrinolaringología, Cirugía de Cabeza y Cuello, Cirugía plástica) y donde el cirujano maxilofacial no tiene un rol tan protagónico como lo es en aquella enfermedad que abarca el maxilar superior e inferior.

II. PATOLOGIA MALIGNA DE LA CAVIDAD ORAL

La región de cabeza y cuello presenta diversos sitios anatómicos que se pueden ver afectados por la aparición de un tumor maligno, entre estas se encuentra la cavidad oral que comprende, desde los labios, los dos tercios anteriores de la lengua, la mucosa bucal, piso de la boca, tejido gingival, trígono retromolar y el paladar duro [3]. El cáncer de cabeza y cuello es una entidad poco conocida por los profesionales de la salud no especialistas y que corresponde al 3% del cáncer en general, siendo el sexto tipo más común en el mundo [3]. La variedad histológica más frecuente es el carcinoma escamoso, con una frecuencia mayor al 90%. Menos frecuentes son los derivados de glándulas salivales menores, y excepcionalmente pueden aparecer melanomas, sarcomas, linfomas y carcinomas verrucosos [12].

ETIOLOGIA:

Diversas alteraciones intrínsecas, entre ellos desórdenes hematológicos, como la anemia de *Fanconi*, el *Plummer Vinson* ó genodermatosis como la disqueratosis congénita han sido relacionadas como factores de riesgo y de susceptibilidad genética para el cáncer de cavidad oral. Se reconocen también otros factores de riesgo relacionados a los hábitos de los pacientes y que se asocian al desarrollo de la entidad, donde el consumo de tabaco sin duda es uno de los contribuyentes más determinantes. Se ha descrito que el uso simultáneo de tabaco y alcohol establecen un factor de riesgo multiplicativo de 10 a 20 veces mayor que aquellos que no fuman o no ingieren alcohol, funcionando de manera sinérgica [13]. El 80-96% de los pacientes con cáncer oral son fumadores. El riesgo aumenta significativamente tras 20 años de exposición en los fumadores de más de 20 cigarrillos por día. Se precisan 16 años de abstinencia tabáquica para presentar las mismas probabilidades de desarrollar un cáncer oral que un no fumador [14].

CLASIFICACIÓN TNM [15]:

Una herramienta que se utiliza para describir el estadio del tumor es el sistema TNM. Los médicos utilizan los resultados de las pruebas de diagnóstico y las exploraciones para objetivar: T (tamaño del tumor), N (nódulos) y M (metástasis), y combinan la información de T, N y M para indicar el estadio del cáncer.

T (tamaño): más una letra o número (0 a 4) para describir el tamaño y la ubicación del tumor. El tamaño del tumor se mide en milímetros (mm) y centímetros (cm).

N (nódulos): corresponde a la abreviatura de ganglios linfáticos. Estos órganos minúsculos, con forma de frijol, ayudan a combatir las infecciones. Los ganglios linfáticos cercanos al sitio donde se originó el cáncer se llaman ganglios linfáticos regionales. Los ganglios linfáticos ubicados en otras partes del cuerpo se denominan ganglios linfáticos distantes. Hay muchos ganglios linfáticos en el área de la cabeza y el cuello. La evaluación minuciosa de los ganglios linfáticos es una parte importante de la determinación del estadio. Cuando el cáncer se ha diseminado a través de un ganglio linfático y dentro de los tejidos circundantes, se denomina extensión extranodal (ENE). Saber si hay ENE presente tiene un rol importante en la evaluación de los ganglios linfáticos en los cánceres orales y orofaríngeos, ya que da una orientación marcada del pronóstico.

M (metástasis): describe si el cáncer se ha diseminado a otras partes del cuerpo, lo que se denomina metástasis a distancia.

El sistema TNM difiere según si el diagnóstico es de cáncer oral, cáncer orofaríngeo o cáncer orofaríngeo relacionado con el VPH. En el cáncer oral el sistema TNM es el siguiente:

TNM classification of carcinomas of the oral cavity

T0	No evidence of primary tumor
Tis	Carcinoma in situ
T1	Tumor 2 cm or less in greatest dimension
T2	Tumor more than 2 cm but not more than 4 cm in greatest dimension
T3	Tumor more than 4 cm in greatest dimension
T4a (lip)	Tumor invades through cortical bone, inferior alveolar nerve, floor of mouth, or skin (chin or nose)
T4a (oral cavity)	Tumor invades through cortical bone, into deep extrinsic muscle of tongue (genioglossus, hyoglossus, palatoglossus, and styloglossus), maxillary sinus, or skin of face
T4b (lip and oral cavity)	Tumor invades masticator space, pterygoid plates, or skull base, or encases internal carotid artery

Note: Superficial erosion alone of bone/tooth socket by gingival primary is not sufficient to classify as T4.

N - Regional Lymph Nodes

NX	Regional lymph nodes cannot be assessed
N0	No regional lymph node metastasis
N1	Metastasis in a single ipsilateral lymph node, 3 cm or less in greatest dimension
N2	Metastasis as specified in N2a, 2b, 2c below
N2a	Metastasis in a single ipsilateral lymph node, more than 3 cm but not more than 6 cm in greatest dimension
N2b	Metastasis in multiple ipsilateral lymph nodes, none more than 6 cm in greatest dimension
N2c	Metastasis in bilateral or contralateral lymph nodes, none more than 6 cm in greatest dimension
N3	Metastasis in a lymph node more than 6 cm in greatest dimension

Note: Midline nodes are considered ipsilateral nodes.

M - Distant metastasis

MX	Distant metastasis cannot be assessed
M0	No distant metastasis
M1	Distant metastasis

Stage	T	N	M
0	Tis	N0	M0
I	T1	N0	M0
II	T2	N0	M0
III	T3	N0	M0
	T1	N1	M0
	T2	N1	M0
	T3	N1	M0
IVA	T4a	N0	M0
	T4a	N1	M0
	T1	N2	M0
	T2	N2	M0
	T3	N2	M0
IVB	T4a	N2	M0
	Any T	N3	M0
IVC	T4b	Any N	M0
	Any T	Any N	M1

Figura 1: (A). Clasificación TNM de carcinoma de cavidad oral. (B): Estadios del cáncer de cavidad oral. Tomado de Montero, 2016.

CLINICA:

La clínica de los tumores de cavidad oral es escasa hasta que alcanzan los 2 cm de diámetro. Según una serie reportada por el Instituto Nacional del Cáncer de Chile, el 56.9% de los tumores revisados correspondieron a tamaños T4 y más del 60% de los pacientes fueron diagnosticados presentando estadio IV. Solo un 5.1% fueron diagnosticados en estadio I. En los cánceres de lengua avanzados son hallazgos frecuentes la anquiloglosia, adenopatía metastásica cervical, anorexia y pérdida de peso, alteraciones neurosensitivas del nervio lingual y mentoniano y restricción de la movilidad del órgano lingual [16]. Por lo mismo ante una lesión ulcerosa de cavidad oral, son signos de alarma: dolor (tardío por infiltración ósea o nerviosa), hemorragia, crecimiento rápido, bordes mal definidos o indurados, adherencia a planos profundos y adenopatías cervicales duras y pétreas.

DIAGNÓSTICO:

Se construye de forma sistemática y contempla:

- a) *Anamnesis*: motivo de consulta, antecedentes personales (hábitos tóxicos) y familiares.
- b) *Exploración física (inspección y palpación)*: 1. De cavidad oral y orofaringe. 2. Región cervical (valorar localización, número, tamaño, consistencia y fijación de las adenopatías). 3. Valoración de territorios inervados por el Nervio Facial y Nervio Trigémino para pesquisar alteraciones neurosensitivas y valorar asimetrías.
- c) *Pruebas complementarias*: 1. Tomografía Axial Computarizada como técnica imagenológica estándar que permite valorar extensión, afectación ósea (detección de infiltración cortical precoz), presencia de adenopatías y sugerencia de metástasis. 2. Tomografía por emisión de positrones (PET): muy útil para detectar tumores primarios, metástasis regionales y metástasis a distancia. 3. PAAF de adenopatías cervicales (puede ser guiada por ecografía o Tomografía Computada) en caso de presentarlas. 4. Biopsia: que establece el diagnóstico definitivo. En cavidad oral debe realizarse biopsia incisional ante la sospecha clínica por presencia de úlcera de más de 15 días de evolución [17].

EVOLUCIÓN:

Los tumores de cavidad oral tienen mayor tendencia a diseminación linfática a ganglios regionales que por vía hematógena. La incidencia de metástasis a distancia por vía hematógena es relativamente baja (15-20% de forma global), y sólo en fases muy avanzadas. Principalmente se producen a pulmón, hueso e hígado. Los pacientes con carcinoma de cabeza y cuello tienen de un 15 a un 40% de riesgo de desarrollar segundos tumores primarios en vías aerodigestivas si persiste el hábito tabáquico [13].

MECANISMO DE INVASIÓN TUMORAL:

Los carcinomas primarios de la cavidad oral se extienden a lo largo de la superficie mucosa y las partes blandas submucosas para alcanzar la encía adherida lingual, bucal o labial. Desde ese punto, el tumor no se extiende directamente a través del periostio intacto y el hueso cortical, hacia la parte trabecular del maxilar o la mandíbula, dado que el periostio actúa como una barrera protectora significativa. Por otro lado, el tumor avanza desde la encía adherida hacia el alvéolo. En los pacientes con dientes, el tumor se extiende a través

del alvéolo dental a la porción trabecular del hueso e invade los maxilares de ese modo. En el paciente desdentado, el tumor se extiende hacia arriba hasta la apófisis alveolar y después infiltra los poros dentales en la apófisis alveolar y se extiende a la porción trabecular del hueso.

FACTORES PRONÓSTICOS [18]

- **Tamaño y profundidad:** Al aumentar el tamaño y profundidad de la lesión primaria también lo hace el riesgo de metástasis en los ganglios linfáticos regionales, lo que empeora el pronóstico.
- **Localización:** Ciertas localizaciones primarias conllevan un riesgo más alto de metástasis ganglionares que otros lugares de la cavidad oral y con ello un peor pronóstico. Por ejemplo, los tumores primarios de lengua y el suelo de boca tienen un mayor riesgo de metástasis en los ganglios linfáticos que lesiones en estadios similares del paladar duro o la encía de maxilar superior. Los tumores primarios localizados en la parte anterior de la cavidad oral conllevan menos riesgo de diseminación a los ganglios linfáticos regionales que las lesiones en un estadio similar localizadas en la parte posterior de la cavidad oral o la orofaringe. Esa diferencia se hace gráfica entre los tumores de la lengua oral comparados con los de la base de la misma, quienes tienen un peor pronóstico. Por tanto, en aquellas lesiones localizadas en la parte posterior de la boca, se deberá tener en cuenta la disección ganglionar cervical aun en ausencia de linfonodos clínica e imagenológicamente detectables. Hay sitios anatómicos que tienen peor pronóstico y tasa de supervivencia que otros. Por ejemplo, el cáncer de labio tiene buen pronóstico, el de lengua móvil (dos tercios anteriores) un pronóstico intermedio, y los de ubicación gingivales un pronóstico netamente peor.
- **Metástasis linfáticas regionales:** Es el factor pronóstico más importante. Aparecen en aproximadamente un 30% de los casos de los cánceres de cavidad oral. Cuando aparecen, la tasa de curación se reduce a la mitad. Los parámetros histológicos son muy importantes: invasión extracapsular y número de ganglios afectados son los factores pronósticos más importantes para la aparición de recidiva local y metástasis a distancia.

TRATAMIENTO:

La histología del tumor primario es un parámetro importante que influirá en la selección del tratamiento inicial. Mientras que los carcinomas epidermoides son radiosensibles, los primarios originados de glándulas salivales menores y las lesiones malignas de las partes blandas somáticas lo son menos, y se tratan mejor mediante resección quirúrgica. El grado histológico de la lesión refleja en general la agresividad del tumor.

Los cánceres de cavidad oral diagnosticados en estadios tempranos (I y II) son potencialmente curables con cirugía o mediante radioterapia. Ante un margen positivo o una profundidad del tumor mayor de 5 mm aumenta el riesgo de recidiva local, y sugiere un beneficio probable la modalidad combinada (cirugía más radioterapia). Los cánceres avanzados (estadios III y IV) son candidatos idóneos para un tratamiento combinado de cirugía (resección tumoral más disección cervical ganglionar) y radioterapia. Lo más frecuente es realizar la radioterapia postoperatoria, cuyo inicio no se debe posponer más allá de 6 semanas tras la cirugía resectiva del tumor primario [13]. Sin embargo, en ocasiones la radioterapia se ocupa de forma preoperatoria con el objetivo de aumentar la resecabilidad del tumor. Se debe tener en cuenta que la respuesta tumoral, con encogimiento del tumor primario, no debe influir en la extensión de la resección quirúrgica planificada de manera inicial. Los tumores irradiados no se retraen concéntricamente y pueden quedar islotas de células tumorales viables en tejidos de aspecto aparentemente normal, adyacentes al tumor residual, después de la radiación preoperatoria [18].

MEDIDAS GENERALES:

En aquellos pacientes que presenten una pérdida de peso mayor del 10% y aquellos con bajos niveles séricos de albúmina, es mandatorio un soporte nutricional pretratamiento. El cual puede ser mediante el uso de sonda nasogástrica o gastrostomía en caso de planificación de cirugía amplia. En ocasiones donde se prevé un riesgo inminente de la vía aérea tras la cirugía resectiva de cavidad oral, se indica la traqueotomía con el objeto de lograr una prevención del edema postoperatorio de la faringe, del suelo de la boca o la base de la lengua. También constituye una indicación de la misma un riesgo importante de hemorragia postoperatoria.

CIRUGÍA:

La cirugía debe abarcar toda la extensión macro y microscópica de la lesión. La resección de un tumor debe ser tridimensional; extendiéndose con un margen de seguridad de 2 cm en todas las direcciones del espacio. El vaciamiento cervical ganglionar se recomienda en función del estadio y la localización. Si está indicado el vaciamiento, éste se realizará en el mismo acto quirúrgico [18]. Respecto a los abordajes, la vía oral es un abordaje adecuado para las lesiones pequeñas del suelo de boca, la lengua oral y segmentos anteriores de los maxilares. Gran parte de estas son subsidiarias de un cierre primario sin recurrir a técnicas reconstructivas. Lesiones tumorales de mayor envergadura pueden necesitar amplios abordajes extraorales y una reconstrucción con colgajos locales o libres. Los tumores que alcanzan o se extienden por la parte

posterior de la cavidad oral o la orofaringe, pueden requerir la ejecución de una mandibulotomía, técnica que consiste en una osteotomía completa de la mandíbula en su porción anterior (delante del foramen mentoniano) para la exposición adecuada de los planos posteriores y profundos. Cuando la resección tumoral y/o resección ya están concluidas, se procede a reducir y fijar mediante placas y tornillos de osteosíntesis el segmento dividido [13].

III. ESCALA RECONSTRUCTIVA

Para reconstruir inicialmente se practicaba la premisa de que la solución más simple era la mejor. Se disponían los procedimientos en orden ascendente, de lo más simple a lo más complejo para lograr un cierre de la herida y no se consideraban otros aspectos [18]. Así, este orden iniciaba partiendo por un cierre primario, prótesis obturadoras, injertos, colgajos locales, colgajos regionales y finalmente en el pináculo de la escala, se ubicaron los colgajos libres. Hoy en día los objetivos han variado, no hay un orden estricto, sino que se piensa y valora la función, el aspecto, el número de procedimientos, tiempo y costo para lograr la recuperación y evitar las secuelas y potenciales complicaciones.

Existen dos tipos generales de procedimientos en cirugía reconstructiva:

- **Ablativo:** destinado a la eliminación del tumor, al control de hemorragia, remoción de tejidos desvitalizados y cuerpos extraños. En este aspecto, la microcirugía y la sofisticación de los elementos quirúrgicos puede ayudar a conservar estructuras críticas con disecciones mucho más finas que antaño.
- **Restaurador:** que involucra tres elementos:

Herida: pérdida de continuidad de la piel o mucosa producida por algún agente físico o químico.

Defecto: herida con pérdida de tejido que requiere traer partes al sitio para su restauración.

Deformidad: desproporción o irregularidad de una parte del organismo.

La microcirugía hoy en día es capaz de transformar un defecto en una herida.

RECONSTRUCCIÓN PRIMARIA Y RECONSTRUCCION SECUNDARIA: Es importante contextualizar los tiempos de la cirugía. La reconstrucción de los defectos de cavidad oral tras un proceso resectivo, se puede realizar durante el procedimiento de ablación (reconstrucción primaria) o en una instancia posterior (reconstrucción secundaria). El tiempo de ejecución de la reconstrucción ha sido ampliamente debatido en la literatura, sobre todo en aquellos pacientes con patología maligna o benigna agresiva. Antiguamente se preconizaba una reconstrucción secundaria o tardía, sustentado en que era prudente un período de observación del paciente para monitorizar la recurrencia de la enfermedad y establecer claramente los márgenes sanos antes de la reconstrucción definitiva [7]. La reconstrucción primaria tiene muchas ventajas; es técnicamente más fácil que la secundaria, no hay fibrosis ni retracción tisular, y las relaciones anatómicas pueden mantenerse (por ejemplo, con fijación intermaxilar o moldeando y fijando antes de la resección placas de reconstrucción mandibular para mantener el arco). Además, se evita un segundo procedimiento quirúrgico, el costo es menor y el paciente puede regresar más rápidamente a su vida social y laboral. Dado que el paciente no tiene que enfrentar las secuelas funcionales y cosméticas de la cirugía ablativa, la recuperación psicológica es mucho más rápida y completa después de la cirugía oncológica. Por estas razones, la reconstrucción secundaria debiera reservarse a aquellos casos en los que la reconstrucción primaria no tuvo éxito o para aquellos pacientes que fueron sometidos a procedimientos en otros centros, donde, por cualquier motivo, no se realizó reconstrucción durante la primera intervención. Actualmente está ampliamente aceptado

que la reconstrucción puede ser realizada de manera inmediata, sin constituir un riesgo para la recurrencia de la patología [7].

IV. CONCEPTO DE INJERTO Y COLGAJO

Un **injerto** es una pieza de tejido que se separa de su lecho de origen (y del suministro de sangre) y es transferido a un sitio diferente, donde dependerá del suministro de sangre local para sobrevivir. Si bien la piel es el tejido injertado con mayor frecuencia, un injerto puede ser de cualquier tejido (fascia, grasa, tendón, nervio, vaso sanguíneo, hueso, tejido compuesto). Como requisito fundamental el lecho receptor debe ser un tejido sano y bien vascularizado, ya que los injertos no pueden sobrevivir en tejidos pobremente irrigados, densamente cicatrizados o irradiados, en tejido óseo desprovisto de periostio o sitios infectados [19].

Un **colgajo**, por otro lado, es una unidad de tejido que se transfiere de un sitio donante a un sitio receptor, manteniendo su suministro de sangre [19]. Dentro de las indicaciones de los colgajos se encuentran: cobertura de lechos receptores con escasa vascularización, reemplazo de tejido perdido por trauma o cirugía, aportar tejido vital a heridas infectadas o irradiadas y reconstrucción de estructuras específicas perdidas [20]. Según Thorne et al. [19] los colgajos pueden clasificarse según:

- a) Componentes: **cutáneo, musculocutáneo y osteocutáneo.**
- b) Relación con el defecto: **local, regional y distante o libre.**
- c) Suministro de sangre: **patrón aleatorio** que está basada en vasos pequeños ubicados al azar en la base del colgajo y **patrón axial** basado directamente de arterias septocutáneas o musculocutáneas.

Los **colgajos locales** son aquellos que se ubican adyacentes al sitio del defecto, encontrándose inmediatamente continuo a éste o con una pequeña porción de tejido que los separa. El tejido circundante es transferido para reparar el defecto y, por tanto, el colgajo tiende a presentar similitud con el sitio a reparar en cuanto a color y textura. Este tipo de colgajos son clasificados a la vez según su método de transferencia como [21]:

- Avance: se aproximan al sitio del defecto.
- Rotación: transferido al lecho receptor por el pivoteo alrededor de la base del colgajo.
- De transposición: diseño geométrico del colgajo que también utiliza el principio de pivoteo para adecuarse al defecto.
- De interpolación: se realiza en dos etapas y la base del colgajo no está directamente adyacente al defecto, quedando así un puente de tejido entre ambos.
- En isla: utiliza una pieza de tejido circunscrita completamente por un pedículo vascular y luego transferido al defecto.

Los **colgajos regionales** son elevados en un sitio en la vecindad del defecto, pero no continuo a éste, es decir, en la misma región anatómica del defecto [20]. Debido a esta distancia que los separa, el colgajo presenta generalmente una vascularización propia en la forma de un vaso particular. Este tipo de colgajos presentan algunas desventajas, entre las que se encuentran, por una parte, las características de color y

textura que en general tienden a ser algo diferentes a las del sitio del defecto y, por otra parte, la factibilidad de poder ocupar el colgajo que dependerá de su arco de rotación [21].

Los **colgajos distantes** son una pieza de tejido tomada desde un sitio dador alejado del defecto, y que es elevado y transferido. Tienen piel o una (o varias) unidad(es) estética(s) interpuesta(s) en su transposición. Se completan en 2 fases. En la primera etapa, el colgajo se eleva sobre un pedículo y se lleva a la zona a reconstruir. El pedículo se deja intacto hasta que el colgajo se perfunde por el tejido que rodea el defecto (generalmente a las tres semanas). En una segunda etapa el colgajo es separado e incluso puede extenderse a una tercera fase donde el colgajo es contorneado [22].

Los **colgajos microvasculares o libres** son transferidos desde un sitio donante anatómico diferente al defecto. Se caracterizan por la interrupción de su vascularización y transferencia al sitio receptor con la consecuente anastomosis mediante técnicas microquirúrgicas de los vasos a la arteria y vena receptora. Dentro de sus ventajas destacan que el cirujano no está limitado por la cantidad de tejido en la vecindad del defecto, lo que le permite la utilización de tejido de dimensiones variables en reconstrucciones de diversa índole [21].

V. RECONSTRUCCION MANDIBULAR

La cirugía reconstructiva se remonta al siglo VI, cuando Sushruta Samhita [23] realizaron las primeras reconstrucciones de nariz y orejas en la India. La reconstrucción mandibular tiene una historia más corta, ya que la mayoría de la experiencia clínica data del tratamiento de lesiones de la Primera y Segunda Guerra Mundial. En los Estados Unidos, se construyeron dos hospitales para atender a pacientes afectados por estos conflictos bélicos, y se hizo hincapié en el desarrollo de unidades de cabeza y cuello, donde se capacitó a especialistas en cirugía maxilofacial.

Los defectos adquiridos de la mandíbula pueden deberse a múltiples causas, siendo la cirugía ablativa la más común, seguida del trauma facial y las enfermedades infecciosas [10]. Rana et al. [4], en un estudio retrospectivo analizaron 178 pacientes que requirieron reconstrucción mandibular, en él, un 42 % tuvo como etiología más frecuente del defecto mandibular las resecciones oncológicas por carcinoma de células escamosas.

La cirugía ablativa del tratamiento de tumores malignos tiene un impacto cosmético y funcional. En términos cosméticos, se observa la retrusión del tercio inferior, más notoria cuando la parte afectada es la parasíntesis o sínfisis mandibular, y la eversión del labio inferior. Cuando la resección afecta el cuerpo de la mandíbula, se observa una asimetría con el hundimiento del lado afectado y la retracción del tejido blando que conduce a la desviación de la mandíbula remanente hacia el área faltante. En términos funcionales, la estructura faltante en el área anterior conduce a incontinencia labial y salival y trastornos de fonación. Cuando cuerpo, rama y cóndilo son los afectados, se altera el plano oclusal, que puede dificultar la apertura bucal, la masticación y la deglución. La ausencia de algunas áreas de la mandíbula genera una sobrecarga en el segmento mandibular remanente y otras estructuras de la cavidad oral con propiocepción alterada que conduce a la falta de coordinación del movimiento mandibular [24].

Hasta hace poco tiempo, las únicas opciones de reconstrucción disponibles eran colgajos pediculados, injertos óseos y placas de reconstrucción. Teniendo en consideración que la resistencia mecánica y las fuerzas que actúan sobre la mandíbula son complejas y no se comprenden completamente, la presión excesiva sobre los injertos óseos tradicionales y las placas metálicas pueden provocar la fractura de la misma, aflojamiento de tornillos de osteosíntesis y la resorción ósea, lo que a su vez podría conducir a una posible fractura de la mandíbula reconstruida.

Hoy en día los colgajos libres encabezan el podio de la gama reconstructiva. No solo el restablecimiento de la arquitectura perdida es esencial en una reconstrucción, un rol preponderante y vital en este tipo de escenarios lo juega la cicatrización, ya que, en el caso de patologías malignas, pueden ser necesarias terapias coadyuvantes como la radioterapia, aplicada aproximadamente 6 semanas posterior a la cirugía, para mejorar la tasa de sobrevivencia [25]. De esta forma, el Gold Standard en la reconstrucción de la patología oncológica mandibular son los colgajos libres microvascularizados donde el colgajo libre de fíbula se posiciona como el

más comúnmente utilizado, ya que por su naturaleza y constitución otorga óptimos niveles y tiempos de cicatrización en terrenos hostiles comparados con otros métodos reconstructivos [10].

El angiosoma es un concepto clave en la reconstrucción que fue introducido en 1987 por los cirujanos plásticos Taylor y Palmer [26]. Un angiosoma es un bloque de tejido tridimensional que involucra los territorios muscular, cutáneo y subcutáneo que son perfundidos por una arteria y una vena. El desarrollo y entendimiento de este concepto permitió aplicar colgajos osteomiocutáneos tanto libres como pediculados para la reconstrucción mandibular.

Objetivos de la reconstrucción mandibular

Cada sitio anatómico del maxilar inferior tiene una demanda particular a dicha zona y con ello un objetivo puntual. Por ejemplo, cuando está comprometida la región sinfisiaria o parasinfisiaria, debido a la desinserción de músculos linguales, se pueden generar obstrucciones respiratorias, fonéticas y deglutorias, así como problemas estéticos por la falta de proyección anterior de la mandíbula. Por otro lado, cuando la región afectada es la lateral, posterior al foramen mentoniano, se asocia una desinserción subyacente de los músculos masticadores lo que puede traer como consecuencia un desbalance en las fuerzas de la masticación, así como una pérdida del contorno de la región posterior del tercio inferior de la cara [1]. En general, los objetivos que se buscan conseguir en una reconstrucción mandibular son [10]:

- Devolver deglución, masticación y fonación.
- Establecer continuidad, forma y ancho del arco mandibular.
- Reestablecer la altura alveolar y permitir una rehabilitación dental.
- Mejorar los contornos faciales.

A continuación, se revisarán los elementos reconstructivos históricamente utilizados en la reconstrucción del maxilar inferior posterior a cirugía oncológica. A saber; distracción osteogénica, injertos óseos, colgajos libres y el uso de placas de reconstrucción [27].

A. INJERTOS ÓSEOS

Los injertos óseos (no vascularizados) comprenden la transferencia de hueso autólogo desde un sitio donante al receptor. Bardenheuer y Skyoff [28] informaron los primeros casos de reconstrucción mandibular con injertos óseos autólogos extraídos desde la cresta iliaca, tibia y costilla. Se adquirió una considerable experiencia en el tratamiento de defectos mandibulares por trauma durante la Gran Guerra (Primera Guerra Mundial). La Segunda Conflagración Mundial (de 1939 a 1945) trajo el advenimiento de nuevos enfoques en este tipo de cirugía como fijaciones internas para estabilizar el injerto y la administración de antibióticos. Los estudios de este período realizados por Blocker y Stout [29] informaron el uso de injertos óseos para la reconstrucción mandibular con tasas de supervivencia del injerto del 90% en aproximadamente 1000 casos. Estos éxitos convirtieron a los injertos óseos autólogos en la principal opción para la reconstrucción de defectos tanto traumáticos como oncológicos durante 1950 y 1960. A pesar de estos prometedores comienzos, comenzaron a aparecer problemas con los injertos óseos, principalmente al contornear la zona de la sínfisis mandibular [30]. En otras series, las tasas de complicaciones y pérdidas del injerto fueron mayores, como Wersal et. al [31] quienes realizaron 23 reconstrucciones mandibulares con injertos de costilla, de los cuales el 22% fallaron. Hamaker en dos estudios distintos [32] [33] utilizó la reconstrucción retrasada con injertos óseos en 15 pacientes que se habían sometido a mandibulectomía y radioterapia. El injerto falló en el 33% de los casos debido a la necrosis secundaria a la radioterapia y la sobreinfección.

El proceso de cicatrización de los injertos ocurre por un proceso llamado de sustitución progresiva, donde el elemento injertado actúa como una estructura de soporte que es reemplazada por tejido óseo neoformado a partir de los mecanismos de osteoconducción y osteoinducción, luego de la reabsorción del mineral inicial [34]. Una de las características de este tipo de técnica es que depende de la vascularización del lecho receptor, a diferencia de las técnicas con colgajos libres. Si bien estos últimos son citados con frecuencia en la literatura como el *Gold Standard* en reconstrucción mandibular [10], se asocian a alto costo, necesidad de dos equipos quirúrgicos especializados, mayor tiempo quirúrgico, alta morbilidad, cierta tasa de complicaciones y estadía hospitalaria [35].

En general, los injertos óseos están indicados en defectos segmentarios mandibulares pequeños a moderados, en tejido óseo no irradiado y, principalmente, en patología benigna y traumática, quedando excluidos en la actualidad en patología maligna. Vale la pena resaltar, que en la literatura no se han encontrado grandes diferencias en la integración de los injertos cuando se han comparado aquellos defectos causados por tumores benignos o traumáticos (lesión arma de fuego por ejemplo) [36]. A lo largo de los años también se ha visto que los pacientes sometidos a radioterapia para tumores malignos tienen una tasa de éxito significativamente menor que los pacientes no irradiados. El principal problema de los injertos óseos es

su baja tolerancia a la infección, particularmente en pacientes con cáncer. Por lo tanto, esto sugiere que la irradiación es una contraindicación absoluta para el uso de injertos no vascularizados [37].

En una revisión sistemática y meta-análisis realizado por Akinbami [38], se reportó que las indicaciones más frecuentes para su uso eran defectos mandibulares secundarios a tumores benignos, trauma, osteomielitis y con menor frecuencia defectos congénitos, cuando la integridad vascular y la cobertura de tejido blando del lecho receptor era la adecuada. Dentro de las indicaciones relativas se incluyó a defectos pequeños a moderados secundarios a tumores malignos (en general < a 6 cm) que no requerían radioterapia o cuando la reconstrucción secundaria podía realizarse al menos 6 meses después de recibir la radiación. Este período de tiempo permitiría restaurar el aporte vascular a la zona receptora, aunque de manera categórica la tendencia en la literatura es a preferir en estos casos los colgajos microvascularizados. En el mismo estudio las contraindicaciones absolutas reportadas fueron radioterapia postoperatoria inmediata, osteoradionecrosis, pacientes inmunocomprometidos y aquellos con falla orgánica terminal.

B. MATERIALES ALOPLÁSTICOS

Los materiales aloplásticos son elementos inertes (no orgánicos) normalmente implantados dentro del cuerpo para crear volumen o reemplazar un área anatómica dada. Tienen la ventaja de que no es necesario un sitio donante y no se produce respuesta antigénica a proteínas extrañas. Los principales materiales aloplásticos utilizados son hierro, titanio, hidroxapatita, cromo-cobalto, metacrilato de metilo y otros polímeros. El titanio fue utilizado por primera vez en 1983 por Luckey y Kubli [39] para implantes y prótesis. Es el material de elección para dispositivos médicos. Además, no interfiere con las técnicas de diagnóstico como la resonancia magnética nuclear o la tomografía computarizada.

Varios materiales han sido descritos en la literatura con el objetivo reconstructivo. Castermans et al. [40] informaron una tasa de fracaso del 70% en una serie de pacientes sometidos a reconstrucción mandibular con alambres de Kirschner. Bowerman [41] usó placas de titanio en pacientes que no habían recibido radioterapia para reconstruir la sínfisis, con pérdidas del 35%. Conley [42] y Cook [43] usaron placas de Vitalio, con pérdidas del 33% a los 5 años. Las placas AO también se han utilizado para la reconstrucción mandibular [44], con tasas de fracaso del 4% en el primer año, que aumentan exponencialmente en el tiempo y la exposición a radioterapia.

El uso de placas de reconstrucción para mantener el espacio y el contorno facial de la mandíbula, sin asociarse a un injerto de tejido óseo o colgajo libre, es a veces necesario para pacientes con un estado de salud muy comprometido o cáncer avanzado, sin embargo, se han reportado frecuentes complicaciones tales como el aflojamiento de los tornillos, exposición de la placa de reconstrucción o su fractura [45]. Por lo anterior, estos elementos se deben asociar al menos al uso de un colgajo musculocutáneo o fasciocutáneo (libre o locoregional) para limitar el riesgo de exposición de la placa [10]. Se ha reportado en la literatura, según una revisión sistemática y metaanálisis de Sadr-Eshkevari et al. [46] que, en 32 meses de seguimiento, cuando una placa de reconstrucción se asocia con un colgajo pediculado miocutáneo, las complicaciones de las placas alcanzan un 40.1%, las fallas un 30.8% y la tasa de supervivencia global un 55%, cifras muy superiores a cuando se utiliza la placa aislada.

En conclusión, las placas de reconstrucción siempre debiesen asociarse al menos a un colgajo de tejido blando para minimizar su exposición [47], y su elección debiese limitarse a aquellos pacientes que presentan un precario estado de salud o una esperanza de vida reducida con el fin de disminuir el tiempo operatorio y su morbilidad, así como también en pacientes que se someterán a una reconstrucción tardía. La literatura señala que las placas de reconstrucción utilizadas de manera aislada o combinadas sólo con colgajos de tejido blando contribuyen significativamente a una frecuencia mayor de complicaciones y menor tasa de supervivencia [48], de allí su uso restringido a las situaciones mencionadas anteriormente.

C. DISTRACCIÓN OSTEOGÉNICA

Las técnicas para la reconstrucción del tercio inferior (tejido blando y hueso) son muy variadas. Cada uno tiene sus indicaciones y riesgos. La osteogénesis por distracción fue descrita por primera vez en 1957 por Ilizarov e involucra un proceso en el cual se forma hueso entre dos segmentos que se separan gradualmente por tracción progresiva utilizando un dispositivo conocido como distractor. La distracción osteogénica de la mandíbula se describió por primera vez en 1998 por McCarthy et al. [49].

Podemos distinguir dos tipos de distracción osteogénica: la primera se realiza sin transporte óseo y se usa para tratar malformaciones óseas en cirugía maxilofacial y ortopédica. Esta técnica permite alargar el hueso y el tejido blando adyacente. El segundo tipo implica la transferencia ósea y se usa para tratar defectos óseos rellenando el espacio sin alterar la longitud original del hueso.

El hueso mandibular se distrae mediante resección ósea y colocación del distractor. Esto es seguido por el período de latencia, que es el tiempo necesario para que se forme un callo óseo blando sobre el cual trabajar, periodo que demora generalmente entre 5 y 7 días. Luego comienza el período de distracción, con un crecimiento de 0.8 a 1 mm. por día. Cuando se alcanza la longitud planificada, el distractor debe mantenerse en su lugar durante el llamado período de consolidación, que dura aproximadamente 3 meses.

La mortalidad asociada a esta técnica es baja y los resultados son buenos. Sin embargo, no es la técnica de elección en la reconstrucción mandibular después de la resección de un tumor maligno, porque el tiempo de aplicación es demasiado largo, evitando así que la radioterapia coadyuvante se administre dentro del período de ventana efectivo (5 a 6 semanas).

RADIOTERAPIA POSTOPERATORIA

La radioterapia y su influencia en la tasa de complicaciones de las placas de reconstrucción, genera controversia. Si bien algunos estudios reportan una relación efectiva entre radiación y mayor número de complicaciones [47] [50] [51] otros no han encontrado dicha asociación [48] [52]. Según una revisión sistemática y metaanálisis realizado por Sadr-Eshkevari [46] la radioterapia se establece como un factor de riesgo para complicaciones relacionadas a la placa y su exposición. Los autores reportan que una de las posibles explicaciones al aumento de las complicaciones en pacientes con radioterapia sería que en general los casos que son tratados con la terapia coadyuvante son, generalmente, más serios o avanzados, y estas complicaciones serían una consecuencia no de la radioterapia, sino de la severidad de su condición médica oncológica. Otra hipótesis para el impacto deletéreo de la radiación en el lecho receptor y las placas de osteosíntesis, sería similar al mecanismo que explica la fisiopatología de la osteoradionecrosis, esto es; por un lado el daño que se genera por el engrosamiento de la capa subendotelial de los pequeños vasos del territorio, lo que lleva a una oclusión y fibrosis progresiva de estos y, por otro lado, cambios en el hueso como los reportados inicialmente por Marx [53] tales como reducción en el número de vasos en el periostio, osteoblastos y osteocitos, y fibrosis de la médula ósea, resultando en un hueso hipovascular e hipocelular

D. COLGAJOS PEDICULADOS REGIONALES

El enfoque reconstructivo óptimo es aquel que intenta devolver el contorno original tanto como sea posible utilizando hueso y tejido blando para defectos de tejido extra e intraoral cuando corresponda. Los colgajos pediculados y microquirúrgicos pueden proporcionar suficiente tejido duro y blando para resolver estos problemas. Deben tenerse en cuenta varios factores al decidir qué técnica elegir. Muchos factores entran en juego al decidir sobre la reconstrucción y selección de un colgajo específico. Los más importantes son los siguientes:

- Tipo, tamaño y posición del defecto.
- Cantidad y calidad del hueso remanente.
- Calidad de la vascularización local (comprometida por radioterapia previa, diabetes mellitus, arteriosclerosis).
- Estado del maxilar, lengua y piso de la boca, así como competencia labial.
- Cirugía local previa: disección cervical funcional o radical del cuello.
- Estado de salud general del paciente.

En la década de 1980, los colgajos miocutáneos comenzaron a usarse para defectos de tejido blando. El hueso se incluyó más tarde en estos colgajos para la reconstrucción mandibular. Según lo descrito por Cuono y Ariyan [54] en 1980, los colgajos se tomaron del pectoral mayor con la quinta o sexta costilla, el músculo trapecio con una porción de la escápula, el músculo esternocleidomastoideo con la clavícula y el dorsal ancho con la cresta ilíaca. Demergasso y Piazza [55] reportan por primera vez el uso del colgajo osteomiocutáneo de trapecio para la reconstrucción mandibular. Panje y Cutting [56], usaron este colgajo en 24 pacientes, y el colgajo falló en el 13%. Little et al. [57] utilizaron colgajos de pectoral mayor con la quinta costilla para la reconstrucción mandibular e informaron complicaciones en 2 de 5 casos, aunque la costilla fue viable en los otros 3 pacientes. Kudo et al. [58] reconstruyeron la mandíbula de cinco pacientes usando un colgajo de pectoral mayor con costilla y esternón. Dos pacientes experimentaron neumotórax, y la costilla tuvo que ser retirada en otros dos casos. Los resultados con esta reconstrucción no han sido buenos, ya que la costilla se reabsorbe en gran medida después de la radioterapia.

Los defectos del reborde alveolar mandibular suelen abarcar piso de boca durante la cirugía ablativa, así como también suelen estar asociados una glosectomía con una mandibulectomía segmentaria o marginal. Los defectos aislados de piso de boca que no incluyen la musculatura suprahioidea pueden reconstruirse mediante injerto de piel parcial o ser reconstruidos con un colgajo local como el colgajo submentoniano o el miomucoso de la arteria facial, mientras que los defectos combinados resultantes de glosectomía, mandibulectomía o disección del cuello requieren reconstrucción más sustancial mediante colgajos libres osteomiocutáneos [59].

Si no hay tejido óseo mandibular expuesto y la musculatura suprahióidea está intacta, los defectos de piso de boca se pueden reparar mediante injerto de piel parcial o se les puede permitir mucosalizar espontáneamente, lo cual logran en un periodo aproximado de 4 semanas. Cuando se utilizan injertos de piel, generalmente se aseguran con un apósito reforzado, que se retira a los 5 o 6 días después de cirugía. La pérdida parcial del injerto de piel es común en la reconstrucción de cavidades, no siendo necesaria ninguna gestión reparativa adicional, sino por el contrario, se espera una remucosalización que tiene gran predictibilidad [60].

Los defectos de reborde alveolar y de piso de boca también se pueden reconstruir con colgajos, especialmente cuando una pequeña área de hueso está expuesta o si se planifica radioterapia posoperatoria coadyuvante. El colgajo submentoniano y el colgajo de musculo buccinador, pueden llegar con relativa facilidad al piso de boca y reborde mandibular con poca morbilidad en el sitio donante. El colgajo de musculo buccinador generalmente se limita a un ancho de 2 cm para permitir un correcto cierre del sitio dador. Por tanto, su uso es limitado. Su suministro de sangre proviene de la arteria facial y su drenaje venoso principalmente del plexo venoso bucal. Cuando se eleva un colgajo de musculo buccinador, una generosa cantidad de músculo se incluye en el colgajo, junto con la mucosa y submucosa bucal [59].

El colgajo submentoniano por su parte se puede cosechar con un ancho de 4 a 6 cm, dependiendo de la redundancia de la piel submentoniana, mientras que se permita el cierre primario del sitio donante. Este colgajo está vascularizado por una rama de la arteria facial. La inclusión del vientre anterior del músculo digástrico asegura una adecuada nutrición y perfusión.

Dado que la arteria facial irriga tanto al colgajo de musculo buccinador como al colgajo submentoniano, su disponibilidad puede ser un problema cuando se requiere una disección ganglionar cervical. La arteria facial se liga y se divide comúnmente durante una disección cervical. Si es oncológicamente factible, para asegurar su suministro de sangre en una reconstrucción inmediata, el colgajo submentoniano se puede levantar primero antes de la disección cervical [21]. Por tanto, una buena comunicación entre el cirujano oncológico y reconstructivo es esencial.

DEFECTOS EXTENDIDOS DEL PISO DE BOCA: Cuando el defecto de piso de boca y reborde mandibular se extiende a la parte superior del cuello, con la necesidad de resección de parte de la musculatura suprahióidea junto con una disección cervical radical, se produce esencialmente una gran conexión entre la cavidad bucal y el cuello, con exposición de la mandíbula y la generación de un espacio muerto submandibular. Los objetivos de la reconstrucción buscan separar la cavidad bucal del cuello y eliminar el espacio muerto submandibular al tiempo que proporciona un revestimiento para el piso oral. Por tanto, un colgajo más extenso estaría indicado en la reconstrucción [21]. En este escenario los colgajos locales o regionales son insuficientes y no constituyen una opción médica viable y/o recomendable.

E. COLGAJOS LIBRES MICROVASCULARIZADOS

Un colgajo libre microvascularizado puede ser definido como un segmento de tejido vivo completamente desprendido de su aporte vascular y reconectado a los vasos receptores utilizando una técnica microvascular [61]. Las anastomosis microvasculares pueden ser realizadas a la arteria facial, tiroidea, lingual o carótida externa, mientras que la vena yugular externa, ramas de la vena yugular interna, venas linguales o faciales pueden utilizarse como vasos de salida [62]. Los colgajos microvascularizados que incorporan hueso en la cosecha (osteocutáneos) permiten la cicatrización del tejido óseo independientemente del compromiso del lecho receptor. Así, los colgajos microvascularizados mantienen el microambiente del tejido óseo (preservación de osteocitos), lo que permite una cicatrización primaria en el sitio receptor, en lugar de depender del proceso de remodelación del hueso receptor, el cual puede estar comprometido por radiación, infección o necrosis avascular [63].

La primera reconstrucción mandibular basada en microcirugía fue reportada en 1971 por Strauch et al. [64]. Los estudios posteriores mostraron que tanto la costilla como la cresta ilíaca se pueden transferir a la mandíbula mediante microcirugía. Gracias a esta técnica, la falla del colgajo se reduce mucho, aunque el tiempo quirúrgico y la morbilidad aumentan. Franklin et al. [65] realizaron seis reconstrucciones mandibulares con el colgajo de cresta ilíaca, una de las cuales falló, obteniendo una tasa de éxito del 84%. El autor informó problemas como el gran tamaño del colgajo, la falta de sensibilidad de la paleta cutánea y tiempo quirúrgico prolongado.

En 1986 Soutar y Widdowson [66] reportaron sobre el uso del colgajo radial osteofasciocutáneo para defectos óseos mandibulares asociados con defectos de tejido blando. El colgajo falló en solo 1 de los 14 pacientes

que se sometieron a cirugía. Cordeiro e Hidalgo [67] compararon las reconstrucciones mandibulares realizadas con colgajos libres versus las realizadas con placas de reconstrucción combinadas con colgajos pediculados para sellar tejido blando. Los autores informaron mayores tasas de complicaciones, una estadía hospitalaria más prolongada y mayor número de reintervenciones en la serie que fue sometida a reconstrucción con placas y colgajos pediculados. Schusterman et al. [68], también compararon la reconstrucción con placas y colgajos libres, obteniéndose en éstos últimos sobrevida en la mayoría de los casos y esgrimiendo que podrían usarse para reconstruir cualquier segmento. Las placas por su parte fueron expuestas e infectadas en la sínfisis en el 66% de los casos. Hoffmeister et al. [69], combinaron un colgajo libre de cresta iliaca y un colgajo libre yeyunal para reconstruir la mandíbula y la mucosa en una serie de 22 pacientes, obteniendo resultados exitosos en un alto porcentaje.

Se ha reportado en la literatura una tasa de éxito de los colgajos óseos microvascularizados para la reconstrucción mandibular de un 95% o más, con números relativamente similares entre las distintas opciones [70]. En un estudio realizado por Van Gemert et al. [35] el cual incluyó a 83 pacientes con defectos segmentarios mandibulares, de los cuales en 46 se utilizaron colgajos de fíbula, 22 de cresta iliaca y en 15 pacientes un colgajo libre de antebrazo con una placa de reconstrucción, encontraron que el éxito estaba significativamente asociado con el tipo de colgajo. Así, los pacientes con colgajos óseos microvascularizados tuvieron un éxito significativamente mayor (98% el primer año y 93% el segundo año) que los que fueron reconstruidos con colgajos libres de antebrazo y placas de reconstrucción (64% el primer año y 25% el segundo año). En la actualidad los colgajos libres son considerados el Gold Standard en grandes reconstrucciones maxilofaciales, así como en tratamientos reconstructivos que incurran en radioterapias o quimioterapias [71]

Dentro de los colgajos osteocutáneos vascularizados más utilizados para reconstrucción mandibular se encuentran la fíbula, radio, escápula y cresta iliaca. En una revisión sistemática y metaanálisis realizado por Brown et al. [72], que involucró a 222 artículos publicados entre el año 1990 y 2015, y que correspondían a 9499 defectos mandibulares, reportaron que los colgajos más utilizados fueron la fíbula (6178 colgajos), radial de antebrazo (1127 colgajos) y escápula (709 colgajos). Por su parte Moubayed et al. en una revisión sistemática [73] que incluyó 60 artículos, reportaron que los colgajos libres más utilizados fueron el de fíbula (982 colgajos), radial de antebrazo (201 colgajos), cresta iliaca (113 colgajos) y subescapular (50 colgajos). Así, en la reconstrucción mandibular, dentro de las cuatro opciones principales de colgajo libre disponible (fíbula, cresta iliaca, radial y escapular), la fíbula encabeza la lista de los más utilizados en todas las clases, seguido del colgajo radial de antebrazo [74].

COLGAJOS LIBRES MAS USADOS EN RECONSTRUCCIÓN MANDIBULAR

De acuerdo a las revisiones sistemáticas de Moubayed (2014) y Brown (2017), se revisarán brevemente los colgajos osteocutáneos más utilizados en reconstrucción mandibular, a saber: colgajo radial de antebrazo, fíbula, cresta iliaca y escapula.

1. COLGAJO RADIAL DE ANTEBRAZO

Basado en la arterial radial y sus venas concomitantes. La paleta cutánea que otorga es larga, delgada y flexible (llegando hasta 64 cm²), siendo útil para la cobertura de defectos de la mucosa oral, particularmente en borde lateral de lengua, piso de boca y faringe [1]. En 1983, Soutar et al [75]. propusieron la inclusión del hueso radial en el colgajo para reconstruir defectos mandibulares, de esta manera, pudiendo obtenerse hasta 10 a 12 cm de tejido óseo. Este colgajo ofrece una alternativa para la reconstrucción de defectos donde no se involucren piezas dentarias, como ángulo o rama mandibular, permitiendo la reconstrucción de grandes defectos de tejido blando. Dentro de los colgajos libres osteocutáneos para reconstrucción mandibular presenta el pedículo vascular más largo [73]. Además, se puede cosechar con un nervio cutáneo sensorial, teniendo la capacidad de otorgar sensibilidad a la paleta cutánea y, por ende, al terreno reconstruido [7]. En defectos mandibulares pequeños, permite otorgar una restauración adecuada del vestíbulo bucal para la rehabilitación en base a prótesis dentales mucosoportadas, mejor que lo que entregan otros como los colgajos libres de fíbula o escápula [1].

Su vascularización está asegurada por pequeños vasos perforantes desde la arteria radial, por lo mismo se debe ser cauteloso con su preparación, ya que múltiples osteotomías pueden conllevar a un aumento significativo en el desarrollo de isquemia. Como desventaja principal no otorga un volumen óseo adecuado para la rehabilitación con implantes oseointegrados ni tampoco la resistencia necesaria para soportar las cargas masticatorias [7]. El hueso radial, tampoco tiene la curvatura natural de la mandíbula, por lo tanto, anatómicamente requiere múltiples osteotomías para darle forma y, con ello, un aumento en el riesgo de la ya mencionada isquemia con fracaso total del colgajo. Cuando el colgajo es osteofaciocutáneo, hay un riesgo inherente de provocar fractura en el sitio donante, sobre todo cuando se necesitan grandes segmentos de

hueso para reconstruir. Este riesgo se aminora con la aplicación preventiva de material de osteosíntesis en el sitio donante [73].

2. COLGAJO LIBRE DE FIBULA

Propuesto por Hidalgo el año 1989 para la reconstrucción de defectos mandibulares, este colgajo se ha convertido en el libre más utilizado en la reconstrucción oromandibular [72]. La fíbula es un hueso largo y delgado que tiene una sección transversal tubular constante a lo largo de su longitud, con una cortical gruesa (66% de la sección), lo que la convierte en una de los huesos más fuertes y resistentes para ser transferido. Es el colgajo que aporta la mayor longitud de tejido óseo cosechado (hasta 26 cm) permitiendo, incluso, la reconstrucción de una mandíbula completa, con la precaución de que al realizar la cosecha del sitio donante se debe conservar 6 a 7 cm de estructura ósea en distal y proximal para mantener la estabilidad articular de la rodilla y tobillo en el miembro inferior. La fíbula puede ser obtenida como un colgajo óseo puro o acompañado de músculo y piel, característica que le permite la restauración de prácticamente cualquier defecto mandibular, ya sea tejido duro o blando. Aún más, puede incluirse el nervio sural junto con el colgajo cuando se requiere la reconstrucción del nervio alveolar inferior [62]. La cosecha del colgajo no demanda gran complejidad y dos equipos quirúrgicos pueden trabajar de manera simultánea en la cosecha de tejido y la ablación tumoral. Respecto a las características anatómicas del colgajo, el pedículo vascular tiene un diámetro de 2 a 3 mm y una longitud que alcanza hasta 15 cm, presentando además una paleta cutánea de hasta 25 cm de longitud con un grosor de 10 a 14 cm, que se torna fácilmente manejable y permite la reconstrucción de cualquier defecto de tejido blando tanto intra como extraoral [62]. Por otra parte, la morbilidad del sitio donante es mínima y la mayoría de los pacientes pueden volver a su nivel total de función preoperatoria al cabo de unos meses [76]. Finalmente, en la literatura se ha reportado una tasa de supervivencia que incluso llega al 99% [77]. Así, sus indicaciones serían:

- Reconstrucción de defectos mandibulares totales o subtotales: cuando el defecto es mayor de 14 cm, solo la fíbula proporciona hueso suficiente en extensión.
- Reconstrucción de defectos segmentarios mandibulares: la resistencia ósea puede resistir las fuerzas de la masticación y se pueden insertar implantes dentales oseointegrados.
- Reconstrucciones secundarias que afectan la rama y el cóndilo.
- Reconstrucción de defectos mandibulares acompañados de defectos mayores del tejido blando intraoral.

El colgajo libre de fíbula recibe su irrigación derivada de la arteria peronea, mientras que el drenaje se realiza a través de 2 venas satélites. El calibre de la arteria es en promedio de 1.5 mm mientras que la de las venas de 3 mm. La fíbula presenta una irrigación dual, recibiendo sangre tanto de una vía endostal como periostal, siendo esta última más importante para la supervivencia del colgajo y responsable de permitir la realización de múltiples osteotomías que pueden ejecutarse a tan sólo a 1 cm. de distancia, otorgando así la posibilidad de contornear la fíbula y reconstruir cualquier defecto segmentario.

Se plantea como una desventaja del colgajo libre de fíbula para la reconstrucción mandibular, una altura del peroné relativamente baja, de aproximadamente 13 mm, prácticamente la mitad de una mandíbula dentada. Si bien la técnica *single down* donde se coloca la fíbula en el borde inferior de la mandíbula nativa otorga un excelente contorno y un resultado estético adecuado, se dificulta que los implantes oseointegrados alcancen la oclusión, forzándolos muchas veces en el afán de lograr el contacto, y generando con ello una sobrecarga que pone en riesgo el resultado en el largo plazo. Por otra parte, la colocación más superior del hueso o *single up*, permite una restauración dental más apropiada, mientras que crea una asimetría y altera la estética facial. Frente a este inconveniente, fue introducida la técnica de *doble barra* para reconstrucción mandibular. Esta consiste en que la fíbula es osteotomizada y acomodada en dos barras paralelas conectadas a través del periostio y músculo, y fijadas entre ellas mediante placas y tornillos de osteosíntesis. Así, pueden posteriormente instalarse implantes en la porción más superior de la barra para completar la rehabilitación dental. Sin embargo, a pesar de que la aplicación de la técnica de doble barra permite una mejor posición y angulación de los implantes, no parece mejorar la estabilidad de estos [78]. Además, se ha reportado que en algunos casos la altura obtenida es mayor a la de la mandíbula nativa, lo cual incluso puede resultar en un espacio protésico insuficiente o la aparición de contactos prematuros [79]. En cuanto a la recuperación dental funcional en pacientes oncológicos, la fíbula acepta implantes pequeños a medianos. Dada la cantidad de miniplacas y tornillos necesarios para fijar las osteotomías y garantizar un buen resultado estructural y cosmético, Navarro Vila et al. [24] recomiendan colocar los implantes en este colgajo durante un

procedimiento secundario. Si el paciente se somete a radioterapia después de la cirugía, se sugiere esperar de 9 a 12 meses. Se retiran los tornillos y las miniplacas y se insertan los implantes. El porcentaje de osteointegración de los implantes en los pacientes tratados por Navarro Vila et al. [24] fue del 96,6%, que disminuyó al 92% a largo plazo (más de 3 años).

En un estudio reciente realizado por Li et al. [80], cuyo objetivo fue comparar el comportamiento biomecánico de cinco métodos quirúrgicos con colgajos libres de fíbula (barra única arriba, barra única abajo, doble barra abajo, doble barra arriba y distracción osteogénica) para la reconstrucción del cuerpo y rama mandibular a través de modelos computacionales, reportaron que la técnica de doble barra arriba fue la más eficiente, al comparar la distribución mecánica de tres secciones bajo carga vertical e inclinada de 100 N.

Respecto a la piel, la flexibilidad que ofrece la paleta cutánea del colgajo libre de fíbula es sólo menor a la del antebrazo, por lo tanto, permite el recubrimiento adecuado de la mucosa oral. Además, para aquellos casos en los cuales existen defectos completos (de lado a lado), dos grandes paletas cutáneas pueden ser cosechadas junto con el colgajo de fíbula, donde la paleta proximal está soportada por el perforador musculocutáneo en el tercio proximal del peroné mientras que la paleta distal lo hace a través del perforador septocutáneo localizado en el tercio distal de este. Una desventaja descrita, tiene relación con la poca confiabilidad que otorgan los vasos perforadores de piel para la paleta cutánea, donde se reportaba inicialmente una elevada tasa de pérdida de esta. Sin embargo, estudios anatómicos han redirigido la atención hacia el tercio distal de la fíbula para el diseño de la paleta cutánea, en que se ha reportado que presenta más vasos perforantes cutáneos que la porción proximal. De esta forma, para algunos autores esta desventaja descrita en la literatura debiese no cuestionarse mientras el diseño se realice efectivamente en el tercio distal del peroné, incorporando al menos uno de estos perforadores cutáneos [81].

3. COLGAJO DE CRESTA ILIACA

El colgajo libre osteocutáneo de cresta ilíaca provee un tejido óseo con una altura comparable a la mandíbula dentada, lo que mejora la competencia oral al darle soporte al labio inferior. La cresta ilíaca tiene la mejor calidad, altura y grosor para la reconstrucción mandibular de todos los colgajos óseos. Ha demostrado utilidad en distintas zonas de la región maxilofacial con buenos resultados comparables al uso de la fíbula, pero con tamaños óseos menores. Es ideal para la reconstrucción simultánea de la deformidad del contorno mandibular y del defecto alveolar [82]. A diferencia de la fíbula, el tejido óseo cosechado es primariamente esponjoso y constituye un excelente sustrato para la inserción de implantes dentales debido a su adecuada altura y grosor, que presenta, además, una similitud anatómica con la mandíbula en cuanto a la forma y contorno del cuerpo y ángulo [7]. Otra ventaja es que el hueso ilíaco puede ser contorneado para adaptarse a la mayoría de los defectos segmentarios mandibulares. La cantidad de tejido óseo que permite cosechar fluctúa entre 10 a 16 cm [83]. En defectos de sínfisis, el colgajo se puede moldear a la forma del defecto usando osteotomías y preservando el periostio de la superficie interna para mantener el aporte vascular óseo. Cuando el defecto incluye el cuerpo y la rama ascendente de la mandíbula, la rama se puede contornear diseñando un colgajo en forma de "L". Otra virtud de este colgajo es la posibilidad de un abordaje simultáneo de dos equipos quirúrgicos [1].

Respecto a la vascularización del colgajo, la irrigación periostal y endostal más segura para el hueso ilíaco deriva de la arteria y vena ilíaca circunfleja profunda. La arteria iliaca circunfleja profunda se origina de la arteria ilíaca externa, cefálico al ligamento inguinal y transita a través del íleo entre la fascia transversal e ilíaca, 10 cm posterior a la espina ilíaca anterior, trayecto en el que origina ramas ascendentes y perforantes óseas, de manera que este pedículo también irriga la piel adyacente a través de vasos perforantes musculocutáneos. Es necesario diseñar un colgajo de piel ancho para incorporar el mayor número posible de vasos perforantes [84]. La identificación de la rama ascendente de la arteria iliaca circunfleja profunda, como la irrigación dominante para el músculo oblicuo interno, permite la cosecha del músculo para su uso en la reconstrucción de defectos de la mucosa oral. El músculo oblicuo interno es delgado, flexible y puede ser manejado independiente del hueso de manera más fácil y segura que la paleta cutánea del colgajo [7]. Puede, además, contraerse y epitelizarse en alrededor de 3 semanas, lo que provee una adecuada interface para una prótesis implanto o mucosoportada [84]. La paleta cutánea que permite cosechar este colgajo es de alrededor de 16x20 cm, sin embargo, clínicamente tiende a ser muy voluminosa, sobre todo en la población latina y

occidental [85], de manera tal que no puede ser utilizada para tapizar defectos de la mucosa oral, de allí entonces la utilidad de incluir el músculo oblicuo interno, como se mencionó anteriormente.

Se suscita gran interés en la literatura por comparar colgajos de cresta ilíaca y fíbula, al ser ambos los más utilizados en reconstrucción de defectos óseos mandibulares. Por ejemplo, existen estudios que analizan el comportamiento del colgajo de cresta ilíaca versus la doble barra de fíbula para la reconstrucción mandibular, como el artículo publicado por Yu et al. [86], que incluyó a dos grupos de pacientes (20 reconstruidos con cresta ilíaca y 10 con una doble barra de peroné), reportando que la longitud del defecto reconstruido fue mayor en el grupo de fíbula, mientras que otros índices como el volumen del colgajo fue mayor para la cresta ilíaca y otros parámetros como el número de implantes instalados no presentó diferencia entre ambos. Así, los autores concluyeron que la doble barra puede efectivamente restaurar la altura de la cresta alveolar y reconstruir grandes defectos mandibulares, en tanto que la cresta ilíaca permite proveer suficiente cantidad de tejido óseo que debe, sin embargo, contornearse a la mandíbula. Por otra parte, existen metaanálisis como el realizado por Lonie et al. [87] el que incluyó 24 estudios y cuyos resultados confirman que no existen diferencias significativas en la pérdida del colgajo entre la cresta ilíaca y la fíbula, en tanto que la primera tendió a presentar mayor riesgo de una cicatrización retardada y rupturas en la línea de la sutura. Por otra parte, este estudio mostró que existía una tendencia a haber más complicaciones y pérdida de implantes en el colgajo de fíbula. De esta forma los autores concluyen que la cresta ilíaca debiese ser la primera opción para reconstrucción de defectos de ángulo o cuerpo mandibular, en tanto que la fíbula sería mejor para reconstrucciones de grandes defectos, como una mandibulectomía total o subtotal. Los estudios anteriores contrastan con otros encontrados en la literatura, donde efectivamente se menciona que para los colgajos de cresta ilíaca existe una prevalencia de complicaciones más severas que para otros colgajos [88]. En cuanto a la rehabilitación dental, se obtienen tasas de éxito de osteointegración del 94% al primer año y de 88% a más de 3 años [89]. El colgajo libre de cresta ilíaca sería el mejor colgajo para la reconstrucción ósea mandibular cuando no es necesario reconstruir el tejido blando y para la reconstrucción de la sínfisis y el cuerpo mandibular en defectos de hasta 10 cm.

Las desventajas de este colgajo incluyen la dificultad técnica de la cosecha y síntesis del sitio donante, deformidad y asimetría de este, riesgo de debilidad abdominal y hernias, y dolor del sitio dador. Además, presenta un pedículo vascular corto de 4 a 5 cm, lo que requiere injertos de vena cuando los vasos receptores no se encuentran próximos para la anastomosis, lo que a la vez aumenta el riesgo de trombosis del colgajo. Así, revisiones sistemáticas reportan que la menor supervivencia del colgajo, probablemente pueda deberse tanto a la longitud del pedículo como a la gran habilidad técnica requerida para la disección anatómica [72].

4. COLGAJO LIBRE DE ESCAPULA

Introducido en 1975 por Ostrup y Fredrickson [90]. Goza de gran versatilidad para la reconstrucción mandibular permitiendo la restauración de defectos extensos tanto de tejido duro como blando [91]. Esta técnica es por lo general utilizada como una segunda opción, debido a que proporciona una menor cantidad de tejido óseo en comparación a la fíbula y para la reconstrucción de tejido blando se prefiere el colgajo radial o el Antero Lateral de Muslo (ALT) en defectos de mayor extensión. Siendo su principal ventaja una menor morbilidad que la fíbula en casos de necesidad de hueso o en casos que no se pueda contar con la fíbula o la cresta ilíaca [92].

Su irrigación se basa en el sistema subescapular, del cual derivan 2 ramas dirigidas hacia el borde lateral de la escápula: la arteria circunfleja escapular que provee la vascularización hacia la porción superior del hueso y la arteria escapular que lo hace para el vértice de la escápula. El borde lateral de la escapula provee un segmento recto de tejido corticoesponjoso de hueso que mide 1.5 a 3 cm en grosor y 10 a 14 cm de largo. Cuando se incluye el vértice escapular, se suman 3 a 4 cm a lo largo del borde medial del hueso para la reconstrucción principalmente del ángulo mandibular, sin requerir osteotomías. Hay muchas opciones disponibles para la reconstrucción con este colgajo, ya que puede ser exclusivamente muscular, musculocutáneo, osteomiocutáneo o combinado con el dorsal ancho y el serrato anterior [83].

Su principal ventaja radica en una menor morbilidad que la fíbula en casos de necesidad de hueso o en casos que no se pueda contar con fíbula o cresta ilíaca. Permite la obtención de grandes cantidades de piel con una paleta cutánea que incluso puede llegar a los 30 cm. [73]. Proporciona la posibilidad de realizar la cosecha de

diferentes combinaciones de colgajos de piel y músculos para reconstrucciones de defectos compuestos de tejido blando, esto por la fácil movilidad del tejido blando con respecto al hueso que hace posible reconstruir defectos en los cuales los requisitos del tejido blando son tan importantes como el propio defecto óseo. Su pedículo cuenta con una adecuada longitud y calibre, a la vez que tiende a ser constante, lo que facilita su disección. El tejido óseo cuando es incluido, tolera la realización de múltiples osteotomías sin ver alterada su viabilidad biológica [7]. Permite además la deambulación temprana con lo que se reduce la incidencia de trombosis venosa profunda [73].

Entre sus desventajas se incluye la localización del sitio donante, que impide un abordaje en dos equipos de manera simultánea [73]. Si bien la piel es relativamente delgada, flexible, sin pelo y de color similar a la piel facial, tiende a ser más gruesa cuando se compara con lo que proveen los colgajos de fíbula o radial de antebrazo. La gran desventaja es su baja cantidad de hueso por lo que la rehabilitación sobre implantes es muy difícil y se han reportado pocos tratamientos en la literatura. Asimismo, la cosecha del tejido óseo necesariamente involucra la desinserción de los músculos redondo mayor y menor, lo que resulta en la inestabilidad del hombro y en una disminución en su rango de movimiento, la cual se minimiza mediante la inmovilización durante unos días después de la cirugía y la fisioterapia rigurosa [1].

En un estudio realizado por Mitsimponas et al. [92] el cual incluyó la reconstrucción con 130 colgajos escapulares/paraescapulares en 123 pacientes, reportaron que tras la cosecha el sitio donante pudo ser cerrado de manera primaria sin complicaciones, en tanto, informaron que en 16 colgajos se requirió una cirugía de revisión, mientras que la pérdida total fue de 5 colgajos (3.85%) y parcial de 3 (2.3%). En tanto, la rehabilitación dental mediante el uso de implantes oseointegrados fue realizado en 24 pacientes (19.7%) que, según los autores fue un número bajo debido principalmente a la reticencia de los pacientes a someterse a otros procedimientos quirúrgicos o bien al deterioro de su estado de salud general por el cáncer.

VI. RECONSTRUCCION DEL MAXILAR

La reconstrucción de los defectos del tercio medio es un desafío para el cirujano. La cirugía ablativa, que se realiza para tratar tumores y lesiones malignas, implica necesariamente una modificación del sistema estomatognático. El maxilar con su función respiratoria, deglutoria, estética, fonatoria y posicionadora del globo ocular es una estructura clave en el funcionamiento diario del ser humano [93].

Los objetivos esenciales de la reconstrucción palatomaxilar incluyen la proyección de la parte media de la cara, la restauración de los contrafuertes del esqueleto facial, recreación del paladar para permitir una deglución y fonación funcional, y la separación del territorio nasal y oral [94].

Después de la resección del maxilar, el tejido blando cicatriza y experimenta una contracción. Esta contractura se puede volver aún más grave con la fibrosis adicional inducida por la radioterapia adyuvante afectando significativamente el tercio medio generándose alteraciones de la proyección y la armonía facial. Además de la deformidad cosmética, la falta de soporte de la punta nasal y del labio superior puede provocar obstrucción nasal crónica y una incompetencia oral. El restablecimiento de los pilares y vigas del tercio medio ayudaría a devolver la arquitectura facial perdida [95].

La función masticatoria en pacientes post maxilectomía está estrechamente relacionada a su función deglutoria preoperatoria. La restauración de la misma se puede lograr de varias formas: modificar la dieta de un paciente, crear un paladar que permita el uso de una dentadura postiza, o mediante implantes oseointegrados. Independientemente del tipo de reconstrucción, la capacidad de mantener una nutrición adecuada y prevenir el reflujo es extremadamente importante para la calidad de vida y resultados funcionales del enfermo [96] [97].

La separación de las cavidades oral y nasosinusal juega un doble papel como parte de una reconstrucción funcional. Primero restaura la ruta natural de las secreciones nasales y orales a la faringe, que es esencial para permitir un drenaje adecuado y la prevención de infecciones. En segundo lugar, recrea la resonancia de la voz y afecta en gran medida el habla del paciente. Un cierre hermético y separación de estas dos cavidades es esencial para promover la curación a largo plazo y la restauración temprana de su capacidad alimentaria [98].

La patología maligna de maxilar superior, especialmente aquella localizada en el seno maxilar, crece de manera progresiva y silente, causando síntomas menores como sinusitis recurrente, desplazamiento dentario, insuficiencia ventilatoria nasal y procesos alérgicos. Por lo tanto, en el momento del diagnóstico, los tumores se consideran avanzados e invasivos [13]. El tratamiento de elección para los tumores maxilares es la cirugía, que implica la resección con márgenes de seguridad y la reconstrucción inmediata [94]. Se ha observado que un porcentaje considerable de tumores maxilares se disemina a la región cervical, por lo cual muchos autores recomiendan disección cervical regional, principalmente en los tumores extendidos a seno maxilar en estadio III y IV y en tumores indiferenciados. Posteriormente, muchos de estos tumores requieren enfoques adyuvantes, como la radioterapia y la quimioterapia [13]. En este trabajo, no se pretende enumerar las indicaciones para los diferentes tratamientos; más bien, se intenta identificar la técnica de reconstrucción más adecuada para el defecto posquirúrgico.

El primer uso de la cirugía reconstructiva en tercio medio se remonta a la India en el epílogo del 3000 AC, cuando se realizó un procedimiento de reconstrucción nasal con un colgajo frontal. En la actualidad los objetivos que debe alcanzar la reconstrucción maxilar según Cordeiro y Chen [99] son los siguientes:

- Eliminación del defecto maxilar y cierre de la herida quirúrgica.
- Prestación de apoyo al globo ocular (si está retenido) o relleno de la cavidad después de la exanteración.
- Ser una barrera con los senos paranasales y la fosa craneal anterior.
- Recuperación del contorno facial.
- Reconstrucción del paladar.
- Provisión de dentición funcional.

Dado que ninguna técnica quirúrgica única puede lograr todos estos objetivos, la reconstrucción maxilar puede variar dependiendo de la extensión de la resección (tanto del tejido duro como del tejido blando) y las comorbilidades.

Los defectos maxilares, se repararon históricamente con el uso de prótesis obturadoras. Sin embargo, los avances en el uso de otros tejidos como los colgajos pediculados y luego los colgajos libres microvascularizados, han aumentado considerablemente el número de opciones para la reconstrucción [100]. Al igual que en mandíbula, la reconstrucción del maxilar y los defectos de los tejidos blandos intra y / o extraorales se pueden realizar de inmediato (reconstrucción primaria) o en un segundo tiempo quirúrgico (reconstrucción secundaria). Según Navarro Cuéllar [101], las ventajas de la reconstrucción inmediata serían una cirugía en un solo un procedimiento y la mayor simplicidad de la técnica ya que no hay fibrosis después de la cirugía primaria o la radioterapia. También como ventaja se nombra la reinserción social y laboral más rápida, el menor daño psicológico causado por la deformidad y menor preocupación por la necesidad de cirugía en el futuro. Sin embargo, los procedimientos reconstructivos primarios muchas veces son demandantes y largos, requieren una infraestructura costosa y específica y también la coordinación de dos equipos trabajando simultáneamente. En base a esto, la reconstrucción retrasada o secundaria también sería una opción válida en la reconstrucción del maxilar superior. Resumiendo; una técnica quirúrgica más complicada por la fibrosis cicatrizal del área intervenida y la modificación de las estructuras vasculares por radioterapia, son las principales desventajas de diferir un procedimiento reconstructivo. Tampoco se pueden soslayar los efectos psicológicos y las severas restricciones funcionales asociadas con defectos faciales presentes en la vida del paciente por periodos largos de tiempo [7].

CLASIFICACION DE DEFECTOS DE MAXILECTOMIA

La maxilectomía implica la resección parcial o total del maxilar. El objetivo de la cirugía es eliminar por completo el tumor lo que se logra con un margen de seguridad adecuado. En la mayoría de los casos, el procedimiento se realiza para tratar tumores malignos, principalmente carcinoma de células escamosas. Dado que no existe una clasificación única internacionalmente aceptada para la maxilectomía, la literatura sugiere varias opciones, como las clasificaciones de Wells y Luce (año 1995), Spiro et al. (año 1997), Davison et al (año 1998), Cordeiro y Santamaría (año 2000), y Triana et. al, (año 2000), que se basan en la naturaleza del procedimiento en sí o en el defecto resultante, según lo indicado por Bidra et al. [102]. En el año 2000 Brown [103], publicó una clasificación de defectos de maxilectomía que se modificó en el 2010 por él mismo [104]. En esta monografía utilizaremos esta última clasificación propuesta por ser la más empleada en los textos de oncología y cirugía reconstructiva. Así, Brown clasifica los defectos de acuerdo con sus componentes verticales y horizontales.

Componente vertical.

- I. La maxilectomía no causa una fístula oroantral.
- II. Maxilectomía que no involucra la órbita.

- III. Maxilectomía que afecta piso de orbita, pero con retención orbitaria.
- IV. Maxilectomía con enucleación orbital o exanteración.
- V. Defecto orbitomaxilar.
- VI. Defecto nasomaxilar.

Componente horizontal

- a. Solo defecto palatino, que no involucra el alvéolo dental.
- b. Defecto menor o igual a la mitad unilateral.
- c. Defecto menor o igual a la mitad bilateral o transversal anterior.
- d. Defecto mayor a la mitad de la maxilectomía.

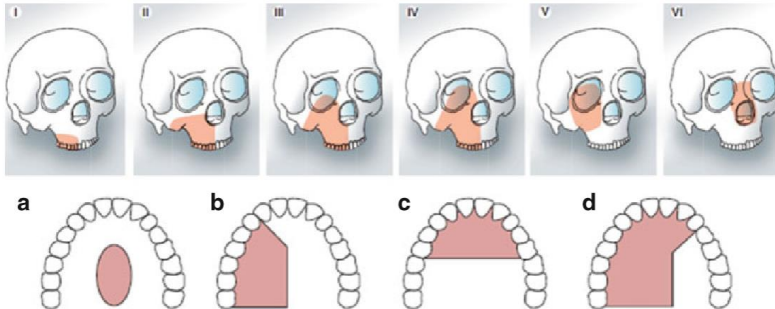


Figura 1: Defectos verticales y horizontales. Tomado de Brown, 2010.

La maxilectomía, en cualquiera de sus formas, es sin lugar a dudas una cirugía ablativa que, de no ser restaurada, puede dejar marcadas secuelas en el paciente. Poetker et. al, [105] informaron complicaciones invalidantes derivadas de la resección, que incluyeron fuga de líquido cefalorraquídeo, formación de mucocelos, neuralgia del nervio trigémino, osteomielitis, perforación de tabique nasal, comunicaciones oroantral y oronasal, pérdida de proyección de tercio medio, colapso nasal y ectropión.

TECNICAS RECONSTRUCTIVAS DEL MAXILAR SUPERIOR

A. OBTURADOR

Un obturador es cualquier artefacto protésico que impide la comunicación oroantral/ oronasal mientras que a la vez restablece la dentición y el habla. Es una opción simple y no quirúrgica, donde es necesario realizar una evaluación dental exhaustiva antes de la cirugía para poder realizar las extracciones necesarias de los dientes con mal pronóstico y tomar registros mediante impresiones con alginato al maxilar superior, para realizar un obturador si no se planifica la reconstrucción con elementos vitales. Sin embargo, puede ser difícil lograr que esta prótesis permanezca en su lugar, ya que se hacen antes de la cirugía, con lo que el ajuste y retención del aparato nunca serán precisos [106]. Los obturadores tienen las siguientes desventajas:

- Reconstrucción estética y funcional deficiente.
- Rinolalia.
- Retracción del tercio medio facial.
- Rehabilitación protésica inadecuada.
- Inserción dificultosa en pacientes con trismus.

Cao et al. en su revisión sistemática [96], concluyen que tanto los obturadores como los colgajos pueden ser eficaces para rehabilitar las funciones de los pacientes después de la ablación maxilar. Aunque muchos expertos creen que los obturadores deben ser aplicados solo en defectos pequeños, en varios estudios incluidos no se encontraron diferencias, lo que sugiere que los obturadores podrían funcionar de forma tan eficaz como colgajos en defectos de gran envergadura. Por ello argumentan que se requieren más estudios

de alta calidad para proporcionar más conclusiones antes de aplicar estos resultados en la práctica clínica. Sin embargo, conociendo las secuelas perjudiciales de la radiación en los tejidos duros y blandos de la cavidad oral, se puede predecir con alta seguridad, que un aparato externo no biológicamente integrado, con cualquier desajuste milimétrico, tiene el potencial de producir lesiones irreparables en el maxilar que lo sustenta.

B. COLGAJOS LOCALES

La reconstrucción de la cavidad oral después de la resección de una neoplasia es un tema desafiante para el equipo de cirugía oncológica de cabeza y cuello. Hay una variedad de opciones reconstructivas disponibles para resultados funcionales y cosméticos óptimos. Los colgajos libres se encuentran en la parte superior de la escala reconstructiva. Sin embargo, necesitan equipos altamente especializados para su ejecución. No siempre es posible disponer tanto del equipo ablativo y reconstructivo en la práctica médica diaria. Además, algunos pacientes no son buenos candidatos para la reconstrucción con colgajos libres. Enfermedad vascular periférica, tabaquismo crónico excesivo, y altas dosis de radioterapia previa en el sitio receptor se posicionan como contraindicaciones relativas para los procedimientos de microcirugía. Los pacientes que se someten a cirugías reconstructivas mediante colgajos libres también necesitan un posoperatorio extenso, una monitorización rigurosa del colgajo y hospitalizaciones más prolongadas. Por lo tanto, aquellos que tienen problemas de salud sistémicos críticos pueden necesitar opciones reconstructivas distintas a los colgajos libres, como los colgajos locales o regionales. El colgajo de músculo pectoral se ha utilizado ampliamente como primera opción de colgajos pediculados en cirugía reconstructiva de cabeza y cuello, sin embargo, su naturaleza contundentemente voluminosa limita su uso específicamente en tumores malignos en estadios iniciales de cavidad oral [107].

Los colgajos locales son la primera opción para defectos pequeños como los que afectan el paladar, la tuberosidad del maxilar y las comunicaciones oroantrales posterior a una resección oncológica. Tienen la ventaja de ser del propio individuo, cercanos al defecto y tener una baja morbilidad del sitio donante.

Bola Adiposa de Bichat

El colgajo de la almohadilla de grasa bucal ofrece una reconstrucción aceptable en una sola etapa para ciertos defectos maxilares. Su vascularización depende de tres arterias: bucal, temporal profunda (ambas ramas de la arteria maxilar interna) y la arteria facial transversa (rama de la arteria temporal superficial). El colgajo también se nutre por pequeñas ramas de la arteria facial. Tal diversidad de suministro garantiza la seguridad de esta opción reconstructiva [24].

La almohadilla de grasa de Bichat se puede usar para cerrar fístulas de paladar (post maxillectomía) y pequeños defectos mucosos aladaños. Es más adecuado para defectos de tamaño medio hasta un máximo de 4 cm de diámetro mayor, debido al volumen limitado del colgajo. Los colgajos de grasa bucal estarían indicados para cubrir defectos de maxillectomía clase I y IIa de Brown, con extensión hasta la línea media [24]. Como desventaja se indica que los defectos más grandes corren el riesgo de dehiscencia parcial secundaria a una tensión aumentada necesaria para cubrirlos. El volumen inadecuado del colgajo de almohadilla de grasa bucal en defectos quirúrgicos mayores hace necesaria la incorporación de otro tipo de colgajo. Una desventaja adicional del colgajo de la almohadilla de grasa bucal es que su falta de profundidad vestibular, podría ofrecer una escasa retención a cualquier artefacto protésico dental maxilar [24].

C. COLGAJOS PEDICULADOS REGIONALES

Los colgajos pediculados regionales se utilizaron por primera vez en el siglo XIX. Su supervivencia depende exclusivamente de la integridad del pedículo vascular una vez que el colgajo se ha diseñado. De acuerdo con Muzaffar et al. [108], los primeros colgajos utilizados para la reconstrucción del tercio medio fueron el colgajo deltopectoral, el colgajo pectoral mayor, el colgajo dorsal ancho, el colgajo de esternocleidomastoideo y el colgajo de trapecio. Si bien seguros y con una vasta experiencia en su uso por cirujanos reconstructivos, estos colgajos ostentan grandes dimensiones y son difíciles de adaptar a la mayoría de los defectos intraorales.

Los colgajos pediculados se usan para defectos más grandes en comparación a los locales. Carstens y col. [109] mencionan que los colgajos pediculados están limitados por la longitud del pedículo vascular y la falta de tejido suficiente para llenar el defecto. Sus características intrínsecas hacen que estos colgajos sean ideales para pacientes de edad avanzada y/o pacientes con alto riesgo cardiovascular donde otras alternativas rehabilitadoras, como los colgajos libres, están imposibilitados.

Se describirán de manera breve los colgajos regionales más utilizados en la reconstrucción del maxilar superior.

Colgajo de musculo buccinador

Se conforma de mucosa, submucosa y musculo, siendo un tejido delgado y flexible [110]. Está cubierto medialmente por la mucosa y lateralmente por el masetero, la rama mandibular ascendente, la almohadilla adiposa Bichat y la fascia bucofaringea. Anteriormente, se entrelaza con el orbicular del labio; posteriormente, se inserta en el ligamento pterigomandibular. Su vascularización está dada por la arteria bucal y la arteria facial quienes proporcionaron el suministro principal al colgajo [111]. El drenaje venoso es por el plexo pterigoideo y la vena facial. El colgajo de musculo buccinador puede tener una base anterior o posterior, lo que le permite ser utilizado tanto para defectos orales posteriores como anteriores del maxilar superior. Se puede planificar como colgajo pediculado o como colgajo en isla. Zhao [110] considera que este colgajo no debe elegirse cuando la arteria y la vena faciales están en riesgo durante una enfermedad que sea tributaria de realizar una disección ganglionar cervical.

Se puede tunelizar debajo del ligamento pterigomandibular para cerrar defectos de la mucosa palatina y faríngea, defectos alveolares maxilares y de piso de boca. Su diseño y desplazamiento también puede ser anterior, para tratar defectos cercanos del paladar duro, seno maxilar, piso de la cavidad nasal, labio e incluso órbita.

Colgajo de musculo temporal

El colgajo muscular temporal se describió por primera vez en 1898 por Golovine [112] para la reconstrucción de un defecto orbitario después de una exanteración de orbita. Cheung [113] describió la rica red microvascular del musculo temporal, que depende de tres arterias principales: la arteria temporal profunda anterior, la arteria temporal profunda posterior y la arteria temporal media. Esta nutrida vascularización hace que el colgajo temporal sea una técnica reconstructiva muy segura para defectos intraorales, con relativamente pocas complicaciones. La supervivencia de este colgajo se basa principalmente en la preservación de la arteria temporal profunda. Ahmed Djae et al. [114] argumentan las siguientes ventajas para el colgajo de musculo temporal:

- Cercanía del colgajo y el área a reconstruir.
- Musculo voluminoso con una vascularización adecuada y constante.
- Mínima morbilidad del sitio donante.
- El defecto cosmético en la fosa temporal se puede corregir con una prótesis o algún elemento que otorgue volumen.

Se utiliza este colgajo para defectos tipo Brown Ia y IIa [104]. En el caso de defectos de tipo IIIA, se utiliza para reconstruir el paladar en combinación con otros colgajos. La rehabilitación funcional se puede realizar con una prótesis mixta soportada en los dientes contralaterales y una prótesis parcial removible con aditamentos o implantes en el maxilar contralateral. Las complicaciones a menudo se asocian con el tamaño del defecto y la ubicación de la estructura a reemplazar incluyendo lo siguiente:

- Comunicaciones oroantrales por pérdida parcial o total del colgajo.
- Dificultades con la masticación y / o apertura oral.
- Paresia de la rama frontal del nervio facial.
- Hematoma, infección y defectos cosméticos en el sitio donante.

Colgajo de fascia temporoparietal con colgajo óseo parietal

En 1898, Brown y Monks informaron que utilizaron este colgajo para reconstruir el oído externo y el párpado superior. El colgajo fascial temporoparietal tiene un eje de rotación muy largo que, según Roy et al. [115], permite una alta movilidad. Además, Lam y Carlson [116] reportan que la anatomía del sistema de la arteria temporal es muy constante, con un suministro de sangre al colgajo proporcionado por la vena y la arteria temporal superficial, lo que la constituirían en una herramienta reconstructiva confiable. Sin embargo, Mokhal et. al [117] afirman que esta técnica de reconstrucción puede verse comprometida por lesiones traumáticas locales, cirugía previa, radioterapia y oclusión de la arteria carótida externa. Entre sus ventajas se incluyen un área grande de aproximadamente 14 x 17 cm de aporte de tejido, la delgadez del tejido (2 a 4 mm), que lo hace fácilmente manipulable y adaptable a la cavidad oral y la posibilidad de inclusión de hueso parietal. Entre

sus potenciales complicaciones se incluyen una posibilidad latente de lesión de la rama frontal del nervio facial, la generación de cicatrices antiestéticas y la alopecia en el tejido cicatricial.

En cirugía maxilofacial este colgajo es poco utilizado, ocupándose en la maxilectomía IIIa de Brown en combinación con el colgajo de músculo temporal. Así, el hueso parietal del colgajo sostiene el ojo en la posición correcta, y el colgajo miofascial temporal reconstruye el paladar. Puede incluir también tejido óseo para la reconstrucción de defectos malares, pero debido a su forma anatómica, alejada de la anatomía del hueso cigomático, tornan esta reconstrucción tremendamente dificultosa. Por tanto, se utiliza principalmente en defectos Brown del tipo IIIa, donde mantiene el globo ocular en su lugar.

Colgajo cervicopectoral

Para los defectos maxilares que requieren grandes reconstrucciones de piel facial, Sakellariou y Salama [118] consideran que el colgajo cervicopectoral es una excelente alternativa que proporciona un aspecto cosmético adecuado y evita el efecto irregular de otras técnicas. Además, la morbilidad del sitio donante es mínima, la disección es rápida, fácil y segura. Sin embargo, su uso en defectos intraorales es prácticamente inexistente, primero por el gran volumen otorgado por el colgajo y segundo, por existir otros colgajos de dimensiones apropiadas y concordantes con la cavidad oral. El colgajo cervicopectoral puede usarse en combinación con otros colgajos, como el colgajo miofascial temporal.

D. COLGAJOS LIBRES MICROVASCULARIZADOS

La transferencia y anastomosis microquirúrgica de tejido libre se ha convertido en el Gold Standard de la reconstrucción de grandes defectos oncológicos de cabeza y cuello. Debido a la riqueza de colgajos descritos, los cirujanos reconstructivos tienen múltiples opciones confiables a elegir para optimizar resultados funcionales y estéticos. En el caso del complejo palatomaxilar, existen múltiples colgajos libres con éxito demostrado. La discusión muchas veces está más centrada en la morbilidad subyacente del sitio donante, que, en la tasa de éxito del colgajo, sobre todo cuando el colgajo libre incluye tejido óseo, lo que crea desafíos específicos que deben tenerse en cuenta al cosechar cuantiosas estructuras corporales [119]. La transferencia de tejido y su posterior microanastomosis evita que la longitud del pedículo vascular sea una limitación para la reconstrucción maxilar. Además, permite que el colgajo se dirija de tal manera que pueda adaptarse con mayor precisión al defecto [120]. Es ideal que la estructura transferida intraoralmente permita la rehabilitación con implantes osteointegrados y/o la fabricación de una prótesis para la rehabilitación dentoalveolar. La reconstrucción de defectos compuestos extensos que involucren hueso, mucosa oral, piel, músculos, etc, muchas veces requiere una combinación de colgajos. Como requisito fundamental se deben reconstruir los pilares y vigas del macizo facial y el proceso alveolar utilizando componentes óseos para lograr un resultado satisfactorio a largo plazo [119].

A continuación, se describirá de manera breve los colgajos libres más frecuentes en la literatura actual para reconstrucción maxilar posterior a cirugía ablativa de tipo oncológica [24] [119].

1. Colgajo libre de recto abdominal

El colgajo libre de músculo recto abdominal es del tipo musculocutáneo, de fácil diseño y con un generoso pedículo vascular (basado en la arteria y vena epigástrica inferior profunda). Este colgajo ha asumido un papel importante en la reconstrucción de los defectos de cabeza y cuello debido a su facilidad de recolección, un pedículo vascular largo y alta confiabilidad [121]. Sirve como una fuente alternativa de tejidos cuando colgajos regionales no están disponibles o no son adecuados debido al tamaño del defecto o la distancia de la zona donante.

En tercio medio, se han reportado una multitud de diseños de colgajos que se adaptan prácticamente a cualquier defecto ablativo de maxilar. Los defectos de tipo IVa de Brown son la indicación ideal para este colgajo, que proporciona la mayor parte del tejido blando faltante. Se puede utilizar el colgajo de recto abdominal en combinación con el colgajo miofascial temporal; el recto abdominal proporciona el volumen y el músculo temporal para reconstruir el defecto del paladar blando y/o duro. También se utiliza para tratar defectos de tipo Brown IIIa, siendo una excelente alternativa al colgajo microquirúrgico de cresta iliaca [24].

El recto abdominal es una fuente útil de músculo vascularizado y de piel para una variedad de defectos oncológicos. Una de las grandes ventajas del colgajo libre de recto abdominal es su capacidad de transferir grandes cantidades de músculo bien vascularizado, además de cuantiosas cantidades de piel. Un músculo

bien vascularizado es fundamental para el tratamiento de heridas que recibieron o recibirán radioterapia y donde también se requiera la separación de cavidades [121]. Se reporta su masivo uso en la reconstrucción total de lengua, cuyo objetivo es suministrar suficiente volumen de tejido blando para una aproximación de la nueva lengua al paladar sin el uso de una prótesis de aumento palatino. Con todo lo descrito sin embargo goza de una desventaja, similar a la de cualquier colgajo musculocutáneo voluminoso, y es que proporciona poca masa a largo plazo como resultado de la atrofia por denervación, lo que puede intentar ser mermado dando una sobrecorrección del defecto en el acto reconstructivo.

2. Colgajo libre de fíbula

Este colgajo es una de las opciones más utilizadas para reconstrucción palatomaxilar y de tercio medio. Proporciona gran longitud de hueso vascularizado de hasta 25 cm. Las osteotomías pueden ser hechas en múltiples áreas siempre que se deje la capa perióstica intacta, lo que permite la reconstrucción en múltiples planos. También se puede cosechar una paleta grande de piel con el hueso subyacente, ideal para la reconstrucción compleja del paladar. Durante décadas desde su introducción, el peroné ha pasado por múltiples avances y cambios técnicos en su uso en tercio medio y mandíbula [119].

Futran et al. [122] demostraron altas tasas de éxito en 27 pacientes sometidos a reconstrucción de tercio medio mediante colgajo libre de fíbula en términos de fonación, deglución y un alto potencial rehabilitador para implantes dentales osteointegrados. Los estudios concluyen que el peroné funciona mejor y es altamente confiable para reconstrucción de maxilar superior. Peng et al. [123] analizaron la reconstrucción maxilar en 34 pacientes demostrando un éxito similar, permitiendo rehabilitación mediante implantes dentales, una estética facial armonizada, y la restitución del habla y deglución. Estos estudios describen el papel fundamental del colgajo libre de fíbula en permitir la osteointegración de los implantes dentales en el nuevo maxilar.

Varios estudios como los de Barber [124] y O Connell [125] estiman que la envergadura ósea del colgajo libre lo convierte en una excelente opción para defectos posteriores a una maxilectomía, donde un aparato protésico dental puede ser fijados a implantes osteointegrados. La longevidad en ese stock óseo es esencial para la osteointegración. En una evaluación que comparó el colgajo libre de fíbula con otros colgajos libres de tejido óseo, Wilkman et al. [88], evidenciaron que después de 2 años el peroné mostró la menor cantidad de reabsorción y pérdida de volumen óseo, siendo ésta de sólo el 1%.

Este colgajo no está exento de limitaciones. La longitud del pedículo puede ser limitada cuando se utiliza un gran segmento de hueso y el tamaño de la paleta cutánea puede dejar un gran defecto en el sitio donante.

Wilkman [88] en su estudio al comparar el peroné a otros colgajos libres óseos, encontró que tenía el tiempo intraoperatorio más breve y las menores cifras de pérdida hemática durante el procedimiento. Esta revisión también describió la incidencia de morbilidad en el sitio donante encontrándose como las más frecuentes dentro de los primeros 30 días la dehiscencia de la herida y el síndrome compartimental. Así también se enumeraron morbilidades tardías (después de los primeros 30 días) como anomalías en la marcha, dolor crónico y rango de movimiento reducido. Si bien presentes, ambas fueron la excepción y en general la morbilidad se consideró baja.

En los últimos años se han producido avances drásticos en la capacidad de manipular y utilizar el colgajo libre de fíbula para reconstrucciones complejas del tercio medio facial [126]. El hueso también se puede estratificar y acomodar mediante el uso de modelos estereolitográficos para reconstruir los defectos de los tres tercios faciales. Todos los avances recientes se basan en múltiples osteotomías y orientaciones fuera del plano de una paleta de piel adyacente, las que se basan en el principio de mantener intacto el periostio y los vasos perforantes de la piel. Así, el calibre constante del pedículo y el suministro vascular endóstico y perióstico, hacen posible realizar una múltiple segmentación espacial de la fíbula y dar con ello versatilidad geométrica en la reconstrucción siempre y cuando no se haya dañado el periostio [127]. En resumen, las ventajas del uso de este colgajo libre en la reconstrucción maxilar serían:

- Gran cantidad de hueso disponible (hasta 25 cm) que lo hace el colgajo óseo más grande.
- Posibilidad de moldear la paleta cutánea.
- Dos equipos quirúrgicos pueden trabajar simultáneamente.
- Morbilidad mínima del sitio donante.
- Pedículo con considerable calibre vascular que favorece la anastomosis microquirúrgica.
- Posibilidad de rehabilitación con implantes debido a la estabilidad primaria resultante del grosor de la cortical ósea.
- La vascularización abundante facilita la osteotomía y la adaptación del colgajo al defecto maxilar resultante.

En cuanto a las consideraciones rehabilitadoras, la colocación de los implantes debe retrasarse debido a la gran cantidad de material de osteosíntesis necesario para dar forma a la reconstrucción. Lo ideal es realizar el retiro del material de osteosíntesis ocupado inicialmente para reconstruir y luego insertar los implantes en el

neo maxilar. En esta misma línea, los implantes deben colocarse entre 12 y 18 meses después de la radioterapia, una vez que se haya eliminado el material de osteosíntesis.

3. *Colgajo de cresta iliaca*

Está indicado principalmente para defectos Brown tipo II y IIIa. En los defectos del tipo IIIa, el volumen orbital se puede restaurar colocando el componente óseo en posición vertical. Si el músculo oblicuo interno se incorpora como lo describen Duflo et al. [128], el defecto de la maxillectomía puede reconstruirse de manera segura, ya que la fístula se oblitera con el músculo, que se reepiteliza sin proporcionar un volumen excesivo. Baliarsing et al. [129] informan el uso de este colgajo óseo para la reconstrucción maxilar ya que permite la restauración de la cresta alveolar para la rehabilitación dental, proporciona tejido blando para separar defectos orales y nasales, apoya la órbita y garantiza la proyección malar adecuada. Así, se enumeran sus ventajas en reconstrucción maxilar:

- El colgajo se puede usar para dar forma a la cresta alveolar, la cresta infraorbital y el proceso cigomático del maxilar.
- Permite la colocación inmediata de implantes osteointegrados.
- El músculo oblicuo interno se puede usar para reconstruir el tejido blando intraoral.
- La paleta de piel se puede usar para reconstruir un defecto extraoral presente.

Como principales desventajas se enumeran:

- Hueso corto en longitud, de hasta 7–9 cm, con lo que el colgajo no puede usarse para defectos bilaterales.
- Presenta una movilidad limitada de los tejidos blandos con respecto al hueso.
- Morbilidad importante del sitio donante.
- Pedículo relativamente corto, que algunas situaciones hacen necesario el uso de injertos venosos, aumentando con ello el riesgo de trombosis, según informaron Brown et al. [72].

4. *Colgajo escapular*

El colgajo libre de escápula fue popularizado como una opción reconstructiva en el año 1986. Es extremadamente versátil ya que permite obtener hueso, músculo y una gran paleta de piel, componentes que pueden moverse libremente con relativa independencia para permitir la reconstrucción separada del segmento óseo. La capacidad de manipulación del hueso escapular, de ser segmentado por separado y a cierta distancia de la paleta cutánea y/o músculo es lo que lo hace extremadamente útil [119]. El colgajo de escápula brinda una amplia cantidad de hueso que puede ser cosechado para reconstruir grandes defectos palatomaxilares. La morbilidad del sitio donante en esta región es menos debilitante en comparación con otros colgajos óseos. Por su ubicación anatómica, la cosecha del colgajo requiere dos equipos que no podrían trabajar de forma simultánea, o que como mínimo, tornarían la labor muchos más dificultosa. Si bien es posible que no sea necesario reposicionar completamente al paciente debido a las nuevas posiciones de decúbito parcial, se requiere una posición que de todas formas complejizará la ablación y cosecha simultánea [130]. Clark et al. [131], mostraron excelentes resultados funcionales en pacientes después de usar el colgajo de escápula para defectos de maxillectomía. Todos los pacientes recuperaron sus dietas preoperatorias completas y lograron un rango de movimiento normal del hombro. De los 18 pacientes que se sometieron a pruebas de calidad de vida, 14 mantuvieron una dieta normal y 13 usaron dentaduras postizas con éxito [131]. La coincidencia anatómica entre la punta de la escápula y la forma del paladar, evaluada preoperatoriamente en la tomografía axial computarizada, se vuelve una razón común y de apoyo al uso de este colgajo en reconstrucciones palatomaxilares. La punta de la escápula se considera ideal para la reconstrucción de la plataforma palatina. Por otra parte, la paleta cutánea se puede utilizar para revestir tanto la cavidad oral como la nasosinusal [132].

Hasan et al. [133] concluyeron que el colgajo libre de escápula era la opción más favorable para la reconstrucción maxilar cuando compararon los beneficios versus la morbilidad general y las posibles complicaciones. Muchos otros estudios han demostrado apoyo y éxito para la escápula en la reconstrucción palatomaxilar, todos citando como principales ventajas su versatilidad y las múltiples orientaciones dentro de la cavidad oral.

Se ha suscitado un debate sobre el papel de la escápula y la rehabilitación con implantes dentales. Múltiples estudios han mostrado el potencial de reabsorción ósea de la escápula y cambios óseos sustantivos favoreciendo otros colgajos óseos como la fíbula o la cresta iliaca [134]. En contraste, otros estudios recientes han mostrado éxito en la rehabilitación con implantes de titanio en segmentos reconstruidos con injertos libres

de escápula tras una maxilectomía [135]. Por su parte Burgess et al. [136], al comparar colgajos óseos de cresta ilíaca, peroné y escápula, encontraron tasas de éxito similares posterior a la devolución de dentición funcional. Si bien la escápula es extremadamente versátil, la reserva ósea y la preocupación por la longevidad de la osteointegración pueden influir en la decisión del cirujano reconstructivo.

De acuerdo con Duflo et al. [128], el colgajo escapular tiene la ventaja de que el tejido blando se puede rotar y colocar de muchas maneras diferentes, lo que lo hace más funcional que otros colgajos microquirúrgicos. Si la rama angular de la arteria toracodorsal se incluye en el diseño, según lo propuesto por Triana et al. [137], la punta y el área más lateral del hueso pueden incluirse en el colgajo.

En resumen, su principal ventaja es la mayor independencia y capacidad móvil del tejido blando por sobre el hueso cosechado comparado con otros colgajos libres osteocutáneos. Como desventaja la cosecha simultánea es compleja por la necesidad de mover al paciente. Si bien versátil, su orientación espacial a veces no se torna tan sencilla. Y por último ofrece un pedículo vascular relativamente corto en comparación a otros.

5. Colgajo radial libre de antebrazo.

El colgajo anterobraquial radial clásico fue descrito en 1981. La incorporación de músculo, piel, hueso (colgajo osteocutáneo), y estructuras nerviosas le han brindado multiplicidad de usos con buenos resultados [138]. Soutar [66] fue pionero en su uso para reconstrucciones intraorales, y desde entonces este colgajo se convirtió en uno de los colgajos preferidos en el campo de la cirugía reconstructiva [139]. Futran [122] informó que el colgajo radial puede disecarse con hueso, aunque la longitud y el ancho del hueso disponible restringe su uso a pequeños defectos que no requieren implantes. Además, en pacientes que necesitan la reconstrucción de un defecto óseo intraoral, la primera opción es siempre el colgajo libre de fíbula. Para Duflo et al. [128], este es un colgajo ideal para la reconstrucción de defectos de la mucosa y defectos del tejido blando de la cavidad oral y el paladar blando. Es ideal tanto para superficies extensas como para pequeños volúmenes. Generalmente no se indica la utilización del colgajo osteofasciocutáneo del antebrazo radial para la reconstrucción maxilar por las siguientes razones:

- La cantidad de hueso que se puede obtener es limitada porque es necesario mantener la continuidad del hueso radial remanente y la disponibilidad ósea está limitada al 40% de la circunferencia del radio.
- Gran morbilidad del sitio donante con hasta un 25% de fracturas patológicas.
- Los implantes dentales que se pueden usar son muy cortos, por lo que no son útiles para la rehabilitación protésica funcional.

El tendón palmar largo y parte del radio podrían incluirse en el colgajo, dando la opción de reconstruir defectos de tejido compuesto. El nervio cutáneo antebraquial lateral puede elevarse dentro el colgajo también, facilitando la inervación sensorial al tejido reconstruido.

El colgajo libre radial del antebrazo tiene un efecto positivo en la restauración de la función y la apariencia en pacientes con defectos intraorales de tejidos blandos después de la cirugía resectiva tumoral. Su pedículo vascular se basa en la arteria radial, que se acompaña de dos venas de la misma longitud y la mitad del diámetro que drenan en la vena cubital. También está presente una vena superficial, la cefálica. La arterial radial goza de un calibre vascular de 2 a 2,5 mm y un pedículo de 20 cm, vaso sanguíneo consistente y de dimensiones generosas a la hora de la realización de la anastomosis y, más importante aún, lejos del defecto, que cobra relevancia por la posibilidad de colindar con vasos previamente irradiados. Su paleta de piel flexible, relativamente lampiña, poco voluminosa y con la capacidad de cubrir las formas complejas dentro de la cavidad bucal le otorgan una ventaja por sobre otros elementos reconstructivos [140].

Cuando se realizan resecciones extensas por vía intraoral, especialmente después de resecciones de lengua, este colgajo ofrece menos resistencia a los movimientos en comparación a otras opciones más voluminosas [138]. Otra ventaja es que se puede cosechar un colgajo grande en extensión de partes blandas (de hasta 30 x15 cm) lo que permite utilizar varias islas de piel. Su relativa fácil elevación, con vasos sanguíneos grandes, confiables y constantes y la ubicación de sitio donante distante de la resección de cabeza y cuello, que permite la simultaneidad de los equipos quirúrgicos en la labor, lo han convertido en un caballo de batalla para el reemplazo de tejidos blandos en la cirugía oncológica de cabeza y cuello [139]. Sus principales aplicaciones en defectos maxilares y de tercio medio son:

- Mucosa bucal, paladar duro y blando, naso y orofaringe.
- Orbita y defectos faciales de piel.
- Incorporación de parte del radio como colgajo osteocutáneo para ciertas regiones del maxilar y área nasal.
- Incorporación del tendón palmaris longus que actuaría como cabestrillo para apoyar la reconstrucción del labio.

Cuando se incorpora hueso radial en el colgajo, el tejido óseo reconstruido del radio es demasiado débil para soportar las tensiones masticatorias normales. Además, se debe tener cuidado de prevenir el riesgo de fractura del sitio donante, el cual debe ser inmovilizado de 6 a 8 semanas posterior a la toma del colgajo, a diferencia de la inmovilización de una semana cuando el tejido cosechado es fascio o músculocutáneo (no incorpora hueso radial). La longitud máxima del radio es de 10 a 12 cm y el espesor de hasta 40% de la circunferencia del hueso [141]. Urken et al. [94], refieren que, de los 186 colgajos para reconstrucción de defectos maxilares, 56 fueron realizados con colgajo libre radial de antebrazo. Importante destacar, que no se incorporó tejido duro en ninguno de los colgajos radiales, solo tejido blando. Así, en este estudio el colgajo libre radial de antebrazo, fue el colgajo más utilizado para reconstrucción de tejido blando maxilar y el segundo colgajo libre más utilizado en total (primero fue el de fíbula), contemplando la reconstrucción de defectos de mucosa yugal, reborde alveolar, paladar duro y blando.

VII. REVISION BIBLIOGRAFICA DE LOS COLGAJOS LIBRES

DEFINICIÓN:

Un colgajo libre microvascularizado puede ser definido como un segmento de tejido vivo completamente desprendido de su aporte vascular y reconectado a los vasos receptores utilizando microcirugía [61]. Las anastomosis microvasculares pueden ser realizadas a la arteria facial, tiroidea, lingual o carótida externa, mientras que la vena yugular externa, ramas de la vena yugular interna, venas linguales o faciales pueden utilizarse como vasos de salida. En la técnica microquirúrgica propiamente tal, el problema fundamentalmente es la circulación venosa de los colgajos. Mientras más venas se anastomosen, más seguro será el colgajo libre [62].

UN POCO DE HISTORIA:

Las primeras técnicas que se reportaron al inicio de la década de 1970 consistían en la transferencia de diferentes tejidos como hueso, músculo, piel o vasos sanguíneos, que mantenían una conexión con el sitio donante mediante un pedículo vascular. Los colgajos pediculados osteomiocutáneos más frecuentemente utilizados fueron los de costilla con músculo pectoral mayor, el de clavícula con músculo esternocleidomastoideo y el de escápula con músculo trapecio. A pesar de que se obtenían mejores resultados con estas técnicas al otorgar hueso vascularizado para restaurar el arco mandibular, presentaban limitaciones respecto a la movilidad de los tejidos, así como también en los resultados estéticos obtenidos que, en ocasiones, llegaban a ser indeseados. Así, en la década de 1980 irrumpió la posibilidad de utilizar colgajos libres, cosechados en sitios distantes de los maxilares. Mediante esta técnica, no sólo el tejido óseo era transferido, sino que también músculo, piel y vasos sanguíneos eran incorporados [142]. En dos reportes separados, Taylor [26] así como Sanders y Mayou [143] describieron la arteria y vena circunfleja profunda (DCIA/V del inglés *Deep Circumflex Iliac Artery/Vein*) como un pedículo vascular seguro y fácil de utilizar para transferir hueso y piel de cresta ilíaca constituyéndose así, como una técnica de colgajo libre. Esta técnica permitía un adecuado volumen óseo que se asemejaba en tamaño y forma a la mandíbula, sin embargo, su pedículo vascular era relativamente corto y la paleta cutánea era muy voluminosa para su uso en cavidad oral. Asimismo, la morbilidad del sitio donante era significativa y limitante para los pacientes intervenidos. No obstante, se constituyó como una técnica revolucionaria, pues además otorgaba un adecuado volumen óseo para la instalación de implantes dentales [144].

En 1986, Sawrtz et al. [145] presentaron el colgajo libre osteocutáneo de escápula para su uso en la reconstrucción de cabeza y cuello. En 1989, Hildalgo [146] fue el primero en reportar la transferencia de hueso de fíbula para reconstruir un defecto segmentario mandibular. Desde entonces, su uso se ha transformado en el estándar de oro para la reconstrucción de defectos oromandibulares.

El avance de estas técnicas de transferencia de tejido se ha acompañado de un desarrollo tecnológico en imágenes perioperatorias, sofisticación de instrumental para las anastomosis, lentes y microscopios, de manera que la microcirugía se ha consolidado como una disciplina fundamental en la implementación de los colgajos libres en la región de cabeza y cuello. Sin embargo, según Fernandes [147], a pesar de que estas técnicas han estado disponibles por más de 30 años, su utilización por parte de los cirujanos maxilofaciales americanos ha sido más bien dificultosa, principalmente por la falta de entrenamiento en cirugía microvascular. Evento significativo y determinante, ya que el principal factor que contribuye al buen pronóstico y éxito de los colgajos microvasculares es la habilidad quirúrgica seguido de los cuidados postoperatorios [148].

CONCEPTOS BIOLÓGICOS:

Los colgajos libres osteocutáneos permiten la cicatrización del tejido óseo independientemente del compromiso vascular del lecho receptor. Son capaces de mantener el microambiente del tejido óseo, preservando los osteocitos, lo que permite una cicatrización primaria con relativa autonomía, en lugar de depender del proceso de remodelación del hueso receptor, el cual puede estar comprometido por radiación, infección o necrosis avascular [63]. De su biología cicatrizal se desprenden sus indicaciones, las cuales son principalmente defectos segmentarios mandibulares mayores a 6 cm, compromiso del tejido blando asociado, lecho quirúrgico irradiado, extensión del defecto hacia la región sinfisaria o parasinfisaria y la reconstrucción mandibular total [63].

TIPOS DE COLGAJO LIBRE:

Entre las opciones reconstructivas mediante colgajos libres más frecuentes de los maxilares se encuentran la fíbula, radial, escápula y cresta ilíaca. En una revisión sistemática y metaanálisis realizado por Brown et al. [72] que involucró 222 artículos publicados entre el año 1990 y 2015, y que correspondían a 9499 defectos mandibulares, los autores reportaron que los colgajos libres más utilizados fueron la fíbula (6178 colgajos), radial (1127 colgajos) y escápula (709 colgajos). En tanto, en una revisión sistemática realizada por Moubayed et al. [73] que incluyó 60 artículos, los investigadores evidenciaron que los colgajos libres más utilizados fueron el de fíbula (982 colgajos), radial de antebrazo (201 colgajos), cresta ilíaca (113 colgajos) y escapular (50 colgajos).

La elección depende de múltiples factores, entre los que se encuentran la extensión y el área del defecto, la necesidad de una rehabilitación oclusal con implantes endoóseos, factores del paciente como la edad, condición médica general, tolerancia al tratamiento y, finalmente, las habilidades, preferencias e infraestructura del equipo médico [142]. Según Chen et al. [149], la selección del sitio donante debiese guiarse de acuerdo con la cantidad y composición del defecto, irradiación del sitio receptor, vasos del lecho receptor y del colgajo, color de piel y textura del sitio donante, número de osteotomías requeridas para simular la anatomía del sitio perdido, velocidad de la cicatrización ósea y posibilidad de rehabilitación en base a implantes endoóseos. De acuerdo a lo anterior, en la literatura incluso se han publicado algoritmos que intentan guiar la elección de una alternativa sobre otra [1] [150] [76] [151].

TASAS DE ÉXITO:

Se ha reportado en la literatura una tasa de éxito de los colgajos óseos microvascularizados para la reconstrucción de los maxilares en un 95% o más, con cifras favorables similares entre las distintas opciones [70]. En un estudio realizado por Van Gemert et al. [35] el cual incluyó a 83 pacientes con defectos segmentarios mandibulares, de los cuales en 46 se utilizaron colgajos de fíbula, 22 de cresta ilíaca y en 15 pacientes se utilizó un colgajo libre de antebrazo con una placa de reconstrucción, encontraron que el éxito estaba significativamente asociado con el tipo de colgajo. Así, los pacientes con colgajos óseos microvascularizados tuvieron un éxito significativamente mayor (98% el primer año y 93% el segundo año) que los que fueron reconstruidos con colgajos libres de antebrazo y placas de reconstrucción (64% el primer año y 25% el segundo año). Por otra parte, tal como se mencionó antes, el colgajo de fíbula es el más utilizado y reportado en la literatura [72], de allí que existan múltiples estudios que investiguen sus tasas de éxito. En una revisión sistemática y metaanálisis realizado por Awad et al. [77], que incorporó 71 estudios, se reportó que en un total de 2305 pacientes sometidos a reconstrucción con colgajo vascularizado de fíbula con una tasa de éxito del 93% con un rango que varió entre 45.5% y 100%. Es interesante mencionar además que en este estudio no se encontraron diferencias estadísticamente significativas en las tasas de éxito entre los pacientes que se reconstruyeron de manera primaria versus secundaria.

Finalmente, es interesante observar la tasa de reabsorción del tejido óseo en los colgajos osteocutáneos más documentados. Según un estudio realizado por Wilkman et al. [152], que incluyó a 38 pacientes reconstruidos con colgajos osteocutáneos, de los cuales 5 pacientes fueron con colgajos escapulares, 8 con colgajo de fíbula y 25 con cresta ilíaca. Tras un análisis comparativo clínico e imagenológico (mediante tomografía axial computada) del volumen óseo a 2 años, se observó que la reabsorción de ósea fue del 14% para la escápula, de 3% para cresta ilíaca y de 1% para la fíbula. En el estudio no se encontró que factores como la radioterapia, edad del paciente o género influyeran en la reabsorción.

FALLA DEL COLGAJO:

Con respecto a las causas más frecuentes de fallas de los colgajos microvascularizados se encuentran la trombosis (arterial y venosa), variaciones anatómicas y los errores en la disección del tejido por anomalías del pedículo vascular y problemas en la elevación del colgajo [153].

Un estudio realizado por Pohlenz et al. [154], tuvo como objetivo analizar los desenlaces y complicaciones de 1000 colgajos libres microvascularizados en 972 pacientes entre el año 1987 y 2010. En este estudio, un 28% correspondieron a colgajos de latísimo del dorso, 27% de radial de antebrazo, 20% de cresta ilíaca, 12% de fíbula, 6% de yeyuno, 2% anterolateral de muslo y 5% de otros colgajos. En la investigación se encontraron 130 colgajos que fracasaron (7.6%), de estos, 58 correspondieron a fallas completas (44.6%) y 72 a fallas

parciales (55.4%). La oclusión vascular (trombosis) fue la causa primaria para la pérdida total del colgajo, siendo la trombosis venosa más frecuente que la arterial (4.5% arterial y 6.8% venosa). La mayoría de las fallas de los colgajos ocurrió durante las primeras 36 horas. Importante mencionar que 121 colgajos requirieron una revisión quirúrgica por fallas tempranas y el éxito de esta reparación fue del 48%, siendo esta cirugía de revisión la conducta mandatoria en el manejo de un colgajo libre comprometido. Se encontraron también algunas otras complicaciones menores en el sitio receptor en 246 pacientes, siendo más frecuente la necrosis parcial (29.3%), dehiscencias (27.2%) y hematomas (23.2%).

Respecto a las complicaciones del sitio receptor, en un estudio realizado por Van Gemert et al. [35] que involucró a 79 colgajos de fíbula para la reconstrucción mandibular, se investigaron las complicaciones tempranas y tardías del sitio receptor. Se reportó una tasa de éxito de 87%, mientras que 48 complicaciones ocurrieron en 41 reconstrucciones (es decir, algunos colgajos presentaron más de una complicación), donde 19 requirieron una intervención quirúrgica dentro de 6 semanas siendo la mayoría problemas vasculares precisando una intervención inmediata, destacando además que estas complicaciones tempranas estaban asociadas con aquellos defectos que cruzaban la línea media. En tanto, 29 complicaciones requirieron una intervención después de las 6 semanas de la reconstrucción debido mayoritariamente a infecciones o dehiscencias de la herida. Por otra parte, las complicaciones tardías ocurrieron luego de meses o años por falla del material de osteosíntesis, y estuvieron fuertemente asociados con el hábito tabáquico.

Como se mencionó, la falla total del colgajo es una complicación rara pero catastrófica que usualmente es secundaria a un problema en la anastomosis microvascular con la subsecuente trombosis. La necesidad de volver a explorar la anastomosis se ha reportado entre un 10 y un 12%, con un nivel de evidencia 4. Cuando los colgajos son sometidos a una cirugía de revisión en un tiempo oportuno, la revascularización exitosa se ha observado entre un 70 a 80% de los casos. Esto ha llevado a establecer que la monitorización del colgajo en el periodo postoperatorio tiene que ser un acto riguroso e intensivo [155].

MONITORIZACIÓN:

La valoración clínica del colgajo por medio de la inspección física evaluando su color, turgencia, calor, sangrado y llene capilar, ha sido lo más frecuentemente utilizado por décadas. Incluso se han creado herramientas como algoritmos y protocolos de vigilancia para el personal de enfermería y residentes encargados del cuidado del paciente y del colgajo. Por ejemplo, dentro de las recomendaciones entregadas están que el color del colgajo debiese ser inspeccionado siempre que sea posible con luz natural o difusa artificial y compararse con los tejidos sanos adyacentes. La perfusión por su parte debiese ser chequeada cada hora durante las primeras 48 horas con una sonda Doppler. La temperatura de la piel revisada y comparada con los tejidos adyacentes y evaluar cambios en la turgencia del colgajo donde un aumento de esta puede corresponder a un hematoma o seroma, mientras que cuando se encuentra flácido y pálido se asume un flujo arterial ausente [61].

A pesar de la exhaustiva inspección clínica, la incidencia de complicaciones, cirugías de revisión y tasa de supervivencia del colgajo no han cambiado. Esto ha llevado a la búsqueda de modalidades tecnológicas que permitan complementar el examen clínico, donde el método más utilizado es la instalación intraoperatoria de un monitor Doppler. Este puede ser colocado mediante una envoltura alrededor de una arteria o puede ser usado como parte de un dispositivo de acoplamiento implantable [155]. Esta herramienta complementa información a la monitorización clínica y adquiere aún más importancia cuando se realizan colgajos sin paleta cutánea, en los cuales la vigilancia clínica no logra un buen seguimiento [156].

Si bien al inicio la Ecografía Doppler era utilizada para la monitorización venosa debido a que el mayor número de complicaciones ocurren en este territorio, diversos estudios han reportado su uso en la monitorización del flujo arterial [157] [158]. Esto sustentado en el hecho de que cuando existen trombosis venosas, aparecen signos que permiten realizar un diagnóstico relativamente precoz, situación que no ocurre cuando el flujo arterial es el comprometido, donde la sospecha clínica tiende a ser más tardía, por lo que una cirugía de revisión generalmente se encuentra con un colgajo isquémico, cuyo rescate resulta sumamente complicado (considerando como una ventana de tiempo crítica entre 8 y 12 horas de ocurrido el evento) [156]. De esta forma, la monitorización mediante sonda Doppler no sólo permitiría elevar el éxito de los colgajos microquirúrgicos, sino que también pesquisar problemas en el intraoperatorio de forma temprana.

Schmulder et al. [159] compararon 259 pacientes microquirúrgicos monitorizados mediante un Doppler implantable versus 289 pacientes monitorizados sólo clínicamente, reportando que el primer grupo tuvo una supervivencia global significativamente mayor que el segundo grupo (96.14% versus 89.27%). Además, la tasa de reexploración fue también mayor en el primer grupo, situación lógica y razonable porque los sistemas de alerta son activados más prematuramente en el contexto de una monitorización rigurosa.

Rappoport et al. [156], en su estudio que incluyó 20 pacientes con colgajos microquirúrgicos, de los cuales 10 fueron radiales, 7 de fíbula (4 con y 3 sin paleta cutánea visible), 2 anterolaterales de muslo y uno de recto abdominal, tuvo como objetivo evaluar el uso de una sonda Doppler para verificar la permeabilidad y el flujo de la anastomosis en colgajos libres microvascularizados. Los autores reportaron que se realizaron 6 cirugías de revisión, donde los hallazgos encontrados fueron edema del colgajo (un caso) y hematomas (cinco casos),

sin ninguna pérdida total de los mismos. De los pacientes que fueron sometidos a una reexploración, en un caso hubo sospecha tanto clínica como por el Doppler implantado; en 4 solamente sospecha clínica, y en uno solo por cambio en la señal Doppler. Además, se señaló que en los pacientes se utilizó el monitor por un promedio de 9.5 días y la sonda se retiró a los 14 días postoperatorios sin incidentes, ya fuera hospitalizado o en forma ambulatoria. Los autores concluyen que esta monitorización por medio del Doppler es útil aun cuando los colgajos tienen un testigo cutáneo visible, complementando información al momento de decidir una cirugía de revisión.

Considerando que algunos cirujanos reportan en la literatura, además de la monitorización clínica del colgajo, el uso de dispositivos como el Doppler ultrasónico o externo para evaluar el compromiso vascular del colgajo, existe interés y debate respecto a qué dispositivo en particular, si el Doppler externo o el interno, ofrecen una mejor monitorización y el aumento de la tasa de rescate del colgajo. Hosein et al. [160], en un estudio retrospectivo que incluyó la reconstrucción con 176 colgajos libres en 167 pacientes, buscaron comparar la efectividad de la sonda Doppler (ID) con el Doppler externo o de ultrasonido (ED) en la monitorización postoperatoria de los colgajos. Fue reportada una diferencia estadísticamente significativa en la supervivencia total del colgajo a favor de la sonda Doppler (ID 98% versus ED 89.3%) y en la pérdida total del colgajo (ID 2% versus ED 10.7%). Sin embargo, si bien mayor para ID la diferencia en la tasa de rescate del colgajo no fue estadísticamente significativa. También se evidenció una media de tiempo postoperatorio menor para la reexploración del colgajo en el grupo monitorizado a través de ID, desde 48 horas a una semana luego de la cirugía inicial (ID 74.5 horas versus ED 136.8 horas).

REHABILITACIÓN CON IMPLANTES:

El comportamiento de los implantes endoóseos en los colgajos osteocutáneos también suscita gran interés en el contexto de la reconstrucción de pacientes sometidos a cirugías resectivas secundarias a patología oral maligna. En una revisión sistemática publicada recientemente por Khadembaschi et al. [161], cuyo objetivo fue entregar una actualización respecto a las tasas de supervivencia de los implantes oseointegrados en los colgajos osteocutáneos más frecuentemente utilizados en la reconstrucción maxilar y mandibular, así como también de los factores que la afectan, y que incluyó 32 artículos con un total de 2626 implantes instalados en colgajos de fíbula, cresta ilíaca, escápula y radial de antebrazo, se reportó que la supervivencia acumulada fue de un 94% a los 5 años para la fíbula y la cresta ilíaca, sin diferencias estadísticamente significativas entre ellas. Para el colgajo de escápula y radial de antebrazo, los estudios fueron más limitados, sin embargo, se reportó una alta supervivencia para el primer grupo (98.3%-100%) y menor para el segundo (23-100%). Por otra parte, los factores que afectaron la supervivencia del colgajo incluyeron la radioterapia y el estadio de la patología oral maligna.

Es preciso destacar que, si bien lo ideal es realizar una rehabilitación en base a implantes oseointegrados, en la literatura se reporta que el número de pacientes en los que finalmente esto se logra luego de la reconstrucción con colgajos microvascularizados es variable. Por ejemplo, en un estudio realizado por Van Gemert [35], sólo un 44% de los pacientes tuvo una rehabilitación dental completa, y de ellos sólo el 28% fue en base a prótesis implanto soportadas, lo cual concuerda con otros reportes como los de Awad [77], Khadembaschi [161] y Avraham [162]. Garret et al. [163], encontraron que un 29% de los pacientes que eran candidatos a prótesis implanto soportadas optaron a una convencional debido a limitaciones de tiempo y dificultades en aceptar nuevos procedimientos.

TÉCNICA DE ANASTOMOSIS MICROVASCULAR

EVALUACION PREOPERATORIA

La evaluación preoperatoria es fundamental para seleccionar los pacientes adecuados, optimizar el estado médico y definir la técnica reconstructiva más adecuada. Los factores a considerar incluyen principalmente el colgajo (valorando estado vascular, cantidad y calidad de tejido), el sitio donante (evaluando funcionalidad, aspecto cosmético y calidad de tejido) y el paciente (estado médico y estadio del tumor).

Colgajo: La mayoría de los pacientes con cáncer de cabeza y cuello son fumadores y mayores de 40 años. Por lo tanto, se debe evaluar cuidadosamente la circulación periférica y la calidad de la piel. La aterosclerosis grave no es necesariamente una contraindicación para una cirugía que contemple la utilización de colgajo libre microvascular. En el examen clínico preguntar sobre la historia de claudicación intermitente, antecedentes de trombosis venosa profunda y venas varicosas, traumatismos o fracturas previas que podrían justificar estudios más exhaustivos (como Ecografía Doppler por ejemplo). Debe realizarse test de Allen antes de cosechar un colgajo libre radial de antebrazo para evaluar si el suministro arterial cubital colateral a la mano es suficiente si la irrigación de la arteria radial está perdida [7]. Se debe recolectar la cantidad de tejido

adecuada para reconstruir el defecto. En defectos extensos en superficie, se puede agregar una segunda isla de piel basada en el mismo pedículo o un segundo colgajo libre, o incorporar colgajos intraorales de forma complementaria. Colgajos voluminosos o aquellos con una piel gruesa inelástica puede ser inadecuado para reconstruir defectos donde la movilidad es importante. Por ejemplo, el colgajo libre de radio es la opción preferida para defectos extensos de piso de boca o grandes o defectos de lengua. El espesor de la grasa subcutánea es un factor importante en términos de volumen y flexibilidad del tejido y debería ser mínimo en la reconstrucción anterior de la cavidad oral lo que podría excluir el uso del colgajo anterolateral de muslo en la mayoría de los pacientes. En otras situaciones, puede resultar ventajoso un volumen adicional, por ejemplo, después de una glosectomía total. La calidad, volumen y longitud de hueso requerido con los colgajos óseos dependen del defecto. El colgajo de fíbula es el hueso más versátil para reconstruir defectos óseos en cabeza y cuello ya que otorga una dimensión estructural adecuada y una buena calidad ósea para la rehabilitación con implantes dentales [39].

Sitio donante: La morbilidad y función del sitio donante puede influir en la elección del colgajo. Un obrero, pintor o deportista podrían preferir omitir su antebrazo hábil como sitio donante. La piel que se transfiere del tronco y las regiones internas de las extremidades generalmente es mucho más pálida que la cara, mientras que ciertas regiones solapas tomadas del cuello como los colgajos pediculados de la arteria submentoniana darían una mejor mimetización del color. En esta línea el colgajo anterolateral de muslo ha ganado popularidad en los últimos años, pues su cicatriz se puede ocultar bajo la ropa [164].

Paciente: Es mandatorio evaluar la condición del paciente para someterse a cirugía mayor. Si bien la edad avanzada y la falta de una buena condición física no son contraindicaciones en el uso de colgajos libres, es fundamental optimizar los recursos y no someter a cirugías complejas desde el punto de vista técnico y quirúrgico, a pacientes cuyo estatus vascular o pronóstico médico no es favorable y donde se podría optar por opciones quirúrgicas más rápidas, menos demandantes o invasivas que los colgajos libres microvascularizados, tales como un cierre primario o colgajos regionales [160]. Fundamental no solo evaluar el estado médico, sino también el estadio del tumor.

CONFIGURACIÓN DE LA SALA DE OPERACIONES:

El pabellón debe configurarse para que trabajen dos equipos de manera simultánea con el fin de reducir el tiempo quirúrgico. Así un equipo médico resectivo y el otro reconstructivo (que eleva el colgajo), pueden cohabitar en un quirófano buscando el mismo objetivo. Minimizar la duración de la cirugía tiene beneficios para el paciente y para la supervivencia del colgajo ya que los tiempos de isquemia tolerados son diferentes para cada tejido, pero en general el tiempo máximo que puede permanecer un colgajo libre ya cosechado fuera de su sitio receptor, son 4 horas. La utilización solución salina de heparina como fluido de riego, donde se utilizan 5000 unidades de heparina en 50 ml de solución salina, para lavar e irrigar vasos (sin separar o dañar el endotelio capa de arteria), es una constante durante el trabajo en microcirugía vascular. La elección de la extremidad se basa principalmente en el tipo y la ubicación del defecto quirúrgico y en qué lado del cuello se realizarán las anastomosis vasculares.

DISEÑO DEL COLGAJO:

Con el enfoque tradicional de dos equipos, el cirujano oncológico reseca el tumor inicialmente para que el cirujano reconstructivo pueda inspeccionar el defecto y planificar el colgajo. La resección se realiza primero o inmediatamente después de la disección cervical (de estar indicada). El cirujano reconstructivo comienza a elevar el colgajo una vez que ya tiene alguna idea sobre las dimensiones del defecto resultante. Generalmente se inspecciona el tumor al momento de la exposición inicial antes de la resección y se calcula la anatomía normal y la de el defecto; luego se dibuja el colgajo en papel estéril, se recorta la plantilla de papel y luego se transpone al sitio donante para planificar la dimensión del colgajo. Pueden surgir problemas inesperados de la técnica descrita como errar en la dimensión exacta del defecto, la resección puede ser mayor o menor de lo planeado, se pueden encontrar variaciones anatómicas inesperadas, aterosclerosis grave o perforantes vasculares poco fiables. La sofisticación de la imagenología y la irrupción actual de la planificación 3D han mejorado sustantivamente la predictibilidad de la resección y la reconstrucción de defectos oncológicos, acotando los tiempos en el intraoperatorio y mejorando sustancialmente los resultados terapéuticos [86].

PRINCIPIOS DE ELEVACIÓN DE UN COLGAJO:

El tamaño del colgajo debe ser adecuado, no muy pequeño, con tal de evitar la tensión una vez que se genere su cierre en la zona receptora. En lo preferente evitar la sobredimensión del colgajo; ya que a mayor tamaño mayor morbilidad y peor postoperatorio. Se debe intentar tener un campo sin sangre, lo que se consigue con la utilización de compresión por medio de torniquetes en colgajos radial de antebrazo y de fíbula. En adultos la presión promedio del torniquete para el brazo es 250 mmHg y de 300 mmHg para la pierna. Un campo

exangüe permite una optimización del trabajo y de los tiempos en el intraoperatorio. La utilización de Ligaclips es preferible a la coagulación bipolar ya que no dañan la noble y frágil estructura de los vasos sanguíneos.

PREPARACIÓN DEL PEDICULO VASCULAR Y DEL COLGAJO:

Dentro de las consideraciones previas a la anastomosis encontramos el largo del pedículo para evitar que las venas se roten, enreden o retuerzan, evitar la rotación de los mismos colgajos y lograr su anatomía original dentro de las posibilidades. Procurar mantener intactos los vasos (especialmente las venas) hasta que se haya tomado una decisión sobre qué recipientes se utilizarán para la anastomosis es primordial. También se debe modelar la longitud del pedículo para que llegue sin inconvenientes a la vena yugular interna, arteria tiroidea superior, arteria facial o arteria cervical transversa. Los problemas con la longitud del pedículo ocurren especialmente cuando el recipiente contralateral del cuello se utiliza para las anastomosis vasculares. En cuanto a la incompatibilidad potencial de tamaños venosos, es preferible interponer un injerto venoso a un vaso receptor más grande, que anastomosar una vena pequeña o que la anastomosis sea bajo tensión, aun cuando subsecuente a esta acción, se aumente la posibilidad de falla del colgajo por la generación de trombos. Se debe separar con cuidado la vena de la arteria para facilitar las anastomosis respectivas. Por último, proceder a desinflar el torniquete y buscar obtener una hemostasia meticulosa del colgajo y el lecho quirúrgico con electrocoagulación monopolar, ligaclips y ligaduras [165].

Para minimizar el tiempo de isquemia, se recomienda dejar unido el colgajo por su pedículo vascular hasta que se complete la resección del tumor. Si es posible, completar las osteotomías y asegurar segmentos óseos a la placa de reconstrucción antes de separar el pedículo vascular para que la reconstrucción ósea se complete virtualmente con el pedículo vascular todavía adherido [165].

SELECCIONAR LOS VASOS DONANTES:

Una anastomosis arterial de extremo a extremo (o termino terminal) se hace generalmente a la arteria tiroidea superior, arteria carótida externa o arteria cervical transversa. El cirujano selecciona la mayor arteria donante adecuada según la relación anatómica de la arteria con el defecto, longitud del pedículo vascular, acceso para hacer la anastomosis, diámetros relativos de los vasos del colgajo y arterias receptoras del cuello. También cobran trascendencia en la elección, la existencia de aterosclerosis, cicatrices de cirugías previas y/o irradiación subyacente. Respecto a la anastomosis venosa, esta puede ser termino – terminal al tronco tirolinguofacial o a la vena yugular externa y termino – lateral a la vena yugular interna. Una anastomosis venosa termino lateral es generalmente hecha a la vena yugular interna, o a una de sus principales afluentes. Lo más seguro para la supervivencia y éxito del colgajo, es anastomosar el máximo de venas posibles [166].

PREPARACIÓN DE LA ARTERIA Y VENA RECEPTORA EN EL CUELLO:

Las arterias receptoras más utilizadas en la región maxilofacial son carótida, facial, tiroidea superior, lingual y temporal superficial. Por su parte las venas receptoras más utilizadas son el tronco tirolinguofacial, yugulares externa e interna, lingual, facial y temporal superficial. Además, algunos autores han incluso descrito otros vasos tales como las arterias y venas nasolabiales [166]. Inicialmente determinar la longitud requerida de la arteria y, previa colocación de una micro pinza proximalmente en la arteria donante, se procede a dividir la arteria con micro tijeras, retirando el exceso de adventicia de la punta arterial. La luz del vaso luego es irrigada con solución salina y heparina, inspeccionando el lumen arterial y retirando la fibrina residual con microfórceps. Clave es la dilatación cuidadosa del lumen con la punta redondeada de una microaguja teniendo la precaución de no traumatizar el endotelio. A continuación, se irriga nuevamente la luz de la arteria para eliminar los pequeños coágulos de sangre. Por último, recortar las hebras adventiciales sueltas alrededor de la punta del vaso recipiente con micro tijeras para evitar que se prolapsen hacia el lumen y causen trombosis. Se prosigue con seleccionar el segmento de la vena yugular que se va a utilizar para la anastomosis. La utilización de hidrodisección para elevar y separar cualquier tejido restante sobre la vena es fundamental, así como la exéresis de la capa adventicia con micro tijeras. Lo que se busca, en la anastomosis arterial y venosa es que las capas íntimas queden bien adosadas, con mínima cantidad de sutura hacia el lumen [167].

DIVISION DEL PEDICULO VASCULAR DEL COLGAJO:

Se debe dividir y ligar el pedículo vascular del colgajo libre, solo después de que se hayan preparado los vasos receptores en el cuello. Siempre y de manera concomitante, casi sacramental, enjuagar la arteria y la vena con solución salina y heparina para evitar eventos tromboticos en los vasos [166].

ASEGURAR COLGAJO ANTES DE REALIZAR LA ANASTOMOSIS:

La inserción del colgajo en el sitio receptor debe ser realizada y asegurada antes de realizar la anastomosis microvascular. Se deben fijar los colgajos óseos a la mandíbula o maxilar y los colgajos de piel a la mucosa o piel, para evitar la aplicación inadvertida de torsión o tracción al pedículo. Es recomendable no suturar completamente un colgajo de piel en este escenario, para tener un acceso visual al sitio profundo del colgajo para corroborar la hemostasia si sangrara el tejido una vez revascularizado.

ORIENTACIÓN DEL PEDICULO VASCULAR:

Es fundamental evitar el dobles o torsión del pedículo vascular. Se debe marcar el borde anterior del pedículo con tinta azul, para evitar torcerlo cuando está transferido. Considerar que el pedículo se alarga después de haber sido revascularizado debido a que los vasos se dilatan con sangre. Puede ser difícil pasar atraumáticamente el pedículo vascular a través de un túnel de tejido blando, pero es completamente posible, de hecho, es lo que normalmente se consigue, existiendo técnicas para aminorar el trauma de este tránsito quirúrgico [168].

TECNICA DE SUTURA:

Existen dos técnicas de anastomosis, la manual y la mecánica. La técnica tradicional manual de anastomosis en microcirugía consiste en el manejo meticuloso de la hemostasia de la zona con tal de evitar un hematoma posterior, lograr una buena resección del tumor y de las zonas necrosadas, además de lograr superficies suaves sin espículas óseas con la intención de evitar zonas que lleven a una posible isquemia. La preferencia de la mayoría de los autores es emplear una técnica de sutura continua tanto para anastomosis arteriales y venosas, exceptuando la sutura de vasos extremadamente pequeños. Aunque muchos cirujanos utilizan suturas interrumpidas, el uso de suturas continuas es mucho más rápido y causa menos fugas anastomóticas. Normalmente se utilizan suturas de nylon 8/0 con agujas de punta cónica. Para una correcta aplicación, se debe tener un arduo entrenamiento, donde lo mayormente ocupado es la práctica de la técnica de sutura en un laboratorio de simulación con animales [148] [169].

En la técnica mecánica se utilizan unos anillos con unas pequeñas púas. El vaso es introducido por este anillo, se evierte la vena y se clavan las púas en las paredes del vaso. Lo mismo se hace con el otro extremo del vaso, y se calzan estos dos anillos, produciéndose una unión íntima muy poco traumática [170].

En lo que respecta a la técnica en el intraoperatorio, estabilizar y descansar las muñecas en el campo operatorio es esencial. El movimiento del pecho de un paciente puede afectar la estabilidad manual del cirujano. La anastomosis arterial suele ser hecha cerca de la carótida con lo que el cirujano necesita adaptarse a las pulsaciones de la misma. Evitar mover las manos fuera del campo visual para no distorsionar el foco ocular y perder precisión [169].

ANASTOMOSIS MICROVASCULAR ARTERIAL:

La anastomosis arterial suele ser hecha primero. Si arteria y vena del pedículo se cruzan en su trayecto, la vena debe ser orientada superficialmente en el cruce sobre la arteria. Se emplean dos técnicas de anastomosis dependiendo del diámetro relativo de los vasos receptores y donantes: de extremo a extremo (diámetros coincidentes entre los vasos dador y receptor) y ocasionalmente, una anastomosis en manga (diámetros discrepantes entre las arterias). En la anastomosis arterial de extremo a extremo lo primero es enjuagar las arterias donante y receptora con la heparina y solución salina nuevamente. Luego unir los dos vasos con una sola sutura, anudarlos y cortarlos a una longitud de unos 2 cm. Así, se debe insertar un segundo punto de sutura, pero en el lado opuesto de la circunferencia del vaso. Anudar, pero no cortar el hilo. El cirujano ayudante debe estabilizar los vasos sujetando las dos suturas de sujeción con fórceps sin dientes. El profesional debe anastomosar las paredes anteriores del vaso con una sutura continua teniendo cuidado de evitar la constricción del lumen. Voltar o girar los vasos para acceder al lado opuesto a la anastomosis [169].

ANASTOMOSIS MICROVASCULAR VENOSA:

Generalmente la anastomosis venosa se realiza de extremo a lado (o anastomosis termino lateral) de la vena yugular interna, o al afluente principal, por ejemplo, la vena facial común. En raras ocasiones, se hace una anastomosis a una vena yugular interna muy pequeña o uno de sus afluentes secundarios. Durante todo el procedimiento se debe impedir que la vena yugular interna pierda hidratación o simplemente se seque, ya que entonces es más probable que se produzca una trombosis con el subsecuente riesgo de pérdida del colgajo. También hay que asegurarse que la vena no haya sufrido torsión o rotación franca en el transcurso de la manipulación. De manera habitual, enjuagar la vena elegida con heparina y solución salina. Continuar cortando la vena del colgajo oblicuamente para inclinar la anastomosis termino lateral a 45 grados. La vena debe llegar cómodamente al sitio, evitar suturar bajo tensión o en condiciones subóptimas. Si la situación

clínica lo demanda, interponer un injerto de vena (tal como la vena sural) para realizar la anastomosis libre de tensión [169].

En la técnica manual se comienza con la incisión de la vena yugular interna con micro tijeras afiladas. El defecto en la vena debe exceder el diámetro de la vena receptora para estirar la vena abierta. Se prosigue con el enjuague del lumen de la vena yugular interna vena con la solución salina heparinizada. A continuación, unir los dos vasos juntos en un extremo de la incisión en la vena yugular interna con una sola sutura, anudarla, y cortarla a un largo de unos 2 cm. Se inserta un segundo mantenedor de sutura en el lado opuesto extremo de la incisión de la vena yugular, se hace un nudo, pero no se corta. Anastomosar un lado de la línea de sutura con una sutura continua y luego voltear los vasos para acceder a la segunda línea de sutura vascular. Posteriormente irrigar el lumen de la vena yugular interna e inspeccionar la línea de sutura completa. Posteriormente se debe completar la segunda línea de sutura con sumo cuidado para no atrapar las paredes traseras del vaso, atando a la sutura de sujeción en finalización de la segunda línea de sutura [171].

REVASCULARIZACIÓN DEL COLGAJO:

Se solicita al médico anestesista que aumente la presión arterial media dentro de un rango normal. Se procede a soltar la pinza vascular de la vena yugular interna, comprobando el llenado venoso en el pedículo vascular, prestando atención a cualquier sangrado de las venas anastomosadas. Es necesario mencionar que el sangrado leve se asienta en unos pocos minutos en cambio las fugas significativas deben ser suturadas con suturas 8/0 o 9/0 de nylon. Luego se suelta el microclamp de la arteria y el cirujano asistente irriga la línea de sutura con heparina / solución salina para mejorar la identificación de cualquier sitio de fuga [172].

COMPROBACIÓN DE LA PERFUSIÓN DEL COLGAJO:

Estar seguro con la anastomosis microquirúrgica antes de cerrar la herida. Se debe comprobar el flujo a través de la anastomosis y la perfusión subsecuente del colgajo primero asegurando una presión arterial adecuada. Observar y auscultar el pulso del pedículo arterial, así como también la visualización de algún sangrado del colgajo en su magnitud. Frecuentemente se procede a pinchar el colgajo de piel con una aguja. La no existencia de sangrado a la punción sugiere obstrucción del flujo arterial. La salida de sangre de color oscuro sugiere obstrucción del flujo venoso. Idealmente realizar una Ecografía Doppler intra y postoperatoria del pedículo vascular, aunque su utilización en la práctica no es tan usual [172].

INSERCIÓN COMPLETA DEL COLGAJO DE PIEL:

Se deben dejar sin suturar las porciones más superficiales del colgajo, para poder realizar una vez que las anastomosis hayan sido completadas, un control de sangrado y hemostasia en la cara profunda del colgajo. Esto también da tiempo para que la presión arterial se pueda normalizar y para una segunda evaluación visual, antes de cerrar el abordaje y la disección cervical. Puede ser necesario cubrir el pedículo y la anastomosis arterial con una gasa pequeña empapada en 10% de lidocaína, con el objetivo de prevenir el espasmo arterial subsecuente al trauma microquirúrgico mientras se completa la reparación de tejidos blandos. Si existe alguna duda sobre la anastomosis realizada, esta deberá rehacerse completamente [169].

HEMOSTASIA:

Es fundamental lograr una hemostasia meticulosa antes de cerrar el cuello, ya que un hematoma aumenta la tasa de falla de los colgajos. Inspeccionar el aspecto profundo del colgajo de piel y obtener hemostasia con electrocoagulación mono o bipolar, teniendo gran precaución de no dañar el pedículo vascular o las arterias perforantes. La maniobra de Valsalva se realiza y con ello se comprueba si en la herida cervical hay sangrado [172].

CIERRE DE HERIDA:

Es posible irrigar las zonas intervenidas con alguna solución de antibióticos para luego insertar un drenaje de succión con la precaución que no pase cerca de las anastomosis microquirúrgicas, que no cruce la reparación microvascular o se sitúe sobre la vena yugular interna ya que la obstrucción de algún vaso puede causar trombosis con la falla subsecuente del procedimiento. El sitio donante es cerrado evitando la tensión [173].

MANEJO POSOPERATORIO:

En el postoperatorio el uso de anticoagulantes presenta un elevado riesgo de producir hematomas, por lo tanto, el uso de antiagregantes plaquetarios es más que suficiente para disminuir los efectos trombóticos. Los

pacientes deben ser llevados inicialmente a una unidad de cuidados intensivos. De no existir una monitorización férrea las primeras horas tras la intervención, diferentes parámetros pueden contribuir a las fallas del colgajo si no se controlan o corrigen, tales como: gasto cardíaco reducido, estados de hipotensión, una marcada hipovolemia, estados de hipercoagulabilidad, anemia o policitemia, hipotermia, compresión de vena yugular interna al realizar el cambio del drenaje de succión, hematoma de la herida, cintas de traqueotomía demasiado apretadas, movimiento excesivo de la zona intervenida y con ello del colgajo, posición inadecuada del cuello que puede doblar o comprimir el pedículo y sepsis de heridas, entre otras [165].

MONITORIZACIÓN DE LA PERFUSIÓN DEL COLGAJO:

La monitorización del colgajo es llevada a cabo a fundamentalmente través de evaluaciones clínicas y de la Ecografía Doppler. Alteraciones de la perfusión, un notorio aumento de volumen y la coloración alterada de la zona, son signos de alarma que deben ser evaluados y resueltos a la brevedad. Todo esto con el fin de captar a tiempo la formación de un hematoma que sería catastrófico para el colgajo. Estadísticamente es más probable que los colgajos fallen en las primeras 48 horas. Si se detecta algún error y se actúa antes de este tiempo, puede ser posible salvar un colgajo mal perfundido. Por lo tanto, es imperativo un control regular y estrecho de la perfusión. La literatura refiere los siguientes métodos para monitorear perfusión [174]:

- Color.
- Temperatura.
- Pinchar con aguja para comprobar sangrado (presencia o ausencia).
- Monitorización invasiva de la saturación de oxígeno (sistema Licox).
- Monitorización mediante Ecografía Doppler del flujo arterial.

VIII. ASPECTOS RELEVANTES DE LOS COLGAJOS MAS USADOS EN RECONSTRUCCIÓN MAXILOFACIAL

A. COLGAJO DE MUSCULO BUCCINADOR

El colgajo miomucoso de buccinador es un colgajo axial, basado en las arterias facial y/o bucal. Es un colgajo flexible y versátil, adecuado para la reconstrucción de defectos pequeños y moderados de tejidos blandos de la cavidad oral, orofaringe y tabique nasal. A diferencia de los colgajos libres, proporciona una cubierta mucosa y es sensitivo. El sitio donante puede por lo general, cerrarse por cierre directo sin causar deformidades o cicatrices. El colgajo tiene aproximadamente 5 mm de grosor y comprende mucosa, submucosa y músculo buccinador, con los vasos de alimentación y el plexo vascular [175] [176].

Anatomía relevante [177]

Músculo: El buccinador es un músculo delgado y cuadrilátero. Se origina en las superficies exteriores de los procesos alveolares del maxilar y la mandíbula. Posteriormente se une al rafe pterigomandibular. Anteriormente se inserta en el músculo orbicular de los labios. Lateralmente se relaciona con la rama de la mandíbula, los músculos masetero y pterigoideo medial, la almohadilla de grasa bucal y la fascia bucofaríngea. Medialmente, es cubierto por la submucosa y mucosa de la mejilla. Es parte del sistema del esfínter faríngeo-bucal-orbicular y cumple sus funciones para facilitar la acción de silbar, chupar, propulsar los alimentos durante la masticación y vaciar la cavidad bucal.

Suministro de sangre: La arteria bucal, facial y alveolares posterosuperiores proporcionan el suministro al músculo. Estas arterias forman un extenso plexo anastomótico vascular en la superficie lateral del músculo y dentro de sus fibras. La arteria bucal, rama de la arteria maxilar interna, perfunde la mitad posterior del músculo. La arteria facial emite entre 1 a 3 ramas bucales inferiores para abastecer la mitad inferior del mismo, y luego continúa en una dirección anterosuperior para emitir 3 a 5 pequeñas ramas bucales anteriores para la mitad anterior del músculo. La arteria alveolar posterosuperior es una rama de la arteria maxilar interna y proporciona 2 pequeñas ramas que ingresan al músculo posterosuperiormente. El drenaje venoso se produce a través del plexo pterigoideo y vena maxilar interna (figura 2).

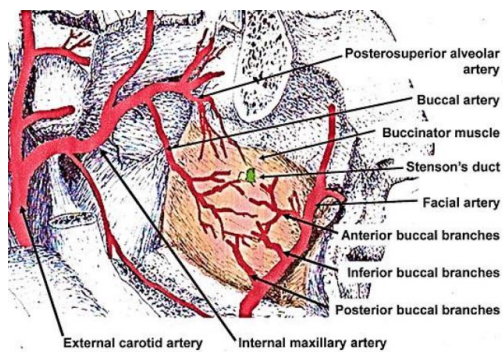


Figura 2. Suministro vascular de músculo buccinador, demostrando plexo vascular. Tomado de Van Lierop, 2008.

Inervación: La inervación sensorial de la mucosa es vía nervio bucal, rama del nervio maxilar del nervio trigémino. La inervación motora del músculo buccinador se realiza a través de las divisiones temporales y cervicales del nervio facial.

Conducto parotídeo: El conducto perfora el músculo buccinador, opuesto al segundo molar superior, ligeramente por encima del centro del músculo, y debe ser identificado y cuidadosamente preservado al elevar el colgajo.

Elevación del colgajo: Se puede elevar un colgajo de hasta 7 x 5 cm. La extensión está limitada por el conducto parotídeo posterosuperiormente, la comisura oral anteriormente y el rafe pterigomandibular posteriormente. Puede ser de base posterior (basándose en la arteria bucal) o anterior (basado en la arteria facial). Aunque no es esencial, una Ecografía Doppler de mano se puede utilizar para trazar un mapa de la irrigación arterial. Si no se utiliza un Doppler, entonces hay que tener cuidado al realizar las incisiones para no dañar los vasos del colgajo utilizando reparos anatómicos conocidos. Se incinden la mucosa, submucosa y el músculo buccinador. El colgajo se eleva entre el plano muscular y la fascia bucofaríngea. La arteria en la que se basará el colgajo es identificada, y la disección procede entre la arteria y la fascia bucofaríngea, dirigida hacia el origen del pedículo vascular, usando tijeras de disección [107]. La preservación de la fascia bucofaríngea es esencial ya que previene la herniación de la grasa bucal y evita además lesiones en las ramas nerviosas. Los vasos sanguíneos menores se coagulan con electrocoagulación. El colgajo se gira para cubrir el defecto de tejido blando. De ser necesario el pedículo puede ser aislado para facilitar su rotación y movimientos, creándose un colgajo en isla. Debido a la elasticidad de la mucosa oral, el sitio donante se puede cerrar de manera primaria con suturas sin mayores inconvenientes. El colgajo se puede elevar de 3 formas:

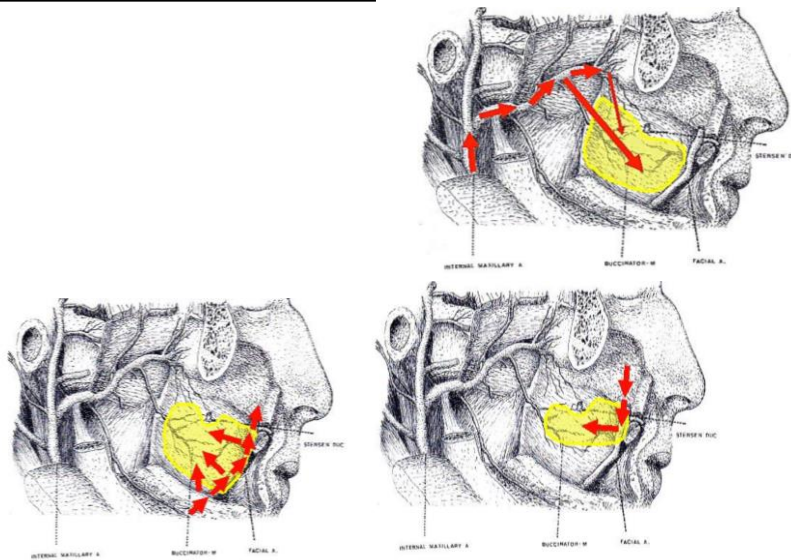
- **Colgajo buccinador de base posterior [177]:** Se puede girar para reconstruir defectos de la orofaringe (paladar blando, base de lengua, fosa amigdalina), piso lateral bucal y borde lateral de lengua. Se basa posteriormente en la arteria y plexo venoso bucal (Figura 3) [178]. Una vez que el trayecto de la arteria bucal ha sido identificado, la mucosa y el músculo buccinador son abordados y

el colgajo elevado en una dirección antero posterior hasta el rafe pterigomandibular, lugar donde el paquete neurovascular entra en el colgajo.

Figura 3: aporte vascular de colgajo de buccinador de base posterior. Tomado de Van Lierop, 2008

Figura 4: aporte vascular de colgajo de buccinador de base anterior. Tomado de Van Lierop, 2008

Figura 5: aporte vascular de colgajo de buccinador de base superior. Tomado de Van Lierop,



- **Colgajo de buccinador de base anterior:** Es adecuado para reconstruir defectos de tejidos blandos del alvéolo inferior, piso lateral y anterior de boca, lengua oral y labio inferior. Se basa anteroinferiormente en las ramas bucales inferior y posterior de la arteria facial (Figura 4) [178]. Como siempre es esencial que la arteria facial sea conservada y respetada en todo momento. La mucosa, submucosa y el músculo buccinador se abordan 1 cm posterior a la comisura oral. La arteria se identifica en la mejilla y la disección continúa en un plano lateral a los vasos, ya que el colgajo se eleva de adelante hacia atrás y de superior a inferior.
- **Colgajo buccinador de base superior:** Colgajo de flujo inverso basado en las ramas bucales anteriores de la arteria facial (Figura 5) [178]. Se puede utilizar para cubrir defectos de tejidos blandos de paladar duro y alvéolo superior, incluyendo fistulas oroantrales y oronasales, así como para defectos del tabique nasal. La disección se inicia en el margen anterior e inferior del colgajo, donde se identifica la arteria facial. Si el sitio donante no se puede cerrar completamente, se puede dejar expuesto con los cuidados e indicaciones pertinentes y se espera a su mucosalización la cual debiera ocurrir en un periodo de 3 a 4 semanas [107].

Algunos autores buscaron evidenciar los beneficios del uso de imágenes Doppler en el perioperatorio para identificar la arteria bucal [177] [180]. Sin embargo, experimentalmente no ha sido posible mostrar beneficios

adicionales de la imagenología para elevar el colgajo de músculo buccinador. En primer lugar, porque, a juicio de los investigadores, no es fácil utilizar el dispositivo ecográfico en el lado mucoso de la cavidad bucal. Se invierte un considerable tiempo y no se proporcionan datos adicionales para la identificación del paquete neurovascular, ya que, en todos los pacientes analizados, los reparos anatómicos sugeridos para su abordaje, fueron suficientes para una localización precisa del pedículo arterial. Los autores concluyeron que no tuvieron ningún problema para identificar intraoperatoriamente el paquete neurovascular y por ende no recomiendan el uso de Ecografía Doppler en el intraoperatorio al momento de elevar este tipo de colgajo.

Beneficios del colgajo de musculo buccinador

Goza de versatilidad y se puede utilizar para reconstruir una variedad de defectos. El sitio donante se encuentra en el campo quirúrgico primario y se puede cerrar sin inconvenientes. Es un colgajo confiable, simple, rápido de elevar, reemplaza la mucosa con mucosa, es sensible y tiene poca morbilidad del sitio donante. Es notablemente elástico y maleable y se puede estirar para adaptarse a defectos de forma compleja y es una excelente alternativa al colgajo radial de antebrazo para la reconstrucción de defectos de tamaño pequeño y moderado de la boca cavidad y orofaringe. Este colgajo puede desempeñar un papel fundamental en la reconstrucción de la cavidad oral después de una cirugía ablativa de tipo oncológica. La división del pedículo debe realizarse en la segunda o tercera semana postoperatoria [107].

B. COLGAJO DE MUSCULO TEMPORAL

Es un colgajo de tipo axial basado en las arterias temporales profundas anterior y posterior. El colgajo del músculo temporal comprende el musculo temporal, con o sin la fascia temporal suprayacente. El colgajo fascial temporoparietal, es también es un colgajo axial, pero basado en los vasos temporales superficiales.

Anatomía relevante [180]

Fascia temporal superficial. Profundo en la piel y el tejido celular subcutáneo, está la fascia temporal superficial, también conocida como fascia temporoparietal. En su extensión cefálica, superiormente a la línea temporal superior, esta capa fascial se continúa como el epicráneo, también llamada galea aponeurotica. En su extensión caudal, bajo el arco cigomático continúa como el sistema músculo aponeurótico superficial (SMAS).

Fascia temporal profunda. Esta capa de fascia es una extensión inferior del pericráneo. Desde la línea temporal superior, se superpone al músculo temporal. Por debajo del margen superior de la órbita, se separa en capas superficiales y profundas de la fascia temporal profunda para adherirse inferiormente a los márgenes lateral y medial del arco cigomático respectivamente, con la grasa temporal superficial interpuesta entre las dos capas.

Músculo temporal. El músculo tiene forma de abanico y surge de la superficie lateral del cráneo. Llena la fosa temporal y se cubre lateralmente por la fascia temporal profunda. Pasa medial al arco cigomático para insertarse en la apófisis coronoides y en el borde anterior de la rama ascendente de la mandíbula. Sus dimensiones varían, con su aspecto más grueso del musculo en el tercio anterior de la fosa temporal. Los tercios medio y posterior del musculo son consistentemente más delgados.

Inervación. El músculo está inervado por los nervios temporales profundos, ramas del Nervio Mandibular, rama del Nervio Trigémino.

Suministro de sangre. El músculo es irrigado por las arterias temporales profundas anteriores y posteriores, ramas de la arteria maxilar interna. Las arterias están situadas en el aspecto medial (más profundo) del músculo y de ubicación medial a la apófisis coronoides. Por lo tanto, las resecciones deben ser cuidadosas durante los actos resectivos como en una maxilectomía o resección orofaríngea, por ejemplo. Estos vasos se anastomosan dentro del músculo con la arteria temporal media, rama de la arteria temporal superficial.

Nervio facial. Ramas frontales o temporales del nervio, cruzan el arco cigomático y la almohadilla de grasa temporal superficial, que es profunda al músculo orbicular del ojo, lateral al borde orbitario.

Levantamiento del colgajo

Se accede al colgajo a través de un abordaje hemicoronal que comienza en el pliegue de piel preauricular justo debajo del nivel del cigoma y se extiende detrás de la línea del cabello por razones cosméticas (Figura 6) [180]. La incisión se extiende en profundidad hasta la fascia temporal, elevando piel y tejido celular

subcutáneo en este plano (Figura 4). Anteriormente, la elevación en este plano se detiene cuando se encuentra la almohadilla de grasa temporal superficial por situarse en ella estructuras nobles importantes. En este punto, la capa profunda de la fascia temporal se incide en una dirección vertical, y el músculo temporal es expuesto (Figura 6) [180].

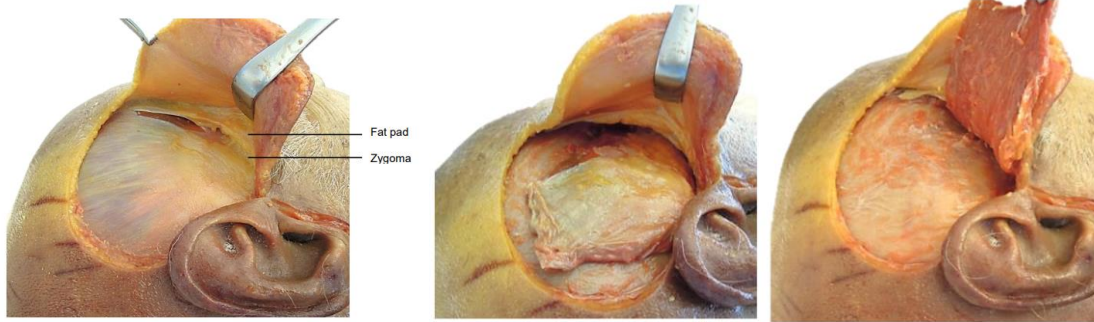


Figura 6: Incisión hemicoronal, exponiendo fascia temporal y panículo adiposo. Tomado de Smith, 2005.

Figura 7: Movilización de músculo temporal y exposición de arco cigomático. Tomado de Smith, 2005.

Figura 8: Colgajo completamente elevado de fosa temporal. Tomado de Smith, 2005.

Anteriormente, se realiza una disección en un plano subfascial, profundo a la almohadilla grasa, hasta el reborde orbitario lateral (margen anterior de la fosa temporal). La fascia temporal ahora se incide a lo largo de la línea temporal superior y los márgenes posteriores del músculo, hasta el hueso (Figura 7) [180].

Si se planea un colgajo extendido, entonces se identifican vasos temporales superficiales conservado la zona preauricular. La cara superior del arco cigomático se identifica en toda su longitud. Esta podría requerir una retracción bastante contundente de los tejidos blandos con un retractor de Langenbeck. Las dos capas de fascia temporal profunda se inciden a lo largo del margen superior del cigoma. El músculo temporal se despega de la fosa temporal utilizando un elevador perióstico. La disección permanece dura en el hueso, y se extiende medial a la apófisis coronoides de la mandíbula que ahora es fácilmente palpable medial al arco cigomático especialmente cuando la boca está cerrada (Figura 8) [180].

Cuando el colgajo es diseñado para cubrir defectos intraorales, se puede utilizar un dedo para tunelizar en la boca medial al músculo temporal y su origen en la apófisis coronoides. Con un músculo delgado, el colgajo puede pasar a través de este túnel en la boca, teniendo la precaución de no girar en demasía el colgajo y con ello estrangular su suministro vascular. Con un músculo voluminoso, el arco cigomático y / o la apófisis coronoides pueden ser osteotomizados para facilitar el paso del colgajo. Se realiza la osteotomía de la apófisis coronoides ya sea a través de la fosa temporal, o por vía endobucal, logrando subsecuentemente con esta resección, obtener una longitud adicional de colgajo, ya que se libera la inserción ósea del músculo temporal. Es determinante tener precaución para no dañar los vasos temporales profundos.

Aplicaciones clínicas

Se puede utilizar el colgajo del músculo temporal para la reconstrucción de defectos extensos de la cavidad bucal (piso de la boca, lengua oral, región yugal, trígono retromolar, paladar duro y blando), orofaringe, nasofaringe, órbita, maxilar y tejido blando facial. El colgajo es ideal para resecciones palatinas y maxilares, siendo de los colgajos regionales, la elección para la reconstrucción del paladar después de una maxilectomía. La apófisis coronoides sobre la que se pedicula este colgajo está inmediatamente adyacente al defecto. El músculo se deja al descubierto en la boca, y se mucosaliza dentro de unas semanas. Los defectos de resección palatina bilaterales pueden reconstruirse con colgajos de músculo temporal bilateral que son suturados juntos en la línea media, reproduciendo el rafe.

También tiene un uso frecuente en la reconstrucción posterior a la exenteración orbitaria. La pared lateral de la órbita se elimina para proporcionar espacio para el paso del colgajo muscular. La órbita se obtura con el colgajo de músculo temporal y se cubre con injerto de piel parcial.

Inconvenientes del colgajo del músculo temporal

Principalmente la concavidad de la fosa temporal después de la movilización del colgajo, que puede ser bastante pronunciada en algunos pacientes. Para aminorar lo notorio del defecto se pueden utilizar implantes protésicos de diversos materiales de uso médico, así como también injertos de grasa autólogos (extraídos de

zona periumbilical). Debido a la ausencia de tejido óseo en el colgajo, no es posible insertar implantes dentales después de la reconstrucción. Tampoco es posible lograr retener una prótesis parcial con este tipo de reconstrucción.

C. COLGAJO DE GRASA BUCAL

Anatomía relevante

La formación de la almohadilla de grasa bucal comienza a los 3 meses en el útero y aumenta de tamaño hasta el nacimiento. Su prominencia y notoriedad en la región medio facial disminuye con los cambios en las proporciones faciales traídos por el envejecimiento. Las descripciones anatómicas tradicionales establecen que la almohadilla de grasa bucal tiene un cuerpo y cuatro procesos: bucal, pterigoideo, pterigopalatino y temporal (superficial y profundo). Más recientemente, se describió que la almohadilla de grasa bucal tiene tres lóbulos: anterior, intermedio y posterior, según lo determinado por la encapsulación, los ligamentos de soporte y el suministro de sangre arterial (Fig. 9) [181]. Según esta descripción, los cuatro procesos o extensiones descritos tradicionalmente se derivan del lóbulo posterior. Cada lóbulo está sostenido por dos a cuatro ligamentos a los huesos y ligamentos faciales circundantes. El suministro de sangre a la almohadilla de grasa bucal se origina en las ramas bucales y temporales profundas de la arteria maxilar, la rama facial transversa de la arteria temporal superficial, y ramas de la arteria facial como la arteria buccinadora inferior. Todas ellas forman una rica y nutrida vascularización subcapsular, que otorga un colgajo axial largo fiable y explica la rápida reepitelización superficial del tejido cuando es expuesto al medio oral. Las ramas bucal y cigomática del nervio facial y el conducto parotídeo se encuentran lateral a la almohadilla de grasa y no deben lesionarse durante la movilización del colgajo. El conducto parotídeo pasa a lo largo de la superficie lateral o penetra en el cuerpo de la grasa antes de atravesar el músculo buccinador y entrar en la cavidad bucal (Figura 10) [181].

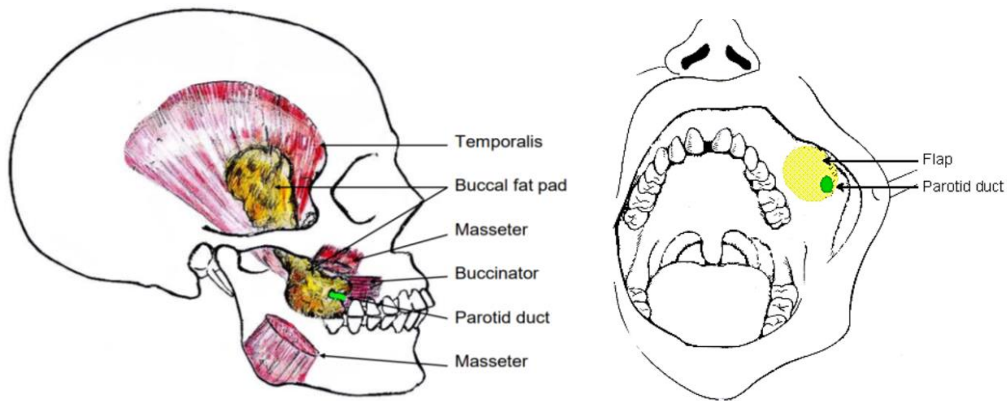


Figura 9: Almohadilla de grasa bucal. Tomado de Fagan, 2008.

Figura 10: Posición del panículo graso relativo al ducto parotídeo. Tomado de Fagan, 2008.

El lóbulo posterior de la almohadilla de grasa bucal existe durante toda la vida. El proceso bucal se localiza profundo al sistema musculoaponeurótico superficial en el borde anterior del músculo masetero (Figura 11) [181]. En los niños, este lóbulo puede cubrir el músculo masetero, produciendo la característica fascie de querubín. Con el envejecimiento, los ligamentos de soporte pueden volverse laxos, produciendo un contorno facial de tercio medio deforme con pseudoherniación de la almohadilla de grasa bucal. El proceso temporal se encuentra bajo el arco cigomático y se divide en una porción superficial y una más profunda, más pequeña. La porción superficial se encuentra entre el músculo temporal y la capa profunda de la fascia temporal. La porción más profunda se encuentra entre las fibras del músculo temporal. El proceso pterigoideo es situado en el espacio pterigoideo y rodea el manajo neurovascular lingual y alveolar inferior. El proceso pterigopalatino se

extiende a través de la fisura pterigomaxilar y la fosa pterigopalatina donde encapsula los vasos pterigopalatinos.

El volumen promedio de la almohadilla de grasa bucal es de aproximadamente 10 ml con un espesor medio de unos 6 mm. Parece ser constante durante toda la vida, por lo general sin relación directa con la grasa corporal total presente en el individuo. La almohadilla de grasa proporciona separación, permite el movimiento deslizante entre los músculos y protege los haces neurovasculares de lesiones. En el recién nacido los ligamentos de la almohadilla adiposa contrarrestan la presión de la succión y logran maximizar la presión negativa necesaria para una alimentación eficaz.

Se ha suscitado preocupación relacionada con la longitud disponible del colgajo pediculado y la superación de su suministro de sangre con el desarrollo potencial de necrosis. La disección quirúrgica roma revela que la bola adiposa puede estimarse entre 7 y 9,34 cm con vascularidad reproducible siempre que el colgajo esté libre de tensión. El proceso de reepitelización comienza con una fase inicial de granulación y transformación posterior a un epitelio escamoso estratificado paraqueratinizado, sin una lámina propia submucosa y con ausencia de células grasas. La movilización unilateral de la almohadilla de grasa bucal produce una mínima asimetría facial. Además, el suministro de sangre versátil de la almohadilla de grasa permite la movilización concomitante de otros colgajos pediculares regionales para la reconstrucción de grandes defectos.

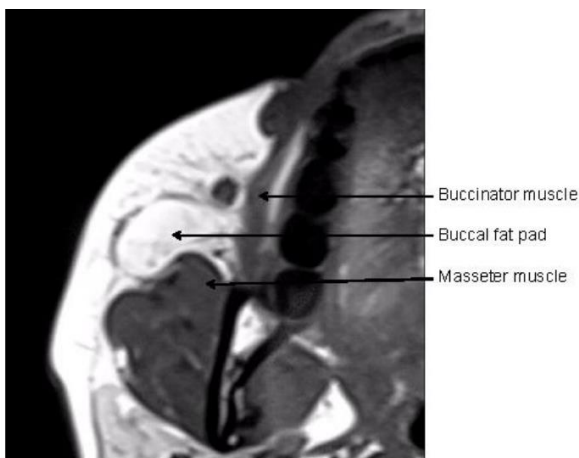


Figura 11: RMN, ilustrando la relación anatómica de la grasa bucal y los músculos masetero y buccinador. Almohadilla de grasa bucal. Tomado de Fagan, 2008.

Principales indicaciones

- Reconstrucción de defectos pequeños a medianos menor a 5cm de tejidos duros y blandos en la cavidad bucal. Esto incluye comunicaciones oronasales y oroantrales, defectos quirúrgicos por escisión de tumores, lesiones cancerosas premalignas y hendiduras palatinas primarias y secundarias.
- Cobertura de defectos óseos maxilares o de injertos de hueso.
- Utilización como respaldo o complemento para colgajos bucales de avance fallidos, de rotación palatina, colgajos de lengua, nasolabial y colgajo libre radial de antebrazo.

Técnica quirúrgica

El acceso más directo a la almohadilla de grasa bucal se encuentra en la profundidad distobucal del maxilar, a nivel de la tuberosidad. Se puede disecar a través de una incisión vestibular si no se ha encontrado durante la resección. Después de una sola incisión de 1 cm a través del periostio y el músculo buccinador, la almohadilla de grasa bucal se extruye hacia el sitio operatorio. La disección roma con tijeras de Metzenbaum moviliza el colgajo sostenido con pinzas de tejido (Figura 12) [181]. También se puede aplicar presión a nivel de la región del arco cigomático para ayudar en la movilización del colgajo. Una vez que la almohadilla grasa se extiende más allá del defecto sin tensión, el tejido se fija en la mucosa palatina y bucal adyacentes con suturas reabsorbibles (Figura 13 y 14) [181]. Se puede fijar una férula quirúrgica a cualquier dentición restante o con tornillos de retención al paladar restante para proteger el colgajo durante la fase de cicatrización. En realidad, la férula es un cierre de segunda capa para evitar la salida de aire alrededor de un cierre de una sola capa. Idealmente, los defectos grandes se cierran con un sellado de doble capa o con un colgajo lo suficientemente voluminoso como para obliterar la fístula por completo. Se ha observado sensación y reepitelización en el colgajo a las 4 semanas (Figura 15) [181].

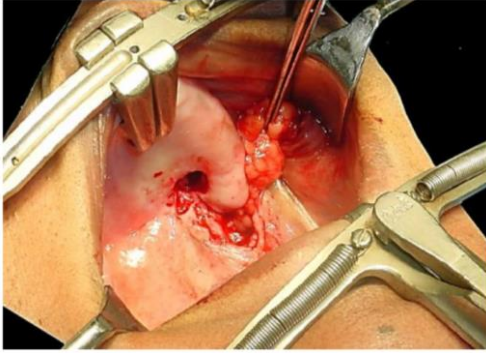


Figura 12: Cuidadosa entrega del colgajo después de la incisión de la capsula. Tomado de Fagan, 2008.

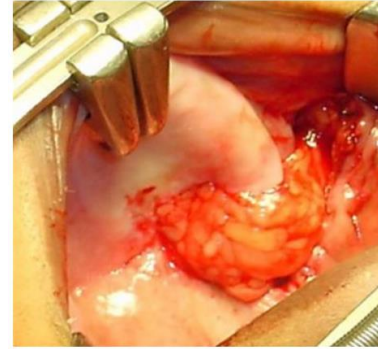


Figura 13: Colgajo colocado sobre un defecto oronasal. Tomado de Fagan, 2008.

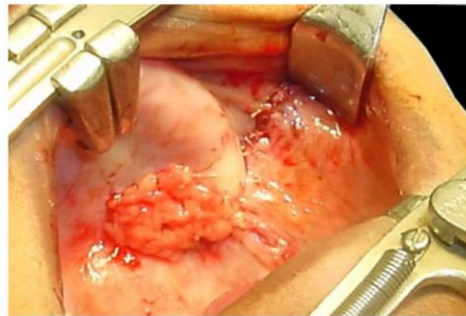


Figura 14: Colgajo suturado al defecto y pediculo cubierto con mucosa. Tomado de Fagan, 2008.

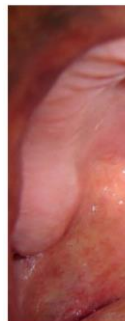

Figura 15: Mucosalizacion del colgajo aproximadamente 1 mes postoperatorio. Tomado de Fagan, 2008.

En las primeras 24 horas, el paciente está restringido a líquidos claros, seguido de 2 semanas de alimentación tipo papilla. Se indica a los pacientes que no se suenen la nariz con fuerza durante al menos las 2 semanas siguientes. Un régimen de antibióticos como amoxicilina y ácido clavulánico (875/125 mg), que brinda cobertura para patógenos del seno maxilar y un enjuague bucal con gluconato de clorhexidina al 0,12% puede ser recetados.

Otros puntos técnicos en relación con la cirugía ablativa merecen comentario. Las disecciones cervicales unilaterales de cuello, no parecen comprometer el colgajo de grasa bucal. El colgajo también se puede utilizar cuando se prevé tratamiento con radiación adyuvante; sin embargo, no debe considerarse después una dosis tumoricida de radiación en el área [181].

Complicaciones

La necrosis parcial representa la mayoría de las fallas relacionadas con el colgajo de grasa bucal. Una pequeña dehiscencia se puede tratar de forma conservadora para ver si se produce un cierre espontáneo. Los nuevos intentos de cierre incluyen colgajos de grasa bucal contralaterales, colgajos palatinos o colgajos bucales. Rara vez se puede volver a movilizar el mismo colgajo, a menos que el defecto sea pequeño y el motivo de la falla se identifique fácilmente [182].

El trismus por cicatrización se ha informado principalmente cuando la almohadilla de grasa bucal se utiliza para la reconstrucción de trigono retromolar o defectos bajos de la mucosa bucal [182]. El limitado rango de movimiento debe ser notado en las pocas semanas posteriores al uso del colgajo para que la fisioterapia, si es necesario, se active tan pronto como sea posible. Se ha informado un cambio visible poco común en el contorno facial solo en pacientes cuando la almohadilla de grasa bucal se usa para la reconstrucción de un defecto grande. Un cirujano podría considerar una lipectomía bucal contralateral para corregir esta alteración. La baja tasa de morbilidad asociado con el uso de la almohadilla de grasa bucal en la reconstrucción maxilar permite que esta sencilla opción reconstructiva sea utilizada en defectos cuidadosamente seleccionados [181].

D. COLGAJO EN ISLA DE ARTERIA SUBMENTAL

El colgajo en isla de la arteria submentoniana es un colgajo de tipo axial, fasciocutáneo, que incluye piel, tejido celular subcutáneo, músculo platisma y grasa. Está pediculado en la arteria submentoniana y venas. El pedículo vascular tiene una longitud promedio de hasta 8 cms. Se puede utilizar para defectos de la región facial, cavidad oral, defectos de tejidos blandos orofaríngeos e hipofaríngeos. Si se disecciona aún más hasta su origen en la arteria facial, el pedículo puede ser alargado por 1-2 cm adicionales para alcanzar incluso el canto lateral y el arco cigomático. Los colgajos regionales como el submental y temporal tienen ciertas ventajas sobre los colgajos libres para la reconstrucción de defectos de tejidos blandos en la región facial tales como: tiempo de operación reducido (comparado con los microvascularizados), poca morbilidad del sitio donante, escasos costos asociados y un menor aparataje quirúrgico requerido en comparación de los microvascularizados.

La arteria submentoniana irriga una paleta de piel grande de hasta 10 x 16 cm, que se extiende desde un ángulo de la mandíbula hasta el otro. El colgajo comprende piel, tejido celular subcutáneo, músculo platisma, grasa submentoniana, y ganglios linfáticos. El vientre anterior del músculo digástrico y el músculo milohioideo también pueden ser incluidos. Todo el colgajo puede ser pediculado en una sola arteria submentoniana debido al cruce de perfusión entre las arterias submentales izquierda y derecha. La dimensión anteroposterior máxima de la isla de piel está limitada por la capacidad de lograr un cierre primario lo que, a su vez, depende de la laxitud de la piel y de la edad del paciente.

Sus principales indicaciones reconstructivas son defectos cutáneos de los 2/3 inferiores de la cara entregando una excelente combinación de textura y color. A nivel de cavidad oral, su uso contempla las resecciones intraorales de mejilla, piso de la boca y de lengua de tamaño moderado (hasta una hemiglosectomía). También se reporta su utilización para resecciones de oro e hipofaringe.

En cuanto a las contraindicaciones del colgajo se sugiere no utilizarlo en aquellos procesos resectivos que contemplen el sacrificio de arteria o vena facial, una incapacidad de cierre del sitio donante debido a una laxitud cutánea inadecuada y la disección cervical del nivel Ia., que conlleve una resección que sacrifique la vascularidad de la arteria y vena facial.

Existen contraindicaciones relativas para su uso, tales como la presencia de nódulos clínicamente palpables en el nivel Ib., y tener precaución con el crecimiento abundante de la barba puede ser problemático para la reconstrucción intraoral.

Técnica quirúrgica

Medir la cantidad de piel submentoniana para determinar la dimensión antero posterior máxima del colgajo que se puede cerrar mediante cierre primario. Diseñar una incisión en el pliegue cutáneo en la parte superior del cuello; la incisión se coloca preferiblemente alrededor de 2 centímetros por debajo del margen mandibular para proteger la rama marginal mandibular del nervio facial, la cual corre paralela 1 cm más abajo del borde mandibular. Luego hacer la incisión en piel y grasa subcutánea hasta el músculo platisma, recordando que los principales vasos faciales y el nervio marginal mandibular son profundos al músculo. Se deben cortar y ligar las venas yugulares anterior y externa. Primordial es identificar la arteria facial y nervio marginal mandibular. El primero aparece justo encima del borde posterosuperior de la glándula submaxilar, justo debajo del margen inferior de la mandíbula. El segundo se identifica diseccionando cuidadosamente a lo largo del sector lateral de la vena facial y arteria facial hasta donde el nervio cruza lateralmente sobre estos vasos.

Disección del pedículo vascular submentoniano

Identificar la arteria submentoniana desde su origen en la arteria facial, entre 3 a 15 mm por debajo del margen mandibular. Identificar y preservar la vena submental por donde ingresa en la vena facial.

Disecar anteriormente por encima de la arteria y la vena submentonianas a medida que se cursa entre la superficie superior de la glándula submandibular y el lado interno de la mandíbula teniendo cuidado de no lesionar el nervio marginal mandibular; la arteria es generalmente superior a la vena. Luego, en un plano subcapsular sobre la glándula submaxilar, disecar, dividir y ligar ramas y afluentes entre la arteria y vena submentoniana.

Levantamiento del colgajo.

Incisión en piel, grasa subcutánea y músculo platisma alrededor del perímetro del colgajo sobre los músculos digástricos, miloideo y contralaterales.

Iniciar la elevación del colgajo inferiormente o en el lado contralateral al pedículo vascular. Se debe proceder a dividir y ligar las venas yugulares anteriores donde entran al colgajo inferiormente.

Elevar y separar el colgajo de los músculos digástricos y miloideo contralaterales y hacia arriba del músculo digástrico ipsilateral. En el lado pediculado del colgajo, dividir el vientre anterior de digástrico desde su inserción en el cuerno menor del hueso hioides y luego hacerlo superiormente de su inserción en la mandíbula. Así, el colgajo ahora movilizado ya puede ser transferido al sitio receptor.

E. COLGAJO RADIAL DE ANTEBRAZO

Anatomía relevante

La arteria radial forma el arco palmar profundo de la mano. Viaja por el antebrazo entre los músculos braquiorradial y flexor radial del carpo. La arteria cubital forma el arco palmar superficial. La anastomosis entre los arcos profundo y superficial permiten una extracción segura de la arteria radial sin causar isquemia y necrosis de la mano y, en particular, del pulgar. La arteria radial emite cuantiosas perforaciones fasciocutáneas en la piel suprayacente. Estas perforaciones aumentan sobre el segmento distal del antebrazo. Además, la arteria radial desprende perforantes que atraviesan el flexor largo del pulgar para inervar el hueso radial. Estos vasos perforantes son los que hacen posible la extracción de un colgajo osteocutáneo. El drenaje venoso del antebrazo se basa en un sistema profundo y otro superficial. El sistema superficial es drenado por venas subcutáneas de mayor calibre que drenan hacia la cefálica, venas basilica y cubital mediana. La vena cefálica es la vena recolectada con mayor frecuencia. Existen numerosas interconexiones entre el sistema de venas superficial y profundo. La inervación sensorial del antebrazo está dada por el nervio ante braquial (zona medial) y por nervios cutáneos (zonas laterales). Estos nervios se pueden incluir en el colgajo cuando se desea un colgajo que conserve sensibilidad.

Evaluación preoperatoria

Esta evaluación no implica estudios invasivos. El método más utilizado es un examen clínico de la extremidad para descartar un traumatismo previo o cirugías en el antebrazo. La **prueba o test de Allen** se utiliza para evaluar la circulación de la palma de la mano. La prueba es administrada ocluyendo las arterias radial y cubital y luego pidiendo al paciente que aprieta la muñeca para desangrar la mano, cuyo signo clínico evidente será la apariencia pálida de la palma. Después de esto, se libera la arteria cubital y el retorno de sangre a la palma de la mano. La sangre debe regresar a la muñeca en 3 segundos. El retraso en el llene debe impulsar al clínico a una evaluación adicional tal como la otorgada por una Ecografía Doppler a color. El brazo preferido a utilizar es el no dominante. Una vez seleccionada la extremidad, el autor suele advertir al paciente que evite cualquier punción en el brazo antes de la cirugía. Como medida de precaución, el sitio donante se envuelve tan pronto el paciente llegue al centro hospitalario el día de la cirugía.

Enfoque quirúrgico

Se debe colocar un torniquete en la parte superior de la extremidad para acentuar la vasculatura del antebrazo. Los vasos recipientes están marcados previamente para facilitar su cosecha. Una vez que el paciente es trasladado al pabellón e intubado, el antebrazo se coloca sobre una estructura acolchada (Figura 16) [183].

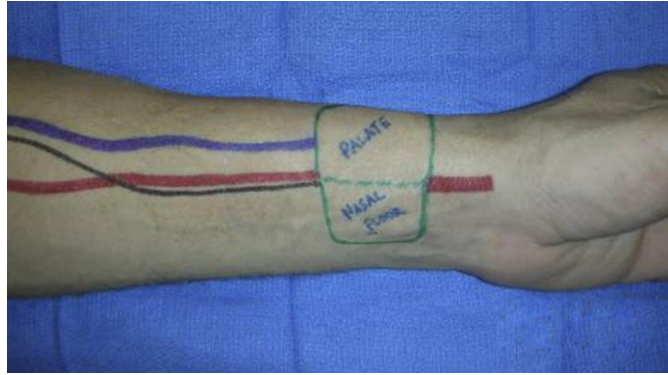


Figura 16: Marcas preoperatorias antes de la cosecha del colgajo. Tomado de Fernandes, 2007.

Un torniquete es colocado en la parte superior del brazo y se dibuja en la porción distal del antebrazo el tamaño y la forma del defecto que se va a extraer. Se debe tener cuidado al diseñar la paleta de piel sobre la arteria, y orientar la paleta cutánea de modo que el pedículo vascular salga del cuello de la manera deseada. Una vez que se confirma que el diseño está en la orientación adecuada, el torniquete se infla a aproximadamente 250 mm Hg.

La cosecha comienza distalmente y se procede hacia proximal. Se hace una incisión en el punto más distal del colgajo y se llega a la fascia subcutánea, directamente sobre los músculos y los tendones. Los tendones del flexor radial del carpo, el braquiorradial y el palmar largo son identificados. La arteria radial y las venas comitantes que la acompañan se identifican y aíslan. Se pasan dos suturas de seda 2-0 debajo de los vasos que luego se ligan y dividen. La disección continúa en el lado radial y la vena cefálica se identifica, se liga y es dividida. Se realiza una disección subfascial continua hacia el pedículo radial mientras se tiene cuidado de identificar y preservar las ramas sensoriales del nervio radial. En este punto, la atención se vuelve a la cara cubital. La paleta de piel en el lado cubital se aborda en la fascia y en un plano subfascial la elevación del colgajo se realiza de manera similar hacia el pedículo vascular radial. A continuación, se hace una incisión en la porción proximal del colgajo y se eleva un colgajo subcutáneo hacia la fosa antecubital. La vena cefálica se disecciona más hasta que se alcanza la longitud deseada. Se utiliza una pinza de Allis para retraer el músculo flexor radial del carpo y disecar el haz vascular, que se encuentra entre éste músculo y el braquiorradial. La disección en esta región se realiza de manera meticulosa teniendo cuidado de recortar o cauterizar todas las perforantes al músculo y al radio (Figura 17) [183]. Una vez diseccionada la longitud deseada del pedículo, se desinfla el torniquete y se deja reperfundir el colgajo. La hemostasia se logra cuidando de no dañar la arteria y la vena.

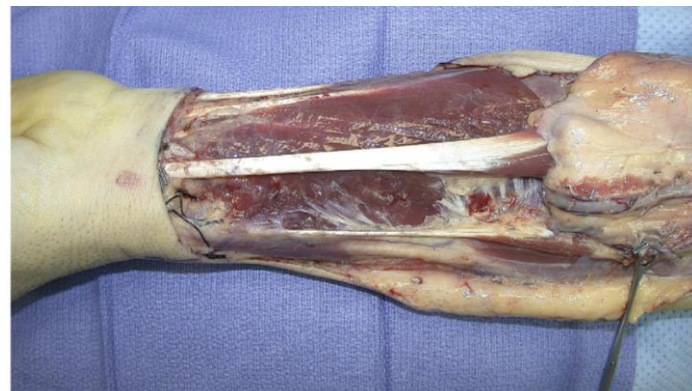
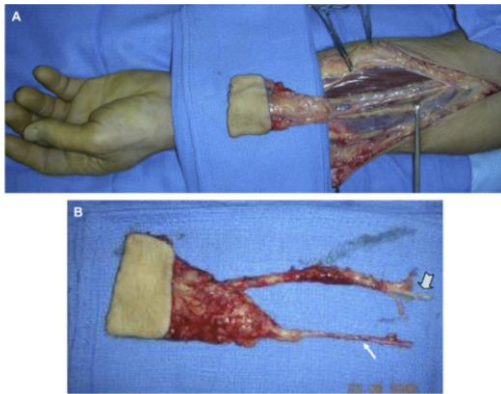


Figura 17: Elevación del colgajo con disección del pedículo entre el braquirradial y musculo flexor radial del carpo. Tomado de Fernandes, 2007.

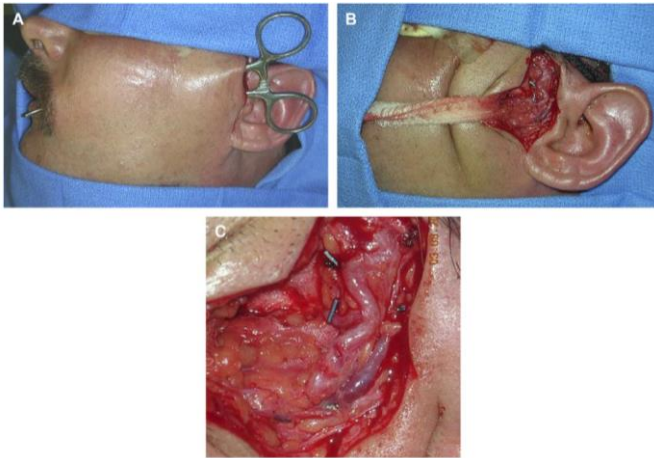
Se deja reperfundir el colgajo durante 20 minutos antes de recolectarlo y transferirlo al sitio receptor en cabeza y cuello (Figura 18 A y B) [183].

Figura 18: (A) Cosecha del colgajo radial de antebrazo fasciocutáneo. El pedículo vascular ha sido diseccionado a la fosa antecubital. (B) Colgajo cosechado. Notar la arteria radial y vena cefálica. Tomado de Fernandes, 2007.



Una vez cosechado el colgajo, se traslada a la región facial. En la reconstrucción de los maxilares, muchas veces se crea un túnel desde el maxilar hasta el cuello para el tránsito del pedículo vascular hacia su zona anastomótica. El túnel es creado a partir de algún defecto en el paladar blando o a lo largo de la cara medial de la mandíbula que sale en el cuello. Este túnel se debe dilatar para asegurar que el pedículo no se comprima. Un drenaje de tipo Penrose de 0.5 pulgadas se pasa del cuello al maxilar mediante el túnel. El drenaje está lleno de solución salina heparinizada y el pedículo vascular se inserta en el lumen del drenaje. El drenaje se saca del cuello, y el pedículo se pasa atraumáticamente al maxilar. Luego se inserta el colgajo. Los vasos están orientados hacia sus similares receptores, evitando que se retuerzan y doblen. Una vez se optimiza la geometría de los vasos, se realiza la anastomosis vascular. Una alternativa para no tunelizar consiste en realizar la anastomosis a los vasos temporales superficiales (Figura 19 A-C) [183].

Figura 19: (A) Disección de un túnel desde la región preauricular a la cavidad oral. (B) El túnel es dilatado y mantenido. (C). Visión de la arteria y vena temporal superficial antes de la división y anastomosis a los vasos donantes. Tomado de Fernandes, 2007.



Cierre del sitio donante

El sitio donante se cierra volviendo a aproximar el colgajo proximal y cerrándolo sobre un drenaje de succión. El defecto del sitio donante proximal se repara con un injerto de piel de espesor parcial que se sutura a la piel circundante y se cubre colocando una gasa. (Figura 20) [183].

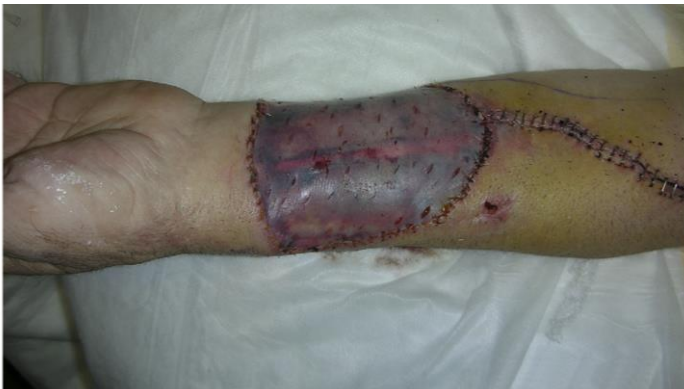

Figura 20: Apariencia del injerto de piel en el sitio donante 1 semana después de la cirugía. Tomado de Fernandes, 2007.

Ventajas del colgajo radial del antebrazo

Permite un abordaje simultáneo de dos equipos durante la resección y la reconstrucción. A la vez proporciona un tejido delgado y flexible siendo excelente y apropiado para el revestimiento intraoral. Su largo pedículo vascular puede llegar a las anastomosis del cuello sin dificultad. El calibre de los vasos es de buen tamaño, facilitando su anastomosis vascular a los vasos receptores. En casos particulares un colgajo de antebrazo radial osteocutáneo se puede utilizar para reemplazar pequeñas cantidades de tejido óseo, y la piel se puede utilizar para reemplazar la mucosa faltante.

Desventajas del colgajo radial del antebrazo

La principal desventaja del colgajo libre radial del antebrazo es la apariencia postoperatoria del sitio donante. El defecto en el antebrazo se puede reconstruir de varias formas. El método más comúnmente utilizado es un injerto de piel de espesor parcial para cubrir el defecto. Otra opción reconstructiva es rotar el colgajo de piel restante para obtener un cierre primario.

Complicaciones

Como ocurre con cualquier colgajo microvascular, siempre existe el riesgo de pérdida del mismo. Esta posibilidad se minimiza con una recolección meticulosa y una prolija anastomosis microvascular. La complicación más comúnmente encontrada es la pérdida parcial o total del injerto de piel, que puede conducir a la exposición de los tendones. Este evento puede requerir la repavimentación de los tendones expuestos con otro injerto o manteniendo el área expuesta con curación avanzada de heridas durante varias semanas antes de volver a curar. Algunos pacientes experimentan déficits sensoriales asociados con la pérdida de ramas sensitivas del nervio radial. Sin embargo, esta pérdida se vuelve menos notoria con el tiempo.

El principal riesgo asociado con la extracción del colgajo es la posible isquemia de la mano como resultado de un daño a la arteria cubital en casos de ubicación superficial de la misma, flujo colateral variable o insuficiente aporte entre los sistemas arteriales palmar superficial y profundo. Este problema, potencialmente catastrófico, puede obviarse mediante el uso invariable de la prueba de Allen, y mediante el uso de la Ecografía Doppler a color cuando el test de Allen no es concluyente.

F. COLGAJO LIBRE DE FIBULA

Evaluación preoperatoria

La evaluación preoperatoria debe incluir una historia completa y un examen físico acabado con identificación de cualquier condición que pueda ser un riesgo para la cirugía microvascular tales como; antecedentes de estados de hipercoagulabilidad, uso de estrógenos, cirugías previas, traumatismos o injurias en la extremidad inferior donante. El sitio a reconstruir también debe examinarse para determinar las dimensiones y la extensión del defecto. El examen de las extremidades inferiores debe comenzar con una inspección de signos de enfermedad vascular periférica, insuficiencia venosa crónica y cirugía previa, combinada con palpación de los pulsos poplíteo, dorsal del pie y tibial posterior. La imagenología debe utilizarse para evaluar el flujo sanguíneo a las extremidades inferiores e incluir angiografía (estándar), angiografía por resonancia magnética y angiografía por tomografía computarizada (Figura 21) [147]. Si hay un flujo adecuado de tres vasos al pie sin enfermedad oclusiva significativa o anomalías congénitas, el paciente puede ser considerado candidato para un colgajo libre de fíbula. La elección de la pierna que servirá como sitio donante se basa en los exámenes clínicos, radiográficos y en las preferencias del paciente y del cirujano. La pierna derecha es más adecuada para un cirujano diestro debido a la dirección de la disección y la orientación del paciente.

Procedimiento

La pierna donante debe estar cubierta circunferencialmente desde los dedos de los pies hasta la cadera y la rodilla flexionada en un ángulo de 90. Se palpan y marcan el epicóndilo lateral del tobillo y la cabeza del peroné, y se dibuja una línea entre estos puntos que se aproxima a la posición del tabique crural posterior. En proximal y distal de la extremidad se identifican de 6 a 7 cm de peroné que deben ser preservados. A continuación, se marca una paleta de piel de tamaño adecuado, centrada sobre el tabique crural posterior y los tercios medio y distal del peroné para lograr incorporar las perforantes septocutáneas o musculocutáneas presentes en esta área (Figura 22) [147]. Se puede utilizar una sonda Doppler de mano para identificar estas

perforantes al marcar la paleta de piel propuesta. Finalmente, se coloca un torniquete neumático en el muslo y se infla a 350 mm Hg.

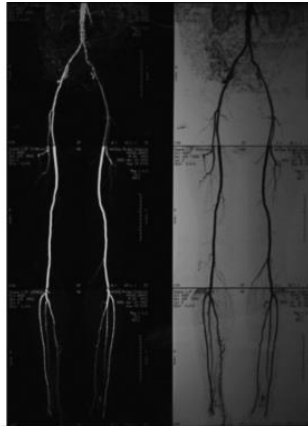


Figura 21: Angiografía por resonancia nuclear magnética de extremidad inferior bilateral utilizado como un examen de detección de anomalías vasculares. Tomado de Fernandes, 2006.

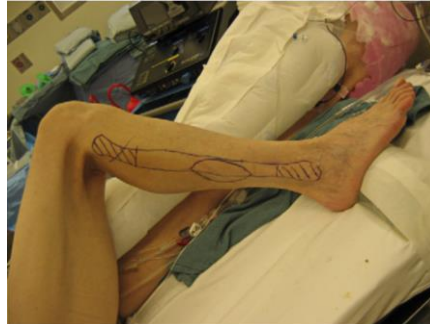

Figura 22: Marcas de la cara lateral de la pierna. La cabeza del peroné y el maléolo lateral. Tomado de Fernandes, 2006.

Se hace una incisión en piel en la parte anterior de la paleta cutánea y se realiza la incisión a través de la fascia que recubre el músculo peroneo largo. La disección procede en un plano subfascial hacia posterior hasta identificar el tabique crural posterior (Figura 23) [147]. En este punto, deben identificarse las perforantes septocutáneas o musculocutáneas. El tabique crural posterior se traza hasta el peroné, y se realiza la disección a lo largo de la porción anterior del peroné hasta que se identifican los vasos tibiales anteriores (Figura 24) [147]. La incisión cutánea inicial ahora se puede extender en sentido proximal y distal para facilitar la disección a lo largo de la porción medial del peroné para identificar la membrana interósea.

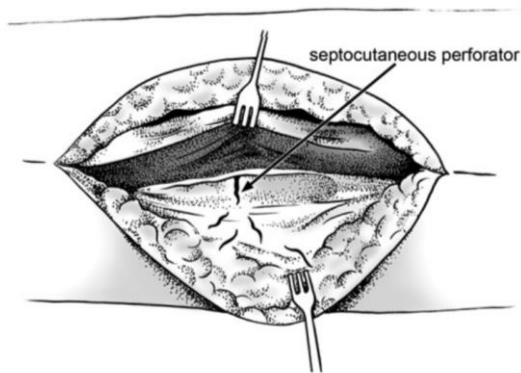


Figura 23: La disección posterior en el plano subfascial por encima del músculo peroneo largo conduce al tabique crural posterior donde se pueden identificar las perforantes septocutáneas o musculocutáneas. Tomado de Fernandes, 2006.

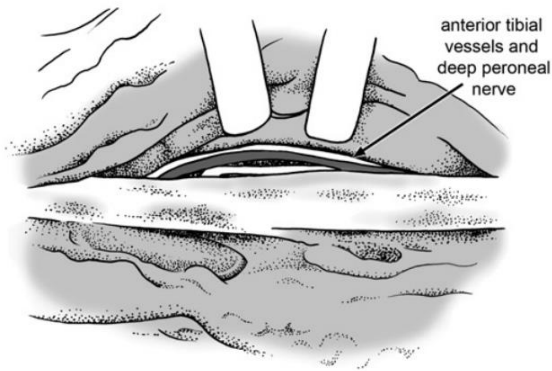


Figura 24: El tabique crural posterior se sigue medialmente hasta el peroné. Luego, la disección continúa anterior al peroné, en un plano suprapariosteico hasta identificar los vasos tibiales anteriores. Tomado de Fernandes, 2006.

En este punto, se debe completar una disección subperióstica circunferencial alrededor del peroné en los extremos proximal y distal (Figura 25) [147]. La fíbula luego se osteotomiza en estos puntos con sierra mientras el haz vascular es protegido con un instrumento curvo. La exeresis de una pequeña cuña de hueso en estos sitios de osteotomía facilita la retracción lateral del hueso mientras se diseña el pedículo vascular. Una vez que se logra la retracción lateral, la porción distal de la arteria y la vena peroneas se identifica fácilmente en la cara medial del peroné. Estos vasos se ligan y se dividen (Figura 26) [147]. A continuación, se incide una parte de la paleta cutánea a través de la fascia que recubre los músculos sóleo y gastrocnemio. Si hay perforaciones musculocutáneas, se coloca un pequeño manguito de músculo sóleo recolectado junto con el tabique crural posterior para preservar la integridad de las pequeñas perforantes. Si las perforaciones son septocutáneas, no es necesario extraer un manguito de sóleo con el tabique crural posterior. La porción distal del peroné se puede retraer lateralmente para permitir disección del colgajo. El tabique interóseo se divide para permitir la identificación del músculo tibial posterior. Los vasos peroneos se siguen a través de este músculo hasta que se identifica la ramificación de la arteria tibial posterior (Figura 27) [147]. Durante esta disección, numerosas ramas encontradas deben disecarse y ligarse con clips vasculares cuidadosamente. Una vez que el pedículo vascular se diseña por completo, las inserciones del flexor largo del dedo gordo del pie son seccionadas. Momento en el que se debe soltar el torniquete, permitiendo que el colgajo se reperfunda durante un mínimo de 20 minutos mientras se logra una hemostasia meticulosa. Se debe inspeccionar el pie para detectar pulso, calor, y llene capilar.

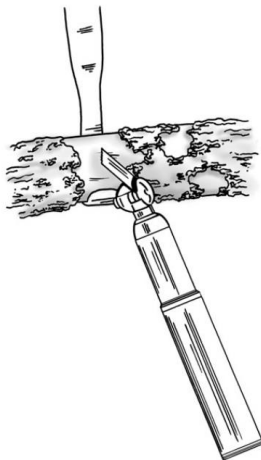


Figura 25: La disección subperióstica circunferencial en los sitios de osteotomía del peroné se realiza con mucho cuidado y se coloca un retractor Freer curvo para proteger los vasos de la hoja de sierra sagital. Se realiza el mismo procedimiento en el extremo proximal del peroné. Tomado de Fernandes, 2006.

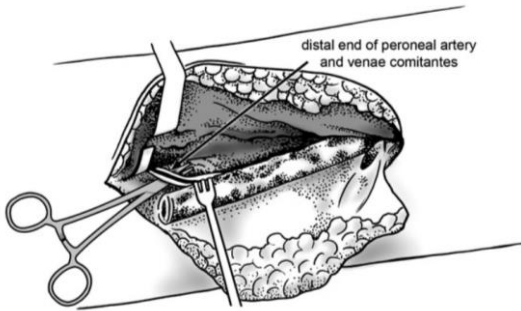


Figura 26: Se identifica y liga la porción distal de la arteria y las venas peroneas. Tomado de Fernandes, 2006.

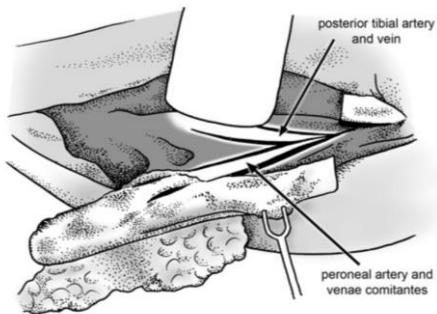


Figura 27: Los vasos peroneos se disecan hasta identificar la ramificación de los vasos tibiales posteriores. Tomado de Fernandes, 2006.

El colgajo se puede cosechar y pasar al equipo reconstructivo para su inserción y anastomosis microvascular. Se debe irrigar la herida de la pierna y colocar dos drenajes de succión. Las capas musculares deben reaproximarse para cerrar los espacios muertos. El defecto de piel se puede tratar mediante cierre primario o, como es habitual, cubrir mediante un injerto de piel de espesor parcial. Se debe fabricar una férula posterior para la parte inferior de la pierna y poder apoyar el tobillo, así se puede lograr una deambulación con asistencia en el séptimo día postoperatorio.

Antes de recibir el colgajo el sitio receptor se inspecciona para verificar el estado de sus vasos, para la adecuada anastomosis y también la creación de un túnel lateral o medial al cuerpo mandibular para el potencial tránsito del pedículo vascular del cuello (Figura 28) [147]. La preparación del sitio receptor de un defecto de los maxilares debe también incluir la preparación de tejidos duros para recibir el colgajo de fíbula.

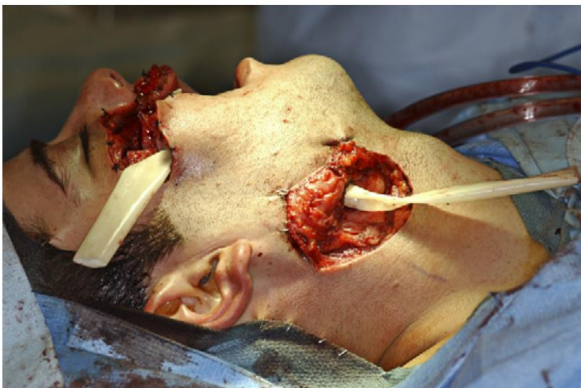

Figura 28: Se crea un túnel desde el defecto de maxilectomía en un plano lateral o medial al cuerpo mandibular dependiendo de la orientación del defecto y los vasos peroneos. Tomado de Fernandes, 2006.

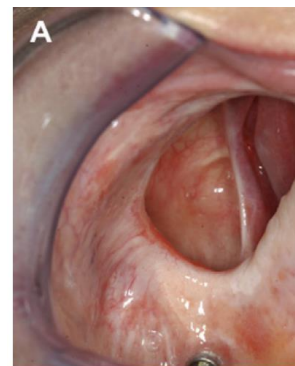

Figura 29: (A) Un defecto de maxilectomía de clase IIb de Brown diferido para reconstrucción secundaria. (B) El defecto preparado para recibir el colgajo de peroné. Tomado de Fernandes, 2006.

Una vez que se completa la preparación del sitio, el peroné cosechado y la paleta cutánea se pueden moldear para adaptarse al defecto. La principal dificultad al contornear el peroné, sobre todo en defectos ablativos posterior a una hemimaxilectomía, es contornear su recta anatomía para recrear el arco alveolar maxilar. Esta dificultad se ha visto soslayada por la irrupción de guías de corte, planificación 3D y el uso de modelos estereolitográficos en la cirugía contemporánea. Hoy en día es casi inconcebible una cirugía de ésta magnitud sin la ayuda de la tecnología actual en la planificación.

Tanto en reconstrucción mandibular como maxilar mediante colgajo libre de peroné vascularizado, la inserción ósea se realiza antes que la del tejido blando. Dependiendo de la extensión del defecto, el peroné puede requerir una o varias osteotomías para reconstruir el alvéolo (Figura 30) [147]. Estas osteotomías son realizadas previa disección subperióstica en el lugar a osteotomizar con una protección copiosa del pedículo vascular. Una vez que se completan las osteotomías, el hueso puede insertarse en el lecho receptor y fijarse mediante material de osteosíntesis (Figura 31) [147]. Luego el tejido blando se sutura a las estructuras blandas receptoras, (Figura 32) [147]. El cirujano reconstructivo puede elegir insertar solo parcialmente la paleta de piel y completar la reconstrucción después de que se hayan realizado las anastomosis microvasculares. Hacerlo permitirá la inspección del colgajo y cerciorarse que no existan sitios sangrantes antes del cierre. En el postoperatorio inmediato, se procura una vigilancia permanente del paciente y el apego a las estrictas precauciones para evitar la creación de un flujo de aire turbulento alrededor del pedículo vascular.

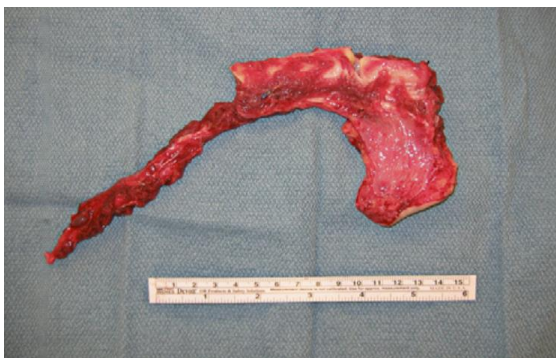

Figura 30: Fibula osteotomizada para recrear el contorno del maxilar. Tomado de Fernandes, 2006.

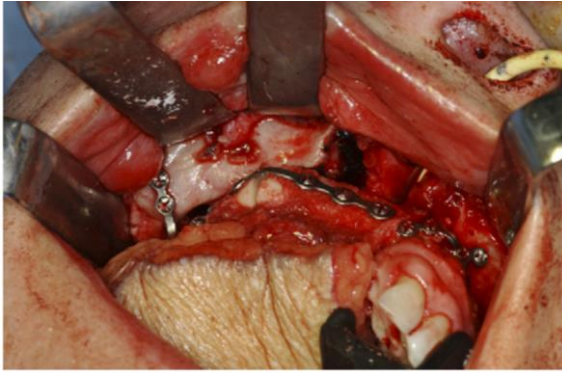


Figura 31: Inserción del colgajo de peroné y fijación con miniplacas y tornillos monocorticales. Tomado de Fernandes, 2006.

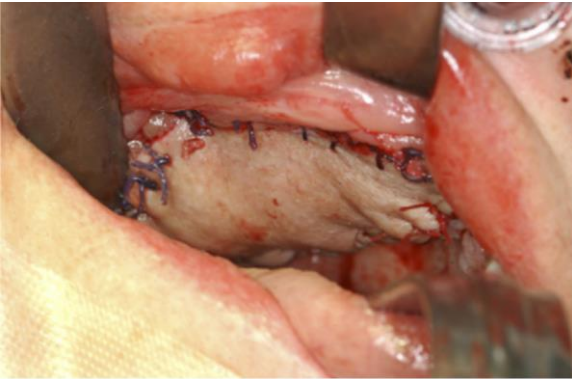


Figura 32: Inserción de tejido blando de la paleta de piel del colgajo libre de peroné. Tomado de Fernandes, 2006.

La anastomosis microvascular de los vasos peroneos a los vasos receptores seleccionados se puede realizar sin mayor dificultad. Generalmente, una rama de la carótida externa, tal como la arteria facial, y una rama de la vena yugular interna se utilizan para la anastomosis de extremo a extremo. Ocasionalmente, cuando no se puede identificar una rama adecuada, se realiza una anastomosis termino lateral a la vena yugular interna. Las suturas de nylon de 9-0 se utilizan con microscopios quirúrgicos o con lupas de alta potencia para anastomosar los vasos dadores y receptores. La etapa final de la reconstrucción ocurre varios meses después de culminada esta etapa, ya que ahí los maxilares (superior e inferior) reconstruidos se pueden preparar para recibir implantes dentales. Si bien varios autores han informado la colocación de los implantes dentales con éxito en el mismo momento de la reconstrucción primaria, la dificultosa planificación preoperatoria para lograr una posición ideal de estos implantes, han inclinado la balanza a retrasar su inserción de 4 a 6 meses después de la reconstrucción primaria.

IX. CONCLUSIONES

Los defectos maxilares secundarios a patología oral maligna, constituyen un desafío que requiere un abordaje mancomunado de varios profesionales.

Edad, comorbilidades y estado funcional, historia o planificación de radiación, dimensión del tejido perdido y estadio de la neoplasia son los principales factores a considerar para elegir la técnica reconstructiva adecuada.

El entrenamiento del equipo en cirugía microvascular y la infraestructura hospitalaria adecuada, condicionarán también la estrategia reconstructiva a utilizar.

Existen distintas alternativas para reconstruir un elemento biológico ausente en cirugía oncológica. Históricamente la cirugía reconstructiva se valió de placas de reconstrucción, injertos óseos no vascularizados, y colgajos pediculados como elementos reconstructivos para defectos oncológicos, obteniendo resultados poco exitosos sobre todo con los dos primeros. La irrupción de los colgajos libres microvascularizados a través de la microcirugía, transformó esta realidad. Éstos han dominado durante casi 4 décadas las reconstrucciones extensas en el territorio maxilofacial y son considerados actualmente la primera elección en grandes reconstrucciones maxilofaciales, así como en tratamientos reconstructivos que incurran en radioterapias o quimioterapias. Su gran versatilidad en distintas zonas de la cara, con aportes de tejido óseo, cutáneo o muscular, han logrado devolver estructura y función en defectos subyacentes a la cirugía oncológica.

Una nutrida variedad de colgajos libres ha sido descrita en la reconstrucción maxilofacial. En la actualidad, sin contemplar las resecciones de lengua, se reconocen 4 colgajos libres frecuentes para reconstrucción de defectos de cavidad oral: fíbula, escapula, radial de antebrazo y cresta ilíaca. El colgajo libre de fíbula es el más utilizado por los cirujanos para defectos intraorales extensos. Su versatilidad, aportación de elementos óseos, musculares y cutáneos confiables, una relativa fácil cosecha y baja morbilidad, lo han convertido en el colgajo libre microvascular más confiable para reconstrucción intraoral. El colgajo libre radial de antebrazo es el que lo sucede en frecuencia de utilización, aunque tiene la desventaja de no aportar tejido óseo para lograr una reconstrucción dental funcional.

Los avances en la imagenología, uso de microscopía de alta resolución, sofisticación de técnicas de sutura y anastomosis lograron consolidar el uso de los colgajos libres como una terapia segura y con altas tasas de éxito, con complicaciones menores.

Una de las principales desventajas de la microcirugía, sin contemplar la gran infraestructura material y humana necesaria, es la lenta curva de aprendizaje, una dependencia directa de la habilidad del operador y de la experiencia que éste posea.

X. REFERENCIAS

[1] Shnayder Y, Lin D, Desai SC, Nussenbaum B, Sand JP, Wax MK. Reconstruction of the lateral mandibular defect a review and treatment algorithm. *JAMA Facial Plast Surg.* 2015;17(5):367–73.

[2] Kumar BP, Venkatesh V, Kumar KAJ, Yadav BY, Mohan SR. Mandibular Reconstruction: Overview. *J Maxillofac Oral Surg.* 2016;15(4):425–41.

[3] Cardemil F. Epidemiología del carcinoma escamoso de cabeza y cuello. *Rev Chil Cir.* 2014; 66: pp. 614-620.

[4] Rana M, Warraich R, Kokemüller H, Lemound J, Essig H, Tavassol F, et al. Reconstruction of mandibular defects - clinical retrospective research over a 10-year period -. *Head Neck Oncol.* 2011 Dec 28;3(1):23.

[5] Wong RCW, Tideman H, Kin L, Merckx MAW. Biomechanics of mandibular reconstruction: a review. *Int J Oral Maxillofac Surg.* 2010 Apr;39(4):313–9.

[6] Ferreira JJ, Zagalo CM, Oliveira ML, Correia AM, Reis AR. Mandible reconstruction: History, state of the art and persistent problems. *Prosthet Orthot Int.* 2015;39(3):182–9.

[7] Kumar BP, Venkatesh V, Kumar KAJ, Yadav BY, Mohan SR. Mandibular Reconstruction: Overview. *J Maxillofac Oral Surg.* 2016;15(4):425–41.

[8] Kakarala K, Shnayder Y, Tsue TT, Girod DA. Mandibular reconstruction. *Oral Oncol.* 2018;77:111–7.

[9] Klotch DW, York N, Prein J. Mandibular Reconstruction Using A0 Plates. *Am J Surg.* 1986;154:384–8.

- [10] Paré A, Bossard A, Laure B, Weiss P, Gauthier O, Corre P. Reconstruction of segmental mandibular defects: Current procedures and perspectives. *Laryngoscope Investig Otolaryngol*. 2019;4(6):587–96.
- [11] Santelices MJ, Cárcamo M, Brenner C, Montes R. Oral cancer, review of the Chilean literature. *Rev Med Chile*. 2016; 144: 766-770.
- [12] C.S. Farah, B. Simanovic, F. Dost. Oral cancer in Australia 1982-2008: a growing need for opportunistic screening and prevention. *Aust Dent J*. 2014; 59: 349-359.
- [13] J.P. Shah, S.G. Patel, B. Singh Jatin. *Head And Neck Surgery And Oncology*. 4 ed. Philadelphia. Elsevier; 2012. p. 212-289.
- [14]. C. Pelucchi, S. Gallus, W. Garavello, C. Bosetti, C. La Vecchia. Cancer risk associated with alcohol and tobacco use: focus on upper aero-digestive tract and liver. *Alcohol Res Health J Natl Inst Alcohol Abuse Alcohol*. 2006; 29 (3): 193-198.
- [15] Montero PH, Patel SG. Cancer of the oral cavity. *Surg Oncol Clin N Am*. 2015 Jul;24(3):491-508.
- [16]. M.P. Bórquez, F.F. Capdeville, M.A. Madrid, O.M. Veloso, P.M. Cárcamo. Sobrevida global y por estadios de 137 pacientes con cáncer intraoral: Experiencia del Instituto Nacional del Cáncer *Rev Chil Cir*.2011; 63 (4): 351-355.
- [17]. T.C. Kwee, R.M. Combined FDG-PET/CT for the detection of unknown primary tumors: systematic review and meta-analysis. *Eur Radiol*. 2009;19 (3): 731-744.
- [18]. W.M. Lydiatt, S.G. Patel, B. O'Sullivan, M.S. Brandwein, J.A. Ridge, J.C. Migliacci, *et al*. Head and neck cancers-major changes in the American Joint Committee on cancer eighth edition cancer staging manual: Head and Neck Cancers-Major 8th Edition Changes *CA Cancer J Clin*. 2017; 67 (2): 122-137.
- [19]. Thome CH, Chung KC, Gosain AK, Gurtner GC. Grabb and Smith's plastic surgery. In: Grabb and Smith's plastic surgery. 7th ed. 2013. p. 1017.
- [20]. Dunn R. *Grafts and flaps. Surgery (Oxford)*. 2006 Jan; 24(1):27–32.
- [21]. Fernandes R. *Flap Classification in: Local and Regional Flaps in Head & Neck Reconstruction*. Hoboken, NJ, USA: John Wiley & Sons, Inc. 2014. p. 2–4.
- [22]. Patel KG, Sykes JM. Concepts in local flap design and classification. *Oper Tech Otolaryngol - Head Neck Surg*. 2011 Mar;22(1):13–23.
- [23]. Bhishagratna KK. *An English translation of the Sushruta Samhita based on original Sanskrit text*. 3rd ed. Calcutta: Bose; 1916. p. 107.
- [24] C. Navarro Vila (ed.). *Reconstructive Oral and Maxillofacial Surgery*. 1er ed. 2015. Springer International Publishing. 2015. p. 1- 77.
- [25]. Kakarala K, Shnayder Y, Tsue TT, Girod DA. Mandibular reconstruction. *Oral Oncol*. 2018;77:111–7.
- [26]. Taylor GI, Palmer JH. The vascular territories (angiosomes) of the body: experimental study and clinical applications. *Br J Plast Surg*. 1987;40(2):113.
- [27] Klotch DW, York N, Prein J. Mandibular Reconstruction Using A0 Plates. *Am J Surg*. 1986;154:384–8.
- [28] Bardenheuer F. *Verhandlung der Deutsch Gesellschaft Zentralbibliothek. Chirurgie*. 1892; 21:68.
- [29] Blocker TC, Stout RA. Mandibular reconstruction, World War II. *Plast Reconstr Surg*. 1949; 4:153.
- [30] Millard RD, Deane M, Garst WP. Bending an iliac bone graft for anterior mandibular arch repair. *Plast Reconstr Surg*. 1976; 48:600–1.
- [31] Wersal J, Bergsted H, Korlof B, Lind MG. Split rib graft for reconstruction of the mandible. *Otolaryngol Head Neck Surg*. 1984; 92:270–5.

- [32] Hamaker R. Irradiated autogenous mandibular grafts in primary reconstruction. *Laryngoscope*. 1981; 91:1031–51.
- [33]. Hamaker R, Singer M, Schockley W. Irradiated mandibular autograft. *Cancer*. 1983; 52:1017–21.
- [34]. Mahsut Dinçel Y. Bone Graft Types. In: *Bone Grafting - Recent Advances with Special References to Cranio-Maxillofacial Surgery*. Intech Open; 2018.
- [35]. Van Gemert JTM, van Es RJJ, Rosenberg AJWP, Van Der Bilt A, Koole R, Van Cann EM. Free Vascularized Flaps for Reconstruction of the Mandible: Complications, Success, and Dental Rehabilitation. *J Oral Maxillofac Surg*. 2012 Jul;70(7):1692–8.
- [36] Akbay E, Aydogan F. Reconstruction of isolated mandibular bone defects with non-vascularized corticocancellous bone autograft and graft viability. *Auris Nasus Larynx*. 2014 Feb;41(1):56–62.
- [37] Handschel J, Hassanyar H, Depprich RA, Ommerborn MA, Sproll KC, Hofer M, et al. Nonvascularized iliac bone grafts for mandibular reconstruction - Requirements and limitations. In *Vivo (Brooklyn)*. 2011; 25(5):795–9.
- [38] Akinbami B. Reconstruction of Continuity Defects of the Mandible with Non-vascularized Bone Grafts. *Systematic Literature Review. Craniomaxillofac Trauma Reconstr*. 2016 Sep 10; 9(3):195–205.
- [39]. Luckey HA, Kubli F. Titanium alloys in surgical implants. ASTM ATP 796. Philadelphia: American Society for Testing and Materials; 1983.
- [40]. Castermans A, Van Garse R, Vanwick R. Primary reconstruction of the mandible after resection for oral cancer. *Acta Chir Belg*. 1977 ;2:205–8.
- [41]. Bowerman JE. Notes on mandibular reconstruction. *Proc R Soc Med*. 1974; 67:610–4.
- [42]. Conley JJ. The use of vitallium prosthesis and implants in the reconstruction of the mandibular arch. *Plast Reconstr Surg*. 1951; 8:150.
- [43]. Cook HP. Immediate reconstruction of the mandible by metallic implant following resection for neoplasm. *Ann R Coll Surg Engl*. 1968; 42:233–58.
- [44]. Gullane PJ, Havas T, Holmes H. Mandibular reconstruction with metal plate and myocutaneous flap. *Aust N Z J Surg*. 1986; 56:701–6.
- [45]. Wong RCW, Tideman H, Kin L, Merkx MAW. Biomechanics of mandibular reconstruction: a review. *Int J Oral Maxillofac Surg*. 2010 Apr; 39(4):313–9.
- [46]. Sadr-Eshkevari P, Rashad A, Vahdati SA, Garajei A, Bohluli B, Maurer P. Alloplastic mandibular reconstruction: a systematic review and meta-analysis of the current century case series. *Plast Reconstr Surg*. 2013 Sep;132(3):413-427.
- [47] Maurer, P., A. W. Eckert, M. S. Kriwalsky, J. Schubert: Scope and limitations of methods of mandibular reconstruction: a long-term follow-up. *Br J Oral Maxillofac Surg*. 2010; 48(2):100-104.
- [48] Almansoori AA, Choung H-W, Kim B, Park J-Y, Kim S-M, Lee J-H. Fracture of Standard Titanium Mandibular Reconstruction Plates and Preliminary Study of Three-Dimensional Printed Reconstruction Plates. *J Oral Maxillofac Surg*. 2020 Jan;78(1):153–66.
- [49]. McCarthy JG, Williams JK, Grayson BH, Crombie JS. Controlled multiplanar distraction of the mandible: device development and clinical application. *J Craniofac Surg*. 1998;9(4):322–9.
- [50] Ettl T, Driemel O, Dresch B V., Reichert TE, Reuther J, Pistner H. Feasibility of alloplastic mandibular reconstruction in patients following removal of oral squamous cell carcinoma. *J Cranio-Maxillofacial Surg*. 2010 Jul;38(5):350–4.
- [51] Schupp W, Arzdorf M, Linke B, Gutwald R. Biomechanical Testing of Different Osteosynthesis Systems for Segmental Resection of the Mandible. *J Oral Maxillofac Surg*. 2007 May; 65(5):924–30.

- [52] Kämmerer PW, Klein MO, Moergel M, Gemmel M, Draenert GF. Local and systemic risk factors influencing the long-term success of angular stable alloplastic reconstruction plates of the mandible. *J Cranio-Maxillofac Surg*. 2014 Jul; 42(5):271–6.
- [53] Marx RE. Osteoradionecrosis: A new concept of its pathophysiology. *J Oral Maxillofac Surg*. 1983 May; 41(5):283–8.
- [54] Cuono C, Ariyan S. Immediate reconstruction of a composite mandibular defect with a regional osteomusculocutaneous fl ap. *Plast Reconstr Surg*. 1980; 65:477.
- [55] Demergasso F, Piazza M. Trapezius myocutaneous fl ap in reconstructive surgery for head and neck cancer: an original technique. *Am J Surg*. 1979; 138:533.
- [56] Panje W, Cutting C. Trapezius osteomyocutaneous island fl ap for reconstruction of the anterior floor of the mouth and the mandible. *Head Neck Surg*. 1980; 3:66–71.
- [57] Little JW, McCulloch DT, Lyons JR. The lateral pectoral composite flap in one-stage reconstruction of the irradiated mandible. *Plast Reconstr Surg*. 1983; 71:326–37.
- [58] Kudo K, Miyasawa M, Fujikoka Y, Sasaki J. Immediate repair of mandibular defects following surgery for carcinoma of the lower alveolus and gingiva using a pectoralis major osteomyocutaneous fl ap. *J Maxillofac Surg*. 1985;13:116–20.
- [59] Pribaz J, Stephens W, Crespo L, Gifford G. A new intraoral flap: facial artery musculomucosal (FAMM) flap. *Plast Reconstr Surg*. 1992; 90(3):421–429.
- [60] Dupoirieux L, Plane L, Gard C, Penneau M. Anatomical basis and results of the facial artery musculomucosal flap for oral reconstruction. *Br J Oral Maxillofac Surg* 1999;37(1):25–28.
- [61] Erovic BM, Lercher P. Postoperative Care. In: *Manual of Head and Neck Reconstruction Using Regional and Free Flaps*. Vienna: Springer Vienna. 2015. p. 43–6.
- [62] Mavrogenis AF, Igoumenou VG, Ignatiadis I, Mourouzis K, Rallis G, Spyridonos SG. Microsurgical reconstruction of complex oromandibular defects: An update. *Injury*. 2019 Dec; 50:S117–22.
- [63] Kokosis G, Schmitz R, Powers DB, Erdmann D. Mandibular reconstruction using the free vascularized fibula graft: An overview of different modifications [Internet]. Vol. 43, *Archives of Plastic Surgery*. Korean Society of Plastic and Reconstructive Surgeons; 2016. p. 3–9.
- [64] Strauch B, Bloomberg AE, Lewin ML. An experimental approach to mandibular replacement: island vascular composite rib grafts. *Br J Plast Surg*. 1971; 24:334–9.
- [65] Franklin JD, Shack BR, Stone J. Single stage reconstruction of mandible and soft tissue defects using a free osteocutaneous groin flap. *Am J Surg*. 1980;140:494–8.
- [66] Soutar DS, Widdowson WP. Immediate reconstruction of the mandible using a vascularized segment of radius. *Head Neck Surg*. 1986; 8:232–46.
- [67] Cordeiro PG, Hidalgo DA. Soft tissue coverage of mandibular reconstruction plates. *Head Neck*. 1994;16(2):112–5.
- [68] Schusterman MA, Reece GP, Kroll SS, Weldon ME. Use of the A-O plate for immediate mandibular reconstruction in cancer patients. *Plast Reconstr Surg*. 1991;88(4):588–93.
- [69] Hoffmeister B, Fleiner B, Dunsche A. Significance of vascularization of jejunal transplants in secondary reconstruction of the mandible. *Fortschr Kiefer Gesichtschir*. 1994; 39:111–4.
- [70] Cordeiro PG, Disa JJ, Hidalgo DA, Hu QY. Reconstruction of the mandible with osseous free flaps: A 10-year experience with 150 consecutive patients. *Plast Reconstr Surg*. 1999 Oct;104(5):1314–20.
- [71] Al-Dam, A.; Zrnc, T. A.; Hanken, H.; Riecke, B.; Eichhorn, W.; Nourwali, I.; Smeets, R.; Blessmann, M.; Heiland, M. & Gröbe, A. Outcome of microvascular free flaps in a high-volume training centre. *J. Craniomaxillofac. Surg*. 2014; 42(7):1178-83.

- [72] Brown JS, Lowe D, Kanatas A, Schache A. Mandibular reconstruction with vascularised bone flaps: a systematic review over 25 years. *Br J Oral Maxillofac Surg*. 2017 Feb; 55(2):113–26.
- [73] Moubayed SP, L'Heureux-Lebeau B, Christopoulos A, Sampalis JS, Letourneau-Guillon L, Bissada E, et al. Osteocutaneous free flaps for mandibular reconstruction: systematic review of their frequency of use and a preliminary quality of life comparison. *J Laryngol Otol*. 2014 Dec 17;128(12):1034–43.
- [74] Brown JS, Barry C, Ho M, Shaw R. A new classification for mandibular defects after oncological resection. *Lancet Oncol*. 2016;17(1): 23–30.
- [75] Soutar DS, Scheker LR, Tanner NSB, McGregor IA. The radial forearm flap: a versatile method for intra-oral reconstruction. *Br J Plast Surg*. 1983; 36(1):1–8.
- [76] Lin P-Y, Lin KC, Jeng S-F. Oromandibular Reconstruction: The History, Operative Options and Strategies, and Our Experience. *ISRN Surg*. 2011:1–10.
- [77] Awad ME, Altman A, Elrefai R, Shipman P, Looney S, Elsalanty M. The use of vascularized fibula flap in mandibular reconstruction; A comprehensive systematic review and meta-analysis of the observational studies. *J Cranio-Maxillofacial Surg*. 2019 Apr; 47(4):629–41.
- [78] Wijbenga JG, Schepers RH, Werker PMN, Witjes MJH, Dijkstra PU. A systematic review of functional outcome and quality of life following reconstruction of maxillofacial defects using vascularized free fibula flaps and dental rehabilitation reveals poor data quality. *J Plast Reconstr Aesthetic Surg*. 2016 Aug; 69(8):1024–36.
- [79] Ulkur E, Karagoz H, Kulahci Y, Suer BT, Oksuz S, Kocyigit ID, et al. One-and-a-Half-Barrel Vascularized Free Fibular Flap for the Reconstruction of Segmental Mandibular Defect. *J Craniofac Surg*. 2013 Mar; 24(2):167–9.
- [80] Li X, Jiang C, Gao H, Wang C, Wang C, Ji P. Biomechanical Analysis of Various Reconstructive Methods for the Mandibular Body and Ramus Defect Using a Free Vascularized Fibula Flap. *Biomed Res Int*. 2020 Mar; 13:1–14.
- [81] Van Gemert JTM, Abbink JH, van Es RJJ, Rosenberg AJWP, Koole R, Van Cann EM. Early and late complications in the reconstructed mandible with free fibula flaps. *J Surg Oncol*. 2018 Mar 15;117(4):773–80.
- [82] Ling XF, Peng X, Samman N. Donor-site morbidity of free fibula and DCIA flaps. *J Oral Maxillofac Surg*. 2013 Sep;71(9):1604–12.
- [83] Likhterov I, Roche AM, Urken ML. Contemporary Osseous Reconstruction of the Mandible and the Maxilla. *Oral Maxillofac Surg Clin North Am*. 2019;31(1):101–16.
- [84] Rodriguez ED, Bluebond-Langner R, Martin M, Manson PN. Deep Circumflex Iliac Artery Free Flap in Mandible Reconstruction. *Atlas Oral Maxillofac Surg Clin*. 2006 Sep;14(2):151–9.
- [85] Chooi YC, Ding C, Magkos F. The epidemiology of obesity. *Metabolism*. 2019 Mar 1;92:6–10.
- [86] Yu Y, Zhang WB, Liu XJ, Guo C Bin, Yu GY, Peng X. Double-Barrel Fibula Flap Versus Vascularized Iliac Crest Flap for Mandibular Reconstruction. *J Oral Maxillofac Surg*. 2020 May 1;78(5):844–50.
- [87] Lonie S, Herle P, Paddle A, Pradhan N, Birch T, Shayan R. Mandibular reconstruction: meta-analysis of iliac- versus fibula-free flaps. *ANZ J Surg*. 2016 May 1;86(5):337–42.
- [88]. Wilkman T, Husso A, Lassus P. Clinical Comparison of Scapular, Fibular, and Iliac Crest Osseal Free Flaps in Maxillofacial Reconstructions. *Scand J Surg*. 2019 Mar 1;108(1):76–82.
- [89] Cuesta-Gil M, Ochandiano Caicoya S, Riba García F, Duarte Ruiz B, Navarro Cuéllar C, Navarro Vila C. Oral rehabilitation with osseointegrated implants in oncologic patients. *J Oral Maxillofac Surg*. 2009;67(11):2485–96.

- [90] Ostrup LT, Fredrickson JM. Reconstruction of mandibular defects after radiation, using a free, living bone graft transferred by microvascular anastomoses: An experimental study. *Plast Reconstr Surg.* 1975; 55(5):563–72.
- [91] Bak M, Jacobson AS, Buchbinder D, Urken ML. Contemporary reconstruction of the mandible. *Oral Oncol.* 2010; 46(2):71–6.
- [92] Mitsimponas KT, Iliopoulos C, Stockmann P, Bumiller L, Nkenke E, Neukam FW, et al. The free scapular/parascapular flap as a reliable method of reconstruction in the head and neck region: A retrospective analysis of 130 reconstructions performed over a period of 5 years in a single Department. *J Cranio-Maxillofacial Surg.* 2014; 42(5):536–43.
- [93] McCarthy CM, Cordeiro PG. Microvascular reconstruction of oncologic defects of the midface. *Plast Reconstr Surg.* 2010;126 (06):1947–1959.
- [94] Urken ML, Roche AM, Kiplagat KJ, et al. Comprehensive approach to functional palatomaxillary reconstruction using regional and free tissue transfer: report of reconstructive and prosthodontic outcomes of 140 patients. *Head Neck.* 2018; 40(08):1639–1666.
- [95] Hanasono MM, Silva AK, Yu P, Skoracki RJ. A comprehensive algorithm for oncologic maxillary reconstruction. *Plast Reconstr Surg.* 2013;131(01):47–60.
- [96] Cao Y, Yu C, Liu W, et al. Obturators versus flaps after maxillary oncological ablation: a systematic review and best evidence synthesis. *Oral Oncol.* 2018; 82:152–161.
- [97] Dos Santos DM, de Caxias FP, Bitencourt SB, Turcio KH, Pesqueira AA, Goiato MC. Oral rehabilitation of patients after maxillectomy. A systematic review. *Br J Oral Maxillofac Surg.* 2018; 56(04): 256–266.
- [98] Seignemartin CP, Miranda ME, Luz JG, Teixeira RG. Understandability of speech predicts quality of life among maxillectomy patients restored with obturator prosthesis. *J Oral Maxillofac Surg.* 2015; 73(10):2040–2048.
- [99] Cordeiro PG, Chen CM. A 15-year review of midface reconstruction after total and subtotal maxillectomy: part I. Algorithm and outcomes. *Plast Reconstr Surg.* 2012;129(1):124–36.
- [100] Lenox ND, Kim DD. Maxillary reconstruction Oral and maxillofacial surgery clinics of North America 2013; 25(2):215–222.
- [101] Navarro Cuellar C. Reconstrucción mandibular: colgajos libres vs colgajos pediculados (PhD thesis). Universidad Complutense de Madrid, España. 2005.
- [102] Bidra AS, Jacob RF, Taylor TD. Classification of maxillectomy defects: a systematic review and criteria necessary for a universal description. *J Prosthet Dent.* 2012;107(4):261–70.
- [103] Brown JS, Rogers SN, McNally DN, Boyle M. A modified classification for the maxillectomy defect. *Head Neck.* 2000; 22(1):17–26.
- [104] Brown JS, Shaw RJ. Reconstruction of the maxilla and midface: introducing a new classification. *Lancet Oncol.* 2010;11(10):1001–8.
- [105] Poetker DM, Loehrl TA, Toohill RJ. External medial maxillectomy. *Oper Tech OtolaryngolHead Neck Surg.* 2010;21(2):107–10.
- [106] Haug Steven. Maxillofacial Prosthetic Management of the Maxillary Resection Patient. *Atlas Oral Maxillofacial Surg Clin N Am.* 2007 Mar; 15 (1): 51-68.
- [107] Burak Karabulut, Hakan Avci. The Buccal Myomucosal Flap for Reconstruction of the Oral Cavity Cancers. *South. Clin. Ist. Euras.* 2020;31(2):113-116.
- [108] Muzaffar AR, Adams Jr WP, Hartog JM, Rohrich RJ, Byrd HS. Maxillary reconstruction: functional and aesthetic considerations. *Plast Reconstr Surg.* 1999;104(7):2172–83; quiz 84.

- [109] Carstens MH, Stofman GM, Hurwitz DJ, Futrell JW, Patterson GT, Sotereanos GC. The buccinator myomucosal island pedicle flap: anatomic study and case report. *Plast Reconstr Surg.* 1991; 88(1):39–50; discussion 1–2.
- [110] Zhao Z, Zhang Z, Li Y, Li S, Xiao S, Fan X, et al. The buccinator musculomucosal island flap for partial tongue reconstruction. *J Am Coll Surg.* 2003;196(5):753–60.
- [111] Zhao Z, Li S, Yan Y, Li Y, Yang M, Mu L, et al. New buccinator myomucosal island flap: anatomic study and clinical application. *Plast Reconstr Surg.* 1999;104(1):55–64.
- [112] Golovine SS. Procédé de cloture plastique de l'orbite après l'exentération. *Arch Ophthalmol.* 1898; 18:679–80.
- [113] Cheung LK. Microvascular network of the healing surface over the temporalis flap in maxillary reconstruction. *Int J Oral Maxillofac Surg.* 1999;28(6):469–74.
- [114] Ahmed Djae K, Li Z, Li ZB. Temporalis muscle flap for immediate reconstruction of maxillary defects: review of 39 cases. *Int J Oral Maxillofac Surg.* 2011; 40(7):715–21.
- [115] Roy C, Bandyopadhyay M, Dubey S, Gupta AK. Temporoparietal fascia flap in intra-oral reconstruction without split thickness skin graft cover: a case report. *J Indian Med Assoc.* 2013;111(12):852, 4.
- [116] Lam D, Carlson ER. The temporalis muscle flap and temporoparietal fascial flap. *Oral Maxillofac Surg Clin North Am.* 2014; 26(3):359–69.
- [117] Mokal NJ, Ghalme AN, Kothari DS, Desai M. The use of the temporoparietal fascia flap in various clinical scenarios: a review of 71 cases. *Indian J Plast Surg.* 2013;46(3):493–501.
- [118] Sakellariou A, Salama A. The use of cervicofacial flap in maxillofacial reconstruction. *Oral Maxillofac Surg Clin North Am.* 2014;26(3):389–400.
- [119] Arvind K. Badhey, MD1 Mohammed N. Khan, MD1. Palatomaxillary Reconstruction: Fibula or Scapula. *Semin Plast Surg.* 2020; 34:86–91.
- [120] Wei FM, Mardini S. *Flaps and Reconstructive Surgery.* 2nd ed. China: Elsevier; 2017.
- [121] Akihiro Ogino, MD, Kiyoshi Onishi, MD, and Miho Nakamichi, MD. Primary Reconstruction After Maxillectomy Defects Using Ultra Flex Mesh Plate and Rectus Abdominis Myocutaneous Free Flap Including Aponeurosis of External Abdominal Oblique Muscle. *J Craniofac Surg.* 2019; 30: 211–213.
- [122] Futran ND, Haller JR. Considerations for free-flap reconstruction of the hard palate. *Arch Otolaryngol Head Neck Surg.* 1999;125 (06):665–669.
- [123] Peng X, Mao C, Yu GY, Guo CB, Huang MX, Zhang Y. Maxillary reconstruction with the free fibula flap. *Plast Reconstr Surg.* 2005; 115(06):1562–1569.
- [124] Barber BR, Dziegielewski PT, Chuka R, O'Connell D, Harris JR, Seikaly H. Bone-impacted fibular free flap: long-term dental implant success and complications compared to traditional fibular free tissue transfer. *Head Neck.* 2016; 38(1): 1783–1787.
- [125] O'Connell DA, Futran ND. Reconstruction of the midface and maxilla. *Curr Opin Otolaryngol Head Neck Surg.* 2010;18(04): 304–310.
- [126] Cummins DM, Kim B, Kaleem A, Zaid W. Pedicle orientation in free-flap microvascular maxillofacial reconstruction. *J Oral Maxillofac Surg.* 2017; 75(04): 875.e1–875.e4.
- [127] Tseng WL, Chang TY, Hung KS, Chen SH, Hsiao JR, Lee YC. Total maxillary reconstruction with a bi-paddle double-barrel osteocutaneous fibular flap and arteriovenous saphenous loop after a globe-sparing total maxillectomy due to osteosarcoma. *J Craniofac Surg.* 2017;28(01):193–196.
- [128] Duflo S, Lief F, Paris J, Giovanni A, Thibeault S, Zanaret M. Microvascular radial forearm fasciocutaneous free flap in hard palate reconstruction. *Eur J Surg Oncol.* 2005; 31(7):784–91.

- [129] Baliarsing AS, Kumar VV, Malik NA, B DK. Reconstruction of maxillectomy defects using deep circumflex iliac artery-based composite free flap. *Oral Surg Oral Med Oral Pathol Oral Radiol Endod.* 2010;109(3): 8–13.
- [130] Wilkman T, Törnwall J, Vuola J, Lassus P. The free scapular flap with latissimus muscle reduces fistulas in mandibular reconstruction. *J Plast Reconstr Aesthet Surg.* 2016;69(06): 802–808.
- [131] Clark JR, Vesely M, Gilbert R. Scapular angle osteomyogenous flap in postmaxillectomy reconstruction: defect, reconstruction, shoulder function, and harvest technique. *Head Neck.* 2008; 30(01):10–20.
- [132] Pagedar NA, Gilbert RW, Chan H, Daly MJ, Irish JC, Siewerdsen JH. Maxillary reconstruction using the scapular tip free flap: a radiologic comparison of 3D morphology. *Head Neck.* 2012; 34(10):1377–1382.
- [133] Hasan Z, Gore SM, Ch'ng S, Ashford B, Clark JR. Options for configuring the scapular free flap in maxillary, mandibular, and calvarial reconstruction. *Plast Reconstr Surg.* 2013;132(03): 645–655.
- [134] Ho MW, Brown JS, Shaw RJ. Refining the indications for scapula tip in mandibular reconstruction. *Int J Oral Maxillofac Surg.* 2017; 46(06):712–715.
- [135] Mertens C, Freudlsperger C, Bodem J, Engel M, Hoffmann J, Freier K. Reconstruction of the maxilla following hemimaxillectomy defects with scapular tip grafts and dental implants. *J Craniomaxillofac Surg.* 2016; 44(11):1806–1811.
- [136] Burgess M, Leung M, Chellapah A, Clark JR, Batstone MD. Osseointegrated implants into a variety of composite free flaps: a comparative analysis. *Head Neck.* 2017;39(03):443–447.
- [137] Triana Jr RJ, Uglesic V, Virag M, Varga SG, Knezevic P, Milenovic A, et al. Microvascular free flap reconstructive options in patients with partial and total maxillectomy defects. *Arch Facial Plast Surg.* 2000;2(2):91–101.
- [138] Jeremic, J. V. & Nikolic, Z. S. Versatility of radial forearm free flap for intraoral reconstruction. *Srp. Arh. Celok. Lek.* 2015; 143(5-6):256-60.
- [139] Jelena V. Jeremić^{1,2}, Živorad S. Nikolić³ Versatility of Radial Forearm Free Flap for Intraoral Reconstruction. *Srp Arh Celok Lek.* 2015 Jun;143(5-6):256-260.
- [140] Rhemrev R, Rakhorst HA, Zuidam JM, Mureau MA, Hovius SE, Hofer SO. Long-term functional outcome and satisfaction after radial forearm free flap reconstructions of intraoral malignancy resections. *J Plast Reconstr Aesthet Surg.* 2007; 60: 5885-92.
- [141] Chen CM, Lin GT, Fu YC, Shieh TY, Huang IY, Shen YS, et al. Complications of free radia forearm flap transfers for head and neck reconstruction. *Oral Surg Oral Med Pathol Oral Radiol Endod.* 2005; 99:671-6.
- [142] Ferreira JJ, Zagalo CM, Oliveira ML, Correia AM, Reis AR. Mandible reconstruction: History, state of the art and persistent problems. *Prosthet Orthot Int.* 2015;39(3):182–9.
- [143] Sanders R, Mayou BJ. A new vascularized bone graft transferred by microvascular anastomosis as a free flap. *Br J Surg.* 1979 Nov; 66(11):787–8.
- [144] Hayden RE, Mullin DP, Patel AK. Reconstruction of the segmental mandibular defect: Current state of the art. *Curr Opin Otolaryngol Head Neck Surg.* 2012;20(4):231–6.
- [145] Swartz WM, Banis JC, Newton ED, Ramasastry SS, Jones NF, Acland R. The Osteocutaneous Scapular Flap for Mandibular and Maxillary Reconstruction. *Plast Reconstr Surg.* 1986 Apr;77(4):530–45.
- [146] Hidalgo DA. Fibula free flap: a new method of mandible reconstruction. *Plast Reconstr Surg.* 1989 Jul; 84(1):71–9.
- [147] Fernandes R. Fibula Free Flap in Mandibular Reconstruction. *Atlas Oral Maxillofac Surg Clin.* 2006 Sep;14(2):143–50.

- [148] Kansy K, Mueller AA, Mücke T, Kopp J-B, Koersgen F, Wolff KD, et al. Microsurgical reconstruction of the head and neck – Current concepts of maxillofacial surgery in Europe. *J Cranio-Maxillofacial Surg.* 2014 Dec;42(8):1610–3.
- [149] Chen Y-BT, Chen H-C, Hahn L-H. Major mandibular reconstruction with vascularized bone grafts: Indications and selection of donor tissue. *Microsurgery.* 1994;15(4):227–37.
- [150] Schultz BD, Sosin M, Nam A, Mohan R, Zhang P, Khalifian S, et al. Classification of mandible defects and algorithm for microvascular reconstruction. *Plast Reconstr Surg.* 2015;135(4):743e-754e.
- [151] Wehage IC, Fansa H. Complex reconstructions in head and neck cancer surgery: decision making. *Head Neck Oncol.* 2011 Dec 8;3(1):14.
- [152] Wilkman T, Apajalahti S, Wilkman E, Törnwall J, Lassus P. A Comparison of Bone Resorption Over Time: An Analysis of the Free Scapular, Iliac Crest, and Fibular Microvascular Flaps in Mandibular Reconstruction. *J Oral Maxillofac Surg.* 2017 Mar 1;75(3):616–21.
- [153] Tan B-K, Por Y-C, Chen H-C. Complications of Head and Neck Reconstruction and Their Treatment. *Semin Plast Surg.* 2010 Aug 20;24(03):288–98.
- [154] Pohlenz P, Klatt J, Schön G, Blessmann M, Li L, Schmelzle R. Microvascular free flaps in head and neck surgery: complications and outcome of 1000 flaps. *Int J Oral Maxillofac Surg.* 2012 Jun; 41(6):739–43.
- [155] Cannady SB, Lamarre E, Wax MK. Microvascular Reconstruction. *Facial Plast Surg Clin North Am.* 2015 Aug;23(3):347–56.
- [156] Rappoport D, Madrid A, Capdeville F, Valdés F. Utilidad de la monitorización de los colgajos microquirúrgicos. *Rev Chil Cirugía.* 2016 Sep;68(5):345–8.
- [157] Leibig N, Ha-Phuoc A, Stark GB, Schmelzeisen R, Metzger MC, Eisenhardt SU, et al. Retrospective evaluation of diagnostic accuracy of free flap monitoring with the Cook-Swartz-Doppler probe in head and neck reconstruction. *J Cranio-Maxillofacial Surg.* 2019 Dec;47(12):1973–9.
- [158] Chang EI, Ibrahim A, Zhang H, Liu J, Nguyen AT, Reece GP, et al. Deciphering the Sensitivity and Specificity of the Implantable Doppler Probe in Free Flap Monitoring. *Plast Reconstr Surg.* 2016 Mar;137(3):971–6.
- [159] Schmulder A, Gur E, Zaretski A. Eight-year experience of the Cook-Swartz Doppler in free-flap operations: Microsurgical and reexploration results with regard to a wide spectrum of surgeries. *Microsurgery.* 2011 Jan;31(1):1–6.
- [160] C Hosein R, Cornejo A, T Wang H. Postoperative monitoring of free flap reconstruction:A comparison of external Doppler ultrasonography and the implantable Doppler probe. *Plast Surg.* 2016;24(01):11–9.
- [161] Khadembaschi D, Briery GI, Chatfield MD, Beech N, Batstone MD. Systematic review and pooled analysis of survival rates, success, and outcomes of osseointegrated implants in a variety of composite free flaps. *Head Neck.* 2020;42(9):2669–86.
- [162] Avraham T, Franco P, Brecht LE, Ceradini DJ, Saadeh PB, Hirsch DL, et al. Functional outcomes of virtually planned free fibula flap reconstruction of the mandible. *Plast Reconstr Surg.* 2014;134(4):628e-634e.
- [163]. Garrett N, Roumanas ED, Blackwell KE, Freymiller E, Abemayor E, Wong WK, et al. Efficacy of conventional and implant-supported mandibular resection prostheses: Study overview and treatment outcomes. *J Prosthet Dent.* 2006 Jul; 96(1):13–24.
- [164] Kesting, M. R.; Maclver, C.; Wales, C. J.; Wolff, K. D.; Nobis, C. P. & Rohleder, N. H. Surface-optimized free flaps for complex facial defects after skin cancer. *J. Craniomaxillofac. Surg.* 2015; 43(9):1792- 7.
- [165] Mücke, T.; Ritschl, L. M.; Roth, M.; Güll, F. D.; Rau, A.; Grill, S.; Kesting, M. R.; Wolff, K. D. & Loeffelbein, D. J. Predictors of free flap loss in the head and neck region: A four-year retrospective study with 451 microvascular transplants at a single centre. *J. Craniomaxillofac. Surg.* 2016; 44(9):1292-8.

- [166] Rodgers, W.; Lloyd, T.; Mizen, K.; Fourie, L.; Nishikawa, H.; Rakhorst, H.; Schmidt, A.; Kuoraite, D.; Bulstrode, N. & Dunaway, D. Microvascular reconstruction of facial defects in settings where resources are limited. *Br. J. Oral Maxillofac. Surg.* 2016; 54(1):51-6.
- [167] Liu, W. W.; Yang, A. K. & Ou, Y. D. The harvesting and inseting of a chimeric anterolateral thigh flap to reconstruct through and through cheek defects. *Int. J. Oral Maxillofac. Surg.* 2011; 40(12):1421-3.
- [168] Yang, H.; Zhang, H.; Chen, H.; Yang, S.; Wang, J. & Hu, D. Comparison of repair effect between chimeric anterolateral thigh flap and series-wound flaps for defect after resection of oral and maxillofacial cancer. *Zhongguo Xiu Fu Chong Jian Wai Ke Za Zhi.* 2016; 30(4):447-52.
- [169] Mason, K. A.; Theodorakopoulou, E.; Pafitanis, G.; Ghanem, A. M. & Myers, S. R. Twelve tips for postgraduate or undergraduate medics building a basic microsurgery simulation training course. *Med. Teach.* 2016; 38(9):872-8.
- [170] Li, R.; Zhang, R.; He, W.; Qiao, Y. & Li, W. The use of venous coupler device in free tissue transfers for oral and maxillofacial reconstruction. *J. Oral Maxillofac. Surg.* 2015; 73(11):2225-31.
- [171] Lee, M.; Chin, R. Y.; Eslick, G. D.; Sriharan, N. & Paramaesvaran, S. Outcomes of microvascular free flap reconstruction for mandibular osteoradionecrosis: a systematic review. *J. Craniomaxillofac. Surg.* 2015; 43(10):2026-33.
- [172] Lange, F.; Domergue, S.; Meziane, J.; Fassio, E. & Yachouh, J. Techniques of anastomoses issue from vascular surgery and apply to maxillofacial microsurgery. *Ann. Chir. Plast. Esthet.* 2012; 57(3):254-9.
- [173] HUENTEQUEO-MOLINA, C.; PINO, D. D.; MORENO, A. E.; ALISTER, J. P.; URIBE, F.; UNIBAZO, Z. A.; MIÑO, M.; OSTROSKY, A. & OLATE, S. Microvascularized flaps in Maxillofacial Reconstruction: Advances in Microsurgery. *Int. J. Odontostomatol.* 2018; 12(3):309-319.
- [174] Chae, M. P.; Rozen, W. M.; Whitaker, I. S.; Chubb, D.; Grinsell, D.; Ashton, M. W.; Hunter-Smith, D. J. & Lineaweaver, W. C. Current evidence for postoperative monitoring of microvascular free flaps: a systematic review. *Ann. Plast. Surg.* 2015; 74(5):621-32.
- [175] Bozola AR, Gasques JA, Carriquiry CE, Cardoso de Oliveira M. The buccinator musculomucosal flap: anatomic study and clinical application. *Plast Reconstr Surg.* 1989; 84:250–7.
- [176] Carstens MH, Stofman GM, Hurwitz DJ, Futrell JW, Patterson GT, Sotereanos GC. The buccinator myomucosal island pedicle flap: anatomic study and case report. *Plast Reconstr Surg.* 1991; 88:39–52.
- [177] Rahpeyma A, Khajehahmadi S. The posterior-based buccinator myomucosal flap (Bozola's flap). *Eur Ann Otorhinolaryngol Head Neck Dis.* 2017; 134:293–4.
- [178] Van Lierop A, Fagan JJ. Buccinator myomucosal flap: Clinical results and review of anatomy, surgical technique and applications. *J Laryngol Otol.* 2008; 122: 181-7.
- [180] Smith J, Ducic Y, Adelson R. The utility of the temporalis muscle flap for oropharyngeal, base of tongue, and nasopharyngeal reconstruction. *Otolaryngol Head Neck Surg.* 2005; 132:373- 80.
- [181] Johan Fagan. Buccal fat pad flap. Clinical results and review of anatomy, surgical technique and applications. *J Laryngol Otol.* 2008; 122: 181-7.
- [182] Juan Fernando Ramírez Oropeza, José Antonio García Piña, Mario Pérez Rodríguez. Handling of the adipose ball of Bichat. Contribution to the conventional bichectomy technique. *Revista Mexicana Cirugía Bucal Maxilofacial.* 2019;15(3): 80-85.
- [183] Rui Fernandes. Reconstruction of Maxillary Defects with the Radial Forearm Free Flap. *Atlas Oral Maxillofacial Surg Clin N Am.* 2007; 15: 7–12.

