Universidad de Valparaíso

Facultad de Medicina

Carrera de Tecnología Médica

“Comparación tisular de órganos del sistema digestivo de ratones adultos Panexina 1 knockout v/s normal. Estudio histomorfométrico preliminar”

Seminario de Grado

Presentado en conformidad a los requisitos para obtener

el Grado Académico de

“Licenciado en Tecnología Médica con mención en

Morfofisiopatología y Citodiagnóstico”

MEMORIA PRESENTADA POR

NICOLE ANDREA LÓPEZ CONTRERAS

PROFESOR GUÍA: **Dr. HUGO DÍAZ MURILLO**

PROFESOR CO-GUÍA: **T.M. ALEJANDRA MOLLER**

2022

AGRADECIMIENTOS

Doy las gracias a todas las personas que han sido parte de mi vida a lo largo de esta carrera universitaria, quienes en diferentes momentos han aportado de diversas formas a esta y me han ayudado a continuar en este camino que escogí seguir. Con esta tesis termina un largo periodo de mi vida y da el comienzo para un nuevo capítulo, agradezco a todos por la paciencia, la confianza y haber sabido esperarme sin perder la esperanza en mí.

A la Carrera de Tecnología Médica de la Facultad de Medicina de la Universidad de Valparaíso y todos los profesores que a lo largo de la carrera me han ayudado a formar como profesional.

A la profesora retirada Jimena Le Roy quien siempre estuvo ahí, me apoyó y dio aliento para que terminara mi carrera.

A mi profesor guía el Dr. Hugo que aceptó mi invitación para hacer este trabajo juntos y cedió su laboratorio en la Facultad de Ingeniería Ambiental de la Universidad de Valparaíso para realizar esta tesis. Quien con paciencia y profesionalismo ha sabido direccionar este trabajo de tesis, por la orientación, la buena voluntad, la paciencia, sus palabras de aliento en esta Pandemia y las horas que dedicó de su apretado horario para sacar adelante esta tesis.

A mi profesora co-guía la T.M. Alejandra Moller que aún con su agenda ocupada y algo tan demandante como la crianza de un bebé, obtuvo tiempo para trabajar en esta tesis, ayudándome, orientándome en este proceso y teniendo paciencia conmigo en los momentos difíciles que ha significado esta Pandemia.

Nicole Andrea López Contreras

DEDICATORIA

Le dedico este trabajo a mi mamá y mi abuela, que ya no están en vida, pero fueron el comienzo de mi carrera profesional, sin su ayuda yo no estaría aquí donde estoy.

A mi hermano que contribuyó en parte a mi educación y siempre creyó en mi a pesar del tiempo que pasó.

A mi pareja que con su presencia en el último par de años me ha acompañado, ha sido fuente de inspiración, dedicación, contención emocional y tiene fe en mis capacidades.

Y a mi papá que a pesar del duro camino y las pruebas amargas que pasamos durante muchos años, siguió ahí pese a todo, no hay palabras para describir lo orgullosa que estoy de que sea mi papá, aún con todos los defectos y errores él siempre estuvo ahí y se sacrificó por mí.

Nicole Andrea López Contreras

RESUMEN

La panexina es una familia de canales transmembrana de la que forma parte Panexina-1, es el tipo que más se ha estudiado hasta el momento y se sabe que está presente en casi todos los órganos de mamíferos. Sin embargo, casi todos los resultados de los estudios que se han realizado aportan resultados de tipo molecular y casi no hay datos que demuestren que panexina 1 tenga un rol en la morfología y estructura que se pueda ver o medir en una imagen histológica. Aunque se ha visto a panexina 1 estando presente y desempeñar un papel importante en el desarrollo de diferentes tipos de tejidos y células, como la regulación de la formación de redes neuronales o conjuntos de redes y el crecimiento de neuritas en el sistema nervioso. Sin embargo, en el intestino grueso de ratones knockout, las neuronas de los ganglios motores no están presentes debido a la muerte neuronal de las neuronas del plexo de Meissner y Auerbach por un proceso inflamatorio, lo que indicaría que panexina 1 podría tener alguna influencia en los tejidos a nivel morfológico. En base a esto, en esta investigación se abordó el tema de si las muestras de tejidos del sistema digestivo (estómago, intestino delgado, intestino grueso, hígado y páncreas) de ratones panexina 1 knockout mostraban diferencias a nivel estructural, morfológico y morfométrico en comparación con los del ratón normal.

Para este trabajo se estableció como objetivo comparar la morfología de los órganos del sistema digestivo (hígado, páncreas, intestinos y estómago) entre un ratón adulto knockout para Panx1 con respecto a uno normal (wild type) a nivel histológico e histomorfométrico, ya que las diferencias en la comparación podrían sugerir que Panexina-1 cumple algún rol en la estructura o morfología de los órganos del sistema digestivo del ratón. El estudio se realizó en muestras de órganos del sistema digestivo de ratones C57BL / 6J knockout de panexina 1 y normales (wild type) pertenecientes a ratones hembra de 13 meses de vida, las que fueron fijadas y procesadas histológicamente para realizarse la tinción histológica H-E (Hematoxilina y Eosina). Se tomaron fotos de cada muestra de ratón knockout y normal, después se realizó la descripción histológica y el análisis morfométrico de las imágenes mediante el programa Image J. Los resultados obtenidos en

este trabajo, muestran que, en el estómago, en la capa submucosa, tanto la morfología como la medición morfométrica se veían aumentadas en el corte del ratón knockout a diferencia del normal, coincidiendo con la del intestino delgado en que la capa mucosa de knockout tiene una mayor área que el del normal. También, en la observación histológica del corte de intestino grueso del ratón knockout, se encontró una capa muscular externa aumentada, que concuerda con lo que se vio en su morfometría, conjuntamente con una disminución de las células caliciformes en la mucosa en contraste con el normal. En base a lo analizado en los cortes histológicos y morfometría del páncreas de estos animales, se vio una disminución del tamaño glandular exocrino y endocrino del animal tratado, corroborado con la medición del área de los lobulillos acinares, así como también de los islotes de Langerhans. También se pudo comprobar al realizar la morfometría del citoplasma de las células acinares, las cuales tenían un área disminuida en comparación a las del animal normal. También se pudo observar que existe un aumento del área de los núcleos de estas células del knockout a diferencia del normal. En la morfología y morfometría del hígado, se observaron hepatocitos más pequeños en el corte del ratón knockout en comparación al normal. Esto hace suponer que existiría una disminución en el funcionamiento hepático de los animales knockout. En síntesis y en base a los resultados obtenidos, la molécula panexina 1 puede ser considerada como una molécula reguladora de procesos fisiológicos, no alterando mayoritariamente la histología de los órganos.

PALABRAS CLAVES: PANEXINA; CANALES TRANSMEMBRANA; RATÓN KNOCKOUT; HISTOMORFOMETRÍA.

ABSTRACT

Pannexin is a set of transmembrane channels, in which it has the particularity that the functions, components and its importance is unknown despite the fact that the concentration of it is abundant in the organism. Pannexin-1 (Panx1) is the kind of Pannexin that it's possible to obtain bibliography, and the investigations details that there is Panx-1 in different tissues and cell types, as well as it plays an important role in the development of the cells such as the regulation of the formation of neural networks and/or set of neural networks as well as muscle ganglia. However, the magnitude of the contribution of these channels in the cell, also how the mechanisms work, is unknown. Based on the aforementioned, and to elucidate in detail the function of pannexin 1, in this research address the question of whether the tissue samples of the digestive system of a specimen from a population of knockout mice for Pannexin-1 are different from those of the normal mouse, and with this investigation details the functioning of this family of channels and compare the results obtained with the scarce bibliography to which Panx-1 it's referred.

For this investigation, it was established that the objective was to compare the morphology of the organs from the digestive system (liver, pancreas, intestines and stomach) between an adult knockout mouse for Panx1 to a normal mouse (wild type) at the histological and histomorphometric level, since the differences between the comparison could suggest that pannexin 1 plays some role in the structure or morphology of the organs in the mouse digestive system. The study was performed on samples from the organs from the digestive system of C57BL / 6J Panx-1 knockout and the normal (wild type) mice belonging to 13-month-old female, which had been fixed and processed histologically for histological staining H-E (Hematoxylin and Eosin). Pictures of each knockout and normal mouse samples were taken, after which the histological description and morphometric analysis of the images were performed using the Image J software. The results obtained in this work show that in the stomach, in the submucosal layer, both the morphology as well

as the morphometric measurement were increased for the knockout mouse, unlike the normal one, coinciding with that the small intestine in that the mucosal layer of the knockout mouse has a greater area than the normal one. Also, in the histological observation of the large intestine section of the knockout mouse, an increased outer muscular layer was found, which is consistent with what was seen in its morphometry, together with a decrease in goblet cells in the mucosal layer in contrast to normal. Based on what was analyzed in the histological sections and morphometry of the pancreas from these animals, a decrease in the exocrine and endocrine glandular size of the treated animal was seen, corroborated with the measurement of the area from the acinar lobules, as well as of the islets of Langerhans. It was also possible to verify when performing the morphometry of the cytoplasm from acinar cells, which had a decreased area compared to those of a normal animal. It was also possible to observe that there is an increase in the area of the nucleus of these knockout cells, unlike the normal one. In the morphology and morphometry of the liver, smaller hepatocytes were observed in the section of the knockout mouse compared to the normal one. This suggests that there would be a decrease in liver function in knockout animals.

In summary and based on the results obtained, the Pannexin-1 molecule can be considered as a regulatory molecule of physiological processes, not mainly altering the histology of the organs.

KEYWORDS: PANEXINA; TRANSMEMBRANE CHANNELS; KNOCKOUT MOUSE; HISTOMORPHOMETRIC.

ÍNDICE

1. CAPÍTULO INTRODUCCIÓN……..1

1.1. ESTRUCTURA DE LAS PANEXINAS…….…….……....2

1.2. EXPRESIÓN DE PANEXINA Y GENÓMICA …….…4

1.3. FUNCIONES FISIOLÓGICAS DE PANX1……....5

1.4. EL RATÓN PANEXINA KNOCKOUT……...…...8

1.4.1. El ratón en la investigación…….…….8

1.4.2. Los ratones knockout……...9

1.5. HISTOLOGÍA DEL ESTÓMAGO, INTESTINO DELGADO, INTESTINO GRUESO, HÍGADO Y PÁNCREAS……...…..10

1.5.1. Estómago, intestino delgado e intestino grueso……..……....10

1.5.1.1. El estómago…….....13

1.5.1.2. Intestino delgado…….....16

1.5.1.3. Intestino grueso……..19

1.5.2. Páncreas……..20

1.5.3 Hígado…….23

1.6. ESTUDIOS DE PANEXINA EN RELACIÓN CON EL ESTÓMAGO, INTESTINO DELGADO, INTESTINO GRUESO, HÍGADO Y PÁNCREAS……...…...27

1.6.1. El estómago, intestino delgado, intestino grueso y la panexina……...27

1.6.2. El páncreas y la panexina……...28

1.6.3. El hígado y la panexina……...29

1.7. Presentación del problema……30

1.7.1. Problema de investigación……30

1.7.2. Hipótesis……30

1.7.3. Relevancia:……31

2. CAPÍTULO OBJETIVOS…….32

2.1. OBJETIVO GENERAL…….....32

2.2. OBJETIVOS ESPECÍFICOS……..……....32

3. CAPÍTULO MATERIALES Y MÉTODOS……..…..34

3.1. VARIABLES DEL ESTUDIO…….…….……34

3.2. MUESTRA…….37

3.2.1. Definición de la muestra……..……...37

3.2.2. Tamaño muestral……..……..37

3.2.3. Muestreo……...……..38

3.2.4. Criterios de elegibilidad……...……...38

3.2.4.1. Criterios de inclusión…….…....38

3.2.4.2. Criterios de exclusión……39

3.3. PROCEDIMIENTOS EXPERIMENTALES……...……39

3.3.1. Análisis de imágenes …….….40

3.3.1.1. Histología……..40

3.3.1.2. Histomorfometría……..…41

3.3.2. Análisis estadístico…….……....42

4. CAPÍTULO RESULTADOS…….43

4.1. ESTÓMAGO…….…….43

4.2. INTESTINO DELGADO…….……...48

4.3. INTESTINO GRUESO.....52

4.4. HÍGADO…….……....57

4.5. PÁNCREAS……..……..61

5. CAPÍTULO DISCUSIÓN……..65

6. CAPÍTULO CONCLUSIONES……...…….68

7. CAPÍTULO BIBLIOGRAFÍA……..70

8. CAPÍTULO APÉNDICE…….....1

8.1. Anexo de tabla de mediciones morfométricas del Estómago…….…..1

8.2. Anexo de tabla de mediciones morfométricas del Intestino Delgado……...2

8.3. Anexo de tabla de mediciones morfométricas del Intestino Grueso……..….2

8.4. Anexo de tabla de mediciones morfométricas del Hígado……..…....4

8.5. Anexo de tabla de mediciones morfométricas del Páncreas……..…7

ÍNDICE DE FIGURAS

Figura 1.1. Diagrama esquemático de los tres miembros de la familia panexina…….3

Figura 1.2. Diagrama esquemático de la estructura heptamérica del canal de Panx1.....4

Figura 1.3. Diagrama de la organización general del tubo digestivo…….....12

Figura 1.4. Diagrama de la pared del estómago……..15

Figura 1.5. Diagrama de la pared del intestino delgado……..…18

Figura 1.6. Diagrama de la pared del colon……....20

Figura 1.7. Diagrama del páncreas……..…22

Figura 1.8. Imagen y diagrama del hígado…….……26

Figura 4.1. Las imágenes A y B son fotomicrografías de un corte longitudinal de estómago teñidas con H-E (10X)…….…….…….44

Figura 4.2. Las imágenes A, B, C y D son fotomicrografías de un corte longitudinal de estómago teñidas con H-E (40X)…….……..45

Figura 4.3. Las imágenes A, B, C, D, E, F y G son fotomicrografías de un corte longitudinal de estómago teñidas con H-E (100X)…….....46

Figura 4.4. Las imágenes A y B son fotomicrografías de un corte longitudinal de intestino delgado teñido con H-E……...…..49

Figura 4.5. Las imágenes A y B son fotomicrografías de un corte longitudinal de intestino delgado teñidas con H-E (40X)……..50

Figura 4.6. Las imágenes A, B, C, D, E y F son fotomicrografías de un corte longitudinal de intestino delgado teñidas con H-E (100X)…….....51

Figura 4.7. Las imágenes A y B son un corte longitudinal de intestino grueso de ratón normal (A) y knockout (B) teñidas con H-E (10X). ……...……53

Figura 4.8. Las imágenes A, B y C son fotomicrografías de un corte longitudinal de intestino grueso teñidas con H-E (40X). ……..……..54

Figura 4.9. Las imágenes A, B, C, D, E, F y G son cortes longitudinales de intestino grueso teñidas con H-E (100X)……..……55

Figura 4.10. Las imágenes A y B son imágenes de un corte longitudinal de hígado teñidos con H-E (10X).…….…….57

Figura 4.11. Las imágenes A y B son cortes longitudinales de hígado de ratón normal (A)y knockout (B) teñidas con H-E (40X). …….……..…58

Figura 4.12. Las imágenes son de un corte longitudinal de hígado de un ratón normal (A) y un ratón knockout (B), están teñidas con H-E (100X). ……..59

Figura 4.13. Las imágenes A y B son cortes longitudinales de páncreas teñidos con H-E (10X)…….61

Figura 4.14. Las imágenes A y B son un corte longitudinal de Páncreas de ratones normal (A) y knockout (B) teñidas con H-E (40X).……..……..…62

Figura 4.15. Las imágenes A y B son cortes longitudinales de Páncreas teñidas con H-E (100X).……..……63

ÍNDICE DE TABLAS

Tabla 1. Resultados de las mediciones morfométricas y el p-valor en el Estómago....47

Tabla 2. Resultados de las mediciones morfométricas y el p-valor en el Intestino Delgado……..…52

Tabla 3. Resultados de las mediciones morfométricas y el p-valor en el Intestino Grueso……...56

Tabla 4. Resultados de las mediciones morfométricas y el p-valor en el Hígado……..60

Tabla 5. Resultados de las mediciones morfométricas y el p-valor en el Páncreas……64

1. INTRODUCCIÓN

Para que los organismos multicelulares se desarrollen correctamente y funcionen de manera normal, resulta fundamental la comunicación intercelular. Para que ésta se lleve a cabo, las células han adaptado diversos mecanismos para realizar este proceso, uno de ellos son los canales de membrana especializados conocidos como "uniones de brecha" (Goodenough *et al.*, 1996). En los vertebrados, las uniones de brecha se forman a partir de una familia de moléculas llamadas "conexinas", mientras que los invertebrados utilizan una segunda familia distinta de proteínas integrales de membrana conocidas como "inexinas" (Bao *et al*., 2007; Phelan *et al.*, 2005). Tanto las conexinas como las inexinas establecen canales intercelulares a través del acoplamiento de dos hexámeros de membranas celulares adyacentes, que permite el paso directo de pequeñas moléculas de señalización y metabolitos entre los citoplasmas celulares (Bruzzone *et al.*, 1996). Las secuencias polipeptídicas de las conexinas e inexinas son bastante distintas (Herve *et al.*, 2005), por lo que en un estudio donde se buscó descubrir homólogos de la familia inexin en el genoma de los mamíferos, dio como resultado la identificación de una segunda familia de proteínas de unión brecha propuestas en vertebrados, las "panexinas" (Panx) (Penuela *et al.*, 2014). Esta pequeña familia de glicoproteínas formadoras de canales, denominadas panexinas, ha captado el interés de muchos biólogos, en gran parte debido a su asociación con enfermedades comunes, que van desde cánceres hasta neuropatías y enfermedades infecciosas, además se expresan en prácticamente todos los órganos de los mamíferos, lo que implica su papel potencial en una amplia gama de patofisiologías (Penuela *et al.*, 2014).

Las panexinas fueron descubiertas por primera vez en el genoma de mamíferos en el año 2000 (Panchin, *et al.*, 2000), aunque se han realizado estudios, estos aún son pocos, los cuales constituyen información básica sobre la estructura de está glicoproteína,

las moléculas que permea, con bastantes trabajos enfocados en el papel del ATP como permeante de este canal. La gran mayoría de la información publicada respecto del tema tratan de estudios de tipo molecular, existiendo un déficit de información acerca de investigaciones que analicen la morfología de las células y los tejidos. A medida que el campo de estudio sobre panexinas continúa creciendo, diferentes líneas de evidencia sugieren que Panx1 es un importante centro molecular con múltiples funciones (Whyte-Fagundes *et al.*, 2018).

1.1. ESTRUCTURA DE LAS PANEXINAS

Se ha demostrado que las panexinas, como las inexinas, son parecidas en la topología a las conexinas (Barbe *et al.*, 2006), ya que contienen cuatro dominios transmembrana, con dos bucles extracelulares, un bucle intracelular, un extremo amino citoplasmático (CN) y un extremo carboxilo terminal citoplasmático (CT) (Figura 1.1) (Penuela *et al.*, 2013), también tiene unos residuos de cisteína altamente conservados y regularmente espaciados en el interior de los dos bucles extracelulares (Panchin *et al.*, 2000; Locovei *et al.*, 2006). Panx1 y Panx3 son más homólogos entre sí que con Panx2 (Penuela *et al.*, 2007). Panx2 muestra un dominio CT mucho mayor que se especula sirve para transmitir funciones especializadas a la regulación de Panx2, la focalización o las interacciones macromoleculares (Yen *et al.*, 2007). Los oligómeros de panexina regularmente reciben el nombre de “panexones” (Boassa *et al.*, 2007) siguiendo la nomenclatura establecida para las conexinas en las que los oligómeros se llaman “conexones” (Bruzzone *et al.*, 1996; Goodenough *et al.*, 1996). mientras que las Panx2 pueden dar lugar a la formación de un octámero (Penuela *et al.*, 2013; Ambrosi *et al.*, 2010).

Un estudio reciente del año 2020 informó la primera estructura de alta resolución del canal de Panx1, obtenido mediante Microscopía Crioelectrónica, donde se muestra que el canal Panx1 tiene una arquitectura única entre los canales eucariotas, con siete subunidades dispuestas alrededor de un gran poro central (Figura 1.2.), esto contradice los estudios previos que sugirieron que el canal de Panx1 sería hexamérico (Michalski *et al.*, 2020).

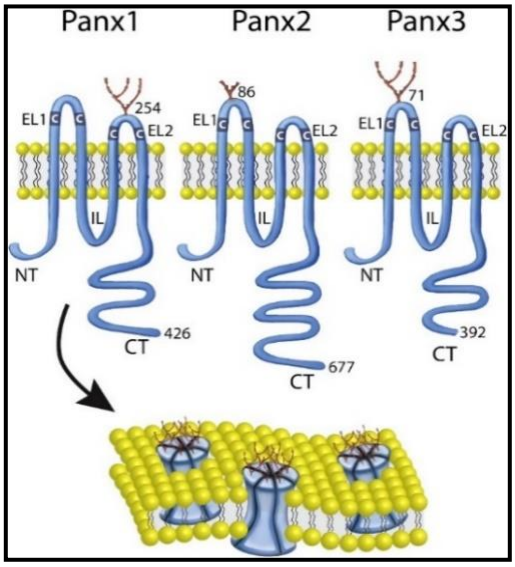

Figura 1.1. Diagrama esquemático de los elementos de la familia panexina. Panx1 (426), Panx2 (677) y Panx3 (392) tienen diferentes longitudes de aminoácidos, son proteínas integrales de membrana tetra-spanning con sitios de N-glicosilación en el aminoácido 254 (Panx1), 86 (Panx2, predicho) y 71 (Panx3). Todas las panexinas incluyen dos residuos de cisteína en cada bucle extracelular (C). EL1, EL2 (bucles extracelulares 1 y 2), IL (bucle intracelular), CT (carboxi-terminal) y NT (amino-terminal) (Silvia Penuela, et al., 2012).

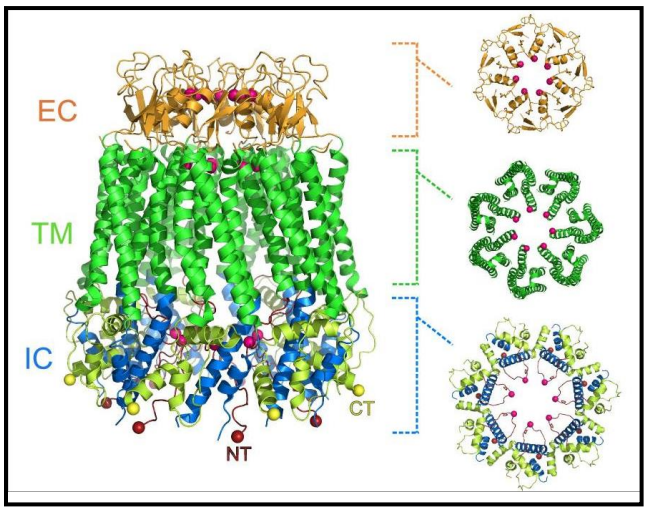

Figura 1.2. Diagrama esquemático de la estructura heptamérica del canal de Panx1. En el lado izquierdo de la imagen se halla la estructura de Panx 1 resuelta por Michalski et al., y en la parte derechas las vistas superiores de la región extracelular (EC; arriba a la derecha), la región transmembrana (TM; centro a la derecha) y la región intracelular (IC; abajo a la derecha). La disposición de siete subunidades para formar el canal es visible en la estructura. Cada una de las tres regiones que se muestran en las vistas superiores contiene un sitio de constricción en el poro que atraviesa el centro de la proteína, y los residuos de aminoácidos involucrados en los sitios de constricción se representan como esferas rosadas. ID del banco de datos de proteínas: 6VD7. CT: C-terminal (amarillo); NT: N-terminal (rojo) (Michalski et al., 2020).

1.2. EXPRESIÓN DE PANEXINA 1 Y GENÓMICA

La panexina 1 se expresan en una diversidad de tejidos de varios órganos, expresándose ubicuamente en tejidos humanos como el cerebro, corazón, músculo esquelético, piel, testículos, ovarios, placenta, timo, próstata, pulmón, hígado, intestino delgado, páncreas, bazo, colon, sangre, endotelio y eritrocitos, dependiendo del tejido (Dvoriantchikova *et al.*, 2006). En general, el Panx1 (426 aminoácidos, 47.6 kDa), el de los

humanos, ha conservado la homología de secuencia de hasta el 94% con la panexina 1 murina (Penuela *et al.*, 2009), al haber tanta similitud, el estudio del rol de las panexinas en los modelos de enfermedad murina es muy probable que sea perspicaz y apropiado para la extrapolación a la enfermedad humana (Penuela *et al.*, 2014). Además de los genomas humanos y de ratón, la expresión de los tres miembros de panexina se ha identificado en otras 5 especies, entre ellas: *Rattus norvegicus* (rata), *Canis familaris* (perro), *Bos taurus* (vaca), *Danio rerio* (pez cebra) y *Tetraodon nogrovirdis* (pez globo) (Yen *et al.*, 2007).

1.3. FUNCIONES FISIOLÓGICAS DE PANX1

Aunque es más conocido por soportar el flujo de salida de nucleótidos, Panx1 es un canal no selectivo que permite la penetración de moléculas pequeñas de hasta 1 kDa de tamaño, incluidos los colorantes con carga positiva y negativa (Bao *et al.*, 2004; Locovei *et al.*, 2006; Boassa *et al.*, 2007; Ma *et al.*, 2009; Qiu *et al.*, 2009; Ambrosi *et al.*, 2010). También se le ha implicado en la liberación de glutamato, ácido araquidónico y sus metabolitos (Bao *et al.*, 2004; Pelegrin, 2006; Jiang *et al.*, 2007; Chekeni *et al.*, 2010). Pueden ser activados tanto en condiciones fisiológicas como patológicas. Aunque los canales de Panx1 se abren a un potencial positivo, se han identificado varios estímulos fisiológicos para promover su apertura en el potencial de reposo de la membrana de manera reversible o irreversible. Algunos ejemplos de éstos estímulos son la elevación de [Ca 2+] intracelular (Bruzzone *et al.*, 2005), la unión de ATP a los receptores P2 purinérgicos, así como a los receptores P2Y (Bruzzone *et al.*, 2005), y los receptores P2X7 (Qiu *et al.*, 2009),

la privación de oxígeno (Ishikawa *et al.*, 2011; Chekeni *et al.*, 2010; Jiang *et al.*, 2013; Reigada *et al.*, 2008), la tensión mecánica (Chekeni *et al.*, 2010; Krizaj *et al.*, 2014), el potasio extracelular (Silverman *et al.*, 2009), el ATP (Chekeni *et al.*, 2010), etc. Por otro lado, los canales Panx1 se cierran bajo acidificación mediada por dióxido de carbono, la retroalimentación negativa de la liberación de ATP o en presencia de los bloqueadores de canales probenecid, carbenoxolona y ácido flufenámico (Iglesias *et al.*, 2008; Silverman *et al.*, 2008).

A medida que el campo de estudio sobre panexina continúa creciendo, diferentes líneas de evidencias sugieren que Panx1 es un importante centro molecular con múltiples funciones. Panx1 se ha implicado en la regulación del inflamasoma, la apoptosis, la migración celular, el dolor, la epilepsia, la isquemia, así como el aprendizaje y la memoria (Whyte-Fagundes *et al.*, 2018), además de estar presente y desempeñar un papel importante en el desarrollo de diferentes tejidos y tipos de células (Sosinsky *et al.*, 2011; Scemes *et al.*, 2009; Penuela *et al.*, 2014; D'Hondt *et al.*, 2011), etc. La señalización de ATP a través de los canales de Panx1 subyace a varias funciones fisiológicas, como el aclaramiento mucociliar pulmonar (Bao *et al.*, 2012; Diezmos *et al.*, 2013), la diferenciación de las neuronas sensoriales olfativas (Gulbransen *et al.*, 2012), la captación de glucosa en adipocitos estimulados con insulina (Suadicani *et al.*, 2006) y la potenciación de la contracción muscular (Orellana *et al*., 2011), además del control del flujo sanguíneo (Chekeni *et al.* 2010; Bennett *et al.*, 2012) en las fibras musculares esqueléticas. Debido a su presencia en las neuronas postsinápticas, se ha hipotetizado que Panx1 desempeña un papel en los procesos sinápticos en el cerebro (Penuela *et al.*, 2009). En relación a esto, se ha informado que ratones Panx1 KO están asociados con cambios en la plasticidad sináptica del hipocampo (Prochnow *et al.*, 2012; Ardiles *et al.*, 2014; Gajardo *et al.*, 2018). Panx1 podría regular la formación de redes neuronales o conjuntos de redes, que son grupos de neuronas coactivas espontáneamente. La formación de sinapsis juega un papel importante en el desarrollo de conjuntos de redes, proporcionando la base estructural para una mayor conectividad de red (Jung y Herms *et al.*, 2014). Panx1 regula el crecimiento de neuritas (Wicki y Swayne *et al.*, 2013), el crecimiento de estas estaría dado porque los canales Panx1 interactúan con los filamentos de actina (Bhalla *et al.*, 2010), las

proteínas de unión a actina (Wicki y Swayne *et al.*, 2013 ; . Boyce *et al*, 2014) y participa en la modulación de los cambios actina-dependiente en la morfología neuronal (Wicki y Swayne *et al.*, 2013 ; Sánchez *et al.*, 2019). Otros estudios sugieren que los defectos sinápticos en el contexto de la enfermedad de alzheimer dependen de la señalización inducida por Panx1 que produce defectos estructurales dependientes de la actina (Ardiles *et al.*, 2020). Sin embargo, aún no se ha identificado por qué Panx1 aparentemente actúa en contextos fisiológicos y patofisiológicos tanto de manera perjudicial como terapéutica (Whyte-Fagundes *et al.*, 2018). La diversidad de enfermedades relacionadas con Panx1, por ejemplo, podría explicarse en parte por la distribución ubicua de esta proteína en prácticamente todos los sistemas del cuerpo (Baranova *et al*., 2004).

Es así que, aún se está comenzando a descubrir los interesantes papeles estructurales y fisiológicos que las panexinas pueden desempeñar como canales independientes necesarios para la señalización paracrina normal, la regulación de la diferenciación, la muerte celular y la función inmunológica, etc. Así como se ha demostrado el rol que cumple Panx1 en la formación de redes neuronales o conjuntos de redes, resulta importante dilucidar que otros roles estructurales podría tener en otros sistemas y órganos. Como resultado del mayor interés en descubrir los roles fisiológicos y estructurales de las panexinas, es importante el uso de modelos de ratones knockout para Panx1 (Panx1-KO), que permitirán evaluar los mecanismos compensatorios, con lo que se continuará dilucidando la verdadera naturaleza de los canales de panexina y sus funciones clave en la salud y la enfermedad (Penuela *et al.*, 2013).

1.4. EL RATÓN PANEXINA KNOCKOUT

1.4.1. El modelo murino en la investigación

Los murinos son el modelo animal más citado en las publicaciones científicas, ya que el 99 % de los genes de ratón tienen un homólogo humano. Los ratones y sus hermanas las ratas son relativamente económicas de criar y mantener. Se pueden reproducir rápidamente y por tanto permiten a los investigadores estudiar la función de genes concretos a lo largo de varias generaciones durante un período de tiempo razonable. Su fisiología y genética han sido estudiadas en profundidad, y pueden compararse a las humanas fácilmente. A lo largo de varias décadas, se han desarrollado tecnologías, como métodos transgénicos, para estudiar la genética y las funciones de genes específicos. También se han desarrollado varios modelos en ratón de enfermedades humanas para avanzar en los estudios de la patogénesis de las enfermedades, y para evaluar la efectividad y toxicidad de varios fármacos candidatos (Johnson *et al.*, 2012).

1.4.2. Los ratones knockout

Entre 1987 y 1989, Mario Capecchi, Martin Evans y Oliver Smithies desarrollaron la tecnología que ha permitido a los investigadores crear modelos en ratón de enfermedades humanas y que conocemos con el nombre de ratones knockout (Mato de la Paz, 2008). Un knockout de un gen (gen knock-out) es una técnica genética que consiste en bloquear la expresión de un gen específico en un organismo (un ratón, una planta, una levadura, etc.), sustituyendo el gen original en su locus por una versión modificada del mismo, a la que se ha extraído uno o varios exones para generar una versión no funcional, incapaz de producir la proteína que codificaba al gen original. (Capecchi *et al.*, 1989a; Capecchi *et al.*, 1989b). Los organismos knockout se utilizan para estudiar el rol funcional de un determinado gen por defecto, estudiando las diferencias entre el organismo knockout e individuos normales de la misma cepa (Capecchi *et al.*, 1989a; Capecchi *et al.*, 1989b).

Con esta tecnología, los investigadores han manipulado genéticamente ratones y han creado modelos para el estudio de enfermedades, como la aterosclerosis, el cáncer, la fibrosis cística, el Parkinson, etc. Esta misma tecnología ha servido, además, para estudiar los procesos biológicos normales y ha facilitado la comprensión, por ejemplo, de cómo el sistema nervioso se desarrolla o cómo funciona el sistema inmunitario. Esta técnica se beneficia del proceso de recombinación para intercambiar el gen inactivado por el auténtico, como ocurre durante la meiosis (Mato de la Paz *et al.*, 2008).

1.5. HISTOLOGÍA DE ESTÓMAGO, INTESTINO DELGADO, INTESTINO GRUESO, HÍGADO Y PÁNCREAS

1.5.1. Características histológicas de estructuras del sistema digestivo

El estómago, intestino delgado y el intestino grueso son segmentos del tubo digestivo, el cual presenta características histológicas comunes para todos los segmentos de él, salvo la cavidad oral, todo el tubo digestivo muestra una organización histológica uniforme. Esta organización se caracteriza por variaciones estructurales definidas e importantes, que reflejan cambios en la actividad funcional. (Kierszenbaum *et al.*, 2008). Esencialmente, es un tubo muscular revestido por una membrana mucosa. La disposición del componente muscular presenta sólo variaciones menores en las distintas partes del tubo digestivo, mientras que la mucosa muestra importantes diferencias en cuanto a su estructura y función según las distintas regiones (Young *et al.*, 2014).

Cada uno de estos órganos está constituido por cuatro capas concéntricas que son la mucosa, la submucosa, la muscular, y la serosa o adventicia, los cuales son claramente visibles en la figura 1.3. La mucosa tiene tres componentes: un epitelio de revestimiento, una lámina propia subyacente, constituida por tejido conjuntivo laxo vascularizado, y una delgada capa de músculo liso, la muscular de la mucosa. En la lámina propia se encuentran nódulos linfoides y algunas células inmunocompetentes aisladas (linfocitos, células plasmáticas y macrófagos). La lámina propia del intestino delgado y

grueso es una importante localización para las respuestas inmunitarias. El epitelio de revestimiento se invagina para formar glándulas, que alcanzan la lámina propia (glándulas mucosas) o la submucosa (glándulas submucosas) o conductos, que transportan las secreciones desde el hígado y el páncreas hasta la pared del tubo digestivo (duodeno) hasta llegar a la luz. En el estómago y el intestino delgado, la mucosa y la submucosa se extienden hacia la luz en forma de pliegues, llamados rugosidades y pliegues, respectivamente. En otros casos, la mucosa sola se extiende hacia la luz a modo de dedos o vellosidades. Las glándulas mucosas aumentan la capacidad secretora, mientras que las vellosidades incrementan la capacidad absortiva del tubo digestivo (Kierszenbaum *et al.*, 2008). La muscular de la mucosa forma el límite entre la mucosa y la submucosa, la muscular de la mucosa (muscularis mucosae), la porción más profunda de la mucosa, está compuesta por células musculares lisas dispuestas en una capa interna circular y una capa externa longitudinal (Ross *et al.*, 2016; Gartner *et al.*, 2001). La submucosa corresponde a un tejido conjuntivo denso irregular con grandes vasos sanguíneos, linfáticos y nervios, que se ramifican hacia la mucosa y la muscular, en la submucosa del esófago y del duodeno se encuentran glándulas (Kierszenbaum *et al.*, 2008). La extensa red nerviosa de la submucosa contiene fibras sensoriales viscerales de origen principalmente simpático, ganglios parasimpáticos (terminales) y fibras nerviosas parasimpáticas preganglionares y posganglionares. Los somas neuronales de los ganglios parasimpáticos y sus fibras nerviosas posganglionares forman el sistema nervioso entérico, la tercera división del sistema nervioso autónomo. La red de fibras nerviosas amielínicas y las células ganglionares constituyen el plexo submucoso (también llamado plexo de Meissner) (Ross *et al.*, 2016).

En la muscular externa, las células en la capa interna forman una espiral apretada, que se describe como una capa con orientación circular; mientras que las células de la capa externa forman una espiral laxa que se denomina capa con orientación longitudinal. Entre las dos capas musculares se encuentra una delgada lámina de tejido conjuntivo. Dentro de este tejido conjuntivo se apoya el plexo mientérico (también denominado plexo de Auerbach), que contiene somas de neuronas parasimpáticas

posganglionares y neuronas del sistema nervioso entérico (células ganglionares), así como vasos sanguíneos y vasos linfáticos (Ross *et al.*, 2016).

La capa más externa del tubo digestivo es la serosa o adventicia. La serosa es una membrana compuesta por una capa de epitelio plano simple que se denomina mesotelio y una pequeña cantidad de tejido conjuntivo subyacente. Es equivalente al peritoneo visceral que se describe en la anatomía macroscópica. Los vasos sanguíneos y linfáticos de gran calibre y los troncos nerviosos atraviesan la serosa (desde y hacia el mesenterio) hasta alcanzar la pared del tubo digestivo. En el tejido conjuntivo de la serosa (y del mesenterio) puede aparecer una gran cantidad de tejido adiposo. (Ross *et al.*, 2016). La inervación del tubo alimentario se compone de dos partes: sistema nervioso entérico y los componentes simpático y parasimpático (Gartner *et al.*, 2001).

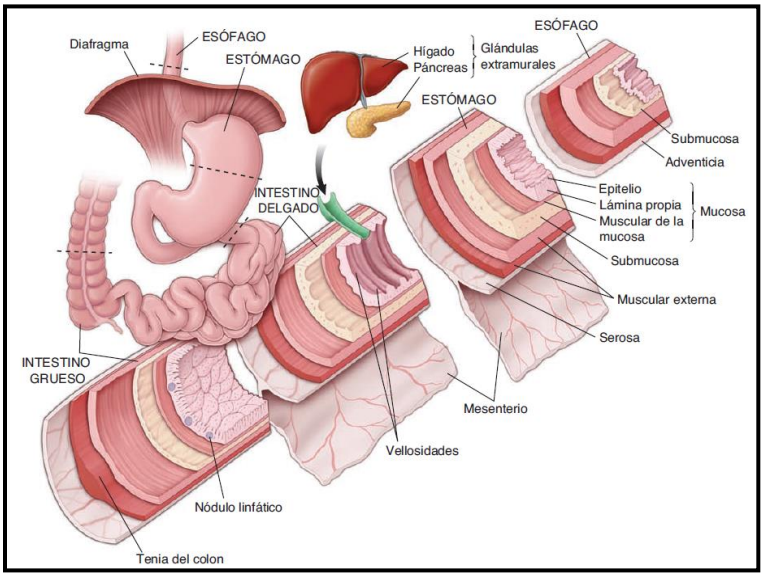

Figura 1.3. Diagrama de la organización general del tubo digestivo. La imagen muestra un diagrama combinado de la estructura de la pared del tubo digestivo en cuatro órganos representativos: esófago, estómago, intestino delgado e intestino grueso donde se puede observar las principales características de esta en cada órgano además de como las glándulas extramurales (hígado y páncreas) vierten sus secreciones en el duodeno (primera porción del intestino delgado) (Ross et al., 2016).

1.5.1.1. El estómago

El estómago es una región dilatada del tubo digestivo que se encuentra justo debajo del diafragma y va desde el esófago al duodeno. (Kierszenbaum *et al.*, 2008; Ross *et al.*, 2016). (Kierszenbaum *et al.*, 2008). La inspección de la superficie interna del estómago vacío permite descubrir varios pliegues longitudinales denominados rugae (arrugas gástricas) que son prominentes en las regiones más estrechas del órgano, pero están poco desarrolladas en la parte superior (Ross *et al.*,2016).

El epitelio que reviste la superficie general de la mucosa del estómago y fositas gástricas es cilíndrico simple, estas reciben el nombre de células mucosas superficiales. Cada célula posee una gran dilatación apical llena de gránulos de mucinógeno que ocupa la mayor parte del volumen celular, y en su conjunto todo el epitelio forma una superficie secretora. En los cortes teñidos con H-E de manera característica aparece vacía porque el mucinógeno se pierde durante la fijación y la deshidratación. La región basal de la célula contiene pequeñas cantidades de retículo endoplasmático rugoso que le pueden impartir una basofilia leve al citoplasma de las muestras bien conservadas (Ross *et al.*, 2016).

La glándula gástrica se divide en una cripta o fovéola, revestida de células mucosas superficiales, tiene un cuello con células mucosas del cuello, células madre que se dividen mediante mitosis y células parietales, y por último tiene el cuerpo, que comprende la mayoría de la glándula (Kierszenbaum *et al.*, 2008), los gránulos citoplasmáticos de mucina que rellenan estas células se tiñen poco con H-E (Young *et al.*, 2014). Las células mucosas del cuello, se localizan en la desembocadura de la glándula gástrica en la cripta, estas producen mucinas (Kierszenbaum *et al.*, 2008), se encuentran comprimidas entre las células parietales en las regiones del cuello y la base de las glándulas gástricas (Young *et al.*, 2014) , es una célula mucho más corta que la célula mucosa superficial y contiene

menos mucinógeno en el citoplasma lo que da una dilatación apical no muy prominente, poseen un núcleo con tendencia a ser esferoidal en comparación con el núcleo alargado más prominente de la célula mucosa superficial (Ross *et al.,* 2016). Las células principales predominan en el tercio inferior de la glándula gástrica. En la región apical de la célula se reconocen gránulos secretores que contienen pepsinógeno (gránulos de cimógeno) que le imparte un aspecto eosinófilo debido a su presencia, mientras que la región basal tiene un RER abundante que le da a esta región de la célula un aspecto basófilo (Ross *et al*., 2016). Las células parietales predominan cerca del cuello y en la parte superior de la glándula gástrica, y se unen a las células principales mediante complejos de unión. Producen el ácido clorhídrico del jugo gástrico y el factor intrínseco, una glucoproteína que se une a la vitamina B12 (Kierszenbaum *et al.,* 2008). Son células grandes, a veces binucleadas, y en algunos cortes aparecen triangulares con el vértice dirigido hacia la luz de la glándula y la base apoyada sobre la lámina basal. El núcleo es esferoidal y el citoplasma se tiñe con eosina y otros colorantes ácidos. Su tamaño y sus propiedades tintoriales distintivas, permiten distinguirlas con facilidad de las demás células de las glándulas fúndicas (Ross *et al.,* 2016).

Las células madre están ubicadas en el istmo de la glándula fúndica, en el cual estas células se replican y se diferencian. Las células destinadas a convertirse en células mucosas superficiales migran hacia arriba en las fositas gástricas en dirección a la superficie de la mucosa del estómago. Otras células migran hacia abajo para mantener la población del epitelio de la glándula fúndica (Ross *et al*., 2016).

Las células enteroendocrinas se encuentran en todos los niveles de la glándula fúndica, en especial en la base. En general, son células pequeñas que se apoyan sobre la lámina basal y no siempre alcanzan la luz. En los cortes teñidos con H&E es normal que los gránulos de secreción hayan desaparecido y el citoplasma se vea claro debido a la falta de suficiente material tingible. Si bien estas células suelen ser difíciles de identificar debido a su pequeño tamaño y a la falta de tinción distintiva, el citoplasma celular claro a veces se destaca en contraste con las células principales o parietales contiguas, lo cual permite su fácil reconocimiento (Ross *et al*., 2016).

El estómago se divide en tres regiones de acuerdo con el tipo de glándula que contiene la mucosa gástrica en cada una. La región cardial, la parte cercana al orificio esofágico que contiene glándulas cardiales. La región fúndica, la parte más grande del estómago que está situada entre los cardias y el antro pilórico y contiene glándulas fúndicas o gástricas que fueron descritas anteriormente (Ross *et al*., 2016). Y la región pilórica que es la zona proximal con respecto al esfínter pilórico que contiene glándulas pilóricas o antrales. Son glándulas tubulares, enrolladas y ramificadas en su extremo más distal (Ross *et al*., 2016).

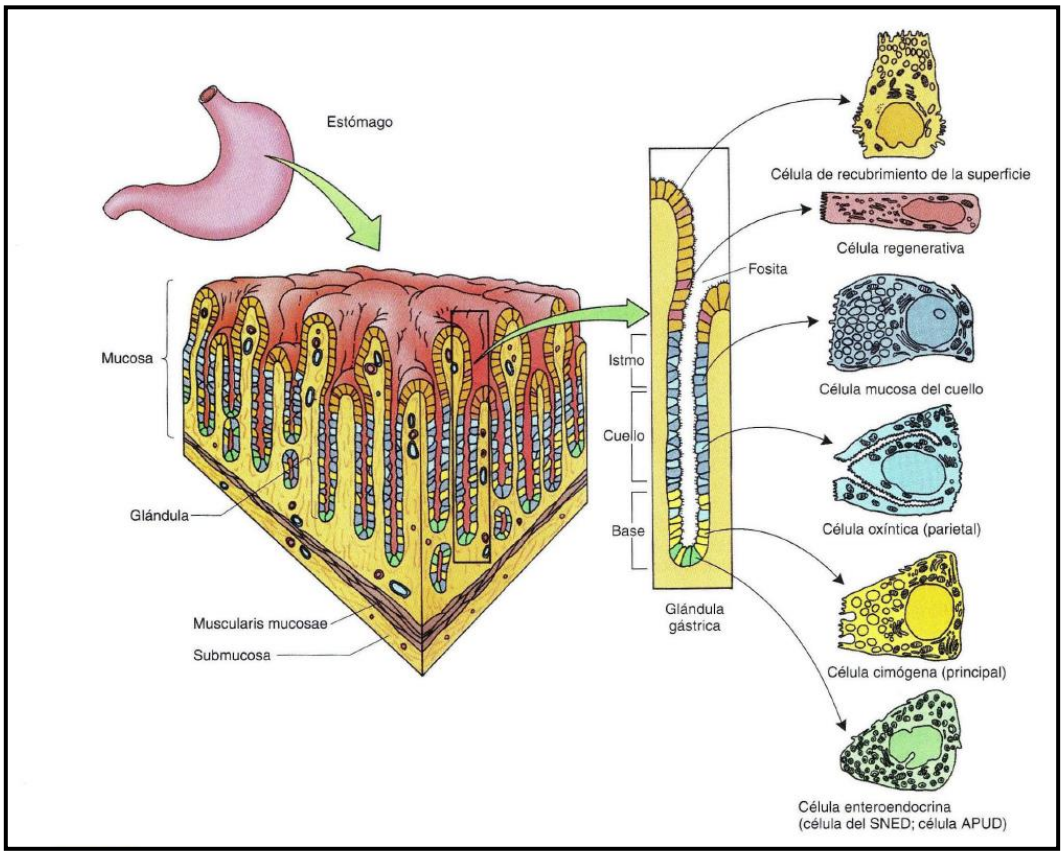

Figura 1.4. Diagrama de la pared del estómago. En la imagen se muestra un esquema de la mucosa del estómago, donde se observa el fondo del estómago y la glándula fúndica, junto con las células que constituyen esta mucosa de este órgano. (Gartner et al., 2002).

1.5.1.2. Intestino delgado

La pared del intestino delgado consta de cuatro capas ya vistas en las generalidades del tubo digestivo. Existen en el intestino delgado diferencias histológicas entre la mucosa y la submucosa de las tres regiones fundamentales las cuales son duodeno, yeyuno e ileón, mientras que la muscular externa y la serosa son similares. El área de la superficie de la mucosa tiene plegamientos que corresponden a los pliegues circulares (llamados también válvulas de Kerckring), las vellosidades intestinales, las glándulas intestinales, y las microvellosidades en la superficie apical del epitelio de revestimiento de las células intestinales (enterocitos) (Kierszenbaum *et al.*, 2008).

Las vellosidades y las glándulas intestinales, junto con la lámina propia, el GALT asociado y la muscular de la mucosa, constituyen los rasgos esenciales de la mucosa del intestino delgado (Ross *et al*., 2016). Las vellosidades intestinales son proyecciones digitiformes de la mucosa que cubren toda la superficie del intestino delgado. Se extienden en profundidad hacia la mucosa para formar criptas que terminan en la muscular de la mucosa (Kierszenbaum *et al.*, 2008). Están compuestas por un centro de tejido conjuntivo laxo cubierto por un epitelio cilíndrico simple. El centro de la vellosidad es una extensión de la lámina propia, que contiene una abundancia de fibroblastos, células musculares lisas, linfocitos, plasmocitos, eosinófilos, macrófagos y una red de capilares sanguíneos fenestrados, ubicados justo debajo de la lámina epitelial basal. Además, la lámina propia de la vellosidad contiene un capilar linfático central de fondo ciego, el vaso quilífero central. Las células musculares lisas derivadas de la muscular de la mucosa se extienden hacia la vellosidad y acompañan al vaso quilífero (Ross *et al.*, 2016). Las criptas de Lieberkühn o glándulas intestinales son unas glándulas tubulares simples, formadas por invaginaciones de la mucosa entre las vellosidades intestinales adyacentes. La muscular de la mucosa representa el límite entre la mucosa y la submucosa (Kierszenbaum *et al.*, 2008). son

estructuras simples tubulares que se extienden desde la muscular de la mucosa a través del espesor de la lámina propia, donde desembocan en la superficie luminal del intestino, a la altura de la base de la vellosidad. Las glándulas están compuestas por un epitelio cilíndrico simple que es continuo con el epitelio de las vellosidades (Ross *et al.,* 2016).

Las células del epitelio intestinal que se encuentran en las glándulas intestinales y en la superficie de las vellosidades, consisten en los enterocitos, las células caliciformes, las células de Paneth, las células enteroendocrinas, células M (células con micropliegues), que son células especializadas (enterocitos) en el epitelio que cubren los nódulos linfáticos en la lámina propia (Ross *et al.,* 2016).

Los enterocitos son células cilíndricas altas con un núcleo posicionado en forma basal (Ross *et al*., 2016), tienen un dominio apical con un prominente borde en cepillo (Kierszenbaum *et al.,* 2008). Las células caliciformes son células cilíndricas secretoras de moco que aparecen dispersas entre los enterocitos del epitelio intestinal. Las células caliciformes tienen dos dominios, un dominio apical en forma de copa o cáliz, que contiene grandes gránulos de moco que se descargan sobre la superficie del epitelio, y un dominio basal estrecho, que se une a la lámina basal y que contiene el retículo endoplásmico rugoso en el que se elabora la porción proteica del moco (Kierszenbaum *et al.,* 2008). Además, como en otros epitelios, dado que el mucinógeno hidrosoluble se pierde durante la preparación de cortes teñidos con H&E de rutina, la parte de la célula que normalmente contiene gránulos de mucinógeno aparece vacía (Ross *et al.,* 2016). Las células de Paneth se localizan en la base de las criptas de Lieberkühn, poseen una forma de pirámide (Kierszenbaum *et al.*, 2008), tienen un citoplasma basal basófilo, un aparato de Golgi supranuclear y grandes gránulos de secreción apicales que son muy acidófilos y refráctiles. Estos gránulos permiten su fácil identificación en los cortes histológicos de rutina. (Ross *et al.,* 2016). Las células enteroendocrinas en el intestino delgado se parecen a las que se encuentran en el estómago, concentrándose en la porción basal de la glándula intestinal y en menor cantidad en todos los niveles de cada vellosidad (Ross *et al*., 2016).

La región del duodeno se extiende desde la región pilórica del estómago a la unión con el yeyuno y muestra como características contener glándulas de Brunner en la

submucosa, son mucosas tubuloacinares y producen una secreción alcalina. Las vellosidades en el duodeno son cortas y anchas (con forma de hoja). El duodeno está rodeado de una serosa incompleta y una adventicia extensa. En la base de las criptas de Lieberkühn se pueden encontrar células de Paneth (Kierszenbaum *et al.*, 2008). El yeyuno presenta como características tener vellosidades largas digitiformes, que contienen un vaso quilífero bien desarrollado en el eje. El yeyuno no contiene glándulas de Brunner en la submucosa. Pueden identificarse placas de Peyer en la lámina propia, aunque en el yeyuno no son muy llamativas. Las placas de Peyer son características del íleon. Se encuentran células de Paneth en la base de las criptas de Lieberkühn (Kierszenbaum *et al.*, 2008). El íleon posee las placas de Peyer, unos folículos linfoides (denominados también nódulos) que se encuentran en la mucosa y parte de la submucosa. La ausencia de glándulas de Brunner y la existencia de vellosidades digitiformes más cortas (en comparación con las descritas en el yeyuno) son otros rasgos característicos del íleon (Kierszenbaum *et al.*, 2008).

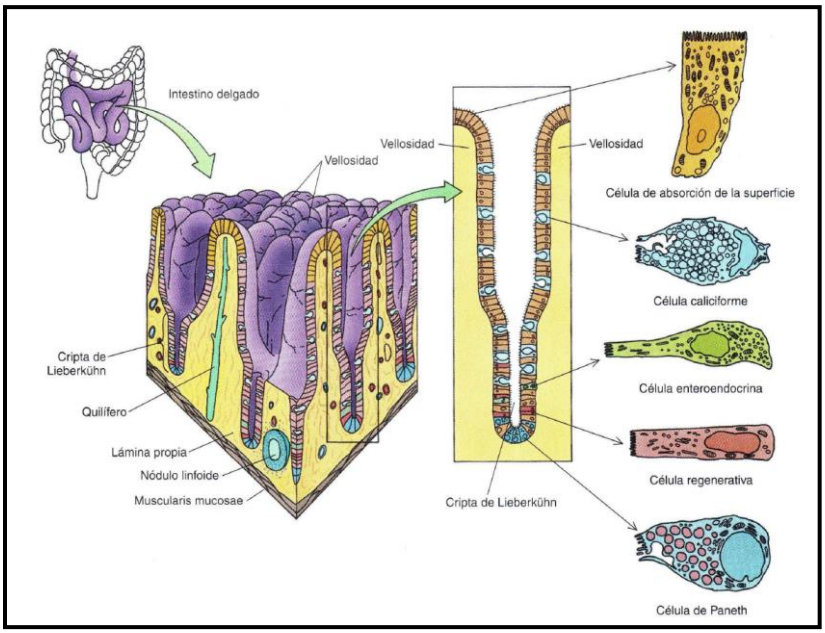

Figura 1.5. Diagrama de la pared del intestino delgado. En la imagen se muestra un esquema de la mucosa del intestino delgado, donde se observan las vellosidades, las criptas de Lieberkühn y las células que componen el intestino delgado el fondo del estómago y la glándula fúndica, junto con las células que constituyen esta mucosa de este órgano. (Gartner et al., 2002).

1.5.1.3. Intestino grueso

En el intestino grueso se genera por varios segmentos sucesivos el ciego, desde el cual se proyecta el apéndice, el colon ascendente, el transverso, el descendente, el colon sigmoide, el recto, y el ano (Kierszenbaum *et al.,* 2008). Las cuatro capas que caracterizan al tubo digestivo también aparecen a lo largo de todo el intestino grueso (Ross *et al*., 2016).

La mucosa del intestino grueso muestra una superficie "lisa", con ausencia de pliegues circulares y vellosidades. Contiene abundantes glándulas intestinales (criptas de Lieberkühn) tubulares rectas, que se extienden por todo su espesor (Ross *et al*., 2016). El revestimiento de las glándulas tubulares colónicas está compuesto de un epitelio cilíndrico simple de superficie constituido por enterocitos y células caliciformes. Los enterocitos poseen microvellosidades apicales cortas y las células caliciformes secretan moco para lubricar la superficie mucosa (Kierszenbaum *et al.*, 2008). El epitelio glandular, de las criptas de Lieberkühn, está conformado por enterocitos y por células caliciformes en su mayoría, además de células madre y algunas células enteroendocrinas dispersas, las células de Paneth pueden encontrase en el ciego (Kierszenbaum *et al.*, 2008). Existe una lámina propia y una muscular de la mucosa. No se observan glándulas en la submucosa (Kierszenbaum *et al.*, 2008). El GALT está más desarrollado; los nódulos linfáticos grandes distorsionan el espaciado regular de las glándulas intestinales y se extienden hacia la submucosa (Ross *et al.* 2016).

Los haces ubicados en su capa longitudinal externa se caracterizan por fusionarse para formar las tenías del colon. Estas tenías están constituidas por tres bandas de orientación longitudinal a modo de lazos, cuya contracción junto con la capa muscular circular causa que el colon origine unos sáculos llamados "haustras". La serosa tiene unos sacos aislados de tejido adiposo, conocidos como "los apéndices epiploicos", que son una característica única del colon, junto con las haustras (Kierszenbaum *et al.*, 2008).

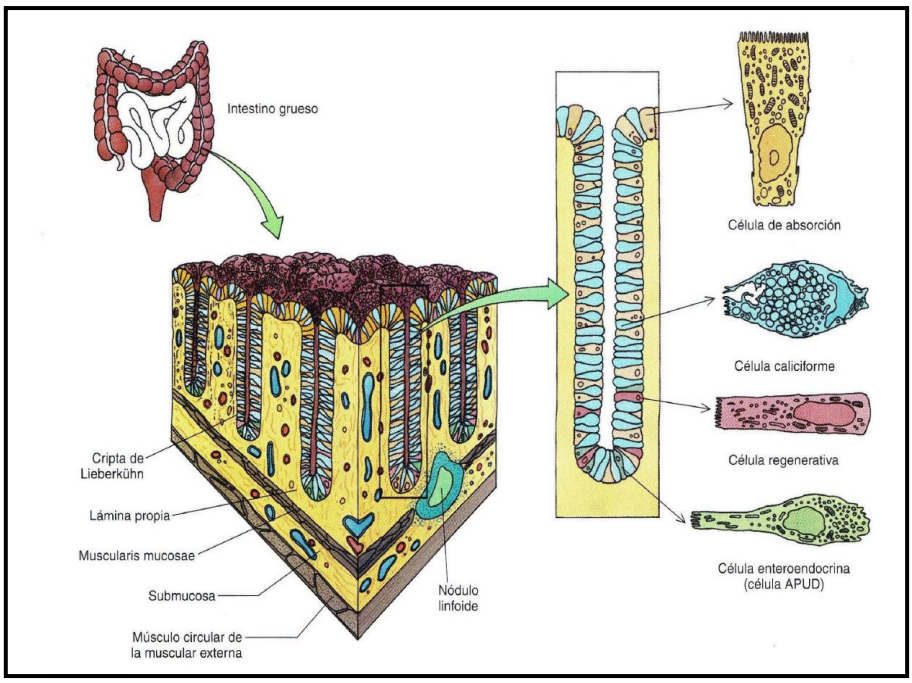

Figura 1.6. Diagrama de la pared del colon. En la imagen se muestra un esquema de la mucosa del intestino grueso, donde se observan las vellosidades, las criptas de Lieberkühn y las células que componen la mucosa de este intestino. (Gartner et al., 2002).

1.5.2. Páncreas

El páncreas es una glándula alargada compuesta de una cabeza, un cuerpo y una cola (Ross *et al.*, 2016). Alrededor de la glándula una capa delgada de tejido conjuntivo laxo forma una cápsula. A partir desde esta cápsula, el tabique se extiende hacia la glándula, fragmentándola en lobulillos mal definidos. En el interior de los lobulillos, un estroma de tejido conjuntivo laxo rodea las unidades parenquimáticas. Entre los lobulillos, grandes

cantidades de tejido conjuntivo rodean los grandes conductos, vasos sanguíneos y nervios. Además, dentro del tejido conjuntivo que rodea el conducto pancreático, hay pequeñas glándulas mucosas que drenan en el conducto (Ross *et al*., 2016).

El páncreas tiene repartido su funcionamiento en dos componentes estructuralmente distintos que son el componente exocrino enfocado en la síntesis y secreción de enzimas hacia el duodeno, y el componente endocrino se ocupa de sintetizar las hormonas insulina y glucagón y las secreta hacia el torrente sanguíneo. El componente exocrino se encuentra repartido en toda la glándula en el interior de este se encuentran dispersos cúmulos celulares bien definidos denominados islotes de Langerhans que constituyen el componente endocrino (Ross *et al*. 2016).

El páncreas exocrino es una glándula, cuyas unidades de secreción (adenómeros) adoptan una forma acinosa o tubuloacinosa y están constituidas por un epitelio simple de células serosas piramidales. Las células tienen una superficie libre (luminal) angosta y una superficie basal ancha. El tejido conjuntivo periacinoso es mínimo. Los ácinos pancreáticos son singulares entre los ácinos glandulares porque el conducto intercalar, que parte desde el ácino, en verdad empieza en el interior del adenómero mismo. Las células del conducto ubicadas dentro del ácino se conocen como células centroacinosas (Ross *et al.*, 2016).

Las células acinosas se caracterizan por mostrar una basófila bien marcada en el citoplasma basal y gránulos de cimógenos acidófilos en la parte del citoplasma apical. Las células centroacinosas planas carecen de ergatoplasma y de gránulos de secreción, por lo que se tiñen de forma pálida por la eosina. La tinción débil ayuda a su identificación en los cortes histológicos de rutina. Los gránulos de cimógeno poseen una gran diversidad de enzimas digestivas en forma inactiva (Ross *et al*., 2016).

Las células centroacinosas se continúan con las células ubicadas en el conducto intercalar corto que se encuentra en el exterior del ácino, y drenan en conductos colectores intralobulillares (Ross *et al*., 2016). La red ramificada de conductos intralobulillares desemboca en los grandes conductos interlobulillares, que poseen epitelio cilíndrico bajo revistiéndolo, en el cual pueden encontrarse células enteroendocrinas y, a veces, células

caliciformes. Los conductos interlobulillares, a su vez, desembocan directamente en el conducto pancreático principal, que recorre toda la glándula en forma paralela a su eje longitudinal y le da a este segmento del sistema de conductos un aspecto de espinazo de pescado (Ross *et al.*, 2016).

El páncreas endocrino es un órgano difuso que se encuentra disperso por todo el órgano en la forma de grupos celulares de tamaño variable llamados "islotes de Langerhans". Los islotes individuales pueden tener desde sólo unas pocas células o varios centenares de ellas, sus células poligonales están ordenadas en cordones irregulares cortos, que están rodeadas por una red de capilares fenestrados (Ross *et al.*, 2016). En los cortes teñidos con H&E, los islotes de Langerhans se observan como cúmulos de células pálidas rodeados por ácinos pancreáticos que se colorean de forma más intensa. (Ross *et al.*, 2016).

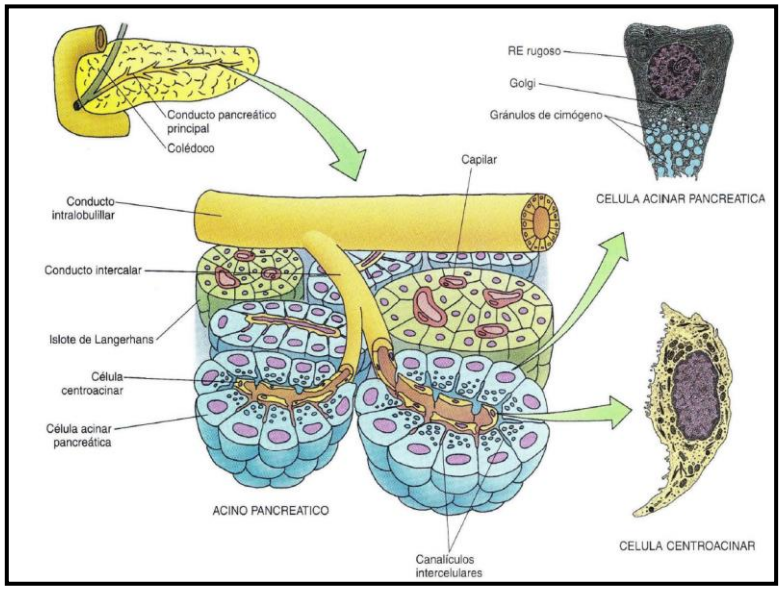

Figura 1.7. Diagrama del páncreas, en que se muestran los islotes de Langerhans, los ácinos pancreáticos, junto sus tipos celulares (Gartner et al., 2002).

1.5.3. Hígado

El hígado es la masa de tejido glandular más grande del organismo, se encuentra rodeado por una cápsula de tejido conjuntivo fibroso (cápsula de Glisson), alrededor se ubica una cubierta de serosa (peritoneo visceral), exceptuando la parte donde el hígado se adhiere directamente al diafragma o a los otros órganos (Ross *et al*., 2016). El hígado tiene un suministro sanguíneo doble compuesto por una irrigación venosa (portal) a través de la vena porta hepática y una irrigación arterial a través de la arteria hepática. Ambos vasos entran en el hígado por el hilio o porta hepatis, el mismo lugar por donde salen el conducto biliar común que transporta la bilis secretada por el hígado y los vasos linfáticos (Ross *et al.,* 2016).

Hay tres formas de describir la estructura del hígado en términos de una unidad funcional la primera es el lobulillo clásico, la segunda el lobulillo portal y la tercera el ácino hepático. El lobulillo clásico describe de la manera tradicional la organización del parénquima hepático. Fundamentado en la disposición de las ramas de la vena porta y la arteria hepática dentro del órgano y en el trayecto por el que va la sangre proveniente de estos vasos para irrigar los hepatocitos (Ross *et al.,* 2016). El lobulillo clásico es un tejido más o menos hexagonal, está compuesto por pilas de cordones anastomosadas de hepatocitos, con una sola célula de espesor, separadas por el sistema interconectado de sinusoides que irriga las células con una mezcla de sangre portal (venosa) y arterial. Cada lobulillo mide aproximadamente 2 mm x 0,7 mm. En el centro del lobulillo existe una vénula relativamente grande, la vénula hepática terminal (vena central), en la cual desembocan las sinusoides. Los cordones de hepatocitos se disponen de manera radial desde la vena central hacia la periferia del lobulillo, igual como lo hacen las sinusoides. En los ángulos del hexágono se encuentran las áreas portales (conductos portales), que están formados por tejido conjuntivo laxo del estroma caracterizado por la presencia de vasos

sanguíneos, nervios, vasos linfáticos y conductos biliares transcurren dentro de él. Este tejido conjuntivo finalmente se continúa con la cápsula fibrosa que está alrededor del hígado llamada "cápsula de Glisson". El espacio portal se encuentra bordeado por los hepatocitos más periféricos del lobulillo. En los bordes del espacio portal, entre el tejido conjuntivo del estroma y los hepatocitos, hay un pequeño espacio denominado espacio periportal (espacio de Mall). En algunas especies, el lobulillo clásico se observa fácilmente porque los espacios portales están unidos entre sí por capas bastante gruesas de tejido conjuntivo. En cambio, en los seres humanos, lo normal es que se haya muy poco tejido conjuntivo interlobulillar. (Ross *et al.*, 2016).

Los hepatocitos son células poligonales grandes, que tienen una medida de entre 20 y 30 micrómetros en cada dimensión. Forman parte de alrededor del 80% de la población celular que constituye el hígado. El núcleo de los hepatocitos ocupa el centro de la célula, es grande y esferoidal. Muchas de las células en el hígado del adulto son binucleadas. La heterocromatina aparece en grumos dispersos en el nucleoplasma y como una banda bien definida bajo la envoltura nuclear. En cada núcleo hay dos o más nucléolos bien desarrollados, el citoplasma del hepatocito es en general acidófilo. (Ross *et al*. 2016).

Los sinusoides hepáticos están cubiertos por un endotelio discontinuo delgado. El endotelio sinusoidal discontinuo tiene una lámina basal discontinua que falta en muchos sitios. Los sinusoides hepáticos son diferentes de otros sinusoides porque el llamado macrófago sinusoidal estrellado o célula de Kupffer es un componente habitual del revestimiento del vaso. Al igual que otras células del sistema fagocítico mononuclear, las células de Kupffer derivan de los monocitos (Ross *et al*., 2016).

El espacio perisinusoidal (espacio de Disse) está presente entre las superficies basales de los hepatocitos y las superficies basales de las células endoteliales y de las células de Kupffer que revisten los sinusoides (Ross et al., 2016). Desde la superficie basal de los hepatocitos, se proyectan pequeñas microvellosidades irregulares hacia este espacio, aquí se encuentra la célula estrellada hepática llamada célula de "Ito". (Ross *et al*., 2016).

El árbol biliar es el sistema tridimensional de conductos de diámetro creciente por el que pasa la bilis desde los hepatocitos hacia la vesícula biliar y desde allí hasta el

intestino. El árbol biliar está revestido por colangiocitos, células epiteliales que vigilan el flujo biliar y regulan su contenido. Los pequeños conductillos biliares están tapizados por una cubierta de colangiocitos pequeños, con forma cúbica, pero a medida que el diámetro del conducto biliar aumenta, los colangiocitos aumentan cada vez más de tamaño y adquieren una forma más cilíndrica. Las ramas más pequeñas del árbol biliar son canalículos biliares hacia los cuales los hepatocitos secretan la bilis. Los canalículos biliares generan un anillo completo alrededor de las cuatro caras de los hepatocitos hexaédricos idealizados. Las microvellosidades de dos hepatocitos contiguos se extienden hacia la luz canalicular. Cerca del espacio portal, pero aún en el interior del lobulillo, los canalículos biliares se convierten en conductos de Hering de trayecto corto. El conducto de Hering se encuentra revestido por hepatocitos y por colangiocitos de forma cúbica. Al igual que otros colangiocitos, los hepatocitos tienen microvellosidades en su porción apical y uniones herméticas y su dominio basal se ubica sobre una lámina basal, como el resto del epitelio biliar distal. La bilis del conducto de Hering sigue su camino hacia el conductillo biliar intrahepático, el cual es revestido en su totalidad por colangiocitos. Los conductillos transportan la bilis hacia los conductos biliares interlobulillares que son parte de la tríada portal, los colangiocitos que los forman son cúbicos cerca de los lobulillos y se tornan cada vez más cilíndricos a medida que los conductos se acercan al hilio hepático. A medida que los conductos biliares se vuelven de un tamaño mayor, se rodean en forma progresiva de una cubierta de tejido conjuntivo denso con fibras elásticas abundantes. Conforme los conductos se acercan al hilio, en este tejido conjuntivo aparecen células musculares lisas. Los conductos interlobulillares se unen para formar los conductos hepáticos derecho e izquierdo, los que, a su vez, se unen para generar el conducto hepático común a la altura del hilio (Ross *et al*., 2016).

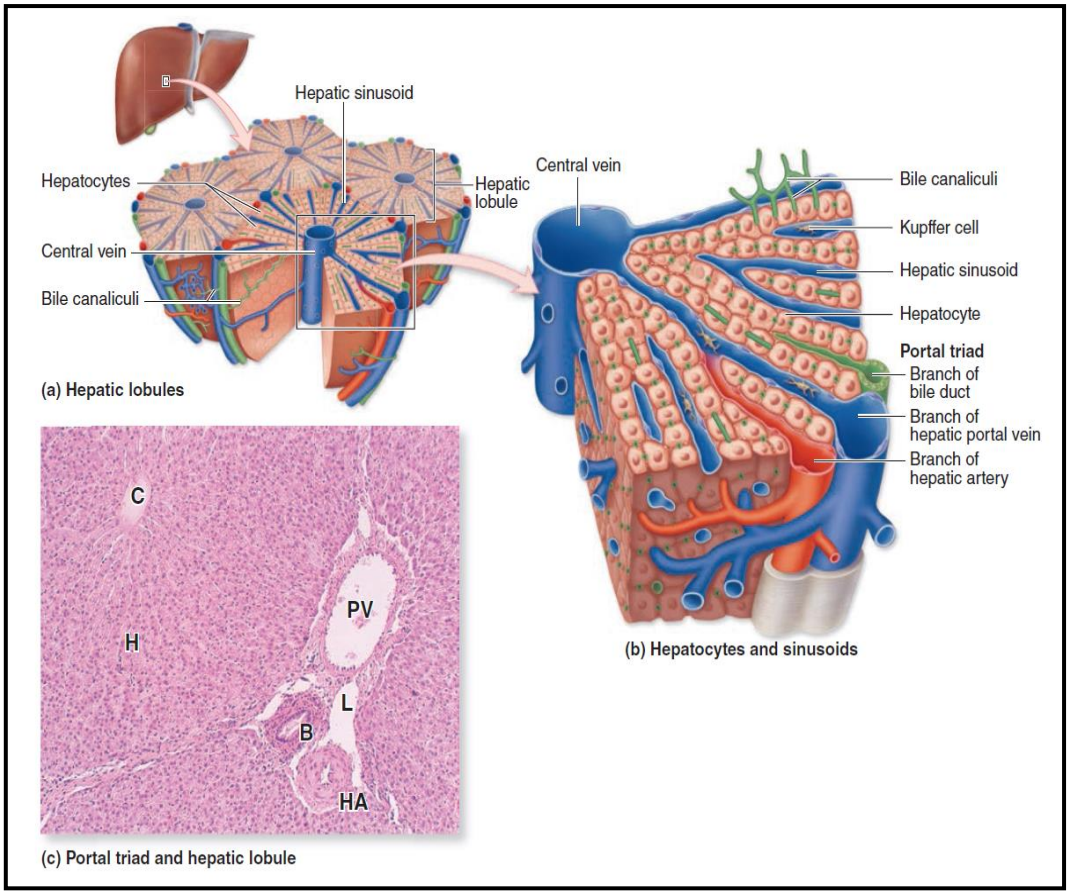

Figura 1.8. Imagen y diagrama del hígado. En la imagen se muestran las figuras A, B, y C. En A se encuentra un diagrama donde se observa una pequeña vena central en el centro de un lóbulo hepático y varios grupos de vasos sanguíneos en la periferia. Los vasos sanguíneos se unen en el tejido de los espacios porta e incluyen una rama de la vena porta, una rama de la arteria hepática y una rama del conducto biliar. En B se muestra como ambos vasos sanguíneos en la triada se ramifican como sinusoides, que se extienden entre las placas de hepatocitos y drenan la vena central. En C se observa una fotomicrografía de un lóbulo que muestra la vena central, placas de hepatocitos, y en un área portal adyacente un pequeño vaso linfático, (L) y componentes de la tríada portal: una vénula portal (PV), una arteriola hepática (HA) y un conducto biliar (B). (X220; HE) (Mescher et al., 2018).

1.6. ESTUDIOS DE PANEXINA EN RELACIÓN A ESTÓMAGO, INTESTINO DELGADO, INTESTINO GRUESO, HÍGADO PÁNCREAS

La panexina ha sido descubierta desde hace no mucho tiempo, aunque se han realizado estudios, éstos aún son pocos, los cuales constituyen información básica sobre la estructura de panexina, algunas de las moléculas que permea, con especial énfasis en el ATP. Los estudios que se han realizado, casi todos aportan pruebas desde estudios de tipo molecular, estudios desde la morfología de las células y los tejidos, son casi inexistentes.

1.6.1. El estómago, intestino delgado, intestino grueso y la panexina

Desde hace tiempo se sabe que los receptores purinérgicos juegan un papel importante en la inflamación y pueden activarse mediante ATP liberado a través de canales de panexina y / o hemicanales de conexina por esta razón la mayoría de los estudios se centran en la influencia de panexin-1 (Panx1) y la conexina 43 (Cx43) en la liberación de ATP y cómo afecta la función P2X7R durante la inflamación. La enfermedad inflamatoria intestinal (EII) se caracteriza por una inflamación incontrolada dentro del sistema

gastrointestinal. El ATP extracelular puede actuar sobre los receptores purinérgicos en el sistema gastrointestinal (GI) para mediar una variedad de acciones dependiendo del tipo de receptor y la localización (Surprenant y North, 2009; Burnstock, 2014; Ochoa-Cortes et al., 2014). Además, Panx1 se expresa de manera fuerte y amplia en el colon humano y esta expresión se altera en pacientes con enfermedad inflamatoria intestinal. El ARNm y la proteína de Panx1 están presentes en todas las capas del colon humano. La expresión densa de Panx1 en los ganglios submucosos y mientéricos está relacionado con que Panx1 participa en el control neural de la motilidad colónica, la secreción y el flujo sanguíneo (Diezmos et al., 2013). Panx1 también está en las células epiteliales columnares y en las células caliciformes del colon. El ATP de la mucosa desempeña un importante papel mecanosensorial en el inicio y la propagación de los reflejos entéricos. Panx1 en las células del músculo liso colónico tiene un papel en la permeabilidad y sincronización del calcio, entre las células del músculo liso colónico (Diezmos et al., 2013).

1.6.2. El páncreas y la panexina

En el caso del páncreas, todavía no hay ninguna publicación que informe sobre la expresión de panexinas en las células acinares del páncreas, a pesar de que la señalización purinérgica se ha implicado en la secreción del páncreas, específicamente en la coordinación entre ácinos y conductos, que es necesaria para sincronizar la secreción de enzimas de las células acinares con la secreción de agua y bicarbonato de los conductos (Diezmos *et al.,* 2013). También se le ha implicado a la señalización purinérgica, en la

expresión y la función de Panx1 como un mecanismo adicional de liberación de ATP para la exocitosis de gránulos de insulina, regulando Panx1 a través de la señalización de calcio, y la entrada de calcio a través de P2X7R proporcionando un empujón adicional a la exocitosis de los gránulos de insulina (Tozzi *et al.*, 2018). Los experimentos de inmunolocalización que se han efectuado, muestran que Panx1 y P2X7R se expresan en células INS-1E, son un modelo de célula beta-pancreática, así como en islotes de ratas y ratones. Podemos afirmar que las dos proteínas se expresan en las células INS-1E, pero parecen distribuirse de manera diferente, es decir, Panx1 está más claramente localizado en la membrana plasmática, mientras que la distribución de P2X7R es más puntual (Tozzi *et al.*, 2018).

1.6.3. El hígado y la panexina

En el hígado, en varios informes se ha descrito la presencia de Panx1 en el hígado, particularmente en los hepatocitos y las células de Kupffer (Ganz *et al.*, 2011), (Sáez *et al.*, 2014), (Kim *et al.*, 2015). Se ha descubierto también que los canales Panx1 desempeñan un papel en la lipoapoptosis inducida experimentalmente en hepatocitos (Xiao *et al.*, 2012) y en la insuficiencia hepática aguda inducida por APAP (acetaminofeno o paracetamol), una sustancia que produce daño hepático inducido por fármacos, en ratones (Maes *et al*., 2017). Se descubrió que el ARN Panx1 es detectable en HSC de ratón sanos, hepatocitos y células de Kupffer, pero no en LSEC (Willebrords *et al.*, 2018).

Apenas se está comenzando a descubrir los papeles fisiológicos que las panexinas pueden desempeñar como canales independientes necesarios para la señalización paracrina normal, la regulación de la diferenciación, la muerte celular y la función inmunológica. La evidencia sugiere que están implicados en patologías posiblemente como potenciales supresores tumorales o potenciadores de la muerte isquémica celular y convulsiones. Como resultado del mayor interés en descubrir los roles fisiológicos de las panexinas, varios grupos han generado modelos de ratones knockout para Panx1 (Panx1-KO). Con la llegada de más modelos de ratones panexina -KO simples y dobles que permitirán evaluar los mecanismos compensatorios, se continuará dilucidando la verdadera naturaleza de los canales de panexina y sus funciones clave en la salud y la enfermedad (Penuela et al., 2013).

La panexina 1 es un canal de membrana encargado del paso de ATP y otras biomoléculas a través de su poro, aún queda mucho por dilucidar en cuanto a su estructura, funciones fisiológicas y su comportamiento en diferentes patologías. En esta investigación, se propuso realizar un primer acercamiento para saber si panexina 1 podría tener alguna influencia a nivel estructural y morfológico en tejidos (estómago, intestino delgado, intestino grueso, hígado y páncreas) de ratones normal y knockout, para ello se planteó la siguiente problemática e hipótesis.

1.7. Presentación del problema

1.7.1. **Problema de investigación: ¿**Existen diferencias entre la morfología de los tejidos del sistema digestivo (estómago, intestinos, hígado y páncreas) de un ratón adulto knockout para Panx1 versus un ratón normal (wild type)?

1.7.2. **Hipótesis:** Los tejidos de los órganos del sistema digestivo (estómago, intestinos, hígado y páncreas) de un ratón knockout para Panx1 presentará a nivel histológico diferencias en su morfología en comparación con los tejidos de un ratón normal

(wild type). Esto se apoya en diferentes estudios en que la presencia de panexina 1 regula la formación de redes neuronales y el crecimiento de neuritas.

1.7.3. Relevancia: En este proyecto de investigación se pretende estudiar el efecto que panexina 1 tiene a nivel estructural y morfológico en los órganos del sistema digestivo de ratón normal y knockout, contribuyendo a esclarecer si panexina 1 tiene influencia estructural en los tejidos.

2. CAPÍTULO OBJETIVOS

2.1. OBJETIVO GENERAL

Comparar la morfología de los órganos del sistema digestivo (estómago, intestinos, hígado y páncreas) entre un ratón adulto knockout para Panx1 con respecto al de uno normal (wild type) a nivel histológico e histomorfométrico.

2.2. OBJETIVOS ESPECÍFICOS

- Describir la morfología de muestras de estómago, intestino delgado y grueso (espesor de la capa mucosa, submucosa y muscular, área ocupada por las células en cada capa), obtenidas tanto de un ratón Panx1 knockout como de un ratón normal (wild type).

- Describir la morfología en hígados (área del núcleo, área del citoplasma, la relación del núcleo/ citoplasma y el conteo de sinusoides hepáticos), obtenidas tanto de un ratón Panx1 knockout como de un ratón normal (wild type).

- Describir la morfología en páncreas (área del núcleo, área del citoplasma, el área total de tejido endocrino, el área total de tejido exocrino y el número de islotes de Langerhans por campo), obtenidas tanto de un ratón Panx1 knockout como de un ratón normal (wild type).

- Determinar estadísticamente diferencias histomorfométricas de los órganos (estómago, intestinos, hígado y páncreas), obtenidas tanto de un ratón Panx1 knockout como de un ratón normal (wild type).

3. CAPÍTULO MATERIALES Y MÉTODOS

3.1. VARIABLES DEL ESTUDIO

Las variables utilizadas en este estudio fueron las siguientes:

- **Espesor de la capa mucosa:** La mucosa tiene tres componentes: un epitelio de revestimiento, una lámina propia subyacente, constituida por tejido conjuntivo laxo vascularizado, y una delgada capa de músculo liso, la muscular de la mucosa (Kierszenbaum, 2008). Se midió la capa mucosa del estómago, intestino delgado e intestino grueso, tomando como punto de referencia el borde apical del epitelio hasta el límite de la submucosa. La medición se realizó mediante el software Image J del Nacional Institute of Health, un programa de análisis de imágenes de libre distribución en internet, que es utilizado para la cuantificación de una gran variedad estructuras histológicas, y su unidad de medición serán las μm.

- **Espesor de la capa submucosa:** La submucosa corresponde a un tejido conjuntivo denso irregular con grandes vasos sanguíneos, linfáticos y nervios, que se ramifican hacia la mucosa y la muscular, además de encontrarse glándulas en la submucosa del duodeno (Kierszenbaum, 2008). Se midió a través del software Image J y su unidad de medición son las µm.

- **Espesor de la capa muscular:** La muscular contiene dos capas de músculo liso: las fibras musculares lisas de la capa interna se disponen alrededor de la luz del tubo (capa circular), mientras que las de la capa externa lo hacen a lo largo del mismo (capa longitudinal) (Kierszenbaum, 2008). Ésta capa se midió desde el límite con la submucosa, hasta el borde que limita con la serosa, a través del software Image J y su unidad de medición son las µm.

- **Área ocupada por las células de esa capa en el campo:** Se hizo a través de la medición del área que ocupan las células de esa capa en la imagen a analizar. Esta medición se realizó con el software Image J. Esta variable se midió a través del software Image J y su unidad de medición son las μm^2.

- **Área total de tejido endocrino (islotes de Langerhans):** El área total de tejido endocrino corresponde a la sumatoria de las mediciones individuales del área perimetral de cada uno de los islotes presentes en los 10 campos determinados con anterioridad. El área total de tejido pancreático analizada en el presente estudio se estableció mediante la medición del área total existente en un campo a un aumento de 100X. Dado que se analizó un total de 10 campos por muestra (por animal), el área total analizada fue la sumatoria de los 10 campos. Esta variable se midió a través del software Image J y su unidad de medición son las μm^2.

- **Área total de tejido exocrino:** El área total de tejido exocrino corresponde a la sumatoria de las mediciones individuales del área perimetral de cada uno de los ácinos pancreáticos presentes en los 10 campos determinados con anterioridad. El área total de tejido pancreático analizada en el presente estudio se estableció mediante la medición del área total existente en un campo a un aumento de 100X. Dado que se analizó un total de 10 campos por muestra (por animal), el área total analizada fue la sumatoria de los 10 campos. Se midió a través del software Image J y su unidad de medición son las μm^2.

- **Número de islotes de Langerhans por campo:** Se realizó un conteo de todos los islotes de Langerhans por campo, mediante el software Image J.

- **Área del núcleo de células acinares (AN):** Se midió a través del software Image J y su unidad de medición son las µm2

- **Área del citoplasma de células acinares (AC):** Se midió a través del software Image J y su unidad de medición son las µm2.

- **Área del núcleo de hepatocitos (AN):** Se midió a través del software Image J y su unidad de medición son las µm2.

- **Área del citoplasma de hepatocitos µm² (AC):** Se midió a través del software Image J y su unidad de medición son las µm2.

- **Relación área núcleo/ citoplasma de los hepatocitos (AN/AC):** Se midió a través del software Image J y su unidad de medición son las µm2.

- **Conteo de los sinusoides hepáticos:** Se hizo un conteo de todos los sinusoides hepáticos que aparecieron en cada campo en la imagen digitalizada, los que se midieron a través del software Image J del Nacional Institute of Health.

3.2. MUESTRA

3.2.1. Definición de la muestra

Se obtuvieron muestras de ratón de la cepa C57BL/6J silvestres (wild type) y Panx1 knockout, pertenecientes a ratones hembra de 13 meses de vida. Las muestras fueron donadas por el Dr. Álvaro Ardiles del Centro Interdisciplinario de Neurociencia (CINV), Facultad de Ciencias de la Universidad de Valparaíso.

3.2.2. Tamaño muestral

Fueron analizadas un total de 10 muestras para este estudio. Los tejidos que ese obtuvieron son 2 hígado, 2 intestino delgado, 2 intestino grueso, 2 estómago y 2 páncreas, uno correspondiente al grupo wild type y otro al grupo knockout, los cuales fueron fijados en paraformaldehído al 4% e incluidos en parafina.

3.2.3. Muestreo

Se realizó un muestreo de tipo no probabilístico por conveniencia, ya que las muestras de ratones fueron donadas por el Dr. Álvaro Ardiles del Centro Interdisciplinario de Neurociencia (CINV), Facultad de Ciencias de la Universidad de Valparaíso, son muestras de órganos que normalmente se eliminan después de que se extrae el cerebro de los ratones, que es el órgano de interés del investigador y su equipo de trabajo.

3.2.4. Criterios de ilegibilidad de las muestras

3.2.4.1. Criterios de Inclusión

- Muestras de órganos del sistema digestivo (Estómago, intestino delgado, intestino grueso, páncreas e hígado), pertenecientes a ratón Panx1 knockout y normal.

3.2.4.2. Criterios de Exclusión

- Muestras en condiciones que no permitan el estudio, como una mala fijación, mal procesamiento, tacos desgastados, en mal ángulo de corte y muestra escasa.

3.3. PROCEDIMIENTOS EXPERIMENTALES REALIZADOS

Las muestras incluidas en parafina, fueron seccionadas con un micrótomo marca Spencer Lens, que permitió el corte en secciones de 5 µm de espesor, para la observación a microscopía de luz, en aumentos de 10x, 40x, 100x. Tres cortes de cada órgano fueron montados en sus respectivos portaobjetos y posteriormente se dejaron secar a 37°C por 24 horas. Cumplido el tiempo de pegado, los cortes fueron desparafinados en xilol e hidratados en una batería descendente de alcoholes hasta el agua destilada, para posteriormente, ser teñidos con Hematoxilina- Eosina.

La tinción de Hematoxilina-Eosina, usa dos colorantes para teñir los tejidos, el primero es la Hematoxilina que es un tinte básico con una carga neta positiva en su porción coloreada por lo tanto reacciona con los componentes aniónicos de las células y tejidos, los cuales exhiben basófila por reaccionar con el tinte básico, estos componentes pueden ser grupos carboxilos de proteínas, grupos fosfato de ácidos nucleicos y grupos sulfato de glucosaminoglicanos. Por otra parte, la Eosina es un tinte ácido, existen otras eosinas, pero para esta tinción se usa la Eosina Y. Este colorante posee una carga neta negativa en su parte coloreada, que reacciona con los grupos catiónicos de las células y tejidos,

especialmente grupos amino ionizados de las proteínas, por lo que tiñe los componentes de los tejidos de un color rosado-anaranjado.

Una vez finalizada la etapa de tinción de H-E, los portaobjetos con las muestras son colocados en agua destilada, después deshidratados en alcohol, aclarados con xilol, para finalmente cubrirlos con el cubreobjetos.

Los resultados obtenidos fueron:

- Núcleos azules.
- Citoplasma y otros elementos tisulares rosa a rojizo.

3.3.1. Análisis de las imágenes

3.3.1.1. Histología

Se hicieron las descripciones histológicas mediante la observación de cortes longitudinales y transversales tanto en estómago como en intestino grueso. Pero, sólo se observaron cortes longitudinales de intestino delgado, hígado y páncreas. Para ello se empleará un microscopio de luz OLYMPUS CX21, en aumentos de 10x, 40x y 100x.

3.3.1.2. Histomorfometría

Para la histomorfometría de las muestras, se emplearon las imágenes capturadas mediante el uso del microscopio de luz OLYMPUS CX21, con aumento de 10x, 40x y 100x. Se observaron los cortes y se realizó la captura de las imágenes con la cámara del celular Huawei modelo P40 Lite, que fueron obtenidas en alta resolución, correspondiente a 48 Megapíxeles. Estas imágenes fueron procesadas y analizadas con el software Image J de libre distribución en internet. Se escogieron 10 campos en cada área para una visualización de distribución espacial homogénea de tejidos histológicos, sin incluir aquellos campos microscópicos con artefactos de corte (Reparaz L., 2015).

En estómago, intestino delgado e intestino grueso se determinó (Olaya CM. et al., 2007):

- Espesor de la capa mucosa, tomando como punto de referencia el borde apical del epitelio hasta el límite de la submucosa en µm.
- Espesor de la submucosa en µm.
- Espesor de túnica muscular en µm.
- Área que las células ocupan en cada capa en µm².

En los cortes de hígado para evaluar las alteraciones tisulares fueron estimados los siguientes parámetros de los hepatocitos (Sánchez P. et al., 2015):

- Área del núcleo en µm² (AN).
- Área citoplasma en µm² (AC).
- Relación área núcleo/ citoplasma (AN/AC).
- Conteo de los sinusoides hepáticos.

En las cortes de páncreas se determinó:

- El área total que el tejido endocrino ocupa en el campo en µm².
- El área total que el tejido exocrino ocupa en el campo en µm².
- Número de islotes de Langerhans por campo analizado.
- Área del núcleo en µm² (AN).
- Área citoplasma en µm² (AC).

3.3.2. Análisis estadístico

Para el análisis estadístico de los parámetros evaluados se tomaron cortes a diferentes niveles, a los que se les hicieron las respectivas mediciones, y se calculó el promedio y la desviación estándar de cada estructura medida. Se hicieron tablas donde se compararon los valores obtenidos de ambos grupos de ratones y la toma de imágenes.

Para evaluar las diferencias en las variables analizadas en cada órgano entre las muestras del ratón knockout y ratón normal, se realizó la Prueba U de Mann-Whitney, una prueba no paramétrica que realiza una comparación estadística de la media y determina si existe una diferencia en la variable dependiente para dos grupos independientes. Para determinar si la diferencia entre las medianas es estadísticamente significativa, se compara el valor p con el nivel de significación.

Normalmente, un nivel de significación (denotado como α o alfa) de 0,05 funciona bien. Un nivel de significación de 0,05 indica un riesgo del 5 % de concluir que existe una diferencia cuando en realidad no la hay.

Si el valor p es menor o igual que el nivel de significación, la decisión es afirmar la hipótesis. Por otra parte, si el valor p es mayor que el nivel de significación, la decisión es rechazar la hipótesis.

4. CAPÍTULO RESULTADOS

4.1. ESTÓMAGO

La figura 4.1. muestra dos imágenes de un corte transversal de estómago de ratones normal (A) y knockout (B), teñidos con hematoxilina-eosina (10X). En ambas imágenes, es posible observar en la capa mucosa (E.M) la presencia de las glándulas fúndicas que la recorren desde la superficie epitelial, en contacto con el lumen, hasta casi llegar a la muscular de la mucosa (M.M.), en la imagen B las glándulas tienen un aspecto alargado y ordenado. Mientras que en A las glándulas no se aprecian tan alargadas, debido al plano de corte más transversal de esa zona. Además, no se ven diferencias en el grosor de la mucosa y la muscular externa entre la imagen A y B. La capa submucosa (S.M.) en el corte de ratón normal se puede ver más delgada que la submucosa de la imagen B perteneciente al ratón Knockout.

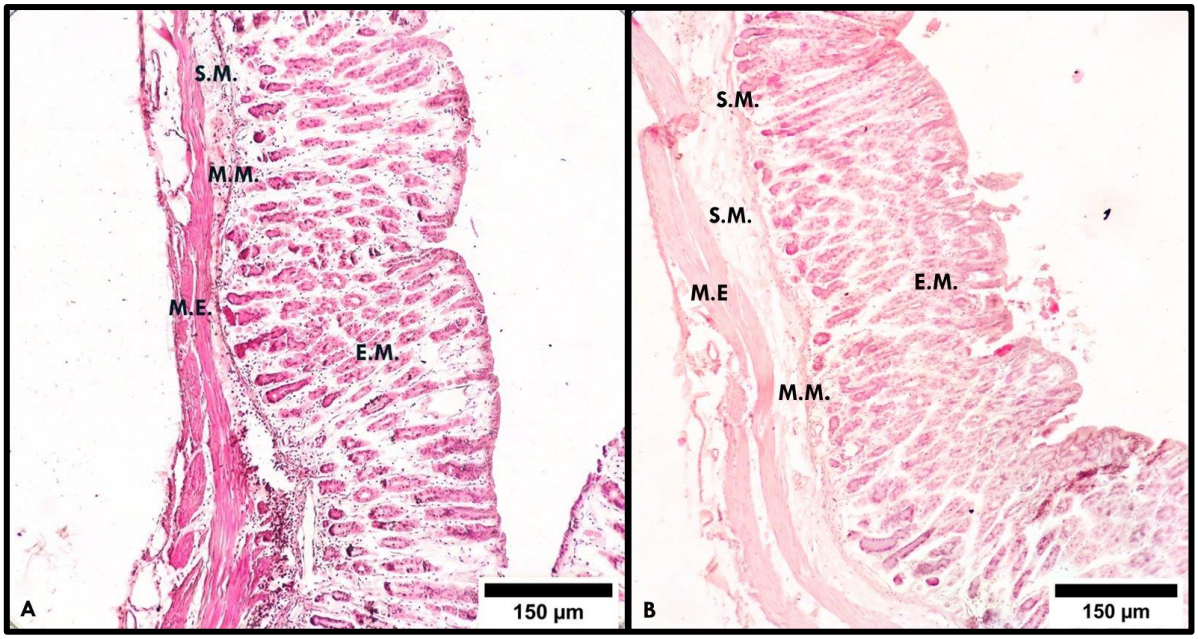

Figura 4.1. Las imágenes A y B son fotomicrografías de un corte transversal de estómago teñidas con H-E (10X). La imagen A es una sección perteneciente a un ratón normal y la imagen B de un ratón knockout. En la figura 4.1. la sigla E.M. es la mucosa del estómago, M.M. es la muscular de la mucosa, S.M. es la submucosa y M.E. es la muscular externa.

La figura 4.2. está compuesta de 5 imágenes de un corte longitudinal de estómago normal (A y B) y knockout (C, D y E), teñidos con hematoxilina-eosina (40x). En las imágenes A y C, se observan las 3 capas de la pared del estómago, como son la mucosa (M), la submucosa (S.M.) y la muscular externa (M.E.). En A y B hay una capa mucosa que no tiene diferencias observables a simple vista en lo que es el grosor en comparación a la capa mucosa del ratón knockout vista en las figuras D y E, la submucosa en la imagen C es más gruesa en comparación a la del ratón normal que se puede observar en la imagen A. La capa muscular externa visible en la foto C del ratón knockout no tiene diferencias la de la imagen A. En la capa mucosa (M) se ven las glándulas fúndicas que la recorren desde la superficie epitelial hasta casi llegar a la muscular de la mucosa (M.M.). En las imágenes B y E son visibles las células superficiales (C.S.) y las células del cuello (C.C.), en A, C y D están todos los tipos de células que son parte de las glándulas fúndicas (C.Pa., C.Pr. y C.E.). También en las imágenes A y C se observan elementos que son parte de la capa submucosa como son las células fibroblastoides de aspecto blanquecino y el tejido conectivo denso no modelado, además, al costado izquierdo se ven las células

musculares lisas que conforman la capa muscular externa. No se observaron cambios en color, forma y distribución de las células.

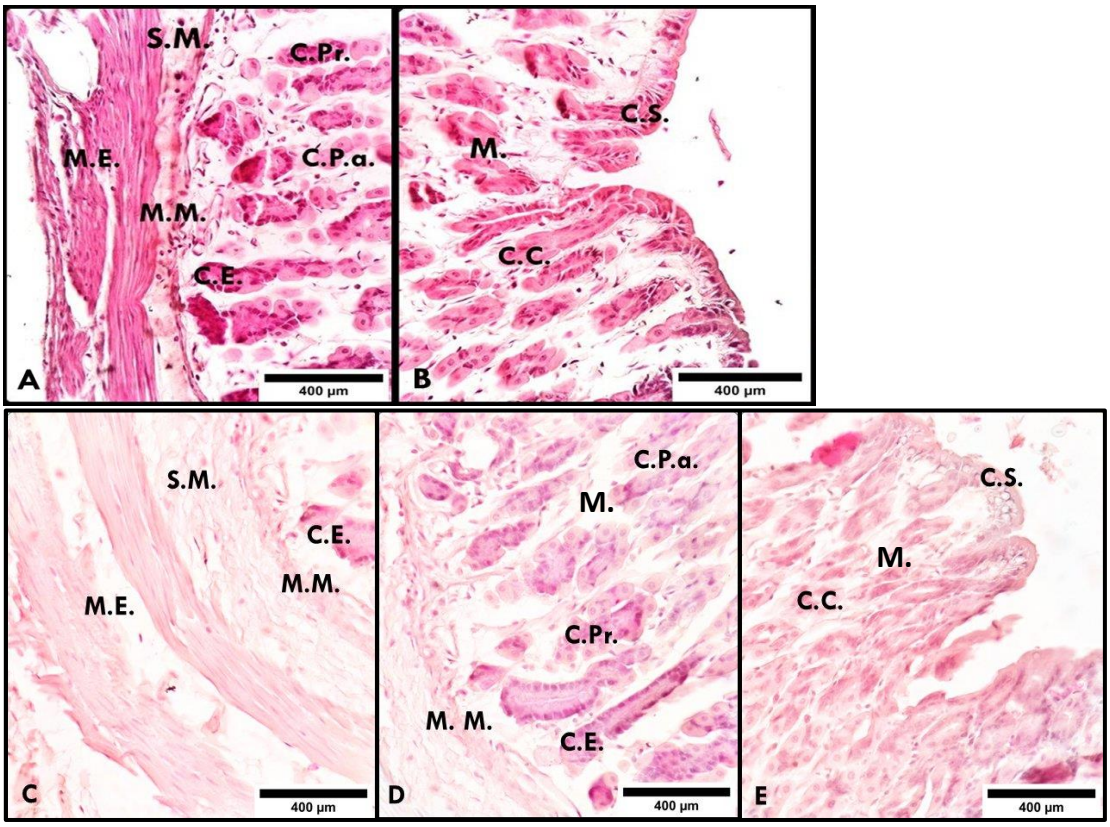

Figura 4.2. Las imágenes A, B, C y D son fotomicrografías de un corte transversal de estómago teñidas con H-E (40X). Las imágenes A y B son secciones obtenidas de un ratón normal, mientras que, las imágenes C, D y E pertenecen a un ratón knockout. En la figura 4.2. la sigla M. es la mucosa del estómago, M.M. es la muscular de la mucosa, S.M. es la submucosa, M.E. es la muscular externa, C.S. son las células superficiales, C.C. son las células del cuello, C.Pa. son las células parietales, C.Pr. son las células principales y C.E. las células enteroendocrinas.

La figura 4.3 muestra 8 imágenes de un corte transversal de estómago de ratón normal (A, B, C y D), y un ratón knockout (E, F, G y H), teñidas con hematoxilina-eosina (100X). En las imágenes B, C, D, F y G se observa la capa mucosa (M.) del estómago con sus glándulas fúndicas, que contienen las células parietales (C.Pa.), las principales (C.Pr.) y las enteroendocrinas (C.E.). En C, D y G se muestra la superficie epitelial con la presencia de células superficiales (C.S.) y al principio de la glándula fúndica se ven las células del cuello (C.C.). En las imágenes B, F y G se aprecian las células musculares lisas de la

muscular de la mucosa. Finalmente, en las imágenes A, E y F se observa la capa submucosa (S.M.) y la muscular externa (M.E.) con sus células musculares lisas. En las imágenes de ambos cortes de estómago de estos ratones no se vieron cambios en color, forma y distribución de las células, tampoco se observaron diferencias en el grosor de la capa mucosa ni en el de la muscular externa, pero si en la submucosa, donde se encuentra un mayor engrosamiento de ella en el estómago del ratón knockout a diferencia de él de ratón knockout.

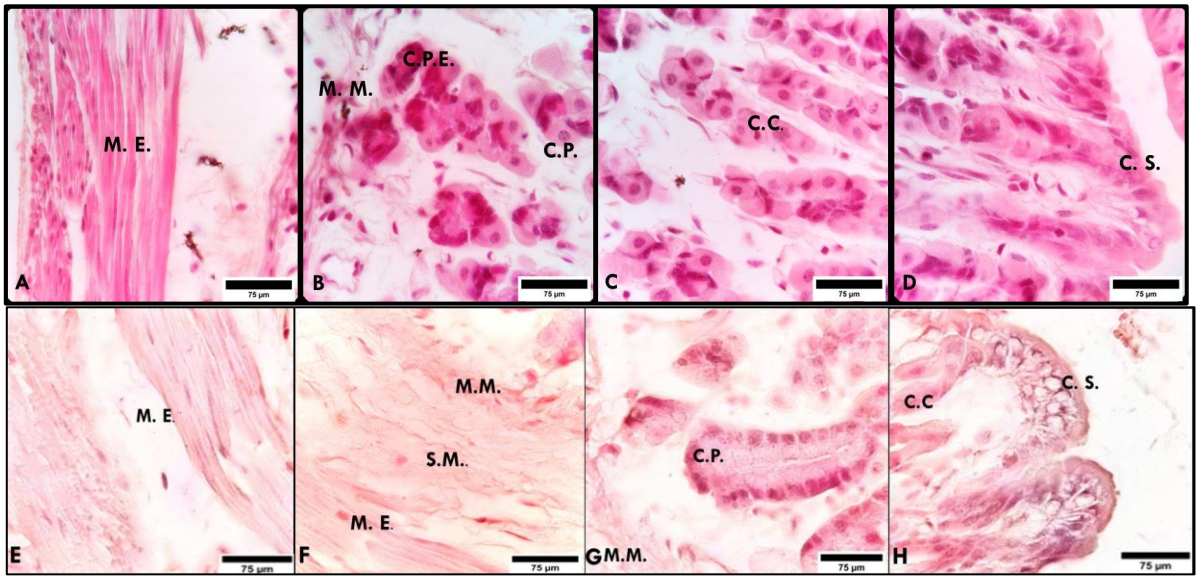

Figura 4.3. Las imágenes A, B, C, D, E, F, G y H son fotomicrografías de un corte transversal de estómago teñidas con H-E. La imagen A, B, C y D son secciones derivadas de un ratón normal, mientras que, las imágenes E, F, G y H pertenecen a un ratón knockout (100X). En la figura 4.3. las siglas M.M. es la muscular de la mucosa, S.M. es la submucosa, M.E. es la muscular externa, C.S. son las células superficiales, C.C. son las células del cuello, C.Pa. son las células parietales, C.Pr. son las células principales y C.E. las células enteroendocrinas

En el análisis de la morfometría del estómago (tabla 1) las variables a medir fueron el grosor de la mucosa, el área de la mucosa, el grosor de la submucosa, el área de la submucosa, el grosor de la muscular externa y el área de la muscular externa. La medición de la variable grosor de la submucosa mostro diferencias significativas entre el corte de estómago normal (6.245 µm) y el knockout (11.066 µm), mostrando el corte de estómago knockout un grosor mayor que el corte de estómago normal. En el resto de variables no se encontraron diferencias significativas.

En la tabla 1 las mediciones de la capa submucosa del estómago al ser menores que 0,05 aprueban la hipótesis propuesta de que existen diferencias morfométricas entre la submucosa del estómago del ratón normal y Knockout, mientras que el análisis de los datos no aprueba la hipótesis en la mucosa y la muscular externa.

Tabla 1: *Resultados de las mediciones morfométricas y el p-valor en el Estómago*

Zona	Tejido normal			Tejido Knockout				
	Mediana	Mín.	Máx.	Mediana	Mín.	Máx.	P-valor	Dif. Sig.
Mucosa (µm)	41.699	7.022	380.785	49.56	38.26	71.53	0.1172	No
Submucusae (µm)	6.245	3.342	14.007	11.066	5.242	71.526	**0.04149**	Si
Musculare (µm)	8.302	4.006	14.729	4.551	2.561	35.802	0.7791	No
Área mucosa (μm^2)	4.452	372.5	199.460	4.936	3.571	273.538	0.2527	No
Área submucosa (μm^2)	956.7	481.2	21739.4	1.228	603	39.989	0.2527	No
Área Muscular (μm^2)	550.8	347.2	44614.5	875.6	328.5	58390.1	0.3992	No

4.2. INTESTINO DELGADO

Cada corte de tejido de intestino delgado de ratón normal y knockout fue observado y se obtuvieron imágenes representativas, que mostraron las 3 capas a medir, en cada uno de los ratones.

En la figura 4.4. se observaron dos imágenes, de intestino delgado. En la imagen A se puede observar un corte longitudinal de este órgano con algunas vellosidades también cortadas transversalmente. La imagen B muestra un corte transversal de las vellosidades intestinales de un ratón knockout (B). Ambas muestras fueron teñidas con hematoxilina-eosina (10X). En la capa mucosa (M.) de ambas imágenes se muestran las vellosidades intestinales (V.I.) y las glándulas intestinales tubulares simples llamadas criptas de Lieberkühn (C.L.), las cuales parecieran ser más numerosas en la imagen B, junto con la muscular de la mucosa (M.M.), además no se observan diferencias en cuanto al grosor de la capa mucosa. Cabe señalar que la capa submucosa y muscular externa del intestino delgado de los ratones normal y knockout, no se encontraban presentes en los cortes. Probablemente esto se pudo haber debido a una mala obtención de la muestra.

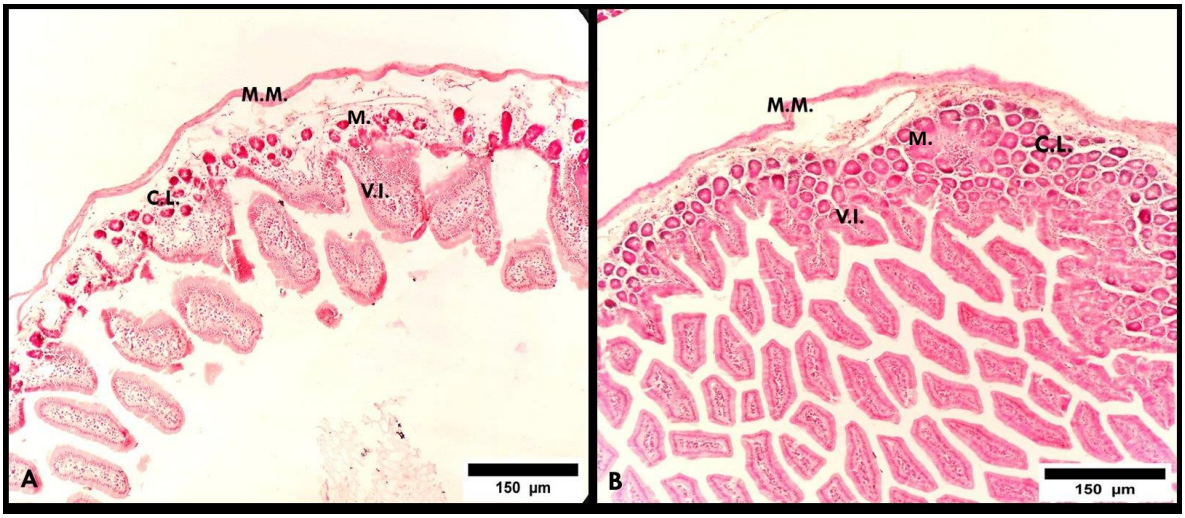

Figura 4.4. En las imágenes A y B se muestra un corte transversal de intestino delgado. La imagen A es una sección perteneciente a un ratón normal y la imagen B deriva de un ratón knockout, teñidas con H-E (10X). En la figura las siglas V.I. es la vellosidad intestinal, M. es la mucosa intestinal, M.M. es la muscular de la mucosa y C.L. son las criptas de Lieberkühn.

En la figura 4.5 a un aumento de 40X de ambos intestinos, se pudo observar las vellosidades intestinales (V.I.), las glándulas intestinales o criptas de Lieberkühn (C.L.); en la lámina propia el tejido linfoide asociado (GALT), y la muscular de la mucosa (M.M). Las vellosidades están tapizadas con el epitelio característico del intestino delgado que consta de enterocitos (E) y células caliciformes (asterisco), las criptas de Lieberkühn tienen células cilíndricas simples que son continuas con las de las vellosidades, células de Paneth (C.Pn.), células madre (C.M.) y células enteroendocrinas (C.E.). También se observa la lámina propia que consiste en tejido conectivo laxo que contiene abundantes células del sistema inmunitario. Más internamente se observa la muscular de la mucosa (M.M.) ya que pueden identificarse por sus dos capas delgadas de células musculares lisas, una capa circular interna y una longitudinal externa. Las capas submucosas, muscular externa y serosa que forman parte también de la estructura del intestino delgado, no son visibles en las imágenes. No se observaron cambios en color, forma y distribución de las células, desde el punto de vista morfológico

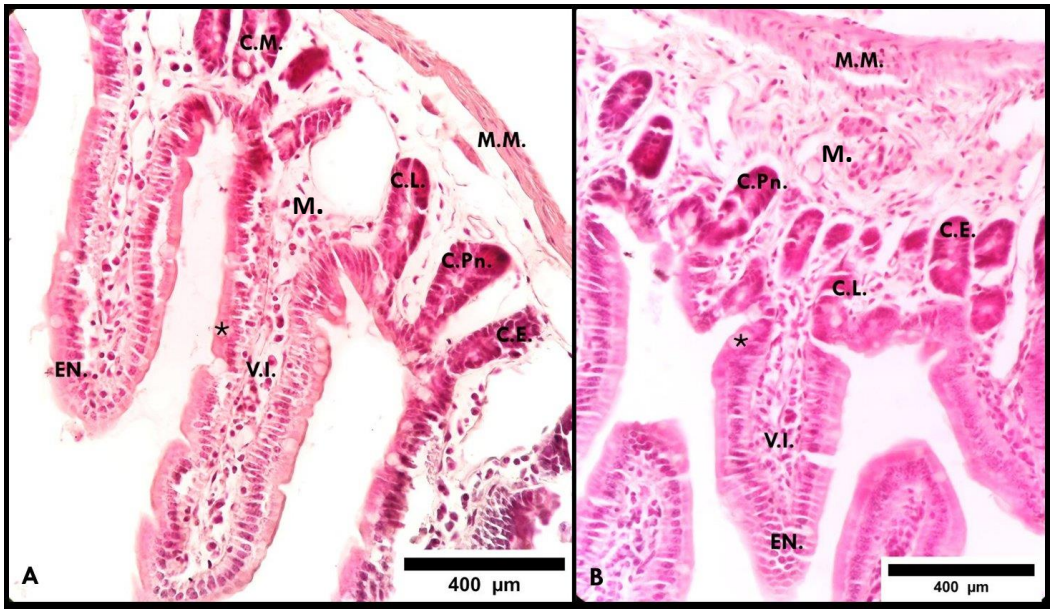

Figura 4.5. Las imágenes A y B son fotomicrografías de un corte transversal de intestino delgado teñidas con H-E (40X). La imagen A es una sección obtenida de un ratón normal, mientras que, la imagen B pertenece a un ratón knockout. En la figura las siglas EN son los enterocitos de la mucosa del intestino delgado, M.M. es la muscular de la mucosa, V.I. es la vellosidad intestinal, C.Pn. son las células de Paneth y CE. son las células enteroendocrinas, CM. son las células madre, C.L. son las criptas de Lieberkühn y los asteriscos son células caliciformes.

En la figura 4.6 en un aumento de 100X, las imágenes muestran solo a la capa mucosa de la pared intestinal, que contiene las vellosidades (V.I.), las glándulas intestinales (criptas de Lieberkühn), la lámina propia, el GALT asociado y la muscular de la mucosa (M.M.). En las imágenes A, B, D y E se observan las vellosidades intestinales, que están tapizadas con el epitelio característico del intestino delgado cilíndrico simple con microvellosidades y células caliciformes que son enterocitos (EN.) y células caliciformes (asterisco). En las imágenes C, E y F muestran las criptas de Lieberkühn las cuales tienen células cilíndricas simples del mismo tipo que las de la superficie del epitelio, no pudiéndose distinguir claramente las células que la componen, tales como células de Paneth (C.Pn.), y células enteroendocrinas (C.E.). Sin embargo, si se pudieron reconocer las células regenerativas (C.M.) por que se observan algunas células en división mitótica en la cripta. En todas las imágenes está presente la lámina propia que consiste en tejido conectivo laxo que contiene abundantes células del sistema inmunitario. La muscular de la mucosa está en las imágenes C y E, puede identificarse por sus dos capas delgadas de células musculares lisas, una capa circular interna y una longitudinal externa.

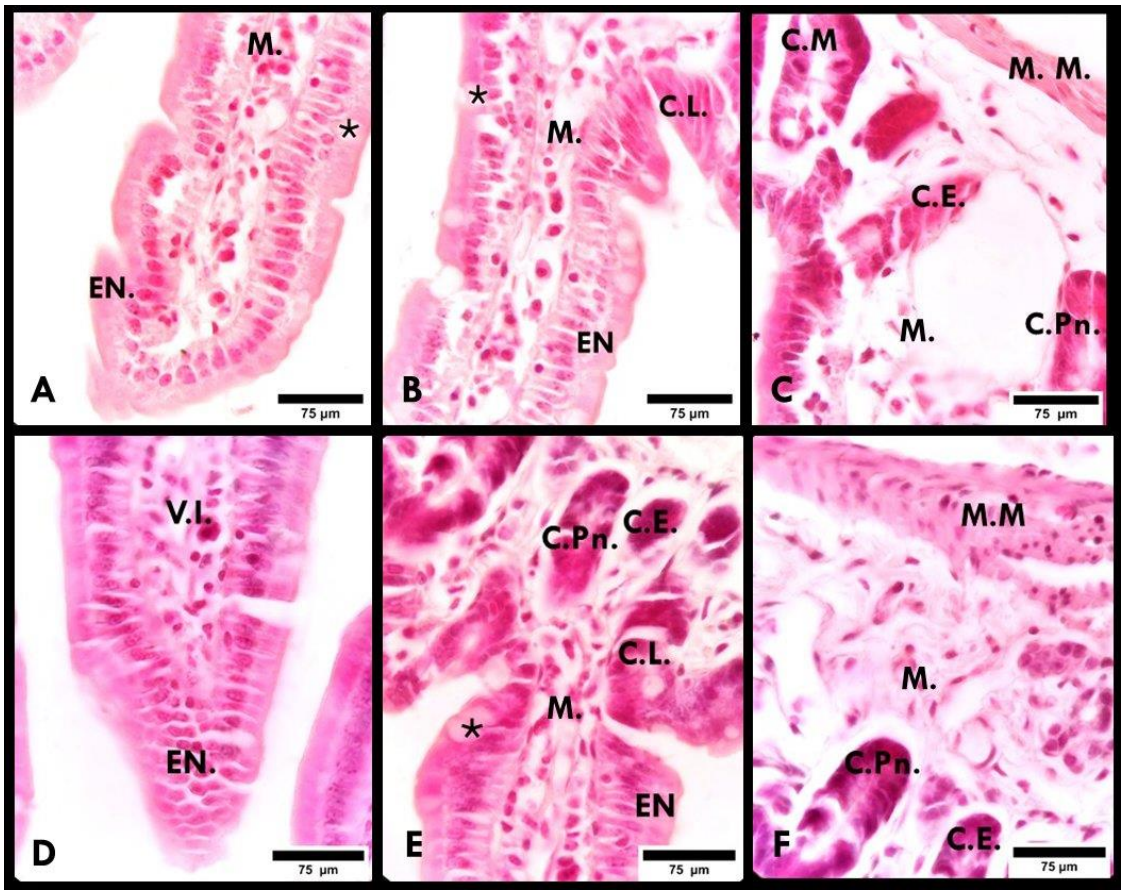

Figura 4.6. Las imágenes A, B, C, D, E y F son un corte de intestino delgado teñidos con H-E (100X). La imagen A, B, C es un corte transversal de intestino delgado de un ratón normal, mientras que, las imágenes D, E y F pertenecen a un corte transversal de un ratón knockout. En la figura las siglas EN son los enterocitos de la mucosa del intestino delgado, M.M. es la muscular de la mucosa, V.I. es la vellosidad intestinal, C.Pn. son las células de Paneth y C.E son las células enteroendocrinas, C.M son las células madre, C.L. son las criptas de Lieberkühn y los asteriscos son las células caliciformes.

Los resultados obtenidos en esta investigación muestran que en relación a la capa mucosa del intestino delgado descrita y analizada, no se observan cambios visibles o medibles, lo que podría decir que en esta capa mucosa no presenta cambios observables en el intestino delgado por la ausencia de panexina 1 (ratón knockout).

En el intestino delgado el análisis de los datos del área de la mucosa muestra que se aprueba la hipótesis al tener un p-valor menor que 0,05, mientras que, el análisis de los datos de la mucosa rechaza la hipótesis al tener p-valores muy por sobre a 0,05.

Tabla 2*: Resultados de las mediciones morfométricas y el p-valor en el Intestino Delgado*

Zona	Tejido normal			Tejido Knockout				
	Mediana	Mín.	Máx.	Mediana	Mín.	Máx.	P-valor	Dif.sig.
Mucosa (µm)	158.3	137	359.1	205.8	153	235.3	0.2143	No
Área mucosa (µm2)	91816	58738	101560	162698	114355	235277	**0.002165**	**Si**

4.3. INTESTINO GRUESO

La figura 4.7. presenta dos imágenes que son cortes longitudinales de intestino grueso de ratón normal (A) y knockout (B), teñidos con hematoxilina-eosina (10X). En las imágenes se puede ver la capa mucosa (M) con su superficie lisa, las glándulas intestinales que se extienden en su espesor en un patrón ordenado y la muscular de la mucosa (M.M.), la submucosa (S.M.) con su tejido conectivo y células inmunitarias, y la muscular externa (M.E.) con sus células musculares lisas. La capa mucosa y submucosa del ratón knockout no muestran diferencias significativas, además, se observó un mayor grosor de la capa

muscular externa del ratón knockout, en comparación con el ratón normal que presenta un grosor aparentemente menor.

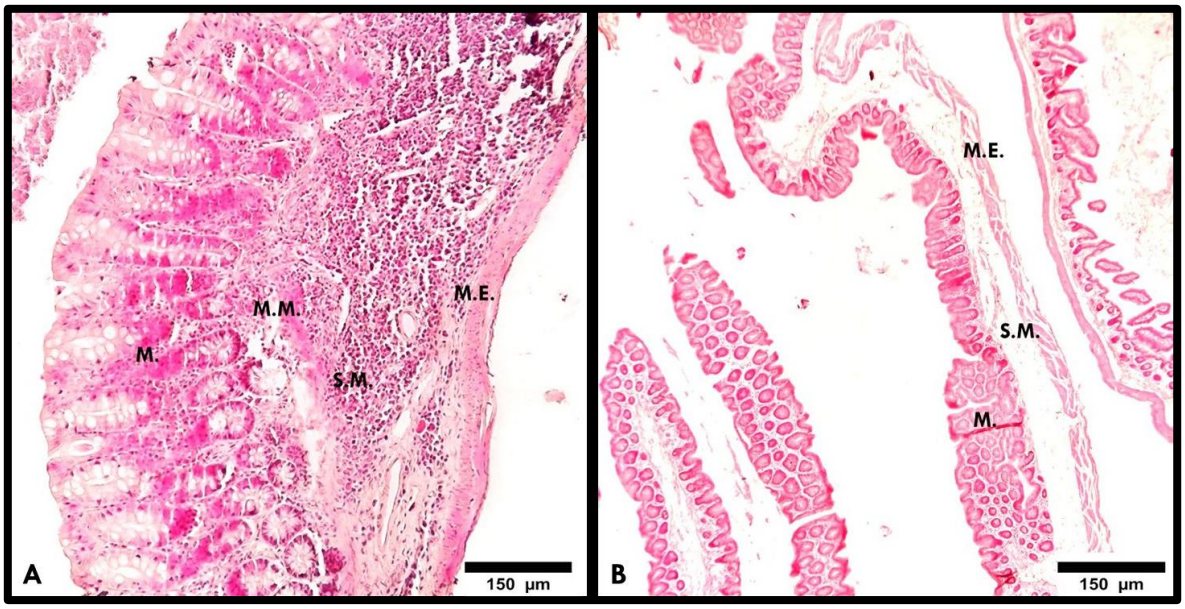

Figura 4.7. Las imágenes A y B son un corte transversal de intestino grueso de ratón normal (A) y knockout (B) teñidas con H-E (10X). En la figura la sigla M. es la mucosa del intestino grueso, M.M. es la muscular de la mucosa, S.M. es la submucosa y M.E. es la muscular externa.

En ambas imágenes de la figura 4.8 a 40X, se observa la mucosa (M.) con una superficie lisa sin pliegues circulares ni vellosidades, en cuyo espesor se extienden las glándulas intestinales tubulares rectas (C.L.) que se distribuyen en un patrón ordenado, esta capa no muestra diferencias de grosor muy marcadas entre ellas. Por debajo de la capa epitelial está la lámina propia, el tejido linfoide asociado con el intestino (GALT) y la muscular de la mucosa. La imagen B y C se ve la capa submucosa (S.M.) con células fibroblastoides de aspecto blanquecino y tejido conectivo denso no modelado, no se aprecian mayores diferencias de grosor en esta capa, además de la capa muscular externa (M.E), con sus células musculares lisas, en la imagen C se advierte una muscular externa engrosada en la imagen C del corte del ratón knockout en comparación a la foto B del ratón normal, cuyo espesor es más delgado. No se observaron cambios en color, forma y distribución de las células, en cuanto al grosor de las capas, la mucosa y submucosa del ratón knockout no muestran diferencias con la del ratón normal, además, se observó un

mayor grosor de la capa muscular externa del ratón knockout, en comparación con el ratón normal que presenta un grosor aparentemente menor.

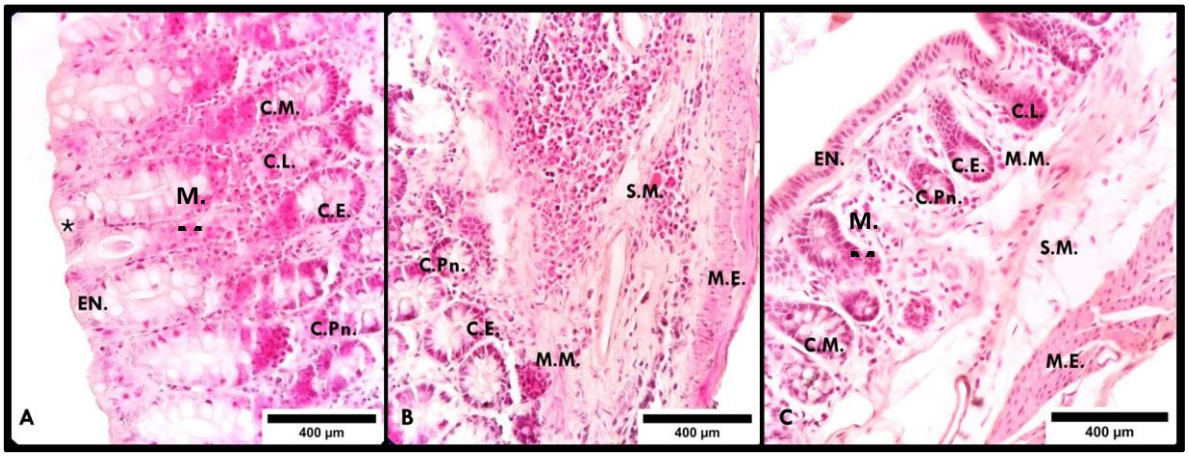

Figura 4.8. Las imágenes A, B y C son fotomicrografías de un corte transversal de intestino grueso teñidas con H-E (40X). Las imágenes A y B son secciones obtenidas de un ratón normal, mientras que, la imagen C pertenece a un ratón knockout. En la figura las siglas EN son los enterocitos de la mucosa del intestino grueso, M.M. es la muscular de la mucosa, C.Pn. son las células de Paneth y C.E son las células enteroendocrinas, CM. son las células madre, C.L. son las criptas de Lieberkühn y los asteriscos son células caliciformes.

La figura 4.9. está compuesta por 7 imágenes del intestino grueso de ratón normal (A, B, C y D) y knockout (E, F, G), teñidos con hematoxilina-eosina (100X). En las imágenes A, B, y E se ve la capa mucosa (M) que tiene una superficie lisa en el espesor de la mucosa, las glándulas intestinales tubulares rectas (C.L.) se distribuyen en un patrón ordenado, y la muscular de la mucosa (M.M.) con las células musculares lisas. En las imágenes B, E y F se encuentran las criptas de Lieberkühn las cuales tienen células cilíndricas simples continuo con el epitelio superficial, los enterocitos (EN), no pudiéndose distinguir claramente las células que la componen, tales como células de Paneth (C.Pn.), células enteroendocrinas (C.E.) y las células regenerativas (C.M.). En todas las imágenes está presente la lámina propia que consiste en tejido conectivo laxo muy celular, contiene abundantes células del sistema inmunitario. La muscular de la mucosa está en las imágenes C y G, puede identificarse por sus dos capas delgadas de células musculares lisas, una capa circular interna y una longitudinal externa. La imagen C, D, F y G exhiben la submucosa (S.M.) con células fibroblastoides de aspecto blanquecino y tejido conectivo denso no

modelado, además de la capa muscular externa (M.E.), con sus células musculares lisas se encuentra presente en la imagen D y G. No se observaron cambios en color y forma, pero si se observó una gran disminución aparente de las células caliciformes en el epitelio del ratón knockout en comparación al normal. Además, se observó un mayor grosor de la capa muscular externa del ratón knockout, en comparación con el ratón normal que presenta un grosor aparentemente menor.

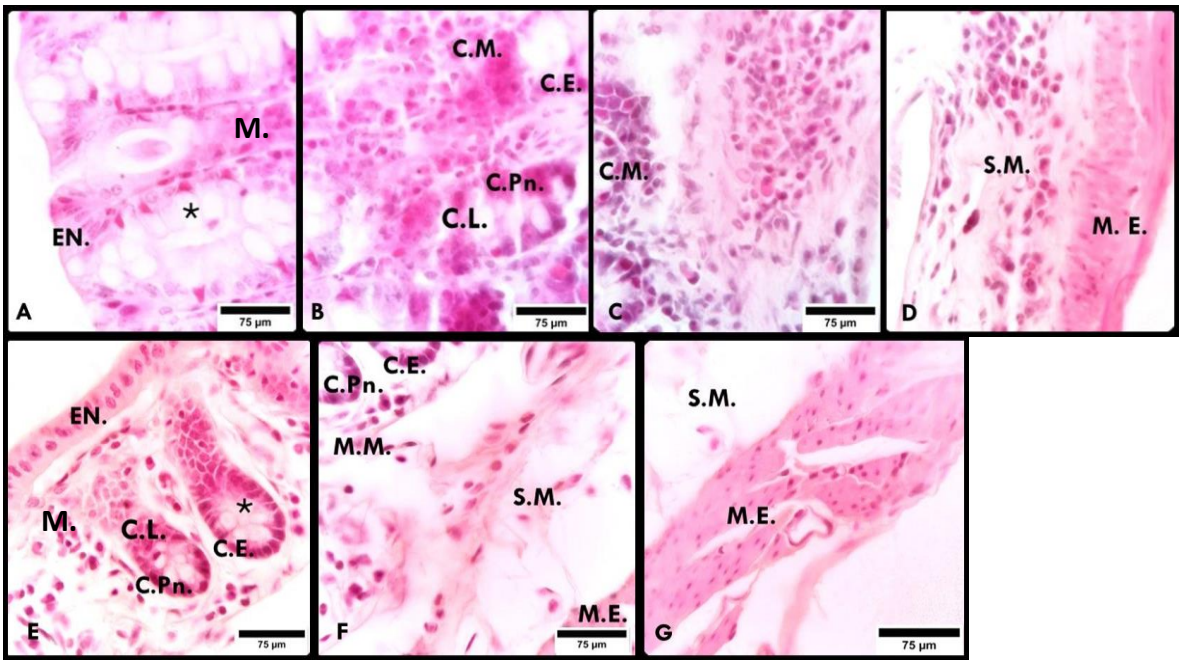

Figura 4.9. Las imágenes A, B, C, D, E, F y G son de un corte transversal de intestino grueso teñido con H-E (100X). La imagen A, B, C y D son secciones derivadas de un ratón normal, mientras que, las imágenes E, F y G pertenecen a un ratón knockout. En la figura las siglas EN son los enterocitos de la mucosa del intestino delgado, M.M. es la muscular de la mucosa, C.Pn. son las células de Paneth y C.E son las células enteroendocrinas, CM. son las células madre, C.L. son las criptas de Lieberkühn y los asteriscos son células caliciformes.

En el análisis de la morfometría del intestino grueso (tabla 3), las variables a medir fueron el grosor de la mucosa, el área de la mucosa, el grosor de la submucosa, el área de la submucosa, el grosor de la muscular externa y el área de la muscular externa. En la medición del grosor de la muscular externa se vieron diferencias significativas entre el corte del intestino grueso normal (15.26 µm) y el intestino grueso del ratón knockout (38.16 µm), mostrando que el corte de intestino grueso de ratón knockout es mayor que el corte de intestino grueso normal. Además, en la medición de la variable área de la muscular externa, también se encontraron diferencias significativas, observándose un valor mayor

(31.781 μm^2) en el knockout con respecto al normal (15.217 μm^2). El resto de variables no dio diferencias significativas (Ver tabla 3).

En el intestino grueso las variables grosor y área muscular externa obtuvieron p-valores menores al 0,05, lo que resulta en que se confirme la hipótesis. El resto de variables tuvieron p-valores por encima del umbral, por lo que para estas la hipótesis es falsa.

Tabla 3*: Resultados de las mediciones morfométricas y el p-valor en el Intestino Grueso*

Zona	Tejido normal			Tejido Knockout				
	Mediana	Mín.	Máx.	Mediana	Mín.	Máx.	P-valor	Dif. Sig.
Mucosa (µm)	83	68.34	208.93	78.61	63.61	98.11	0.08275	No
Submucosa (µm)	51.27	17.68	99.42	66.75	33.97	139.71	0.4813	No
Muscular externa (µm)	15.26	12.7	35.73	38.16	22.41	80.41	**0.0004**	**Si**
Área mucosa (μm^2)	84.402	61.898	171.751	115.484	72.126	212.779	0.07157	No
Área sub-mucosa (μm^2)	55.383	13.557	94.604	51.534	26.449	153.109	0.3697	No
Área Muscular externa (μm^2)	15.217	9.763	35.849	31.781	9.423	42.952	**0.003421**	**Si**

4.4. HÍGADO

En la figura 4.10. se observan dos imágenes de cortes transversales del hígado de un ratón normal (A) y un ratón knockout (B), teñidas con hematoxilina-eosina (10X). En las imágenes se puede ver el parénquima hepático con los cordones de hepatocitos y sinusoides hepáticos que lo recorren, las venas centrolobulillares (V.C.) y las venas portas (V.P.) No se observaron diferencias morfológicas entre los hígados de ratón normal y de ratón knockout.

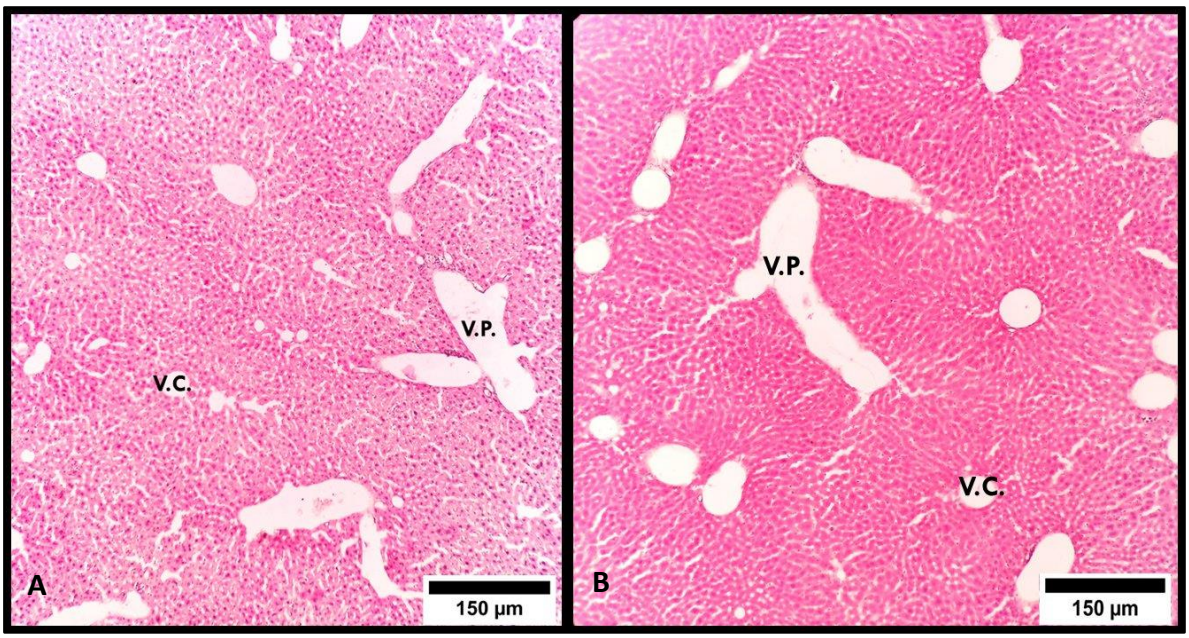

Figura 4.10. Las imágenes A y B son imágenes de un corte transversal de hígado teñidos con H-E (10X). La imagen A es una sección de un ratón normal y la imagen B es de un ratón knockout. En la figura las siglas V.P. corresponden a una vena porta y V.C. es una vena centrolobulillar.

En la figura 4.11 con un aumento de 40X, como en la figura 4.12 a un aumento de 100X se pudo observar en los hígados (la imagen A de un ratón normal y la imagen B de uno knockout) los elementos de la triada portal que consta de la vena porta (V.P.), la arteria hepática (A.H.) y el conducto biliar (C.D.). La vena porta (V.P.) se identifica porque su luz

luminal es mucho más grande que la de la arteria hepática (A.H.) asociada a ella; también, se observa el parénquima hepático siendo recorrido por los sinusoides hepáticos (S.H.), que aparecen como áreas claras entre los cordones hepatocíticos o trabéculas de hepatocitos (H.), los que desembocan en las venas centrolobullilares (V.C.). Los hepatocitos presentes en las imágenes se ven con la forma de células poliédricas grandes, con uno o dos núcleos centrales y con un citoplasma ligeramente acidófilo. En la luz de los sinusoides se observan los núcleos de las células de Kupffer. En general no se observaron diferencias en color, forma o distribución de las células entre el ratón normal y el knockout. Pero si se observa en la imagen B un parénquima de células hepatocíticas (H) un poco menores en tamaño en comparación con a las del parénquima hepático normal.

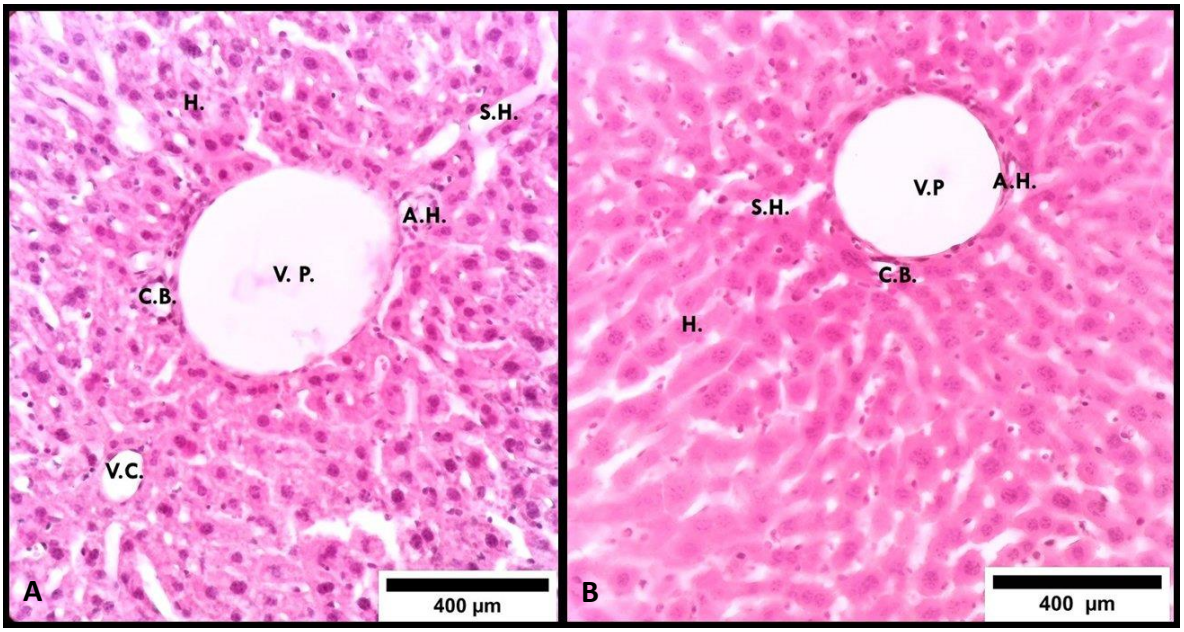

Figura 4.11. Las imágenes A y B son cortes transversales de hígado de ratón normal (A)y knockout (B) teñidas con H-E (40X). En la figura las siglas V.P. es la vena porta, V.C. es la vena centrolobulillar, A.H. es la arteria hepática, C.B. es el conductillo biliar, S.H. es el sinusoide hepático y H. es el hepatocito.

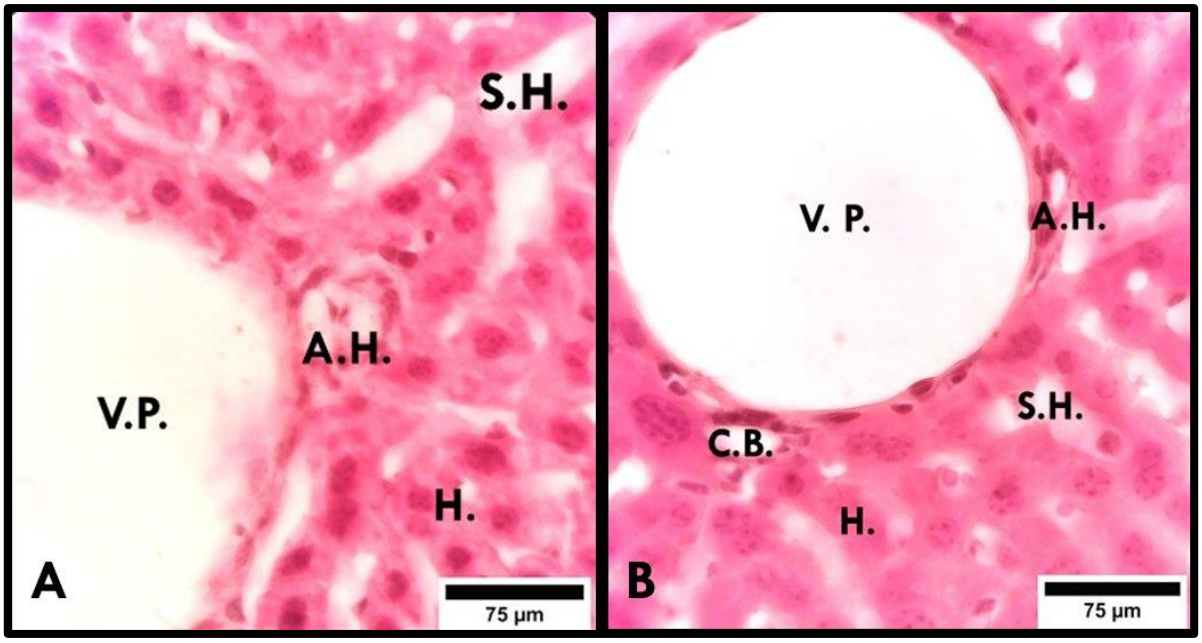

Figura 4.12. Las imágenes son de un corte transversal de hígado de un ratón normal (A) y un ratón knockout (B), están teñidas con H-E (100X). En la figura las siglas V.P. se refiere a la vena porta, A.H. es la arteria hepática, C.B. es el conductillo biliar, S.H. es el sinusoide hepático y H. son las células hepatocíticas.

En el análisis morfométrico del hígado (tabla 4) se puede apreciar que la medición de las variables área celular, área citoplasma, área nuclear y relación núcleo citoplasma mostraron diferencias significativas entre los hígados tanto de ratón normal como del ratón knockout. La mediana del área celular dio un valor de 1248.1 um2 para los hepatocitos, una cifra inferior a la de la mediana del área celular los hepatocitos del ratón normal, que dio un valor de 1573.9 um^2. En relación al área nuclear, se aprecia que su mediana dio un valor de 268.69 um^2 en el ratón knockout mientras que en el ratón normal esta fue de 308.76 um2. El área citoplasmática mostro 958.47 um2 en el ratón knockout en comparación al ratón normal con 1232.3 um2. La relación núcleo-citoplasma es menor en el ratón normal (0.2355 um^2). que en el hígado del ratón knockout (0,303 um^2).

El resultado del análisis de datos en el hígado, muestra que las variables área celular, área citoplasma, área nuclear y relación núcleo citoplasma obtuvieron p-valores por debajo del umbral de 0,05, lo que indica que en el caso de estas variables la hipótesis de que existen diferencias morfométricas entre hígados normal y knockout es verdadera.

Tabla 4: Resultados de las mediciones morfométricas y el p-valor en el hígado

Zona	Tejido normal			Tejido Knockout				
	Mediana	Mín.	Máx.	Mediana	Mín.	Máx.	P-valor	Dif. Sig.
Área celular (µm2)	1573.9	404.3	48783.4	1248.1	160.2	107062.8	0.005282	Si
Área núcleo (µm2)	308.76	86.54	9126.28	258.69	96.87	74070.4	0.04473	Si
área citoplasma (µm2)	1232.3	290.7	39657.2	958.47	60.44	32992.42	0.001685	Si
Relación núcleo citoplasma (µm2)	0.2355	0.1081	0.665	0.303	0.2113	22.451	0.002139	Si

4.5. PÁNCREAS

La figura 4.13. tiene dos imágenes del Páncreas de ratones normal (A) y knockout (B), teñidas con hematoxilina-eosina (10X). En ambas se encuentran las células y estructuras histológicas características del páncreas como son los islotes de Langerhans (IL), ácinos pancreáticos (CA), vasos sanguíneos (VS), conductos intralobulillares (Cdla) e interlobulillares (Ira.L.). Además, en estas imágenes se puede ver una glándula tubuloacinosa compuesta (CA) cuyo parénquima se divide en dos, uno endocrino dado por los islotes de Langerhans que son cúmulos de células pálidas y el volumen de ellos en el páncreas knockout es diferente ya que el del knockout se encuentra disminuido con respecto al del normal. También se puede observar tejido exocrino compuesto de ácinos pancreáticos.

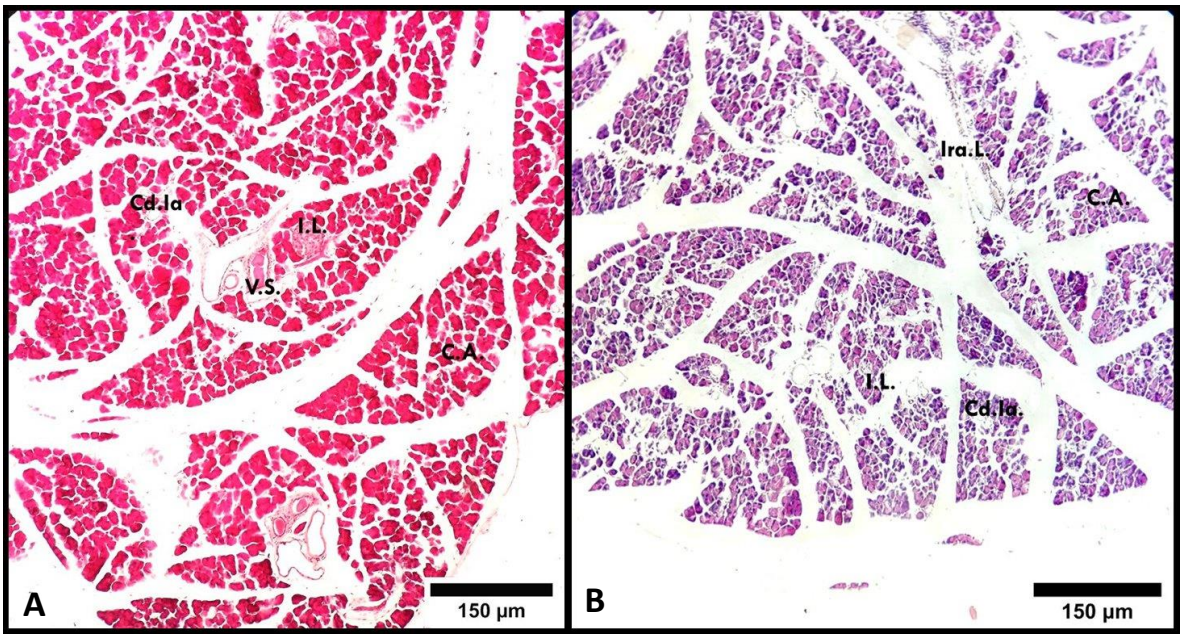

Figura 4.13. Las imágenes A y B son cortes transversales de páncreas teñidos con H-E (10X). la imagen A es una sección perteneciente a un ratón normal y la imagen B deriva de un ratón knockout. En la figura las siglas IL es un islote de Langerhans, VS es un vaso sanguíneo, CA es un acino pancreático, Cdla es un conducto intralobulillar, Ira. L es un conducto interlobulillar.

Tanto en la figura 4.14. a un aumento de 40X, como en la figura 4.15 con aumento de 100X, se pudo observar con mayor resolución un islote de Langerhans en la imagen B, pero presentaba un menor volumen tisular con respecto al islote de la imagen A que corresponde a un ratón normal.

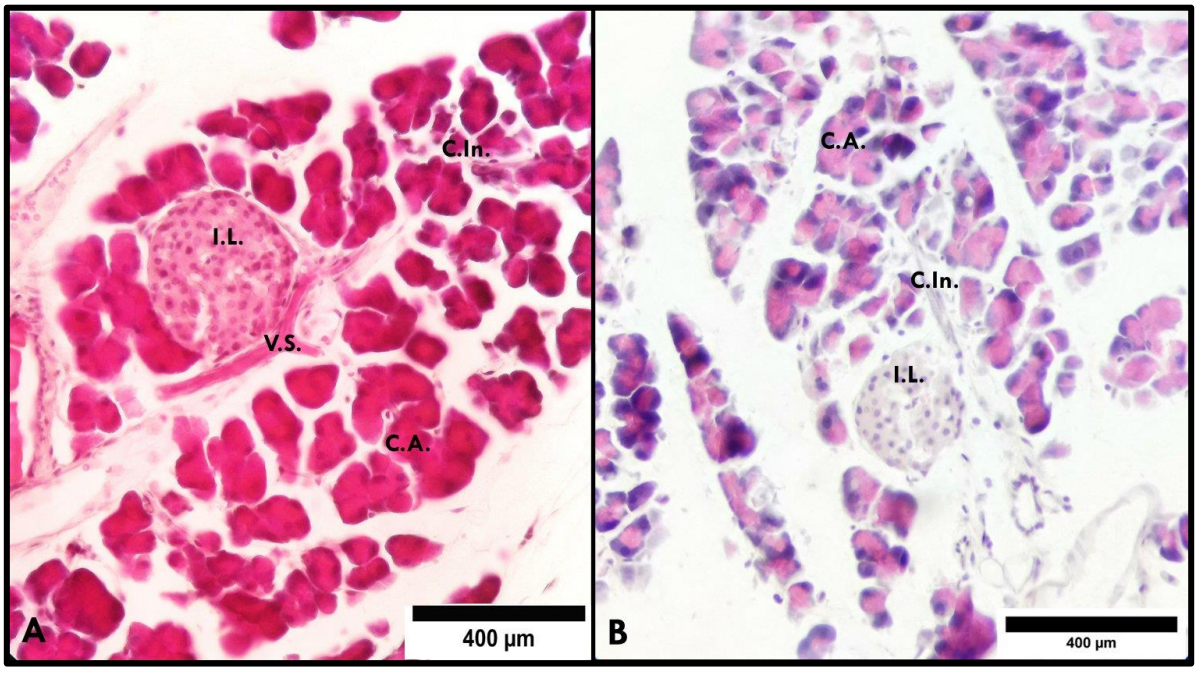

Figura 4.14. Las imágenes A y B son un corte transversal de Páncreas de ratones normal (A) y knockout (B) teñidas con H-E (40X). En la figura las siglas IL es un islote de Langerhans, VS es un vaso sanguíneo, CA es un acino pancreático, CIn es un conducto intralobulillar.

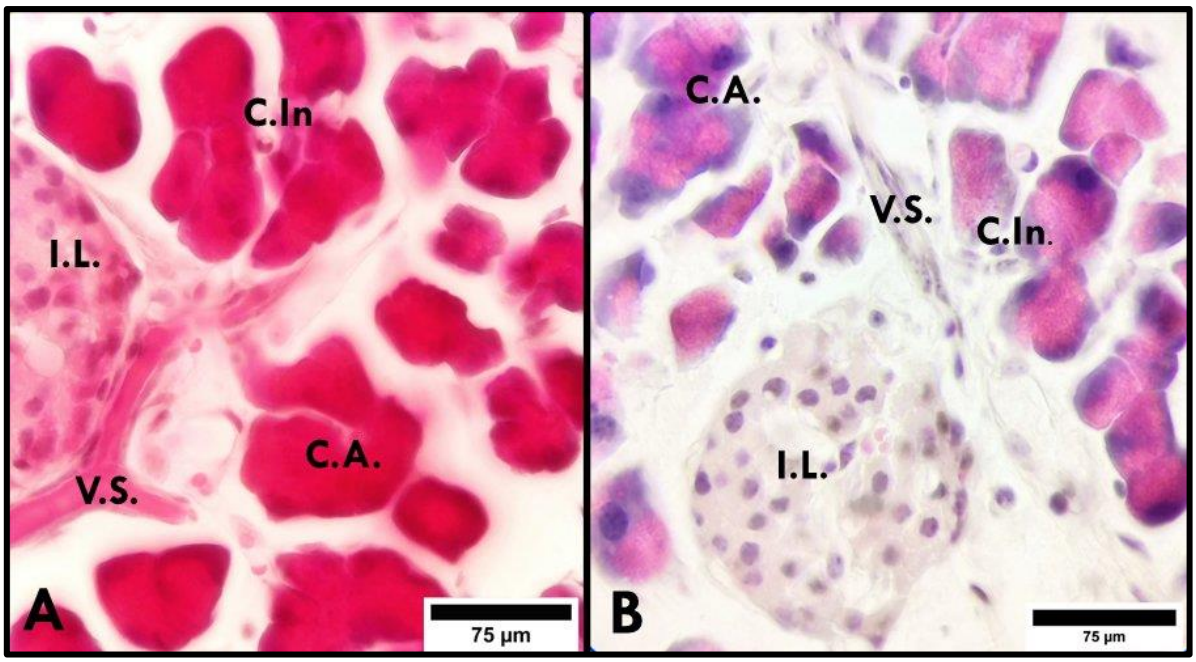

Figura 4.15. Las imágenes A y B son cortes transversal de Páncreas teñidas con H-E (100X). La imagen A es una sección derivada de un ratón normal, mientras que, la imagen B pertenece a un ratón knockout. En la figura las siglas IL es un islote de Langerhans, VS es un vaso sanguíneo, CA es un acino pancreático, CIn es un conducto intralobulillar.

En el análisis morfométrico del páncreas (tabla 5) se midieron las variables área exocrina, área endocrina, área del núcleo, área del citoplasma, el área celular total y la relación núcleo-citoplasma, donde se pudo observar diferencias significativas en algunas de ellas.

En la mediana del área exocrina el ratón normal tuvo un valor de 77287 µm2, mientras que la del ratón knockout tuvo un valor de 27872 µm2. La mediana del área endocrina mostró como resultados en el ratón normal un valor de 18945.4 µm2, en comparación a la del knockout que mostró un valor mayor de 10850.814 µm2, lo que hace suponer que en el caso de los islotes del ratón knockout existiría un posible déficit de secreción hormonal, lo que concuerda con el tamaño un poco más pequeño que se observa en el islote de Langerhans de estos ratones.

La mediana del área del núcleo del páncreas del ratón normal dio un valor de 53,03 µm2, a diferencia de éste, el ratón knockout tuvo 96,68 µm2. Los resultados de la mediana de la relación núcleo citoplasma mostraron que en el ratón normal se obtuvo

0.07335 µm, por su parte, los resultados del ratón knockout fueron 0,14012 µm. En la variable número de islotes de Langerhans, ambos ratones obtuvieron una mediana de 0,70. En las variables área del citoplasma y el área celular total no se hallaron diferencias significativas.

En el páncreas los datos obtenidos en las variables área total, área exocrina, área del núcleo y relación núcleo/citoplasma, permite establecer que hay cambios significativos que aprueban la hipótesis de esta tesis, mientras que, el resto de variables tiene un p-valor por encima del umbral por lo que para estas variables la hipótesis es falsa.

Tabla 5: Resultados de las mediciones morfométricas y el p-valor en el Páncreas

Zona	Tejido normal			Tejido Knockout				
	Mediana	Mín.	Máx.	Mediana	Mín.	Máx.	P-valor	Dif.Sig.
Área Exocrina (µm2)	77.287	62.439	90.222	27.872	14.094	65.505	0.000091	Si
Área endocrina (µm2)	18945.4	0	38254.991	10850.814	0	32300.705	0.890	No
Área Total celular (µm2)	773.3	271.9	1827.8	783.6	315	2289.5	0.4131	No
Área núcleo (µm2)	53.03	12.95	157.28	96.68	28.26	242.6	0,000	Si
Área Citoplasma (µm2)	707.4	253.6	1723.5	700.2	264.6	2046.9	0.9113	No
Relación núcleo citoplasma	0.07335	0.02142	0.2105	0.14012	0.06256	0.36884	0,000	Si
N° de islotes de Langerhans	0.70	0	1	0.70	0	1	0,89	No

5. CAPÍTULO DISCUSIÓN

De acuerdo a los resultados obtenidos en este trabajo, en las capas mucosa y muscular externa del estómago no se encontraron diferencias entre la imagen del estómago del ratón knockout y del normal, ya que el grosor de la submucosa del ratón knockout (11,066 µm) fue mayor que el del normal (6,245 µm) y la descripción histológica mostró que la capa submucosa en el corte de ratón normal se pudo ver más delgada que la submucosa del ratón Knockout. Esto estaría indicando que el bloqueo de panexina 1 tendría un impacto visible en el estómago del ratón knockout. Por lo que, la ausencia de panexina 1 podría estar generando alteraciones e interfiriendo con alguna vía fisiológica, y de esta forma estaría aumentando la matriz extracelular, provocando una menor movilidad de la capa submucosa (Surprenant y North, 2009; Burnstock, 2014; Ochoa-Cortes et al., 2014). Probablemente debido a que, como se ha reportado, panexina 1 tiene funciones en el transporte de sustancias como el ATP, el acidó araquimidonico y el glutamato (Bao *et al.*, 2004; Locovei *et al.*, 2006; Boassa *et al.*, 2007; Ma *et al.*, 2009; Qiu *et al.*, 2009; Ambrosi *et al.*, 2010; Pelegrin, 2006; Jiang *et al.*, 2007; Chekeni *et al.*, 2010), por mencionar algunos, los que podrían estar generando algún tipo de cambio fisiológico desconocido hasta el momento, que generaría este aumento de la capa submucosa en ausencia de panexina 1.

En relación a los resultados morfométricos obtenidos de la capa mucosa del intestino delgado analizada, solo existen diferencias significativas en la medición del área de ésta en ambos ratones (91816 µm2 en el corte de intestino delgado normal y en el knockout 162698 µm2), pero no hay diferencias entre la medición de sus grosores. Tampoco se observan cambios morfológicos a nivel de la capa mucosa en ambos intestinos. Pero la ausencia de panexina 1 en el ratón knockout, pareciera demostrar que solo generaría cambios en procesos de tipo fisiológicos y patológicos (como la enfermedad de Crohn), de acuerdo a lo planteado por una serie de autores que han estudiado el comportamiento de

esta molécula en la estructura general del tubo digestivo (Surprenant y North *et al.*, 2009; Burnstock *et al.*, 2014; Ochoa-Cortes *et al.*, 2014). Estos cambios también podrían ser debido a que panexina 1 tiene funciones en el transporte de sustancias como el ATP, el acidó araquidónico, glutamato entre otras moléculas (Bao et al., 2004; Locovei et al., 2006; Boassa et al., 2007; Ma et al., 2009; Qiu et al., 2009; Ambrosi et al., 2010; Pelegrin, 2006; Jiang et al., 2007; Chekeni et al., 2010).

En las mediciones morfométricas de las capas mucosa y submucosa del intestino grueso no se encontraron diferencias en el grosor y área de ambos ratones, pero si en la descripción histológica de la mucosa se observó una disminución de células caliciformes en contraste al ratón normal, donde las células caliciformes son más abundantes (Ross *et al*., 2016). Sin embargo, la capa muscular externa del ratón knockout (grosor de 38.16 µm y área de 31.781 µm2), mostró diferencias en comparación con el normal (grosor de 15.26 µm y área de 15.217 µm2). El engrosamiento de la muscular externa en el ratón knockout podría deberse quizás a alteraciones fisiológicas, también debido a que la función de transporte de moléculas e iones podría estar alterada debido a la ausencia de panexina, mientras que la menor abundancia de células caliciformes coincide con las neuronas, planteado a nivel de alzheimer se ha planteado por Ardiles et al 2020, que la panexina participa en la disminución de las neuronas. Sin embargo, habría que seguir haciendo estudios para descubrir si tienen relación.

Con respecto a las glándulas anexas, en los cortes histológicos de hígados, desde el punto de vista morfométrico los resultados mostraron que existen diferencias significativas en las variables del área celular (valor 1248. μm^2 v/s 11573.9 μm^2), área nuclear (valor 258.69 μm^2 v/s 308.76 μm^2) y el área citoplasmática (valor 958.47 μm^2 v/s 1232.3 μm^2), así como en la variable relación núcleo-citoplasma (valor 0.303 μm^2 v/s 0.2355 μm^2) del ratón knockout con respecto al normal (ver tabla 4). Por lo que la medición morfométrica e histológica del hígado de ratones knockout para panexina 1, marca un precedente en la investigación en organismos knockout, ya que la mayoría de los estudios se enfocan en los aspectos moleculares y fisiopatológicos de estos individuos (Pelegrin y Surprenant, 2006, 2007; Chekeni et al., 2010; Sandilos et al., 2012), así como también en el

efecto del bloqueo de panexina 1 en lesiones hepatocelulares y fibrogénesis hepática (Yanguas et al., 2018). Esto hizo suponer que la actividad de transcripción y traducción de RNA mensajero se ve disminuida en la actividad hepática del ratón knockout, lo que estaría implicando una disminución en actividades como la producción de bilis, producción de colesterol y proteínas para trasportar grasas por el cuerpo, proteínas plasmáticas, almacenamiento y liberación de glucosa, procesa la hemoglobina para usar su contenido en hierro, convierte el amoniaco en urea, regulación de la coagulación sanguínea, producción de proteínas para el plasma sanguíneo como la albúmina sérica, procesa la hemoglobina para usar su contenido en hierro, depuración de fármacos y otras sustancias nocivas para la sangre (Norris TM., 2019).

Finalmente, en los resultados morfométricos de los cortes histológicos de páncreas de ambos ratones, se vio que existen diferencias significativas en los valores del área exocrina (valor 47.549 μm^2 v/s 79.393 μm^2), y el área del citoplasma (valor 700.2 μm^2 v/s 707.4 μm^2) del ratón knockout con respecto al normal. Sin embargo, en los valores de área total celular (valor 783.6 μm^2 v/s 773.3 μm^2), área del núcleo (valor 96.68 μm^2 v/s 53.03 μm^2) y relación núcleo-citoplasma (valor 0.14012 μm^2 v/s 0.07335 μm^2) del ratón knockout en comparación al normal hay un aumento de los valores. En base a los resultados la disminución del área exocrina podría ser un indicativo de que este órgano tendría una disminución de la producción de sustancias secretadas al tubo digestivo (como las enzimas digestivas lipasa, amilasa y tripsina) (Norris TM., 2019), lo que podría originar un síndrome de mala absorción, ya que el déficit de enzimas necesarias para la digestión de alimentos, no permitiría romperlos en unidades que el intestino pueda absorber (Norris TM., 2019), esto se apoya en el autor Hegyi P en que la señalización purinérgica se ha implicado en la secreción del páncreas, específicamente en la coordinación entre los ácinos y los conductos, que es necesaria para sincronizar la secreción de enzimas de las células acinares. células con la secreción de agua y bicarbonato de los conductos (Hegyi P et al, 2013). Por lo que la ausencia de panexina podría alterar la secreción exocrina del páncreas. En cambio, el aumento del área nuclear, área celular total y la relación núcleo-citoplasma muestra un probable aumento de la actividad de transcripción y traducción de RNA mensajero, causando una mayor actividad celular, que podría estar generando alteraciones metabólicas.

6. CAPÍTULO CONCLUSIONES

En este trabajo, a nivel del tubo digestivo, se pudo determinar que, en el estómago, en la capa submucosa, tanto la morfología como la medición morfométrica se veían aumentadas en el corte del ratón knockout a diferencia del normal, coincidiendo con la del intestino delgado en que la capa mucosa de knockout tiene una mayor área que el del normal. También, en la observación histológica del corte de intestino grueso del ratón knockout, se encontró una capa muscular externa aumentada, que concuerda con lo que se vio en su morfometría, conjuntamente con una disminución de las células caliciformes en la mucosa en contraste con el normal. Por lo tanto, a partir de las descripciones histológicas y morfometría calculada (espesor de la capa mucosa, submucosa y muscular, porcentaje de área ocupado por las células) se pudo determinar que existen cambios leves a nivel del digestivo del ratón knockout con respecto al normal. Tal vez, esto podría deberse a la carencia de panexina I, pero no es para que se manifiesten cambios patológicos y afecten la supervivencia del animal knockout.

En la morfología y morfometría del hígado, se observaron hepatocitos más pequeños en el corte del ratón knockout en comparación al normal. Esto hace suponer que existiría una disminución en el funcionamiento hepático de los animales knockout.

En base a lo analizado en los cortes histológicos y morfometría del páncreas de estos animales, se vio una disminución del tamaño glandular exocrino del animal tratado, corroborado con la medición del área de los lobulillos acinares. También se pudo comprobar al realizar la morfometría del citoplasma de las células acinares, las cuales tenían un área disminuida en comparación a las del animal normal. También se pudo observar que existe un aumento del área de los núcleos de estas células del

knockout a diferencia del normal. Lo que podría estar generando alteraciones metabólicas.

Al hacer el análisis estadístico, se pudo determinar que la hipótesis planteada fue aceptada parcialmente, ya que se notaron cambios leves en los órganos del animal knockout, con respecto al normal estudiados.

Es así que el grosor de la submucosa arrojó un p-valor de 0.04149, que estaría implicando que hay una diferencia significativa entre las capas tisulares de los animales en estudio. Sin embargo, no se pudo detectar mayores cambios en las otras capas que forman este órgano.

Con respecto al intestino de estos animales, en el delgado se pudo detectar diferencias morfométricas solo en el área de la capa mucosa (p-valor de 0.002165). Por otra parte, en el intestino grueso hubo diferencias significativas a nivel del grosor y del área de la capa muscular externa con un p-valor de 0.0004 y 0.003421 respectivamente. Cabe señalar que no se encontraron diferencias importantes a nivel de las otras capas de recubrimiento. En cuanto a las glándulas anexas de estos animales, en el hígado, se pudo detectar diferencias morfométricas en toda el área de la célula hepática, incluyendo el área nuclear con un p-valor menor a 0,005 (ver Tabla 4). Mientras que, en el páncreas, tanto sus ácinos como los islotes de Langerhans mostraron una diferencia significativa a nivel morfométrico (p-valor de 0.000091 y de 0.04554 respectivamente). A nivel acinar, las células de los animales knockout se mostraron más pequeñas con un p-valor inferior a 0.005 (ver Tabla 5).

En resumen, la molécula panexina 1 puede ser considerada como una molécula reguladora de procesos fisiológicos, no alterando mayoritariamente la histología de los órganos, lo que ha sido demostrado en este trabajo. Por lo que esta investigación es un aporte a posibles estudios de alteraciones histológicas que podría generar panexina 1, pero para ello se deberían emplear métodos más específicos como histoquímicas y/o fluorescencias a microscopia óptica. Así como también el empleo de la microscopia electrónica de transmisión.

7. CAPITULO BIBLIOGRAFÍA

1. Ambrosi, C., Gassmann, O., Pranskevich, JN., Boassa, D., Smock, A., Wang, J., Dahl, G., Steinem, C., Sosinsky, GE. (2010) Pannexin1 and Pannexin2 channels show quaternary similarities to connexons and different oligomerization numbers from each other [Los canales Panexin1 y Panexin2 muestran similitudes cuaternarias con las conexiones y diferentes números de oligomerización entre sí]. *J Biol Chem*. 285:24420–24431. DOI: 10.1074/jbc.M110.115444.
2. Arce-McShane, FI., Ross, CF., Takahashi, K., Sessle, BJ., Hatsopoulos, NG. (2016) Primary motor and sensory cortical areas communicate via spatiotemporally coordinated networks at multiple frequencies [Las áreas corticales motoras y sensoriales primarias se comunican a través de redes coordinadas espaciotemporalmente en múltiples frecuencias]. *Proc Natl Acad Sci USA.* 113: 5083 – 5088. DOI: https://doi.org/10.1073/pnas.1600788113.
3. Ardiles, AO., Flores-Muñoz, C., Toro-Ayala, G., Cárdenas, AM., Palacios, AG., Muñoz, P., Fuenzalida, M., Saez, JC., Martínez, AD. (2014) Pannexin 1 regulates bidirectional hippocampal synaptic plasticity in adult mice. Front Cell Neurosci 8:326. [Pannexin 1 regula la plasticidad sináptica del hipocampo bidireccional en ratones adultos]. *Front. Cell. Neurosci.*, 15 October 2014 Sec. Cellular Neurophysiology. DOI: https://doi.org/10.3389/fncel.2014.
4. Bao, L., Locovei, S., Dahl, G. (2004) Pannexin membrane channels are mechanosensitive conduits for ATP [Los canales de membrana de Panexina son conductos mecanosensibles para ATP]. *FEBS Lett*. 572:65–68. DOI: 10.1016/j.febslet.2004.07.009.

5. Bao, L., Samuels, S., Locovei, S., Macagno, ER., Muller, KJ. and Dahl, G. (2007) Innexins form two types of channels [Las inexinas forman dos tipos de canales]. *FEBS Lett*. 581, 5703–5708 CrossRef PubMed. DOI: 10.1016/j.febslet.2007.11.030.
6. Bao, BA., Lai, CP., Naus, CC., Morgan, JR. (2012) Pannexin1 drives multicellular aggregate compaction via a signaling cascade that remodels the actin cytoskeleton [Pannexin1 impulsa la compactación de agregados multicelulares a través de una cascada de señalización que remodela el citoesqueleto de actina]. *J. Biol. Chem*. 287, 8407–8416. DOI: 10.1074/jbc.M111.306522.
7. Baranova, A., Ivanov, D., Petrash, N., Pestova, A., Skoblov, M., Kelmanson, I., Shagin, D., Nazarenko, S., Geraymovych, E., Litvin, O., Tiunova, A., Born, TL., Usman, N., Staroverov, D., Lukyanov, S., Panchin, Y. (2004) The mammalian pannexin family is homologous to the invertebrate innexin gap junction proteins [La familia de las panexinas de los mamíferos es homóloga a las proteínas de unión gap de las innexinas de los invertebrados]. *Genomics*, 83, págs. 706 – 716. DOI: 10.1016/j.ygeno.2003.09.025.
8. Barbe, MT., Monyer, H. and Bruzzone, R. (2006) Cell-cell communication beyond connexins: the pannexin channels [Comunicación célula-célula más allá de las conexinas: los canales de panexina]. *Physiology* (Bethesda) 21, 103–114 CrossRef PubMed. DOI: 10.1152/fisiol.00048.2005.
9. Bennett, MV., Garre, JM., Orellana, JA., Bukauskas, FF., Nedergaard, M., Saez, JC. (2012) Connexin and pannexin hemichannels in inflammatory responses of glia and neurons [Hemicanales de conexina y panexina en respuestas inflamatorias de glía y neuronas]. *Brain Res*. 1487, 3–15.
10. Bhalla-Gehi, R., Peñuela, S., Churko, JM., Shao, Q., Laird, DW. (2010). Pannexin1 and pannexin3 delivery, cell surface dynamics, and cytoskeletal interactions [Entrega de Pannexin1 y pannexin3, dinámica de la superficie celular e interacciones del citoesqueleto]. *J. Biol. química* 285 9147–9160 10.1074/jbc.M109.082008. DOI: 10.1074/jbc.M109.082008.
11. Boassa, D., Ambrosi, C., Qiu, F., Dahl, G., Gaietta, G., Sosinsky, G. (2007) Pannexin1 channels contain a glycosylation site that targets the hexamer to the

plasma membrane [Los canales de Pannexin1 contienen un sitio de glicosilación que dirige el hexámero a la membrana plasmática]. *J. Biol. Chem*. 282, pp. 31733 – 31743. DOI: 10.1074/jbc.M702422200.

12. Boyce, A. K., Wicki-Stordeur, L. E., Swayne, L. A. (2014). Powerful partnership: crosstalk between pannexin 1 and the cytoskeleton [Asociación poderosa: diafonía entre la panexina 1 y el citoesqueleto]. *Front. Physiol*. 5:27. DOI: 10.3389/fphys.2014.00027.
13. Bruzzone, R., White, TW., Paul, DL. (1996) Connections with connexins: the molecular basis of direct intercellular signaling [Conexiones con conexinas: la base molecular de la señalización intercelular directa]. *Eur. J. Biochem*. 238, 1–27 CrossRef PubMed. DOI: 10.1111/j.1432-1033.1996.0001q.x.
14. Bruzzone, R., Hormuzdi, SG., Barbe, MT., Herb, A., Monyer, H. (2003) Pannexins, a family of gap junction proteins expressed in brain [Panexinas, una familia de proteínas de uniones comunicantes expresadas en el cerebro]. *Proc. Natl. Acad. Sci. EE.UU*. 100 pp. 13.644 mil - 13,649. DOI: 10.1073/pnas.2233464100.
15. Bruzzone et al., 2005 Bruzzone, R., Barbe, MT., Jakob, NJ., Monyer, H. (2005) Pharmacological properties of homomeric and heteromeric pannexin hemichannels expressed in Xenopus oocytes [Propiedades farmacológicas de hemicanales de panexina homoméricos y heteroméricos expresados en ovocitos de Xenopus]. *J Neurochem*. 92 :1033–1043. DOI: 10.1111/j.1471-4159.2004.02947.x.
16. Burnstock G. (2014). Purinergic signalling in the gastrointestinal tract and related organs in health and disease. [Señalización purinérgica en el tracto gastrointestinal y órganos relacionados en salud y enfermedad]. *Purinergic Signalling* 10, 3–50. DOI: https://doi.org/10.1007/s11302-013-9397-9.
17. Capecchi, MR. (1989) Altering the genome by homologous recombination [Alteración del genoma por recombinación homóloga]. *Science* 1989a Jun 16;244(4910):1288-92. DOI: 10.1126/ciencia.2660260.
18. Capecchi, MR. (1989) The new mouse genetics: altering the genome by gene targeting [La nueva genética del ratón: alterando el genoma mediante la selección de genes]. *Trends Genet*. 1989b 5: 70–76. DOI: 10.1016/0168-9525(89)90029-2

19. Carrillo-Reid, L., Miller, JE., Hamm, JP., Jackson, J., Yuste, R. (2015) Endogenous sequential cortical activity evoked by visual stimuli [Actividad cortical secuencial endógena provocada por estímulos visuales]. *J Neurosci* 35: 8813 - 8828. DOI: 10.1523/JNEUROSCI.5214-14.2015
20. Chekeni, FB., Elliott, MR., Sandilos, JK., Walk, SF., Kinchen, JM., Lazarowski, ER., Armstrong, AJ., Penuela, S., Laird, DW., Salvesen, GS., Isakson, BE., Bayliss, DA., Ravichandran, KS. (2010) Pannexin 1 channels mediate 'find-me' signal release and membrane permeability during apoptosis [Los canales de Panexina 1 median la liberación de la señal 'find-me' y la permeabilidad de la membrana durante la apoptosis]. *Nature*. 467:863–867. DOI: 10.1038/naturaleza09413.
21. Crespo Yanguas, S., da Silva, TC., Pereira, IVA., Maes, M., Willebrords, J., Shestopalov, VI., Goes, BM., Sayuri Nogueira, M., Alves de Castro, I., Romualdo, GR., Barbisan, LF., Gijbels, E., Vinken, M., Cogliati, B. (2018) Genetic ablation of pannexin1 counteracts liver fibrosis in a chemical, but not in a surgical mouse model [La ablación genética de pannexin1 contrarresta la fibrosis hepática en un modelo químico, pero no en un modelo de ratón quirúrgico]. Arch Toxicol. 92: 2607 - 2627. DOI: 10.1007/s00204-018-2255-3.
22. Diezmos, EF., Sandow, SL., Markus, I., Shevy Perera, D., Lubowski, DZ., King, DW., Bertrand, PP. Liu, L. (2013) Expression and localization of pannexin-1 hemichannels in human colon in health and disease [Expresión y localización de hemicanales de pannexina-1 en colon humano en salud y enfermedad]. *Neurogastroenterol Motil*. 25, e395–e405. DOI: 10.1111/nmo.12130.
23. D'Hondt C., Ponsaerts R., de Smedt H., Vinken M., de Vuyst E., de Bock M., et al. (2011) Pannexin channels in ATP release and beyond: an unexpected rendezvous at the endoplasmic reticulum [Canales de panexina en la liberación de ATP y más allá: una cita inesperada en el retículo endoplásmico]. Cellular Signalling 23(2):305-16. DOI:10.1016/j.cellsig.2010.07.018.
24. Dvoriantchikova, G., Ivanov, D., Pestova, A., Shestopalov, V. (2006) Molecular characterization of pannexins in the lens [Caracterización molecular de panexinas en el cristalino]. *Mol. Vis*. 12, págs. 1417 – 1426. PMID: 17149368.

25. Dvoriantchikova, G., Ivanov, D., Panchin, Y., Shestopalov, VI. (2006) Expression of pannexin family of proteins in the retina [Expresión de la familia de proteínas panexina en la retina]. *FEBS Lett*. 580 págs. 2178 – 2182. DOI: https://doi.org/10.1016/j.febslet.2006.03.026.
26. Flores-Muñoz, C., Gómez, B., Mery, E., Mujica, P., Gajardo, I., Córdova, C., Lopez-Espíndola, D., Durán-Aniotz, C., Hetz, C., Muñoz, P., Gonzalez-Jamett, AM., Ardiles, ÁO. (2020). Acute Pannexin 1 Blockade Mitigates Early Synaptic Plasticity Defects in a Mouse Model of Alzheimer's Disease [El bloqueo agudo de panexina 1 mitiga los defectos tempranos de plasticidad sináptica en un modelo de ratón con enfermedad de Alzheimer]. *Front Cell Neurosci*. 19;14:46. DOI: 10.3389/fncel.2020.00046.
27. Gajardo, I., Salazar, CS., Lopez-Espíndola, D., Estay, C., Flores-Muñoz, C., Elgueta, C., Gonzalez-Jamett, AM., Martínez, AD., Muñoz, P., Ardiles, ÁO. (2018) Lack of Pannexin 1 Alters Synaptic GluN2 Subunit Composition and Spatial Reversal Learning in Mice [La falta de panexina 1 altera la composición de la subunidad GluN2 sináptica y el aprendizaje de inversión espacial en ratones]. *Front Mol Neurosci* 11:114. DOI: 10.3389/fnmol.2018.00114.
28. Gartner, LP., Hiatt, JL. (2001) Libro de texto en color de Histología. Segunda edición. Editorial Saunders.
29. Goodenough, DA., Goliger, JA., Paul, DL. (1996) Connexins, connexons, and intercellular communication [Conexinas, conexones y comunicación intercelular]. *Annu. Rev. Biochem*. 65, 475–502 CrossRef PubMed. DOI: 10.1146/annurev.bi.65.070196.002355.
30. Gulbransen, BD., Bashashati, M., Hirota, SA., Gui, X., Roberts, JA., MacDonald, JA., Muruve, DA., McKay, DM., Beck, PL., Mawe, GM. et al. (2012) Activation of neuronal P2X7 receptor-pannexin-1 mediates death of enteric neurons during colitis [La activación del receptor neuronal P2X7-pannexina-1 media la muerte de las neuronas entéricas durante la colitis]. *Nat. Med*. 18, 600–604. DOI: 10.1038/nm.2679.

31. Harris, KD., Csicsvari, J., Hirase, H., Dragoi, G., Buzsáki, G. (2003) Organization of cell assemblies in the hippocampus [Organización de ensamblajes celulares en el hipocampo]. *Nature*. 424 : 552 – 556 . DOI: 10.1038/nature01834 pmid: 12891358.
32. Hegyi, P., Petersen, OH. (2013) The exocrine pancreas: the acinar-ductal tango in physiology and pathophysiology [El páncreas exocrino: el tango acinar-ductal en fisiología y fisiopatología]. *Rev Physiol Biochem Pharmacol*.;165:1–30. DOI: 10.1007/112_2013_14.
33. Herve, JC., Phelan, P., Bruzzone, R. and White, TW. (2005) Connexins, innexins and pannexins: bridging the communication gap [Conexinas, inexinas y panexinas: cerrar la brecha de comunicación]. *Biochim. Biophys*. Acta 1719, 3–5 CrossRef PubMed.
34. Iglesias R, Locovei S, Roque A, Alberto AP, Dahl G, Spray DC, Scemes E. (2008) P2X7 receptor-Pannexin1 complex: pharmacology and signaling [Complejo receptor P2X 7 -Pannexin1: farmacología y señalización]. Am J Physiol Cell Physiol. 295:C752–C760. DOI: 10.1152/ajpcell.00228.2008.
35. Ishikawa, M., Iwamoto, T., Nakamura, T., Doyle, A., Fukumoto, S., Yamada, Y. (2011) Pannexin 3 functions as an ER Ca2+ channel, hemichannel, and gap junction to promote osteoblast differentiation [Panexina 3 funciona como un canal ER Ca 2+, hemicanal y unión gap para promover la diferenciación de osteoblastos]. *J. Cell Biol*. 193, págs. 1257 – 1274. DOI: 10.1083/jcb.201101050.
36. Iwamoto, T., Nakamura, T., Doyle, A., Ishikawa, M., Vega, S., Fukumoto, S., Yamada, Y. (2010) Pannexin 3 Regulates Intracellular ATP/cAMP Levels and Promotes Chondrocyte Differentiation [Panexina 3 regula los niveles intracelulares de ATP/cAMP y promueve la diferenciación de condrocitos]. *J. Biol. Chem*. 285, págs. 18948 – 18958. DOI: 10.1074/jbc.M110.127027.
37. Jiang, H., Zhu, AG., Mamczur, M., Falck, JR., Lerea, KM., McGiff, JC. (2007) Stimulation of rat erythrocyte P2X7 receptor induces the release of epoxyeicosatrienoic acids [La estimulación del receptor P2X7 de eritrocitos de rata induce la liberación de ácidos epoxieicosatrienoicos]. *Br J Pharmacol*. 151:1033–1040. DOI: 10.1038/sj.bjp.0707311.

38. Jiang, T., Long, H., Ma, Y., Long, L., Li, Y., Li, F., Zhou, P., Yuan, C., Xiao, B. (2013) Altered expression of pannexin proteins in patients with temporal lobe epilepsy Expresión alterada de proteínas pannexina en pacientes con epilepsia del lóbulo temporal. *Mol. Med. Rep*. 8, 1801–1806. DOI: 10.3892/mmr.2013.1739.
39. Johnson, M. (2012) Mater Methods [Métodos Mater]. *Synatom Research*, Princeton. es; 2: 113. DOI//dx.doi.org/10.13070/mm.en.2.113.
40. Jung, CK., Herms, J. (2014) Structural dynamics of dendritic spines are influenced by an environmental enrichment: an in vivo imaging study [La dinámica estructural de las espinas dendríticas está influenciada por un enriquecimiento ambiental: un estudio de imágenes in vivo]. *Cereb Cortex* 24: 377 – 384. DOI: 10.1093/cercor/bhs317.
41. Mato de la Paz JM. (2008) HABLEMOS DE… Ratones knockout. CIC bioGUNE. Parque Tecnológico de Bizkaia. Derio. Bizkaia. España. GH continuada. Enero-febrero 2008. Vol. 7 N.o 1.
42. Miller, JE., Ayzenshtat, I., Carrillo-Reid, L., Yuste, R. (2014) Visual stimuli recruit intrinsically generated cortical ensembles [Los estímulos visuales reclutan conjuntos corticales generados intrínsecamente*]. Proc Natl Acad Sci USA* 11: E4053 – E4061. DOI: https://doi.org/10.1073/pnas.1406077111.
43. Kierszenbaum, A., (2012) Tres L. *Histología y biología celular. Introducción a la anatomía patológica*. Tercera edición. Editorial: MCGRAW-HILL.
44. Kim, HY., Kim, SJ., Lee, SM. (2015) Activation of NLRP3 and AIM2 inflammasomes in Kupffer cells in hepatic ischemia/reperfusion [Activación de inflamasomas NLRP3 y AIM2 en células de Kupffer en isquemia/reperfusión hepática*]. FEBS J*.; 282 :259–270. DOI: 10.1111/febs.13123.
45. Križaj, D., Ryskamp, DA., Tian, N., Tezel, G., Mitchell, CH., Slepak, VZ., Shestopalov, VI. (2014) From Mechanosensitivity to Inflammatory Responses: New Players in the Pathology of Glaucoma [De la mecanosensibilidad a las respuestas inflamatorias: nuevos actores en la patología del glaucoma]. *Curr Ojo Res.* 39(2):105-19. DOI: 10.3109/02713683.2013.836541.

46. Locovei, S., Bao, L., Dahl, G. (2006) Pannexin 1 in erythrocytes: function without a gap [Panexina 1 en eritrocitos: función sin lagunas]. *Proc Natl Acad Sci U S A*. 103:7655–7659. DOI: 10.1073/pnas.0601037103.
47. Ma, W., Hui, H., Pelegrin, P., Surprenant, A. (2009) Pharmacological characterization of pannexin-1 currents expressed in mammalian cells [Caracterización farmacológica de las corrientes de panexina-1 expresadas en células de mamífero]. *J Pharmacol Exp Ther*. 328: 409–418. DOI: 10.1124/jpet.108.146365.
48. Maes, M., McGill, MR., da Silva, TC., Abels, C., Lebofsky, M., Weemhoff, JL., Tiburcio, T., Veloso, I., Alves IV., Pereira, J., Willebrords, S., Crespo Yanguas, A., Farhood, A., Beschin, JA., Van Ginderachter, S., Peñuela, H., Jaeschke, B., Vinken Cogliati, M. (2017) Inhibition of pannexin1 channels alleviates acetaminophen-induced hepatotoxicity [La inhibición de los canales de pannexina 1 alivia la hepatotoxicidad inducida por paracetamol]. *Arco Toxicol*. 91, págs. 2245 – 2261. DOI: https://doi.org/10.1007/s00204-016-1885-6.
49. Michael H. Ross, Wojciech, P. (2015) *Histologia: Texto Y Atlas con biología celular y molecular*. 7.ª edición. Editorial Lippincott Williams & Wilkins.
50. Michalski, K., Syrjanen, JL., Henze, E., Kumpf, J., Furukawa, H., Kawate, T. (2020) The Cryo-EM structure of pannexin 1 reveals unique motifs for ion selection and inhibition. [La estructura Cryo-EM de la panexina 1 revela motivos únicos para la selección e inhibición de iones]. *Elife*. 9: e54670. DOI: 10.7554/elife.54670.
51. Mescher AL (Ed.), (2018). Histología Básica de Junqueira: Texto y Atlas. 15e. Colina McGraw. https://accessmedicine.mhmedical.com/content.aspx?bookid=2430§ionid=190219970.
52. Norris TL. (2019) Porth Fisiopatologia. 10 edición. Editorial Lippincott Williams & Wilkins.
53. Panchin, Y., Kelmanson, I., Matz, M., Lukyanov, K., Usman, N. and Lukyanov, S. (2000) A ubiquitous family of putative gap junction molecules [Una familia ubicua

de supuestas moléculas de unión gap]. *Curr. Biol*. 10, R473–R474 CrossRef PubMed. DOI: 10.1016/s0960-9822(00)00576-5.

54. Pelegrin, P., Surprenant, A. (2006) Pannexin-1 mediates large pore formation and interleukin-1β release by the ATP-gated P2X7 receptor [Panexina-1 media la formación de poros grandes y la liberación de interleucina-1beta por el receptor P2X7 activado por ATP]. *EMBO J*. 25:5071–5082. DOI: 10.1038/sj.emboj.7601378.
55. Penuela, S., Bhalla, R., Gong, XQ., Cowan, KN., Celetti, S.J., Cowan, BJ., Bai, D., Shao, Q., Laird, DW. (2007) Pannexin 1 and pannexin 3 are glycoproteins that exhibit many distinct characteristics from the connexin family of gap junction proteins J [Panexina 1 y panexina 3 son glicoproteínas que muestran muchas características distintas de la familia de conexinas de proteínas de unión gap]. *Cell Sci*. 120, pp. 3772-3783. DOI: 10.1242/jcs.009514.
56. Penuela, S., SJ Celetti, R. Bhalla, Q. Shao, Laird, DW. (2008) Diverse Subcellular Distribution Profiles of Pannexin1 and Pannexin3 [Diversos perfiles distribución subcelular de panexina 1 y panexina]. *Cell Communication & Adhesion*. 15:1-2, 133-142, DOI: https://doi.org/10.1080/15419060802014115.
57. Penuela, S., Bhalla, R., Nag, K. and Laird, DW. (2009) Glycosylation regulates pannexin intermixing and cellular localization [La glicosilación regula la mezcla de panexina y la localización celular]. Mol. Biol. Cell 20, 4313–4323 CrossRef PubMed. doi: 10.1091/mbc. E09-01-0067.
58. Penuela, S., Gehi, R., Laird, DW. (2012) The biochemistry and function of pannexin channels [La bioquímica y la función de los canales de panexina]. *Biochim Biophys Acta*. 1828(1):15-22. DOI: 10.1016/j.bbamem.2012.01.017
59. Penuela, S. et al. (2013) The biochemistry and function of pannexin channels [La bioquímica y la función de los canales de panexina]. Biochim. Biophys. Acta 1828, 15–22. DOI: 10.1016/j.bbamem.2012.01.017.
60. Penuela, S., Harland, L., Simek, J., & Laird, DW. (2014). Pannexin channels and their links to human disease [Canales de panexina y sus vínculos con enfermedades humanas]. *Biochemical Journal*. 461(3), 371–381. doi:10.1042/bj20140447.

61. Phelan, P. (2005) Innexins: members of an evolutionarily conserved family of gap-junction proteins [Inexins: miembros de una familia conservada evolutivamente de proteínas de unión gap]. *Biochim. Biophys*. Acta 1711, 225–245 CrossRef PubMed. https://doi.org/10.1016/j.bbamem.2004.10.004.
62. Prochnow, N., Abdulazim, A., Kurtenbach, S., Wildförster, V., Dvoriantchikova, G., Hanske, J., Petrasch-Parwez, E., Shestopalov, VI., Dermietzel, R., Manahan-Vaughan, D., Zoidl, G. (2012) Pannexin1 stabilizes synaptic plasticity and is needed for learning [Panexin1 estabiliza la plasticidad sináptica y es necesaria para el aprendizaje]. *PLoS One* 7: e51767. DOI: 10.1371/journal.pone.0051767.
63. Ochoa-Cortés, F., Linan-Rico, A., Jacobson, KA., Christofi, FL. (2014) Potential for developing purinergic drugs for gastrointestinal diseases [Potencial para el desarrollo de fármacos purinérgicos para enfermedades gastrointestinales]. *Inflamm Bowel Dis.* 20, 1259–1287. DOI: 10.1097/MIB.0000000000000047.
64. Olaya, CM., Ovalle, CH., Gómez, E1., Rodríguez, D., Caldas, ML., Hurtado, H. (2007) Morfometría del sistema digestivo del silúrido bagre tigrito (Pimelodus pictus). Universidad Militar Nueva Granada. Facultad de Ciencias. Programa de Biología Aplicada. Laboratorio Histoembriología. *Rev. Med. Vet. Zoot.* 54:311-323 I.
65. Orellana, JA., Froger, N., Ezan, P., Jiang, JX., Bennett, MV., Naus, CC., Giaume, C., Saez, JC. (2011) ATP and glutamate released via astroglial connexin 43 hemichannels mediate neuronal death through activation of pannexin 1 hemichannels [El ATP y el glutamato liberado a través de los hemicanales de la conexina 43 astroglial median la muerte neuronal a través de la activación de los hemicanales de la panexina 1*]. J. Neurochem*. 118, 826–840 C. DOI: 10.1111/j.1471-4159.2011.07210.x.
66. Qiu, F., Dahl, G. (2009) A permeant regulating its permeation pore: inhibition of pannexin 1 channels by ATP [Un permeante que regula su poro de permeación: inhibición de los canales de panexina 1 por ATP]. *Am J Physiol Cell Physiol*. 296: C250–C255. DOI: 10.1152/ajpcell.00433.2008.

67. Reparaz LM. (2015). Estudio inmunohistoquímico y morfométrico de las lesiones iniciales de la formación de varices en la vena safena interna. Universidad autonóma de Madrid, facultad de medicina. Tesis doctoral, págs. 29-35.
68. Reigada, D., Lu, W., Zhang, M., Mitchell, CH. (2008) Elevated pressure triggers a physiological release of ATP from the retina: possible role for pannexin hemichannels La presión elevada desencadena una liberación fisiológica de ATP de la retina: posible papel de los hemicanales de panexina. Neuroscience. 157, 396–404. DOI: 10.1016/j.neurociencia.2008.08.036.
69. Sáez, PJ., Shoj,i KF., Aguirre, A., Sáez, JC. 2014 Regulation of hemichannels and gap junction channels by cytokines in antigen-presenting cells [Regulación de hemicanales y canales de unión gap por citocinas en células presentadoras de antígenos]. *Mediadores Inflamm*. 2014 :742734. DOI: 10.1155/2014/742734 .
70. Sánchez, P., García, M., Rodríguez, M., Triana, I., Menéndez, E. (2015) Estudio morfométrico del hígado de ratones en el modelo de hepatoprotección con tres plantas medicinales [tesis]. *The Biologist* (Lima), 13(2), jul-dec: 407-417.
71. Sanchez-Arias, JC., Liu, M., Choi, CSW., Ebert, SN., Brown, CE., Swayne, LA. (2019) Pannexin 1 regulates network ensembles and dendritic spine development in cortical neurons [Panexin 1 regula los conjuntos de redes y el desarrollo de la columna dendrítica en las neuronas corticales]. *ENeuro.* 6:ENEURO.0503-18.2019. DOI: 10.1523/ENEURO.0503-18.2019.
72. Sandilos, JK., Chiu, YH., Chekeni, FB., Armstrong, AJ., Walk, SF., Ravichandran, KS., Bayliss, DA. (2012) Pannexin 1, an ATP release channel, is activated by caspase cleavage of its pore-associated C-terminal autoinhibitory region [La panexina 1, un canal de liberación de ATP, se activa mediante la escisión de la caspasa de su región autoinhibidora C-terminal asociada al poro]. *J Biol Chem*. 287(14):11303-11. DOI: 10.1074/jbc.M111.323378.
73. Scemes, E., Spray, DC. and Meda, P. (2009) Connexins, pannexins, innexins: novel roles of “hemi-channels” [Conexinas, panexinas, inexinas: roles novedosos de los “hemicanales”]. *Pflugers Arch*. 457, 1207–1226 CrossRef PubMed. DOI: 10.1007/s00424-008-0591-5.

74. Shestopalov, VI, Panchín, Y. (2008) Pannexins and gap junction protein diversity [Panexinas y la brecha de la diversidad de proteínas de unión Celda]. *Mol. Life Sci*. 65, pp. 376 – 394. DOI:10.1007/s00018-007-7200-1.
75. Silverman, W., Locovei, S. and Dahl, G. (2008) Probenecid, a gout remedy, inhibits pannexin 1 channels La presión elevada desencadena una liberación fisiológica de ATP de la retina: posible papel de los hemicanales de panexina. Am. J. Physiol. Cell Physiol. 295, C761–C767. DOI: 10.1152/ajpcell.00227.2008.
76. Silverman, WR., de Rivero Vaccari, JP., Locovei, S., Qiu, F., Carlsson, SK., Scemes, E., Keane, RW., Dahl G. (2009) The pannexin 1 channel activates the inflammasome in neurons and astrocytes [El canal panexina 1 activa el inflamasoma en neuronas y astrocitos]. J *Biol Chem*. 284(27):18143-51. DOI: 10.1074/jbc.M109.004804
77. Sohl, G., Maxeiner, S., Willecke, K. (2005) Expression and functions of neuronal gap junctions [Expresión y funciones de las uniones comunicantes neuronales]. *Nat. Rev. Neurosci*. 6, págs. 191 – 200. DOI: 10.1038/nrn1627.
78. Sosinsky, GE., Boassa, D., Dermietzel, R., Duffy, HS., Laird, DW., MacVicar, B., Naus, CC., Penuela, S., Scemes, E., Spray, DC. et al. (2011) Pannexin channels are not gap junction hemichannels [Los canales de panexina no son hemicanales de unión gap]. *Channels 5*, 193–197 CrossRef PubMed.
79. Suadicani, SO., Brosnan, CF., Scemes, E. (2006) P2X7 receptors mediate ATP release and amplification of astrocytic intercellular Ca2 + signaling [Los receptores P2X7 median la liberación de ATP y la amplificación de la señalización de Ca2+ intercelular astrocítica]. *J. Neurosci*. 26, 1378–1385. DOI: 10.1523/JNEUROSCI.3902-05.2006.
80. Surprenant, A., North, RA. (2009). Signaling at purinergic P2X receptors [Señalización en los receptores purinérgicos P2X]. *Annu Rev Physiol*. 71, 333–359. DOI: 10.1146/annurev.physiol.70.113006.100630.
81. Swayne, LA., Sorbara, CD., Bennett, SA. (2010) Pannexin 2 is expressed by postnatal hippocampal neural progenitors and modulates neuronal commitment [Panexina 2 se expresa en los progenitores neurales del hipocampo posnatal y

modula el compromiso neuronal]. *J Biol Chem*. 6;285(32):24977-86. DOI: 10.1074/jbc.M110.1300.

82. Tozzi, M., Larsen, AT., Lange, SC., Giannuzzo, A., Andersen, MN., Novak, V.et al. (2018) The P2X7 receptor and pannexin-1 are involved in glucose-induced autocrine regulation in β-cells [El receptor P2X7 y la panexina-1 están involucrados en la regulación autocrina inducida por glucosa en las células β]. *Sci Rep* 8, 8926. DOI: https://doi.org/10.1038/s41598-018-27281-954.
83. Turmel, P., Dufresne, J., Hermo, L., Smith, CE., Penuela, S., Laird, DW., Cyr, DG. Characterization of pannexin1 and pannexin3 and their regulation by androgens in the male reproductive tract of the adult rat [Caracterización de panexina 1 y panexina 3 y su regulación por andrógenos en el tracto reproductor masculino de la rata adulta]. *Mol Reprod Dev*. 2011 feb;78(2):124-38. DOI: 10.1002/mrd.21280.
84. Wang, XH, M. Streeter, YP Liu, HB Zhao (2009) Identification and characterization of pannexin expression in the mammalian cochlea [Identificación y caracterización de la expresión de panexina en la cóclea de mamíferos]. J. Comp. Neurol, 512, págs. 336 – 346. DOI: 10.1002/cne.21898.
85. Weickert, S., Ray, A., Zoidl, G., Dermietzel, R. (2005) Expression of neural connexins and pannexin1 in the hippocampus and inferior olive: a quantitative approach [Expresión de conexinas neurales y pannexina 1 en hipocampo y olivar inferior: un enfoque cuantitativo]. *Brain Res Mol Brain Res*. 133, pp. 102 – 109. DOI: 10.1016/j.molbrainres.2004.09.026.
86. Whyte-Fagundes P., Georg, Zoidl. (2018) Mechanisms of pannexin1 channel gating and regulation [Mecanismos de activación y regulación del canal panexina 1]. Biochim Biophys Acta Biomembr. Volume 1860, Issue 1, Pages. DOI: 10.1016/j.bbamem.2017.07.009.
87. Wicki-Stordeur, LE., Swayne, LA. (2013) Panx1 regulates neural stem and progenitor cell behaviours associated with cytoskeletal dynamics and interacts with multiple cytoskeletal elements [Panx1 regula los comportamientos de las células madre neurales y progenitoras asociadas con la dinámica del citoesqueleto e

interactúa con múltiples elementos del citoesqueleto]. *Cell Commun Signal*. 11: 62. DOI: 10.1186/1478-811X-11-62.

88. Willebrords, J., Maes, M., Pereira, IVA., da Silva, TC., Govoni, VM., Lopes, VV., Crespo Yanguas, S., Shestopalov, VI., Nogueira, MS., de Castro, IA., Farhood, A., Mannaerts, I., van Grunsven, L., Akakpo, J., Lebofsky, M., Jaeschke, H., Cogliati, B., Vinken, M. (2018) Protective effect of genetic deletion of pannexin1 in experimental mouse models of acute and chronic liver disease [Efecto protector de la eliminación genética de panexina 1 en modelos experimentales de ratón con enfermedad hepática aguda y crónica]. *Biochim Biophys Acta Mol Basis Dis*. 1864(3):819-830. DOI: 10.1016/j.bbadis.2017.12.013.
89. Xiao, F., Waldrop, SL., Khimji, AK., Kilic, G. (2012) Pannexin1 contributes to pathophysiological ATP release in lipoapoptosis induced by saturated free fatty acids in liver cells [Panexina 1 contribuye a la liberación fisiopatológica de ATP en la lipoapoptosis inducida por ácidos grasos libres saturados en las células hepáticas]. *Am J Physiol Cell Physiol*.; 303 :1034–1044. DOI: doi: 10.1152/ajpcell.00175.2012.
90. Yen, M.R., M.H. Saier Jr. (2007) Gap junctional proteins of animals: the innexin/pannexin superfamily [Proteínas de unión gap de animales: la superfamilia inexina/panexina]. *Prog Biophys Mol. Biol*. 94, pp. 5-14. DOI: 10.1016/j.pbiomolbio.2007.03.006.
91. Young, B., BSc Med Sci (Hons), PhD, MB BChir, MRCP, FRCPA, O'Dowd, G., BSc (Hons), MBChB (Hons), FRCPath and Phillip Woodford, MB BS, FRCPA. (2014*) Wheater. Histología funcional. Texto y atlas a color*. Sexta edición, editorial Elsevier.
92. Zappala, A., Cicero D., Serapide, MF., Paz C., Catania, MV., Falchi, M., Parenti, R., Panto, MR., Delia, F., Cicirata, F. (2006) Expression of pannexin1 in the CNS of adult mouse: cellular localization and effect of 4-aminopyridine-induced seizures [Expresión de panexina 1 en el SNC de ratón adulto: localización celular y efecto de las convulsiones inducidas por 4-aminopiridina]. *Neuroscience*. 141, pp. 167 – 178. DOI: 10.1016/j.neuroscience.2006.03.053.

93. Zoidl, G., Petrasch-Parwez E., Ray, A., Meier, C., Bunse, S., Habbes, HW., Dahl, G., Dermietzel, R. (2007) Localization of the pannexin1 protein at postsynaptic sites in the cerebral cortex and hippocampus [Localización de la proteína panexina 1 en sitios postsinápticos en la corteza cerebral y el hipocampo]. Neuroscience. 146, pp. 9 - 16 de 9. DOI: 10.1016/j.neuroscience.2007.01.061.

8. CAPITULO APÉNDICE

8.1 Anexo de tabla de mediciones morfométricas del Estómago

Tabla 1							
Tejido	**n° de imagen**	**Mucosae**	**Sub-mucosae**	**Muscular ext.**	**Área mucosa**	**Área submucosa**	**Área m. externa**
Panexina Knockout	**1**	**68.952**	**5.242**	**24.294**	**59,201.634**	**6,373.754**	**15,117.493**
	2	**59.044**	**6.099**	**2.561**	**273,537.808**	**39,988.584**	**58,390.063**
	3	**38.259**	**12.406**	**3.952**	**3,819.837**	**1,151.052**	**386.901**
	4	**40.084**	**12.369**	**4.148**	**4,252.696**	**1,744.275**	**328.488**
	5	**39.432**	**8.981**	**4.954**	**4,600.635**	**810.147**	**489.555**
	6	**59.278**	**9.762**	**12.836**	**5,271.724**	**785.670**	**1,261.562**
	7	**71.526**	**71.526**	**35.802**	**6,684.311**	**602.991**	**1,962.157**
	8	**38.831**	**13.275**	**3.977**	**3,571.326**	**1,305.924**	**409.080**
Panexina normal	**1**	**52.194**	**4.787**	**14.369**	**199,459.959**	**21,739.364**	**44,614.497**
	2	**46.997**	**3.342**	**4.528**	**4,573.485**	**481.179**	**452.307**
	3	**36.400**	**8.839**	**5.815**	**3,687.585**	**894.687**	**475.764**
	4	**7.022**	**4.373**	**14.729**	**4,330.540**	**1,538.907**	**471.447**
	5	**47.365**	**4.992**	**7.139**	**5,749.844**	**860.229**	**625.798**
	6	**380.785**	**7.498**	**4.006**	**7,106.097**	**606.330**	**347.175**
	7	**29.119**	**14.007**	**9.465**	**2,619.636**	**1,137.633**	**909.008**
	8	**31.792**	**11.541**	**10.664**	**372.464**	**1,018.698**	**1,003.029**

8.1 Anexo de tabla de mediciones morfométricas del Intestino Delgado

Tabla 2							
Tejido	**n° de imagen**	**Mucosae**	**Sub-mucosae**	**Muscular ext.**	**Área mucosa**	**Área submucosa**	**Área m. externa**
Panexina normal	6	158.275	0	**0**	91,816.411	0	0
	7	176.381	0	0	75,768.638	0	0
	8	359.143	0	0	96,949.056	0	0
	9	153.668	0	0	101,559.973	0	0
	10	137.022	0	0	58,738.480	0	0
	11	207.323	0	0	190,340.549	0	0
Panexina Knockout	1	204.358	0	0	148,602.110	0	0
	2	216.971	0	0	235,276.771	0	0
	3	167.767	0	0	147,481.879	0	0
	4	152.987	0	0	114,355.242	0	0
	5	235.307	0	0	176,794.226	0	0

8.1 Anexo de tabla de mediciones morfométricas del intestino grueso

Tabla 3							
Tejido	**n° de imagen**	**Mucosae**	**Sub-mucosae**	**Muscular ext.**	**Área mucosa**	**Área submucosa**	**Área m. externa**
Panexina normal	1	77.471	26.539	12.697	81,230.317	23,023.214	9,775.934
	2	87.829	17.681	14.402	70,049.980	13,556.682	9,817.622
	3	135.094	99.417	13.842	84,108.381	94,603.664	9,762.525
	4	81.131	50.951	35.731	111,845.000	54,693.652	16,238.419
	5	84.863	77.005	22.906	144,424.449	79,748.344	19,110.008
	6	72.874	37.741	13.033	72,225.570	42,157.032	16,556.426
	7	162.701	89.366	16.124	84,696.274	64,060.809	16,937.300
	8	68.339	43.178	14.337	151,176.244	78,176.771	14,194.910
	9	208.934	51.594	35.470	61,898.376	33,568.832	13,878.240
	10	80.887	62.474	18.835	171,751.349	56,072.992	35,848.559

Panexina Knockout	11	86.794	71.086	41.466	72,125.820	54,671.972	31,078.826
	12	78.513	47.699	35.793	115,008.090	48,891.993	28,220.938
	13	78.705	40.983	39.416	113,480.336	26,449.238	31,331.210
	14	65.163	46.362	35.731	77,982.784	35,767.731	32,110.251
	15	65.601	72.944	34.436	151,539.949	59,337.192	41,020.803
	16	63.613	39.971	38.860	115,959.480	31,022.184	42,587.488
	17	80.568	70.093	53.360	153,763.744	50,355.169	42,952.113
	18	91.878	63.414	37.451	97,914.606	52,712.048	31,451.387
	19	98.114	139.710	22.411	212,778.710	153,108.891	9,423.424
	20	74.821	77.410	80.411	188,290.984	62,585.394	37,210.230

8.1 Anexo de tabla de mediciones morfométricas del hígado

Tabla 4						
Tejido	**n° de imagen**	**Área celular**	**Área núcleo**	**Área citoplasma**	**Relación núcleo/citoplasma**	**N° de sinusoides hepáticos**
Panexina normal	1	1,175.331	254.817	920.51	0,28	12
		1,132.940	208.245	924.70	0,23	
		1,770.741	314.196	1,456.55	0,22	
		1,167.055	294.177	872.88	0,34	
		1,365.943	172.039	1,193.90	0,14	
		1,532.232	377.635	1,154.60	0,33	
		1,564.047	293.358	1,270.69	0,23	
		1,211.206	320.390	890.82	0,36	
		1,073.962	195.282	878.68	0,22	
		1,175.331	254.817	920.51	0,28	
		708.906	195.003	513.90	0,38	
	2	1,678.798	163.780	1,515.02	0,11	28

		483.953	193.295	290.66	0,67	
		1,692.179	303.324	1,388.86	0,22	
		1,166.166	169.896	996.27	0,17	
		1,302.731	285.970	1,016.76	0,28	
		1,281.283	229.153	1,052.13	0,22	
		967.104	221.521	745.58	0,30	
		1,583.753	415.078	1,168.68	0,36	
		988.779	242.273	746.51	0,32	
		1,631.371	339.513	1,291.86	0,26	
	3	842.910	185.481	657.43	0,28	16
		818.055	172.805	645.25	0,27	
		579.076	182.475	396.60	0,46	
		679.696	177.484	502.21	0,35	
		404.336	102.031	302.31	0,34	
		837.160	132.035	705.13	0,19	
		614.228	98.843	515.39	0,19	
		732.776	106.109	626.67	0,17	
		515.385	154.067	361.32	0,43	
		725.668	97.170	628.50	0,15	
	4	24,776.215	2,577.115	22,199.10	0,12	15
		23,032.961	4,504.948	18,528.01	0,24	
		17,818.373	2,848.565	14,969.81	0,19	
		17,638.962	3,517.188	14,121.77	0,25	
		21,498.298	3,821.653	17,676.65	0,22	
		18,160.187	2,900.254	15,259.93	0,19	
		21,436.271	3,972.385	17,463.89	0,23	
		21,584.335	3,136.356	18,447.98	0,17	
		33,470.142	7,807.377	25,662.77	0,30	
		15,084.524	2,043.550	13,040.97	0,16	
	5	17,192.936	4,308.864	12,884.07	0,33	13
		20,092.690	3,916.694	16,176.00	0,24	
		17,572.100	2,827.223	14,744.88	0,19	
		28,667.398	3,956.711	24,710.69	0,16	
		22,846.881	3,259.910	19,586.97	0,17	
		15,557.729	3,006.967	12,550.76	0,24	
		25,013.151	4,177.807	20,835.34	0,20	
		20,838.512	4,518.954	16,319.56	0,28	
		20,182.729	3,118.349	17,064.38	0,18	
		10,857.696	2,168.938	8,688.76	0,25	
	6	16,221.349	4,261.510	11,959.84	0,36	27
		48,783.432	9,126.280	39,657.15	0,23	
		36,180.314	5,562.072	30,618.24	0,18	
		30,157.043	4,773.064	25,383.98	0,19	

		20,071.347	2,924.932	17,146.42	0,17	
		15,313.289	4,599.322	10,713.97	0,43	
		17,612.617	3,007.968	14,604.65	0,21	
		18,184.865	2,630.137	15,554.73	0,17	
		24,627.651	5,173.738	19,453.91	0,27	
		23,647.227	7,441.552	16,205.68	0,46	
	7	1,108.861	117.277	991.58	0,12	26
		1,415.147	303.202	1,111.95	0,27	
		625.500	154.737	470.76	0,33	
		709.725	137.244	572.48	0,24	
		1,001.776	153.431	848.34	0,18	
		1,023.904	154.319	869.59	0,18	
		898.247	203.836	694.41	0,29	
		802.679	160.975	641.70	0,25	
		460.414	86.542	373.87	0,23	
		813.185	202.146	611.04	0,33	
Panexina Knockout	8	1,453.060	355.699	1,097.36	0,32	30
		1,092.248	449.968	642.28	0,70	
		1,334.825	384.892	949.93	0,41	
		1,012.527	153.021	859.51	0,18	
		1,433.041	439.148	993.89	0,44	
		880.936	180.629	700.31	0,26	
		454.263	110.203	344.06	0,32	
		624.229	177.510	446.72	0,40	
		564.414	142.872	421.54	0,34	
		693.713	117.434	576.28	0,20	
	9	926.054	273.652	652.40	0,42	27
		774.401	192.128	582.27	0,33	
		1,399.187	479.440	919.75	0,52	
		1,075.216	360.734	714.48	0,50	
		1,371.205	374.028	997.18	0,38	
		1,732.497	633.219	1,099.28	0,58	
		1,237.515	417.151	820.36	0,51	
		561.644	192.128	369.52	0,52	
		737.707	218.612	519.10	0,42	
		1,065.128	161.724	903.40	0,18	
	10	1,279.471	253.903	1,025.57	0,25	24
		2,340.400	472.087	1,868.31	0,25	
		1,369.968	245.391	1,124.58	0,22	
		1,350.523	255.026	1,095.50	0,23	
		1,559.482	325.295	1,234.19	0,26	
		1,977.348	409.206	1,568.14	0,26	
		1,568.246	545.579	1,022.67	0,53	

		1,387.374	286.110	1,101.26	0,26	
		1,525.402	276.231	1,249.17	0,22	
		1,247.429	280.430	967.00	0,29	
	11	107,062.822	74,070.399	32,992.42	2,25	17
		1,907.080	283.305	1,623.77	0,17	
		2,907.218	436.378	2,470.84	0,18	
		1,228.115	171.664	1,056.45	0,16	
		1,689.087	237.098	1,451.99	0,16	
		1,392.819	227.663	1,165.16	0,20	
		1,266.037	180.358	1,085.68	0,17	
		1,615.882	279.306	1,336.58	0,21	
		1,053.428	258.764	794.66	0,33	
		1,622.860	395.947	1,226.91	0,32	
	12	1,581.985	437.031	1,144.95	0,38	25
		911.384	258.616	652.77	0,40	
		1,164.285	259.138	905.15	0,29	
		763.651	130.745	632.91	0,21	
		1,075.652	258.320	817.33	0,32	
		944.314	160.243	784.07	0,20	
		160.243	220.685	-60.44	-3,65	
		1,071.697	277.259	794.44	0,35	
		1,248.806	321.096	927.71	0,35	
		738.944	195.717	543.23	0,36	
	13	2,557.478	343.729	2,213.75	0,16	23
		2,374.767	495.365	1,879.40	0,26	
		1,802.435	511.098	1,291.34	0,40	
		1,580.452	237.411	1,343.04	0,18	
		910.626	191.126	719.50	0,27	
		2,372.781	436.038	1,936.74	0,23	
		1,561.364	400.233	1,161.13	0,34	
		1,178.676	349.008	829.67	0,42	
		1,718.070	476.008	1,242.06	0,38	
		1,369.254	229.379	1,139.88	0,20	
	14	869.167	229.884	639.28	0,36	19
		1,365.821	384.378	981.44	0,39	
		1,576.784	235.686	1,341.10	0,18	
		675.802	196.641	479.16	0,41	
		696.414	181.273	515.14	0,35	
		1,232.236	228.020	1,004.22	0,23	
		1,070.616	194.724	875.89	0,22	
		1,146.931	214.238	932.69	0,23	
		627.766	96.874	530.89	0,18	
		703.819	249.852	453.97	0,55	

8.1 Anexo de tabla de mediciones morfométricas del páncreas

Tabla 5									
Tejido	**n° de im a-gen**	**Área total del campo**	**Área exocri-na**	**Área endo-crina**	**N° de islotes de Langerh ans**	**Área celular**	**Área n.**	**Área c.**	**Relaci ón n/c**
Panexi na normal	1	107,156. 491	79,229.8 98	23,531.5 40	1	1,173.0 49	104.1 75	1,068. 87	0.10
						1,171.1 84	50.65 0	1,120. 53	0.05
						748.56 2	99.28 7	649.28	0.15
						669.00 7	42.02 5	626.98	0.07
						563.08 1	50.59 8	512.48	0.10
						510.99 4	35.09 9	475.90	0.07
						1,260.4 97	86.14 1	1,174. 36	0.07
						1,128.9 59	46.33 8	1,082. 62	0.04
						846.59 5	65.96 5	780.63	0.08
						1,225.3 19	44.56 0	1,180. 76	0.04
	2	107,156. 491	91,012.3 75	26,571.8 18	1	1,151.4 78	67.67 3	1,083. 81	0.06
						796.86 0	46.83 4	750.03	0.06
						662.97 0	36.51 1	626.46	0.06
						1,140.4 06	38.65 4	1,101. 75	0.04
						735.31 2	61.33 9	673.97	0.09
						1,332.3 07	52.26 2	1,280. 05	0.04
						1,321.1 91	35.27 4	1,285. 92	0.03
						836.42 8	33.19 2	803.24	0.04

						898.935	21.213	877.72	0.02
						1,266.874	83.084	1,183.79	0.07
	3	107,156.491	85,570.870	21,585.621	1	936.055	92.954	843.10	0.11
						846.795	65.878	780.92	0.08
						568.038	44.012	524.03	0.08
						523.513	28.853	494.66	0.06
						546.015	29.341	516.67	0.06
						982.001	25.308	956.69	0.03
						485.887	73.509	412.38	0.18
						858.774	84.112	774.66	0.11
						436.727	19.479	417.25	0.05
						433.312	16.753	416.56	0.04
						763.119	65.068	698.05	0.09
	4	107,156.491	68,901.500	38,254.991	1	1,827.838	104.349	1,723.49	0.06
						1,138.498	50.389	1,088.11	0.05
						867.372	18.190	849.18	0.02
						1,010.488	38.549	971.94	0.04
						437.493	27.747	409.75	0.07
						580.365	32.895	547.47	0.06
						514.383	57.070	457.31	0.12
						401.122	46.477	354.65	.13
						324.08	29.99	294.09	0.10

						4	4		
						699.794	71.767	628.03	0.11
	5	107,156.491	82,051.419	0	0	774.253	97.144	677.11	0.14
						871.214	53.028	818.19	0.06
						490.425	23.487	466.94	0.05
						729.771	48.594	681.18	0.07
						838.624	31.423	807.20	0.04
						418.083	21.300	396.78	0.05
						388.786	12.946	375.84	0.03
						444.767	57.314	387.45	0.15
						819.623	37.190	782.43	0.05
						751.933	44.552	707.38	0.06
	6	107.156.491	75,344.913	0	0	604.993	32.599	572.39	0.06
						828.257	72.586	755.67	0.10
						1,067.985	72.708	995.28	0.07
						991.706	65.111	926.60	0.07
						978.464	54.657	923.81	0.06
						462.034	47.113	414.92	0.11
						916.262	68.892	847.37	0.08
						919.085	48.455	870.63	0.06
						837.056	68.997	768.06	0.09
						773.321	50.371	722.95	0.07

	7	107,156.491	72,181.300	34,975.191	1	573.997	47.235	526.76	0.09
						671.638	41.224	630.41	0.07
						1,066.078	110.865	955.21	0.12
						632.418	63.090	569.33	0.11
						1,362.999	100.333	1,262.67	0.08
						956.179	157.281	798.90	0.20
						1,379.899	108.583	1,271.32	0.09
						1,438.529	74.041	1,364.49	0.05
						570.425	39.124	531.30	0.07
						455.770	37.086	418.68	0.09
	8	107.156.491	75,247.159	0	0	530.386	92.231	438.16	0.21
						821.061	95.053	726.01	0.13
						561.408	72.551	488.86	0.15
						1,088.737	85.488	1,003.25	0.09
						1,392.714	77.830	1,314.88	0.06
						756.220	83.711	672.51	0.12
						1,076.192	62.019	1,014.17	0.06
						741.244	84.652	656.59	0.13
						1,171.324	75.609	1,095.72	0.07
						575.208	48.637	526.57	0.09
	9	107,156.491	79,556.003	27,600.488	1	1,240.617	73.335	1,167.28	0.06
						891.50	86.54	804.96	0.11

						4	2		
						587.901	55.145	532.76	0.10
						798.776	81.542	717.23	0.11
						797.295	87.204	710.09	0.12
						640.267	63.169	577.10	0.11
						521.474	36.798	484.68	0.08
						533.392	48.298	485.09	0.10
						975.607	73.701	901.91	0.08
						366.388	23.417	342.97	0.07
	10	107,156.491	90,222.137	16,934.354	1	873.035	60.965	812.07	0.08
						558.926	92.100	466.83	0.20
						1,256.001	77.639	1,178.36	0.07
						347.440	46.024	301.42	0.15
						647.027	34.281	612.75	0.06
						271.866	18.242	253.62	0.07
						605.725	69.728	536.00	0.13
						701.946	45.013	656.93	0.07
						463.628	21.413	442.22	0.05
						534.881	65.076	469.80	0.14
Panexina knockout	11	50,065.232	50,065.232	0	0	616.475	105.168	511.31	0.21
						1,009.391	118.671	890.72	0.13
						989.580	121.824	867.76	0.14

						1,071.540	103.129	968.41	0.11
						796.111	94.975	701.14	0.14
						495.975	54.588	441.39	0.12
						600.027	94.226	505.80	.19
						1,614.096	119.385	1,494.71	0.08
						565.878	59.902	505.98	0.12
						536.789	74.668	462.12	0.16
	12	65,504.814	64,704.984	799.83	1	867.285	57.915	809.37	0.07
						450.308	121.337	328.97	0.37
						767.205	66.462	700.74	0.09
						554.457	64.528	489.93	0.13
						453.706	41.476	412.23	0.10
						314.980	50.336	264.64	0.19
						771.143	71.523	699.62	0.10
						556.992	97.257	459.73	0.21
						458.122	104.026	354.10	0.29
						486.941	69.789	417.15	0.17
	13	55,301.525	50,315.467	4,986.058	1	956.981	109.524	847.46	0.13
						760.863	70.199	690.66	0.10
						811.008	62.254	748.75	0.08
						410.548	67.167	343.38	0.20
						737.32	110.2	627.12	0.18

						4	03		
						941.962	178.886	763.08	0.23
						1,366.309	158.745	1,207.56	0.13
						741.976	100.899	641.08	0.16
						769.104	91.665	677.44	0.14
						884.813	71.697	813.12	0.09
	14	41,094.867	17,363.318	23,731.549	1	860.229	100.568	759.66	0.13
						745.792	103.617	642.18	0.16
						647.890	115.021	532.87	0.22
						458.305	59.074	399.23	0.15
						747.543	120.561	626.98	0.19
						1,082.856	159.111	923.75	0.17
						1,514.007	109.088	1,404.92	0.08
						1,274.113	123.279	1,150.83	0.11
						494.921	35.962	458.96	0.08
						1,147.096	111.440	1,035.66	0.11
	15	48,702.974	28,882.624	19,820.350	1	2,289.489	242.604	2,046.89	0.12
						1,205.299	121.145	1,084.15	0.11
						748.336	63.108	685.23	0.09
						1,007.457	137.810	869.65	0.16
						1,028.783	125.971	902.81	0.14
						1,136.355	94.897	1,041.46	0.09

						818.186	78.484	739.70	0.11
						894.553	96.108	798.44	0.12
						1,186.848	77.674	1,109.17	0.07
						1,170.121	158.536	1,011.59	0.16
	16	34,301.584	26,861.961	7,439.623	1	816.043	72.725	743.32	0.10
						965.623	120.692	844.93	0.14
						658.152	130.275	527.88	0.25
						688.538	106.091	582.45	0.18
						520.751	81.193	439.56	0.18
						738.700	56.121	682.58	0.08
						409.938	44.769	365.17	0.12
						726.478	45.135	681.34	0.07
						915.304	145.390	769.91	0.19
						1,593.171	93.799	1,499.37	0.06
	17	46,394.390	14,093.685	32,300.705	1	882.844	111.388	771.46	0.14
						969.352	77.308	892.04	0.09
						1,039.620	125.013	914.61	0.14
						760.044	84.556	675.49	0.13
						799.264	144.092	655.17	0.22
						1,526.761	217.862	1,308.90	0.17
						1,846.829	228.752	1,618.08	0.14
						1,748.7	211.9	1,536.	0.14

						18	04	81	
						375.483	37.878	337.61	0.11
						918.597	81.725	836.87	0.10
	18	44,513.532	25,083.501	19,430.031	1	707.809	131.564	576.25	0.23
						692.790	125.588	567.20	0.22
						659.929	67.376	592.55	0.11
						1,187.562	90.236	1,097.33	0.08
						989.476	138.490	850.99	0.16
						1,146.339	144.893	1,001.45	0.14
						624.028	64.179	559.85	0.11
						350.010	35.875	314.14	0.11
						397.594	28.261	369.33	0.08
						585.514	49.718	535.80	0.09