



Facultad de odontología

Escuela de postgrado

INSTALACIÓN INMEDIATA DE IMPLANTE CON ELEVACIÓN DE PISO DE
SENO MAXILAR CON RELLENO ÚNICO DE L-PRF

Trabajo de investigación

Requisito para optar al

Título de Especialidad en

Implantología Bucomaxilofacial

Residente Cristián Rodrigo Flores Rojas

Docente guía Dr. Cristian Gisseleire Bustamante

Especialidad en Implantología Bucomaxilofacial

Valparaíso, Chile

2025

ÍNDICE

Introducción	3
Objetivo General	4
Objetivos Específicos	4
Materiales y métodos	5
Criterios de inclusión	7
Criterios de exclusión	7
Resultados	8
Discusión	26
Conclusiones	30
Referencias	31
Glosario	36

INTRODUCCIÓN

Existe en la literatura una gran variedad de estudios que demuestran la predictibilidad de los injertos óseos como medio de relleno en la técnica de elevación lateral del seno maxilar. Esta tesis propone evidenciar como una alternativa predecible, las plaquetas ricas en fibrina y leucocitos (L-PRF) como relleno único de la técnica. La rehabilitación sobre implantes en pacientes parcial o totalmente edéntulos se ha convertido en una práctica común, con resultados predecibles a largo plazo (1). Es de conocimiento que es un procedimiento económico y sencillo de realizar, con protocolos claros y estandarizados de obtención del L-PRF, con un bajo compromiso de morbilidad para el paciente, fácil acceso para el clínico de obtención, sin riesgos de rechazo y utilizando las múltiples ventajas de los factores de crecimientos de los concentrados plaquetarios. En 1982 Phillip Boyne y Robert James, de la Universidad de Loma Linda, California, fueron los primeros en reportar catorce casos exitosos de elevación de piso de seno maxilar, siendo las primeras indicaciones que se conocen hasta hoy (2).

La importancia de esta revisión crítica de la literatura es comparar el material utilizado en la técnica de elevación de piso de seno maxilar con ventana lateral. Dentro de la revisión literaria existen muchos reportes asociados al material de relleno del seno maxilar, Injertos sin L-PRF, autoinjerto con L-PRF, aloinjerto más L-PRF y en menor cantidad injertos con sólo L-PRF. Autores como Graziani describen tasas de éxito entre 75-100%, principalmente con hueso autógeno(3), y en esta revisión se mostraron resultados de entre 97-100%(4-5).

Es importante mencionar que el objetivo del estudio es evaluar los efectos del L-PRF dentro del seno maxilar, aunque que están bastante documentados y demostrados de sus ventajas asociadas a los factores de crecimiento que aportan, debido a que el PRF-L estimula la proliferación de varias líneas celulares, particularmente la proliferación y diferenciación de osteoblastos (6), sino es para evaluar y comparar los resultados de este procedimiento al eliminar el aporte óseo (ej. Hueso Autógeno, Alógeno, Xenógeno y Aloplástico) y dejar como material a

injertar sólo el L-PRF, también está demostrada la formación de hueso dentro del seno maxilar como consecuencia de la formación de un coágulo sanguíneo, sin la utilización de ningún material de relleno (7–8). Esto respalda la hipótesis de que el uso exclusivo de L-PRF podría ser suficiente para lograr una adecuada regeneración ósea en este tipo de procedimientos.

Por lo tanto, el objetivo de esta Revisión crítica de la literatura es demostrar que utilizar L-PRF como material de injerto único en procedimientos de elevación de piso de seno maxilar con implante inmediato, es una técnica predecible, segura, de muy bajo costo para el paciente y potencialmente con una disminución de los tiempos de tratamiento.

OBJETIVOS

Evaluar la literatura disponible asociada a analizar cómo el material único de relleno, en la técnica de elevación de seno con ventana lateral e implante inmediato, es tan predecible, comparándola con dos tipos de relleno Autoinjerto (Gold estándar) y Aloinjerto, como estándares de búsqueda.

Objetivos específicos

- Evaluar la tasa de supervivencia de los implantes instalados de estos estudios y su comportamiento en el periodo de maduración del hueso injertado.
- Comparar las técnicas de elevación de piso de seno maxilar con ventana lateral con los diferentes tipos de injerto para identificar la ganancia de injerto y sus ventajas.
- Definir la posibilidad de usar un elemento de fácil acceso en el uso de relleno de la cavidad del seno maxilar con alta predictibilidad y seguridad de su uso.

MATERIAL Y MÉTODOS

La metodología aplicada para la revisión crítica de la literatura se basó en la lista de verificación PRISMA (Preferred Reporting Items for Systematic Reviews and Meta-Analysis). Este enfoque permitió estructurar de manera rigurosa y transparente el proceso de búsqueda y selección de artículos científicos pertinentes para el estudio. El uso del flujograma de selección facilitó la identificación, filtrado y exclusión de estudios, asegurando que solo los artículos relevantes cumplieran con los criterios establecidos para el análisis.

Este estudio se realizó bajo el principio de la estrategia P.I.C.O.: donde los conceptos están definidos por, Problema: (la necesidad de aumentar la cantidad de tejido óseo en el seno maxilar), Intervención (la técnica de elevación de seno con L-PRF, como material único de relleno), Comparación (comparación de Técnicas con L-PRF más Autoinjerto) y Objetivo es (la predictibilidad de la técnica de elevación de seno maxilar con L-PRF). La pregunta de investigación está basada en el enfoque PICO y es: ¿Es una técnica predecible, la elevación de seno maxilar con injerto de L-PRF (Plasma rico en fibrina) como material único, en comparación con la técnica con injerto asociado a L-PRF más un Autoinjerto (Gold estándar) ?, para todo esto se utilizaron herramientas de búsqueda de manera sistemática para esta revisión de la literatura. Se utilizaron conceptos y palabras clave relacionados con técnica de elevación de seno maxilar, injerto óseo y plaquetas ricas en fibrina, para buscar artículos potenciales, sin restricción de publicaciones. La búsqueda se realizó en noviembre de 2025 en tres bases de datos electrónicas, PubMed, WBOFSCIENCE y Scopus (Tablas I, II y III respectivamente) y se modificó la estrategia de búsqueda en relación con la base de datos utilizada.

Pregunta de Tesis

En la Instalaciones de Implantes, ¿Es una técnica predecible, la elevación de seno maxilar con injerto de L-PRF (Plasma rico en fibrina) como material único, en comparación con la técnica con injerto asociado a L-PRF más un Autoinjerto (Gold estándar)?

- P: la necesidad de aumentar la cantidad de tejido óseo en el seno maxilar, con colocación inmediata o retardada de implantes dentales
- I: la técnica de elevación de seno con L-PRF, como material único de relleno.
- C: comparación de Técnicas con L-PRF más Autoinjerto, con sustitutos Óseos varios
- O: la predictibilidad de la técnica de elevación de seno maxilar con L-PRF

Además, se realizaron búsquedas manuales en las principales revistas relacionadas con implantología; Journal of Oral Implantology, International Journal of Implant Dentistry, International Journal of Oral Implantology, Journal of Implant and Advanced Clinical Dentistry e Implant Dentistry para identificar artículos que no se encontraron en las bases de datos electrónicas.

Se realizaron búsquedas en los portales electrónicos de cada una de estas revistas para identificar cualquier artículo adicional (vista inicial / en prensa o aceptado). La estrategia de búsqueda siguió las directrices PRISMA (Preferred Reporting Items for Systematic Reviews and Meta-Analysis).

Para todo esto se incorporaron algunos criterios que pueden conducir a formulación de los parámetros, para dirigir la búsqueda y acotar algunas medidas en la búsqueda de documentación utilizada estos fueron.

Criterios de Elegibilidad

Inclusión

- Estudios de observación, de técnicas de cirugía de Implantes Inmediatos y elevación de piso de seno en el mismo acto quirúrgico.
- Estudios de 6 meses de seguimiento ideal. (término corto a intermedio definido como ≥ 6 meses y largo plazo definido como +6 meses)
- Estudios que obtengan tasa de supervivencia de estudios superior a 95% de la instalación de implantes inmediatos.
- Estudio con imágenes de Cone Beam Computed Tomography (CBCT) para determinar altura ósea, para estabilizar un implante.
- Estudios realizados con la técnica de elevación de piso de seno Maxilar por ventana lateral.
- Estudios que incluyan criterio de medición de la estabilidad del implante inmediato.

Exclusión

- Estudios de pacientes con calidad ósea determinada subjetivamente por los clínicos para instalación simultánea de implantes.
- Estudios con pacientes con medicación comprometidos para procedimientos quirúrgicos.
- estudios clínicos no aleatorizados, series de casos, y estudios de cohortes;
- Estudios con paciente con intervención de elevaciones de piso de seno previas.
- Estudios de casos con pacientes ASA II con alguna enfermedad de coagulopatías.
- Estudios de casos con pacientes con patología sinusal aguda que contraindique realizar procedimientos de elevación de piso de seno maxilar.
- estudios en animales o in vitro

RESULTADOS

A partir de la pregunta de investigación y estrategias de búsqueda diseñadas, se aplicaron llaves de búsquedas a las tres bases de datos seleccionadas, para identificar y extraer los registros asociados a cada base de datos (Tablas I-III).

TABLA I

Búsqueda	Llave	Resultados
#1	"Sinus floor"[Title/Abstract] OR "augmentation"[Title/Abstract] OR "Maxillary sinus lift"[Title/Abstract] OR "remodeling"[Title/Abstract] OR "Increased bone volume"[Title/Abstract] OR "simultaneous implantation"[Title/Abstract] OR "Immediate dental implant"[Title/Abstract] OR "dental Implantation"[Title/Abstract]	243,515
#2	"L-PRF"[Title/Abstract] OR "Platelet rich fibrin"[Title/Abstract] OR "Bone graft"[Title/Abstract] OR "Fibrin"[Title/Abstract]	66,897
#3	"Allograft"[Title/Abstract] OR "Allografts"[Title/Abstract] OR "Autograft"[Title/Abstract]	92,934
#1 AND #2 AND #3		439

Tabla I. Estrategia de búsqueda con las palabras clave utilizadas en el buscador PubMed. Noviembre de 2025

TABLA II

Búsqueda	Llave	Resultados
#1	AB=(Sinus floor) OR AB=(augmentation) OR AB=(Maxillary sinus lift) OR AB=(remodeling) OR AB=(Increased bone volume) OR AB=(simultaneous implantation) OR AB=(Immediate dental implant) OR AB=(dental Implantation)	317,058
#2	AB=(L-PRF) OR AB=(Platelet rich fibrin) OR AB=(Bone graft) OR AB=(Fibrin)	91,196
#3	AB=(Allograft) OR AB=(Allografts) OR AB=(Autograft)	67,270
#4	#1 AND #2 AND #3	1,058

Tabla II. Estrategia de búsqueda con las palabras clave utilizadas en la base de datos de Web of Science. Noviembre de 2025

TABLA III

Búsqueda	Llave	Resultados
#1	TITLE-ABS-KEY ("Sinus floor") OR TITLE-ABS-KEY ("Maxillary sinus lift") OR TITLE-ABS-KEY (remodeling) OR TITLE-ABS-KEY ("Increased bone volume") OR TITLE-ABS-KEY ("simultaneous implantation") OR TITLE-ABS-KEY ("Immediate dental implant") OR TITLE-ABS-KEY ("dental Implantation")	258,974
#2	TITLE-ABS-KEY (l-prf) OR TITLE-ABS-KEY ("Platelet rich fibrin") OR TITLE-ABS-KEY ("Bone graft")	55,732
#3	TITLE-ABS-KEY (allografts) OR TITLE-ABS-KEY (autograft)	140,578
#4	#1 AND #2 AND #3	1,330

Tabla III. Estrategia de búsqueda con las palabras clave utilizadas en la base de datos Scopus. Noviembre de 2025

Una vez extraídos los registros de cada base, se totalizaron y eliminaron duplicados. Se aplicaron los criterios de elegibilidad en los distintos niveles de screenig (títulos, resúmenes y textos completos) de los artículos para analizarlos, posterior a la aplicación de criterios de elegibilidad. Adicionalmente, se realizaron búsquedas manuales en las referencias de los artículos seleccionados para ampliar la búsqueda bibliográfica, incorporando 3 artículos que investigaron respecto de las técnicas de elevación de seno o injertos óseos (Figura I).

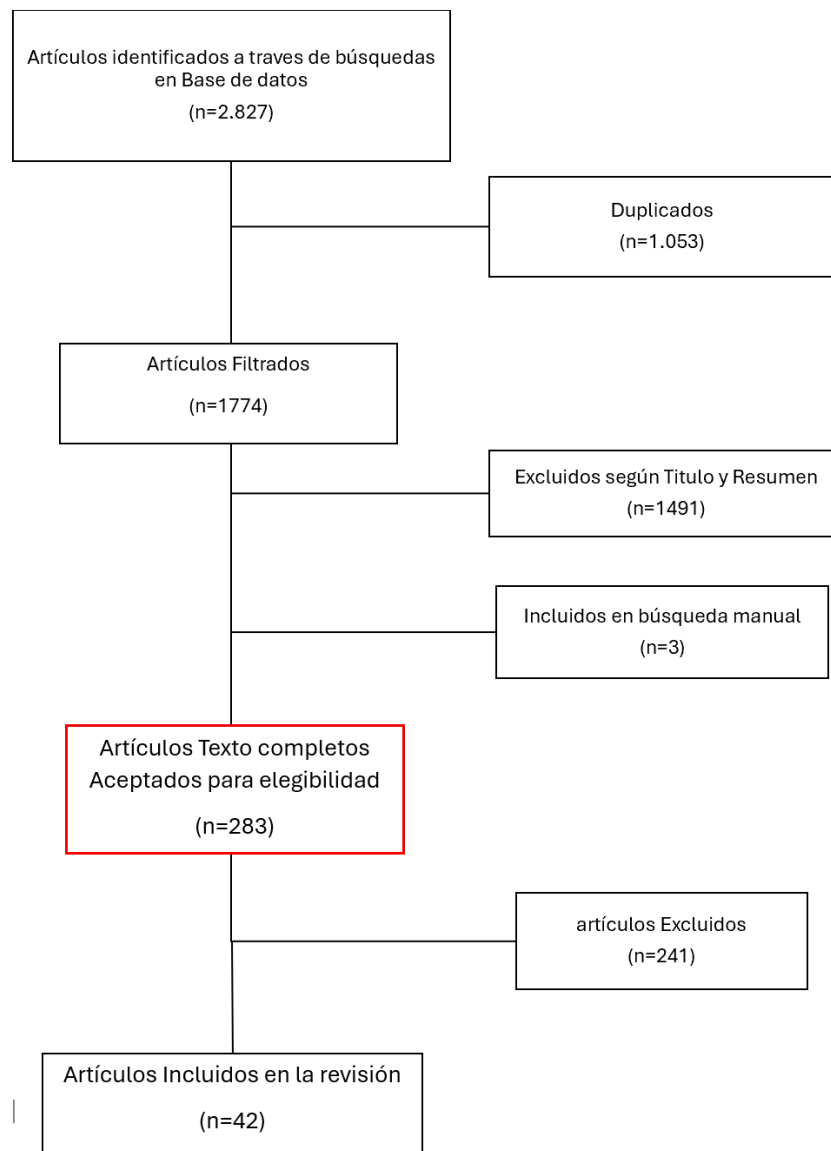


Figura I. PRISMA (Preferred Reporting Items for Systematic Reviews and Meta-Analysis). Flujograma de selección de búsqueda de artículos científicos.

La fase de extracción de datos de los estudios incluidos permitió construir una tabla madre, con el objetivo de identificar, analizar y comparar la data asociada a las variables del estudio, reportada en cada artículo (Tabla IV). Este análisis, permitió generar una síntesis de resultados para responder a cada objetivo específico planteado.

		tipo de injerto	N° de Pacientes o Elevaciones de seno maxilar	tipo de estudio	Material de Injerto	instalación de Implantes	Regeneración ósea medición O Altura ósea residuales evaluadas	Tipo de Biopsia en muestra	Seguimiento de estudios y tiempo de regeneración	Uso de membrana en la Cirugía	proporción M / F	Edad (años) Pacientes promedio	Conclusión
1	Tajima, et al., 2013	factores de crecimiento (I- PRF)	17	ensayo clínico aleatorizado	17 L-PRF	Inmediato	9,1 a 14,1 mm		superior 6 meses				La elevación sinusal con la colocación simultánea del implante utilizando PRF como único material de relleno puede promover la regeneración ósea natural.
2	Sohn, et al., 2015	factores de crecimiento (I- PRF)	61	ensayo clínico prospectivo aleatorizado	61 L- PRF	Inmediato			superior 10 meses				La membrana CGF y el hueso pegajoso son fáciles de fabricar y son un material muy eficaz para la reconstrucción del defecto óseo alveolar edéntulo, basado en el concepto de mínima invasividad en el aumento de crestas. Se necesitan más estudios clínicos.
3	Silvestri, et al., 2013	aloinjertos con xenoinjertos; xenoinjertos solos	42		18 hueso bovino particulado 100% desproteinado (DPBB), 24 hueso porcino corticoesponjoso prehidratado (PCPB).	Inmediato	5 a 8 mm		superior 6 meses				En este estudio, la PCPB se comparó bien con la DPBB como material de injerto para la elevación del seno lateral.
4	Jia Wang, et al., 2021	factores de crecimiento (I- PRF)	23	ensayo clínico prospectivo aleatorizado	23 PRF	Inmediato	4 a 6.7 mm		superior a 10 meses	membrana de colágeno reabsorbible autógena, en caso de perforación			La PESS en el maxilar maxilar resultó en una formación ósea periimplantaria predecible. Esta estrategia es un enfoque relativamente seguro y efectivo con menos invasión, lo que proporciona nuevos conocimientos sobre la elección de los planes de tratamiento con implantes.
5	D. Rickert, et al., abril 2010	autógeno con aloinjerto; aloinjertos con xenoinjertos; rhBMP-2	28	ensayo clínico prospectivo aleatorizado	5 autógeno + PRP, 11 bovino mineral + autógeno hueso; 12 bovino mineral + autógeno células madre	diferido	1-3 mm	núcleo hueso cresta	medición 4 meses después de Cx de elevación	membrana colágena	NM	60,8 ± 5.9	Las células madre mesenquimales sembradas en partículas BioOss pueden inducir la formación de un volumen suficiente de hueso nuevo para permitir la colocación fiable de implantes dentro de un marco de tiempo comparable al de aplicar hueso únicamente autógeno o una mezcla de hueso autógeno y BioOss. Esta técnica podría ser una alternativa al uso de autoinjertos.
6	Nizam et al., 2018	aloinjertos con xenoinjerto	26		13 hueso bovino desproteinizad	diferido	No Informada		superior 6 meses	Membrana			Tanto la DBBM como la combinación L-PRF/DBBM tienen resultados histológicos similares para el aumento del seno maxilar después de 6 meses de curación. Se necesitan

		s; xenoinjertos solos			o + leucocito +PRF; 13 hueso bovino desproteínizado					Reabsorbible			estudios clínicos controlados aleatorios para comprender mejor la respuesta secuencial de la cicatrización de heridas en enfoques regenerativos cuando L-PRF se usa solo o en combinación con diferentes biomateriales.
7	Mazor, et al., 2009	factores de crecimiento (L-PRF)	41	ensayo clínico prospectivo o aleatorizado	25 PRF	Inmediato	7 a 13 mm		superior 6 meses	Membrana Reabsorbible			Conclusiones: Desde un punto de vista radiológico e histológico a los 6 meses después de la cirugía, el uso de PRF como único material de relleno durante una elevación e implantación simultánea de seno estabilizó un alto volumen de hueso natural regenerado en la cavidad su sinusal hasta la punta de los implantes. El PRF de Choukroun es un biomaterial simple y económico, y su uso sistemático durante una elevación sinusal parece una opción relevante, particularmente para la protección de la membrana de Schneider.
8	Zhang et al., 2012	xenoinjertos solos; injertos óseos más factores de crecimiento; injertos óseos autógenos solos	16	ensayo clínico prospectivo o aleatorizado	5 hueso autólogo; 5 xenografts; 6 bone grafts + Factores de crecimiento	diferido	mayor a 5 mm		superior 6 meses	membrana colágena reabsorbible		43.5 xenoinjertos solos	En resumen, nuestros resultados preliminares no han demostrado ni ventaja ni desventaja en la aplicación de PRF en combinación con mineral óseo bovino desproteínizado en el aumento sinusal, cuando se evalúa después de un período de curación de 6 meses.
9	Badr et al., 2016	injertos óseos autógenos solos; injertos óseos más factores de crecimiento	22	ensayo clínico aleatorizado	9 autógeno; 13 autólogos bone + PRP	diferido	No mencionado		medición 4 meses después de Cx de elevación	No			La interpretación de los resultados de este estudio debe considerarse dentro de las limitaciones del estudio. Nuestros resultados mostraron que el sistema utilizado de separación gravitacional de plaquetas (GPS) II podría mejorar significativamente las concentraciones de plaquetas y factores de crecimiento en un pequeño volumen de plasma. Nuestros hallazgos también sugieren que el PRP podría tener un efecto positivo sobre la tasa de formación y maduración ósea durante la curación del injerto óseo de la cresta ilíaca según lo evaluado por histomorfometría a los 3 a 4 meses. La importancia clínica de dicha mejora histológica necesita más investigaciones.
10	Elbaradie, et al., 2015	factores de crecimiento (L-PRF)	7		7 PRF	Inmediato	6 a 8 mm.		superior 6 meses				PRF podría utilizarse con éxito como agente único para la regeneración ósea en la elevación del seno lateral con la colocación simultánea de implantes
11	Claudio Stacchi et al., 2017	solo Alop lástico ; xenoinjertos solos	52	ensayo clínico prospectivo o aleatorizado	26 hidroxiapatita; 26 inorgánica bovina bone	diferido	0,5 a 3mm.	Núcleo óseo lateral	superior 6 meses	Membrana colágena Reabsorbible bovina			Los hallazgos del presente ECA mostraron que tanto el NHA como el ABA condujeron a la formación de un tejido regenerado compuesto por más de 1/3 de hueso vital después de seis meses de cicatrización, sin ninguna diferencia estadísticamente significativa entre los grupos de prueba y control. NHA podría considerarse como un material de injerto adecuado para casos clínicos que necesitan aumento óseo para permitir la colocación de implantes dentales. Las implicaciones clínicas del presente estudio incluyen la posibilidad de aumentar las alternativas para el reemplazo de autoinjertos óseos, que no siempre representan una opción posible o conveniente. Sintered NHA combina los beneficios del avance tecnológico con la seguridad de los

													biomateriales sintéticos, evitando los riesgos potenciales de la implantación de xenoinjertos para el paciente.
12	Khairy et al., 2013	injertos óseos autógenos solos, aloinjertos con xenoinjertos	10	ensayo clínico prospectivo o aleatorizado	Autólogo	Inmediato	mayor a 5 mm.		superior 6 meses	Membrana colágena Reabsorbible	NM	38	En conclusión, este estudio mostró que el hueso autógeno, enriquecido o no por PRP, es altamente biocompatible y bien tolerado cuando se usa como injerto en procedimientos de aumento del seno maxilar. El PRP mejora las propiedades de manipulación del material de injerto asociado, facilitando la colocación y estabilidad del injerto. El enriquecimiento con PRP no mejoró significativamente la densidad ósea o el valor morfométrico a los 3 meses después del injerto, pero el injerto óseo enriquecido con PRP se asoció con una densidad ósea superior a los 6 meses después del injerto.
13	Rodriguez y Baena et al., 2017		10	ensayo clínico prospectivo o aleatorizado	4 poli (ácido láctico-coglicólico/hidroxiapatita); 6 desproteinizado o hueso bovino	diferido	mayor a 4 mm.		superior 6 meses	membrana colágena			DBB y PLGA/HA produjeron volúmenes óseos totales similares. PLGA/HA parecía estar completamente reabsorbido, mientras que DBB presentaba material de injerto residual. Con las limitaciones debidas al pequeño tamaño de la muestra, ambos materiales eran adecuados para el aumento del piso sinusal.
14	Alayan et al., 2016		40	ensayo clínico aleatorizado	20 bovino inorgánico hueso + hueso autógeno Colágeno porcino membrana; 20 estabilizado con colágeno hueso bovino inorgánico	diferido	1 a 5 mm.		superior a 6 meses	Membrana colágena Reabsorbible			ABBM-C exhibió parámetros histomorfométricos muy similares al injerto compuesto de ABBM + AB. El grupo ABBM + AB fue más maduro como lo indica la proporción significativamente mayor de hueso lamelar en comparación con el ABBM-C. Se observó una mejora del % de OI en la zona proximal al suelo óseo residente en el grupo ABBM + AB. Basado en la evaluación histológica, ABBM-C es un sustituto óseo adecuado para los fines de aumento del seno maxilar. Su utilidad clínica puede estar indicada en casos de perforación de la membrana sinusal y hueso autógeno insuficiente en el área local.
15	Comert Kilic, et al., 2017		18	ensayo clínico aleatorizado	9 b-TCP Colágeno 9 b-TCP + PRP	Inmediato	mayor a 7 mm.	Núcleo óseo lateral	superior a 6 meses	Colágeno reabsorbible membrana			Estos hallazgos indicaron que agregar P-PRP o PRF al sustituto del injerto β -TCP no fue beneficioso para la formación y regeneración de hueso nuevo, y P-PRP más β -TCP o PRF más β -TCP no es superior a β -TCP solo.
16	Simonpie ri, et al., 2011	factores de crecimiento (L-PRF)	23		23 PRF	Inmediato	8,5 a 12 mm.		superior 6 meses				El uso de L-PRF como único material de relleno durante la elevación simultánea del seno y la implantación parece ser una opción quirúrgica confiable que promueve la regeneración ósea natural. El nivel final del nuevo piso sinusal siempre estaba en continuación con el extremo apical del implante, y la altura del hueso crestral periimplantario era estable.
17	Danesh-Sani et al., 2016	injertos óseos autógenos solos	20	ensayo clínico aleatorizado, Boca dividida	10 injertos óseos autógenos solos; 10 bifosfato de calcio (60% hidroxiapatita and 40% b-	diferido	mayor a 5 mm.	Núcleo óseo lateral	de 6 a 8 meses	membrana de colágeno reabsorbible autógena, en caso de			Según nuestros hallazgos, la cantidad de formación de hueso vital fue significativamente mayor para AB que para BCP. Sin embargo, BCP parecía ser un material biocompatible y osteoconductores que se puede utilizar con éxito como sustituto óseo en procedimientos de seno maxilar.

					Tricalcio fosfato)					perforación			
18	Dogan et al., 2017		26		13 injerto óseo heterólogo; 13 hialurónico matriz e injerto óseo heterólogo colagenado	diferido	mayor o igual a 4 mm.	núcleo hueso cretal	superior a 4 meses	membrana colágena			Este estudio confirmó la hipótesis de que la adición de matriz hialurónica al injerto óseo heterólogo colagenado para el aumento sinusal mejora la formación ósea en comparación con el injerto óseo heterólogo colágeno solo en el período de curación temprana.
19	Stavropoulos et al., 201	autólogo con xenoinjerto; rhBMP-2	20	ensayo clínico prospectivo o aleatorizado	6 autógenos + alloplast; 10 bone grafts + growth factors		mayor a 5 mm.	Núcleo hueso cretal	superior a 4 meses	membrana de colágeno reabsorbible autógena, en caso de perforación	15/15	53.8	El aumento sinusal con rhGDF-5/ β -TCP resultó en cantidades comparables de hueso nuevo y de calidad similar a las obtenidas con un injerto compuesto β -TCP/AB.
20	Szabo et al., 2005	solo Aloplástico; injertos óseos autógenos solos	40	ensayo clínico prospectivo o aleatorizado	20 autogenous; 20 aloplástico	Inmediato	mayor o igual a 4 mm.	Núcleo hueso cretal	superior a 6 meses	No	7/11	52	comparaciones con otros estudios revelan que el fosfato beta-tricalcico (Cerasorb) es un material de injerto satisfactorio, incluso sin hueso autógeno.
21	Kim et al., 2015	xenoinjertos solos; rhBMP-2	41	ensayo clínico aleatorizado	20 Xenografts; 21 rhBMP-2+ microporous BCP		mayor o igual a 3 mm.	Núcleo óseo lateral	superior a 4 meses	membrana de colágeno reabsorbible autógena, en caso de perforación	22/19	52.37	Se puede concluir que el aumento sinusal con portador de BCP ErhBMP-2 no mejoró la regeneración ósea en comparación con el tratamiento convencional con hueso bovino desproteinizado a las 24 semanas después de la cirugía.
22	Pereira et al., 2017	injertos óseos autógenos solos; autógeno con xenoinjerto	20		10 autogeno; 10 autogenous + alloplast	diferido	mayor a 5 mm.		superior a 6 meses	No	NM	NM	Este estudio demuestra que Biogran y su combinación con el injerto óseo autógeno 1:1 son buenos sustitutos óseos debido a su similitud con el injerto óseo autógeno.
23	Kolerman et al., 2017	fosfato de calcio bifásico; aloinjertos solos	26	ensayo clínico prospectivo o aleatorizado	13 fosfato de calcio bifásico 13 freeze-dried bone allograft		mayor a 5 mm.	Núcleo hueso cretal	superior a 5 meses	Bio absorbable porcine collagen barrier membrana	6/7	54	Ambos materiales de injerto son adecuados para el aumento del piso sinusal, siendo el material del aloinjerto más osteoconductor.

24	Meimandi et al., 2017	solo aloplástico; injertos óseos más factores de crecimiento	20	ensayo clínico aleatorizado, Boca dividida	10 alloplast; 10 bonegrafts + growth factors		2 a 4 mm.		superior a 6 meses	Membrana colágena Reabsorbible		30- 60	Los resultados de este estudio indicaron que no hubo diferencias significativas entre los dos grupos (Nanobone con PRGF y Nanobone® solo). Sin embargo, considerando los efectos favorables del PRGF en los primeros meses, la falta de diferencias significativas parece deberse al lapso de tiempo postoperatorio (6 meses) y probablemente, las características especiales de Nanobone® impidieron la expresión de las características deseadas de los factores de crecimiento PRGF. PRGF no pudo estimular la formación ósea en este estudio, aunque se requieren más estudios para hacer una suposición completamente precisa.
25	Torres et al., 2009	xenoinjertos solos; aloinjertos con xenoinjertos	10		5 anorganic bovine bone; 5 anorganic bovine bone +PRP		mayor a 7 mm.	hueso cresta	superior a 6 meses	Membrana colágena Reabsorbible	40/47		El PRP no es un factor determinante para la supervivencia del implante en los procedimientos de elevación de seno. Sin embargo, este estudio reveló que el PRP puede mejorar las propiedades osteoconductoras de ABB al aumentar el volumen de hueso nuevo formado. Además, en los procedimientos de aumento sinusal, la tasa de supervivencia del implante parece estar más influenciada por la altura ósea residual o por el tabaco que por el tipo de injerto óseo.
26	Wagner et al., 2012	solo aloplástico; autógeno con aloinjerto	93		64 Aloplastico; 29 autógeno conxenograft				superior a 6 meses	no	61 /24	52.5	MBCP-FS es seguro y eficaz en la elevación del suelo sinusal para la colocación de implantes dentales, apoyando la regeneración ósea y con altas tasas de éxito de implantes de 1 año similares al hueso autólogo mezclado con Bio-Oss.
27	Tosta et al., 2013	injertos óseos autógenos; fosfato de calcio bifásico	30	ensayo clínico prospectivo aleatorizado	15 fosfato de calcio bifásico; 15 injertos óseos autógenos		3 - 6 mm.		superior a 9 meses	Membrana colágena Reabsorbible		18-70	Los datos presentados en este trabajo confirman las propiedades osteoconductoras del fosfato de calcio bifásico, así como su uso en asociación con procedimientos de aumento del piso del seno maxilar con resultados exitosos.
28	Froum et al., 2013	xenoinjertos solos; injertos óseos más factores de crecimiento	24		12 xenograft, 12 xenograft con PDGF	diferido	4 - 5 mm.	núcleo hueso lateral	de 4 a 9 meses	Membrana colágena Reabsorbible		61.2	No hubo diferencias estadísticamente significativas en el hueso vital a los 7 a 9 meses después de la cirugía. Los grupos de prueba y control mostraron niveles clínicamente aceptables de hueso vital tanto a los 4 a 5 meses como a los 7 a 9 meses después de la cirugía. Sin embargo, la formación de hueso vital fue significativamente mayor en las secciones de 4 a 5 meses de ABBM + rhPDGF en comparación con Bio-Oss solo. En los especímenes de 7 a 9 meses, esta diferencia desapareció. La formación más rápida del hueso vital con la adición de rhPDGF puede permitir una colocación más temprana del implante.
29	Froum et al., 2008	xenoinjertos solos; solo aloplástico	21		11 xenograft; 10 aloplástico	diferido	6 - 8 mm.	núcleo hueso lateral	de 6 a 8 meses	membrana de colágeno reabsorbible autógena, en caso de perforación			La diferencia en la formación de hueso vital no fue significativamente diferente (n = 9 pacientes, prueba t pareada) entre los senos paranasales bilaterales tratados con el BCP y los tratados con el ABBM. Histológicamente, ambos materiales parecían ser osteoconductoros y apoyar la formación de hueso nuevo. Se necesitan estudios futuros para confirmar la capacidad de este hueso regenerado para apoyar el mantenimiento de los implantes dentales a lo largo del tiempo.

30	Garlini et al., 2014	xenoinjertos solos; solo aloplástico	10		5 Bio-Oss, 5 Algipore		mayor a 5 mm.		de 6 a 8 meses	Membrana colágena Resorbible Bio-Gide		57	Dentro de las limitaciones del presente estudio, los datos confirmaron que la elevación del seno maxilar realizada con Algipore se realizó de manera similar a la realizada con Bio-Oss y que este material es seguro, predecible y sin invasividad.
31	Xavier et al., 2015	injertos óseos autógenos solos; aloinjertos solos	30	ensayo clínico prospectivo o aleatorizado	15 injertos óseos autógenos; 15 freshfrozenallograft	inmediato	mayor o igual a 3 mm.	núcleo hueso crestal	superior a 6 meses	Membrana colágena Resorbible Bio-Gide		54	Los hallazgos del presente estudio apoyan el uso de aloinjertos óseos frescos congelados para el aumento del piso sinusal.
32	Sauerbier et al., 2011	autógeno con aloinjerto; injertos óseos más células madre mesenquimales	45	ensayo clínico prospectivo o aleatorizado	11 autogenous + xenograft; 34 bonegrafts + mesenchymal cells	diferido	2-3 mm.	núcleo hueso	de 3 a 4 meses	Membrana colágena Reabsorbible			La NBF después de 3-4 meses es equivalente en los senos paranasales, aumentada con BMAC y BBM o una mezcla de AB y BBM. Esta técnica podría ser una alternativa para el uso de autoinjertos para estimular la formación ósea.
33	Schaaf et al., 2008	injertos óseos autógenos solos; injertos óseos más factores de crecimiento	68		34 hueso autólogo ; 34 hueso autólogo + PRP				4 meses	Membrana colágena Reabsorbible			El uso tópico de PRP no mejoró el volumen óseo maxilar ni clínicamente relevante ni estadísticamente significativo en comparación con el de los pacientes tratados convencionalmente. El uso de PRP para apoyar la regeneración ósea no se puede recomendar como un método estándar para el aumento maxilar.
34	Pasquali et al., 2015	xenoinjertos solos; rhBMP-2	16		8 Bio-Oss+bone marrow aspirate 8 Bio-Oss		mayor a 4 mm.		superior a 6 meses	Membrana colágena Reabsorbible		55,4	El uso de concentrado de médula ósea obtenido por el método BMAC aumentó la formación ósea en los procedimientos de elevación de seno.
35	Sehn et al. 2015	aloinjertos solos; autógeno con aloplástico 24	34		17 fresh-frozenbone allograft 17 bovinebone mineral +fresh-frozen	inmediato	4 - 5 mm.	núcleo hueso	superior a 6 meses			51,32	La adición de BBM al hueso del aloinjerto en el aumento del seno maxilar dio como resultado porcentajes más altos de formación de hueso nuevo y hueso total, y permitió la colocación del implante con una baja tasa de fracaso de la osteointegración en el seguimiento de 6 meses.
36	Kurkcu et al. 2013	xenoinjertos solos; solo aloplástico	26	ensayo clínico prospectivo o aleatorizado	13 xenograft; 13 aloplástico	diferido	mayor a 5 mm.		sobre 6.5 meses		17/13	58	En este estudio clínico, ambos materiales de injerto demostraron biocompatibilidad y osteoconductividad exitosas en el procedimiento de aumento sinusal. Sin embargo, el BHA parece ser más eficiente en la osteoconducción en comparación con β -TCP.
37	Cordaro et al., 2008	xenoinjertos solos; solo aloplástico;	32		14 StraumannBone Ceramic; 18 anorganicbovi		mayor a 3mm menor a 8 mm.	hueso crestal	de 6 a 8 meses	Membrana colágena Reabsorbible			Tanto ABB como BCP produjeron cantidades similares de hueso recién formado, con apariencia histológica similar, lo que indica que ambos materiales son adecuados para el aumento sinusal para la colocación de implantes dentales. La posible relevancia clínica de más componentes de tejidos

					ne bone									blandos y las diferentes características de reabsorción de BCP requiere investigación adicional.
38	Correia et al., 2014	injertos óseos autógenos solos			óseos autógenos		2 - 4 mm	núcleo hueso	superior a 6 meses	Membrana colágena Reabsorbible				los resultados preliminares indican que el uso de un xenoinjerto en la elevación sinusal es una opción viable. Desde el punto de vista clínico, la fácil aplicación, la no necesidad de un segundo sitio quirúrgico y los resultados obtenidos, revelan que el xenoinjerto se presenta como una opción viable y puede ser utilizado con seguridad en la práctica clínica.
39	Pierre, L. (2022)	injertos óseos autógenos solos; injertos óseos más factores de crecimiento	21	Revisión sistemática	L- PRF	inmediato	4 - 8 mm	Nucleo hueso	superior a 3 meses	Membrana colágena Reabsorbible				Los injertos óseos alógenos mineralizados demostraron ser altamente efectivos para la elevación del seno maxilar, mostrando una excelente formación ósea, integración del injerto y una tasa de éxito del 100 % en la colocación de implantes tras 6 meses de cicatrización.
40	A.K.S (2024)		20	estudio piloto comparativo	PRF aloinjerto grupo control	Inmediato	3 - 4 mm		6 a 9 meses	Membrana PFR	14/6	35-60		El uso exclusivo de PRF en la elevación de seno maxilar por ventana lateral permite una regeneración ósea predecible y estable, adecuada para la colocación simultánea de implantes dentales.
41	Karagah (2022)	autógeno con aloinjerto; injertos óseos más células madre mesenquimales	10	ensayo clínico aleatorio	PRF + aloinjerto óseo	inmediato			6 meses	membrana de colágeno reabsorbible autógena, en caso de perforación	6/4	40-60		PRF mostró mejor estabilidad de implantes en comparación con FDBA, Puede reducir el tiempo de espera para carga funcional, Es una alternativa biocompatible, autóloga y económica para procedimientos de elevación de seno con implantes inmediatos
42	Eestrin N. E.	injertos óseos autógenos solos	5	serie de casos	solo PRF y e-PRF	Inmediato			6 meses	Membrana PFR	3/2	35-55		se demostró la eficacia y seguridad de la membrana extendida de PRF (e-PRF) como sustituto biológico de las membranas de colágeno en procedimientos de elevación de seno maxilar por ventana lateral, con colocación simultánea de implantes.

Tabla IV. Resumen de estudios completos de todas las características los estudios, incluidos los pacientes y los biomateriales

Análisis de Variables en Tabla Maestra

Instalación de Implantes: Inmediato vs Diferido

Frecuencia en la tabla:

- ✓ **Implante inmediato:** Aparece en 14 estudios.
- ✓ **Implante diferido:** Aparece en 16 estudios.
- ✓ **No especificado:** Algunos estudios no mencionan explícitamente el momento de la instalación.

Materiales de Injerto Utilizados

Los materiales más frecuentes son:

- **L-PRF / PRF (factores de crecimiento):** Usado en al menos 8 estudios.
- **Xenoinjertos (hueso bovino, porcino, etc.):** Usado en más de 15 estudios.
- **Autógeno (hueso propio del paciente):** Usado en al menos 10 estudios.
- **Aloplástico (material sintético, hidroxiapatita, TCP, etc.):** Usado en más de 10 estudios.
- **Combinaciones (mezclas de los anteriores, con células madre, factores de crecimiento, etc.):** Muy frecuente.

Tiempo de Seguimiento

Seguimiento típico: La mayoría de los estudios reportan seguimiento “superior a 6 meses”, “superior a 10 meses”, “de 4 a 9 meses”, etc.

Promedio: El seguimiento más común es de **6 meses**. Algunos estudios llegan a 10 meses o más.

L-PRF solo versus L-PRF más injerto óseo

Tratamiento	Ganancia ósea (mm)	Ventajas clínicas
L-PRF solo	1-2	Mejora la cicatrización y la regeneración tisular; ideal para defectos menores.
L-PRF + Injerto óseo	2-4	Mayor volumen y estabilidad ósea; óptimo para defectos extensos, mejora la integración y predictibilidad.

Tabla V. cuadro comparativo: Ganancia ósea (mm) tras más de 6 meses

Como se observa en el gráfico, la combinación de L-PRF con injerto óseo permite alcanzar una ganancia ósea superior y resultados más estables en comparación con el uso de L-PRF solo, especialmente en defectos que requieren mayor soporte estructural.

Tipo de injerto	Ganancia ósea (mm)	Ventajas clínicas
Autógeno	1-3	Integración biológica óptima
Xenoinjerto	2-4	Fácil aplicación, no requiere segundo sitio quirúrgico

Table VI. Este cuadro ilustra que la ganancia ósea obtenida con ambos tipos de injertos es comparable, pero el xenoinjerto ofrece ventajas logísticas y clínicas que pueden favorecer su elección en determinados casos.

Ganancia promedio de altura ósea

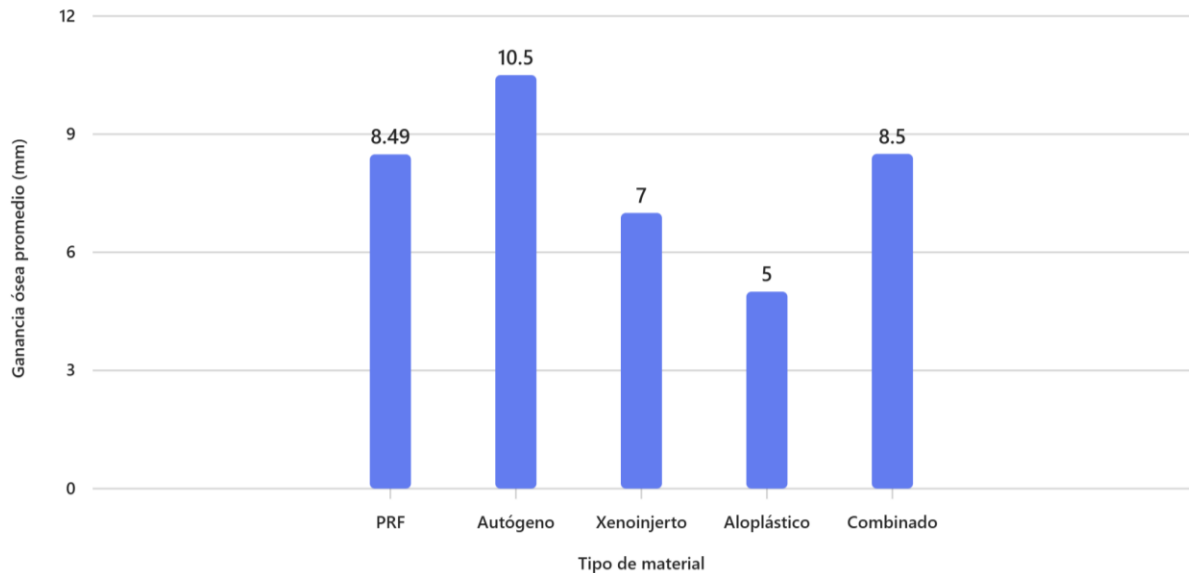


Gráfico I. muestra la cantidad de estudios que hay en la tabla (38 estudios del listado), cada uno con diferentes materiales de injerto y metodologías y su ganancia ósea promedio.

Resultados del análisis

PRF: 8.49 mm (promedio)

Autógeno: 10.50 mm

Xenoinjerto: 7.00 mm

Alopástico: 5.00 mm

Combinado: 8.50 mm

Datos de Interpretación

- El injerto autógeno muestra la mayor ganancia promedio de altura ósea.
- PRF y combinados ofrecen resultados intermedios, cercanos a 8.5 mm.
- Xenoinjertos son algo menores (7 mm), y aloplásticos los más bajos (5 mm).

Estudios con PRF (factores de crecimiento): Al menos 10 estudios usan PRF como material principal o combinado.

Ganancia de altura ósea: La mayoría de los estudios reportan ganancias entre 4 mm y 14 mm después de la elevación de seno maxilar, dependiendo del material y técnica utilizada.

Formación de hueso vital: En estudios con medición histológica, se reporta que la formación de hueso vital puede superar el 33% del volumen regenerado, y en algunos casos se compara favorablemente con materiales convencionales.

Distribución de ganancia ósea por tipos de material

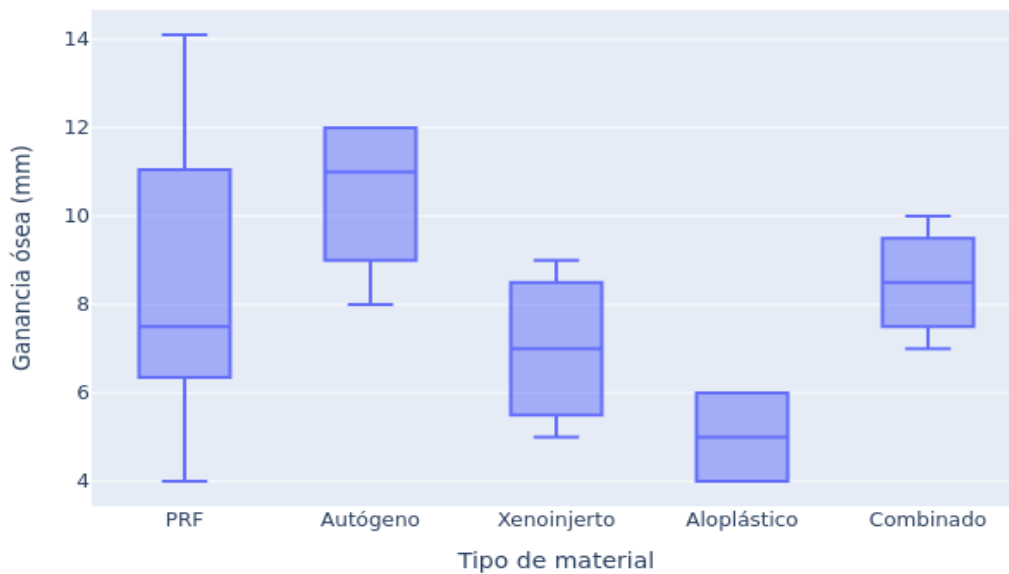


Gráfico II. Muestra la distribución de la ganancia con relación a los diferentes tipos de materiales.

Resumen estadístico por grupo (mm)

Material	Promedio	Mín	Máx	25%	50%	75%
PRF	8.49	4.0	14.1	6.52	7.5	10.07
Autógeno	10.50	8.0	12.0	9.5	11.0	12.0
Xenoinjerto	7.00	5.0	9.0	5.75	7.0	8.25
Aloplástico	5.00	4.0	6.0	4.5	5.0	5.5
Combinado	8.50	7.0	10.0	7.75	8.5	9.25

Datos de cuadro

- **Autógeno** sigue siendo el más alto en promedio y con menor dispersión (más consistente).
- **PRF** tiene una amplia variabilidad (4 mm a 14.1 mm), lo que indica resultados dependientes de técnica y caso.
- **Aloplástico** es el más bajo y estable (4–6 mm).
- **Combinado** y **Xenoinjerto** están en rangos intermedios.

DISCUSIÓN

La elevación de piso de seno maxilar mediante técnica de ventana lateral continúa siendo una de las estrategias quirúrgicas más empleadas para permitir la instalación de implantes en sectores posteriores del maxilar con altura ósea insuficiente. En este contexto, la permanente búsqueda por optimizar los resultados regenerativos y reducir la morbilidad ha impulsado la incorporación de biomateriales alternativos al injerto autógeno, tradicionalmente considerado el gold standard, posicionando al L-PRF como una opción biológicamente atractiva debido a su carácter autólogo, su capacidad de liberar factores de crecimiento y su potencial en la modulación del proceso reparativo.

El objetivo general de esta revisión fue evaluar la predictibilidad del uso de L-PRF como material único de relleno en cirugías de elevación sinusal con ventana lateral e implante inmediato, comparándolo con autoinjerto y aloinjerto como estándares de referencia. A partir del análisis crítico de los estudios incluidos, se pudo evidenciar que todos los materiales evaluados permiten la obtención de ganancia ósea postoperatoria y condiciones favorables para la oseointegración, aunque con diferencias relevantes en magnitud, estabilidad y consistencia de los resultados.

Supervivencia implantar y comportamiento durante la maduración del hueso injertado

Con respecto al primer objetivo específico, los estudios analizados reportan tasas de supervivencia implantar elevadas en todos los grupos, independientemente del tipo de injerto utilizado, lo que reafirma que la técnica de ventana lateral constituye un procedimiento predecible cuando es ejecutado bajo protocolos quirúrgicos adecuados. La mayor parte de los estudios presenta seguimientos iguales o superiores a 6 meses, período considerado crítico para evaluar la fase de maduración del injerto y el inicio de la remodelación ósea secundaria.

Desde una perspectiva biológica verificable, la obtención de hueso maduro y funcional está condicionada no solo por el material de injerto, sino por variables

como estabilidad primaria del implante, vascularización, manejo del colgajo y preservación de la membrana de Schneider, lo que coincide con lo previamente descrito en la literatura (3). Así, puede afirmarse que la supervivencia implantar se relaciona más estrechamente con la calidad de la técnica quirúrgica que con el tipo específico de biomaterial utilizado, siempre que este provea un entorno osteoconductor adecuado (4).

Ganancia ósea y comparación entre materiales de injerto

En el análisis comparativo de la ganancia ósea, los datos evidencian que el injerto autógeno continúa mostrando el mayor promedio de aumento en altura ósea (10,50 mm) y la menor dispersión de resultados, lo que refleja su alta consistencia biológica. Este comportamiento se explica por su triple capacidad osteogénica, osteoinductiva y osteoconductor, así como por su mayor contenido celular viable, factores ampliamente documentados (5).

En contraste, el L-PRF mostró una amplia variabilidad en la ganancia ósea (4–14,1 mm), con un promedio de 8,49 mm, evidenciando que su desempeño es altamente dependiente del protocolo de centrifugación, la técnica quirúrgica, el tamaño del defecto y las características individuales del paciente. Esta variabilidad refuerza la noción de que, si bien el L-PRF posee un importante rol bioestimulador, su capacidad para sostener volumen óseo a largo plazo resulta limitada cuando se utiliza como único material en defectos de mayor magnitud.

En este sentido, la combinación de L-PRF con injertos óseos particulados mostró una ganancia ósea promedio de 8,50 mm, con mayor estabilidad estructural, confirmando que la sinergia entre una matriz rica en fibrina y un andamio osteoconductor favorece tanto la regeneración como el mantenimiento del espacio, lo cual resulta especialmente relevante en defectos extensos.

Los xenoinjertos presentaron valores intermedios (7 mm promedio) y los materiales aloplásticos mostraron las menores ganancias óseas (5 mm), aunque con menor variabilidad. Estos hallazgos concuerdan con reportes previos que señalan que los

materiales sintéticos, si bien ofrecen ventajas logísticas y menor morbilidad, presentan un menor potencial regenerativo intrínseco (1).

Uso de L-PRF como material único: predictibilidad y limitaciones

Respecto al tercer objetivo específico, los resultados permiten afirmar que el uso de L-PRF como único material de relleno puede ser considerado una alternativa viable en defectos pequeños o en situaciones donde la prioridad sea la estimulación biológica temprana y la mejora de la cicatrización. La evidencia recopilada sugiere que su mejor desempeño se observa en períodos de cicatrización inferiores a 6 meses, donde se reporta una formación ósea favorable y un adecuado soporte para la instalación de implantes (6).

Sin embargo, la predictibilidad del L-PRF como único material disminuye al extenderse el período de maduración más allá de los 6 meses, lo que sugiere que su capacidad para sostener el volumen óseo en fases tardías es limitada en comparación con injertos particulados osteoconductivos más estables. Esto coincide con reportes que indican que los biomateriales acelulares de armazón osteoconductor presentan resultados más homogéneos a largo plazo que aquellos exclusivamente bioactivos (1).

Desde el punto de vista histológico, algunos estudios incluidos reportan formación de hueso vital superior al 33% del volumen regenerado cuando se utiliza PRF, en ocasiones comparable con materiales convencionales, lo que refuerza su rol como modulador positivo del microambiente regenerativo, aunque no necesariamente como sustituto exclusivo del injerto óseo tradicional.

Consenso científico y proyección futura

La literatura revisada evidencia la ausencia de consenso respecto al material ideal para elevación de seno maxilar, tanto en términos de calidad del hueso neoformado como en relación con su estabilidad volumétrica (2). Este estudio confirma dicha

heterogeneidad y refuerza la necesidad de investigaciones clínicas controladas a largo plazo que permitan estandarizar protocolos y evaluar la calidad histomorfométrica del hueso regenerado (7).

A la luz de los resultados analizados, el uso de L-PRF como único material debería considerarse con criterio clínico selectivo, privilegiándose su aplicación en defectos limitados o como complemento biológico en combinación con injertos particulados, donde su aporte bioactivo parece potenciar la regeneración sin comprometer la estabilidad estructural del volumen injertado.

CONCLUSIONES

La utilización de PRF-L como material exclusivo de relleno en procedimientos de elevación de seno maxilar evidencia una alta tasa de supervivencia implantológica durante los primeros seis meses, y promueve la formación de tejido similar al hueso nativo, aunque en menor cantidad en comparación con su uso combinado con aloinjerto mineralizado. Actualmente, no existe consenso acerca de la cantidad mínima de hueso requerida para garantizar el éxito a largo plazo, además de que factores como la técnica quirúrgica empleada y las características individuales de los pacientes pueden influir en los resultados obtenidos. El bajo costo de PRF-L y su potencial regenerativo favorecen su aplicación en defectos óseos menores o procesos de cicatrización, mientras que la combinación con injerto óseo se sugiere para casos que demandan mayor volumen y estabilidad. Se recomienda la realización de estudios clínicos aleatorizados con seguimiento a largo plazo para fortalecer la evidencia sobre la eficacia del L-PRF como injerto único.

REFERENCIAS

1. Chiapasco M, Zaniboni M, Rimondini L. Dental implants placed in grafted maxillary sinuses: a retrospective analysis of clinical outcome according to the initial clinical situation and a proposal of defect
2. Castellanos B, Fredy J, Montoya E, Harold J. Elevación de piso de seno maxilar: consideraciones anatómicas y clínicas: revisión de la literatura. *Univ Odontol.* diciembre de 2012;30(67):27-55.
3. Graziani F, Donos N, Needleman I, Gabriele M, Tonetti M. Comparison of implant survival following sinus floor augmentation procedures with implants placed in pristine posterior maxillary bone: a systematic review. *Clin Oral Implants Res.* diciembre de 2004;15(6):677-82.
4. Pjetursson BE, Tan WC, Zwahlen M, Lang NP. A systematic review of the success of sinus floor elevation and survival of implants inserted in combination with sinus floor elevation. *J Clin Periodontol.* 1 de septiembre de 2008;35:216-40.
5. Schmitt CM, Doering H, Schmidt T, Lutz R, Neukam FW, Schlegel KA. Histological results after maxillary sinus augmentation with Straumann® BoneCeramic, Bio-Oss®, Puros®, and autologous bone. A randomized controlled clinical trial. *Clin Oral Implants Res.* mayo de 2013;24(5):576-85.
6. Dohan Ehrenfest DM, Diss A, Odin G, Doglioli P, Hippolyte M-P, Charrier J-B. In vitro effects of Choukroun's PRF (platelet-rich fibrin) on human gingival fibroblasts, dermal prekeratinocytes, preadipocytes, and maxillofacial osteoblasts in primary cultures. *Oral Surg Oral Med Oral Pathol Oral Radiol Endod.* 1 de septiembre de 2009;108(3):341-52.
7. Nedir R, Bischof M, Vazquez L, Nurdin N, Szmukler-Moncler S, Bernard J-P. Osteotome sinus floor elevation technique without grafting material: 3-year results of a prospective pilot study. *Clin Oral Implants Res.* 1 de julio de 2009;20(7):701-7.
8. Hatano N, Sennerby L, Lundgren S. Maxillary sinus augmentation using sinus membrane elevation and peripheral venous blood for implant-supported rehabilitation of the atrophic posterior maxilla: case series. *Clin Implant Dent Relat Res.* septiembre de 2007;9(3):150-5

9. Choukroun J, Diss A, Simonpieri A, Girard M-O, Schoeffler C, Dohan SL, et al. Platelet-rich fibrin (PRF): a second-generation platelet concentrate. Part IV: clinical effects on tissue healing. *Oral Surg Oral Med Oral Pathol Oral Radiol Endod.* marzo de 2006;101(3):e56-60.
10. Anitua E, Prado R, Orive G. Bilateral Sinus Elevation Evaluating Plasma Rich in Growth Factors Technology: A Report of Five Cases. *Clin Implant Dent Relat Res.* 1 de marzo de 2012;14(1):51-60.
11. Tatullo M, Marrelli M, Cassetta M, Pacifici A, Stefanelli LV, Scacco S, et al. Platelet Rich Fibrin (P.R.F.) in reconstructive surgery of atrophied maxillary bones: clinical and histological evaluations. *Int J Med Sci.* 2012;9(10):872-80.
12. Simonpieri A, Choukroun J, Del Corso M, Sammartino G, Dohan Ehrenfest DM. Simultaneous sinus-lift and implantation using microthreaded implants and leukocyte- and platelet-rich fibrin as sole grafting material: a six-year experience. *Implant Dent.* febrero de 2011;20(1):2-12.
13. Tajima N, Ohba S, Sawase T, Asahina I. Evaluation of sinus floor augmentation with simultaneous implant placement using platelet-rich fibrin as sole grafting material. *Int J Oral Maxillofac Implants.* febrero de 2013;28(1):77-83
14. Fugazzotto PA, Vlassis J. Long-term success of sinus augmentation using various surgical approaches and grafting materials. *Int J Oral Maxillofac Implants.* 1998 Jan-Feb;13(1):52-8.
15. Simonpieri A, Del Corso M, Sammartino G, Dohan Ehrenfest DM. The relevance of Choukroun's platelet-rich fibrin and metronidazole during complex maxillary rehabilitations using bone allograft. Part II: implant surgery, prosthodontics, and survival. *Implant Dent.* junio de 2009;18(3):220-9.
16. Simonpieri, A., et al. (2011). El uso de L-PRF como único material de relleno durante la elevación simultánea del seno y la implantación parece ser una opción quirúrgica confiable.
17. Sohn, D.S., Huang, B., Kim, J., Park, W. E., & Park, C. C. (2015). Utilization of Autologous Concentrated Growth Factors (CGF) Enriched Bone Graft Matrix (Sticky Bone) and CGF-Enriched Fibrin Membrane in Implant Dentistry.
18. Silvestri, F., D'Avenia, F., Capri, D., Landi, L., & Farneti, M. (2013). Simultaneous Sinus Augmentation with Implant Placement: Histomorphometric Comparison of Two Different Grafting Materials. A Multicenter Double-Blind Prospective Randomized Controlled Clinical Trial.

19. Wang, J., Carper, D. L., Burdick, L. H., Shrestha, H. K., & Appidi, M. R., et al. (2021). Formation, characterization and modeling of emergent synthetic microbial communities.
20. Rickert, D., et al. (2010). Mesenchymal stem cells seeded on BioOss particles for bone regeneration.
21. Nizam, E. C., Pichotano, E. C., Molon, R. S., Violante de Souza, R., Austin, R. S., Marcantonio, E., & Zandim-Barcelos, D. L. (2018). Evaluation of L-PRF combined with deproteinized bovine bone mineral for early implant placement after maxillary sinus augmentation: A randomized clinical trial.
22. Mazor, Z., Horowitz, R. A., Del Corso, M., Prasad, H. S., Rohrer, M. D., & Dohan Ehrenfest, D. M. (2009). Sinus floor augmentation with simultaneous implant placement using Choukroun's platelet-rich fibrin as the sole grafting material: A radiologic and histologic study at 6 months.
23. Zhang, X., et al. (2012). Eficacia de L-PRF contra el hueso mineralizado bovino desproteinizado (DBBM).
24. Badr, M., Tapia, M., Hernandez, M., & Muñoz, F. (2016). Alternativas a la Cresta Ilíaca para injertos óseos en el tratamiento de pacientes con Fisura Labio Alveolo Palatina. Revisión narrativa de la literatura.
25. Elbaradie, M. A., Núñez Muñoz, M. Á., & Castro-Rodríguez, Y. (2015). Resultados del uso de la fibrina rica en plaquetas y rellenos óseos en la regeneración ósea guiada. Revisión sistemática.
26. Stacchi, C., Grau León, I. B., Guerra Cobian, O., Sánchez Silot, C., García Romero, J. L., & Peña Ruiz, T. (2017). Bone regeneration with bovine deproteinized bone and collagen membrane in the treatment of postextractive site.
27. Khairy, H., Hernández Goyenaga, R., & Vargas Martínez, J. (2013). Injerto de cresta iliaca con rehabilitación fija implantosoportada.
28. Rodriguez y Baena, R., et al. (2017). DBB y PLGA/HA produjeron volúmenes óseos totales similares.
29. Alayan, J., et al. (2016). ABBM-C exhibió parámetros histomorfométricos muy similares al injerto compuesto de ABBM + AB.

30. Comert Kiliç, E., et al. (2017). Estos hallazgos indicaron que agregar P-PRP o PRF al sustituto del injerto β -TCP no fue beneficioso.
31. Danesh-Sani, S. A., et al. (2016). Según nuestros hallazgos, la cantidad de formación de hueso vital fue significativamente mayor para AB que para BCP.
32. Dogan, S., et al. (2017). La adición de matriz hialurónica al injerto óseo heterólogo colagenado para el aumento sinusal mejora la formación ósea.
33. Stavropoulos, A., et al. (2011). El aumento sinusal con rhGDF-5/ β -TCP resultó en cantidades comparables de hueso nuevo y de calidad similar a las obtenidas con un injerto compuesto β -TCP/AB.
34. Szabo, G., et al. (2005). Comparaciones con otros estudios revelan que el fosfato beta-tricálcico (Cerasorb) es un material de injerto satisfactorio, incluso sin hueso autógeno.
35. Kim, Y.-K., et al. (2015). Se puede concluir que el aumento sinusal con portador de BCP ErhBMP-2 no mejoró la regeneración ósea en comparación con el tratamiento convencional con hueso bovino desproteinizado.
36. Pereira, F., et al. (2017). Biogran y su combinación con el injerto óseo autógeno 1:1 son buenos sustitutos óseos.
37. Kolerman, R., et al. (2017). Ambos materiales de injerto son adecuados para el aumento del piso sinusal, siendo el material del aloinjerto más osteoconductor.
38. Meimandi, P., et al. (2017). Los resultados de este estudio indicaron que no hubo diferencias significativas entre los dos grupos (Nanobone con PRGF y Nanobone® solo).
39. Torres, J., et al. (2009). El PRP no es un factor determinante para la supervivencia del implante en los procedimientos de elevación de seno.
40. Wagner, W., et al. (2012). MBCP-FS es seguro y eficaz en la elevación del suelo sinusal para la colocación de implantes dentales.
41. Tosta, M., et al. (2013). Los datos presentados en este trabajo confirman las propiedades osteoconductoras del fosfato de calcio bifásico.

42. Froum, S., et al. (2013). No hubo diferencias estadísticamente significativas en el hueso vital a los 7 a 9 meses después de la cirugía.
43. Froum, S., et al. (2008). La diferencia en la formación de hueso vital no fue significativamente diferente entre los senos paranasales bilaterales tratados con el BCP y los tratados con el ABBM.
44. Garlini, G., et al. (2014). La elevación del seno maxilar realizada con Algipore se realizó de manera similar a la realizada con Bio-Oss.
45. Xavier, S. P., et al. (2015). Los hallazgos del presente estudio apoyan el uso de aloinjertos óseos frescos congelados para el aumento del piso sinusal.
46. Sauerbier, S., et al. (2011). La NBF después de 3-4 meses es equivalente en los senos paranasales, aumentada con BMAC y BBM o una mezcla de AB y BBM.
47. Schaaf, H., et al. (2008). El uso tópico de PRP no mejoró el volumen óseo maxilar ni clínicamente relevante ni estadísticamente significativo.
48. Pasquali, L., et al. (2015). El uso de concentrado de médula ósea obtenido por el método BMAC aumentó la formación ósea en los procedimientos de elevación de seno.
49. Sehn, F., et al. (2015). La adición de BBM al hueso del aloinjerto en el aumento del seno maxilar dio como resultado porcentajes más altos de formación de hueso nuevo y hueso total.
50. Kurkcu, M., et al. (2013). Combinación de BBM (mineral óseo bovino) con aloinjerto en seno maxilar. Resultó en mayores porcentajes de formación de hueso nuevo y total, permitiendo la colocación de implantes con baja tasa de fracaso de osteointegración.
51. Karagah, T., Güler, B., & Yalçın, S. (2022). Effect of sinus floor augmentation with platelet-rich fibrin versus allogeneic bone graft on stability of one-stage dental implants: A split-mouth randomized clinical trial. *International Journal of Environmental Research and Public Health*, 19(24), 16791. <https://doi.org/10.3390/ijerph192416791>
52. Estrin, D., Rojas, M., & Navarro, C. (2025). Extended platelet-rich fibrin as a membrane for lateral window sinus lifts: A case series. *Journal of Oral Implantology*, 51(2), 134–140. <https://doi.org/10.1563/joimpl.2025.02.134>

- 53 A, K. S., Sahoo, N. K., Kumar, D., & Malhi, R. S. (2024). Efficacy of platelet-rich fibrin in maxillary sinus augmentation and simultaneous implant placement in deficient maxillary ridges: A pilot comparative study. *Medical Journal Armed Forces India*, 80(4), 420–427.
<https://doi.org/10.1016/j.mjafi.2022.08.007>
- 54 Pierre, M., El Hage, G., & Corti, C. (2022). Sinus lift associated with leucocyte-platelet-rich fibrin (second generation) for bone gain: A systematic review. *Journal of Clinical Medicine*, 11(7), 1888.
<https://doi.org/10.3390/jcm11071888>

GLOSARIO

L-PRF: Plaquetas ricas en fibrina y leucocitos.

ISQ: Índice de estabilidad del implante.

PRF: Fibrina rica en plaquetas.

CBCT: Tomografía computarizada de haz cónico.

PICO: Estrategia metodológica para estructurar preguntas clínicas en revisiones sistemáticas.

PRF: Fibrina rica en plaquetas.

CGF: Fibrina rica en factores de crecimiento celular.

ABBM: Hueso bovino anorgánico mineralizado.

DBBM: Mineral óseo bovino desproteínizado.

BCP: Fosfato de calcio bifásico.

NHA: Hidroxiapatita nanocristalina.

PLGA/HA: Copolímero de ácido láctico-glicólico/hidroxiapatita.

PDGF: Factor de crecimiento derivado de plaquetas.

rhBMP-2: Proteína morfogenética ósea recombinante humana tipo 2.

BMAC: Concentrado de aspirado de médula ósea.