



**MOTIVOS DE INDICACIÓN DE LA TOMOGRAFÍA COMPUTARIZADA CONE BEAM EN NIÑOS Y ADOLESCENTES Y SU RELACIÓN CON LOS RESULTADOS RADIOGRÁFICOS OBSERVADOS, CLÍNICA DE ODONTOLOGÍA PEDIÁTRICA Y DEL ADOLESCENTES, VALPARAÍSO CHILE 2009-2017**

Trabajo de investigación  
requisito para optar al  
título de especialista en Odontopediatría

Residente: Dr. Antonio Alejandro Parra Vega  
Docente Guía: Dr. Juan Eduardo Onetto Calvo

2019

## **AGRADECIMIENTOS**

### ***A mi familia***

*Por su apoyo incondicional, por sus consejos, sus valores, por impulsarme a que siempre cumpla con mis objetivos y que me han permitido ser la persona que soy, pero por sobre todo por ese amor infinito que me han hecho sentir siempre.*

### ***A Dra. María Teresa Flores y Dr. Juan Eduardo Onetto***

*por su confianza, tiempo, dedicación y apoyo diario en las labores académicas, y sin duda por esa pasión y convicción que inspira y que te alienta a ser mejor.*

### ***A mis compañeras***

*Porque sin duda el compartir estos dos años con ellas fue un privilegio, el cual me llevo a ser un mejor profesional, pero más importante aún, a ser una mejor persona.*

### ***A las asistentes***

*Porque con el paso del tiempo se transformaron en mis amigas, y fueron un pilar fundamental en mi periodo de formación.*

*A todo el grupo clínica vasca, infinitas gracias, son un grupo humano hermoso y muy valioso del cual me siento orgulloso de haber sido parte*

## ÍNDICE

I. INTRODUCCIÓN .....	1
II. MARCO TEÓRICO.....	2
GENERALIDADES.....	2
VENTAJAS .....	3
DESVENTAJAS.....	4
Principios para el uso seguro de la Tomografía computarizada CONE-BEAM, elaborado por el Consejo de Asuntos Científicos de la Asociación Dental Americana (ADA).....	4
II.1. ASPECTOS CLÍNICOS Y PAUTAS .....	5
II.2. DIRECTRICES EN RELACIÓN A LA DOSIS DE RADIACIÓN Y RIESGO .....	6
II.3. CRITERIOS DE REFERENCIA E INDICACIÓN DE LA CBCT EN ODONTOPEDIATRÍA (COMISIÓN EUROPEA DE PROTECCIÓN RADIOLÓGICA, PROYECTO DIMITRA .....	7
3.1. APLICACIONES LOCALIZADAS .....	7
3.1.1. EVALUACIÓN DE DIENTES NO ERUPCIONADOS .....	7
3.1.2. DIENTES SUPERNUMERARIOS.....	9
3.1.3. REABSORCIÓN EXTERNA EN RELACIÓN A UN DIENTE NO ERUPCIONADO .....	9
3.1.3. ANOMALIAS DENTALES .....	10
3.1.4. LABIO Y/O PALADAR HENDIDO .....	10
3.1.5. EVALUACIÓN DE LA ENFERMEDAD PERIAPICAL.....	11
3.1.6. PATOLOGÍA ÓSEA .....	11
3.1.7. TRAUMA DENTOALVEOLAR.....	12
3.2. APLICACIONES GENERALIZADAS DE CBCT PARA LA DENTICIÓN EN DESARROLLO .....	13
3.2.1. PLANIFICACIÓN QUIRÚRGICA, AUTOTRANSPLANTE .....	14
3.2.2. SÍNDROMES.....	15
4. USOS DE CBCT EN NIÑOS Y JÓVENES .....	15
III. OBJETIVOS .....	16
Objetivo general.....	16
Objetivos específicos.....	16
IV. MATERIALES Y MÉTODO .....	17
Tipo de estudio.....	17
Universo-muestra.....	17
Criterios de inclusión.....	17

Criterios de exclusión .....	17
Muestra .....	17
Unidad de análisis .....	17
VARIABLES OPERACIONALES .....	18
Recolección de datos.....	20
Selección de registros clínicos y radiográficos .....	20
Evaluación de registros clínicos y radiografías.....	20
Tabulación de datos .....	20
V.RESULTADOS .....	21
VI.DISCUSIÓN .....	24
Protocolo indicación CBCT en niños y adolescentes .....	27
VII.CONCLUSIÓN.....	28
VIII. RESUMEN .....	29
IX. SUGERENCIAS .....	30
X. BIBLIOGRAFÍA.....	31
XI.ANEXOS.....	41

## I. INTRODUCCIÓN

La tomografía computarizada CONE BEAM (CBCT) se ha convertido en una modalidad de imagen ampliamente utilizada, tanto en la atención pública como privada, (Hidalgo Rivas 2014). Aunque originalmente su uso estaba destinado a la planificación de implantes odontológicos, la tomografía computarizada CONE BEAM se utiliza cada vez más en todas las ramas de la odontología, incluidas las pediátricas (EUROPEAN COMMISSION 2012, Kapila et al 2011, Hidalgo Rivas 2014).

El proyecto europeo DIMITRA (imágenes pediátricas dentomaxilofaciales: una investigación sobre los riesgos inducidos por la radiación a dosis bajas), que tiene como objetivo desarrollar recomendaciones específicas para el paciente y orientadas a la indicación, para el uso justificado de CBCT en odontología pediátrica, propone pasar de ALARA (tan bajo como sea razonablemente posible) y ALADA (tan bajo como diagnóstico aceptable), hacia ALADAIP (tan bajo como sea aceptable desde el punto de vista de la indicación y específico del paciente). (Jaju PP, Jaju SP. 2015)

Los principios básicos para el uso de CBCT dental se publicaron diez años después de que estos dispositivos formaran parte de las imágenes dentomaxilofaciales, tanto por la Academia Americana de Radiología Oral y Maxilofacial, como por la Academia Europea de Radiología Dental y Maxilofacial (EADMFR). (Carter L. et al 2008, Horner K. et al 2009). Poco después, el proyecto SEDENTEXCT preparó directrices basadas en evidencia para el uso de CBCT en radiología dental y maxilofacial, la cual se publicó oficialmente como directriz europea en el año 2012: Protección radiológica n.º 172 [EUROPEAN COMMISSION 2012].

Todos los exámenes CBCT deben justificarse de forma individual, demostrando que los beneficios potenciales para los pacientes superan los posibles riesgos y deberían también agregar nueva información que contribuya al manejo del paciente, en el proceso de justificación, es esencial que la selección de CBCT dental se base en la historia individual del paciente y un examen clínico exhaustivo. El uso "rutinario" de CBCT dental en pacientes basado en un enfoque generalizado en lugar de la prescripción individual es inaceptable (EUROPEAN COMMISSION 2012), debido a esto el uso apropiado en odontología pediátrica es esencial y requiere que se preste especial atención a la justificación y optimización, tomando en cuenta también que la exposición a la radiación en niños y jóvenes (adolescentes), se asocia con mayor riesgo de efectos estocásticos.

Sin embargo, el uso de la Tomografía computarizada CONE BEAM en la odontología pediátrica sigue siendo un punto sensible, los informes mencionan recomendaciones inconsistentes e insuficientes para reducir estas dosis en niños y adolescentes, y hasta ahora los protocolos orientados a la indicación y justificación en Odontopediatría no se han desarrollado completamente. (Hidalgo-Rivas JA, et al. 2014). Además, la literatura existente relacionada con los usos potenciales de CBCT en niños y adolescentes, posee discreta evidencia con respecto a su frecuencia de uso y de cómo se está utilizando dentro de sus diferentes aplicaciones clínicas en la práctica cotidiana. (Hidalgo-Rivas JA, et al. 2014)

## II. MARCO TEÓRICO

### GENERALIDADES

La atención dental tiene como objetivo mejorar y preservar la salud oral de los pacientes y reducir al mínimo los riesgos relacionados con ésta. Como principio general, las radiografías deberíamos indicarla solo cuando existe seguridad en la entrega de información adicional que no es clínicamente evidente, la cual nos permitirá confirmar nuestra hipótesis diagnóstica y planificar un tratamiento, la Academia Americana de Radiología Oral y Maxilofacial postula dos principios básicos en relación a los exámenes radiográficos, primero, utilizar el criterio del profesional al momento de seleccionar las imágenes necesarias, según las necesidades individuales de cada paciente, esto solo puede definirse una vez que el profesional ha revisado cuidadosamente el historial médico y dental, evaluando también el motivo de consulta y por último, pero no menos importante, haber revisado clínicamente al paciente, en segundo lugar, usar una dosis de radiación tan baja como sea posible (ALARA), pero nunca tan baja, donde la imagen obtenida no nos permita realizar un diagnóstico adecuado y finalmente, si existen alternativas al uso de radiación ionizante, estas deben ser consideradas. (American Academy of Oral and Maxilofacial Radiology 2012).

Las radiografías intraorales, panorámicas y cefalométricas son las técnicas de imagen tradicionales en la radiología dentomaxilofacial (DMFR), las cuales nos entregan solo imágenes bidimensionales (2D) de los tejidos duros orales, (Boeddinghaus R, Whyte A. 2008; Suomalainen A, Pakbaznejad Esmaeili E, Robinson S. 2015), estas imágenes radiográficas se han utilizado en odontología durante décadas, sin embargo, la región maxilofacial incluye una anatomía 3D bastante compleja en la que las modalidades dentales tradicionales no proporcionan una visualización óptima de las estructuras superpuestas en una sola proyección, (dimensión vestíbulo palatino y vestíbulo lingual).

Como en muchos campos de la radiología, los avances tecnológicos han llevado a la introducción de nuevas técnicas, es así como nace la tomografía computarizada con haz de cono (CBCT), la cual se introdujo en odontología a finales de la década de 1990 (Mozzo et al., 1998; Arai et al., 1999). El continuo desarrollo tecnológico de estos dispositivos, junto con una reducción del costo tanto para el clínico como para el paciente, han hecho que la CBCT sea cada vez más accesible (Boeddinghaus & Whyte, 2008, Scarfe & Farman, 2008), además, las ventajas de la CBCT sobre la tomografía computarizada (TC), y las imágenes panorámicas e intraorales convencionales han resultado en un aumento significativo en sus aplicaciones dentro de las imágenes dentomaxilofaciales (DMFR) (Hechler, 2008, De Vos et al., 2009, Kau et al., 2009, Miracle y Mukherji, 2009, Shintaku et al., 2009, Kapila et al., 2011). Esta tecnología se introdujo comercialmente en Europa en 1999. (ScarfeWC, Li Z, et al. 2012; Scarfe WC, Farman AG. 2008).

Las imágenes que nos entrega la CBCT han cambiado la forma de abordar muchas situaciones clínicas y muchas evaluaciones que se realizaron previamente utilizando la tomografía computarizada convencional, hoy en día se realizan con la CBCT (European commission 2012). En otras situaciones clínicas, donde actualmente se solicitan varias radiografías convencionales, la CBCT puede convertirse en la técnica de elección (Larson, 2012), sin embargo, todavía hay una

falta de evidencia que respalde el uso basado en evidencia de CBCT en la práctica clínica (Kim et al. 2009, European Commission, 2012).

A continuación, se enumeran ventajas y desventajas que presenta la tomografía computarizada CONE BEAM de acuerdo a una revisión sistemática de la literatura (De Vos W, Casselman J, Swennen GR. 2009)

## **VENTAJAS**

- La precisión geométrica de la imagen aumenta, haciéndola más similar al paciente, más precisa y sin distorsiones.
- Elimina la ampliación, superposición y distorsión de las estructuras.
- Es posible evaluar la imagen desde los tres planos.
- Las imágenes CBCT permiten realizar cortes transversales específicos y localizados para evaluar áreas de interés clínico.
- Utilizando la tecnología CBCT, es posible reproducir varios tipos de imágenes radiográficas y construir modelos de estudio a partir de una sola exploración.
- La reorientación de las imágenes es posible.
- Permite con facilidad la identificación de hitos y presenta alta precisión de las imágenes superpuestas.
- Mediante el uso de la CBCT, se demostró una menor variabilidad y una mayor reproducibilidad de las mediciones transversales en comparación con las imágenes 2D convencionales, también se informó que las imágenes obtenidas a través de la CBCT son más confiables y ofrecen una vista sin obstrucciones para el diagnóstico de las discrepancias transversales del maxilar superior.
- La CBCT puede evaluar con precisión el tamaño de los dientes no erupcionados, las dimensiones óseas e incluso las mediciones antropométricas de tejidos blandos.
- El ajuste fino de la posición de la cabeza no es esencial para la CBCT.
- El uso de CBCT mejora enormemente la evaluación de los caninos impactados y ofrece información completa.
- La detección de la reabsorción radicular producto de un diente no erupcionados (caninos impactados u/o supernumerarios) es altamente precisa utilizando la CBCT.

## DESVENTAJAS

- La cantidad de radiación generada es la mayor controversia sobre el uso de CBCT en imágenes dentales, si bien la dosis de radiación de la CBCT es más baja que la TC médica convencional, todavía es más alta que la de un cefalograma 2D.
- Presenta dificultad para diferenciar tejidos blandos en la imagen, debido a la mala resolución de bajo contraste en comparación con la TC médica.
- Un método adecuado para digitalizar y analizar imágenes radiográficas en 3D todavía no se ha mejorado.
- La identificación de puntos de referencia en las vistas coronal, sagital y axial de la CBCT requiere más tiempo para seleccionar cuidadosamente el mejor corte.
- La precisión diagnóstica para la detección de caries con la CBCT es menor que con las radiografías periapicales convencionales. (no está indicada)

Desde que los dispositivos CBCT se introdujeron comercialmente en los Estados Unidos en 2001, los dentistas han comenzado a usar esta técnica en cantidades crecientes, sin embargo, aunque esta tecnología ha avanzado rápidamente a lo largo del tiempo, se han expresado inquietudes, sobre si la información adquirida con imágenes CBCT justifica el riesgo de exposición adicional, así como sobre si el nivel de capacitación, educación y experiencia requerida para indicar e interpretar el conjunto de datos que entrega la CBCT es suficiente. (Horner K. et al 2009). Por ello el consejo de asuntos científicos de la asociación dental americana (ADA), genero principios básicos para la utilización de CBCT.

### **Principios para el uso seguro de la Tomografía computarizada dental y maxilofacial CONE-BEAM, elaborado por el Consejo de Asuntos Científicos de la Asociación Dental Americana (ADA).**

Tabla n° 1

Las imágenes CBCT deben indicarse solo después de una revisión de la salud del paciente, la realización de un examen clínico completo y una revisión del historial de imágenes.
Las imágenes radiográficas CBCT deben realizarse, solo después de la justificación profesional, de que los beneficios clínicos potenciales y el rendimiento diagnóstico, superarán los riesgos asociados en la exposición a la radiación ionizante, también deben indicarse y justificarse clínicamente de manera adecuada, y absolutamente no deben realizarse con fines de detección. Consideraciones adicionales se deben tener en cuenta antes de la indicación en niños y adolescentes, debido a su alta radio sensibilidad, teniendo un riesgo más prolongado de desarrollar cánceres inducidos por la radiación.
La CBCT debe considerarse como un complemento de las imágenes orales estándar, para el diagnóstico, control y tratamiento de las enfermedades orales o el manejo de estas, cuando en el proceso de toma de decisiones del profesional, éste determina que las estructuras anatómicas

orales de interés no pueden ser capturadas adecuadamente por medio de las radiografías convencionales.

De acuerdo con el principio "tan bajo como sea razonablemente posible" (ALARA), la dosis de radiación para pacientes dentales, debe optimizarse para lograr el nivel práctico más bajo necesario para abordar una situación clínica específica, minimizando también la dosis a otras estructuras (realizar imágenes con la menor cantidad de radiación necesaria para proporcionar una calidad de imagen adecuada).

Los operadores de CBCT deben tomar todas las precauciones para reducir la dosis de radiación y garantizar la seguridad tanto del paciente como la del profesional durante la obtención de imágenes CBCT.

Un examen de CBCT debe ser prescrito por un dentista que tenga la capacitación y educación adecuada en imágenes CBCT, incluida la comprensión de la importancia de la indicación de la CBCT y los hallazgos radiográficos que esta nos entrega.

Los dentistas deben usar el juicio profesional en la prescripción y el rendimiento de los exámenes CBCT, consultando las recomendaciones de las guías CBCT disponibles, considerando la situación clínica específica y las necesidades del paciente individual, dado el desarrollo y la investigación en curso en esta tecnología, los dentistas deben mantenerse al tanto de la literatura científica y aplicar un enfoque basado en la evidencia y la ciencia para el uso de CBCT.

Esta declaración de asesoramiento requiere que las agencias apropiadas dentro de la ADA y la comunidad dental en general, desarrollen e implementen recomendaciones y criterios para la capacitación adecuada en relación a la CBCT y la educación de dentistas u otros operadores de unidades de CBCT, Estas recomendaciones deben incluir, entre otras, la evaluación del paciente, la protección radiológica, la selección de los parámetros apropiados para la obtención de imágenes CBCT, la realización del examen propiamente tal y la interpretación de las imágenes (resultados)

## II.1. ASPECTOS CLÍNICOS Y PAUTAS

Los principios básicos para el uso de CBCT dental se publicaron diez años después de que estos dispositivos se introdujeran en imágenes dentomaxilofaciales, tanto para la Academia Americana de Radiología Oral y Maxilofacial como por la Academia Europea de Radiología Dental y Maxilofacial (EADMFR). (Horner k et al 2009 EADMFR), (Carter L, Farman AG, Geist J, Scarfe WC, Angelopoulos C, Nair MK, et al. 2008). Poco después, el Proyecto SEDENTEXCT preparó directrices basadas en evidencia para el uso de la CBCT en radiología dental y maxilofacial.

Esta guía SEDENTEXCT se publicó oficialmente como Directriz Europea: Protección radiológica n ° 172 (European Commission (EC). Radiation protection No. 172: 2012), teniendo como objetivo desarrollar directrices integrales basadas en la evidencia sobre el uso de CBCT en odontología, incluidos los criterios de derivación, las pautas de garantía de calidad y las estrategias de

optimización, estas pautas están dirigidas a diferentes grupos profesionales involucrados con la CBCT en imágenes dentales y maxilofaciales, incluidos radiólogos dentales y maxilofaciales, dentistas que trabajan en atención primaria y sus asistentes, técnicos de imágenes, físicos, médicos, fabricantes y proveedores de equipos, sin embargo, muchas de las recomendaciones hechas son "Mejores Prácticas" en lugar de llevar cualquier grado de evidencia formal y se basan en el juicio informado del Panel de Desarrollo de Lineamientos, siendo muy relevante que estas pautas sean revisadas.

## **II.2. DIRECTRICES EN RELACIÓN A LA DOSIS DE RADIACIÓN Y RIESGO**

Cuando los pacientes se someten a exámenes de rayos X, millones de fotones pasan a través de sus cuerpos, pudiendo dañar cualquier molécula por ionización, pero el daño al ADN de los cromosomas es de particular importancia, siendo este la mayoría de las veces reversible, pero en algunas oportunidades, rara vez, una porción de un cromosoma puede ser alterado permanentemente (mutación), pudiendo conducir en última instancia a la formación de un tumor, siendo su periodo de latencia desde la exposición en adelante.

El riesgo de que un tumor sea producido por una dosis particular de rayos X puede ser estimado; por lo tanto, el conocimiento de las dosis recibidas por las técnicas radiológicas es importante.

Se cree que los efectos descritos anteriormente no tienen una dosis de radiación de umbral por debajo de la cual no ocurrirán (ICRP, 2007), por esto son considerados como efectos "aleatorios" (estocásticos), donde la magnitud del riesgo, aunque no la gravedad del efecto, es proporcional a la dosis de radiación.

La naturaleza probabilística de los efectos estocásticos hace imposible la distinción entre exposiciones "seguras" y "peligrosas", La ICRP (comisión internacional de protección radiológica), describió tres principios fundamentales para el sistema de protección (ICRP 2007).

El primer principio es el de la justificación, que implica que los beneficios superen los riesgos al paciente, teniendo en cuenta el perjuicio de la radiación para el personal y otras personas, siendo este principio responsabilidad de la profesión médica (o dental) (ICRP 2007).

El segundo principio es el de la optimización de la práctica, también conocido como el principio ALARA (tan bajo como sea razonablemente posible). La exposición a la radiación debe ser baja, para minimizar el riesgo de cáncer y efectos tisulares, siendo una exposición optimizada no siempre la que tiene la dosis más baja, sino la que equilibra cuidadosamente el detrimento de la exposición y los recursos disponibles para la protección de las personas teniendo como resultado la información requerida (ICRP 2007).

El proceso de optimización incluye el diseño, selección y mantenimiento del equipo apropiado, así como la adopción de procedimientos sistemáticos y la estandarización de criterios para obtener la información de diagnóstico necesaria utilizando la dosis de radiación más baja que se puede alcanzar razonablemente.

El tercer principio es el uso de "límites de dosis" que involucran el establecimiento de límites de dosis que pueden ser recibidos por cualquier miembro del personal o miembro del público, de cualquier exposición artificial que no sea la exposición médica. Para las exposiciones médicas, no

se recomienda la limitación de la dosis al paciente, porque al reducir la efectividad del tratamiento o diagnóstico, puede hacer más daño que beneficio, por lo tanto, para los pacientes, el énfasis está en la justificación y optimización (ICRP 2007) de las exposiciones.

Los pacientes más jóvenes tienen una mayor probabilidad de efectos tardíos de la radiación, debido a su mayor esperanza de vida y la mayor sensibilidad a la radiación de los órganos en desarrollo (Comisión Internacional de Protección Radiológica, 2007). En consecuencia, se debe tener especial consideración para protegerlos cuando se realizan exámenes de rayos X

### **II.3. CRITERIOS DE REFERENCIA E INDICACIÓN DE LA CBCT EN ODONTOPEDIATRÍA (COMISIÓN EUROPEA DE PROTECCIÓN RADIOLÓGICA, PROYECTO DIMITRA)**

#### **DENTICIÓN EN DESARROLLO**

En niños en etapa de dentición mixta o desarrollo de la dentición, vemos anomalías en el patrón de erupción, posición o signos de desarmonías dentomaxilares, debido a esto es necesario utilizar exámenes radiográficos que nos ayuden a determinar presencia, ausencia, posición y estado de la dentición en desarrollo.

Los exámenes radiológicos tradicionales aplicados en niños que se encuentran en pleno desarrollo de su dentición, se basan en radiografías intraorales y panorámicas, complementadas con una radiografía cefalométrica lateral en circunstancias específicas (Kapila et al 2011), sin embargo, la disponibilidad de la CBCT en los últimos años ha llevado a que esta técnica sea utilizada por algunos profesionales de manera rutinaria.

Las aplicaciones de la CBCT dental en la evaluación del desarrollo de la dentición pueden ser localizadas, con el objetivo de responder a una pregunta específica, o generalizadas, para el examen de toda la región dento-maxilo-facial.

#### **3.1. APLICACIONES LOCALIZADAS**

##### **3.1.1. EVALUACIÓN DE DIENTES NO ERUPCIONADOS**

El diagnóstico y el tratamiento de los dientes impactados y/o supernumerarios considerados dentro de esta categoría, son una indicación principal y justificada para la TC de haz cónico (CBCT) en odontología pediátrica, tal situación se observa con mayor frecuencia en los caninos maxilares ectópicos y más aún si se sospecha que las raíces de los incisivos han sufrido reabsorción, pruebas en la literatura apoyan este punto de vista como por ejemplo el estudio de Haney et al (2010), sobre dientes caninos maxilares impactados, donde hubo diferencias significativas en el diagnóstico de la posición de los dientes entre los realizados con radiografía convencional y los hechos con la CBCT, en consecuencia, la confianza en el diagnóstico y los planes de tratamiento fue mayor en presencia de este examen.

Botticelli et al (2011) demostraron que la comprensión de la posición canina era diferente cuando se usaba la CBCT, en comparación con la imagen convencional (2D). Katheria et al. (2010), informaron hallazgos similares para definir la posición de los dientes supernumerarios y caninos,

considerando significativamente los exámenes CBCT como "muy útiles" en la planificación del tratamiento en comparación con los exámenes radiográficos convencionales.

Las necesidades de diagnóstico para supernumerarios y dientes impactados incluye, análisis de la anatomía, la posición, la orientación y cualquier desviación que ocurra en torno al diente; aspecto y ensanchamiento potencial del folículo dental; ligamento periodontal; lámina dura y hueso alveolar circundante. (May JJ, Cohenca N, Peters OA 2013; Alqerban A, et al 2011; Alqerban A, Jacobs R, Fieuws S et al 2015; Tadinada A, Mahdian M, Vishwanath M et al 2015) . La proximidad de la corona del diente impactado con las raíces de otros dientes debe abordarse con mucha precisión (reabsorción de la raíz adyacente), así como la relación con algunas estructuras anatómicas (p. Ej., Seno maxilar, cavidades nasales, haz neurovascular), además, los dientes impactados deben evaluarse cuidadosamente para detectar anomalías que incluyen reabsorción por reemplazo y anquilosis.

Para cumplir con estos requisitos de diagnóstico, es crucial, representar y diferenciar claramente los dientes, el espacio del ligamento periodontal, la lámina dura y el hueso trabecular, y en relación al diente propiamente tal, distinguir, esmalte y dentina del propio diente impactado y los dientes adyacentes, estos requisitos de imagen están vinculados a la capacidad de identificar pequeños cambios en los tejidos, como se observa en reabsorciones de la raíz o alteraciones corticales, así como leves cambios morfológicos, de esta manera, cuando las dudas aumentan en relación al análisis radiográfico 2D, es necesario considerar evaluaciones de estos casos con un alto nivel de resolución, en consecuencia, las imágenes en 3D pueden afectar significativamente el enfoque del tratamiento, aumentando la confianza, la previsibilidad y disminuyendo la invasividad quirúrgica (European Commission (2012).

A pesar de las ventajas esperadas de la CBCT en la localización de dientes no erupcionados, es importante considerar el impacto en relación al manejo de los pacientes, el aumento de la dosis de radiación y el costo más alto probable en la utilización de este examen, sin embargo, es la mejor opción en comparación con la utilización de la tomografía computarizada de cortes múltiples (MSCT) para la localización de dientes no erupcionados. (Alqerban et al, (2009)

Sobre la base de los hallazgos de acuerdo con el proyecto DIMITRA (investigación de imagen pediátrica dentomaxilofacial hacia dosis bajas de radiación) la CBCT puede considerarse justificada en niños para el diagnóstico y la planificación del tratamiento de los dientes impactados y la reabsorción radicular (Ericson S, Kurol PJ. 2000).

Sin embargo, el panel concluyó que es necesario realizar más investigaciones que demuestren mejores resultados para los pacientes antes de que se pueda considerar el uso generalizado de CBCT para este fin. (EUROPEAN COMISSION 2012).

### **3.1.2. DIENTES SUPERNUMERARIOS**

Un diente supernumerario puede parecerse mucho a los dientes del grupo al que pertenece (Peck JL, Sameshima GT et al. 2007). En los casos de dientes supernumerarios, el examen radiográfico tiene como objetivo determinar la localización y la morfología específica de estos dientes, como es fundamental decidir qué dientes extraer y cuáles mantener, la CBCT ayuda a evaluar con precisión la posición y la morfología de estos dientes, también es posible detectar cualquier contacto entre los dientes supernumerarios o con los dientes adyacentes y evaluar su relación con otras estructuras anatómicas. La información obtenida de las imágenes CBCT también facilita la determinación del acceso quirúrgico adecuado, tanto para su extracción como para minimizar el daño. (Kim SH, Choi YS, et al 2007)

### **3.1.3. REABSORCIÓN EXTERNA EN RELACIÓN A UN DIENTE NO ERUPCIONADO**

La reabsorción de la raíz es una condición que ocurre en respuesta a una variedad de estímulos que resultan en la pérdida de dentina, cemento o hueso (Peck JL, Sameshima GT, et al.2007).

Las radiografías panorámicas presentan disminuida eficacia diagnóstica para determinar la reabsorción externa de la raíz, por lo tanto, este tipo de reabsorciones se ha evaluado tradicionalmente mediante radiografías periapicales, sin embargo, en los últimos años, se sugiere que la CBCT puede obtener imágenes precisas de pequeños defectos de la raíz con una mayor sensibilidad y especificidad en comparación con las radiografías 2D (Scarfe WC, Farman AG, 2006), (Ericson S, Kuroi PJ. 2000). En un meta-análisis, (Lund H, Grondahl K, Grondahl HG. 2010), se describió, que la información que entrega la CBCT es superior a la entregada por las radiografías periapicales en relación a la precisión del diagnóstico de este tipo de reabsorción, enfatizando que las radiografías periapicales proporcionan información limitada.

La reabsorción radicular externa del incisivo lateral maxilar es un hallazgo común que se asocia con la impactación canina, el diagnóstico precoz es difícil, ya que es asintomático y la reabsorción avanzada de la raíz hace que la planificación del tratamiento sea más compleja. En un estudio que evaluó la eficacia de la CBCT para el diagnóstico de la reabsorción radicular asociada a los caninos impactados, se informaron tasas de detección mejoradas en un 63%. (Leung CC, Palomo L, et al. 2010), la visualización de reabsorciones de raíces podría ser crítico para la toma de decisiones durante la planificación del tratamiento.

Otro estudio sugirió que la combinación de cortes finos y alta resolución causó una sobreestimación de las cavidades en casos moderados de reabsorción de la raíz (Scarfe WC, Farman AG, et al. 2006)

El principal problema es decidir cómo y cuándo un profesional justifica la realización de una exploración con la CBCT cuando un paciente presenta o se evidencia una reabsorción radicular.

Lund H y Grondahl K, et al. en el 2010 sugirieron que los pacientes con sospecha clínica de reabsorción radicular se evalúen primero mediante radiografías periapicales, y dependiendo de los resultados obtenidos, considerar la indicación de la CBCT.

Alqerban et al. 2009, informaron que todos los sistemas CBCT utilizados en su estudio mostraron una alta precisión en la detección de la reabsorción radicular, y no hubo diferencias significativas en relación a la detección de la gravedad de esta reabsorción.

Una de las limitaciones y punto crítico del uso de la CBCT para la reabsorción radicular externa es la detección de pequeñas reabsorciones en el tercio apical y la alta dosis de radiación requerida para realizar este examen. (Scarfe WC, Farman AG, et al 2006).

Si bien parece probable que la información tridimensional de la CBCT identifique la reabsorción de raíces con mayor eficacia que las radiografías intraorales convencionales, particularmente en la superficie vestibular, el Panel SENDEXTEX concluyó que no hubo pruebas sólidas para apoyar el uso de la CBCT como método de imagen de "primera línea" para la evaluación del canino maxilar impactado o los dientes supernumerarios en el contexto del diagnóstico de reabsorción radicular, pero que puede estar indicado cuando las radiografías intraorales convencionales, no proporciona información adecuada.

### **3.1.3. ANOMALÍAS DENTALES**

Los dientes humanos, ya sean regulares o supernumerarios, pueden mostrar algunos cambios en la forma, el número, el tamaño, el tiempo de formación o alteraciones estructurales de sus tejidos, aunque estas anomalías dentales ocurren en la población general, estas son mucho más comunes en pacientes con hendiduras y síndromes orofaciales [Celikoglu et al 2015]. Algunos informes en la literatura enfatizan la relevancia diagnóstica de los métodos de imágenes tridimensionales para las anomalías dentales (Sahai S, et al 2011; R. Mahesh 2014); sin embargo, los estudios que abordan el diagnóstico tridimensional de las anomalías dentales y su impacto en los resultados del tratamiento son raros (Sun H, Hu R, Ren M et al 2016).

Las recomendaciones pueden ser bastante similares a las utilizadas para los dientes impactados, la CBCT está indicada cuando los exámenes bidimensionales intra y extraorales no responden a las preguntas realizadas.

A pesar de la escasez de literatura, se ha demostrado que esta técnica radiográfica (CBCT) puede contribuir al diagnóstico de anomalías dentales específicas, (Celikoglu M. et al 2015; Sun H, Hu R, Ren M et al 2016; Capar ID, et al 2015; Cantín M, Fonseca GM 2013), y en casos de condiciones sindrómicas, donde se pueden presentar muchas anomalías dentales en ambos maxilares del mismo niño.

### **3.1.4. LABIO Y/O PALADAR HENDIDO**

El uso de la CBCT en este tipo de lesiones, ha sido objeto de varios procedimientos no sistemáticos, revisiones y estudios descriptivos (Hamada et al 2005; Wörtche et al 2006; Korbmacher et al 2007), la información tridimensional entregada por la CBCT, se puede utilizar para determinar el volumen de hueso necesario para el injerto y el suficiente relleno óseo después de la cirugía (Oberoi et al 2009), además, también es útil para evaluar la morfología de la raíz, el

desarrollo de los dientes adyacentes cerca del área de la hendidura y la cuantificación de la profundidad de los tejidos blandos (Celebi, et al. 2015). La CBCT es una opción válida por sobre una TC médica, ya que requiere una dosis de radiación 8-10 veces menor utilizando el protocolo estándar (Pauwels, R. 2015), no obstante, las imágenes CBCT deben optimizarse e indicarse correctamente en el momento adecuado para que este grupo específico de pacientes pediátricos minimice los riesgos asociados en relación a la dosis. (On behalf of the DIMITRA research Group, Oenning, C.A, 2018).

### **3.1.5. EVALUACIÓN DE LA ENFERMEDAD PERIAPICAL**

El diagnóstico de la patología inflamatoria periapical es una tarea común e importante para los dentistas, una serie de informes de casos y revisiones no sistemáticas han resaltado el valor de la CBCT para la identificación de lesiones periapicales en casos seleccionados (Nakata et al 2006; Cotton et al, 2007; Venskutonic et al 2014). Los estudios que abordan este aspecto del uso de la CBCT están limitados por la dificultad extrema, probablemente insuperable, de obtener un verdadero estándar de referencia de estudios clínicos en humanos. Algunos estudios han demostrado que la CBCT identificó más defectos óseos periapicales después de la apicectomía, que la radiografía convencional (Christiansen et al 2009; Özen et al 2009), encontraron valores mejorados de acuerdo con lo observado cuando las lesiones periapicales artificiales se evaluaron con la CBCT en comparación con las imágenes convencionales. En la revisión actual, se identificaron cuatro estudios elegibles para una revisión sistemática (Stavropoulos y Wenzel, 2007; de Paula-Silva et al 2009; Patel et al 2009a; Soğur et al 2009), todos los cuales fueron estudios de laboratorio, los diseños de investigación fueron variados, utilizando dientes de humanos y animales con lesiones periapicales creadas artificialmente, incluyeron también un estudio realizado en perros (in vivo) con lesiones inflamatorias periapicales histopatológicamente validadas (de Paula-Silva et al 2009). La evidencia actual sugiere que la CBCT de alta resolución puede tener una mayor sensibilidad para la detección de lesiones periapicales que la radiografía convencional en estudios de laboratorio y que esto se logra sin pérdida de especificidad, sin embargo, los resultados deben ser interpretados con cautela. En la práctica, los signos y síntomas clínicos contribuyen significativamente al proceso de diagnóstico y la evidencia radiológica no siempre es importante o decisiva, además, no debe ignorarse el alto costo económico de la CBCT en comparación con las radiografías intraorales.

En consecuencia, el panel concluyó que no es apropiado recomendar la CBCT como método estándar para el diagnóstico de la enfermedad inflamatoria periapical.

### **3.1.6 PATOLOGÍA ÓSEA**

El diagnóstico y el tratamiento de algunas lesiones óseas que afectan al área maxilofacial en el campo pediátrico, en su mayoría lesiones periapicales inflamatorias y quistes dentígeros, pueden manejarse con examen clínico y radiografías convencionales, sin embargo, las radiografías

panorámicas e intraorales pueden subestimar o sobrestimar el tamaño de las lesiones, y la superposición de estructuras dificulta la determinación precisa de sus bordes, además, en algunos casos, la complejidad anatómica del sitio o el tamaño de la lesión exigen métodos tridimensionales como la TC de cortes múltiples o la TC de haz cónico (CBCT).

Se sabe que la información 3-D puede proporcionar información valiosa sobre el pronóstico, mejorar la previsibilidad de la cirugía y reducir su morbilidad, por ejemplo, la CBCT ha mostrado un valor diagnóstico para las lesiones que presentan focos calcificados como el tumor odontogénico adenomatoide y el tumor odontogénico quístico calcificante (Jiang M, You M, Wang H et al 2014).

La decisión entre la TC de cortes múltiples o la CBCT depende de la afectación de los tejidos blandos y las necesidades de los agentes de contraste, cuando existe una hipótesis de neoplasia maligna en el diagnóstico, se debe elegir la TC multidetector u otros exámenes específicos (tomografía por emisión de positrones, PET), imágenes de resonancia magnética (MRI) (MacDonald D 2016), en general, para la evaluación pre-quirúrgica de las lesiones que muestran un patrón benigno y confinadas en los huesos maxilares, la CBCT debe considerarse el método de elección, ya que tiene una buena resolución de contraste para los tejidos mineralizados y una dosis de radiación más baja en comparación con la tomografía computarizada multicorte (MacDonald D 2016; Gaia BF, de Sales MAO, Perrella A et al 2011).

Se debe tener especial cuidado con la selección del campo de visión (FOV), una imagen apropiada debe mostrar la lesión como un todo, así como sus límites horizontales y verticales, además, es obligatorio incluir los tejidos circundantes y, a menudo, ambos lados para la comparación contra lateral, por lo tanto, en muchos casos, la restricción del FOV no se puede considerar como una estrategia de optimización y se deben tener en cuenta otras medidas para reducir el riesgo de radiación (por ejemplo, la disminución de los parámetros de exposición y el nivel de resolución), se ha demostrado que los exámenes de CBCT realizados en modos de resolución más baja pueden ser adecuados para la evaluación y el seguimiento de lesiones a tal punto que no se ponga en peligro la utilidad diagnóstica; (de Rezende Barbosa GL, et al 2016; Tsodoulos S, Iliá A, Antoniadés K et al 2014; (Assaf AT, Benecke AW, Riecke B et al 2012)

### **3.1.7. TRAUMA DENTOALVEOLAR**

Las lesiones traumáticas en los niños son bastante comunes y afectan principalmente al complejo dentoalveolar, (Andreasen JO, Ravn JJ. 1972) en este contexto, los traumatismos dentarios y óseos aparecen como las complicaciones tempranas más frecuentes asociadas con el trauma, las radiografías convencionales están indicadas para la mayoría de los casos de lesiones leves o moderadas ya que son suficientes para localizar lesiones y establecer su gravedad (Kullman L, Al Sane M 2012), la Asociación Internacional de Traumatología Dental (IADT) ha recomendado al menos tres radiografías intraorales, en diferentes angulaciones horizontales y verticales, para examinar los dientes involucrados (Flores MT, Andersson L, Andreasen JO et al 2007). En algunos casos, un método 3D puede ser determinante en el tratamiento de casos que involucran traumas y fracturas de la raíz, especialmente cuando se encuentran en el tercio medio de la raíz; (May JJ, Cohenca N, Peters OA 2013, Bornstein MM, Wölner-Hanssen AB, Sendi P et al 2009).

La CBCT contribuye a una evaluación más precisa de las fracturas radiculares, específicamente con respecto a su ubicación, extensión y dirección (Cotton TP, Geisler TM, Holden DT et al 2007), además, en los casos de fracturas óseas complicadas que involucran el proceso alveolar, la mandíbula y el tercio medio de la cara, con o sin desplazamiento, el análisis de la complejidad craneofacial anatómica en exámenes 2-D puede ser un reto (Kullman L, Al Sane M (2012).

La detección de fracturas radiculares en las radiografías convencionales depende en gran medida de factores, como la brecha entre los fragmentos radiculares, las posibles consecuencias patológicas en los tejidos adyacentes (agrandamiento del ligamento periodontal o del hueso circundante) y la angulación del haz de rayos X, el cual debe pasar a través de la línea de fractura para su registro en el receptor (Kositbowornchai S, Sikram S, Nuansakul R et al 2003).

Es importante enfatizar que el seguimiento de los niños con historia de trauma frontal es tan relevante como el diagnóstico inmediato (Kullman L, Al Sane M 2012; Emerich K, Wyszowski J 2010), las llamadas lesiones tardías (complicaciones dentoalveolares que no se detectan inmediatamente después del evento traumático) incluyen tanto las lesiones periapicales inflamatorias como la reabsorción dental postraumática, es así como algunos estudios han demostrado que la CBCT es más útil en el diagnóstico de la patología periapical derivada de eventos traumáticos, en comparación con las radiografías intraorales (Stavropoulos A, Wenzel A 2007; Lofthag-Hansen S, Huuonen S, Gröndahl K et al 2007).

De manera similar, el diagnóstico de lesiones pequeñas de reabsorción temprana puede ser difícil con las radiografías convencionales (Lima TF, Gamba TO, Zaia AA et al (2016), de esta manera, la CBCT puede ser decisiva en los pasos de monitoreo cuando existe una duda radiográfica de una lesión periapical inicial o una reabsorción radicular temprana (May JJ, Cohenca N, Peters OA 2013), cabe destacar que las fracturas traumáticas horizontales de la raíz son propensas a la curación espontánea, en este contexto, la CBCT también puede desempeñar un papel importante en el seguimiento de estos casos (Fagundes Ddos S, de Mendonça IL, de Albuquerque MT et al 2014; Oenning ACC, de Azevedo Vaz SL, Melo SLS et al 2013; Makowiecki P, Witek A, Pol J et al 2014).

Es importante señalar, que un evento traumático en pacientes pediátricos, el cual involucra el área dentoalveolar, puede ser seguido para un rango de condiciones patológicas y por ende necesidades de diagnóstico, en estos casos la CBCT es esencial.

### **3.2. APLICACIONES GENERALIZADAS DE CBCT PARA LA DENTICIÓN EN DESARROLLO**

La CBCT de gran volumen craneofacial, que toma imágenes de más de dos sextantes contiguos o dos no contiguos, o derechamente todo el esqueleto facial, se está utilizando actualmente como una herramienta de rutina para la evaluación radiológica relacionada especialmente con la ortodoncia por parte de algunos clínicos. (Kapila et al 2011; Smith et al 2011). En vista de las dosis de radiación involucradas y del grupo de pacientes principalmente pediátrico, esta práctica ha sido controversial y requiere consideración muy crítica.

El Panel SENDEXTEX consideró que gran parte de la literatura sobre el uso de la CBCT de gran volumen para el diagnóstico y tratamiento en ortodoncia de manera rutinaria, era anecdótica, y

correspondían a informes de casos y basados en la opinión, con una falta de evidencia de impacto clínico significativo, si bien los usos localizados de CBCT tienen evidencia de investigación de respaldo, no hay evidencia científicamente válida para respaldar el uso de la CBCT de gran volumen en cualquier etapa, tanto en el diagnóstico como el tratamiento en anomalías del desarrollo de la dentición. El Panel reconoció que puede haber casos en que la información tridimensional pueda ayudar en el manejo del paciente, pero no se pudo encontrar evidencia para definir estas situaciones. El uso de la cefalometría tridimensional ha sido presentado por algunos autores como un medio para mejorar el diagnóstico y el manejo, pero la evidencia de esta opinión está ausente y no existe un método universalmente aceptado, como tal, esto está de acuerdo con las recomendaciones de la Asociación Americana de Ortodontistas, sin embargo, el Panel encuentra razonable la evaluación de pacientes con deformidad craneofacial compleja utilizando la CBCT de gran volumen, los cuales requieren intervención quirúrgica o combinada de ortodoncia/cirugía a los 16 años o más como parte de la planificación del procedimiento definitivo. Cuando los profesionales de la salud cambian su práctica para adoptar una técnica de diagnóstico más costosa, especialmente cuando existen riesgos relacionados con la radiación en un grupo de edad de pacientes predominantemente jóvenes, la responsabilidad recae en ellos para demostrar una mejora significativa en los resultados de los pacientes.

### **3.2.1. PLANIFICACIÓN QUIRÚRGICA, AUTOTRANSPLANTE**

La CBCT también se utiliza para la simulación quirúrgica realizada en computadora, la cirugía guiada y la impresión de modelos 3-D, por ejemplo, en el campo pediátrico, en el tratamiento de la pérdida de dientes permanentes o la agenesia de estos, se ha descrito el autotransplante como una aplicación relevante de estas aproximaciones 3-D basadas en la TC de haz cónico (Shahbazian M, Jacobs R, Wyatt J et al 2010); (Shahbazian M, Jacobs R, Wyatt J et al 2013); (EzEldeen M, Stratis A, Coucke W et al 2016); (Verweij JP, Jongkees FA, Anssari Moin D et al 2017).

A través de la planificación virtual, la producción de una guía quirúrgica y una réplica dental, se puede reducir la duración quirúrgica y la invasividad, disminuyendo el tiempo extraoral y dando como resultado una tasa de fracaso menor en comparación con la técnica convencional (EzEldeen M, Stratis A, Coucke W et al (2017), además, un estudio reciente ha demostrado que es posible optimizar los protocolos de la CBCT para la planificación y el seguimiento de los casos de autotrasplante de dientes, con una reducción efectiva de la dosis. (Verweij JP, Jongkees FA, Anssari Moin D et al (2017).

Por lo tanto, los autores alientan la elección de protocolos de baja energía y baja resolución asociados con pequeños campos de visión, principalmente para el monitoreo postoperatorio del diente autotransplantado, estos hallazgos refuerzan y justifican la aplicación de la CBCT para esta indicación específica en el campo pediátrico.

### **3.2.2. SÍNDROMES**

La utilidad de la TC de cortes múltiples para el tratamiento de niños con síndromes es reconocida tanto en el campo médico como en el odontológico, aunque cada síndrome presenta una combinación específica de signos clínicos y radiológicos, muchos de ellos presentan trastornos dentales asociados por ejemplo, Dientes suplementarios, agenesias múltiples o localizadas, anomalías dentales, hipoplasia del esmalte, odontodisplasia, maloclusión, lesiones óseas como Quistes y queratocitosis, tumores odontogénicos, lesiones de células gigantes centrales y alteraciones de la morfología craneofacial, (Lai CS, Suter VGA, Katsaros C et al 2014; Dalessandri D, Laffranchi L, Tonni I et al 2011; Damasceno JX, Couto JLP, Alves KSDS et al 2014; Diniz-Freitas M, Seoane-Romero J, Fernández-Varela M et al 2015), en este contexto y teniendo en cuenta las indicaciones, la especificidad del caso y la posibilidad de optimización de las exposiciones ya mencionadas en las descripciones anteriores, se debe considerar la CBCT en el diagnóstico y seguimiento de los casos sindrómicos pediátricos, especialmente en aquellos con enfermedades graves, como anomalías craneofaciales, lesiones o anomalías dentales múltiples e impactación de los dientes.

## **4. USOS DE CBCT EN NIÑOS Y JÓVENES**

La CBCT dental se puede utilizar en niños y jóvenes para una gran cantidad de situaciones clínicas (De Vos et al., 2009, Kau et al., 2009), con informes principalmente relacionados con aplicaciones de ortodoncia (Dhillon & Kalra, 2013, Kuijpers-Jagtman et al., 2013), si bien el uso localizado de la CBCT para problemas específicos del "desarrollo de la dentición", tiene alguna evidencia que lo respalde (Comisión Europea, 2012), el uso creciente del campo de visión (FOV) grande para los huesos faciales en ortodoncia es mucho más controvertido (Hujoel, P.P 2015), puede haber una tendencia hacia el uso rutinario de grandes FOV, incluso reemplazando las radiografías cefalométricas y panorámicas (Larson, 2012), sin embargo, todavía no hay evidencia que respalde su uso rutinario en términos de beneficio para el paciente (Comisión Europea, 2012, van Vlijmen et al., 2012).

En casos complejos de anomalías craneofaciales, cuando se requiere un enfoque combinado de ortodoncia / cirugía, se pueden indicar grandes FOV en reemplazo de la TC convencional (European Commission, 2012).

En niños y jóvenes, la evidencia más sólida a favor de la CBCT se ha demostrado en los contextos de evaluación de la posición de los dientes impactados y las posibles complicaciones relacionadas con los dientes adyacentes y también para la evaluación del paladar hendido (Comisión Europea, 2012), se recomienda no usar la CBCT como examen de imágenes de primera línea o rutina, o sin una historia clínica y un examen previo (Horner et al., 2009).

Existe poca información sobre los usos actuales de los exámenes CBCT basados en estudios transversales y encuestas (Korbmacher et al., 2007, Smith et al., 2011), además, como las

clasificaciones y los métodos utilizados en estos estudios son diferentes, es difícil tener una comprensión clara de las situaciones clínicas en las que los dentistas utilizan este examen, idealmente, el análisis debe separar a los adultos de los grupos de menor edad ya que se espera que las indicaciones y los resultados sean diferentes, es necesario obtener más información sobre las indicaciones clínicas de las imágenes CBCT en niños y jóvenes, ya que se pueden anticipar diferencias dependiendo de la máquina CBCT específica utilizada, además, se han demostrado diferencias en el uso de imágenes de rayos X según el país, por lo que es importante no asumir que la práctica de la CBCT en un país sería reproducido en otro lugar, en este contexto de usos clínicos de la CBCT en odontología, se han fomentado las auditorías como medio para promover la aplicación del principio de justificación (Comisión Europea, 2012, OIEA y OMS, 2012).

Debe haber un análisis detallado del volumen completo de la CBCT para detectar cualquier hallazgo incidental. (Horner et al., 2009, Comisión Europea, 2012).

Los problemas comunes en la interpretación de los resultados son que los grupos de jóvenes no se presentan por separado de la población adulta y también el bajo número de casos incluidos.

El alcance y las limitaciones del uso de la CBCT dental como método de diagnóstico en niños y jóvenes no está claro y se necesita más investigación para varias indicaciones con el fin de determinar el rendimiento diagnóstico de las imágenes CBCT.

### **III. OBJETIVOS**

#### **Objetivo general.**

Determinar motivos de indicación de la Tomografía Computarizada CONE BEAM en niños y adolescentes, atendidos en la clínica de odontología pediátrica y del adolescente de la universidad de Valparaíso entre los años 2009 y 2017, y de qué manera se relacionan con los resultados radiográficos obtenidos.

#### **Objetivos específicos**

- Determinar con qué frecuencia existe un registro escrito de la solicitud de tomografía computarizada CONE BEAM en ficha clínica.
- Identificar los motivos más frecuentes de solicitudes de la tomografía computarizada CONE BEAM. según grupo etario y dentición.
- Determinar influencia clínica en relación al motivo de solicitud de tomografía computarizada CONE BEAM con respecto al tratamiento realizado.

#### **IV. MATERIALES Y MÉTODO**

##### **Tipo de estudio**

Estudio descriptivo con análisis temporal retrospectivo de serie de casos

##### **Universo-muestra**

Se definió como universo-muestra todas aquellas historias clínicas de pacientes atendidos en la clínica de odontología pediátrica y del adolescente de la universidad de Valparaíso, entre el 01-01-2009 hasta el 30-12-2017, que contengan registro u/o indicación de tomografía computarizada CONE BEAM en sus notas de evolución.

##### **Criterios de inclusión**

Aquellas fichas clínicas que contengan en sus notas de evolución registro u indicación de la CBCT y presenten CD con el examen

##### **Criterios de exclusión**

Pacientes que solo contengan CD de CBCT y no registro o nota de evolución en ficha clínica.

##### **Muestra**

En este estudio, la muestra coincide con el universo ya que se consideraron todas las historias clínicas que contenían en sus notas de evolución algún registro u/o indicación de tomografía computarizada CONE BEAM en conjunto con su CD de examen

##### **Unidad de análisis**

La unidad de análisis fue el registro escrito en las notas de evolución de las historias clínicas de los pacientes seleccionados, sobre motivos de indicación o solicitud de la tomografía computarizada CONE BEAM y su respectivo CD de examen

## VARIABLES OPERACIONALES

Definición de variables operacionales

Tabla n°2

Nombre variable	Definición	Medición	Tipo de variable
Edad	Años cumplidos que presentaba el paciente al momento del examen	Registrado en años por el investigador	Cuantitativa discreta
Dentición	Tipo de dentición que presentaba el paciente al momento del examen	-Temporal -Mixta -Definitiva	Cualitativa nominal independiente
Registro	Registro escrito de la solicitud de examen radiográfico en notas de evolución	-no hay registro -Si escrito, motivo claramente identificado -Si escrito, no hay motivos asociados	Cualitativa nominal independiente
Motivo	Fundamento por el cual se indicó el examen radiográfico	-Localización de dientes no erupcionados -Reabsorción en relación a dientes no erupcionados -Presencia de supernumerarios -Evaluación apical -Hendiduras orofaciales -Anomalías dentarias -Patología ósea -Planificación quirúrgica -Síndromes	Cualitativa nominal independiente
Hallazgo radiográfico	Alteración pesquisada no indicada, al momento de analizar el examen	-Patología inflamatoria en senos paranasales -Variación anatómica en cavidad nasal -Caries -Otros	Cualitativa nominal independiente

Región de interés	Región de interés en un momento dado	-sexante I -sexante II -Sextante III -Sextante IV -Sextante V -sexante VI	Cualitativa nominal independiente
Indicación principal	Motivo general por el cual se indicó el examen	-TDA -Desarrollo de la dentición (DD)	Cualitativa nominal independiente
Objetivo	Objetivo del Examen requerido para identificar o abordar situación clínica	-Diagnostico (dg) -Tratamiento (tto)	Cualitativa nominal independiente
Influencia clínica	Cambio en la identificación o el abordaje del caso, ya sea en el diagnostico o tratamiento respectivamente, una vez tomado el examen	-si -no	Cualitativa nominal dicotómica
Radiografía previa	Existencia de radiografías convencionales previas a toma de CBCT (periapicales, panorámicas, telerradiografías laterales)	-si -no	Cualitativa dicotómica

### **Recolección de datos**

Los datos de los pacientes fueron extraídos de los registros con que cuenta la clínica en relación a la tomografía computarizada CONE BEAM e incluyendo una revisión detallada de las carpetas destinadas al orden de las fichas.

### **Selección de registros clínicos y radiográficos**

Se accedió previa autorización de la directora de la clínica de Odontología pediátrica y del adolescente de la universidad de Valparaíso Dra. María Teresa Flores Barret, a la base de datos de CONE BEAM que posee la clínica y sus respectivas fichas clínicas, de esta manera se seleccionaron las notas de evolución y sus respectivos exámenes (CONE BEAM) que cumplieron con los criterios de inclusión y exclusión.

### **Evaluación de registros clínicos y radiografías**

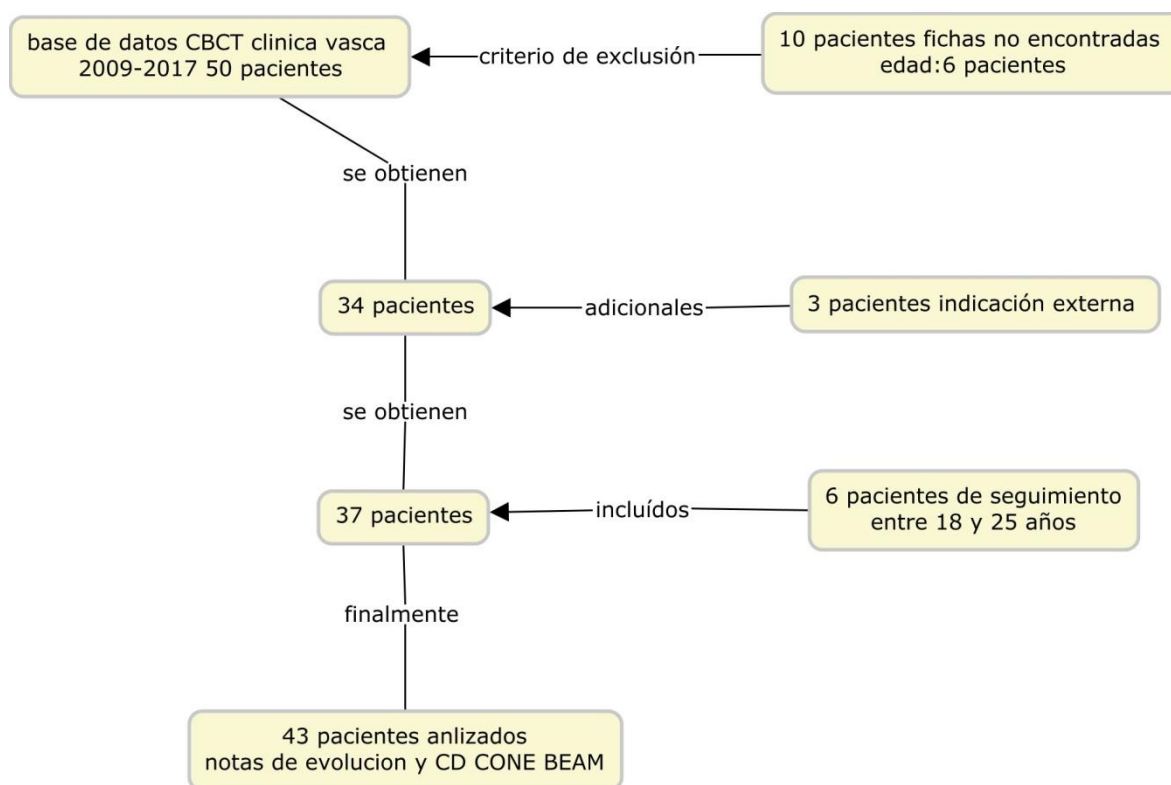
Tanto la revisión de las notas de evolución como las tomografías CONE BEAM, se realizaron dentro de la clínica de odontología pediátrica y del adolescente de la universidad de Valparaíso, utilizando el espacio y un computador de la sala de residentes.

### **Tabulación de datos**

Los datos fueron tabulados en una planilla Microsoft Excel 2010, en relación a las variables de interés para este estudio.

## V. RESULTADOS

Figura n° 1: Esquema de resultados generales.



En la tabla n° 3 observamos que el 14% de los pacientes tenían entre 6 y 8 años, mismo porcentaje que los pacientes entre 18 y 25 años, 39,5% entre 9 y 12 años, 30% para pacientes entre 13 y 18 años y un 2,5 entre 3 y 5 años de edad. luego de analizar los datos según tipo de dentición se aprecia que el 53,4% de los pacientes al momento de realizarse el examen se encontraban en dentición mixta, 44,1% en dentición permanente y un 2,5 en dentición temporal.

La mayor concentración de pacientes se concentró entre los 6 y 18 años con un 69.5% del total de los casos analizados.

Tabla n° 3: distribución de pacientes por rango etario según tipo de dentición

RANGO ETARIO	DEFINITIVA	MIXTA	TEMPORAL	TOTAL
3-5	-	-	1	1
6-8	-	6	-	6
9-12	-	17	-	17
13-18	13	-	-	13
19-25	6	-	-	6
<b>Total general</b>	19	23	1	43

En la tabla n° 4 se observa que un 67,5% de los pacientes analizados se encontraba escrita la solicitud del examen, al analizar esta información, nos encontramos que dentro de esta categoría tenemos pacientes con y sin motivo de indicación específico escrito, en un 88% si está escrito el motivo de indicación y en el restante 12% no, en un 22,5% del total de pacientes analizados no se encontró registro escrito.

Analizando los datos de solo aquellos pacientes que presentaban solicitud de examen escrita, en relación a los motivos de indicación, tenemos que en el 27% de los casos correspondió a localización de dientes no erupcionados, y en un 30% la indicación fue por TDA

Tabla n°4. distribución de pacientes por motivo de indicación según tipo de registro, de acuerdo a la solicitud de examen

MOTIVO DE INDICACION	SOLICITUD DE EXAMEN ESCRITA			TOTAL
	NO REGISTRADO	CON MOTIVO IDENTIFICADO	SIN MOTIVO IDENTIFICADO	
EVALUACION APICAL		3	1	4
LOCALIZACION DE DIENTES NO ERUPCIONADOS		8	1	9
NO REGISTRADO	10			10
PATOLOGIA OSEA		2		2
PLANIFICACION QUIRURGICA		3		3
REABSORCION EN RELACION A DIENTE NO ERUPCIONADO		1		1
SINDROME			1	1
SUPERNUMERARIO		3		3
TDA		9	1	10
<b>TOTAL</b>	<b>10</b>	<b>29</b>	<b>4</b>	<b>43</b>

En la tabla n° 5 se observa que, dentro de las fichas analizadas con la solicitud de examen escrita, se observa que en un 51,5% de los casos, este examen tuvo influencia clínica en el tratamiento y en el restante 48,5% no fue así. Al analizar los datos por motivo de indicación, observamos que dentro de la localización de dientes no erupcionados, en un 78% este examen si tuvo influencia clínica y en relación a motivo TDA, observamos que en un 70% no la tuvo. observamos también que, dentro de los motivos, planificación quirúrgica, reabsorción en relación a diente no erupcionado y síndrome, la influencia clínica fue de un 100%.

Tabla n° 5 distribución de pacientes con solicitud de examen escrito por motivos de indicación, según influencia clínica en abordaje del tratamiento.

SOLICITUD DE EXAMEN ESCRITO MOTIVOS DE INDICACIÓN	INFLUENCIA CLÍNICA		
	NO	SI	TOTAL MOTIVOS
EVALUACIÓN APICAL	3	1	4
LOCALIZACIÓN DE DIENTES NO ERUPCIONADOS	2	7	9
PATOLOGÍA ÓSEA	2		2
PLANIFICACIÓN QUIRÚRGICA		3	3
REABSORCIÓN EN RELACIÓN A DIENTE NO ERUPCIONADO		1	1
SINDROME		1	1
SUPERNUMERARIO	2	1	3
TDA	7	3	10
<b>TOTAL</b>	<b>16</b>	<b>17</b>	<b>33</b>

En la tabla n° 6 podemos observar que dentro de todos los pacientes que manifiestan un segundo motivo asociado, el 67% corresponde a motivo TDA, los cuales se distribuyen en un 50% para evaluación apical, un 33% para patología ósea y finalmente un 27% para planificación quirúrgica. siendo con un 44,5% la planificación quirúrgica el segundo motivo asociado más prevalente.

Tabla n° 6. distribución motivos de indicación según presencia de segundo motivo asociado específico.

MOTIVO PRINCIPAL	SEGUNDO MOTIVO ASOCIADO			TOTAL
	EVALUACIÓN APICAL	PATOLOGÍA ÓSEA	PLANIFICACIÓN QUIRÚRGICA	
LOCALIZACIÓN DE DIENTES NO ERUPCIONADOS			2	2
REABSORCIÓN EN RELACIÓN A DIENTES NO ERUPCIONADOS			1	1
TDA	3	2	1	6
<b>Total general</b>	<b>3</b>	<b>2</b>	<b>4</b>	<b>9</b>

En la tabla n°7 se observa que dentro de los pacientes con radiografía previa no CBCT, en un 55% no hubo una influencia clínica por parte de la CBCT, y en el 45% restante si lo hubo.

Tabla n° 7. Distribución de pacientes con radiografía previa según influencia clínica en el abordaje de tratamiento.

RADIOGRAFÍA PREVIA NO CBCT	INFLUENCIA CLÍNICA		
	no	si	TOTAL
no		4	4
si	16	13	29
<b>TOTAL</b>	<b>16</b>	<b>17</b>	<b>33</b>

## VI. DISCUSIÓN

Aunque hay literatura relacionada con los usos potenciales de CBCT en niños y jóvenes, existe una escasa evidencia de la frecuencia de uso para diferentes aplicaciones clínicas en la práctica cotidiana. Existe un estudio en Japón, en este grupo de edad, del cual solo está disponible en la literatura el resumen en inglés (Suzuki H. 2006). En relación a sus resultados, algunos de los cuales son muy dispares de los obtenidos en occidente, se concluyó que existen diferencias sustanciales en los patrones de uso de la radiología entre países, por lo que los resultados del estudio japonés pueden no reflejar la práctica en otro lugar. Un estudio más reciente de Hidalgo Rivas (2014) realizado también en este grupo etario, pero en tres hospitales del Reino Unido, nos entrega resultados que pueden ser de mucha utilidad al momento de indicar una tomografía computarizada CONE BEAM en niños y adolescentes. Se encuentran disponibles también otras publicaciones de revisión sobre el uso ortodóntico de CBCT, de EE. UU. y Australia, (Kapila S, 2011); (Nervina JM. 2012) que describen aplicaciones clínicas, donde se puede obtener algún lineamiento sobre el uso de CBCT en este grupo etario, aunque no brindan información sobre la frecuencia de uso para fines específicos en poblaciones específicas.

El estudio actual, se llevó a cabo para comprender cómo se está utilizando CBCT dental en niños y jóvenes en la práctica clínica en el programa de especialidad en Odontopediatría que se realiza en la clínica de odontología infantil y del adolescente dependiente de la facultad de odontología de la universidad de Valparaíso. La atención clínica de pacientes en el programa, comprende pacientes de 0 a 18 años de edad de alta complejidad y seguimiento de casos de complicaciones post TDA. El 59% de los especialistas formados en el programa han retornado a la salud pública en diferentes regiones del país, adquiriendo una importancia sustancial, ya que el uso de la CBCT está creciendo de manera exponencial, no así su conocimiento y la manera adecuada de cuando y como específicamente indicarlo en niños.

En este estudio no se registró el género de los pacientes involucrados, de todas formas, Hidalgo Rivas (2014) en su estudio, no encontró diferencias significativas en cuanto a este parámetro.

El primer hallazgo relevante que nos encontramos, es que el registro sistematizado y ordenado en relación al motivo y la indicación de la CBCT, fue deficiente en las notas de evolución analizadas, de hecho, en un 23% de estas no fue posible identificar registro de la indicación de este examen. En un estudio similar al nuestro, Hidalgo Rivas 2014, encontró que solo en un 6% de los pacientes incluidos en su estudio no fue posible conseguir información más detallada que información básica sobre sexo y edad, cabe señalar que en este estudio el grupo analizado correspondió a 313 pacientes niños y adolescentes, atendidos en tres hospitales diferentes en Reino Unido donde la mayoría de esta información se encontró sistematizada.

El presente estudio no solo abarco pacientes entre 0 y 18 años de edad, también se incluyeron a pacientes de 19 a 25 años, los cuales corresponden a casos de seguimiento de la clínica, que sufrieron un TDA años anteriores en la región maxilar anterior, subgrupo importantísimo en cuando a justificación de indicación de la CBCT en niños y adolescentes (secuelas), en relación a los motivos, evaluación apical y patología ósea, el cual se abordara en profundidad más adelante.

La mayoría de las indicaciones de la CBCT en niños y adolescentes se presentó en la etapa de dentición mixta, siendo su principal indicación la localización de dientes no erupcionados, en conjunto con el motivo TDA, tal cual como lo evidenció este estudio con un 21% y 23% respectivamente del total de las indicaciones analizadas, Hidalgo Rivas en el año 2014 encontró en

su grupo de estudio que la localización de dientes no erupcionados fue el motivo más frecuente con un 34% del total de los casos.

Considerando rangos etarios, el 70% de las indicaciones se dio entre 9 y 18 años, siendo el caso de menor edad un paciente de 3 años con motivo TDA, no así en el estudio de Hidalgo Rivas, donde la mayor concentración de indicaciones se da en entre los 13 y 17 años de edad y los pacientes más jóvenes identificados sometidos a la CBCT en promedio en los tres hospitales, tenían 6 años de edad, nuestro promedio de edad incluyendo también a los pacientes entre 19 y 25 años, fue de 14 años, la cual tiene mucha relación con el promedio obtenido en el estudio de Hidalgo Rivas el 2014, el cual fue de 13,1 año de edad.

En relación al motivo de indicación TDA, el cual se presentó en un 23% del total de las indicaciones, se determinó que se encontraba relacionado directamente, con la evaluación apical y patologías óseas, las cuales correspondieron a complicaciones tardías de lesiones traumáticas (secuelas) y donde se justifica la evaluación a través de la CBCT en comparación con las radiografías intraorales convencionales, tal como se evidenció en los estudios de Stavropoulos A, 2007 y Lofthag-Hansen S. et al 2007, de manera similar, el diagnóstico de lesiones pequeñas de reabsorción temprana, puede ser difícil pesquisar con las radiografías convencionales (Lima TF, et al 2016), de esta manera, la CBCT puede ser decisiva en los pasos de monitoreo cuando existe una duda radiográfica de una lesión periapical inicial o una reabsorción radicular temprana (May JJ, Cohenca N, Peters OA 2013),

La gran diferencia entre las imágenes 3D y 2D al momento del análisis de dientes no erupcionados, ya sea dientes supernumerarios o caninos impactados, como se relacionan con otros dientes provocando reabsorción externa, o alteraciones del desarrollo post trauma dentario, parece estar en la interpretación vestíbulo palatino u/o lingual, la superposición de estructuras y la diferenciación precisa de estas estructuras involucradas, es así como en los estudios de Haney et al en el 2010, Katheria et al en el 2010 y Botticelli et al en el 2011, se reforzaron estos comentarios, mejorando la confianza en el tratamiento, disminuyendo la invasividad quirúrgica y determinando como muy útil la CBCT en este tipo de casos, en comparación con las radiografías tradicionales y así también lo consideró este estudio.

En relación a la influencia clínica o cambio de abordaje del tratamiento, teniendo información adicional entregada por la CBCT, específicamente en la indicación más frecuente, la localización de dientes no erupcionados, este estudio determinó que en un 78% de los casos, si fue influyente este examen en el abordaje del tratamiento, tanto para extracción como para el manejo ortodóntico, coincidente con el estudio de Haney et al. el 2010, quien encontró que efectivamente existe mayor facilidad para determinar la posición vestíbulo palatina, el abordaje y un acceso adecuado al diente en cuestión, tanto para el cirujano como para el ortodoncista.

Ya Ericson y Kurol en 1986 demostraron que el 8% de los caninos maxilares impactados no se podían localizar con precisión en la dimensión labio palatino con radiografías periapicales convencionales, Bjerklin y Ericson demostraron que la evaluación de los mismos pacientes 10 a 12 meses más tarde, con información adicional de una tomografía computarizada, no específicamente un CBCT, pero si de una imagen tridimensional, detectó la reabsorción de la raíz de incisivos aproximadamente en 50% más, ocasionada por caninos superiores permanentes retenidos y posicionados ectópicamente. En relación al plan de tratamiento, éste se modificó en el 44% de los pacientes, lo cual concuerda con lo determinado en este estudio, donde el abordaje del

tratamiento cambió en un 45% de los casos, una vez que se tenía la información adicional que nos entregó la CBCT, en presencia de radiografías tradicionales 2D previamente tomadas.

Otros de los motivos importantes de indicación de la CBCT es la planificación quirúrgica, específicamente para autotransplantes, donde nos encontramos con un 7% del total de la indicaciones y si hablamos de influencia clínica por parte de la tomografía computarizada (CBCT), esta fue de un 100% para este motivo específico y efectivamente, la información adicional y complementaria que nos entregó el examen, condicionó el tratamiento planificado, tal como lo establecieron EzEldeen M, Stratis A, Coucke W et al el 2016 y Verweij JP, Jongkees FA, Anssari Moin D et al en el 2017, incluso algunos autores nos alientan al monitoreo postoperatorio luego de este procedimiento (autotransplante) justificando el uso de este examen.

Efectivamente la tomografía computarizada si es un elemento de gran valor, en relación a la información adicional y complementaria que nos entrega en casos específicos como lo hemos visto hasta ahora, pero no existe literatura que nos recomiende este examen como uno de primera línea (european comisión 2012), ni tampoco en los casos que hemos analizados lo hemos visto, su indicación está supeditada a la realización de un examen individual y exhaustivo a cada paciente y que agotemos todas las alternativas de diagnóstico y tratamiento previos.

Logramos atreves de este estudio poder dilucidar indicaciones específicas y justificadas en niños y adolescentes de la tomografía computarizada CONE BEAM, como la localización de dientes no erupcionados, dentro de las cuales se encuentra los dientes supernumerarios, caninos impactados y alteraciones del desarrollo en dientes en proceso de erupción, también a raíz de este estudio podemos decir fehacientemente que las complicaciones post trauma si son un motivo de indicación de este tipo de examen, en estos casos la tomografía nos entregó información necesaria para resolver e indicar el tratamiento adecuado para casos específicos.

A raíz de este estudio hemos diseñado un protocolo sobre indicación de la tomografía computarizada CONE BEAM en niños y adolescentes, el cual se describe a continuación y tiene como objetivo guiar a los profesionales al momento de indicar este examen.

**PROTOCOLO INDICACIÓN CBCT EN NIÑOS Y ADOLESCENTES**

Edad en años al momento del examen: \_\_\_\_\_

<p><b>Tipo de Dentición</b></p> <p><input type="checkbox"/> Temporal</p> <p><input type="checkbox"/> Mixta</p> <p><input type="checkbox"/> Definitiva</p>	<p><b>Región de interés por sextantes.</b></p> <p><input type="checkbox"/> I            <input type="checkbox"/> IV</p> <p><input type="checkbox"/> II            <input type="checkbox"/> V</p> <p><input type="checkbox"/> III           <input type="checkbox"/> VI</p>
<p><b>Radiografía previa</b></p> <p><input type="checkbox"/> Periapical</p> <p><input type="checkbox"/> Bitewing</p> <p><input type="checkbox"/> Panorámica</p> <p><input type="checkbox"/> Teleradiografía</p> <p><input type="checkbox"/> CBCT</p>	<p><b>Tratamiento propuesto previo a CBCT</b></p> <p>_____</p> <p>_____</p> <p>_____</p> <p>_____</p>
<p><b>Motivo de indicación CBCT</b></p> <p>Dientes no erupcionados</p> <p><input type="checkbox"/> Supernumerarios</p> <p><input type="checkbox"/> Impactados</p> <p><input type="checkbox"/> Alteraciones del desarrollo</p>	<p>Secuelas posteriores a TDA</p> <p><input type="checkbox"/> Patología Ósea</p> <p><input type="checkbox"/> Evaluación apical</p>
<p>Planificación Quirúrgica</p> <p><input type="checkbox"/> Autotransplante</p> <p><input type="checkbox"/> Cirugía Ortognática</p> <p>Otros</p> <p>_____</p> <p>_____</p>	<p><b>Tratamiento propuesto posterior a CBCT</b></p> <p>_____</p> <p>_____</p> <p>_____</p> <p>_____</p>
<p><b>Influencia clínica</b></p> <p><input type="checkbox"/> Si</p> <p><input type="checkbox"/> No</p>	

## **VII.CONCLUSIÓN**

El registro adecuado y sistematizado en las notas de evolución, de la tomografía computarizada CONE BEAM (CBCT), no fue una conducta habitual en la muestra estudiada, dentro de los motivos más frecuentes de indicación del examen radiográfico, se determinó que la localización de dientes no erupcionados y TDA, fueron los que predominaron sobre el resto de las indicaciones.

La indicación de las tomografías (CBCT), en la clínica de odontología pediátrica y del adolescente se observó con más frecuencia en pacientes en dentición mixta específicamente en el rango etario de 9 a 12 años de edad.

En relación a los motivos de indicación específicos, dentro de la localización de dientes no erupcionados, se encontró que los caninos impactados, las alteraciones del desarrollo y los dientes supernumerarios fueron las indicaciones más frecuentes y dentro del motivo TDA tenemos las secuelas post TDA, como un grupo también justificado de uso de la CBCT en niños y adolescentes

La tomografía computarizada CONE BEAM (CBCT) en Odontopediatría, debe ser considerada como un instrumento adicional a los exámenes radiográficos convencionales, que en algunos casos específicos nos entregará información complementaria necesaria, que cambiará positivamente el abordaje del caso.

## VIII. RESUMEN

**Introducción:** La tomografía computarizada CONE BEAM (CBCT) es una técnica extraoral tridimensional que permite la visualización y ubicación exacta de estructuras contenidas en el macizo Craneofacial en un solo tiempo y a bajas dosis de radiación, es posible mediante su análisis evaluar aspectos del desarrollo de la dentición tanto normales como patológicos, su correcta indicación y evaluación complementaria al examen clínico contribuirá al abordaje correcto del paciente.

**Objetivos:** Determinar motivos de indicación de Tomografía Computarizada CONE BEAM en niños y adolescentes, atendidos en la clínica de odontología pediátrica y del adolescente de la universidad de Valparaíso entre los años 2009 y 2017, y de qué manera se relacionan con los resultados radiográficos observados.

**Materiales y métodos:** Estudio descriptivo con análisis temporal retrospectivo de serie de casos, se analizaron 43 fichas y sus respectivos exámenes CBCT, considerando 10 variables (edad, dentición, registro, motivo, hallazgo radiográfico, región de interés, indicación principal, objetivo, influencia clínica y radiografía previa), el análisis y la revisión de las notas de evolución se llevó a cabo por el investigador principal y no hubo análisis estadístico, solo descriptivo.

**Resultados:** En el 67,5% de las fichas analizadas se encontró escrita la solicitud de este examen (CBCT), siendo los motivos más frecuentes, la localización de diente no erupcionados y el motivo TDA con un 21 y 23% respectivamente, se indicó en un 39,5% entre 9 y 12 años y el 53,4% de los pacientes al momento de realizarse el examen se encontraban en dentición mixta.

**Conclusión:** el registro, motivo de indicación y los resultados que entrega este examen deberían ser parte de un protocolo sistematizado.

## **IX. LIMITACIONES Y SUGERENCIAS**

### Limitaciones:

1. Tamaño muestral pequeño, no permite un análisis estadístico robusto.
2. Se constataron algunos registros incompletos o mal digitados.
3. No es amigable la relación ficha clínica/examen CBCT (CD), ni tampoco la organización de estas dentro del total de fichas de la clínica

### Sugerencias:

1. Dado el volumen de fichas clínicas con las que se cuenta, se necesita buscar un sistema que favorezca el retiro y devolución ordenadas de ellas, con respecto a las fichas de CBCT.
2. La base de datos computacional, debería incluir un icono en relación a los exámenes complementarios para cada paciente.
3. Es necesario sistematizar y direccionar la recolección de información en relación a la indicación de la CBCT, a través de un protocolo tal como se propone en el anexo número 2

## X. BIBLIOGRAFÍA

Alqerban, A., Jacobs, R., Fieuws, S., Willems, G., 2015. Radiographic predictors for maxillary canine impaction. *American Journal of Orthodontics and Dentofacial Orthopedics* 147, 345–354. <https://doi.org/10.1016/j.ajodo.2014.11.018>

Alqerban, A., Jacobs, R., Fieuws, S., Willems, G., 2011. Comparison of two cone beam computed tomographic systems versus panoramic imaging for localization of impacted maxillary canines and detection of root resorption. *The European Journal of Orthodontics* 33, 93–102. <https://doi.org/10.1093/ejo/cjq034>

Alqerban, A., Jacobs, R., Lambrechts, P., Loozen, G., Willems, G., 2009. Root resorption of the maxillary lateral incisor caused by impacted canine: a literature review. *Clinical Oral Investigations* 13, 247–255. <https://doi.org/10.1007/s00784-009-0262-8>

Alqerban, Ali, Jacobs, R., Souza, P.C., Willems, G., 2009. In-vitro comparison of 2 cone-beam computed tomography systems and panoramic imaging for detecting simulated canine impaction-induced external root resorption in maxillary lateral incisors. *American Journal of Orthodontics and Dentofacial Orthopedics* 136, 764.e1-764.e11. <https://doi.org/10.1016/j.ajodo.2009.03.036>

Andreasen, J.Q., Ravn, J.J., 1972. Epidemiology of traumatic dental injuries to primary and permanent teeth in a Danish population sample. *International Journal of Oral Surgery* 1, 235–239. [https://doi.org/10.1016/S0300-9785\(72\)80042-5](https://doi.org/10.1016/S0300-9785(72)80042-5)

Arai, Y., Tammsialo, E., Iwai, K., Hashimoto, K., Shinoda, K., 1999. Development of a compact computed tomographic apparatus for dental use. *Dentomaxillofacial Radiology* 28, 245–248. <https://doi.org/10.1038/sj.dmfr.4600448>

Assaf AT, Benecke AW, Riecke B et al (2012) Craniofacial fibrous dysplasia (CFD) of the maxilla in an 11-year old boy: a case report. *J Craniomaxillofac Surg* 40:788–792

American Academy of Oral and Maxillofacial Radiology. Clinical recommendations regarding use of cone beam computed tomography in Orthodontics. Position statement by the American Academy of Oral and Maxillofacial Radiology. *Oral Surgery, Oral Medicine, Oral Pathology, Oral Radiology, and Endodontology*. 2013;116(2):238-257

Albuquerque, M.A., Gaia, B.F., Cavalcanti, M.G.P., 2011. Comparison between multislice and cone-beam computerized tomography in the volumetric assessment of cleft palate. *Oral Surgery, Oral Medicine, Oral Pathology, Oral Radiology, and Endodontology* 112, 249–257. <https://doi.org/10.1016/j.tripleo.2011.03.006>

Boeddinghaus, R., Whyte, A., 2008a. Current concepts in maxillofacial imaging. *European Journal of Radiology* 66, 396–418. <https://doi.org/10.1016/j.ejrad.2007.11.019>

Bornstein, M.M., Wölner-Hanssen, A.B., Sendi, P., Von Arx, T., 2009. Comparison of intraoral radiography and limited cone beam computed tomography for the assessment of root-fractured permanent teeth: *Intraoral radiography vs. CBCT for assessing root fractures*. *Dental Traumatology* 25, 571–577. <https://doi.org/10.1111/j.1600-9657.2009.00833.x>

Bjerklin K, Ericson S. How a computerized tomography examination changed the treatment plans of 80 children with retained and ectopically positioned maxillary canines. *Angle Orthod* 2006;76: 43-51

Botticelli, S., Verna, C., Cattaneo, P.M., Heidmann, J., Melsen, B., 2011. Two- versus three-dimensional imaging in subjects with unerupted maxillary canines. *The European Journal of Orthodontics* 33, 344–349. <https://doi.org/10.1093/ejo/ciq102>

Cantín, M., Fonseca, G.M., n.d. Dens invaginatus in an impacted mesiodens: a morphological study 6.

Capar, I.D., Ertas, H., Arslan, H., Tarim Ertas, E., 2015. A Retrospective Comparative Study of Cone-beam Computed Tomography versus Rendered Panoramic Images in Identifying the Presence, Types, and Characteristics of Dens Invaginatus in a Turkish Population. *Journal of Endodontics* 41, 473–478. <https://doi.org/10.1016/j.joen.2014.12.001>

Celebi, A.A., Ucar, F.I., Sekerci, A.E., Caglaroglu, M., Tan, E., 2015. Effects of cleft lip and palate on the development of permanent upper central incisors: a cone-beam computed tomography study. *The European Journal of Orthodontics* 37, 544–549. <https://doi.org/10.1093/ejo/cju082>

Carter, L., Farman, A.G., Geist, J., Scarfe, W.C., Angelopoulos, C., Nair, M.K., Hildebolt, C.F., Tyndall, D., Shrout, M., 2008. American Academy of Oral and Maxillofacial Radiology executive opinion statement on performing and interpreting diagnostic cone beam computed tomography. *Oral Surgery, Oral Medicine, Oral Pathology, Oral Radiology, and Endodontology* 106, 561–562. <https://doi.org/10.1016/j.tripleo.2008.07.007>

Celikoglu, M., Buyuk, S.K., Ekizer, A., Sekerci, A.E., 2015. Evaluation of mandibular transverse widths in patients affected by unilateral and bilateral cleft lip and palate using cone beam computed tomography. *The Angle Orthodontist* 85, 611–615. <https://doi.org/10.2319/061614-438.1>

Cotton, T., Geisler, T., Holden, D., Schwartz, S., Schindler, W., 2007. Endodontic Applications of Cone-Beam Volumetric Tomography. *Journal of Endodontics* 33, 1121–1132. <https://doi.org/10.1016/j.joen.2007.06.011>

Christiansen, R., Kirkevang, L.-L., Gotfredsen, E., Wenzel, A., 2009. Periapical radiography and cone beam computed tomography for assessment of the periapical bone defect 1 week and 12 months after root-end resection. *Dentomaxillofacial Radiology* 38, 531–536. <https://doi.org/10.1259/dmfr/63019695>

Dalessandri, D., Laffranchi, L., Tonni, I., Zotti, F., Piancino, M.G., Paganelli, C., Bracco, P., 2011. Advantages of cone beam computed tomography (CBCT) in the orthodontic treatment planning of cleidocranial dysplasia patients: a case report. *Head & Face Medicine* 7. <https://doi.org/10.1186/1746-160X-7-6>

Damasceno JX, Couto JLP, Alves KSDS et al (2014) Generalized odontodysplasia in a 5- year-old patient with Hallermann-Streiff syndrome: clinical aspects, cone beam computed tomography findings, and conservative clinical approach. *Oral Surg Oral Med Oral Pathol Oral Radiol* 118:e58–e64

de Rezende Barbosa, G.L., Wood, J.S., Pimenta, L.A., Maria de Almeida, S., Tyndall, D.A., 2016. Comparison of different methods to assess alveolar cleft defects in cone beam CT images. *Dentomaxillofacial Radiology* 45, 20150332. <https://doi.org/10.1259/dmfr.20150332>

De Vos, W., Casselman, J., Swennen, G.R.J., 2009. Cone-beam computerized tomography (CBCT) imaging of the oral and maxillofacial region: A systematic review of the literature. *International Journal of Oral and Maxillofacial Surgery* 38, 609–625. <https://doi.org/10.1016/j.ijom.2009.02.028>

Dhillon, J., Kalra, G., 2013. Cone beam computed tomography: An innovative tool in pediatric dentistry. *Journal of Pediatric Dentistry* 1, 27. <https://doi.org/10.4103/2321-6646.117440>

Diniz-Freitas, M., Seoane-Romero, J., Fernández-Varela, M., Abeleira, M.T., Diz, P., Cadarso-Suárez, C., Guler, I., Limeres, J., 2015. Cone Beam Computed Tomography evaluation of palatal bone thickness for miniscrew placement in Down's syndrome. *Archives of Oral Biology* 60, 1333–1339. <https://doi.org/10.1016/j.archoralbio.2015.06.013>

Emerich, K., Wyszowski, J., 2010. Clinical practice: Dental trauma. *European Journal of Pediatrics* 169, 1045–1050. <https://doi.org/10.1007/s00431-009-1130-x>

Ericson, S., Kurol, J., 2000a. Resorption of Incisors After Ectopic Eruption of Maxillary Canines: A CT Study. *Angle Orthodontist* 70, 9.

Ericson, S., Kurol, J., 2000b. Resorption of Incisors After Ectopic Eruption of Maxillary Canines: A CT Study. *Angle Orthodontist* 70, 9.

Ericson S, Kurol J. Radiographic assessment of maxillary canine eruption in children with clinical signs of eruption disturbance. *Eur J Orthod* 1986;8:133-40.

EzEldeen, M., Stratis, A., Coucke, W., Codari, M., Politis, C., Jacobs, R., 2017. As Low Dose as Sufficient Quality: Optimization of Cone-beam Computed Tomographic Scanning Protocol for Tooth Autotransplantation Planning and Follow-up in Children. *Journal of Endodontics* 43, 210–217. <https://doi.org/10.1016/j.joen.2016.10.022>

Flores, M.T., Andersson, L., Andreasen, J.O., Bakland, L.K., Malmgren, B., Barnett, F., Bourguignon, C., DiAngelis, A., Hicks, L., Sigurdsson, A., Trope, M., Tsukiboshi, M., von Arx, T., 2007. Guidelines for the management of traumatic dental injuries. I. Fractures and luxations of permanent teeth. *Dental Traumatology* 23, 66–71. <https://doi.org/10.1111/j.1600-9657.2007.00592.x>

Gaia, B.F., Sales, M.A.O. de, Perrella, A., Fenyó-Pereira, M., Cavalcanti, M.G.P., 2011. Comparison between cone-beam and multislice computed tomography for identification of simulated bone lesions. *Brazilian Oral Research* 25, 362–368. <https://doi.org/10.1590/S1806-83242011000400014>

Glenny, A.-M., n.d. Cone Beam Ct for Dental and Maxillofacial Radiology 156.

Hamada, Y., Kondoh, T., Noguchi, K., Iino, M., Isono, H., Ishii, H., Mishima, A., Kobayashi, K., Seto, K., 2005. Application of Limited Cone Beam Computed Tomography to Clinical Assessment of Alveolar Bone Grafting: A Preliminary Report. *The Cleft Palate-Craniofacial Journal* 42, 128–137. <https://doi.org/10.1597/03-035.1>

Horner, K., Islam, M., Flygare, L., Tsiklakis, K., Whaites, E., 2009. Basic principles for use of dental cone beam computed tomography: consensus guidelines of the European Academy of Dental and Maxillofacial Radiology. *Dentomaxillofacial Radiology* 38, 187–195. <https://doi.org/10.1259/dmfr/74941012>

Hujoel, P.P., Aps, J.K., Bollen, A.-M., 2015. What Are the Cancer Risks from Dental Computed Tomography? *Journal of Dental Research* 94, 7–9. <https://doi.org/10.1177/0022034514554227>

Haney, E., Gansky, S.A., Lee, J.S., Johnson, E., Maki, K., Miller, A.J., Huang, J.C., 2010. Comparative analysis of traditional radiographs and cone-beam computed tomography volumetric images in the diagnosis and treatment planning of maxillary impacted canines. *American Journal of Orthodontics and Dentofacial Orthopedics* 137, 590–597. <https://doi.org/10.1016/j.ajodo.2008.06.035>

Hechler, S.L., 2008. Cone-Beam CT: Applications in Orthodontics. *Dental Clinics of North America* 52, 809–823. <https://doi.org/10.1016/j.cden.2008.05.001>

Hidalgo-Rivas, J.A., Theodorakou, C., Carmichael, F., Murray, B., Payne, M., Horner, K., 2014. Use of cone beam CT in children and young people in three United Kingdom dental hospitals. *International Journal of Paediatric Dentistry* 24, 336–348. <https://doi.org/10.1111/ipd.12076>

Horner, K., Islam, M., Flygare, L., Tsiklakis, K., Whaites, E., 2009. Basic principles for use of dental cone beam computed tomography: consensus guidelines of the European Academy of Dental and Maxillofacial Radiology. *Dentomaxillofacial Radiology* 38, 187–195. <https://doi.org/10.1259/dmfr/74941012>

Jaju, P.P., Jaju, S.P., 2015. Cone-beam computed tomography: Time to move from ALARA to ALADA. *Imaging Science in Dentistry* 45, 263. <https://doi.org/10.5624/isd.2015.45.4.263>

Jiang, M., You, M., Wang, H., Xu, L., 2014. Characteristic features of the adenomatoid odontogenic tumour on cone beam CT. *Dentomaxillofacial Radiology* 43, 20140016. <https://doi.org/10.1259/dmfr.20140016>

Katheria, B.C., Kau, C.H., Tate, R., Chen, J.-W., English, J., Bouquot, J., n.d. Effectiveness of Impacted and Supernumerary Tooth Diagnosis from Traditional Radiography Versus Cone Beam Computed Tomography 32, 7.

Kapila, S., Conley, R.S., Harrell, W.E., 2011. The current status of cone beam computed tomography imaging in orthodontics. *Dentomaxillofacial Radiology* 40, 24–34. <https://doi.org/10.1259/dmfr/12615645>

Kau, C.H., Bozicic, M., English, J., Lee, R., Bussa, H., Ellis, R.K., 2009. Cone-beam computed tomography of the maxillofacial region—an update. *The International Journal of Medical Robotics and Computer Assisted Surgery* 5, 366–380. <https://doi.org/10.1002/rcs.279>

Kim, S.-H., Choi, Y.-S., Hwang, E.-H., Chung, K.-R., Kook, Y.-A., Nelson, G., 2007. Surgical positioning of orthodontic mini-implants with guides fabricated on models replicated with cone-beam computed tomography. *American Journal of Orthodontics and Dentofacial Orthopedics* 131, S82–S89. <https://doi.org/10.1016/j.ajodo.2006.01.027>

Korbmacher, H., Kahl-Nieke, B., Schöllchen, M., Heiland, M., 2007. Value of Two Cone-beam Computed Tomography Systems from an Orthodontic Point of View. *Journal of Orofacial Orthopedics / Fortschritte der Kieferorthopädie* 68, 278–289. <https://doi.org/10.1007/s00056-007-0653-x>

Kositbowornchai, S., Sikram, S., Nuansakul, R., Thinkhamrop, B., 2003. Root fracture detection on digital images: effect of the zoom function. *Dental Traumatology* 19, 154–159. <https://doi.org/10.1034/j.1600-9657.2003.00158.x>

Kuijpers-Jagtman, A.M., Kuijpers, M.A.R., Schols, J.G.J.H., Maal, T.J.J., Breuning, K.H., van Vlijmen, O.J.C., 2013. The use of cone-beam computed tomography for orthodontic purposes. *Seminars in Orthodontics* 19, 196–203. <https://doi.org/10.1053/j.sodo.2013.03.008>

Kullman, L., Al Sane, M., 2012. Guidelines for dental radiography immediately after a dento-alveolar trauma, a systematic literature review: Radiography after a dento-alveolar trauma. *Dental Traumatology* 28, 193–199. <https://doi.org/10.1111/j.1600-9657.2011.01099.x>

Lima, T., Gamba, T., Zaia, A., Soares, A., 2016. Evaluation of cone beam computed tomography and periapical radiography in the diagnosis of root resorption. *Australian Dental Journal* 61, 425–431. <https://doi.org/10.1111/adj.12407>

Lai, C.S., Suter, V.G.A., Katsaros, C., Bornstein, M.M., 2014. Localization of impacted maxillary canines and root resorption of neighbouring teeth: a study assessing the diagnostic value of panoramic radiographs in two groups of observers. *The European Journal of Orthodontics* 36, 450–456. <https://doi.org/10.1093/ejo/cjt074>

Larson, B.E., 2012. Cone-beam computed tomography is the imaging technique of choice for comprehensive orthodontic assessment. *American Journal of Orthodontics and Dentofacial Orthopedics* 141, 402–410. <https://doi.org/10.1016/j.ajodo.2012.02.009>

Leung, C.C., Palomo, L., Griffith, R., Hans, M.G., 2010. Accuracy and reliability of cone-beam computed tomography for measuring alveolar bone height and detecting bony dehiscences and fenestrations. *American Journal of Orthodontics and Dentofacial Orthopedics* 137, S109–S119. <https://doi.org/10.1016/j.ajodo.2009.07.013>

Lofthag-Hansen, S., Huumonen, S., Gröndahl, K., Gröndahl, H.-G., 2007. Limited cone-beam CT and intraoral radiography for the diagnosis of periapical pathology. *Oral Surgery, Oral Medicine, Oral Pathology, Oral Radiology, and Endodontology* 103, 114–119. <https://doi.org/10.1016/j.tripleo.2006.01.001>

Lund, H., Gröndahl, K., Gröndahl, H.-G., 2010a. Cone Beam Computed Tomography for Assessment of Root Length and Marginal Bone Level during Orthodontic Treatment. *The Angle Orthodontist* 80, 466–473. <https://doi.org/10.2319/072909-427.1>

Lund, H., Gröndahl, K., Gröndahl, H.-G., 2010b. Cone Beam Computed Tomography for Assessment of Root Length and Marginal Bone Level during Orthodontic Treatment. *The Angle Orthodontist* 80, 466–473. <https://doi.org/10.2319/072909-427.1>

McCullough, C.H., Bushberg, J.T., Fletcher, J.G., Eckel, L.J., 2015. Answers to Common Questions About the Use and Safety of CT Scans. *Mayo Clinic Proceedings* 90, 1380–1392. <https://doi.org/10.1016/j.mayocp.2015.07.011>

MacDonald, D., 2016. Lesions of the jaws presenting as radiolucencies on cone-beam CT. *Clinical Radiology* 71, 972–985. <https://doi.org/10.1016/j.crad.2016.05.018>

Makowiecki, P., Witek, A., Pol, J., Buczkowska-Radlińska, J., 2014. The maintenance of pulp health 17 years after root fracture in a maxillary incisor illustrating the diagnostic benefits of cone beam computed tomography. *International Endodontic Journal* 47, 889–895. <https://doi.org/10.1111/iej.12221>

Nakata K, Naiyoh M, Izumi M, Inamoto K, Arij E, Nakamura, H. Effectiveness of dental computed tomography in diagnostic imaging of periradicular lesion of each root of a multirrooted tooth: a case report. *J Endod* 2006; 32: 583-587.

Nervina JM. Cone beam computed tomography use in orthodontics. *Aust Dent J* 2012; 57(Suppl. 1):95–102

May, J.J., Cohenca, N., Peters, O.A., 2013a. Contemporary Management of Horizontal Root Fractures to the Permanent Dentition: Diagnosis—Radiologic Assessment to Include Cone-Beam Computed Tomography. *Journal of Endodontics* 39, S20–S25. <https://doi.org/10.1016/j.joen.2012.10.022>

May, J.J., Cohenca, N., Peters, O.A., 2013b. Contemporary Management of Horizontal Root Fractures to the Permanent Dentition: Diagnosis—Radiologic Assessment to Include Cone-Beam Computed Tomography. *Journal of Endodontics* 39, S20–S25. <https://doi.org/10.1016/j.joen.2012.10.022>

McCullough, C.H., Bushberg, J.T., Fletcher, J.G., Eckel, L.J., 2015. Answers to Common Questions About the Use and Safety of CT Scans. *Mayo Clinic Proceedings* 90, 1380–1392. <https://doi.org/10.1016/j.mayocp.2015.07.011>

Miracle, A.C., Mukherji, S.K., 2009. Conebeam CT of the Head and Neck, Part 1: Physical Principles. *American Journal of Neuroradiology* 30, 1088–1095. <https://doi.org/10.3174/ajnr.A1653>

Mozzo, P., Procacci, C., Tacconi, A., Tinazzi Martini, P., Bergamo Andreis, I.A., 1998. A new volumetric CT machine for dental imaging based on the cone-beam technique: preliminary results. *European Radiology* 8, 1558–1564. <https://doi.org/10.1007/s003300050586>

On behalf of the DIMITRA Research Group, <http://www.dimitra.be>, Oenning, A.C., Jacobs, R., Pauwels, R., Stratis, A., Hedesiu, M., Salmon, B., 2018. Cone-beam CT in paediatric dentistry: DIMITRA project position statement. *Pediatric Radiology* 48, 308–316. <https://doi.org/10.1007/s00247-017-4012-9> P103\_Spanish.pdf, n.d.

Oenning ACC, de Azevedo Vaz SL, Melo SLS et al (2013) Usefulness of cone-beam CT in the evaluation of a spontaneously healed root fracture case. *Dent Traumatol* 29:489–493

Oberoi S, Knueppel S. Three-dimensional assessment of impacted canines and root resorption using cone beam computed tomography. *Oral Surgery, Oral Medicine, Oral Pathology, Oral Radiology*. 2012;113(2):260-267

Ózen T, Kamburoğlu K, Cebeci ARI, Yuskel SP, Paksoy C. Interpretation of chemically created periapical lesions using 2 different dental cone-beam computerized tomography units, an intraoral digital sensor, and conventional film. *Oral Surg Oral Med Oral Pathol Oral Radiol Endod* 2009; 107: 426-432

Paula-Silva, F.W.G. de, Wu, M.-K., Leonardo, M.R., Bezerra da Silva, L.A., Wesselink, P.R., 2009. Accuracy of Periapical Radiography and Cone-Beam Computed Tomography Scans in Diagnosing Apical Periodontitis Using Histopathological Findings as a Gold Standard. *Journal of Endodontics* 35, 1009–1012. <https://doi.org/10.1016/j.joen.2009.04.006>

Patel S, Dawood A, Mannocci F, Wilson R, Pitt Ford T. Detection of periapical bone defects in human jaws using cone beam computed tomography and intraoral radiography. *Int Endod J* 2009a; 42: 507-515.

Peck, J.L., Sameshima, G.T., Miller, A., Worth, P., Hatcher, D.C., 2007. Mesiodistal Root Angulation Using Panoramic and Cone Beam CT. *The Angle Orthodontist* 77, 206–213. [https://doi.org/10.2319/0003-3219\(2007\)077\[0206:MRAUPA\]2.0.CO;2](https://doi.org/10.2319/0003-3219(2007)077[0206:MRAUPA]2.0.CO;2)

R, M., 2014. Dilaceration and Eruption Disturbances in Permanent Teeth: A Sequelae of Trauma to Their Predecessors-Diagnosis and Treatment Using Cone Beam CT. *JOURNAL OF CLINICAL AND DIAGNOSTIC RESEARCH*. <https://doi.org/10.7860/JCDR/2014/6657.4342>

Soğur E, Baksi BG, Gröndahl H-G, Lomcali G, Sen BH. Detectability of chemically induced periapical lesions by limited cone beam computed tomography, intra-oral digital and conventional film radiography. *Dentomaxillofac Radiol* 2009; 38: 458-464.

Sahai, S., Kaveriappa, S., Arora, H., Aggarwal, B., 2011. 3-D imaging in post-traumatic malformation and eruptive disturbance in permanent incisors: a case report: 3-D imaging in post-traumatic malformation. *Dental Traumatology* 27, 473–477. <https://doi.org/10.1111/j.1600-9657.2011.01038.x>

Scarfe, W., Li, Z., Aboelmaaty, W., Scott, S., Farman, A., 2012. Maxillofacial cone beam computed tomography: essence, elements and steps to interpretation: Maxillofacial cone beam computed tomography. *Australian Dental Journal* 57, 46–60. <https://doi.org/10.1111/j.1834-7819.2011.01657.x>

Scarfe, W.C., 2006. Clinical Applications of Cone-Beam Computed Tomography in Dental Practice 72, 6.

Scarfe, W.C., Farman, A.G., 2008. What is Cone-Beam CT and How Does it Work? *Dental Clinics of North America* 52, 707–730. <https://doi.org/10.1016/j.cden.2008.05.005>

Shahbazian, M., Jacobs, R., Wyatt, J., Denys, D., Lambrichts, I., Vinckier, F., Willems, G., 2013. Validation of the cone beam computed tomography–based stereolithographic surgical guide aiding autotransplantation of teeth: clinical case–control study. *Oral Surgery, Oral Medicine, Oral Pathology and Oral Radiology* 115, 667–675. <https://doi.org/10.1016/j.oooo.2013.01.025>

Shahbazian, M., Jacobs, R., Wyatt, J., Willems, G., Pattijn, V., Dhoore, E., Van Lierde, C., Vinckier, F., 2010. Accuracy and surgical feasibility of a CBCT-based stereolithographic surgical guide aiding autotransplantation of teeth: in vitro validation: STEREOGRAPHIC SURGICAL GUIDE IN AUTOTRANSPLANTATION. *Journal of Oral Rehabilitation* 37, 854–859. <https://doi.org/10.1111/j.1365-2842.2010.02107.x>

Shintaku, W.H., Venturin, J.S., Azevedo, B., Noujeim, M., 2009. Applications of cone-beam computed tomography in fractures of the maxillofacial complex. *Dental Traumatology* 25, 358–366. <https://doi.org/10.1111/j.1600-9657.2009.00795.x>

Smith, B.R., Cederberg, R.A., 2011a. An Evaluation of Cone-Beam Computed Tomography Use in Postgraduate Orthodontic Programs in the United States and Canada. *Journal of Dental Education* 75, 9.

Smith, B.R., Cederberg, R.A., 2011b. An Evaluation of Cone-Beam Computed Tomography Use in Postgraduate Orthodontic Programs in the United States and Canada. *Journal of Dental Education* 75, 9.

Stavropoulos, A., Wenzel, A., 2007. Accuracy of cone beam dental CT, intraoral digital and conventional film radiography for the detection of periapical lesions. An ex vivo study in pig jaws. *Clinical Oral Investigations* 11, 101–106. <https://doi.org/10.1007/s00784-006-0078-8>

Sun, H., Hu, R., Ren, M., Lin, Y., Wang, X., Sun, C., Wang, Y., 2016. The treatment timing of labial inversely impacted maxillary central incisors: *A prospective study*. *The Angle Orthodontist* 86, 768–774. <https://doi.org/10.2319/083015-584.1>

Suomalainen, A., Pakbaznejad Esmaeili, E., Robinson, S., 2015. Dentomaxillofacial imaging with panoramic views and cone beam CT. *Insights into Imaging* 6, 1–16. <https://doi.org/10.1007/s13244-014-0379-4>

Tyndall, D.A., Price, J.B., Tetradis, S., Ganz, S.D., Hildebolt, C., Scarfe, W.C., 2012. Position statement of the American Academy of Oral and Maxillofacial Radiology on selection criteria for the use of radiology in dental implantology with emphasis on cone beam computed tomography.

Oral Surgery, Oral Medicine, Oral Pathology and Oral Radiology 113, 817–826. <https://doi.org/10.1016/j.oooo.2012.03.005>

Tadinada, A., Mahdian, M., Vishwanath, M., Allareddy, V., Upadhyay, M., Yadav, S., 2015. Evaluation of alveolar bone dimensions in unilateral palatally impacted canine: a cone-beam computed tomographic analyses. The European Journal of Orthodontics 37, 596–602. <https://doi.org/10.1093/ejo/cju098>

The use of cone-beam computed tomography in dentistry, 2012a. . The Journal of the American Dental Association 143, 899–902. <https://doi.org/10.14219/jada.archive.2012.0295>

The use of cone-beam computed tomography in dentistry, 2012b. . The Journal of the American Dental Association 143, 899–902. <https://doi.org/10.14219/jada.archive.2012.0295>

Tsodoulos S, Iliia A, Antoniadides K et al (2014) Cherubism: a case report of a three generation inheritance and literature review. J Oral Maxillofac Surg 72:405.e1–9

van Vlijmen, O.J.C., Kuijpers, M.A.R., Berge, S.J., Schols, J.G.J.H., Maal, T.J.J., Breuning, H., Kuijpers-Jagtman, A.M., 2012. Evidence supporting the use of cone-beam computed tomography in orthodontics. The Journal of the American Dental Association 143, 241–252. <https://doi.org/10.14219/jada.archive.2012.0148>

Verweij, J.P., Jongkees, F.A., Anssari Moin, D., Wismeijer, D., van Merkesteyn, J.P.R., 2017. Autotransplantation of teeth using computer-aided rapid prototyping of a three-dimensional replica of the donor tooth: a systematic literature review. International Journal of Oral and Maxillofacial Surgery 46, 1466–1474. <https://doi.org/10.1016/j.ijom.2017.04.008>

Vennart, J., 1991. The 1990 recommendations of the International Commission on Radiological Protection. Journal of Radiological Protection 11, 199–203. <https://doi.org/10.1088/0952-4746/11/3/006>

Venskutonis, T., Plotino, G., Juodzbaly, G., Mickevičienė, L., 2014. The Importance of Cone-beam Computed Tomography in the Management of Endodontic Problems: A Review of the Literature. Journal of Endodontics 40, 1895–1901. <https://doi.org/10.1016/j.joen.2014.05.009>

Wörtche, R., Hassfeld, S., Lux, C., Müssig, E., Hensley, F., Krempien, R., Hofele, C., 2006. Clinical application of cone beam digital volume tomography in children with cleft lip and palate. Dentomaxillofacial Radiology 35, 88–94. <https://doi.org/10.1259/dmfr/27536604>

Suzuki H, Fujimaki S, Chigono T et al. Survey on the using limited area cone beam CT in pediatric dentistry. Japanese J Pediatr Dent 2006; 44: 609–616.

## XI. ANEXOS

Anexo n° 1

Carta de autorización



Facultad de Odontología  
Clínica de Odontología Pediátrica y del Adolescente

Valparaíso, 16 de octubre de 2018

Dr. Antonio Parra V.  
Presente

Estimado Dr.:

En respuesta a su carta del 16 de octubre de 2018 en que solicita realizar investigación en la Clínica de Odontología Infantil y del Adolescente, de la Facultad de Odontología de la Universidad de Valparaíso, como parte del requisito de titulación para optar al título de Especialista en Odontopediatría, informo a Ud. que se autoriza que la investigación "Análisis de indicación de tomografía computarizada cone beam en niños y adolescentes" se realice en estas dependencias.

El estudio propuesto utiliza registros de las fichas clínicas y radiografías pertenecientes a pacientes atendidos entre los años 2010 y 2017. Las fichas clínicas se conservan en un archivero metálico especialmente adquirido para este propósito.

Para cautelar el respeto por los datos personales y sensibles del paciente, de acuerdo a la ley N° 19.628, se proporcionarán radiografías digitalizadas y fotocopias de las fichas clínicas, asociadas a un número de registro, sin identificación explícita de los pacientes.

Atentamente,

A handwritten signature in black ink, appearing to read "Marie Therese Flores Barrett".

Marie Therese Flores Barrett

Directora

Clínica Odontológica Pediátrica y del Adolescente

**PROTOCOLO INDICACIÓN CBCT EN NIÑOS Y ADOLESCENTES**

Edad en años al momento del examen: \_\_\_\_\_

<p><b>Tipo de Dentición</b></p> <p><input type="checkbox"/> Temporal</p> <p><input type="checkbox"/> Mixta</p> <p><input type="checkbox"/> Definitiva</p>	<p><b>Región de interés por sextantes.</b></p> <p><input type="checkbox"/> I            <input type="checkbox"/> IV</p> <p><input type="checkbox"/> II            <input type="checkbox"/> V</p> <p><input type="checkbox"/> III           <input type="checkbox"/> VI</p>
<p><b>Radiografía previa</b></p> <p><input type="checkbox"/> Periapical</p> <p><input type="checkbox"/> Bitewing</p> <p><input type="checkbox"/> Panorámica</p> <p><input type="checkbox"/> Teleradiografía</p> <p><input type="checkbox"/> CBCT</p>	<p><b>Tratamiento propuesto previo a CBCT</b></p> <p>_____</p> <p>_____</p> <p>_____</p> <p>_____</p>
<p><b>Motivo de indicación CBCT</b></p> <p>Dientes no erupcionados</p> <p><input type="checkbox"/> Supernumerarios</p> <p><input type="checkbox"/> Impactados</p> <p><input type="checkbox"/> Alteraciones del desarrollo</p>	<p>Secuelas posteriores a TDA</p> <p><input type="checkbox"/> Patología Ósea</p> <p><input type="checkbox"/> Evaluación apical</p>
<p>Planificación Quirúrgica</p> <p><input type="checkbox"/> Autotransplante</p> <p><input type="checkbox"/> Cirugía Ortognática</p> <p>Otros</p> <p>_____</p> <p>_____</p>	<p><b>Tratamiento propuesto posterior a CBCT</b></p> <p>_____</p> <p>_____</p> <p>_____</p> <p>_____</p>
<p><b>Influencia clínica</b></p> <p><input type="checkbox"/> Si</p> <p><input type="checkbox"/> No</p>	

