

UNIVERSIDAD DE VALPARAÍSO
FACULTAD DE ODONTOLOGÍA
CÁTEDRA DE ODONTOPEDIATRÍA.

EVALUACIÓN CLÍNICA DE AMALGAMAS EN MOLARES DE SEIS AÑOS.



Alumnas: Jeannette Arancibia O.
M. Macarena Aravena R.
M. Jimena Montenegro A.

Trabajo de Investigación
Requisito para optar al Título de
Cirujano – Dentista.

Prof. Guía: Dr. Juan Eduardo Onetto C.

Valparaíso – Chile
1998

*" A quien, cuando creó el mundo, nos soñó;
a quienes hicieron realidad ese sueño;
a quienes, en el amor, hoy comparten nuestras vidas."*

Jeannette, Macarena, M. Jimena.

AGRADECIMIENTOS.

Queremos agradecer en forma especial a todos aquellos que nos brindaron ayuda y apoyo en la elaboración de este Seminario de Tesis.

A nuestro profesor guía, Dr. Juan Eduardo Onetto C. por compartir con nosotras su experiencia profesional, su constante dedicación, ayuda y acogida durante el desarrollo de este Seminario de Tesis.

A los profesionales del Módulo Simón Bolívar de Viña del Mar, en especial a la Dra. María Isabel Vásquez, por su ayuda y colaboración en el desarrollo de esta Tesis.

Al Sr. Rodrigo Barraza A., por su apoyo profesional y colaboración.

Al Sr. Marco Antonio Chávez, por su invaluable aporte.

Al Sr. Patricio Carmona, por su colaboración.

Al Sr. Pablo Carmona, por aportar humor durante este estudio.

Indice

Págs.

INTRODUCCIÓN.....	1
ASPECTOS TEÓRICOS.....	3
1. GENERALIDADES.....	3
1.1. EVOLUCIÓN DE LA AMALGAMA.....	3
1.2. CONCEPTOS GENERALES DE LA AMALGAMA.....	3
1.3. VENTAJAS Y DESVENTAJAS DE LA AMALGAMA DENTAL.....	5
1.4. EVALUACIÓN CLÍNICA DE UNA AMALGAMA.....	6
<i>Sistemas de Evaluación.....</i>	6
<i>Métodos de Evaluación.....</i>	6
1.5. ANÁLISIS DEL FRACASO DE LA AMALGAMA.....	7
2. CAUSAS DE RECAMBIO DE LA AMALGAMA DENTAL.....	8
2.1. CARACTERÍSTICAS DEL DIENTE.....	8
2.1.1. <i>Caries Secundaria.....</i>	8
2.1.2. <i>Caries independiente a la Restauración.....</i>	9
2.1.3. <i>Fractura del Diente.....</i>	9
2.2. CARACTERÍSTICAS DE LA RESTAURACIÓN.....	9
2.2.1. <i>Fractura Marginal.....</i>	9
2.2.2. <i>Fractura en Cuerpo.....</i>	11
2.2.3. <i>Falta de Anatomía.....</i>	11
2.2.4. <i>Pigmentación de la Amalgama.....</i>	11
2.3. DOLOR O SENSIBILIDAD.....	12
3. ALTERNATIVAS AL RECAMBIO.....	12
3.1. <i>Pulido y Tallado.....</i>	13
3.2. <i>Aplicación de Sellantes.....</i>	13
3.3. <i>Reparación con Composite.....</i>	14
3.4. <i>Reparación con Amalgama.....</i>	14
OBJETIVO GENERAL.....	15
OBJETIVOS ESPECÍFICOS.....	15
MATERIALES Y MÉTODOS.....	16
<i>Encuesta Clínica.....</i>	17
VARIABLES OPERACIONALES.....	18
RESULTADOS.....	21
<i>Gráfico N.1: Características de la Restauración con relación a su Antigüedad.....</i>	21
<i>Gráfico N. 2. Diente en relación con la Edad en que se Obturó.....</i>	22
<i>Gráfico N.3. Antigüedad de la Restauración en relación con Edad en que se Obturó.....</i>	23
<i>Gráfico N. 4. Caries relacionada con la Antigüedad de la Restauración.....</i>	24
<i>Gráfico N.5. Caries en relación con Fractura de la Restauración.....</i>	25
<i>Gráfico N. 6. Evaluación de las Restauraciones en relación con las Características del Diente.....</i>	26
<i>Gráfico N.7. Evaluación de las Restauraciones en relación con sus Características.....</i>	27
<i>Gráfico N.8. Evaluación de las Restauraciones en relación con su Antigüedad.....</i>	28

DISCUSIÓN.	29
CONCLUSIONES.	31
RESUMEN.	32
BIBLIOGRAFÍA.	33
ANEXOS.	36

INTRODUCCIÓN.

Desde los orígenes de la Odontología restauradora, la amalgama dental, ha sido el material más usado debido, especialmente, a sus propiedades fisicoquímicas, que la convierten en un buen material restaurador.

Pese a su buen comportamiento clínico la amalgama dental presenta defectos en la interfase diente/restauración debido a que no existe unión química al tejido dentario. Actualmente los recambios de amalgama son muy frecuentes debido a fracturas, tinciones, rugosidades y caries que muchas veces no justifican tal recambio sino una reparación que significaría una economía de tiempo, recursos y tejido dentario sano.

El presente seminario de tesis analiza el estado de amalgamas oclusales en molares de 6 años, concluyendo que no todas las restauraciones defectuosas deben ser recambiadas, ya que existen una serie de alternativas para repararlas y prolongar su vida útil.

*“La amalgama
es siempre mejor de lo que se ve,
y las incrustaciones
son siempre peores de lo que parecen”.*

Osborne y Sumitt (1997).

ASPECTOS TEÓRICOS.

1. Generalidades.

1.1. Evolución de la amalgama.

La amalgama dental es una aleación metálica de tipo cuaternario introducida en 1826 como un sustituto mineral que contenía limaduras de monedas de plata mezcladas con mercurio. En 1833 se introdujo la amalgama de plata, desde Francia a Estados Unidos significando un cambio en el curso de la historia de la odontología restauradora. Este ingreso al mercado estadounidense originó un fenómeno conocido como la “guerra de las amalgamas” dando como resultado, en 1841 en Baltimore, la primera Escuela de Odontología en el mundo, el “Baltimore College of Dental Surgery” (que hoy tiene como legado la Universidad de Maryland). Flagg, en 1881, fue el primero en utilizar la aleación de plata con estaño mezclándola con mercurio y ello originó varios estudios con el fin de mejorar este material, a razón de ello, el padre de la Operatoria Dental, G.V. Black, realizó una serie de estudios e investigaciones llegando a la conclusión que los resultados se mejoraban al utilizar 67 % de Plata, 26 % de estaño, un máximo de 6 % de cobre y un 2 % de zinc, mezclándola con 50 % de mercurio.

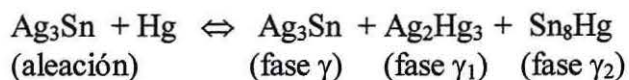
En 1963, Innes y Youdelis desarrollaron la primera aleación enriquecida con cobre afirmando que poseía una mayor resistencia compresiva y un mejor desempeño clínico debido a la dispersión de las partículas esféricas (AgCu) en la aleación. Estudios realizados posteriormente por Mahler justificaron los resultados de Innes y Youdelis, por una disminución de la fase gamma 2.

Aún perseveran los estudios para encontrar algún tipo de material tan fiel como la amalgama y que sea más estético que ella (Barrancos Mooney, 1988).

1.2. Conceptos generales de la amalgama.

La amalgama dental es un material metaloplástico que necesita de cavidades retentivas. El contorno de la cavidad tradicional (ángulo cavo superficial de 90°) debe estar alrededor de las cúspides para conservar tejido dental y para prevenir que los ángulos internos de la preparación se aproximen demasiado a los cuernos pulpares. Los márgenes vestibulares y linguales no se deben extender más allá de la mitad de la distancia del surco central y las puntas de las cúspides, evitando el esmalte sin sustento dentinario. Todas estas características son muy importantes ya que la amalgama es un material que debe ser protegido por el diente.

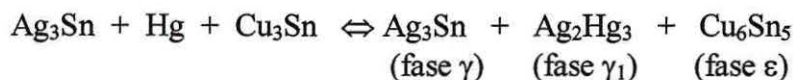
La aleación convencional de amalgama o de bajo contenido de Cobre tiene parámetros fijos en la proporción de sus componentes, siendo: mínimo 65% de Ag (64-74%); máximo 29% de Sn (25-29%); máximo 6% de Cu (0-6%); máximo 2% de Zn (0-2%). Presentando un alto índice de fase gamma 2 que al ser débil y blanda produce mayor creep, corrosión, tinción de la restauración e incidencia de fractura marginal, factores que, dependiendo de su magnitud, pueden ser causa del recambio de dicha restauración.



Las aleaciones de alto contenido de Cu tienen entre un 10 y 30% de este elemento y se desarrollaron para disminuir la formación de fase gamma 2, obteniendo valores inferiores de creep, corrosión y menor incidencia de fractura marginal, debido a que el estaño, al tener mayor afinidad con el cobre que con el mercurio da lugar a la fase ϵ .

Existen dos tipos de aleaciones con alto contenido de Cu:

1. Aleación de fase dispersa: mezcla de partículas irregulares con partículas esféricas (eutéctico Ag-Cu) aumenta el contenido total de Cu hasta un 12%, entre ellas se encuentra la Dispersalloy.
2. Aleación unicomponente: en la que los elementos son fundidos en uno presentándose como partículas esferoidales uniformes (Tytin) o como partículas irregulares (Ventura III).



La fase gamma es tres veces más resistente que la fase gamma 1 (que es más frágil y posee una resistencia intermedia) y siete veces más que la fase gamma 2.

Además de la clasificación según el alto o bajo contenido de cobre es importante conocer el tipo de partícula de la aleación puesto que las de forma esférica (5-50 μm), poseen mayor plasticidad, requieren menor cantidad de Hg durante la amalgamación y poseen mayor resistencia compresiva inicial; y las irregulares (35 μm) poseen mayor consistencia, mayor proporción de Hg en la amalgamación y tienen menor resistencia compresiva inicial.

Según su forma de presentación se dividen en: Cápsulas predosificadas (relación polvo mercurio ideal), tabletas o pellets y polvo de aleación (se debe calibrar mediante la balanza de Crandall para una proporción exacta de polvo/mercurio). La mezcla mediante mortero y pistilo sin calibración produce una gran pérdida de las propiedades de la amalgama favoreciendo el fracaso de ésta a mediano o largo plazo (Barrancos Mooney, 1988).

El papel de cada componente es fundamental para conocer las características de la amalgama como material restaurador:

CARACTERÍSTICAS ALEACIÓN DE AMALGAMAS.

Ag		Sn		Cu	Zinc	
Aumenta la resistencia.	Disminuye el creep.	Aumenta el Creep.	Disminuye dureza.	Aumenta. Pigmentación.	Aumenta expansión retardada.	Aumenta velocidad fraguado.
Aumenta expansión fraguado.		Aumenta la contracción.	Disminuye resistencia.	Aumenta la corrosión.	Aumenta corrosión.	
Aumenta reactividad con Hg.		Aum. Vel. Amalgama - ción.		Aumenta dureza y resistencia.	Aumenta plasticidad.	

Fuente: O' Brien-Ryge (1980).

1.3. Ventajas y desventajas de la amalgama dental.

Ventajas.

- Bajo costo y fácil manipulación.
- Biocompatible si se manipula en forma correcta.
- Larga vida útil.
- Fácil almacenamiento.
- Con el tiempo sella la interfase marginal.
- Insoluble en el medio bucal.

Desventajas.

- Oxidación y corrosión.
- Infiltración iónica de los tejidos dentarios.
- Difícil de trabajar en clases II.
- Resistencia final a las 24 hrs. de efectuada.
- Antiestética.
- Requiere de grosor mínimo, por lo que se contraindica en cavidades poco profundas.
- Alta conductividad térmica y eléctrica.
- No protege al diente.
- Puede producir galvanismo.
- Creep y fractura marginal.

(Baratieri, 1993)

1.4. Evaluación clínica de una amalgama.

Sistemas de Evaluación.

Existen dos sistemas:

- a. Sistema directo: es la evaluación que realiza el profesional mediante un examen clínico y clasificará el estado de las amalgamas en: muy bueno, bueno, regular y malo.
- b. Sistema Indirecto: es la evaluación que realiza el profesional mediante un examen indirecto, a través de modelos, fotografías, radiografías, etc., clasificándola en diversas categorías, siendo por ello más selectiva.

Métodos de Evaluación.

Cada sistema de evaluación tiene un método de evaluación. Consiste en examinar la integridad marginal y, dependiendo de cómo se encuentre, se clasificará.

Los métodos son los siguientes:

a) **Método visual:** se usa en el sistema de evaluación directo y utiliza una escala de clasificación, por ejemplo, la Escala de Mahler, que cuantifica el grado de deterioro marginal con números del 1 (nulo) al 11 (extenso). (Mahler, D.B. et als, 1993).

Los números de la escala indican los índices asignados al aspecto de las restauraciones en comparación con la escala.

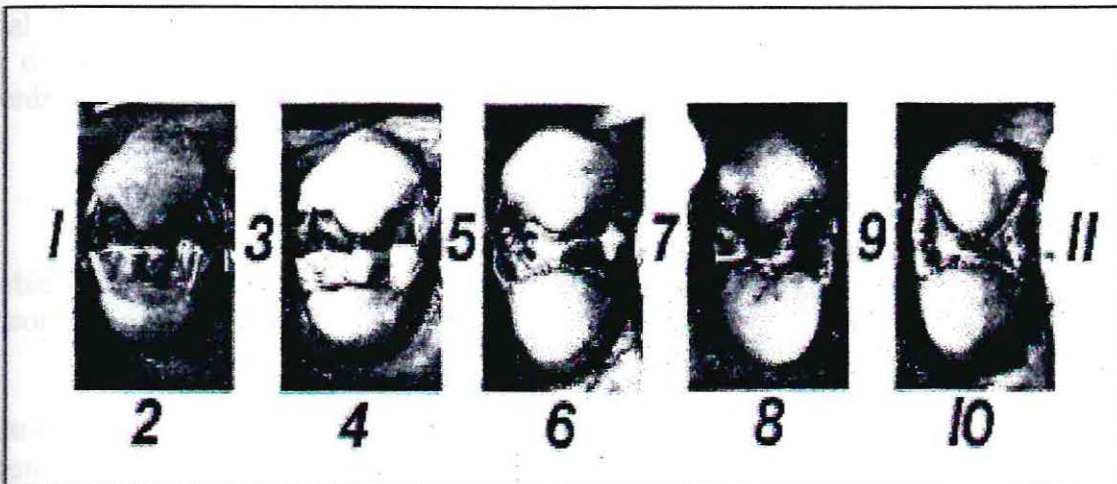


Fig. 1. Escala de Mahler.

Otra escala es la Lineal de Evaluación, que califica el estado de la restauración de amalgama. mediante letras: **A** (sin fractura marginal), **B** (con fractura marginal), **C** (fractura marginal franca, que llega a dentina), **D** (fractura en cuerpo o pérdida total de la restauración). Se consideran como aceptables **A** y **B** en las cuales se puede realizar una maniobra conservadora alternativa al recambio. Si se clasifica como **C** o **D**, la solución al problema será el reemplazo de la restauración.

b) Método Tactil: es otro método de evaluación directa y consiste en examinar mediante la aplicación de la punta de una sonda, utilizando una presión moderada, desde el diente hacia la restauración y/o desde la restauración hacia el diente para percibir la existencia de interfase entre ellos.

El Sistema Indirecto usa los siguientes métodos:

c) Método Fotográfico: se toma una foto en blanco y negro de la restauración y se amplía. Es útil para guardar en archivo e indicar la razón del recambio al paciente.

d) Método de modelos: se toma una impresión con un material elástico y se examina la restauración en el modelo obtenido.

e) Método de la réplica: se toma una impresión con un material elástico y se hace el positivo con una resina epóxica. Esta réplica se baña en oro y se observa al microscopio electrónico de barrido. (Barrancos Mooney, 1988)

1.5. Análisis del fracaso de la amalgama.

La causa de fracaso en la restauración de amalgama puede deberse al operador, al material o al paciente y repercuten tanto en el tejido dentario como en el tejido de soporte, dependiendo de la duración y naturaleza del ataque y la eficacia del sistema defensivo del organismo. Una pérdida de sustancia parcial o total pueden producir gran daño pulpar y periodontal.

Dependiendo de la antigüedad de la restauración, las fallas pueden ser:

Inmediatas: son aquellos fracasos producidos después de colocar el material y son debidos a cargas masticatorias muy intensas, contactos prematuros, errores en el diseño cavitario, incorrecta manipulación, masticación prematura sobre restauración recién realizada, etc.

Mediatas: son aquellos fracasos que aparecen después de los treinta días de realizada la restauración. El mayor riesgo de caries recidivante es a los seis meses puesto que hasta ese momento no se ha logrado el sellado marginal a expensas de la oxidación y la corrosión de la amalgama.

Los fracasos de la restauración pueden deberse a fallas mecánicas (pérdida de sustancia, fractura total, parcial o marginal) o a fallas fisicoquímicas (las que se relacionan con las propiedades inherentes al material) como los cambios volumétricos disímiles (11 veces del diente

con respecto a 22 de la amalgama, creando interfase marginal), deformación viscoelástica (cuando existe mucha cantidad de mercurio, trituración insuficiente, mala condensación, creep), conductividad (hiperestesia, corriente galvánica), corrosión (manipulación incorrecta, rugosidad de la superficie) y tinción (debida a sulfuros del medio). (Barrancos Mooney, 1988).

2. Causas de Recambio de la Amalgama Dental.

Existen tres aspectos relacionados con el recambio de las restauraciones de amalgama: el tiempo que se ocupa en su remoción, la elección de un nuevo tipo de material restaurador y el reemplazo de una gran restauración de amalgama por otra amalgama, incrustación o corona. En todo recambio de amalgama, la preparación inicial mantendrá o aumentará su tamaño. En el caso que lo aumente puede existir compromiso pulpar y una posterior desvitalización dentaria. Es por ello que previo al recambio de las restauraciones de amalgama se debe analizar si es estrictamente necesario hacerlo. Si no existe caries secundaria, la mejor decisión es no reemplazar la restauración de amalgama y citar al paciente a controles periódicos (Maryniuk, 1989).

2.1. Características del Diente.

2.1.1. Caries Secundaria.

La principal razón para el reemplazo de obturaciones de amalgama, tanto en la dentición temporal como en la definitiva, es la caries secundaria, no importando el tamaño de la restauración (Frield et al., 1994). Esto es avalado por otros estudios realizados por distintos investigaciones como Osborne y Summitt (1998); Qvist et al. (1990); Mjör y Toffenetti (1992); Jokstad y Mjör, (1991); Kidd y O'Hara (1990); Drake et al. (1990). Un cuarto del fracaso de las amalgamas en los dientes primarios y más de un tercio en dientes permanentes se recambian por caries secundaria (Qvist et al., 1990). Estudios de Macinnis et als.(1991), Mjör y Toffenetti .(1992), Qvist et al.(1990) y Osborne, J.W.y Summitt (1998) revelaron que el reemplazo de amalgamas por caries secundaria varía entre el 35% y el 59% del total de los reemplazos.

El diagnóstico de caries secundaria es más certero cuando se considera la consistencia del tejido dentario sospechoso de caries y no su coloración, esto es afirmado por Joyston-Bechal et al.(1991) y confirmado por Foster (1994). Según estos estudios, la caries secundaria está más relacionada a restauraciones fracturadas y en menor grado con los defectos marginales. Cuando existen dudas acerca de una caries en relación con fracturas o defectos marginales es sensato realizar una cavidad pequeña investigadora, especialmente cuando la supuesta área no puede ser vista radiográficamente. La cavidad debe realizarse totalmente a expensas de la amalgama existente y si no se encuentra caries, entonces reparar la restauración. En el caso de encontrar una lesión cariosa la cavidad debe extenderse lo estrictamente necesario (Foster, 1994).

La coloración gris en el esmalte alrededor de una fractura marginal ha sido causa de recambio por sospecha de caries secundaria (Rudolph et als.,1995 y 1997). Los defectos

pigmentados oscuramente no deben ser investigados sólo en virtud de su color ya que esta tinción del diente, generalmente es debida sólo a productos de corrosión de la amalgama (Foster , 1994).

Los pacientes jóvenes tienen una mayor probabilidad de presentar caries secundaria en relación con amalgamas defectuosas que pacientes de mayor edad, considerando la juventud un factor de riesgo valorable al momento de decidir un recambio de la restauración defectuosa (Foster ,1994).

La amalgama tiene un potencial efecto cariostático, debido a una continua liberación de iones metálicos como el cobre que reduce la placa acidogénica. (Svanberg et al.,1990; Qvist et al., 1997).

2.1.2. Caries independiente a la Restauración.

Qvist et al. (1997) señala que la caries secundaria y/o independiente a la restauración son asociadas a la mala higiene oral del paciente (placa bacteriana) y no al material restaurador en sí.

Según estudios de Macinnis et al. (1991), la caries primaria de superficies interproximales corresponde al 18,9 % de las razones para reemplazo de amalgamas, siendo considerada una de las causales principales de recambio.

En este caso clínico, la actitud de muchos profesionales es eliminar la restauración para realizar una preparación extensa que abarque la nueva lesión.

Smales et al. (1990) señala que existen numerosas alternativas en vez de realizar “una sola” gran restauración, es por ello que frente a una caries primaria de punto y fisura se pueden realizar los siguientes tratamientos conservadores: realizar una amalgama clase I, mantener en control la lesión incipiente, aplicar sellante o realizar una resina preventiva.

2.1.3. Fractura del Diente.

Trushkowsky (1991) menciona que el diagnóstico y tratamiento pueden presentar algunas dificultades. Las principales causas son: accidentes masticatorios, preparaciones muy extensas (iatrogenia), trauma oclusal y torque en relación al diente. También señala que el síndrome más frecuente es dolor asociado al frío, con relación a presión, en las comidas (alimentos fibrosos) o historia de discomfort. A veces, pueden presentar sensibilidad a calor extremo o comidas dulces.

2.2. Características de la Restauración.

2.2.1. Fractura Marginal.

La integridad marginal es uno de los criterios principales para juzgar la calidad de una restauración, esto es avalado por diversos investigadores como Mahler et al., 1970; Cvar y Ryge ,1971 ; Elderton, 1977 ; Smales y Creaven, 1985 (Kidd et al., 1990). No hay criterios establecidos para determinar cuándo el reemplazo es necesario. Existen controversias debido a la dificultad para hacer una evaluación visual del deterioro de la restauración (Woods et al. 1993). Mahler y

Marantz (1979) determinaron una forma de medir el grado de deterioro marginal de una amalgama es comparandola con una escala de fotografías de restauraciones que exhiben distintos grados de fractura marginal (Mahler et al, 1993). (Ver fig.1).

La caries secundaria es la principal causa de reemplazo de restauraciones de amalgama y la fractura marginal también es citada como una causa importante (Mahler et al., 1993). Siendo la fractura marginal la razón más frecuente en el reemplazo de restauraciones clase I, III y V por falta de retención (falta de profundidad de la cavidad) (Qvist et al., 1990).

Luego de producida la fractura, la brecha presente es una región donde las bacterias cariogénicas pueden prosperar predisponiendo así a la caries secundaria. En varios estudios se postula la relación entre la fractura marginal y caries como en los realizados por Jorgensen y Wakumoto en 1968, Goldberg et al. en 1981 y Maryniuk y Brunson en 1989. Cuando nos encontramos frente a una fractura marginal se crea una ruta directa hacia la pulpa y ello puede originar varios problemas como lo son la caries secundaria y la sensibilidad, entre otros (Mahler et al., 1993). La caries secundaria no se encuentra en brechas menores a 35 μm (Kidd et al., 1990), pero sí en aquellas mayores a 50 μm . (Rudolphy et al., 1995). Sin evidencia radiográfica o descalcificación obvia, la detección de caries secundaria en brechas es imprecisa (Espelid y Tveit, 1991). En las restauraciones clase I el defecto marginal por sí mismo es insuficiente para determinar la presencia de caries secundaria, llegando a casi un 50 % de probabilidades de errar en el diagnóstico visual (Freire et al., 1995).

Diversos investigadores como Ericksen et al (1986), Maryniuk y Brunson (1989) determinaron que un severo deterioro marginal está relacionado con la presencia de caries secundaria (Rudolphy et al., 1995). Experimentos clínicos longitudinales han demostrado que la extensión de la degradación marginal de la restauración de amalgama depende del operador. El mecanismo de esta dependencia no está establecida, pero se ha sugerido que la manipulación de la mezcla y la técnica de condensación cumple un rol importante (Jokstad et al., 1990).

Muchos odontólogos recambian amalgamas con márgenes desadaptados por la sospecha de caries, según Goldberg et al. (1981), Boyd y Richardson (1985), Maryniuk (1990) alcanzan al 25% del total de profesionales (Rudolphy et al, 1995). Sin embargo, la presencia de una brecha marginal "sola" no es considerada criterio para reemplazar restauraciones (Mjör et al., 1997).

La relación entre la fractura marginal de las restauraciones de amalgama y su sobrevida permanece aún controversial. Mientras que en algunos estudios como los de Letzel et al en 1989, Osborne et al en 1989, Osborne y Norman en 1990 han encontrado una asociación entre numerosas fracturas marginales tempranas y posteriormente numerosas restauraciones fallidas, otros estudios como los de Hamilton et al. en 1983 y Moffa en 1989 no apoyan tal relación (Smales et al., 1991).

Cuando el recambio de las restauraciones de amalgama es causada por fallas marginales tiende hacerse con un material distinto para prevenir fracturas en el futuro (Drake, 1990).

La interfase marginal es un deterioro de la unión de la amalgama y el diente a nivel de las superficies oclusales como consecuencia del desgaste, las fracturas o la preparación incorrecta de la cavidad. Se pueden diagnosticar visualmente o con una sonda: se percibe que la punta de la misma penetra en una abertura al pasar por encima del margen. Si el resquicio tiene menos de 0,5 mm. de profundidad no suele estar indicada la sustitución de la restauración, ya que su aspecto suele ser peor de lo que en realidad es. Gracias al autosellado de la amalgama la restauración puede seguir funcionando con una limpieza adecuados. No obstante, si el resquicio es muy

profundo y no se limpia bien o pone en peligro la integridad de la restauración o de la estructura dental, debe sustituirse la restauración (Roberson et al., 1996).

2.2.2 Fractura en Cuerpo.

Este tipo de fractura es común en los dientes primarios y permanentes de adultos, pero es raro encontrarlo como fracaso en restauraciones realizadas en niños (Qvist et al., 1990).

Estudios de Eames y Scrabeck (1985) mostraron que las bases puestas bajo restauraciones de amalgama sirven principalmente para dar protección pulpar y contrarrestar el shock térmico, sin embargo, las bases muy abundantes dan poco beneficio a una restauración de amalgama ya que reducen su resistencia a la fractura (Pierpont et al., 1994). También fue descubierto en estudios de diversos investigadores como Farah et al, 1975; Hormati y Fuller, 1980; Farah et al., 1983; Reel, Lyon y Mitchell, 1987, que el espesor de la base afecta la resistencia de la restauración, así las bases delgadas dan una mejor resistencia a la fractura. El concepto de base mínima es una técnica que cubre la menor cantidad de dentina posible y es recomendada porque la mejor base para la amalgama es la dentina sana, no un material de base. Si la protección pulpar es considerada necesaria, una base de un grosor de 0,5 mm. es propuesto como el mínimo grosor que provee una adecuada protección térmica (Pierpont et al., 1994)..

Cuando una obturación es reemplazada por fractura en cuerpo, el 50% de ellas son localizadas en el ítmo de la restauración. La frecuencia de la fractura en cuerpo está relacionada con la aleación usada, con variaciones en la frecuencia de fallas que varían desde un 11 % a un 51 % después de 8 años, dependiendo del material usado (Pierpont et al., 1994).

2.2.3. Falta de Anatomía.

Las amalgamas dentales deben tener una superficie externa suficientemente lisa que impida la formación de pequeñas hendiduras en las que se pueda producir corrosión electroquímica o concentración de tensiones durante la función mecánica. Como regla nemotécnica, a la hora de tallar una amalgama dental conviene dejar únicamente superficies y surcos lisos. Los detalles anatómicos secundarios muy detallados, que pueden tallarse en la superficie de las amalgamas, suelen representar más un inconveniente para la longevidad que una ventaja estética (Roberson, 1996).

2.2.4. Pigmentación de la Amalgama.

Producto de la corrosión se pueden encontrar en la superficie y en la interfase del diente/restauración de la amalgama los siguientes compuestos: Sn O , Sn O_2 , $\text{Sn}_4 (\text{OH})_6 \text{Cl}_2$, Cu_2O y $\text{CuCl}_2 \cdot 3 \text{Cu} (\text{OH})_2$ (Sutow et al., 1991).

Las tinciones producto de la corrosión pueden minimizarse con una correcta técnica de pulido, aumentando, además, la biocompatibilidad de la amalgama dental (Collins y Bryant, 1992).

La pigmentación producto de la corrosión puede producir una coloración oscura en relación al margen dentario que no debe confundirse con caries secundaria o residual. La corrosión está probablemente relacionada con la edad de la restauración y el tipo de aleación

usada (aleación con fase γ_2) y no es recomendado investigar defectos pigmentados oscuros ya que probablemente sean producto de la corrosión (Rudolph et al., 1995 y Foster, 1994).

2.3. Dolor o Sensibilidad.

Luego de valorar los síntomas subjetivos descritos por el paciente y de establecer un diagnóstico preliminar, el Odontólogo debe recurrir a pruebas objetivas para confirmar dicho diagnóstico: una prueba de percusión para detectar una posible inflamación del ligamento periodontal; la palpación para determinar si existe sensibilidad en la región apical, y la transiluminación para comprobar si el diente presenta grietas, caries o cambios de color que puedan indicar una pérdida de vitalidad. Si se sospecha que el diente tiene un problema pulpar se puede confirmar el diagnóstico con la ayuda de la prueba pulpar eléctrica y las pruebas térmicas. El sondaje periodontal permite descartar la presencia de un absceso periodontal. Para valorar la integridad de las restauraciones se puede proceder a la exploración para descartar la existencia de fracturas, caries secundaria, signos de desgaste, manchas brillantes o movilidad (Roberson et al., 1996).

Si el paciente se queja fundamentalmente de que "le duele cuando mastica por ese lado", el Odontólogo debe sospechar especialmente la posible existencia de fractura incompleta de un diente posterior vital. Suele manifestar también sensibilidad al frío. Se deben estudiar todas las líneas de fractura que existan en los dientes de ambas arcadas en el lado afectado. Tales líneas suelen encontrarse en lo que queda de esmalte en los dientes debilitados en restauraciones o caries extensas. Una cúspide con una fractura incompleta produce un dolor agudo al cesar la fuerza masticatoria y rozarse las superficies dentinarias fracturadas, lo que genera presiones hidrodinámicas en los túbulos dentinarios que desencadenan el dolor; por otra parte, las superficies dentinarias fracturadas se vuelven hipersensibles debido a la contaminación salivar (Trushkowsky, R., 1991 y Roberson et al., 1996).

3. Alternativas al Recambio.

Existen ciertas indicaciones para decidir si reparar, recontornear (tallado y pulido) o reemplazar una restauración de amalgama. Definiéndose como reparación de una amalgama a la remoción de parte de la restauración ya existente de la amalgama en la cual se prepara una "cavidad" dentro de la restauración. Estas restauraciones deben ser evaluadas clínicamente como aceptables y servir como remanente siendo restaurada con un nuevo material restaurador (Baratieri et al., 1992).

La mantención de las restauraciones permanentes, constituyen una parte considerable de la práctica dental. Los reemplazos de las restauraciones tienen un mayor costo que aquellas colocadas inicialmente y es probablemente a causa del incremento de tamaño de éstas (Mjör, 1989). Los pacientes particulares, los Sistemas de Salud Dental Público y Privado podrían, por ende, interesarse en reducir los reemplazos de restauraciones.

3.1. Pulido y Tallado.

No todas las restauraciones de amalgama necesitan acabado y pulido. Sin embargo, estos procesos son necesarios en ocasiones:

1. Para completar el tallado.
2. Para perfeccionar la anatomía, los contornos y la integridad marginal.
3. Para mejorar la textura superficial de la restauración.

El acabado y el pulido de las restauraciones de amalgama debe demorarse como mínimo 24 hrs., ya que la cristalización no se ha completado aún. A menudo se postergan hasta haber colocado todas las restauraciones al paciente, en lugar de ir acabando y puliendo una por una las restauraciones a lo largo del tratamiento. Una restauración de amalgama será menos propensa a las manchas y a la corrosión si tiene una superficie lisa y homogénea. El pulido tiene menos importancia en las amalgamas ricas en cobre que en las convencionales, ya que las primeras son menos propensas a las manchas y a las fracturas marginales (Roberson et als., 1996).

El recontorneo de una restauración es el tallado y pulido de la obturación de amalgama ya existente para mejorar la calidad marginal, remoción de irritantes periodontales, y establecimiento de una mejor función oclusal (Baratieri et al., 1992).

Durante muchos años han existido dudas en la conveniencia de alisar las superficies de las restauraciones como medida para reducir los posibles puntos de corrosión. Hasta 1985 lo habitual era esperar más de 24 hrs. y después pulir la amalgama dental en una visita posterior. Este pulido ha sido sustituido por el bruñido de la superficie en el momento de la aplicación de la amalgama y únicamente se pulen posteriormente las superficies que no se ven lisas durante la inspección. En los estudios clínicos no se ha observado ninguna ventaja clínica de las restauraciones pulidas en relación con las restauraciones bruñidas en un primer momento (Roberson et als., 1996).

3.2. Aplicación de Sellantes.

Los sellantes son fundamentalmente resinas fluidas indicadas para obliterar puntos y fisuras estrechos no sometidos a un estrés mecánico importante.

Representan una alternativa a las técnicas de preparación cavitaria y restauración para eliminar fosas y fisuras de la superficie de los dientes con propensión a caries (donde no existe autolimpieza). El objetivo de ellos es eliminar las irregularidades geométricas que puedan albergar bacterias sellando las zonas de difícil limpieza gracias a un sobrellenado de la región (Anderson, M.H., 1993).

Dado que los sellantes tienen sólo una resistencia moderada al desgaste, el roce de la zona de contacto y la abrasión de los alimentos van desgastándolos rápidamente en las zonas de autolimpieza, en las que no son necesarios; sin embargo, las zonas susceptibles fundamentales se mantienen selladas y se siguen beneficiando de sus efectos (Roberson et als., 1996).

El sellante de fisuras en combinación con restauraciones pequeñas de amalgama tiene resultados más efectivos que las restauraciones tradicionales en la conservación de estructura dentaria, protección de márgenes y prevención de caries secundaria (Dutton, F. B., 1993).

La producción de mejores superficies en las amalgamas no asegura que se produzcan mejores márgenes (Woods, P.W. et als, 1993), por lo tanto se deduce que el uso de sellantes en el caso de amalgamas pulidas estaría indicado.

3.3. Reparación con Composite.

Un composite es una mezcla física de materiales., Generalmente poseen una fase dispersa de partículas de relleno (silicato) distribuidas en el seno de una fase continua (fase matricial).

La reparación con composite consiste en obturar fracturas marginales o caries secundaria de un tamaño tal que no debilite la restauración ni al diente, es decir, como una resina preventiva.

La técnica de aplicación del composite corresponde a la misma utilizada en el caso de la resinas preventivas (Roberson et als., 1996).

3.4. Reparación con Amalgama.

La reparación de amalgama es la remoción de parte de la restauración de amalgama ya existente preparando una cavidad dentro de ella y en la dentina reparando con una aleación de amalgama con alto contenido de cobre. Obteniendo una unión firme en el límite entre la restauración antigua y la usada para efectuar la reparación (Baratieri et al., 1992).

Cuando la unión entre la antigua y la nueva amalgama se observa como una línea o fisura se considera una situación clínicamente aceptable, encontrándose en la mayoría de las reparaciones con amalgama (Milani et al., 1995).

Objetivo General.

Evaluar clínicamente, entre el 30 de Junio y el 3 de Septiembre de 1998, el estado de las amalgamas oclusales en molares de 6 años realizadas en el Módulo Simón Bolívar.

Objetivos Específicos.

1. Evaluar clínicamente el estado del diente y las restauraciones oclusales de amalgama en molares de 6 años.
2. Establecer la relación existente entre las características de la restauración y su antigüedad.
3. Relacionar la pieza dentaria con la edad en que fue obturado.
4. Determinar la relación existente entre la antigüedad de la restauración y la edad cuando fue obturado.
5. Relacionar la presencia de caries con la antigüedad de la restauración.
6. Establecer la relación entre Caries y la fractura de la restauración.
7. Evaluar las restauraciones en relación con las características del diente.
8. Evaluar las restauraciones en relación con sus características.
9. Relacionar la evaluación de la restauración con su antigüedad.

Materiales y Métodos.

En este estudio se utilizó una muestra de niños tomados al azar entre los controles realizados en el Módulo Simón Bolívar de Viña del Mar durante 12 días entre el 30 de Junio al 3 de Septiembre de 1998.

De un total de 588 pacientes citados a control se revisaron 423 fichas (Ver Anexo de distribución de acciones clínicas en molares de 6 años), de las cuales se examinaron clínicamente al azar 80 pacientes entre 7 y 17 años, con 147 restauraciones amalgamas estrictamente oclusales, en los molares de 6 años, que como mínimo tuvieran un mes de antigüedad. Se evaluó individualmente cada una de ellas, aplicando una encuesta evaluativa que previamente fue puesta a prueba y corregida en un estudio piloto hecho a 15 pacientes del Módulo para uniformar criterios entre las operadoras. Una vez corregida, se aplicó la encuesta para la recolección de datos como: el diente restaurado, la antigüedad de la restauración (en años), características del diente y la restauración, la evaluación de la restauración y según ésta se propuso el tratamiento correspondiente para prolongar su vida útil.

La evaluación de la restauración de amalgama se realizó mediante un examen clínico efectuado en un sillón anatómico con el paciente en posición horizontal, usando una luz halógena iluminando directamente el campo operatorio. El examen se realizó con sonda curva, espejo dental, pinzas y jeringa triple, realizado por las integrantes del grupo de tesis en todos los casos (uniformidad de criterios). (Ver Anexo FotoN.1).

Los criterios de evaluación de la restauración se basaron en: .

1. Características del diente.

- Caries Secundaria.
- Caries independiente a la restauración oclusal de amalgama.
- Fractura del diente.

2. Características de la Restauración.

- Fractura marginal.
- Fractura en cuerpo.
- Falta de anatomía.
- Pigmentación de la restauración.
- Rugosidad en la superficie de la restauración.

3. Presencia de dolor.



Encuesta Clínica del Seminario de Odontopediatría: "Evaluación Clínica de Amalgamas en Molares de 6 años".

**Universidad de Valparaíso.
Facultad de Odontología.
Cátedra de Odontopediatría año 1998.**

Nº Ficha del Paciente:

A. Edad: __ años.

B. Sexo: (Marque la alternativa que corresponda).

F
M

C. Diente: (Marque la o las alternativas que correspondan).

1 (1.6).
2 (2.6).
3 (3.6).
4 (4.6).

D. Antigüedad de la Restauración (en años): __ __ __ __.

E. Características del Diente: (Marque la o las alternativas que correspondan).

a) 1 2 3 4 Caries Secundaria.
b) 1 2 3 4 Caries independiente a la restauración.
c) 1 2 3 4 Fractura del diente.

F. Características de la Restauración: (Marque la o las alternativas que correspondan).

a) 1 2 3 4 Fractura marginal.
b) 1 2 3 4 Fractura en cuerpo.
c) 1 2 3 4 Falta de anatomía.
d) 1 2 3 4 Pigmentación.
e) 1 2 3 4 Rugosa.

G. Presencia de dolor o sensibilidad. (Marque la alternativa que corresponda).

- a) 1 2 3 4 Sí
 b) 1 2 3 4 No

H. Evaluación de la Restauración:

- a) 1 2 3 4 Obturación en buen estado.
 b) 1 2 3 4 Obturación defectuosa reparable.
 c) 1 2 3 4 Obturación defectuosa no reparable.

I. Alternativas al Recambio:

- a) 1 2 3 4 Pulido.
 b) 1 2 3 4 Tallado.
 c) 1 2 3 4 Sellante.
 d) 1 2 3 4 Reparación con Composite.
 e) 1 2 3 4 Reparación con amalgama.

Nombre del Evaluador:

Fecha:

DEFINICIÓN DE VARIABLES OPERACIONALES.

Fueron definidos los siguientes parámetros (Cheetham et als., 1991):

A. Características del Diente.

1. Caries secundaria: caries en borde cavo superficial adyacente a la restauración.
2. Caries independiente de la restauración: cualquier lesión de caries hallada en el diente independiente a una restauración pre-existente.
3. Fractura del diente: incluye todo tipo de fracturas de tejido dentarios adyacentes a la restauración, como fracturas de cúspides y pequeñas fracturas de esmalte.

B. Características de la Restauración:

1. Fractura Marginal: pérdida de continuidad entre la restauración y la superficie dentaria sin presencia de caries.
2. Fractura en cuerpo: interfase clara a través del cuerpo de la restauración que afecta, generalmente, el itsmo de ésta, pudiendo estar relacionada con una pérdida del material.
3. Falta de anatomía: falta de tallado oclusal, apreciándose una superficie plana (sin fosas ni surcos) encontrando ausencia de contactos con el antagonista.
4. Pigmentación de la restauración: coloración en la superficie de la obturación producto de la corrosión.

C. Dolor o Sensibilidad:

Dolor o molestia en relación con el diente restaurado frente a la aplicación de estímulos como chorro de agua, chorro de aire y spray (jeringa triple).

Alternativas al recambio.

1. Pulido: cuando la superficie de la restauración de amalgama presenta pigmentación o pequeñas irregularidades apreciables clínicamente.
2. Tallado: falta de anatomía (surcos y fosas) con exceso de material o sobrecontorno. También en casos de irregularidades francas de la superficie de la restauración.
3. Aplicación de Sellante: pequeña interfase en relación con el margen de la restauración que no se relacione con contactos oclusales y en ausencia de caries secundaria.
4. Reparación con Composite: se utilizará en interfases donde se pueda introducir la punta de la sonda o se encuentre en relación con caries secundaria.
5. Reparación con Amalgama: cuando existe una pérdida de sustancia en la restauración que le disminuya la resistencia y /o con relación a un contacto oclusal.

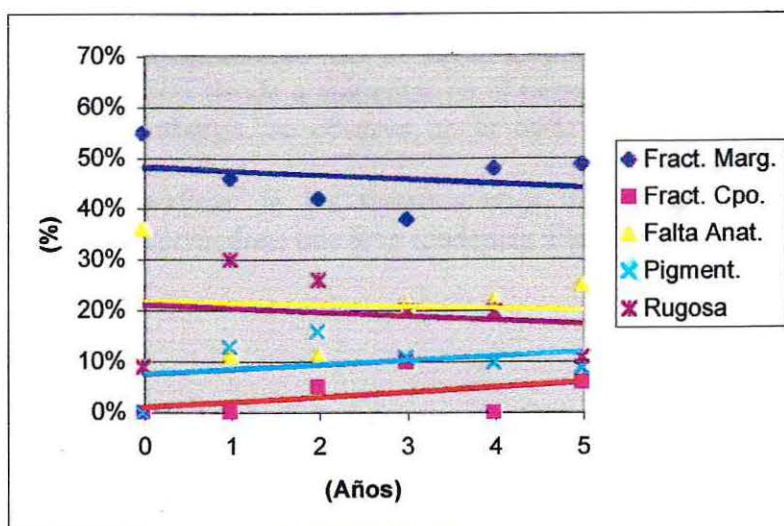
Según los criterios de evaluación, en el ítem "Características del diente" cuando se diagnosticó caries, la secundaria primó sobre la independiente. En el ítem "Características de la restauración" la fractura en cuerpo primó sobre la fractura marginal. En el ítem "Dolor o sensibilidad" se empleó la jeringa triple para pesquisarlo (chorro de aire, de agua y spray). Y en el ítem "Evaluación de la restauración" se consideró como "Buenas", aquellas amalgamas que se encontraban en excelentes condiciones y las que requerían algún tipo de reparación no invasiva (pulido, tallado, sellante); se consideró como "Malas" aquellas amalgamas que requerían algún

tipo de reparación invasiva (reparación con composite o amalgama) y las que requerían reemplazo. En el ítem "Alternativas de recambio" el tallado incluía pulido; el sellante incluía pulido y tallado; el composite incluía pulido, tallado y sellante; y la amalgama incluía pulido, tallado, sellante y amalgama.

Los datos recolectados se analizaron con el programa estadístico computacional Epi Info 6 y graficados en el programa computacional Excel (Versión 97).

RESULTADOS.

Gráfico N. 1: Características de la Restauración con relación a su Antigüedad.



	Fract. Marg.	Fract. Cpo.	Falta Anat.	Pigment.	Rugosa	Total
0 años	6 (55%)	0 (0%)	4 (36%)	0 (0%)	1 (9%)	11 (100%)
1 año	17 (46%)	0 (0%)	4 (11%)	5 (13%)	11 (30%)	37 (100%)
2 años	16 (42%)	2 (5%)	4 (11%)	6 (16%)	10 (26%)	38 (100%)
3 años	23 (38%)	6 (10%)	13 (21%)	7 (11%)	12 (20%)	61 (100%)
4 años	29 (48%)	0 (0%)	13 (22%)	6 (10%)	12 (20%)	60 (100%)
5 años y más	23 (49%)	3 (6%)	12 (25%)	4 (9%)	5 (11%)	47 (100%)
Total	114	11	50	28	51	

Tabla I. Características de la Restauración con relación a su Antigüedad.

En este estudio se observó que la fractura marginal afectó a la mayoría de las restauraciones, correspondiendo al 78 % de ellas (114 amalgamas). La tendencia de esta variable se mantuvo constante, independiente de la antigüedad de la restauración.

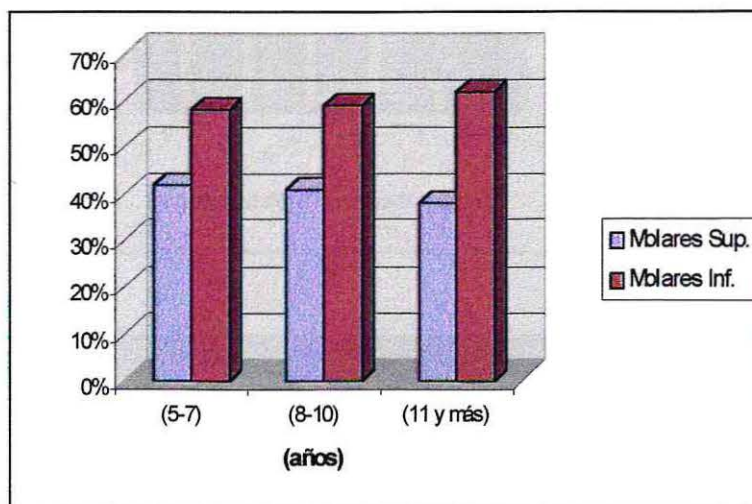
La fractura en cuerpo de las restauraciones de amalgamas oclusales de este estudio, sólo afectó al 7 % (11 amalgamas) del total, mostrando una tendencia a aumentar con la antigüedad de la obturación. Además, según este estudio, la mayoría de las veces la fractura en cuerpo de la amalgama se vio asociada a caries secundaria (ver gráfico N.6).

En las restauraciones de amalgama de esta muestra, el 34 % (50 restauraciones) mostraron falta de anatomía, siendo su tendencia constante, independiente de la antigüedad de la restauración.

En relación con el comportamiento de la variable pigmentación en la muestra de amalgamas oclusales estudiada, ésta tiende a aumentar en el tiempo, llegando a afectar al 19% de ellas (28 restauraciones). Sin embargo, se observa en la tabla que luego de los 2 años de antigüedad se ve un leve descenso.

La rugosidad en la superficie de las restauraciones oclusales afectó al 35 % (51 restauraciones) de la muestra, observándose una leve tendencia a la disminución en el tiempo.

Gráfico N. 2. Diente en relación con la Edad en que se Obturó.

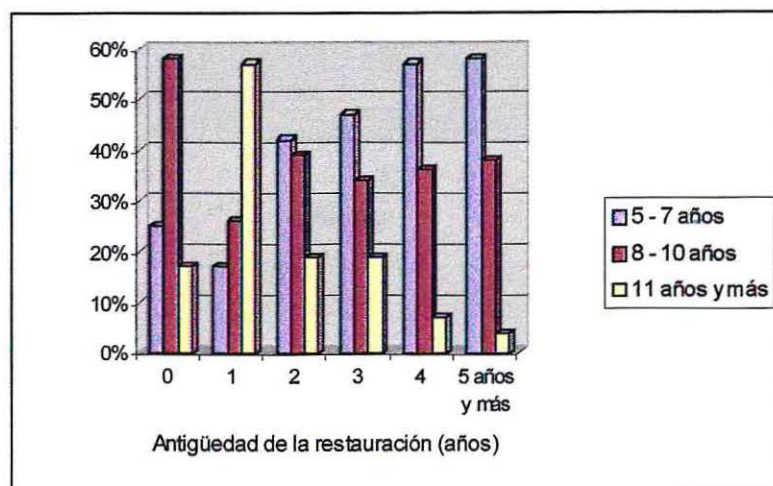


	Molares Sup.	Molares Inf.	Total
5-7 años	27 (42%)	37 (58%)	64 (100%)
8-10 años	22 (41%)	32 (59%)	54 (100%)
11 años y más	11 (38%)	18 (62%)	29 (100%)
Total	60 (41%)	87 (59%)	147 (100%)

Tabla II. Diente en relación con la Edad en que se Obturó.

De la muestra estudiada se destaca que los molares inferiores son los más obturados con amalgamas oclusales independiente de la edad en la que hayan sido restauradas, mostrando en total un 59 % (87 restauraciones) de obturaciones respecto de un 41 % (60 restauraciones) en los molares superiores. También se observa que entre los 5 y 7 años de edad del paciente es cuando se realizaron un mayor número de restauraciones, llegando a un 43 % (64 restauraciones). La tendencia a la restauración de los primeros molares disminuyó con la edad del paciente llegando a un 20 % (29 restauraciones) cuando el paciente tenía 11 años o más.

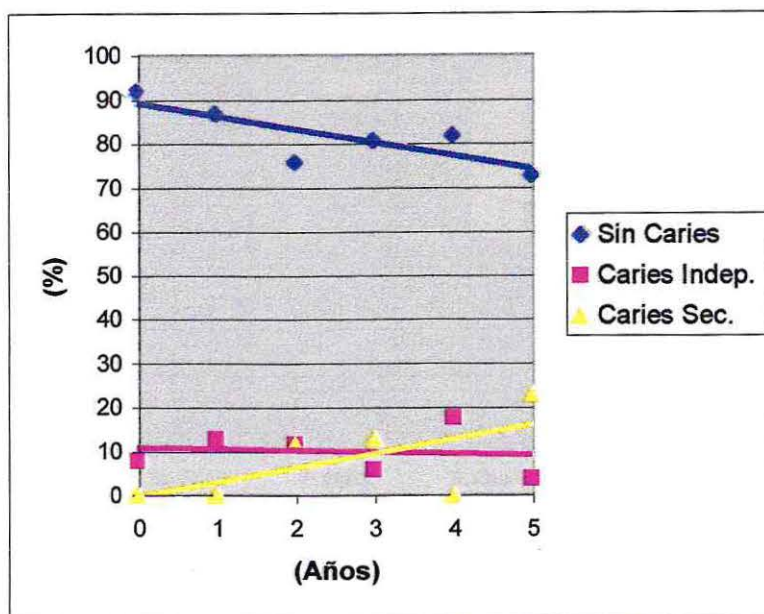
Gráfico N.3. Antigüedad de la Restauración en relación con Edad en que se Obturó.



	0 años	1 año	2 años	3 años	4 años	5 años y +	Total
5 - 7 años	3 (25 %)	4 (17 %)	11 (42 %)	15 (47 %)	16 (57 %)	15 (58 %)	64 (43 %)
8 - 10 años	7 (58 %)	6 (26 %)	10 (39 %)	11 (34 %)	10 (36 %)	10 (38 %)	54 (37 %)
11 años y +	2 (17%)	13 (57%)	5 (9 %)	6 (19 %)	2 (7 %)	1 (4 %)	29 (20 %)
Total	12 (100 %)	23 (100 %)	26 (100 %)	32 (100 %)	28 (100 %)	26 (100 %)	147 (100 %)

Tabla III. Antigüedad de la Restauración en relación con Edad en que se Obturó.

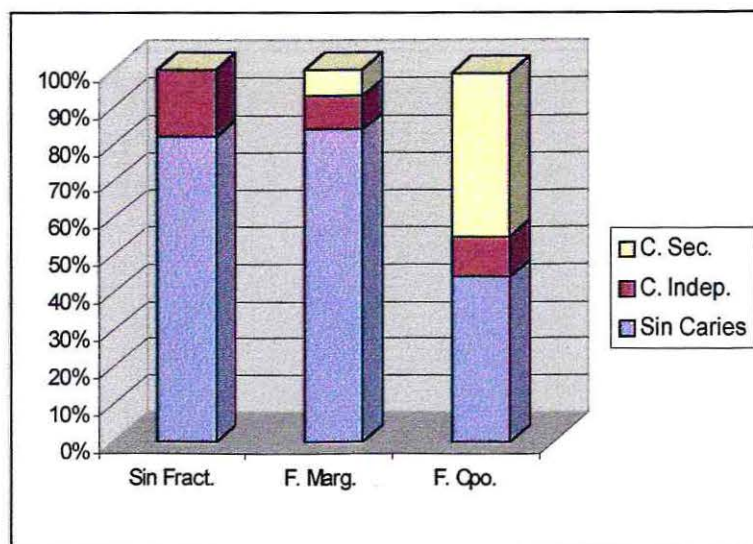
Según los resultados obtenidos de la muestra estudiada se observa que las restauraciones más antiguas (4 años y más) se realizaron a edades más tempranas y las restauraciones más recientes, se hicieron a edades más avanzadas; así, el 43 % (64 obturaciones) de las restauraciones de amalgamas oclusales en molares de 6 años fueron hechas a edades tan tempranas como entre los 5 y 7 años. Sólo el 20 % (29 obturaciones) del total de las restauraciones estudiadas se hicieron a partir de los 11 años de edad.

Gráfico N. 4. Caries relacionada con la Antigüedad de la Restauración.

Antig. Rest.	Sin Caries	Caries Indep.	Caries Sec.	Total
0 años	11 (92%)	1 (8%)	0 (0%)	12 (100%)
1 año	21 (87%)	3 (13%)	0 (0%)	24 (100%)
2 años	19 (76%)	3 (12%)	3 (12%)	25 (100%)
3 años	26 (81%)	2 (6%)	4 (13%)	32 (100%)
4 años	23 (82%)	5 (18%)	0 (0%)	28 (100%)
5 años y más	19 (73%)	1 (4%)	6 (23%)	26 (100%)
Total	119 (81%)	15 (10%)	13 (9%)	147 (100%)

Tabla IV. . Caries relacionada con la Antigüedad de la Restauración.

En este estudio se aprecia que el número de caries tiende a aumentar en relación con la antigüedad de la restauración, encontrándose un menor porcentaje de dientes sanos (sin caries) en restauraciones más antiguas y aumentando el porcentaje de caries secundaria. Así, según la tabla, los dientes con restauraciones más recientes (0 años) se encuentran en un 92 % (11 restauraciones) libres de caries y con un 0 % de caries secundaria, en cambio, los dientes con restauraciones de 5 ó más años muestran un 73 % (19 restauraciones) de ausencia de caries y un 23 % (6 restauraciones) de caries secundaria. La caries independiente a la restauración muestra un comportamiento constante no relacionado con la antigüedad de la restauración.

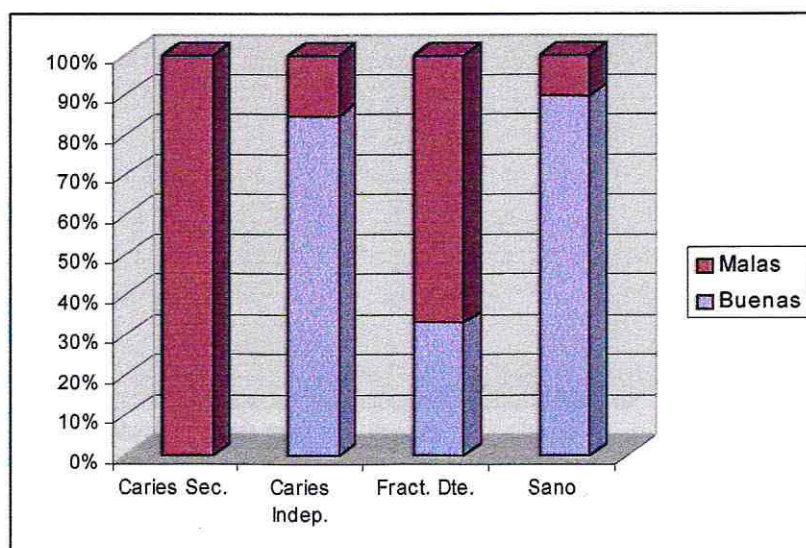
Gráfico N.5. Caries en relación con Fractura de la Restauración.

	Sin Caries	C. Indep.	C. Sec.	Total
Sin Fract.	18 (82%)	4 (18 %)	0 (0 %)	22 (100 %)
F. Marg.	97 (84 %)	10 (9 %)	9 (8 %)	116 (100 %)
F. Cpo.	4 (44 %)	1 (11 %)	4 (44 %)	9 (100 %)
Total	119 (81 %)	15 (10 %)	13 (9 %)	147 (100 %)

Tabla V. Caries en relación con Fractura de la Restauración.

En la muestra de amalgamas oclusales estudiadas, se puede apreciar que en ausencia de fractura marginal no hubo presencia de caries secundaria, sin embargo, sí hubo caries independiente en un 18 % de los casos (4 restauraciones). La presencia de fractura marginal en la obturación de amalgama mostró un alto porcentaje (similar a los casos sin fractura) de ausencia de caries, llegando al 84 % de los casos (97 restauraciones), presentando caries independiente y secundaria en una frecuencia muy similar, 9 % y 8 % respectivamente. La fractura en cuerpo se observó en un muy bajo porcentaje de las restauraciones totales, llegando apenas al 6 % de ellas (9 restauraciones). De las 9 restauraciones con fractura en cuerpo, 4 presentaron caries secundaria (44 %) y 4 (44 %) no presentaron caries, por lo tanto, es difícil establecer un tipo de relación entre ambas variables.

Gráfico N. 6. Evaluación de las Restauraciones en relación con las Características del Diente.

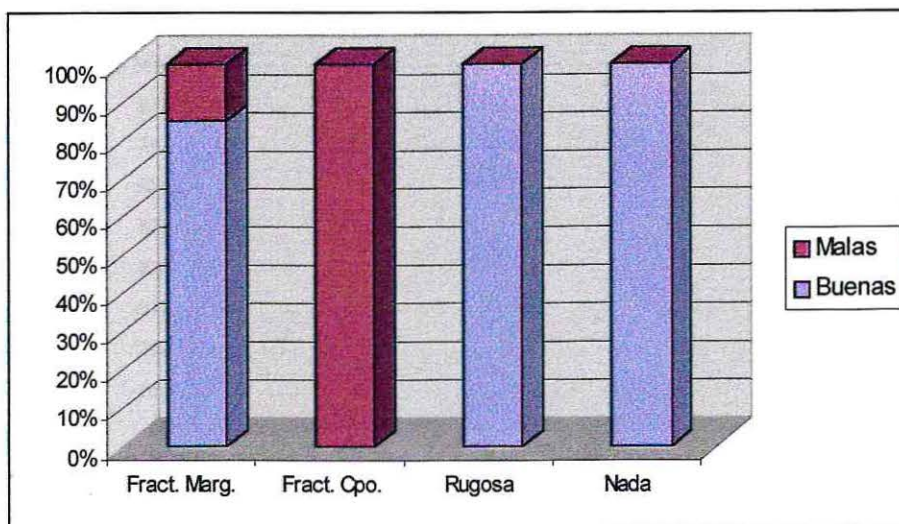


	Buenas	Malas	Total
Caries Secundaria.	0 (0%)	13 (100%)	13 (100%)
Caries Independiente.	11 (85%)	2 (15%)	13 (100%)
Fractura del. Diente.	1 (33%)	2 (67%)	3 (100%)
Sano	107 (90%)	11 (10%) (*)	118 (100%)
Total	119 (80%)	28 (20%)	147 (100%)

Tabla VI. Evaluación de las Restauraciones en relación con las Características del Diente.

Según los resultados obtenidos del análisis de la muestra de amalgamas oclusales, se puede apreciar que el 100% de las restauraciones con caries secundarias son calificadas como malas (13 restauraciones), o sea, que deben someterse a una reparación invasiva o ser reemplazadas. En contraste, la mayoría de las restauraciones con caries independientes caen en la clasificación de buenas (85%). Aún con estos resultados, la gran mayoría de los dientes restaurados con amalgamas oclusales se encontraban completamente sanos, alcanzando el 73 %.

(*) Es destacable la existencia de un 10% de dientes sanos a pesar que su restauración fue calificada en mal estado.

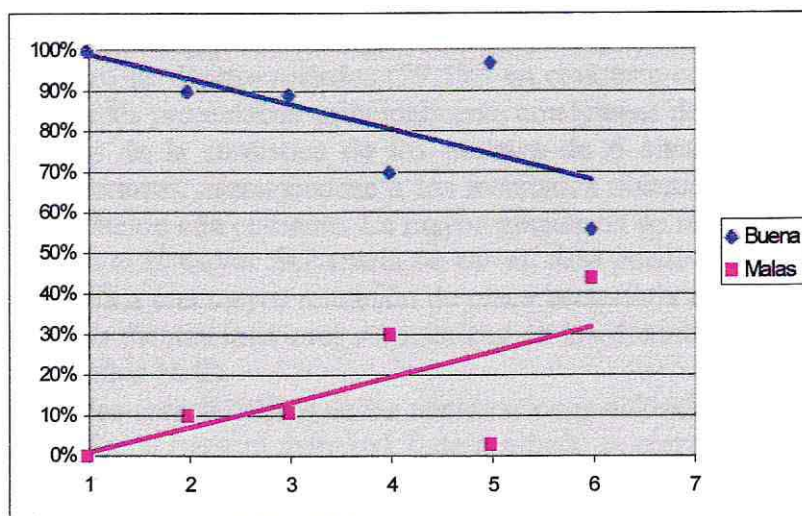
Gráfico N.7. Evaluación de las Restauraciones en relación con sus Características.

	Buenas	Malas	Total
Fract. Marginal.	96 (85%)	17 (15%)	113 (100%)
Fract. Cuerpo.	0 (0%)	11 (100%)	11 (100%)
Rugosa	11 (100%)	0 (0%)	11 (100%)
Nada	12 (100%)	0 (0%)	12 (100%)
Total	119 (80%)	28 (20 %)	147 (100%)

Tabla VII. Evaluación de las Restauraciones en relación con sus Características.

En esta muestra de amalgamas oclusales se observa que la gran mayoría de ellas se encuentra en buen estado alcanzando el 80 % (119 restauraciones), mientras que las consideradas malas sólo alcanzaron el 20 % (28 restauraciones). Dentro de las consideradas buenas, la gran mayoría poseía fractura marginal (96 amalgamas). También se consideraron buenas aquellas restauraciones con superficie rugosa solamente o que simplemente se encontraban en excelentes condiciones (12 amalgamas).

Las amalgamas clasificadas como malas, incluyeron el 100 % de aquellas que poseían fractura en cuerpo y apenas el 15 % de las restauraciones con fractura marginal.

Gráfico N.8. Evaluación de las Restauraciones en relación con su Antigüedad.

	Buenas	Malas	Total
1 (0 año)	10 (100%)	0 (0%)	10 (100%)
2 (1 año)	19 (90%)	2 (10%)	21 (100%)
3 (2 años)	24 (89%)	3 (11%)	27 (100%)
4 (3 años)	23 (70%)	10 (30%)	33 (100%)
5 (4 años)	28 (97%)	1 (3%)	29 (100%)
6 (5 años y más)	15 (56%)	12 (44%)	27 (100%)
Total	119 (80%)	28 (20%)	147 (100%)

Tabla VIII. Evaluación de las Restauraciones en relación con su Antigüedad.

Según los resultados de la muestra de amalgamas oclusales evaluadas se puede deducir que la categoría de buenas tiende a disminuir a medida que aumenta la antigüedad de la restauración, o sea, a mayor antigüedad mayor tendencia a que las obturaciones sean calificadas como malas. Se deduce del gráfico N.9 que el comportamiento de las obturaciones calificadas como buenas es inversamente proporcional a la antigüedad de la restauración.

Discusión.

Lo más destacable de este estudio es constatar el éxito de las medidas preventivas aplicadas en el módulo Simón Bolívar, hallándose en un universo de 423 fichas encontradas de pacientes controlados, un alto número de dientes sellados (79,5%) en contraste con los obturados (18%). Además, los dientes obturados presentaban principalmente amalgamas de un solo plano (12,7%). Cabe destacar, que dentro de la casuística de los molares de 6 años obturados, la mayoría correspondió a dientes inferiores, asemejándose a los resultados obtenidos en el análisis de las amalgamas oclusales en relación con el diente. La mayor frecuencia de restauraciones en molares inferiores se corresponde con la mayor frecuencia de caries, esto puede deberse a una anatomía más anfractuosa que llevaría a una mayor retención de placa bacteriana en puntos y fisuras. Esta mayor tendencia a restaurar dientes inferiores se mantiene en los distintos rangos de antigüedad de la restauración. (Ver gráfico N. 2).

En la evaluación de las características de las restauraciones oclusales estudiadas, el defecto más comúnmente hallado fue la fractura marginal. Este resultado se corresponde con los estudios de Osborne (1990) que señala que los márgenes fracturados son el problema más común asociado a las restauraciones de amalgama. La mayoría de los dentistas creen que la fractura marginal puede llevar a la fractura de la amalgama, a la fractura de la estructura dentaria remanente o a la caries secundaria (Anderson,1993). En esta muestra se observó que no existe tal relación. (Ver gráfico N.6).

El número de amalgamas dentales reemplazadas anualmente debido a fallas marginales está entre 9 y 39 millones (Maryniuk, 1989), lo que también se contrapone a lo observado en esta muestra, ya que el 85 % de las amalgamas oclusales fueron evaluadas como buenas. (Ver gráfico N. 7).

Es probable que la fractura marginal se deba más a una falla en la manipulación, en el diseño cavitario y/o a falta de tallado, más que a una falla del material en sí, de este modo, Jokstad (1990) señala que la fractura marginal de una restauración de amalgama depende principalmente del operador, sugiriendo fallas en la manipulación de la mezcla y técnica de condensación (Ver foto N.4).

La frecuencia de la fractura en cuerpo de las amalgamas oclusales examinadas fue baja en relación con la muestra estudiada, estando, la mayoría de las veces, asociada a caries secundaria. Ya que este estudio es de corte transversal no se puede determinar si la caries secundaria fue consecuencia de la fractura en cuerpo, o la caries secundaria llevó a la fractura de la restauración. (Ver gráfico N.5).

En un estudio de Cheetham et al (1991) el 8% del total de las restauraciones recambiadas en Estados Unidos en 1987 se debió a la fractura de la restauración. En nuestro estudio el 7% de las restauraciones presentó fractura en cuerpo y de ellas el 100% se evaluaron como malas, o sea, se requiere una reparación invasiva o su reemplazo. (Ver gráfico N.7).

La falta de anatomía de las amalgamas oclusales estudiadas se comportó en forma similar en relación con la antigüedad de la restauración; esto nos puede llevar a deducir que el material no sufre una alteración de su forma a través del tiempo, sino que se corresponde más con una falta de tallado al momento de realizar la restauración. Además, se podría esperar que la falta de anatomía estuviera relacionada con la fractura de la restauración o del diente, sin embargo, en este estudio no se observó una relación en el comportamiento de estas variables.

La pigmentación de la superficie oclusal de las amalgamas de la muestra aumenta en el tiempo debido a la corrosión de éstas; sin embargo, luego de un tiempo en boca, se observa un descenso de su frecuencia, situación que también afecta a la rugosidad, lo cual se atribuye al posible pulido de las restauraciones que los profesionales del módulo hicieron a modo de mantenimiento en los controles (aunque esta información no se encontró registrada en la ficha de los pacientes).

La variable dolor no fue considerada en el análisis de resultados debido a la ausencia de casuística.

En este estudio fueron evaluadas 147 restauraciones de amalgamas estrictamente oclusales en molares de 6 años, de modo que aquellas obturaciones que no necesitaban intervención alguna (excelentes) y aquellas que necesitaban una reparación no invasiva, se clasificaron como buenas, alcanzando el 80%. Las obturaciones clasificadas como malas incluyeron aquellas que requerían una reparación invasiva o el reemplazo, correspondiendo al 20% restante. Cabe destacar que según esto no todas las amalgamas clasificadas como malas deben reemplazarse, ya que del total de amalgamas evaluadas sólo un 10% requerían ser reemplazadas. (Ver anexo fotografías).

Conclusiones.

Según el estudio realizado en el Módulo Simón Bolívar de Viña del Mar durante 12 días escogidos al azar entre el 30 de Junio y el 3 de Septiembre de 1998, podemos concluir que:

1. Actualmente existe una tendencia hacia métodos más preventivos que restaurativos observándose un gran porcentaje de dientes sellados en contraste con los obturados, así mismo, las obturaciones halladas generalmente involucraban una cara del diente prácticamente no hallándose restauraciones de mayor extensión como incrustaciones o amalgamas de más de un plano. Esta situación puede ser atribuida al éxito en los programas preventivos de salud oral como son el agua fluorada, la educación en técnicas de higiene oral y dieta, la aplicación masiva de sellantes y los controles periódicos en los que se cita a los pacientes del Módulo cada 6 meses.
2. La gran mayoría de los dientes con amalgamas oclusales examinados se encontraban sanos y no presentaban caries secundaria, a pesar de la fractura marginal que se observó en un gran porcentaje de ellos. Por lo tanto, no estaría indicado el recambio de amalgamas con fractura marginal pudiendo ser reparadas para prolongar su vida útil y conservar tejido dentario sano, evitando así asumir mayores costos económicos y de tiempo.
3. El recambio de las restauraciones de amalgama, según este estudio, estaría más indicado en casos de fractura en cuerpo de la restauración, fractura del diente o caries secundaria en magnitud tal que no sería factible reparar.
4. Es fundamental realizar un correcto diagnóstico antes de decidir un recambio ya que las amalgamas generalmente son mejores de lo que se ven; además, si se consideran los planes preventivos actuales, se hace más razonable tener una visión más conservadora.

Resumen.

Se realizó un estudio descriptivo sobre la condición de las amalgamas estrictamente oclusales en molares de 6 años, en una muestra aleatoria obtenida de niños entre 7 y 17 años que asistían a controles periódicos en el Módulo Simón Bolívar de Viña del Mar.

Debido principalmente a la diversidad de criterios respecto al recambio de amalgamas se evaluaron estas restauraciones conforme a criterios relacionados al estado del diente y la restauración, determinándose la posibilidad de reparación o reemplazo.

De acuerdo a los resultados obtenidos, se consideró un éxito la labor realizada en este centro de atención, ya que de las 147 amalgamas analizadas, el 80 % se consideró en buen estado y las que no entraban en esta categoría podían, en la mayoría de los casos, repararse para prolongar su vida útil.

La mayoría de los casos presentaban fractura marginal no asociada a un fracaso de la restauración ya que generalmente no se encontraban asociadas a caries secundarias. El fracaso de las restauraciones se debió, generalmente, a caries secundaria y fractura en cuerpo de la obturación.

De acuerdo a la evaluación de las restauraciones se propusieron distintas alternativas de reparación, aumentando su complejidad de acuerdo al daño en el diente y /o de la obturación. Este criterio conservador es fundamental si queremos preservar tejido sano y disminuir el tiempo de trabajo y el costo invertidos en la salud oral de la población.



Bibliografía.

- Anderson, M.H. (1993): Repairing the ditched amalgam. *I.D.A.-Journal*. 72 (5): 19-21. ✓
- Baratieri, L.N.; Monteiro, S.Jr.; and Caldeira de Andrada, M.A. (1992). Amalgam Repair: A case report. *Operative Dentistry: Quintessence International*. 23 (8): 527-531. ✓
- Baratieri, L.N.; Monteiro, S.Jr.; Caldeira de Andrada, M.A.; Cardoso, A.C.; Seara, J; Caldeira de Andrada, R.; Nunes de Sousa, C.; De Castro, P.; Sanford, J.R.; and Alves C. (1993), Restauraciones de amalgama (clase I, II). En *Operatoria Dental, procedimientos preventivos y restauradores*, Sao Paulo, Brasil: Quintessence Editora Ltda. ,pp. 353- 400.
- Barrancos Mooney, J. (1988), Amalgama: su manipulación. En: *Operatoria Dental. Restauraciones*, Buenos Aires, Argentina: Edit. Panamericana, pp. 427-445. ✓
- Barrancos Mooney, J. (1988), Evaluación clínica de las amalgamas. En: *Operatoria Dental. Restauraciones*, Buenos Aires, Argentina: Edit. Panamericana, pp. 554-575. ✓
- Cheetman, J.D.; Makinson, O.F.; Dawson, A.S.(1991): Replacement of low copper amalgams by a group of general dental practitioners. *Australian Dental Journal*. 36 (3): 218-222. ✓
- Collins, C.J.;and Bryant, R. W. (1992): Finishing of amalgam restorations: a three year clinical study. *Journal of Dentistry*. 20: 202-206. ✓
- Drake, C.W.; Maryniuk, G.A.; and Bentley, C. (1990): Reasons for restoration replacement: differences in practice patterns. *Quintessence International*. 21 (2): 125-130. ✓
- Dutton, F.B.; Sumitt, J.B.; Chan, D.C.N. and García-Godoy, F.: Effect of a resin lining and rebonding on the marginal leakage of amalgam restorations. *J. Dent*. 21: 52-56. ✓ (1993)
- Espelid, I; Tveit, A.B.; Erickson, R.L.; Keck, S.C.; and Glasspoole, E.A. (1991): Radiopacity of restorations and detection of secondary caries. *Dent. Mater*. 7: 114-117. ✓
- Foster, L.V. (1994): Validity of clinical judgements for the presence of secondary caries associated with defective amalgam restorations. *Br.Dent.J*. 177 (3): 89-93. ✓
- Freire, L.A.; De Lima, M.F.; and Consolaro, A. (1995): Secondary caries around amalgam restorations. *The Journal of Prostetic Dentistry*. 74: 219- 222. ✓
- Friedl, K.H.; Hiller, K.A.; and Schmalz, G. (1994): Placement and replacement of amalgam restorations in Germany. *Operative Dentistry*. 19: 228-232. ✓
- Jokstad, A.; and Mjör I.A. (1990): Clinical variables affecting the marginal degradation of amalgam restorations. *Acta Odontológica Scandinavica*. 48: 379-387. ✓

- Jokstad, A.; and Mjör, I.A. (1991): Replacement reasons and service time of class-II amalgam restorations in relation to cavity design. *Acta Odontológica scandinavica*. 49: 109-126. ✓
- Kidd, E.A.M.; and O'Hara, J.W. (1990): The caries of occlusal amalgam restorations with marginal defects. *Journal of Dental Research* . 69: 1275-1277. ✓
- Macinnis, W.A.; Ismail, A.; and Brogan, H.. (1991): Placement and replacement of restorations in a military population. *Journal Canadian Dental Association*. 57: 227-231. ✓
- Mahler, D.B.; Engle, J.H.; and Phillips, D.S.. (1993): The interval nature of an ordinal scale for measuring the marginal fracture of amalgam. *Dental Material*. 9: 162-166. ✓
- Maryniuk, G., (1989): Clinical decision making and cost effectiveness: impact on treatment choices. En: *Quality evaluation of dental restorations. Criteria for placement and replacement*, Anusavice, K.J., Chicago, Illinois: Quintessence books, pp. 387-397. ✓
- Maryniuk, G.A.; Brunson, W.D. (1989): When to replace faulty margin amalgam restorations: A Pilot Study. *Gen Dent*, 37: 463-467. ✓
- Milani, T.; and Ferreira, J.F. (1995): Clinical behavior of repaired amalgam restorations: a two – year study. *The Journal of Prosthetic Dentistry*. 73 (1): 8-11. ✓
- Mjör, I.A. (1989): Amalgam and Composite Resin Restorations: Longevity and Reasons for Replacement. En: *Quality evaluation of dental restorations. Criteria for placement and replacement*, Anusavice, K.J., Chicago, Illinois: Quintessence books, pp. 61-72. ✓
- Mjör, I.A.; and Toffenetti, F. (1992): Placement and replacement of amalgam restorations in Italy. *Operative Dentistry*. 17: 70-73. ✓
- Mjör, I.A.; and Qvist, V. (1997): Marginal failures of amalgam and composite restorations. *Journal of Dentistry*. 25: 25-30. ✓
- O'Brien, W.J.;and Ryge, G. (1980): Amalgama. En: *Materiales Dentales y su selección*, Buenos Aires, Argentina: Editorial Médica Panamericana S.A., pp. 163-168. ✓
- Osborne, E.S. (1990): Three-year Clinical Performance of Eight Amalgam Alloys. *Am. J. Dent.*, 3: 157-159. ✓
- Osborne, J.W.; and Summitt, J.B. (1997): Letter to the Editor. *J. Dent. Res.*, January: 340.
- Pierpont, W.F.; Gray, S.E.; Hermes, C.B.; and Hilton, T.J. (1994). The effect of various bases on the fracture resistance of amalgam. *Operative dentistry*. 19: 211-216. ✓
- Qvist, J.; Qvist, V.; and Mjör, I.A. (1990): Placement and longevity of amalgam restorations in Denmark. *Acta Odontol. Scand*. 48: 297-303. ✓

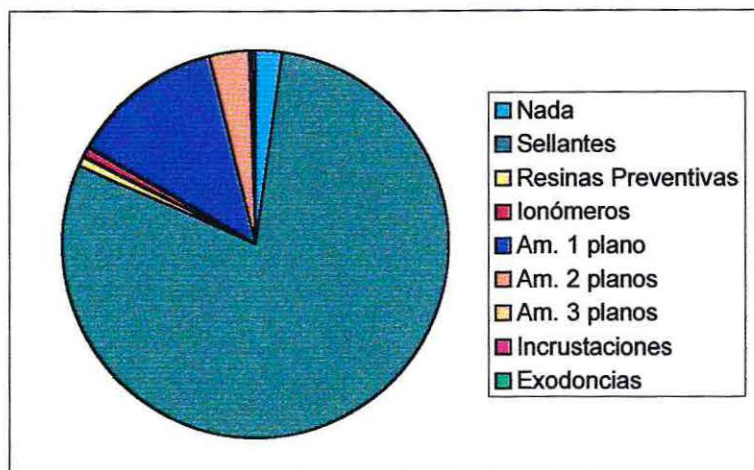
- Qvist, V.; Laurberg, A. P.; and Teglers, P.T. (1997): Longevity and Cariostatic effects of everyday conventional glass ionomer and amalgam restorations in primary teeth: three- year results. *Journal Dental Research*. 76 (7): 1387-1396. ✓
- Roberson, T.M.; Heymann, H.O.; and Studervant, J.R. (1996). Valoración, exploración, diagnóstico y planificación del tratamiento del paciente. En: *Operatoria Dental Arte y Ciencia*, Studervant, C.M.; Roberson, T.M.; Heymann, H.O.; and Studervant, J.R. Madrid, España: Editorial Mosby/Doyma Libros, S.A., pp.169-206. ✓
- Roberson, T.M.; Heymann, H.O.; and Studervant, J.R. (1996). Materiales Odontológicos. En: *Operatoria Dental Arte y Ciencia*, Studervant, C.M.; Roberson, T.M.; Heymann, H.O.; and Studervant, J.R. Madrid, España: Editorial Mosby/Doyma Libros, S.A., pp.207-288. ✓
- Roberson, T.M.; Heymann, H.O.; and Studervant, J.R. (1996). Restauraciones con amalgama para preparaciones de cavidades de clase I. En: *Operatoria Dental Arte y Ciencia*, Studervant, C.M.; Roberson, T.M.; Heymann, H.O.; and Studervant, J.R. Madrid, España: Editorial Mosby/Doyma Libros, S.A., pp.406-433. ✓
- Rudolph , M. P.; Van Amerongen, J. P.; Penning, Ch. and Ten Cate, J.M.. (1995): Grey Discolouration and Marginal Fracture for the Diagnosis of Secondary Caries in Molar with Occlusal Amalgam Restorations: An in Vitro Study. *Caries Research*, 29: 371-376. ✓
- Smales, R.J.; Gerke, D.C. and White, I.L. (1990): Clinical evaluation of occlusal glass ionomer, resin, and amalgam restorations. *J. Dent.*, 18: 243-249. ✓
- Smales, R.J. (1991): Long-term deterioration of composite resin and amalgam restorations. *Operative Dentistry*. 16: 202-209. ✓
- Sutow, E.J.; Jones, D.W. Jones, Hall, G.C.; and Owen C.G. (1991): Crevice corrosion products of dental amalgam. *J. Dent.Res.* 70 (7): 1082-1087. ✓
- Svanberg, M.; Krasse, B.; Örnfeldt, H.-O. (1990): Mutans streptococci in interproximal plaque from amalgam and glass ionomer restorations. *Caries Res.* 24: 133-136. ✓
- Trushkowsky, R. (1991): Restoration of a cracked tooth with a bonded amalgam. *Quintessence Int.*, 22 (5): 397-400. ✓
- Woods, P.W.; Marker, V.A.; McKinney, T.W.; Miller, B.H. and Okabe, T. (1993): Determining amalgam marginal Quality: Effect of occlusal surface condition. *J.A.D.A.*, 124: 60-65. ✓

ANEXOS.

1. Gráfico de Distribución de tipo de tratamiento en molares de 6 años de pacientes en control en Módulo Simón Bolívar durante 12 días (entre el 30 de Junio y el 3 de Septiembre de 1998).

2. Fotografías.

1. Gráfico de Distribución de tipo de tratamiento en molares de 6 años de pacientes en control en Módulo Simón Bolívar durante 12 días (entre el 30 de Junio y el 3 de Septiembre de 1998).



	1.6	2.6	3.6	4.6	Total	%
Sin Intervención	10	9	10	10	39	2,1
Sellantes	363	370	352	359	1444	79,6
Resinas Preventivas	5	2	2	7	16	0,9
Ionómeros	3	3	3	4	13	0,7
Am. 1 plano	46	40	69	76	231	12,7
Am. 2 planos	14	14	19	14	61	3,4
Am. 3 planos	1	0	0	0	1	0,1
Incrustaciones	1	1	1	1	4	0,2
Exodoncias	1	2	2	1	6	0,3
Total Pacientes	588					
Total acciones realizadas					1815	100

2. Fotografías.

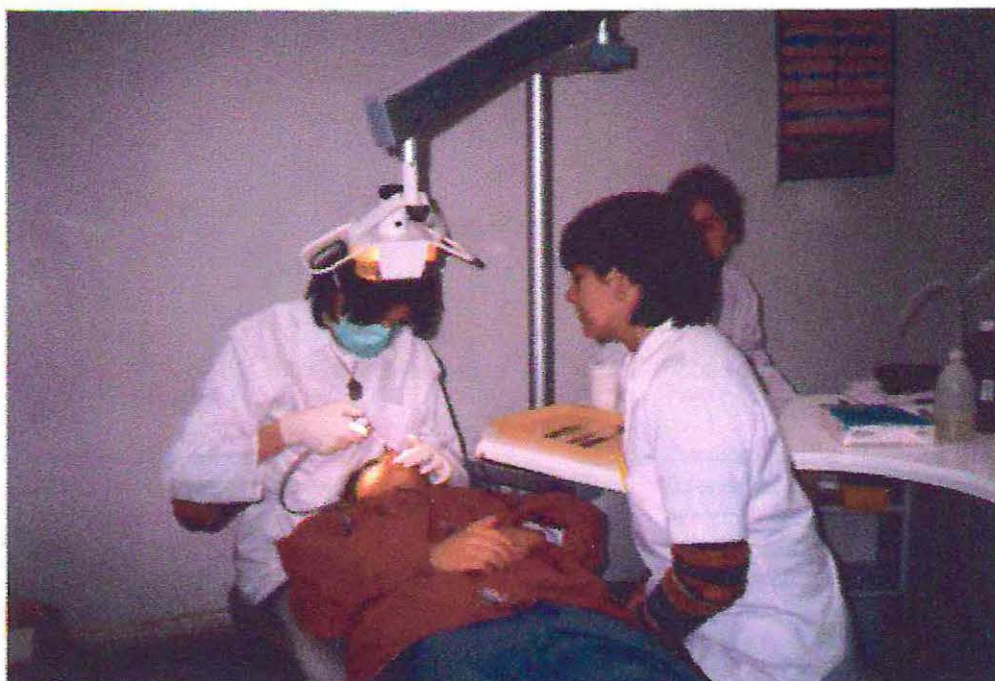


Foto N 1 Exámen y evaluación.

Se examinó al paciente en un sillón dental completamente inclinado (180°) y se evaluó la restauración con un instrumental de exámen básico (sonda curva, pinzas, espejo) apoyados por una lámpara de luz halógena y una jeringa triple (chorro de agua, aire y spray).

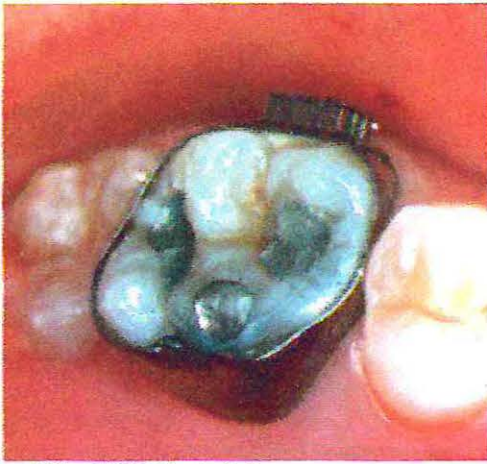


Foto N 2. Diente 1.6.

Amalgamas oclusales en perfectas condiciones, sólo requieren pulido para alisar superficie rugosa.

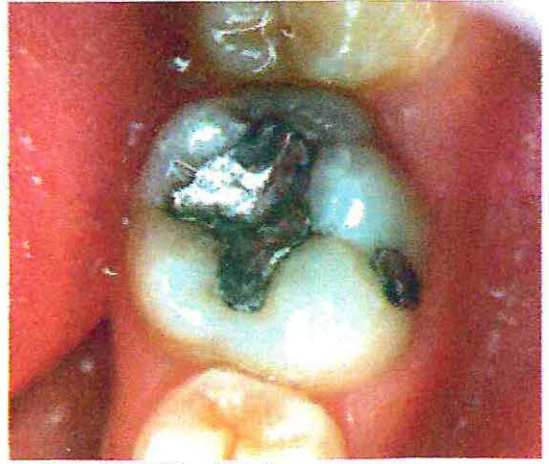


Foto N. 3. Diente 4.6.

Amalgama oclusal con superficie rugosa, falta de anatomía, tinción y fractura marginal. Se indica Sellante (posterior al tallado y pulido) para sellar límites hacia distal y vestibular.

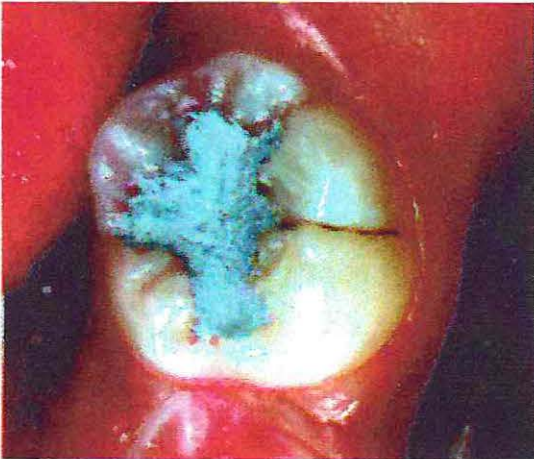


Foto N. 4. Diente 4.6.

Amalgama oclusal recién hecha, donde se pueden apreciar los excesos de material hacia los surcos. Al pulir se eliminan los excesos que podrían fracturar, posteriormente, los márgenes de la restauración.

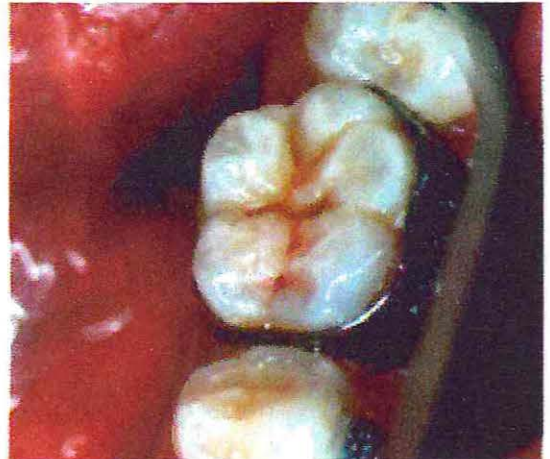

Foto N. 5. Diente 4.6.

Superficie oclusal con tinciones. Se encuentra sellado. restauración. Se recomienda sellar surcos vestibulares..

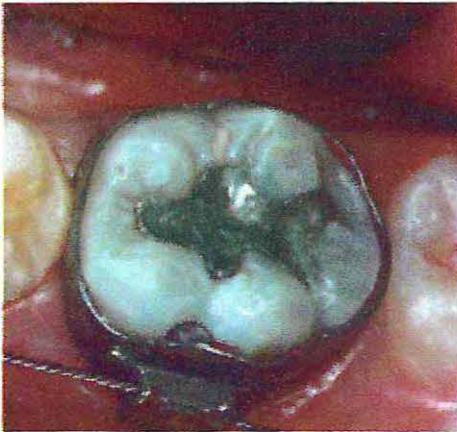

Foto N. 6. Diente 4.6.
Amalgama oclusal con rugosidad, pigmentación y fractura marginal, se indica pulido.

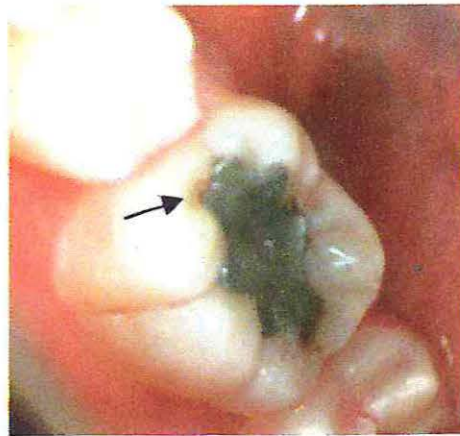

Foto N. 7. Diente 4.6.
Amalgama oclusal con rugosidad, pigmentación, fractura marginal y una pequeña caries secundaria en punto M-V. Se recomienda eliminar el punto carioso desde la amalgama hacia el diente, repararla con composite y pulir.

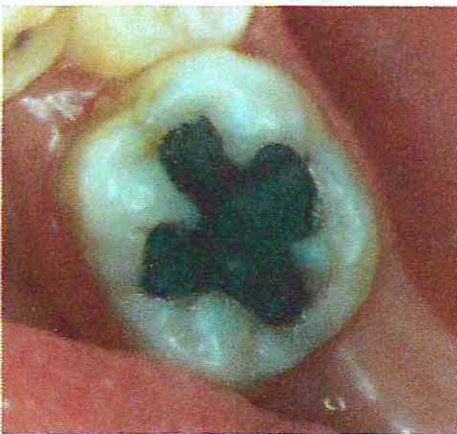

Foto N. 8. Diente 3.6
Amalgama oclusal con falta de anatomía, rugosidad, pigmentación y fractura marginal. Se indica pulido, tallado y sellante en puntos bien precisos.

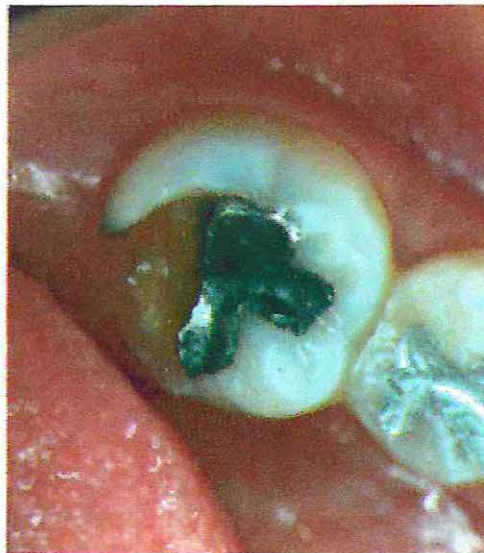

Foto N. 9. Diente 4.6.
Fractura en cuerpo de la amalgama oclusal y caries secundaria con fractura del diente. No es reparable, se indica el reemplazo.

FICHA CLÍNICA

Número <input type="text"/> <input type="text"/> <input type="text"/> <input type="text"/>	Fecha <input type="text"/> <input type="text"/> <input type="text"/>	Caso/Control <input type="text"/>	Examinador <input type="text"/>
---	---	--------------------------------------	------------------------------------

Nombre: _____	
Edad en años: <input type="text"/>	Localización geográfica <input type="text"/> <input type="text"/>
Sexo (m: 1 f: 2) <input type="text"/>	San Roque:1
Curso: <input type="text"/>	Rocuant:2

I.P.B: 1.6 V: 3.6 L:	I.P.B %:
1.1 V: 3.1 V:	
2.6 V: 4.6 L:	

Estado dentario y necesidad de tratamiento

5.5 5.4 5.3 5.2 5.1	6.1 6.2 6.3 6.4 6.5
1.8 1.7 1.6 1.5 1.4 1.3 1.2 1.1	2.1 2.2 2.3 2.4 2.5 2.6 2.7 2.8
Estado	
<input type="checkbox"/> <input type="checkbox"/> <input type="checkbox"/> <input type="checkbox"/> <input type="checkbox"/> <input type="checkbox"/> <input type="checkbox"/> <input type="checkbox"/> <input type="checkbox"/>	<input type="checkbox"/> <input type="checkbox"/> <input type="checkbox"/> <input type="checkbox"/> <input type="checkbox"/> <input type="checkbox"/> <input type="checkbox"/> <input type="checkbox"/> <input type="checkbox"/>
<input type="checkbox"/> <input type="checkbox"/> <input type="checkbox"/> <input type="checkbox"/> <input type="checkbox"/> <input type="checkbox"/> <input type="checkbox"/> <input type="checkbox"/> <input type="checkbox"/>	<input type="checkbox"/> <input type="checkbox"/> <input type="checkbox"/> <input type="checkbox"/> <input type="checkbox"/> <input type="checkbox"/> <input type="checkbox"/> <input type="checkbox"/> <input type="checkbox"/>

8.5 8.4 8.3 8.2 8.1	7.1 7.2 7.3 7.4 7.5
4.8 4.7 4.6 4.5 4.4 4.3 4.2 4.1	3.1 3.2 3.3 3.4 3.5 3.6 3.7 3.8
Estado	
<input type="checkbox"/> <input type="checkbox"/> <input type="checkbox"/> <input type="checkbox"/> <input type="checkbox"/> <input type="checkbox"/> <input type="checkbox"/> <input type="checkbox"/> <input type="checkbox"/>	<input type="checkbox"/> <input type="checkbox"/> <input type="checkbox"/> <input type="checkbox"/> <input type="checkbox"/> <input type="checkbox"/> <input type="checkbox"/> <input type="checkbox"/> <input type="checkbox"/>
<input type="checkbox"/> <input type="checkbox"/> <input type="checkbox"/> <input type="checkbox"/> <input type="checkbox"/> <input type="checkbox"/> <input type="checkbox"/> <input type="checkbox"/> <input type="checkbox"/>	<input type="checkbox"/> <input type="checkbox"/> <input type="checkbox"/> <input type="checkbox"/> <input type="checkbox"/> <input type="checkbox"/> <input type="checkbox"/> <input type="checkbox"/> <input type="checkbox"/>

- Diagnóstico**
- 0 sano
 - 1 cariado
 - 2 obturado y cariado
 - 3 obturado
 - 4 perdido por caries
 - 5 perdido por otra razón
 - 6 sellante
 - 7 no erupcionado
 - 8 Otro _____

- Necesidad de Tratamiento**
- 0 ninguno
 - 1 sellante
 - 2 obturado
 - 3 endodoncia
 - 4 exodoncia
 - 5 necesidad de otro tratamiento