



Universidad de Valparaíso
Facultad de Odontología
Escuela de Graduados
Cátedra de Prótesis Fija

“T.E.N.S.: Aplicaciones Clínicas en Rehabilitación Oral. Revisión Bibliográfica”

Trabajo de Investigación Requisito para
Obtener la Especialidad Rehabilitación
Oral con mención en Prótesis Fija.

Alumnos
Dr. Gonzalo Ibarrola N.
Dr. Héber Santibáñez Q.

Docente Guía
Dr. Pedro Maldonado C.

Valparaíso – Chile
2007

INDICE

1.- Introducción.....	3
2.- Consideraciones teóricas sobre relación céntrica.....	4
3.- Fundamentos de electroestimulación.....	9
Sistema neuromuscular.....	9
Neurofisiología de la cabeza y de la posición mandibular.....	13
Anatomía muscular y nerviosa.....	29
Propiedades del músculo esquelético.....	30
4.- Principios teóricos de TENS.....	38
Principios de la electro estimulación consideraciones electrónicas del sistema	38
Principios de la electroestimulación consideraciones fisiológicas.....	48
5.- Usos, indicaciones y contraindicaciones del Tens.....	55
6.- Procedimientos clínicos usando el miomonitor.....	60
7.- Utilización de TENS en rehabilitación fija.....	64
Rehabilitación de pacientes sintomáticos.....	66
Rehabilitación de la dentición asintomática autodestructiva.....	95
Rehabilitación de la dentición mutilada.....	115
Rehabilitación del paciente sintomático.....	136
Resumen.....	163

1.- INTRODUCCIÓN.

En el sistema Estomatognático, la mandíbula es un hueso móvil que se relaciona con el macizo maxilo-facial a través de la tríada ATM, sistema neuromuscular y dientes. Todos los movimientos mandibulares y del cráneo suceden sobre la columna vertebral e influye de manera importante el comportamiento funcional del hueso hioides y laringe, cerrando el círculo de una unidad anatómicamente integrada y fisiológicamente coordinada para cumplir con las funciones propias del sistema y determinar las posiciones posturales del individuo. La respuesta de las estructuras frente al requerimiento funcional se da en las mejores condiciones neurofisiológicas, vasculares y metabólicas, que permiten la preservación más favorable frente a la función. La relación céntrica (RC) forma parte de ese estado de normalidad y de salud en el sistema Estomatognático, no sólo mecánica sino también biológicamente, estableciendo una posición que no es exacta pero que si permite un margen fisiológico. RC no es una posición única y exacta sino posiciones infinitas dentro de un área fisiológica tridimensional, que es individual para cada persona. En un sistema biológico, sus componentes estructurales sufren modificaciones aún en las mejores condiciones de salud; por lo tanto, siempre existirán variaciones cuando se toman relaciones mandibulares repetidas o periódicas en un individuo aún con un mismo operador. Los clínicos deben conocer y manejar todas las variables que puedan modificar o influenciar la RC con el fin de preservar la salud del sistema estomatognático.

La rehabilitación protésica como rama de la odontología ha sufrido cambios en el tiempo, tendientes a mejorar nuestro tratamiento, siempre pensando en la fisiología del sistema estomatognático, apoyados en los nuevos avances científicos. Pero siempre ha sido un problema para la rehabilitación la fisiología articular, más específicamente la "Relación Centrica" ya que no existía un método clínico objetivo de determinar la relación céntrica ni el estado neuromuscular, así como las medidas clínicas de tratamiento para llegar a esta posición no eran cien por ciento objetivas, dependiendo en gran medida de la experiencia clínica del operador.

Con el desarrollo hace algunos años de la terapia TENS, siglas que significan electroestimulación nerviosa transcutánea, se pudo balancear el sistema neuromuscular para llevarlo a un estado objetivo de normalidad, cuantificable, pudiendo de esta manera reposicionar la mandíbula fisiológicamente y establecer una relación maxilo-mandibular que garantiza un estado de funcionamiento óptimo del sistema.

Según la bibliografía esto es posible, pero ¿Cómo funciona? , ¿Qué técnicas protésicas se utilizan para esta terapia?, ¿Qué resultado tiene en el tiempo?.

Para responder estas interrogantes y, considerando el poco conocimiento de esta terapia a nivel local, es que en la presente revisión bibliográfica nos abordaremos al estudio de la terapia con TENS como el inicio de una línea de investigación tendiente a incorporar esta tecnología en nuestro quehacer clínico diario, o por lo menos a informarnos con el propósito de poder con fundamentos evaluar si realmente es necesario incorporarla o no.

2.- CONSIDERACIONES TEÓRICAS SOBRE RELACIÓN CENTRICA.

Introducción.

Dado que la problemática que da origen a esta investigación aparece de la mano con la necesidad de encontrar una posición fisiológica (RC) al momento de rehabilitar a nuestros pacientes es que el presente capítulo discutiremos los conceptos conocido hasta el momento en relación con dicha posición.

Definiciones:

Fue en 1929, que Hanau, ingeniero de profesión, definió RC como "*la posición de la mandíbula en la que las cabezas condilares descansan sobre los meniscos en las depresiones de la fosa glenoidea, a pesar de la apertura de los maxilares*", acotando que era una relación posible con o sin esfuerzo.

El Glosario de Términos de Prostodoncia es una publicación de la Academia de Prostodoncia (anteriormente Academia de la Dentadura Protésica) y es actualizado cada 6 años. Desde 1956 han habido ocho actualizaciones publicadas en el Journal of Prosthetic Dentistry y ha servido como estándar de los términos utilizados en odontología, especialmente prostodoncia. En cuanto a RC, la terminología ha sido confusa por los constantes cambios de definición

-1 edición (1956): *Es la relación más retruida de la mandíbula con respecto al maxilar superior cuando los cóndilos están en la posición más posterior, libre en la cavidad glenoidea y desde la cuál movimientos laterales pueden hacerse, en algún grado determinado de separación mandibular.*

-3 edición (1968): *Es la relación fisiológica mas retruida de la mandíbula con respecto al maxilar superior y desde la cual, el individuo puede hacer los movimientos laterales. Es una condición que puede existir en varios grados de separación mandibular y ocurre alrededor de un eje terminal de bisagra.* Es la relación más posterior de la mandíbula con respecto al maxilar superior en una relación vertical establecida.

-5 edición (1987): *Es una relación maxilomandibular en la cual el cóndilo articula con la porción avascular más delgada de sus respectivos discos en una posición anterosuperior contra las vertientes de las eminencias articulares.* Esta posición es independiente del contacto dentario y es clínicamente discernible cuando la mandíbula se dirige superior y anteriormente y restringido a un movimiento puramente rotatorio alrededor de un eje horizontal transversal. Este año el glosario consideró a "Oclusión en RC" como un sinónimo para de RC.

La RC ha sido definida de tantas maneras que la credibilidad hacia el concepto ha sido cuestionable. Las primeras definiciones describen a la RC como una posición de mayor retrusión condilar. Como se pensaba que era una posición determinada por los ligamentos del ATM, se le dio el nombre de posición ligamentosa.

La definición de RC como la posición más retruida no es correcta desde el punto de vista anatómico, debido a que las fibras del ligamento temporomandibular están orientadas de forma tal que limitan los movimientos condilares en dirección posterior; los ligamentos capsulares también resisten el desplazamiento posterior, por lo cual se consideraría como una posición "forzada".

Además hay que mencionar el rol de los músculos en la mantención de la posición, por lo que colocar los cóndilos muy posteriormente sólo podría ocurrir si los pterigoideos externos fueran estirados o rotos más allá de sus límites fisiológicos de relajación, lo cual no es probable.

Por lo tanto podemos afirmar que cualquier método de registro basado en la localización de una posición retrusiva no coloca a los cóndilos en una relación fisiológicamente correcta con respecto a las cavidades glenoideas.

En 1987, la definición de RC cambió drásticamente desde una posición más posterior y superior a una posición más anterior y superior. Al examinar un cráneo se podrá observar que las superficies articulares superior y anterior tienen hueso muy grueso lo cual corrobora que es la posición anatómica y fisiológicamente más firme.

Entonces, redefiniendo RC, siempre se reconocerán dos componentes:

- Es una relación maxilo-mandibular, confortable y reproducible..
- Es una posición que permite rotación articular sobre un eje fijo sin perder posición y sin que los músculos pterigoideos externos tengan que contrarrestar la acción de los músculos de cierre.

Ningún otro concepto en odontología ha creado tanto debate e ideas opuestas.

Los cambios de definición han forzado a cuestionar la validez de todas las investigaciones relacionadas en el tema. Todavía algunos investigadores utilizan las palabras "retruido" y "posición posterior", ignorando que la definición ha cambiado.

A pesar de los continuos cambios de definición, la idea general de centricidad mandibular permanece constante.

Eje de bisagra:

Lucía define el eje de bisagra como una línea imaginaria que conecta los centros de rotación de los cóndilos. El eje terminal de bisagra es aquel que al manipular la mandíbula para llegar a RC, permite la rotación pura.

El eje de bisagra es fácilmente localizado y replicado en pacientes que hayan usado algún método de desprogramación durante cierto tiempo previo a un procedimiento clínico. Si el eje no ha sido bien registrado por fatiga o algún problema muscular, se producen inexactitudes en la verificación de los contactos dentales ya que el arco de cierre ha variado.

El eje de bisagra se localiza por medio de arcos faciales que orientan espacialmente el modelo superior en un articulador con respecto al eje mandibular. Posteriormente un modelo inferior será montado apropiadamente usando registros en RC.

La localización rutinaria del eje de bisagra fue cuestionada por más de 60 años porque no había acuerdo sobre un procedimiento simplificado para determinarlo, proponiéndose puntos de referencia tales como el meato auditivo externo o la búsqueda de un punto

13 milímetros anterior al trago de la oreja, siguiendo una línea entre el trago hacia el ángulo externo del ojo. El montaje de modelos de yeso en un articulador con un registro de RC, simula cercanamente el eje de bisagra y arco de cierre mandibular, para hacer un diagnóstico oclusal.

Los cóndilos mantendrán la RC en un rango de los primeros 20 mm de apertura mandibular. Dentro de ese rango, el eje de rotación a través de los polos mediales condilares es un eje terminal de bisagra. Después de los 20 mm, los cóndilos comenzarán a rotar y trasladarse simultáneamente hacia abajo y adelante a lo largo de las vertientes posteriores de la eminencia articular. En esta situación, las ATM ya no estarán en una posición estable y no podría resistir cargas pesadas (11, 12). Los cóndilos pueden rotar en un eje de bisagra fijo puro sin requerir movimiento de su eje fijo lo cual elimina a la DV como un aspecto relacionado a la RC.

Con respecto al eje de bisagra, la literatura es extensa y polémica: algunos investigadores como Williamson crearon confusión al indicar que el eje de bisagra y RC son lo mismo: mientras la mandíbula está en RC, se da un movimiento rotacional puro en el plano sagital alrededor de lo conocido como eje terminal de bisagra. Aunque pueda existir coincidencia entre ambos, RC y el eje de bisagra no son sinónimos, sino dos entidades independientes con definiciones y usos diferentes: no hay que perder de vista que RC es una posición mandibular espacial y ejes de bisagras pueden ser puntos de rotación en infinitas posiciones.

Conseguir una posición posterior reproducible y registrable, fuerza la mandíbula hacia arriba y atrás con la acción permisiva de los ligamentos. Esto llevó a muchos autores a recomendar el registro de RC por medio de manipulación mandibular agresiva. Al ser los cóndilos desplazados hacia atrás, estos articulan con la porción posterior del disco y los ligamentos articulares son traccionados hasta el límite de sus propiedades viscoelásticas, provocando un fulcro que desplaza el cóndilo hacia abajo. Una posición posterior puede ser límite pero es forzada y obviamente no funcional (1).

La definición más adecuada de RC es la posición condilar superior y anterior dentro de las fosas articulares cuando se apoyan contra las pendientes posteriores de las eminencias articulares y los discos articulares son interpuestos adecuadamente.

La preferencia de RC como posición condilar óptima está relacionado con varios estudios que muestran la influencia de los dientes ocluyentes en la coordinación de la función de los músculos masticatorios.

Características de la RC.

En pacientes dentados, RC es una posición mandibular libre durante el cierre en un eje terminal de bisagra y donde ocurren contactos dentales iniciales sean o no patológicos. Se calcula que aproximadamente menos del 10% de los individuos dentados tienen una coincidencia de RC con MIC. Una rehabilitación oclusal completa involucra alterar la MIC actual del paciente para hacerla coincidir con una RC libre de interferencias.

Ventajas de RC:

1. Es repetible ya que es una posición bordeante.
2. Permite una función cómoda, aun después de un ajuste oclusal o rehabilitación oral completa.

3. Permite movimientos rotatorios puros hasta una separación incisal de 10 a 25 mm.
4. El eje terminal de bisagra correspondiente a RC es ubicable y transferible a un articulador.
5. Permite la colocación simétrica de la mandíbula con respecto a la longitud de ligamentos y músculos para no activar los mecanismos neuromusculares.
6. Permite alteraciones verticales en un articulador sin perder la posición.
7. Permite la sincronización de todas las posiciones bordeantes.
8. Los pacientes con DTM frecuentemente demuestran alivio rápido de su sintomatología después de lograr RC .

Requerimientos para lograr RC:

1. Discos articulares colocados adecuadamente sobre ambos cóndilos.
2. Ensamblaje disco-cóndilo asentado en el punto mas superior y anterior contra la eminencia articular.
3. Polo medial del ensamblaje disco-cóndilo rodeado por hueso.
4. Haz inferior del músculo pterigoideo lateral en completo estado de relajación.
5. Ausencia de edema o inflamación en el ATM.
6. Cantidad normal de líquido sinovial.
7. Ausencia de interferencias oclusales en RC. Frecuentemente hay una falta de coincidencia entre RC y MIC que si es pequeño (± 0.5 mm), constituye un estado prácticamente fisiológico en la mayoría de individuos (90%) con dentición natural.
8. Ausencia de signos o síntomas de ATM.

Si todos los requerimientos son cumplidos, RC es capaz de aceptar toda la carga que los músculos elevadores puedan aplicarle. RC es el resultado del balance de fuerzas musculares de naturaleza variable y producto de diferentes estímulos. Para comprender la oclusión del paciente y realizar un correcto diagnóstico, RC será el punto de inicio y para ello, los músculos deberán ser desprogramados, simulando el cierre en el eje de bisagra en RC.

El éxito de todo tratamiento oclusal depende de donde están ubicadas todas las estructuras de la ATM cuando se hace cualquier tratamiento correctivo.

Férulas oclusales.

Las férulas oclusales son usadas de 2 formas:

- Diagnóticamente para obtener una posición repetible, estable y confortable con un rango normal de movimiento mandibular a través del asentamiento o reposicionamiento de los cóndilos. Una férula también puede ser usada para la evaluación de la estabilidad de las ATM y la respuesta del paciente ante cambios oclusales.
- Terapéuticamente para aliviar los síntomas a través de la relajación muscular (25).

La férula será usada hasta que los signos y síntomas de DTM (disfunción temporomandibular) hayan sido aliviados, una posición mandibular repetible, confortable y

estable haya sido lograda gracias a la evidencia de contactos oclusales estables en la férula durante un tiempo prudencial sostenido. Adicionalmente, el paciente debe poder producir movimiento mandibulares repetibles.

Se recomienda que los pacientes con signos y síntomas de DTM usen una férula de reposición mandibular por seis meses antes de determinar RC. La férula normaliza el patrón neuromuscular por desprogramación lo cual permitirá permite la posterior manipulación mandibular . Se ha estudiado el efecto de las férulas en la localización del eje de bisagra mandibular, encontrándose antero-superiormente por 1 mm. La reproductibilidad del eje es significativamente incrementada, lo cual explicaría los efectos benéficos de las férulas para relajar la musculatura y facilitar la manipulación de la mandíbula. La posición condilar en RC depende no sólo del método de manipulación sino también del estado de actividad-hiperactividad muscular.

Los únicos problemas tanto para el ortodoncistas como para el prostodoncista es que una férula toma tiempo, habilidad, compromiso el paciente y ajustes posteriores.

2. FUNDAMENTOS DE ELECTROESTIMULACIÓN.

El sistema neuromuscular

Generalidades.

Los músculos, esqueléticos, se sitúan alrededor de las articulaciones y se insertan a los huesos en dos o más puntos. El movimiento se produce por un acortamiento del músculo, lo cual altera la relación entre los dos puntos de inserción. En total los músculos esqueléticos, comprenden el 40% del peso del cuerpo.

Los músculos tienen 4 características o propiedades, de las cuales la más importante es la capacidad de contraerse, las otras tres características de los músculos esqueléticos, son la irritabilidad, la distensibilidad y la elasticidad.

La contractibilidad es la habilidad para contraerse bajo impulsos nerviosos. Al contraerse el músculo crea tensión entre los dos puntos de inserción, lo cual genera el movimiento, al producirse la relajación (opuesto a la contracción) el músculo libera su tensión.

Irritabilidad es la habilidad del músculo de responder a la estimulación. Después del tejido nervioso es el tejido más estimulable de la anatomía humana.

La distensibilidad es la habilidad que tienen los músculos de ser elongados o estirados por una fuerza ajena al músculo en sí. Esta fuerza puede ser la atracción de un músculo antagonista o gravedad o una fuerza ejecutada por una fuente externa.

Finalmente el músculo, es elástico, después de distendido, va a volver a su forma original.

La distensibilidad y la elasticidad son propiedades antagónicas, y en conjunto aseguran que la contracción va a ser suave y que el músculo no va a ser dañado por un cambio fuerte ni en estiramiento ni en contracción. Cuando un músculo se contrae y se acorta se denomina contracción isotónica, por ejemplo cuando los músculos elevan o deprimen la mandíbula para generar movimiento. Cuando un músculo, se contrae sin acortar su longitud se denomina contracción isométrica, un ejemplo de esto es cuando los dientes están en contacto y se aumenta la presión.

La contracción muscular es mediada por el sistema nervioso es el resultado de un complejo proceso ocurrido dentro de la fibra muscular, la unidad base del movimiento muscular, se denomina unidad motora.

Cada unidad motora consiste de una motoneurona, con un largo axón que baja del nervio motor, sus placas motoras o terminales y todas las fibras musculares inervadas por esta placa. Cada motoneurona, que sale del centro espinal, inerva muchas fibras musculares, los movimientos coordinados de las partes del cuerpo dependen de la acción de las motoneuronas, cuando las fibras musculares no reciben impulsos de sus motoneuronas, ellas se relajan, este es un proceso pasivo el cual involucra el cese de la tensión tanto en contracción como en relajación se requiere de energía química (ATP) incluso cuando los músculos están relajados, tienen una cierta cantidad de tensión, esto

le permite responder eficientemente a los estímulos, y es la base para la postura, el estado de contracción parcial, que encontramos en un músculo en reposo es conocido como tono muscular (tonus), entonces el tono puede ser definido como una contracción postural.

Cada fibra muscular esta compuesta por un número de estructuras largas y delgadas conocidas como miofilamentos, se compone de proteínas contráctiles llamada actina y miosina, la contracción es el resultado del deslizamiento entre los filamentos de actina y miosina mediados por adenosín triphosfato, es fundamental para el clínico que continuamente observa el efecto de las fuerzas musculares sobre las estructuras masticatorias, el conocimiento de la anatomía fisiología, histología, del sistema neuromuscular.

Para poder diagnosticar y manejar la oclusión de un paciente, se requiere saber que la propiocepción oclusal es uno de las aferencias, neuronales, más importantes, exquisitas y sensitivas del cuerpo humano. Un contacto prematuro oclusal es el comienzo de una señal propioceptiva nociva que inicia un impulso nervioso aferente. Ésta aferencia vía nervio trigeminal entra en la porción inferior del cerebro (SN). Rastrear las múltiples vías a través del cerebro medio y de las entradas propioceptivas de la corteza cerebral, ayuda a explicar la comúnmente exagerada patogenicidad de los contacto oclusales nocivos. Las vías eferentes de la corteza cerebral, viajan hacia los músculos y coordinan un movimiento a nivel de la unidad motora, tendiente a evitar estos contactos.

El entendimiento de la fisiología neuromuscular requiere conocimiento acerca del intercambio a nivel de membrana celular acerca de impulsos nerviosos y de los mecanismos de potenciales de acción y de reposo. El impulso nervioso genera cambios en el músculo esquelético basado en información propioceptiva. Entender la sumatoria muscular, y el reclutamiento de fibras tiene una implicación práctica diaria en la clínica odontológica. El espasmo muscular, la fatiga, la hipertrofia y atrofia son condiciones clínicas que solo pueden ser manejadas si se entienden los mecanismos básicos. Por último, el entendimiento de la anatomía y la fisiología del sistema neuromuscular es esencial para un manejo oclusal óptimo.

Propiocepción.

Principios de propiocepción:

El tono tiene su base en la interrelación posicional del músculo y su estructura nerviosa acompañante. Un músculo posicionado en el cuerpo entrega propiocepción que está constantemente siendo leída en la corteza para mantener su tono. Los propioceptores se pueden definir como órganos terminales sensoriales, que entregan información acerca de los movimientos y posiciones del cuerpo. Ellos responden a estímulos originados entre músculos, articulaciones y tendones. La respuesta del organismo a este estímulo es un cambio en el músculo apropiado. El sistema propioceptivo, coordina la contracción, relajación y el tiempo de los músculos individualmente y como grupo. Es por esto que se aplica el nombre de kinestésicos (kin=movimiento, estesia= sensación) a este tipo de receptores.

Algunos de estos receptores se les refiere como subcorticales debido a que ellos no producen una sensación consiente. Estos responden a estímulos mecánicos como la presión y el estiramiento, los cuales son el resultado de la tensión en los músculos tendones y articulaciones ocurridas durante las contracciones musculares. Casi todos los comportamientos motores involucran componentes consientes e inconscientes.

Receptores musculares y articulares.

Los músculos tienen cuatro tipos de receptores,

Primero: Husos musculares

Son receptores especializados ubicados dentro del tejido muscular. Ellos envían información al SNC sobre la longitud de los músculos. Cuando un músculo es estirado se traccionan las fibras del huso. Este traccionamiento estiran las fibras causando que ellas envíen impulsos al cerebro. Por otro lado el acortamiento del músculo libera tensión del músculo y disminuye la cantidad de los impulsos. Con este sistema de feedback automáticamente se regula la posición de reposo, cualquier, desviación de la posición normal va a excitar al sistema motor para corregir la contracción o relajación del músculo.

Segundo: Órgano tendinosos de Golgi:

Ubicado en los tendones monitorean tensión más que longitud. Estos receptores gatillan al incrementarse la fuerza o tensión generada por el músculo en contracción. El objetivo, junto a los husos musculares, es coordinar movimientos suaves.

Tercero: Corpúsculo de Paccini

Ubicado en tendones, articulaciones, periostio, fasceas (aponeurosis) y tejido subcutáneo. Ellos funcionan al ser estimulados por presión.

Cuarto: Terminaciones nerviosas libres, las cuales reportan dolor, en fibras musculares, tendones fasceas y fibras musculares.

Es importante mencionar que los propioceptores, son coordinadores de los movimientos musculares extremadamente sensitivos. De hecho, pequeños cambios individuales, en la propiocepción, tendrán un impacto más significativo en la posición mandibular que una mal oclusión que se mantiene de mucho tiempo. (Homeostasis).

Condición de evasión.

En su intento de mantener la homeostasis la mandíbula siempre se va a colocar en la posición de máxima estabilidad. Factores que causan inestabilidad como contacto oclusales prematuros, va a causar una respuesta propioceptiva, conocida como "acondicionamiento evasivo". El acondicionamiento evasivo ocurre cuando la neuromusculatura ajusta los movimientos para evitar estímulos nocivos. Este ajuste es mediado por el SNC. Debido a la sensibilidad propioceptiva de la mandíbula, inclusive un contacto prematuro va a iniciar una respuesta evasiva.

La cadena de eventos motores, iniciados por una respuesta evasiva, genera un patrón de eventos mediados por el sistema nervioso central conocido como *engrama neuromuscular*.

Los diferentes patrones motores, quedan establecidos y memorizados en las áreas de asociación sensorial de la corteza. Una vez que la corteza sensorial aprende un patrón apropiado, el engrama inicia una respuesta motora, la cual se repite cada vez que el evento es producido, tanto el acondicionamiento evasivo como los engramas neuromusculares van a mantener un patrón acomodativo en el complejo estomatognático, de las tres partes del SE los dientes son el elemento estático, o sea el predominante. Los músculos y las articulaciones son dinámicas, y en consecuencia se vuelven los "acomodadores" para evitar estímulos nocivos.

En la medida que se mantengan los engramas nociceptivos, éstas estructuras empiezan a sufrir daño. En los músculos, el efecto del condicionamiento evasivo, es la hiperactividad.

Esta agravación crónica de la musculatura periférica inicia la excitación del sistema activador reticular o (RAS). El RAS es una red de pequeños nervios en la parte central del cerebro, la cual subyace a nuestra percepción del mundo y nuestra habilidad de pensar aprender y hablar. Es comúnmente conocida como el "centro alerta."

Señales sensoriales y motoras de todas las partes del cuerpo llegan a la formación reticular. Ahí funcionan como un tipo de alarma general enviando señales a la corteza, las cuales directamente interpretan las señales que reciben. Bajo circunstancias normales, la formación reticular ejerce una influencia depresiva sobre la actividad cortical. Si la actividad tónica de la formación reticular, es molestada por circunstancias como una hiperactividad crónica muscular, esta inhibición se ve disminuida. El resultado es un incremento del todo, el cual afecta la musculatura tanto directa como indirectamente. La formación reticular tiene un efecto directo en la actividad muscular controlando los reflejos y la tonicidad. Como mencionamos anteriormente, el tono muscular es un estado de contracción parcial, mediado por el huso muscular. En el caso de los músculos hiperactivos crónicos, el resultado sería un aumento de la tensión muscular, producto de la alteración de la función de la formación reticular.

Además el sistema de activación reticular se ve afectado por el estado emocional de la persona, por ejemplo en pacientes con alteraciones témporo mandibulares y desórdenes mioesqueléticos, son comunes los problemas de insomnio, lo cual aumenta el grado de ansiedad. Estos factores emocionales, perpetúan el ciclo de dolor-espasmo muscular.

La gran mayoría de los cuerpos celulares que controlan la información acerca de la posición de la mandíbula están ubicados en el ganglio de Gasser. La mediación de la sensación kinestésica y táctil fina ocurre por vías que van a través de los núcleos sensoriales trigeminales y espinales. El núcleo mesencefálico trigeminal, contiene los cuerpos celulares de las neuronas responsables de la propiocepción del sistema masticatorio. El núcleo sensorial y espinal del nervio trigémino, contiene neuronas que son sensitivas al tacto, presión longitud muscular, tensión y presión articular.

Estas neuronas poseen receptores específicos de alta sensibilidad, lo que provee al sistema de una discriminación sensorial fina. Esto constituye, la vía mediante la cual ocurre la propiosepción oclusal.

Otro sistema de neuronas relacionadas en el núcleo espinal trigeminal, median temperatura, dolor y la sensación táctil gruesa. Las entradas de este sistema son vía neuronas aferentes mielinizadas y no mielinizadas. Las fibras vienen, desde el trigémino, el facial y el nervio vago, descienden por el tracto espinal trigeminal, antes de llegar al núcleo espinal trigeminal. El íntimo contacto entre fibras de otros nervios craneales no debe ser subestimado por el clínico si consideramos que muchos síntomas de los desordenes articulares y mioesqueletales, aparecen fuera de la cavidad oral.

Los cuerpos propioceptivos celulares localizados en el núcleo trigeminal mesencefálico, envían proyecciones al tálamo y al núcleo motor trigeminal. La conexión monosináptica entre el núcleo mesencefálico trigeminal y el núcleo motor trigeminal es la vía responsable del reflejo "de tirón mandibular" (JAW-JERK).

Las raíces sensoriales y motoras, pasan desde y hacia el mesencefalo, a través del borde superior del peñasco del temporal. Las raíces sensoriales se expanden dentro del ganglio trigeminal o de Gasser el cual descansa en una fosa cerca del ápice de la porción petrosa del temporal.

Estas células transmiten información sensitiva, a diferencia de las fibras propioceptivas, las cuales son los procesos periféricos de células unipolares localizadas en el núcleo mesencefálico trigeminal, estas fibras nerviosas son únicas ya que solamente dependen de una neurona que descansa dentro del sistema nervioso central. Y además las fibras motoras se originan en el núcleo motor trigeminal. A partir de aquí se originan 3 ramas o nervios trigeminales.

Nervio oftálmico

El nervio oftálmico sale del ganglio de Gasser, viaja anteriormente en el seno cavernoso, y se divide en tres ramas antes de entrar a ala orbita vía fisura orbitaria superior. Es un nervio enteramente sensorial, inerva el ojo, la conjuntiva, la glándula lagrimal, parte de la mucosa de la nariz y de los senos paranasales, la piel de: la frente, el cuero cabelludo, los párpados y la nariz...

El nervio maxilar.

El nervio maxilar sale del ganglio de Gasser, pasando hacia delante, en los senos cavernosos, debajo de la duramadre, y saliendo de la cavidad craneal vía agujero redondo. Apenas el cruza la fosa pterigopalatina, detrás de la fosa posterior de la axila, entra a la orbita través de la fisura orbitaria inferior, donde se transforma en el nervio infraorbitario, en ese momento atraviesa, bajo el piso de la orbita y sale a través del foramen infraorbitario.

El nervio maxilar tiene 4 ramas. Una conocida como la rama meníngea, o la rama craneal, tiene fibras sensitivas, hacia las meninges de la mitad de la fosa craneal, o meníngeas media. La rama pterigopalatina, incluye el nervio cigomático, el pterigopalatino y el nervio alveolar, posterior superior.

El nervio cigomático se divide en 2 ramas que llegan a la piel cubriendo el lado de la frente y el hueso cigomático.

El nervio pterigopalatino, incluye, el nervio palatino mayor, el cual pasa por el foramen palatino y da inervación a la encía y la membrana mucosa del paladar duro y hay muchas ramas que suplen la cavidad nasal, el paladar blando, la úvula y el hueso palatino, la membrana mucosa de las mejillas, el seno maxilar, los alveolos y los molares superiores. El nervio alveolar superior mediano y anterior sale del ramo infraorbitario para formar el plexo dental superior que inerva los dientes superiores y la gíngiva.

Los fascículos faciales inervan la piel y la conjuntiva del párpado inferior, la piel del lado de la nariz del labio superior y las membranas mucosas de la boca.

Nervio mandibular.

La rama mandibular es la más larga del nervio trigémino, la rama motora sale paralela a la rama sensitiva, asta que atraviesan el foramen oval, donde se unen para formar un corto y delgado nervio que descansa entre el pterigoideo lateral y los músculos tensores del velo del paladar. Justo por debajo del foramen, el nervio mandibular tiene un ramo meníngeo, el cual entra al cráneo para inervar las meninges del medio y de la parte anterior de la fosa craneana. El nervio del pterigoideo interno también sale a este nivel, y envía filamentos al ganglio ótico para inervar el músculo velo tensor del paladar, y el músculo timpánico, el nervio mandibular mayor, se divide entonces en un pequeño ramo anterior y un largo ramo posterior.

El ramo anterior contiene en su gran mayoría fibras motoras. Solamente contiene una rama sensorial, el nervio bucal que inerva el área de la piel y la mucosa que subyace al buccinador. El ramo la rama motora que va al músculo pterigoideo lateral y al masetero, pasa por sobre el pterigoideo lateral justo por delante de la ATM, existe un pequeño filamento nervioso que llega a la ATM, que se desprende del nervio en su camino hacia arriba para inervar el músculo temporal.

En la parte posterior del nervio mandibular es principalmente sensorial, el único nervio motor es el ramo milohioideo los demás ramos son el aurícula temporal, el lingual y el alveolar inferior.

Desde su origen el nervio aurícula temporal, pasa cerca de la arteria meníngea media y de ahí viaja entre el ligamento esfeno mandibular y la rama de la mandíbula, de ahí gira lateralmente detrás de la ATM y pasa a través de la parte superior de la glándula parótida. Desde allí asciende la parte posterior del arco zigomático para terminar como

el fascículo temporal superficial, la cual inerva la piel y la fascea de esa área. Adicionalmente este nervio entrega ramos a la articulación ATM, al meato auditivo externo y a la membrana timpánica.

El nervio lingual transporta información sensorial desde los 2 tercios anteriores de lingual y piso de la boca. Se unen cerca de su origen con un ramo del nervio facial (de la cuerda del tímpano), El cual transporta fibras sensitivas especiales gustativas de los 2 tercios anteriores de la lengua. El nervio lingual desciende entonces, anteriormente al nervio alveolar inferior antes de curvarse hacia delante entre el pterigoideo interno y la rama mandibular asta el ganglio submaxilar.

El nervio alveolar inferior es principalmente sensorial, pero lleva algunas fibras motoras, las cuales antes de que el nervio entre al canal mandibular se dividen y van hacia el músculo miloioideo, el músculo alveolar inferior, inerva sensorialmente los nervios mandibulares y las encías.

Como dentistas nosotros debemos entender nuestra responsabilidad de asegurar una oclusión óptima, ya que somos los principales responsables de los músculos inervados por el nervio trigémino.

Propiocepción del cerebro y la formación reticular.

Entender la relación entre la propiocepción oclusal y el efecto neurológico en un alto nivel es esencial para la perspectiva contemporánea del rol del dentista en salud. A existido un consenso general que los síntomas de disfunción usualmente no se encuentran en la articulación en si misma, sino en los músculos primariamente (masétero temporales pterigoideos internos y externos). La evidencia hoy en día sugiere que la base de la sintomatología es un disturbio en la propiocepción a nivel del cerebro medio. El reflejo linguo mandibular es mediado por el tallo cerebral y los impulsos propioceptivos del 5to par juegan un rol importante en el mantenimiento de esta actividad tónica.

La corteza cerebral es el sitio de percepción pensamientos y la habilidad de responder a estímulos con una simple reacción refleja, pero la estimulación directa de la corteza no despierta al cerebro. Alguna otra área es capaz de despertar la corteza cerebral: la formación reticular ha sido identificada por Margoun y Moruzzi, como esa área. Ellos describen la formación reticular, como el centinela que despierta la corteza. La formación reticular se transformó en sinónimo con el termino RAC, (centro activante reticular). Su propósito no es transportar un mensaje específico, sino simplemente despertar el cerebro.

La importancia de la propiocepción oclusal para despertar estados en el SNC fue reconocida tempranamente en 1957 por Brodal, el cual dice que: "desde un punto de vista anatómico es razonable asumir que adicionalmente a los impulsos propioceptivos exteroceptivos que entran directamente por los tractos reticulares espinocerebrales, las fibras trigeminales de este mismo tipo podrían ser particularmente importantes en la mantención de la actividad tónica de la formación reticular". La formación reticular es el sitio donde se relacionan los componentes lentos del reflejo nociceptivo provenientes de los receptores propioceptivos dentales. Los reflejos de componente lento (el reflejo linguo mandibular) tiene una reciprocidad bien definida con los reflejos extensores. Los efectos extensores y flectores en la mandíbula pueden ser inducidos estimulando áreas de la formación reticular.

Ha sido destacado por Griffin que el reflejo linguo mandibular es inhibido o totalmente bloqueado en pacientes con disfunción de la articulación. El resultado clínico es trismus causado por inhibición bilateral del reflejo linguo mandibular con la resultante hipertonicidad de los elevadores mandibulares. Griffin también destaca que la activación de las fibras del grupo tres está asociada con la unión músculo tendinosa de el pterigoideo lateral. Este tipo de reflejos es mediado por arcos reflejos polisinápticos, que causan un despliegue prolongado de impulsos inhibitorios a los músculos depresores mandibulares e impulsos facilitatorios a los músculos elevadores. Este tipo de impulsos implican el hecho que antes de una terapia de relajación con TENS la posición de reposo habitual de la mandíbula esta más cerca del contacto oclusal.

El tono muscular se ve afectado por la estimulación de las fibras reticulares eferentes a los núcleos espinales y craneales. Estas fibras aparentemente actúan sobre neuronas mediadoras gama eferentes que envían impulsos a los husos musculares. En un análisis de 127 casos de disfunción temporo mandibular Griffin encontró un aumento consistente en el tono extensor y una inhibición en el tono flexor. Estos hallazgos confirman y explican los datos obtenidos posterior a la terapia TENS, los cuales muestran un aumento en la longitud de los músculos elevadores posterior a la terapia. El nervio trigémino es el único asociado con el sistema reticular de activación de la ascensión.

Una sección del tallo cerebral a nivel del núcleo principal trigeminal causa un patrón electroencefalográfico similar al sueño, pero el seccionamiento similar de otros nervios craneales no causa el mismo efecto. Documentación adicional acerca del sistema trigeminal en la mantención de la actividad cortical normal, fue obtenida por la distracción de los ganglios semilunares, lo cual indujo un patrón similar al sueño en el electrocardiograma.

Desde el punto de vista netamente anatómico, las fibras sensoriales trigeminales primarias, terminan en la formación reticular, justo por medial del núcleo trigeminal espinal. Las neuronas sensoriales de 2do orden constituyen la mayor parte del plexo intersticial de la formación reticular. De hecho, las colaterales trigeminales de segundo orden son la parte dominante del sistema reticular.

Las aferentes espinales de todo tipo terminan en el núcleo trigeminal sensorial y espinal. Las eferentes descendientes desde la formación reticular aparentemente inhiben las neuronas sensitivas de segundo orden. Esto parece ser una inhibición de las interneuronas sensoriales similar a los mecanismos inhibitorios den el sistema motor.

Todas las evidencias sugieren que el sistema de activación reticular tiene un papel muy importante en la regulación de todas las actividades motoras del cuerpo. Este puede modificar voluntariamente los movimientos de los músculos (controlados por el cerebro) o los movimientos reflejos (controlados por la médula espinal). La importancia de estos arcos voluntarios y reflejos sobre los músculos de la cara y la mandíbula se aprecian en pacientes con alteraciones a la articulación y/o con disfunciones masticatorias. Los poderosos movimientos de la mandíbula son normalmente controlados y modulados por otras áreas motoras en la corteza las cuales deben actuar a través de la formación reticular.

El hecho de que la formación reticular puede actuar en los reflejos cordales distingue más aún el rol de los contactos oclusales propioceptivos nocivos como fuente patogénica de para los músculos. El aparato reflejo tiene dos funciones, generar movimientos musculares automáticos y mantener a los músculos listos para la acción a través del tono muscular. En el primer caso cuando encontramos un estímulo nocivo (por ejemplo contactos prematuros) este llega a la médula espinal e instantáneamente pasa a un nervio motor adyacente y viaja de vuelta a la parte afectada del cuerpo para

evitar la noxa. Al evitar los contactos prematuros en la boca, se produce una acomodación de los músculos y de la articulación producto de este tipo de reflejo.

La segunda función que refiere al tono muscular, consta de un reflejo que permite al músculo mantenerse en un estado de contracción parcial para anticipar un trabajo que va hacer. Esto es regulado vía huso muscular. Cualquier cambio del tono normal causa que los husos manden señales vía nervio sensorial al tracto espinal donde esta señal excita el nervio motor a la corrección de l contracción o la relajación del músculo. Es importante destacar que el tono del músculo se ajusta a la demanda funcional del mismo mediante impulsos nerviosos que van a tender a regular la sensibilidad del huso.

Fisiología del nervio y del músculo

La electromiografía es la detección y registro gráfico de la actividad eléctrica de un músculo. Esta actividad se relación con la estructura y función de la membrana de la fibra muscular, específicamente, su capacidad para almacenar carga eléctrica y liberar episodios de energía eléctrica cuando es estimulada apropiadamente. Para entender el proceso por el cual la actividad eléctrica generada, es necesario tener un conocimiento básico de la célula y su membrana. En esta sección vamos a revisar las propiedades fundamentales del potencial transmembrana y como éste se puede grabar electromiográficamente.

Metabolismo energético.

Cuando un músculo se contrae par realizar un trabajo se requiere energía. El esquema bioquímico por el cual la energía es derivada a las células es dependiente de ATP. Todos los mecanismos fisiológicos que requieren energía para operar la obtienen directamente del ATP guardado, y parte de la energía liberada se ocupa para formar nuevo ATP. En toda la economía corporal el ATP se utiliza para 3 tipos fundamentales de funciones celulares: Transportes de membrana; síntesis de componentes químicos a través o hacia fuera de la célula y trabajo mecánico. Se requiere grandes cantidades de ATP para cada contracción de una fibra muscular.

La contracción es el resultado del deslizamiento de los filamentos de actina miosina. El mecanismo para este deslizamiento es el resultado del quebramiento y reestructuración de los enlaces cruzados entre los filamentos de actina miosina. La miosina es el catalizador para la hidrólisis del ATP. El potencial de acción a nivel muscular libera calcio, este calcio es responsable de activar la actividad ATPasa de miosina lo cual inicia la contracción.

La célula y la membrana celular.

Como sabemos la membrana celular es semipermeable, o sea que tiene un fenómeno de permeabilidad selectivo que es el resultado de los distintos tamaños de partículas en el caso de este tópico en específico nos referiremos a los iones los cuales tienen un tamaño específico y una carga lo que condiciona la membrana a permitirle el paso. Existen otros factores a considerar como el transporte activo mediado por bombas. El resultado de esta permeabilidad selectiva es una distribución desigual de carga entre la célula y el extra celular, lo cual genera una diferencia de potencial, denominado potencial de reposo.

Fundamentos de transmisión nerviosa.

Existen complejos modelos matemáticos que explican el comportamiento del sistema nervioso. Quizás los más interesantes son los modelos de "redes neuronales", es decir redes tridimensionales de múltiples unidades conectadas de forma múltiple entre sí. Una red neuronal es capaz de soportar complejos entramados de comunicación de forma muy eficiente, mucho más que las tradicionales redes lineales. De hecho, una red neuronal y la información que esta soporta, constituyen todo un sistema neuronal.

La transmisión de información (comunicación) en el sistema nervioso se realiza de forma muy compleja. Sin embargo podemos decir que existen dos principales vías de comunicación: la bioquímica en la sinapsis neuronal y la eléctrica a lo largo de axones y fibras nerviosas.

Transmisión bioquímica.

La comunicación de información entre neuronas se consigue mediante liberación de sustancias químicas al espacio sináptico. Los neurotransmisores son liberados desde una neurona (presináptica) y se unen a los receptores de la neurona post-sináptica. La acción que sigue tras la activación de los receptores puede ser bien la despolarización, en forma de un potencial excitatorio post-sináptico o bien hiperpolarización, en forma de potencial post-sináptico inhibitorio. Existen muchas sustancias químicas que actúan como neurotransmisores, sin embargo cinco son los principales: acetilcolina, dopamina, norepinefrina, serotonina e histamina. La acetilcolina se encuentra tanto en el sistema nervioso central como en el periférico. Los neurotransmisores se sintetizan en el cuerpo de la neurona y son transportados hacia el axón terminal. Las moléculas de los neurotransmisores se almacenan en pequeñas vesículas. Cuando estas vesículas se fusionan con la membrana del axón terminal, los neurotransmisores son liberados hacia la sinapsis (Figuras 1 y 2).

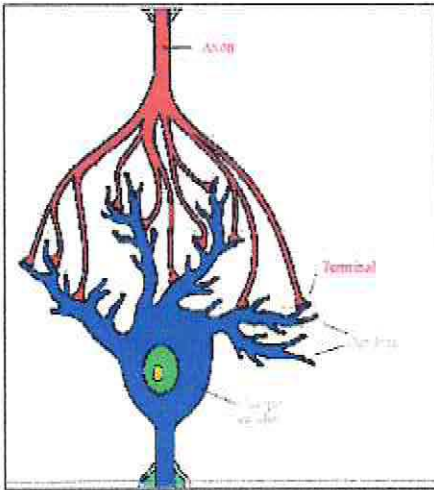


Figura 1. Conexión interneural. Las dendritas del axón de la neurona presináptica conectan con las dendritas de la neurona postsináptica. Entre ellas se encuentra el espacio sináptico.

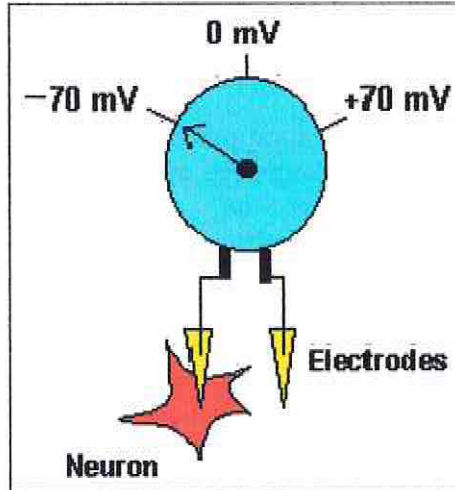
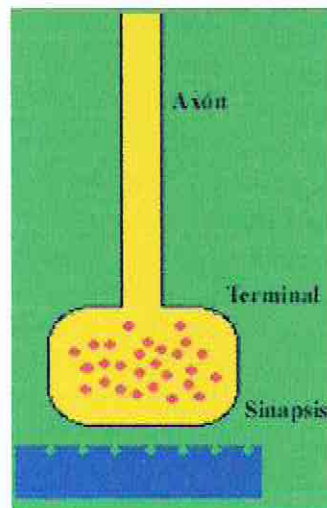


Figura 2. Detalle de la sinapsis interneural.

Figura 3. Sinapsis interneural. Liberación de neurotransmisores desde la dendrita del axón terminal hacia el espacio sináptico. Los neurotransmisores liberados se unen a los receptores de membrana post-sinápticos y producen un efecto en forma de despolarización (activación) o hiperpolarización (inhibición).



Transmisión de la información a través del Sistema Nervioso.

La mayoría de nuestros conocimientos acerca de cómo las neuronas trabajan proceden de las investigaciones en el calamar gigante. Este cefalópodo posee axones que van desde su cabeza a su cola de hasta un milímetro de diámetro. En el modelo que hasta ahora hemos utilizado la corriente eléctrica es un flujo de electrones a lo largo de un cable conductor. Sin embargo, las neuronas mandan sus mensajes mediante un proceso electroquímico. Esto significa que transformaciones químicas resultan en señales eléctricas. En el cuerpo humano el flujo de corriente eléctrica lo establecen iones, es decir átomos que han perdido o ganado electrones. Los iones que actúan en el cuerpo humano son principalmente: Na^+ , K^+ , Cl^- y Ca^{++} . Los dos primeros tienen una carga positiva, el cloro una carga negativa y el calcio dos positivas. Además, existen algunas moléculas proteicas con carga negativa. La membrana neuronal es semipermeable y sólo permite el paso de determinados iones bloqueándolo a otros.

Potencial de membrana de reposo.

Cuando una neurona no esta mandando señales, se dice que se encuentra en reposo y su interior está negativamente cargada con relación al exterior. Tanto en el nervio como en el músculo, existe un voltaje debido a la separación de cargas a través de la membrana plasmática. Esta separación se mantiene por la diferente permeabilidad de la membrana al sodio y al potasio y por el mecanismo de la bomba de sodio-potasio. El voltaje es una energía potencial resultante de la diferencia de concentración iónica a ambos lados de la membrana. En la célula no excitada, este potencial se llama potencial de reposo y en las neuronas es de -70 mV .

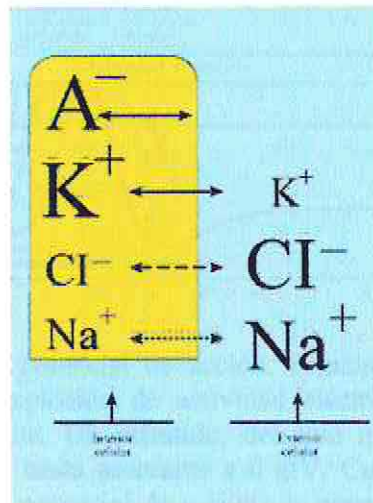
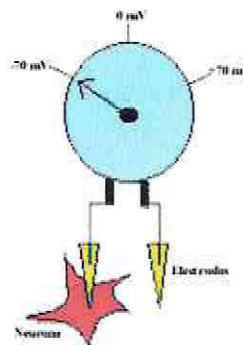


Figura 4. Representación de la diferencia de concentración iónica a ambos lados de la membrana en estado de reposo. Cuando una neurona se encuentra en estado de reposo (no despolarizada), su interior se encuentra cargado negativamente con relación al exterior. En esta situación, los iones intentan equilibrarse a ambos lados de la membrana, sin embargo no es posible porque la membrana es sólo permeable a determinados iones. El ión potasio (K^+) no puede atravesar la membrana fácilmente y los iones de cloro (Cl^- y Na^+) consumen mayor tiempo para atravesarla. Las proteínas del interior celular (A^-) tienen carga negativa y, por su tamaño nuclear, no pueden cruzar la membrana. Además, la bomba de sodio se encarga de expulsar tres iones de sodio por cada dos de potasio que entran, lo que producen un balance negativo a favor en el interior celular.

Figura 5. Representación del potencial de membrana en reposo. Si en condiciones de reposo situamos dos electrodos, uno intraneuronal y otro fuera, veremos como existe una diferencia de potencial que equivale a -70 mV . Esto significa que dentro de la neurona la carga es 70 mV menor que fuera, consecuencia del desequilibrio de concentración entre los iones existente en reposo.



Potencial de Acción.

Cuando un estímulo adecuado, del tipo que sea (mecánico, eléctrico, térmico o químico), actúa sobre la membrana plasmática, los canales de sodio se abren y dejan entrar iones sodio rápidamente dentro del citoplasma celular conducidos por su gradiente electroquímico. El potencial de membrana cambia aproximadamente 100 mV (-70 mV a +30 mV), y la célula se dice que se encuentra despolarizada. Este cambio breve y reversible del potencial de membrana se llama potencial de acción.

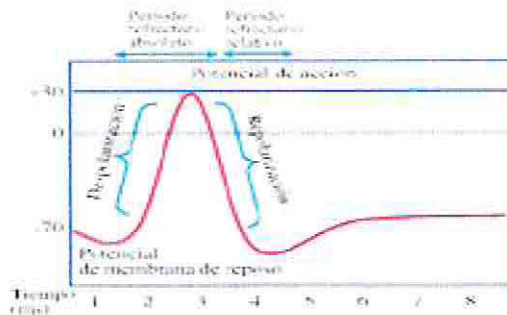


Figura 6. Representación del potencial de acción. Principio del todo o nada. El potencial de acción es una explosión de actividad eléctrica que se crea tras la despolarización de la membrana. Un estímulo, del tipo que sea, provoca que el potencial de reposo disminuya hasta acercarse a 0 mV. Cuando la despolarización alcanza los -55 mV (umbral de potencial de acción), la neurona dispara un potencial de acción. Si no se alcanza dicho umbral, la neurona no produce el potencial de acción. De la misma forma, una vez alcanzado el umbral, siempre se dispara el potencial de acción para cualquier neurona y la intensidad del potencial de acción desencadenado siempre será el mismo.

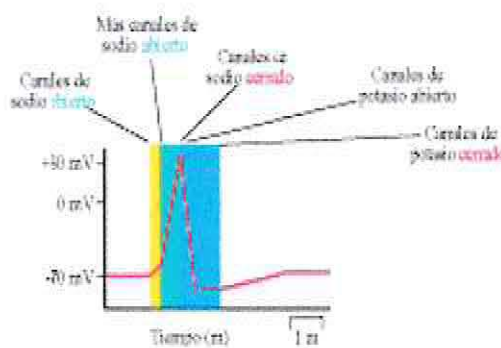


Figura 7. Representación de las variaciones de potencial con relación al cambio en la concentración iónica a ambos lados de la membrana durante la despolarización, creación del potencial de acción y repolarización. El estímulo produce una apertura de los canales de sodio permitiendo su entrada masiva al interior de la neurona. La apertura de los canales de potasio se realiza más tarde produciendo su salida fuera de la célula y desencadenando la repolarización.

Este explosivo mecanismo persiste por alrededor de 1 ms y es autolimitado. Cuando en el interior de la célula se convierte en positivo, las cargas repelen posteriores entradas de iones sodio y los canales de membrana para el sodio se cierran. Al mismo tiempo, los canales de potasio de la membrana se abren y el potasio sale fuera de la célula rápidamente, siguiendo el gradiente electroquímico. Cuando el potasio sale y el potencial de membrana se convierte en menos positivo, el potencial de membrana vuelve a su situación de reposo inicial. Esto se llama repolarización.

El movimiento de los iones en un segmento de la membrana despolariza al segmento adyacente y así en la dirección del impulso (se va alejando de su origen). Una vez iniciado, un potencial de acción es por sí mismo un evento que se autopropaga a una velocidad constante a lo largo del axón.

En las fibras nerviosas mielinizadas se propaga de forma diferente. El potencial de acción es un evento que se rige por la ley del todo o nada, o sucede o no sucede. Cada potencial de acción es seguido por un periodo breve de refractariedad, durante el cual la célula no puede responder a un segundo estímulo. Una fibra muscular responde igual (todo o nada), aunque el punto de mínimo de excitación (threshold) de las células musculares es muy superior al de las células nerviosas.

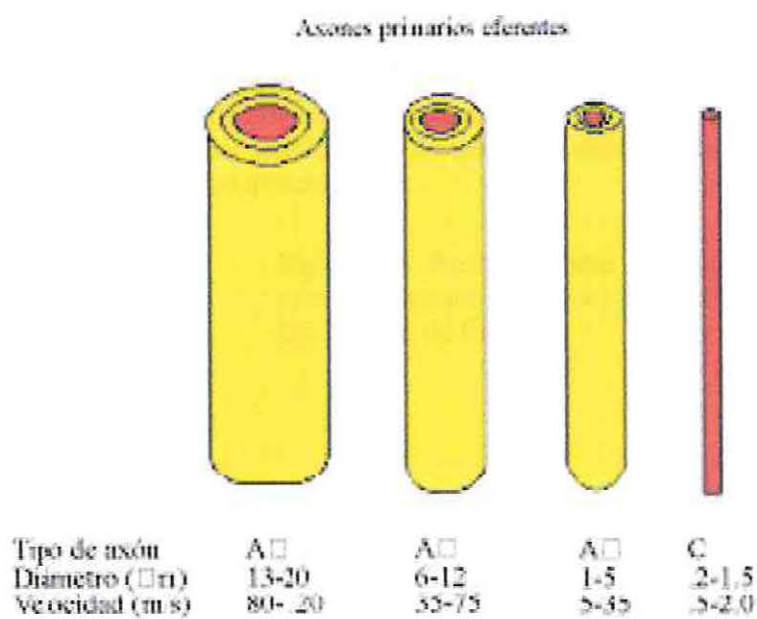
Por lo tanto, la información se transmite a lo largo de los axones en forma de "pulsos" de despolarización de la membrana. Es decir lo que se transmite a lo largo de los axones no es una corriente eléctrica compuesta de electrones, sino más bien un cambio en el potencial eléctrico de la membrana celular que pasa de -70 mv a 0 mv. La intensidad y frecuencia de estos impulsos de despolarización que se transmiten a lo largo de la neurona modulan la secreción de neurotransmisores específicos en la sinapsis que conecta las neuronas entre sí. De esta forma podemos decir que un solo impulso generado en una neurona es capaz de transmitirse a las células vecinas a través de mediadores bioquímicos y, a lo largo de estas, como impulso y así sucesivamente.

Tipos de fibras nerviosas.

Tabla I. Tipos de fibras nerviosas y la información que transmiten

Tipo de fibra	Información que transmiten
A alfa	Motora. Propioceptiva de los músculos
A beta	Presión y tacto
A delta	Mixta: sensorial dolor y temperatura y motora
B	Autónomas preganglionares
C	Sensorial: nociceptiva y temperatura

Figura 8. Dibujo en el que se representan los tipos de fibras nerviosas aferentes con relación a su diámetro y velocidad de conducción.

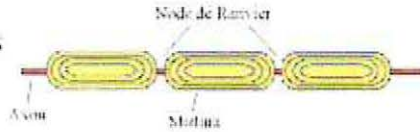


Las fibras de los nervios periféricos se clasifican dependiendo de su diámetro, velocidad de conducción de la señal y el tipo de información que transmiten. En la Tabla III se exponen los diferentes tipos de fibras. El espesor de las fibras nerviosas se correlaciona con la velocidad a la que viaja la información. Como regla general cuando mayor es su diámetro más rápida es la transmisión de impulsos (Figura 21). El diámetro depende del espesor de la cubierta de mielina que protege y aísla al nervio del resto de tejidos. La rapidez en la transmisión es consecuencia de la despolarización a saltos de los impulsos. Esto es posible por la existencia de los nodos axonales de Ranvier, donde los impulsos saltan de uno a otro directamente.

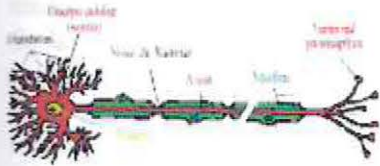

Figura 9: Partes de una neurona. La capa de mielina presenta indentaciones correspondientes a los nódulos de Ranvier.

Figura 10. Detalle de los nódulos de Ranvier.



Impulsos nerviosos y contracción de los músculos esqueléticos.

Cuando el impulso nervioso alcanza el extremo de una motoneurona, se produce una liberación de acetilcolina (ACh) a nivel de la unión sináptica y se estimulan los receptores de membrana. El impulso nervioso genera un potencial de acción en las células musculares similar a las generadas a nivel neuronal.

El músculo esquelético se compone de gran número de células. Está inervado por al menos un nervio motor que contiene cientos de motoneuronas. Una motoneurona junto a las fibras musculares que inerva forman lo que se denomina unidad motora. Cuando la motoneurona es estimulada, las fibras musculares que inerva se contraen. La activación de las motoneuronas se realiza de forma progresiva y a demanda. El reclutamiento de mayor o menor número de unidades motoras permite realizar contracciones musculares de mayor o menor intensidad. De esta forma, el sistema nervioso activa las motoneuronas necesarias en cada momento.

El SNC también regula la tensión del músculo durante su contracción. Esto se realiza mediante el control de la frecuencia de descarga de las unidades motoras reclutadas en la contracción. Si se requiere gran tensión, se incrementa el número de descargas de las unidades motoras activadas en la contracción.

Cuando se realiza una contracción voluntaria no se activan todas las unidades motoras al mismo tiempo. Las unidades motoras más pequeñas se reclutan primero y después las de mayor tamaño. La asincronía en la activación y la variable frecuencia de descarga hace que la contracción muscular se realice de forma suave, mantenida y sin fatiga.

Respuesta nerviosa a la estimulación eléctrica.

La mayoría de nervios están compuestos por fibras sensoriales y motoras que transmiten impulsos aferentes y eferentes al sistema nervioso central. Las fibras aferentes y eferentes varían en diámetro y resistencia interna. Las fibras de mayor diámetro oponen menor resistencia y, por lo tanto, son las más fácilmente excitables por impulsos eléctricos externos. Las fibras nerviosas de tipo A son las más excitables puesto que son las de mayor diámetro y tienen una gran capa de mielina. Para activar las fibras del tipo B o C, se requieren estímulos de mayor amplitud y duración. Por lo tanto, la estimulación eléctrica puede excitar fibras motoras, sensibles o autonómicas. Sólo depende de que los parámetros del estímulo reúnan o excedan las umbrales de excitación individual para cada fibra.

La activación de una fibra nerviosa depende, no sólo de su inherente excitabilidad, sino de su tamaño y del espacio y localización del electrodo que transmite la corriente. Los electrodos de pequeño tamaño y situados cerca del nervio estimulan las fibras más superficiales. Los electrodos grandes y separados distribuyen la corriente en un área más amplia y profunda. Cuanto más cerca se encuentran los electrodos situados de la fibra nerviosa diana, mayor es la probabilidad de alcanzar la estimulación óptima para alcanzar los resultados deseables.

Grabando Potenciales de membrana y de acción.

Producto de las propiedades conductivas de los nervios y los músculos se puede medir su actividad eléctrica con electrodos extracelulares. La propagación del potencial de acción a lo largo de la fibra y del campo extracelular están relacionados y de esta forma se consideran como la base de la electromiografía.

Es importante destacar que la conductividad no es igual en todas direcciones, ya que la corriente, fluye mayormente a lo largo de la fibra que perpendicular a ella. Esta inequidad toma importancia al momento de colocar los electrodos bipolares de superficie ya que estos deben ir paralelos a la fibra del músculo para poder recoger la mayor cantidad de carga eléctrica. Otros factores en el músculo, como tejido fibroso, grasa y vasos sanguíneos pueden también distorsionar el flujo de corriente, por lo tanto, encontrar el punto exacto, en el cual se produce el flujo de corriente en todo el músculo es muy difícil, así como establecer el patrón exacto de flujo de corriente.

Las señales recogidas por un electrodo de superficie, son muy pequeñas, y consecuentemente deben ser amplificadas por un preamplificador. Esta información puede ser grabada de muchas maneras, incluyendo los dos métodos más usados:

- Un osciloscopio de rayos catódicos. (aparato que funciona en base a un emisor electrónico que dibuja una gráfica del potencial de acción contra el tiempo, sobre una pantalla.

- Un electromiógrafo modelo EM2, el cual comprende un computador con un "convertidor análogo a digital" el cual transforma la información eléctrica recibida en lenguaje binario. Esta información puede ser mostrada numéricamente o en forma de gráfico en un PC.

Cualquier persona que trabaje con electromiografía debe tener un entendimiento básico de la estructura y función de los músculos esqueléticos.

Estructura de los músculos esqueléticos.

El músculo esquelético está compuesto de miles de fibras musculares individuales, las fibras separadas en haces por tejido conjuntivo. El tejido conectivo provee tanto una estructura elástica paralela con las fibras individuales, como una vía para los nervios, vasos sanguíneos y linfáticos que cruzan a través del músculo y rodean las fibras musculares. Al final de cada músculo el tejido conectivo se condensa en un tendón el cual produce la fijación de las fibras musculares. Entonces la fuerza contráctil del músculo es transmitida a través del tendón al hueso o cualquier otro sitio de unión. En cada músculo los haces de fibras se disponen paralelos u oblicuos a la dirección de atracción del músculo. Esta disposición permite variaciones en el rango de movimiento y en la fuerza del músculo.

Fibra muscular

Se considera a las fibras musculares como la unidad estructural de contracción. La contracción muscular es el resultado de complejos procesos que ocurren dentro de esta fibra muscular.

El músculo esquelético está compuesto por un gran número de fibras, células cilíndricas multinucleadas unidas entre sí con una maya de tejido conectivo para formar el músculo esquelético completo. En algunos músculos, cada fibra se extiende la longitud completa del músculo. Cada fibra es usualmente inervada por un terminal nervioso que se localiza cerca del medio de la fibra.

Dentro de las fibras existe un plasma celular semifluido o fluido intracelular llamado sarcoplasma. Empacadas íntimamente, en el sarcoplasma hay un gran número de estructuras largas y delgadas llamadas miofibrillas. Las miofibrillas como la fibra en sí misma son estriadas, y las estriaciones de varias miofibrillas se alinean de manera que las bandas oscuras y claras corren a lo largo de toda la fibra.

Las miofibrillas a su vez se pueden dividir en proteínas filamentosas. Estas proteínas son principalmente actina y miosina. La contracción resulta del deslizamiento entre la miosina y actina.

Unidad Motora.

Así como la fibra muscular representa la unidad estructural del músculo, la unidad motora es, como su nombre lo indica, la unidad funcional de contracción. Cada motoneurona inerva varias fibras musculares, entonces se denomina unidad motora al conjunto de todas estas fibras y su motoneurona.

Estructuralmente, al penetrar en el músculo la fibra motora se despliega en un ramillete terminal, donde cada uno de los terminales llega a una fibra muscular. El número de fibras inervadas por una motoneurona varía de 2 a 2.000 en el cuerpo humano, con un promedio de 180. En el territorio oral por ejemplo el masetero tiene un

promedio de 640 fibras por motoneurona y el temporal de 936. Cuando funciona normalmente cada unidad motora es la responsable de la respuesta tipo todo o nada, produciendo una contracción sincronizada de todas las fibras inervadas por la motoneurona.

Entonces la contracción muscular es la sumatoria de la respuesta mecánica del componente fibrilar del músculo.

Propiedades del músculo esquelético

Contracción.

Las actividades contráctiles de los músculos esqueléticos están bajo control nervioso directo. La activación de una motoneurona causa una activación de un potencial de acción que se propaga a través del axón a las uniones neuromusculares, (también llamada placa motora), de las fibras musculares. La transmisión neuromuscular genera un potencial de acción en la membrana de la fibra muscular que se propaga a lo largo de esta. Esto eleva el calcio intra celular, en el músculo, lo cual conlleva al acortamiento del músculo. La breve contracción que es causada en respuesta a un solo estímulo se denomina tick.

Sumación

La sumación significa la adición, de los ticks individuales, para hacer un movimiento muscular, fuerte y suave. La sumación ocurre por dos vías diferentes: Aumentando el número de unidades motoras que se contraen simultáneamente, e incrementando la frecuencia de descargas de las unidades motoras individuales activas.

La tensión más débil que puede desarrollar un músculo, es por la contracción de las unidades motoras más pequeñas y más fácilmente excitables. Si necesita un aumento del esfuerzo, más unidades motoras son activadas, (unidades básicas). Este mecanismo, se llama reclutamiento. Mientras más fuerza se necesita, más unidades motoras son reclutadas.

La tensión en un músculo también se puede incrementar mediante la variación de la frecuencia de descarga de cada unidad motora activa. Generalmente mientras más alta es la frecuencia de descarga, se desarrolla mayor tensión. A la más alta frecuencia, los ticks motores se suman para formar una contracción tetánica. Cuando esto ocurre, las sucesivas contracciones, se funden y no pueden ser distinguidas una de otra. El aumento de la tensión, por este medio, es efectiva solo para esfuerzos menores. Para una contracción fuerte y niveles de alta tensión, el reclutamiento es el factor predominante.

La tensión total generada por un músculo es la suma de las tensiones generadas por cada unidad motora. Las unidades motoras son activadas a diferentes frecuencias y son reclutadas a diferentes tiempos. Esta asincronía de la contracción de unidades motoras es el principio fundamental que gobierna la tensión muscular. El resultado de una lluvia continua de ticks con diferentes frecuencias dentro de un músculo, es una tracción suave (movimiento fino).

Fuerza.

Como se mencionó anteriormente, el mecanismo que controla la fuerza contráctil de un músculo, es el reclutamiento y la frecuencia de descarga. La graduación de la contracción es obtenida principalmente por el reclutamiento de unidades motoras.

La respuesta del músculo a una estimulación repetitiva, muestra, que un aumento de la frecuencia conlleva un aumento de la fuerza, solo hasta un punto de frecuencia crítica, llamado frecuencia tetánica. Después de este punto, cualquier aumento de la frecuencia no va a producir un aumento de la fuerza. Por el contrario, si se sobrepasa este punto, el resultado va a hacer el tétano o la contracción tetánica. La fuerza que un músculo pueda generar también depende de la longitud de un músculo y de la velocidad de acortamiento. La máxima tensión se ejerce entre 100 a 120% de la longitud de la posición postural de reposo. En animales, la máxima tensión para diferentes músculos de cierre mandibular, o secciones de músculos ocurren a diferentes secciones mandibulares, lo cual tiende a suavizar la curva de fuerza oclusal. Los datos recopilados de electromiografías demuestran que esta situación es similar en humanos.

Si el músculo es estimulado y la longitud se mantiene constante el resultado, de la fuerza activa se denomina isométrica. Cuando los músculos se contraen isométricamente ellos sirven, como "mantenedores". Por otro lado si la longitud del músculo se acorta se denomina isotónica. Cuando los músculos se contraen isotónicamente ellos sirven como "movilizadores". Durante una contracción voluntaria, la tensión ejercida por un músculo es proporcional a la actividad eléctrica medible, tanto en condiciones isométricas como isotónicas. En 1966, Ahlgren demostró que electromiografías integradas en los músculos de la masticación mostraron un patrón que aumenta linealmente con la fuerza de la mordida. Es importante, mantener en mente, que los músculos funcionan como motores, que traccionan en la medida que la posición condilar cambia a través del rango funcional de movimiento; consecuentemente, no se puede esperar que los músculos individuales, actúen con fuerza constante a través de todo el movimiento. Solo cuando la posición condilar, permanece constante existe una relación lineal entre la fuerza de un músculo y la amplitud de la electromiografía integrada. (rotación pura para encontrar linealidad).

Regulación del reflejo

Los músculos son estructuras mecánicas que generan fuerzas, acortamientos, levantan pesos, y realizan trabajos sobre objetos externos, y sobre estructuras del cuerpo. Los músculos se contraen solamente si son estimulados. Ya que discutimos los mecanismos fisiológicos de la contracción, podemos darnos cuenta que hay 2 sistemas mediante los cuales los músculos son controlados por los centros motores. El primer sistema está compuesto por los nervios motores, los cuales causan que las fibras musculares se contraigan y se acorten. Pero los nervios motores restantes, trabajan bajo una base diferente. Ellos inervan, los receptores, de estiramiento, que no están relacionados con la contracción del músculo sino con el estiramiento de este. Estos receptores (husos musculares) son denominados propioceptores, debido, a que son excitados por eventos que ocurren dentro del músculo; el cuerpo actúa como estímulo para sus propios receptores, y su activación lleva a una modificación automática del movimiento o la posición.

Los husos musculares se encuentran dentro de los músculos esqueléticos. Los husos musculares son ligeramente complejos. Cada uno tiene su propio conjunto de fibras musculares estriadas inervadas internas, y nervios sensitivos que van desde el

huso hasta el cerebro y la médula espinal. Los husos musculares, son los ajustadores sensitivos de la longitud del músculo, ósea, monitorean y regulan, el retorno, desde, el acortamiento (contracción) y el estiramiento, hacia la posición de reposo. La longitud del músculo tiende a seguir a la longitud del huso.

Los husos musculares están conectados no solo con la corteza cerebral sino con la formación reticular. En esencia la formación reticular es la red nerviosa dentro del tallo cerebral que es responsable de nuestra alerta consciente del mundo que nos rodea y nuestra habilidad de pensar y reaccionar a él. La conexión de los husos con la formación reticular nos da cierto control voluntario sobre la longitud del músculo. Esto significa que nosotros podemos conscientemente, aprender, a alargar los músculos tensores, no solamente por el simple acto de para la acción que los hace contraerse, sino, que por un acto definitivo de voluntad, mediante el cual nosotros podemos liberar y alargar el músculo contraído. Entonces, la regulación refleja controla tanto la contracción como el estiramiento de los músculos.

Postura/tono.

Incluso cuando un músculo está en reposo, tienen un cierto grado de contracción. Esto parece ser contradictorio desde el punto de vista que las fibras musculares individualmente funcionan con una reacción de todo o nada, por ende solo pueden estar o totalmente contraídas o totalmente relajadas. El estado de reposo en contracción parcial es mantenido, por una cuantas fibras, completamente contraídas por cortos periodos de tiempo. Cuando estas se fatigan, oras entran en acción, mientras el primar grupo se relaja completamente. Este estado de contracción parcial exhibida por un músculo en reposo es conocido como tonus o tono muscular. La longitud de reposo de un músculo es su longitud verdadera, y es la longitud a la cual siempre retorna después de la función. El tono muscular varía de acuerdo a las condiciones existentes.

Los estados emocionales tienen un profundo efecto sobre el tono muscular, aumentándolo en periodos de excitación, anticipación y ansiedad y disminuyéndolo, en periodos de dolor, pena o depresión. El tono muscular también es tratable vía regulación consciente.

El músculo no se mueve en reposo solo debido a que existe algún tipo de fuerza que exactamente lo balancea. Esta fuerza es un derivado de los músculos antagónicos o la gravedad o una combinación de ambas. Los músculos alrededor de la articulación tienen una función dual, proveer el movimiento y mantener la estabilidad en su posición de reposo.

Los músculos generalmente actúan en grupo. La gran mayoría de los movimientos, son producidos por la acción coordinada de muchos músculos. Entonces la estimulación de un grupo de músculos, causa que los músculos opuestos se relajen proporcionalmente. Esta continuidad permite movimientos musculares suaves.

Ciclo de espasmo muscular.

El entender que se requiere de ATP tanto para la contracción como la relajación en los músculos esqueléticos, nos ayuda a comprender como las contracciones prolongadas pueden llevar a la fatiga de un músculo y eventualmente al espasmo. Básicamente son el resultado de una inhabilidad de la fibra muscular, para continuar, produciendo el mismo trabajo. Los nervios continúan funcionando adecuadamente; los impulsos nerviosos pasan normalmente a través de la unión neuromuscular; y

potenciales de acción normales se transmiten a través de la fibra muscular. Aún así la contracción se vuelve más débil debido a la disminución del suministro de energía dentro del músculo.

Cuando un músculo se ve sometido a una estimulación nociva (emocional, mecánica infecciosa metabólica nutricional o una combinación de estos factores), reacciona acortándose. Contracciones muy fuertes obstruyen el flujo capilar, y con esto disminuyen el suministro de nutrientes (oxígeno) al músculo, lo cual puede producir, casi una fatiga completa del músculo, aproximadamente al minuto.

Se puede producir ATP tanto aeróbica como anaeróticamente, entonces cuando un músculo, se vuelve extremadamente fatigado, es como si estuviera continuamente contrito, y puede mantenerse contraído y rígido por muchos minutos, incluso sin un estímulo nervioso. Este estado continuo de contracción se denomina contractura fisiológica del músculo (hemostática), cuando esto ocurre se dice que la actina y la miosina están rígidamente unidas. Durante el proceso de relajación se requiere ATP para producir la separación de la actina y la miosina, las que de otra manera, van a continuar unidas, lo que ocurre en casos de extrema fatiga, cuando, presencialmente, todo el ATP a sido consumido. A partir del hecho de que se disminuye la cantidad de oxígeno que le llega al músculo, este pasa a una oxidación anaeróbica para la producción de ATP, lo que produce ácido láctico. El ácido láctico, es espasmogénico, lo que produce dentro del músculo, un estímulo capaz de perpetuar el espasmo y causar dolor incluso después de que la causa original ha sido eliminada. El resultado es un ciclo bioquímico deteriorativo, conocido como ciclo de dolor espásmico.

Fatiga muscular.

Cuando un músculo se ve mantenido en un estado de contracción gradualmente pierde su habilidad de contraerse. A esta condición se denomina fatiga y se caracteriza por una disminución de la irritabilidad y la contractibilidad. Durante la fatiga, las fibras tienden a volver a su estado original, y la contracción se ve reducida, o incluso, no ocurre aún cuando el músculo siga siendo estimulado. Entonces podríamos decir que la fatiga es la capacidad reducida o la inhabilidad de un músculo para ejecutar un trabajo.

Hipertrofia muscular.

La actividad muscular al máximo y repetitiva, causa un aumento del tamaño de un músculo, condición denominada hipertrofia. El diámetro de cada fibra muscular individual, se aumenta ya que las fibras aumentan el número total de miofibrillas. En otras palabras la hipertrofia, es el resultado de cambios en el sarcoplasma de las fibras individuales, y no de un aumento del número de fibras. La hipertrofia muscular aumenta tanto la capacidad muscular, como los mecanismos de nutrición para mantener este aumento de capacidad. La hipertrofia se produce principalmente por un aumento muy marcado en la fuerza de la actividad muscular, aunque esta actividad pueda ocurrir solo unos cuantos minutos al día. No se desarrollan nuevas miofibrillas a menos que el músculo se contraiga por lo menos a un 75% de su tensión máxima.

Atrofia muscular.

La atrofia muscular, es lo opuesto a la hipertrofia muscular, lo que significa una disminución en el volumen del músculo, la atrofia ocurre cuando un músculo no esta en

uso o cuando es usado solo en contracciones débiles al día. Este puede ser el resultado de la denervación, alguna enfermedad, edad adulta, caquexia, y algunas miopatías. En todas estas situaciones el tamaño del músculo puede verse reducido en 75% de lo normal.

Músculos, gatillos miofaciales y disfunción miofacial.

Cualquier discusión desde el punto de vista muscular, en odontología clínica, debe incluir el fenómeno conocido como punto de gatillo miofacial. Los músculos voluntarios, sumó más del 40% del peso normal corporal y se considera como el órgano individual más grande del cuerpo humano. La prevalencia, persistencia y perpetuación de los puntos gatillos deberían ser siempre considerados, cuando se evalúa o establece una posición oclusal. El dentista debe entender que la referencia neuromuscular de normalidad implica la habilidad, de reconocer y tratar condiciones que inhiben el retorno del músculo a su posición de reposo normal. La ocurrencia endémica de puntos gatillos en músculos geográficamente distantes de lo músculos de l masticación pueden tener un profundo efecto en a longitud de reposo de los temporales, maséteros y pterigoídeos laterales y mediales. La posición antero posterior de oclusión, es mediblemente influenciada por el acortamiento (puntos gatillo) en los trapecios, elevadores de la escápula, y musculatura cervical posterior y anterior. La necesidad e torquear la mandíbula para intercuspar los dientes bilateralmente puede ser causada por la pérdida de la integridad postura, la cual e perpetuada por los puntos gatillo, en cualquier punto a lo largo de la cadena postura. .

Un punto gatillo miofacial es una pequeña área hipersensible, dentro de una banda tensa en el músculo. Es localizada en el músculo, ligamento, o fascia a partir de la cual los impulsos bombardean el SNC para causar dolor referido. Los puntos gatillo miofacial ocurren más frecuentemente en el cuello, hombro, pelvis, y los músculos de la masticación. EL trapecio superior, el elevador d las escápula el sternocleidomastoideo, son los músculo más comúnmente involucrado. El trapecio superior , el elevador de la escápula y el esternocleidomastoideo pueden referir dolor a la cabeza y a la mandíbula. Los gatillos miofaciales ocurren más comúnmente, en áreas de gran stress mecánico, . Por esta razón los músculos masticatorios cervicales, cintura escapular, y l parte baja de la espalda son más susceptibles.

Travell describe sus hallazgos clínicos de la siguiente manera

1.- La elongación del músculo, causa dolor, cuando los puntos gatillos presentes se activan. La elongación aumenta la tensión en las fibras musculares, iniciando el dolor, y el espasmo que previene el alargamiento del músculo,

2.- El rango de elongación está restringido, Las bandas tensas en los puntos gatillo dentro del músculo, previenen la extensión a su máxima dimensión. El dentista debe entender que muchos pacientes presentaran esa condición. La diferencia entre la Posición de reposo mandibular habitual y la verdadera puede ser atribuible a este fenómeno en los músculos elevadores, Es dentro de este pre-acortamiento patogénico de la musculatura que la gran mayoría de las restauraciones son realizadas.

3.- El dolor se ve aumentado cuando el músculo afectado es contraído fuertemente contra una resistencia fija. El efecto de los puntos gatillos se ve más acentuado cuando el músculo es acortado previamente al esfuerzo de una contracción fuerte. Este efecto es frecuentemente la causa de la reducción de la actividad de la neurona motora, vista en la electromiografía, (por ejemplo un cierre optimo con mialgia del temporal, masétero o pterigoideo).

4.- La fuerza contráctil máxima de un músculo afectado, es disminuida. Esta disminución no es atribuible a una atrofia del músculo o a una limitación de la función debido al producto del dolor, ya que la fuerza de un músculo se puede medir eléctricamente,

5.- El dolor puede provocar un ocultamiento de la función sensorial en la zona referida.

6.- Se produce un disturbio de la función no sensorial algunas veces en la zona de referencia de un punto gatillo. La respuesta autonómica, que se ve a menudo en pacientes con TMJ y MSD puede ser la explicación a este fenómeno, Los pacientes con TMJ y MSD normalmente presentan, lagrimeo y edema en sus ojos. Después de eliminar el espasmo miofacial y restaurar una oclusión mecánicamente compatible, ambos desaparecen.

7.- El músculo en el área inmediata a un punto gatillo se sienten tensos a la palpación. Travell denomina a esto "bandas palpables". La impresión clínica, es que el músculo está pre-acortado. Al eliminar los puntos gatillos, se produce el suavizamiento palpable del músculo.

8.- El punto gatillo es fácilmente identificable, como una zona endurecida circunscrita de exquisita sensibilidad a la palpación. El gatillo se encuentra en la banda muscular tensa.

9.- La presión digital aplicada sobre un punto gatillo normalmente produce "signo de salto". Si el punto gatillo activo es identificado agresivamente con presión digital, el paciente no nos dejará duda de que ha experimentado disconfort.

10.- Los puntos gatillos al ser estimulados producen dolor referido, de acuerdo a un patrón establecido por la bibliografía.

Componentes miofaciales. De TMJ(desorden articulares o SOMA (síndrome ocluso mio-articular)) y MSD (desordenes músculoesqueleales)

Construir una oclusión en paciente con disfunción miofacial debería ser evitado siempre que sea posible. Una oclusión que no es sinergista a los músculos del sistema estomatognático, sirve como un factor estresante perpetuador primario. El punto de referencia usado para establecer la MIC debería ser la posición de reposo mandibular, la cual se define como la posición libre de la mandíbula con los cóndilos en una posición superior confortable para el paciente. Estudios tempranos estimaron que el 20% o más de la población se ve afligida por TMJ o MSD, pero otro estudio encontró que por lo menos el 70% de los estudiantes universitarios, tenían signos o síntomas de disfunción mandibular. Posteriormente otros estudios usando electromiografía y rastreo mandibular para identificar tempranamente la predisposición a la disfunción músculo esqueletal, identificaron un 81% de la muestra con algún grado de disfunción muscular.

Si consideramos que los factores mecánicos estresantes, perpetúan los puntos gatillos en la mayor cantidad de los pacientes por síndrome de dolor miofacial, el uso de la oclusión habitual del paciente para un tratamiento rehabilitador está contraindicado. La fuente más común de estrés físico, es la asimetría esqueletal y la desproporción. Travell enumera 3 tipos de estrés mecánico: Inadecuaciones estructurales, estrés postural, constricción del músculo. Un movimiento frecuente y repetitivo puede sobrecargar un músculo. La necesidad de crear un movimiento compensatorio continuo para llegar a la MIC puede ser la actividad estresante que perpetúe los puntos gatillos. Travell escribió, "la maloclusión dental, el bruxismo y la tensión emocional, pueden interactuar, para sobrecargar, los músculos masticatorios y de cuello, perpetuando los

puntos gatillos, y produciendo una gran parte del dolor de la cabeza y la cara en el síndrome de disfunción dolorosa miofacial”.

Los gatillos miofaciales, van a ser discutidos en referencia a su influencia sobre el disco articular. El músculo pterigoideo lateral está dividido en 2 fascículos. El fascículo superior es único puesto que se inserta en el disco articular, no tiene músculo antagonista, y sirve como rienda de control para el disco articular. Su inserción en el disco es en la porción medial anterior y a partir de allí se dirige a la fosa pterigoidea. El sinergismo del movimiento condilar y del disco, debe realizarse de manera que se restituya la longitud de reposo del fascículo superior. Debido a que no tiene un músculo antagonista, el SNC no tiene manera de producir una contra fuerza, para estabilizar el músculo, sino que más bien resulta la contraposición de fibras elásticas, lo que produce una fuerza en sentido contrario.

Estudios han demostrado que el fascículo superior se activa en el cierre y no en la apertura. Estos descubrimientos sugieren que el fascículo superior se contrae para retardar su extensión. Este control de estiramiento, regula, la vuelta atrás del disco en la medida que el cóndilo se mueve hacia atrás y hacia arriba en la eminencia articular del temporal. En esencia el fascículo superior está en posición de reposo cuando el cóndilo se encuentra en posición de reposo neuromuscular. Muchos investigadores ahora están de acuerdo que un acortamiento del fascículo superior del pterigoideo lateral debido a un gatillo miofacial va a contribuir a un desplazamiento anterior del disco. El clic y el salto causado por un desplazamiento anterior entonces, se vuelve de etiología neuromuscular. El sinergismo requerido para un funcionamiento suave del músculo, el cóndilo, el disco y los dientes, solo se puede lograr clínicamente mediante la eliminación de los puntos gatillos en todos los músculos estomatognáticos y cervicales. Los factores perpetuantes de la mal posición esquelética de la oclusión deben ser corregidos para minimizar el retorno de los gatillos miofaciales.

Gatillos miofaciales, músculos y electromiografía.

Las características electromiográficas de los puntos de gatillo miofaciales presentan valiosas características para el diagnóstico diferencial de TMJ y MSD. Simmons y otros investigadores encontraron que el área sobre el gatillo miofacial no presenta una electromiografía anormal en posición de reposo. Existe un acortamiento y aumento de la tensión en la fibra muscular local, sin aumento de la actividad de la unidad motora. En trabajos clínicos el monitoreo electromiográfico de sitios gatillos confirman lo dicho anteriormente.

Si conocemos las zonas de referencia de los puntos gatillos, parece lógico pensar que se produce un aumento de la actividad motora en esta zona. Esta actividad espontánea en la unidad motora, del músculo distante del punto gatillo ha sido previamente documentada por Travell. Esto también hace notar que un músculo puede desarrollar espasmos protectivos, para compensar la tensión causada por puntos gatillos en músculos paralelos a la misma unidad miotática, el uso de tens de baja frecuencia (miomonitor) es una terapia de relajación muscular bien documentada. La colocación de electrodos activos sobre el (escotadura) arco coronario, relaja efectivamente (disminuye la actividad electromiográfica) aquellos músculos inervados por el 5 y 7mo par craneal. Cuando el gatillo primario está en un músculo no masticatorio, como el trapecio superior o el esternocleidomastoideo el uso del tens no disminuirá la actividad de reposo electromiográfica. Esto provee al dentista de un diagnóstico diferencial, indicando cual va a ser la primera terapia para el paciente con TMJ y MSD; cuando el

gatillo primario no está en el área de responsabilidad del dentista se debe derivar al paciente al terapeuta apropiado.

EL área más común de puntos gatillos, ocurre en el trapecio superior y el esternocleidomastoideo. Su zona de referencia incluye el temporal posterior en el área postmastóidea la cual es el sitio para monitoreo electromiográfica para la actividad de este músculo. Si los niveles de reposo del temporal posterior están elevados, esto se puede atribuir a varias etiologías e incluso combinación de estas. Si la hiperactividad es causada por una demanda aumentada producto de una oclusión habitual desplazada posteriormente, el tens de baja frecuencia disminuirá efectivamente la actividad de reposo. Estiramiento y técnicas en spray también pueden ser usadas para el músculo afectado. Sin embargo si la hiperactividad es producida por un punto gatillo en el esternocleidomastoideo cualquier modalidad de relajación aplicada en los temporales no va a bajar la actividad de reposo electromiográfica. En este caso se deben aplicar las terapias a los músculos que tienen los puntos de gatillo.

Los puntos gatillos que se mantienen activos por largos periodos de tiempo, a menudo producen puntos gatillos secundarios (o satélites) dentro del área de dolor referido. Los puntos de gatillo secundario pueden complicar el síndrome y volver muy dificultosa la identificación de los gatillos primarios. Los puntos gatillos secundarios se traslapan con los primarios y pueden iniciar una cadena de gatillos subsecuentes en otros músculos. El clínico debe recordar que los puntos gatillos crónicos pueden reproducir tal cantidad de estímulos aferentes nocivos que pueden incluir un compuesto de patrones dermatológicos, miológicos y esclerodermatológicos. Si pensamos que la inervación muscular se traslapa, un gatillo primario en un músculo masticatorio, puede iniciar una cadena de gatillos secundarios en músculos inferiores.

La desaparición de el dolor cervical o e la parte baja de la espalda en un paciente posterior a la reubicación de la mandíbula, a una posición neuromuscularmente compatible, se explica fácilmente por el mecanismo anteriormente mencionado, los puntos de gatillos miofaciales influncian de tal manera el síndrome de dolor miofacial que usualmente inducen confusión en el clínico y dificultad para llegar a un diagnóstico correcto, ya que usualmente copian complejos síntomas indicativos de otras patologías. El dentista tratante de TMJ y MSD debe estar muy pendiente que puede existir un dolor concomitante en la articulación referido a la alteración de un músculo (Otro).

4.-PRINCIPIOS TEORICOS DEL TENS

Introducción.

El uso de la estimulación electrónica para terapia y rehabilitaciones se remonta a tiempos antiguos el primer siglo después de cristo se ocuparon peces torpedo eléctricos decapitados para tratar una variedad de dolores incluyendo el dolor de cabeza y la artritis. Desde ese tiempo muchas de las figuras principales en la historia médica experimentaron varias vías de utilización terapéutica. Toda esta historia de la estimulación eléctrica se ha vuelto una modalidad familiar en la práctica diaria de la neurología, cardiología y la medicina física, las modalidades del tens se divide en tres distintas categorías basados en parámetros técnicos y la acción fisiológica.

1.- El Tens que usa alto rango 50 a 100hz y es usa una onda asimétrica bifásica de 40 a 75 (μ sec., microsegundos) se refiere como tens convencional de alta frecuencia. Este modo está diseñado para selectivamente actuar en las fibras aferentes largas mielinizadas. La fasciculización muscular no es aparente. El tens convencional e alta frecuencia es caracterizado por una rápida encendido y corto efecto terapéutico generalmente no excediendo la magnitud de la estimulación . No existe una liberación opiácea endógena, por la naloxona, los tens de alta frecuencia se ocupan primariamente como una disposición local del sistema nervioso central o efecto segmentario.

2.- El segundo tipo de Tens es de baja frecuencia, similar a la acupuntura, que tiene como rango de pulso de 0,5hz a 10hz usado en una forma simétrica bifásica de 120 a 150 μ sec. Este produce la contracción muscular. Tiene bajo tiempo de uso o bajo efecto de 20min o más y un alto efecto terapéutico y activa fibras pequeñas de dolor y fibras motoras eferentes. Existe una liberación de opiáceos endógenos nanoxona reversa y un efecto terapéutico a largo plazo. El Tens de baja frecuencia permite por un pedido al músculo recuperarse entre pulsos con estimulación con electrodos de superficie y es mucho más eficaz en mío tomas relacionadas segmentariamente el miomonitor es un tipo de tens de baja frecuencia similar a la acupuntura el tercer tipo de tens es el estimulador electrogalvánico egs y es caracterizado por tener un tipo de corriente monofásica con una onda de picos gemelos para cada pulso de 10 a 20 mili segundos, utilizando corriente directa el egs es diseñado para efecto local del tejido no para control del dolor.

Principios de la electroestimulación, consideraciones electrónicas del sistema.

Carga.

Básicamente todos los átomos se componen de tres tipos de partículas: neutrones, protones y electrones. El núcleo del átomo lo forman un compacto grupo de neutrones y protones alrededor del cual giran, a gran velocidad, los electrones formando lo que se conoce como orbitales cuánticos. La carga puede ser positiva o negativa. Los protones tienen carga eléctrica positiva y los electrones carga eléctrica negativa. Para que se mantenga el equilibrio eléctrico en el átomo, el número de cargas positivas y negativas

ha de ser exactamente igual. Si este equilibrio no se mantiene, la fuerza eléctrica actuará, atrayendo a las cargas opuestas y repeliendo las cargas del mismo signo.

Corriente.

Los átomos de los elementos metálicos tienen electrones en orbitales muy alejados del núcleo que pueden perder fácilmente. De hecho la superficie de una placa o un hilo metálico está compuesta de una infinitésima película de electrones que flotan libremente y por tanto pueden "conducir" la carga eléctrica. Si en un extremo de un cable conductor aplicamos una carga positiva, los electrones "flotantes" se desplazarán a una gran velocidad hasta dicho extremo y en tal cantidad como para restablecer el equilibrio entre las cargas. Este desplazamiento de electrones se conoce como "corriente" eléctrica. Es decir, una corriente es el flujo de cargas eléctricas de un punto a otro.

Voltaje y diferencia de potencial.

Como hemos explicado la carga eléctrica puede ser positiva (protones) o negativa (electrones). La fuerza eléctrica hace que las cargas del mismo signo se repelan y las de distinto se atraigan. Por ello, para poder separar dos cargas de distinto signo es necesario aplicar una determinada cantidad de energía eléctrica. Las cargas separadas de signo opuesto tienen una energía eléctrica potencial. A esta energía necesaria para separar dos cargas, se le denomina voltaje. Desde un punto de vista práctico, representa la fuerza eléctrica que hace que los electrones se muevan, por lo que también se conoce como fuerza electromotriz. El voltaje depende de la diferencia entre las cargas de dos puntos y la distancia de separación entre ellos.

La diferencia en los niveles de carga eléctrica aplicados en cada extremo de un cable se conoce como diferencia de potencial. Cuando la diferencia de potencial es cero, entonces los niveles de carga son iguales en cada extremo del cable. Si por el contrario, supongamos que un extremo tiene una carga de -3 y otro de +2, diremos que la diferencia de potencial es de 5. La medida de diferencia de potencial o voltaje se mide en voltios o milivoltios (1 mvolts. = 0,001volts.).

Circuito eléctrico.

Si conectamos los extremos de un cable conductor a los bornes positivo y negativo de una batería, se produce un flujo de electrones o corriente eléctrica que recorre el cable de forma continua creando un circuito eléctrico (Figura 1). La fuerza eléctrica hace que los electrones fluyan desde el área cargada negativamente a la cargada positivamente. El flujo se parará una vez se establezca el equilibrio entre las cargas, es decir se haya agotado la batería.

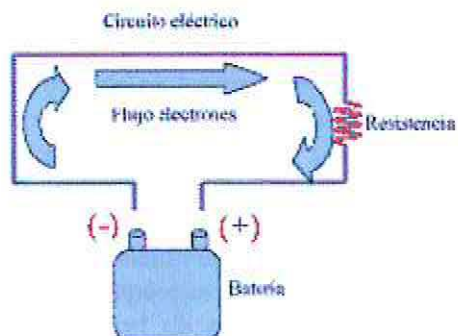


Figura 11. Esquema de circuito eléctrico.

Resistencia-Impedancia.

La cantidad de carga o corriente que fluye entre dos puntos en un circuito eléctrico depende de dos factores: voltaje y resistencia. La corriente de electrones que fluye a lo largo de un cable metálico conductor alimentada por una batería puede verse "impedida" por determinadas fuerzas. La resistencia es cualquier obstáculo al flujo de cargas y depende del material por el que los electrones fluyen. La de un cable de cobre es mucho menor que la de un cable de hierro. En el cuerpo humano la resistencia se denomina impedancia. La impedancia toma en consideración la resistencia específica de cada tejido a la corriente, es decir, al movimiento de las partículas de carga a su través. Por ejemplo, el estrato corneo de la piel proporciona una gran resistencia a la corriente eléctrica. La conductividad de los demás tejidos está relacionada con el contenido de agua y los iones disponibles en cada momento (electrolitos). Por término medio la impedancia de los tejidos humanos es de aproximadamente 200 ohmios.

La relación entre voltaje, intensidad de corriente y resistencia viene determinada por la ley de Ohm: $\text{Intensidad de corriente} = \text{diferencia de potencial de carga} / \text{resistencia al paso de la corriente}$. La "intensidad" de corriente eléctrica que fluye por un cable es proporcional a la cantidad de "carga" o diferencia de potencial eléctrico aplicado en sus extremos e inversamente proporcional a la resistencia que el propio cable ofrece al paso de esta corriente. Cuando la resistencia es constante, la intensidad de la corriente es directamente proporcional al voltaje. Cuanto mayor es el voltaje, mayor flujo de corriente. Por contra, a mayor resistencia menor corriente.

Corriente constante versus voltaje constante.

Toda fuente eléctrica es o voltaje controlada, donde el voltaje permanece constante y varían el resto de parámetros, o corriente controlada, donde la intensidad de corriente es constante y el resto de parámetros variables. En otras palabras, una fuente eléctrica voltaje controlada es aquella en la que la carga (voltaje) permanece constante, sin embargo la intensidad de corriente puede variar. Una fuente eléctrica es corriente controlada cuando permanece constante la corriente y varía el voltaje. La corriente eléctrica de nuestras viviendas es voltaje controlada. El voltaje es siempre constante

(220 volts). Independientemente de la resistencia o del fluido de corriente. Un ejemplo evidente de esta relación se pone de manifiesto en la situación de corto circuito. Cuando tenemos dos cables desnudos que se tocan, la resistencia cae bruscamente, la corriente en este caso tiende a ser infinita por que el voltaje permanece siempre constante (Figura 2). Por otra parte, cuando se interrumpe el circuito se produce la situación de circuito abierto en donde la resistencia aumenta exageradamente (Figura 3). En una fuente eléctrica que proporciona corriente controlada, el voltaje o carga se ajusta automáticamente a la resistencia para proporcionar el nivel seleccionado de corriente.

Durante la estimulación eléctrica, la cantidad de carga que fluye entre dos puntos es la especificación terapéutica crítica (voltaje). El control del voltaje es de una importancia vital. El nivel de carga que fluye debe ser controlado para que no se produzca interacción o quemazón en los tejidos. La fuente eléctrica más común usada en electroterapia es la corriente controlada, o lo que es lo mismo, el voltaje puede variar y es el parámetro que nosotros vamos a variar según el paciente y según el efecto terapéutico deseado.

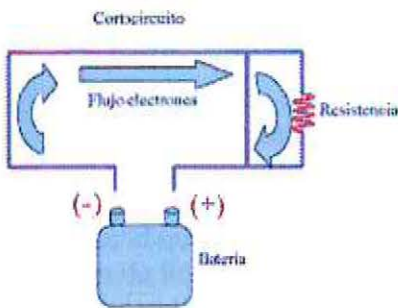


Figura 12. Situación de cortocircuito en la que disminuye drásticamente la resistencia.

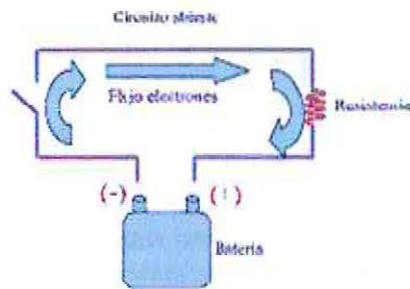


Figura 13. Situación de circuito abierto en la que aumenta drásticamente la resistencia.

Símil hidráulico de la ley de Ohm.

Los conceptos de voltaje, corriente y resistencia son totalmente abstractos para cualquiera que no haya sido formado en ellos. Ni siquiera la conocida ley de Ohm, viene a clarificar el contenido íntimo de las relaciones entre estos tres conceptos. La ley de Ohm, simplemente ordena, relaciona, pero no explica. La mejor forma de penetrar en la esencia de estos conceptos es recurrir al símil hidráulico, ampliamente utilizado para explicar la ley de Ohm.

En este símil se establece que la presión hidrostática (debida a la altura del nivel de líquido) en un depósito, el estrechamiento de una vía de salida del líquido y el caudal por segundo que sale, son respectivamente equivalentes al voltaje (voltios), a la resistencia eléctrica (ohmios) y a la intensidad de corriente (amperios) de un circuito eléctrico. En realidad este símil hidráulico imita perfectamente a un circuito eléctrico formado por un condensador (depósito de cargas eléctricas) y una resistencia eléctrica.

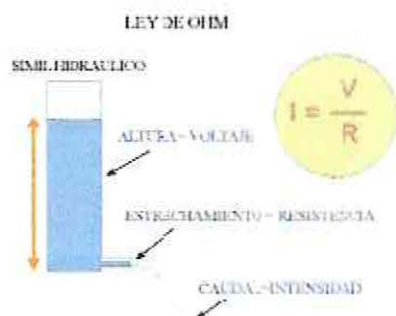


Figura 14. Representación gráfica del símil hidráulico para explicar la ley de Ohm. Un depósito lleno de agua con una válvula por la que fluye un determinado caudal por segundo. Dependiendo de la altura de la columna líquida en el depósito, se ejerce mayor o menor presión hidrostática. Dependiendo de la apertura de la válvula se opondrá mayor o menor resistencia al flujo de salida y, a su vez, el caudal de agua será mayor o menor. La presión hidrostática, la válvula y el caudal equivalen respectivamente al voltaje, la resistencia e intensidad de corriente de un circuito eléctrico.

La presión eléctrica medida en voltios, es el equivalente de la presión del agua. De hecho el efecto del voltaje sobre las cargas eléctricas es como una presión que las empuja, ya que estas no se dejan comprimir, obligándolas a moverse siempre que el medio en el que están se lo permita. Se entiende que una presión baja impulsará menos volumen de líquido por segundo. Esta situación eléctricamente se expresa diciendo que el voltaje medido en voltios (presión eléctrica) es bajo, que las cargas eléctricas tendrán menos "fuerza" para atravesar la resistencia, que lo harán con menos velocidad y, por ello, en conjunto atravesarán la resistencia menos cargas por segundo. Diremos que hay menos corriente eléctrica. Un razonamiento similar nos lleva a concluir que si la presión eléctrica o voltaje es el mismo pero la resistencia es menor, la fuerza aplicada sobre las cargas eléctricas no resultará "mermada" por la resistencia, y estas se moverán con mayor rapidez, dando como resultado una mayor corriente eléctrica, medida en número de cargas que atraviesan la resistencia por segundo.

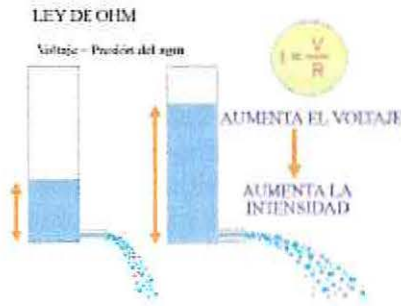


Figura 15: . Representación gráfica del símil hidráulico de la ley de Ohm. Situación en la que la válvula mantiene una apertura constante y ejerce una resistencia constante al flujo. El caudal será directamente proporcional a la presión hidrostática de la columna líquida. A mayor columna líquida mayor caudal. A mayor voltaje mayor intensidad de corriente.



Figura 16. Representación gráfica del símil hidráulico de la ley de Ohm. Situación en la que la columna líquida se mantiene constante y varía la apertura de la válvula de salida. A menor apertura mayor resistencia y menor intensidad de corriente. A mayor apertura, menor resistencia y mayor intensidad de corriente.

Este símil también ayuda a entender la diferencia entre generadores o marcapasos de voltaje constante y generadores de corriente constante. Los de voltaje constante son todos los marcapasos implantables y actúan cargando el depósito (condensador) a un nivel programado (voltaje) de forma que el caudal (intensidad) que salga dependerá de la salida (resistencia). Los de corriente constante (muchos de los marcapasos externos) actúan fijando un nivel de corriente en la salida y van aumentando el nivel del depósito hasta que alcanzan la corriente de salida deseada. Este sistema se utiliza para asegurar el nivel de la corriente de salida, sea cual sea la resistencia que se le oponga (dentro de unos límites).

La utilidad de este símil va mucho más allá que el hecho de explicar la ley de Ohm, y es útil incluso para penetrar aun más en las profundidades de los fundamentos físicos de la corriente eléctrica.

Tipos de corriente.

Existen tres tipos de corriente eléctrica utilizadas en clínica: directa, alternante y pulsada. La que nos interesa es ésta última, por ser la utilizada en la estimulación del suelo pélvico. Se define como un fluido de partículas cargadas, uni o bidireccional, que periódicamente cesa por un periodo de tiempo justo hasta el nuevo pulso. El flujo de corriente es unidireccional cuando las partículas cargadas se mueven en una sola dirección de acuerdo a su carga. Luego se paran hasta el nuevo pulso. El flujo es bidireccional cuando, tras el cese del pulso, la partícula se dirige en dirección contraria a

la seguida anteriormente. La partícula sigue una dirección de acuerdo a su carga, cae por un instante a nivel basal y luego, cuando el campo eléctrico se invierte, la dirección cambia de sentido.

La representación gráfica de la corriente pulsátil es útil para ilustrar las características que la definen. La amplitud de pulso se refiere a la magnitud de corriente con relación al cero o línea basal de un gráfico donde se expresa la corriente en función del tiempo. La amplitud se mide en miliamperios (mA). La duración del pulso hace referencia al tiempo que dura el pulso y se mide en microsegundos (ms) (Figura 7).

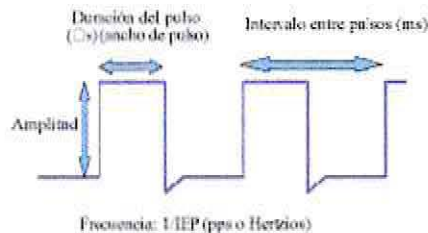


Figura 17. Representación gráfica de la corriente eléctrica pulsada. Parámetros que caracterizan la forma en que se realiza una estimulación. La amplitud de la corriente es igual a magnitud de la corriente con relación al cero de la línea basal y se mide en miliamperios (mA). La duración del pulso representa el tiempo de corriente o estimulación eléctrica y se mide en micro o milisegundos (tiempo en on). El intervalo entre pulsos es el tiempo sin corriente (tiempo en off). La frecuencia es un parámetro esencial a la hora de configurar la estimulación eléctrica y está definida por el número de pulsos por segundo. Su unidad es el Hertz que equivale a un ciclo por segundo.

En una corriente unidireccional los pulsos nunca están por debajo de la línea basal. Además, a este tipo de corriente se le define también como monofásica. Tiene como desventaja que causa un flujo de iones desigual entre los tejidos. La corriente se trasmite continuamente en la misma dirección y puede provocar su irritación. La corriente bifásica simétrica mitiga este efecto adverso, y la asimétrica bifásica aún disminuye más esta posibilidad, pero su efectividad no es tan pronunciada como en la simétrica.




Figura 18. Representación gráfica de una corriente eléctrica pulsada. Parámetros de estimulación correspondientes a una corriente unidireccional.

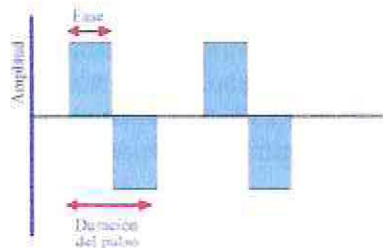


Figura 19. Representación gráfica de una corriente eléctrica pulsada. Parámetros de estimulación correspondientes a una corriente bifásica simétrica. Presenta la misma amplitud pero diferente dirección.

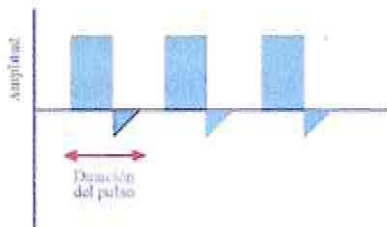


Figura 20. Representación gráfica de una corriente eléctrica pulsada. Parámetros de estimulación correspondientes a una corriente bifásica simétrica. Este tipo de configuración de estimulación es la más utilizada en la estimulación eléctrica de las raíces sacras.

Para que la electroterapia sea efectiva, la amplitud y la duración del pulso deben ser adecuados para que produzcan cambios en el nervio y en el músculo. Cuando la corriente inducida sobre el tejido tiene una amplitud suficiente y duración para llevar a las células excitables hasta un voltaje crítico de transmembrana (threshold), los potenciales de acción son generados.

Frecuencia.

La frecuencia hace referencia al número de pulsos por unidad de tiempo. Se expresa en pulsos por segundo o en Hertz, que corresponde al número de ciclos por segundo. La frecuencia óptima de estimulación está basada en la velocidad de conducción de las diferentes fibras nerviosas. Por ejemplo, la velocidad de conducción de las fibras tipo A alpha-beta es de 130 metros por segundo. Por lo que la frecuencia que se utiliza generalmente es de 36 a 120 Hertz.

Por otra parte, la frecuencia de estímulo afecta a la calidad de la contracción muscular y de lo rápido que éste se fatiga. Durante la estimulación nerviosa, si la frecuencia de estímulo es baja, en el rango de 1 a 5 pulsos por segundo, sólo se producen pequeñas contracciones. Si la frecuencia de estímulo es gradualmente aumentada por encima de 25-30 pulsos por segundo se llega a producir contracciones tetánicas.

Modulación de la corriente.

Los sistemas de electroestimulación permiten variar los parámetros de estimulación como la amplitud del pulso, su duración y/o frecuencia. La modulación de alguna de estas características modifica la respuesta muscular. El efecto general de las modulaciones es proporcionar un mayor confort al paciente y minimizar la adaptación del cuerpo a la señal de estimulación.

Las modulaciones en amplitud y duración del pulso determinan el tipo de fibras que serán estimuladas. Cuando se modula la frecuencia, la actividad del músculo y del nervio son reguladas mejor y la fatiga muscular se minimiza. Existen posibilidades de optimizar la estimulación eléctrica mediante el efecto rampa y las configuraciones relacionadas con el tiempo de estimulación .

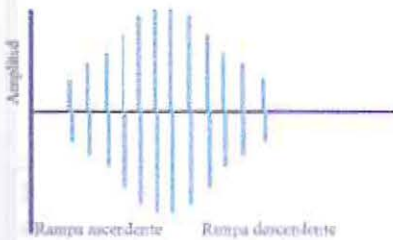


Figura 21. Representación gráfica de una corriente eléctrica pulsada. Modulación de la intensidad de corriente en forma de rampa ascendente y descendente.

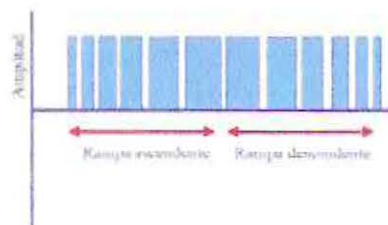


Figura 22. Representación gráfica de una corriente eléctrica pulsada. Modulación del tiempo de duración de los pulsos en forma de rampa.

Figura 23. Representación gráfica de una corriente eléctrica pulsada. Modulación de la frecuencia de estimulación en forma de rampa. El intervalo entre pulsos va disminuyendo y, una vez alcanzada la frecuencia máxima, aumentando progresivamente hasta alcanzar la mínima frecuencia.

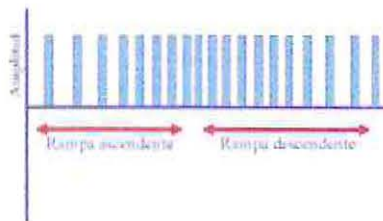


Tabla 2. Modos de configurar el tiempo para electroestimulación (timing modulations)

Modo	Efecto
Tren	Series de pulsos continuos y repetitivos
Salva	Serie finita de pulsos alternantes de corriente eléctrica con unos parámetros específicos
Activación/ No activación (on time/off time)	On time: es el tiempo (medido en segundos) durante el cual la serie de pulsos son emitidos con efecto terapéutico. Off time: es el tiempo en que permanece inactivo
Ratio de estimulación (duty cycle)	La relación entre el tiempo on/off puede expresarse como una ratio (10 segundo on, y 20 segundo off produce una ratio de 1:2 on tiempo/off tiempo).

Tabla 3. Términos básicos de electricidad

Término	Definición	Unidad
Voltaje	Fuerza electromotriz o diferencia de potencial	Voltio
Corriente eléctrica	Flujo de electrones con respecto al tiempo	Amperio
Resistencia/ Impedancia	Oposición al flujo de corriente	Ohmio
Ley de Ohm	$1 \text{ voltio} = 1 \text{ ohmio} \times 1 \text{ amperio}$	

Efectos fisiológicos del miomonitor

Las contracciones involuntarias automáticas producida por el miomonitor se saltan o *bypasean* las inhibiciones psicológicas y filológicas bajo condiciones controladas. El monitor produce entonces el fenómeno físico y bioquímico asociado con una actividad muscular normal,

Sistema linfático.

El sistema linfático es un sistema de bajo diámetro de túbulos extendiéndose paralelos al sistema venoso a través de todo el cuerpo. Los capilares del sistema linfático son relativamente permeables a grandes moléculas como las proteínas. La presión del gradiente de proteínas causada por el bloqueo de los vasos sanguíneos dentro del fluido intersticial genera un gradiente, si los linfocitos no reabsorben esta proteína el balance osmótico entre los capilares y el intersticio se ve alterado lo que produciría una extravasación de los fluidos en los intersticios de los tejidos. Un paciente con hipertonicidad muscular o un acortamiento del músculo rápidamente reduce la eficiencia del sistema linfático, este no tiene un mecanismo de bombeo para iniciar el gradiente de presión requerida para controlar el flujo entre el intersticio y los túmulos interconectados linfáticos. El flujo linfático depende de una fuerza externa como el gradiente de la caja torácica producida por las contracciones del diafragma. A nivel local la contracción muscular es la bomba para el mantenimiento del flujo linfático. Cuando el músculo se contrae este aumenta su diámetro seccional esta contracción comprime los túmulos linfáticos alrededor de la fibra muscular entonces causa un flujo bidireccional en los túbulos.

Los túmulos linfáticos son equipados con una serie de válvulas similares a las del sistema venoso las cuales permiten solamente flujo unidireccional en respuesta a la compresión. Los músculos espásticos que fallan al provocar una adecuada contracción lo que deprime el sistema linfático, ya que pierde su sistema de bomba, al perderse el sistema de bombeo se elimina la fuerza que lleva el flujo al sistema linfático. La construcción de grandes concentraciones de metabolitos. Al aumentar en mayor número la concentración de los metabolitos de desecho en el intersticio esto resulta en dolor y edema para los músculos afectados, el efecto de vaciamiento del miomonitor al estimular la contracción muscular es el primer paso hacia la normalización del metabolismo muscular. Sin la contracción involuntaria, los productos imitativos del metabolismo van a crear una perpetuación en si mismo de la condición de espasticidad del músculo.

Sistema Vascolar.

El aumento de oxígeno en el músculo ocurre como una función de la sangre al fluir a través de él. Un músculo espástico e hipertónico, contrae y comprime los vasos sanguíneos que corren a través de él esta contracción resulta en una disminución del flujo sanguíneo al músculo. El aumento de la intensidad de la contracción, es la más severa causa de la disminución del flujo sanguíneo normal. En caso de contracción intensa o crónica el flujo sanguíneo virtualmente cesa y las concentraciones de oxígeno caen a niveles inadecuados para sostener el metabolismo del músculo.

El ATP es la fuente de energía para el aparato contráctil de actina miosina. El suministro del ATP disponible debe ser continuamente agregado durante y después de la contracción. De todas maneras existe una pequeña reserva de ATP en la forma de creatina fosfato y esta reserva es inadecuada para una función normal. Existen dos vías metabólicas mediante las cuales el músculo puede generar ATP las cuales empiezan con moléculas de glucosa ésta es obtenida por el suministro sanguíneo, como del glicógeno guardado en el músculo. La molécula de glucosa es cambiada a ácido pirúvico vía glicólisis y el proceso produce una pequeña cantidad de ATP en un músculo normal con oxígeno adecuado el ácido pirúvico se puede entrar al ciclo del ácido cítrico para producir grandes cantidades de moléculas de ATP app. De pueden producir 32 moléculas de ATP por cada molécula de glucosa. En músculos hipertónicos con compresión de vasos sanguíneos el reducido suplemento sanguíneo no permite que se realice el ciclo del ácido cítrico y el ácido pirúvico de la glicólisis debe ser guardado como lactato para permitir que la glicólisis proceda. Con estas condiciones metabólicas anaerobias solo una pequeña cantidad de moléculas de ATP. Solo 4 pueden producirse en un ciclo anaeróbico.

Si el oxígeno no es no se vuelve disponible en el músculo debido a una actividad para funcional o a un reflejo propioceptivo acomodativo existe menos ácido pirúvico disponible para el ciclo del ácido cítrico, entonces el músculo se convierte al ciclo anaeróbico metabólico el cual produce lactato. Debido a lo que se describió previamente que sucedía con el sistema linfático. El lactato no puede ser removido eficientemente desde el sitio metabólico y este efecto resulta en síntomas para los músculos el ácido láctico puede ser reconvertido en ácido pirúvico solamente existe oxígeno disponible en el músculo.

El tamaño de la actividad muscular sostenida va a determinar la cantidad de ácido láctico presente y el oxígeno disponible para la recuperación metabólica. Si la cantidad producida por una acomodación para la oclusión habitual que no es neuromuscularmente compatible es grande la acumulación de ácido láctico también va a ser grande esta acumulación va a resultar en problema muscular severo prolongado y frecuente. A menos que en el músculo se logre la relajación muscular, el tiempo de recuperación hasta que el oxígeno esté disponible es corto y los síntomas del cansancio muscular van a persistir. La contracción rítmica periódica generada por el miomonitor restituye la función muscular casi de la misma forma que la contracción muscular normal debería excepto que la contracción muscular normal es inhibida por la acomodación del músculo por dolor. Estudios por Lasaña en Italia con doppler de láser han confirmado la eficacia del miomonitor en la revascularización del músculo con espasmo. Este trabajo muestra aumento predecible en el flujo sanguíneo hacia el masetero y músculos temporales, después de la terapia de miomonitor.

Teoría de la compuerta.

La teoría de la compuerta propuesta por mensak y wohl 1965 provee una base racional para muchas teorías que promueven la efectividad clínica observada a largo plazo en la terapia tens. Tres tipos de fibras nerviosas son histológicamente distinguibles. Las fibras A son largas mielinizadas, somáticas, aferentes o eferentes. Las fibras B son mielinizadas axones eferentes que constituyen los axones preganglionares de los nervios autónomos autónomas.

Las fibras c son no mielinizadas y pequeñas con baja velocidad de conducción. Menham y wohl produjeron evidencia de que existe un mecanismo en la medula espinal (sustancia gelatinosa) , la cual modula la transmisión sináptica de los impulsos

nerviosos, desde las fibras periféricas a las fibras centrales. La sustancia gelatinosa, es una unidad funcional de células nerviosas empacadas, y cerradas, las cuales se extienden por la longitud de la médula espinal.

Dos tipos de fibras periféricas corren dentro de la médula espinal. Las largas fibras A conducen la sensación de tacto, y las pequeñas fibras "c" conducen el dolor. El radio relativo de actividad que viene desde cada uno de estos tipos de fibra en cada tiempo determinado, dicta los mensajes recibidos en el cerebro. Si el dolor va a ser los estímulos de los estilos a y c tienen el potencial de excitar una respuesta en la célula d. El potencial eléctricos de ambas tanto la c como la a, debe pasar a través de la sustancia gelatinosa esta es la puerta en la cual melzac y wohl se referían. El radio relativo de actividad que viene de cada uno de esos tipos de fibras, a cada tiempo dicta los mensajes recibidos por el cerebro, desde que las largas fibras a conducen la sensación de ellas inhiben la percepción del dolor, en otras palabras cierran esta compuerta. Por otro lado, cuando la actividad de las pequeñas fibras c que conducen el dolor es aumentada, la puerta se abre. Entonces, una estimulación selectiva de las fibras a, puede sobrepasar, el sistema y disminuir la percepción del dolor. Una analogía, diaria que hace más entendible esta teoría, es el fenómeno de la picazón y el rascado. La picazón es una muy baja sensación de dolor transmitida por las pequeñas fibras c. El rascado normalmente alivia la picazón debido a que nosotros estimulamos las fibras a que son más largas rápidas y anchas, esta estimulación cierra la compuerta y disminuye la sensación de dolor.

El tens de alta frecuencia, estimula las largas fibras "a" originadas de la región dolorosa. La medida del umbral doloroso a demostrado a nivel nervioso, se muestra en una baja frecuencia de 1 a 4 hz que da un gradual y pequeño incremento de la sensación de dolor. El dolor se mantiene elevado durante una estimulación de larga duración. Erickson, mantuvo que una baja frecuencia con alta intensidad de estimulación como el de alta frecuencia pero funciona más allá en el tiempo. Las largas fibras "a" pueden ser estimuladas separadamente debido a que ellas tienen un umbral eléctrico más bajo que las fibras "c". El resultado global, que las altas frecuencias de estimulación, cierra el portal sináptico e inhibe al paciente la percepción de dolor.

Erickson, sjolund y sundgarg evaluaron que un tens de baja frecuencia parece mejorar los resultados comparado con el uso de un tens de alta frecuencia. La tasa de éxito para pacientes con dolor facial tratable, después de 2 años de estudio es de un 45%. Ellos establecieron entonces, que una posible explicación, es la relativa facilidad con que los largos nervios ubicados en la región facial son estimulados, comparados con la dificultad de estimular muchas áreas del cuerpo.

Efecto de las endorfinas en relación con el tens.

Los trabajos de murray y miller 1960 fueron los primeros en sugerir existencia de un control del dolor endógeno. En 1971 un sistema específico de opiáceos a las membranas neuronales fue demostrado por golstein y lowny. Reinolds demostró que el control endógeno del dolor posee un mecanismo generado por una estimulación eléctrica en la sustancia gris mecencefálica que produce analgesia a estímulos nocivos. Mayer demostró que la naloxona un antagonista opiáceo bloquea la acción del tens de tipo acupuntura. Posteriormente investigaciones realizadas por adams hosobushi los cuales produjeron alivio del dolor en pacientes refractarios estimulando la sustancia gris periacueductal. Aquí se encontró unos resultados en la estimulación en liberación de beta endorfinas dentro del fluido cerebro espinal, fox y mezal, sugirieron que tens

poseía un mecanismo de acción, directamente relacionado con zonas del cerebro ricas en opiáceos.

A pesar de las concentraciones de receptores opiáceos y endorfina está relacionados con las vías del dolor, como la sustancia gelatinosa en el tracto espinal, la exacta localización que la de la liberación de endorfinas no es conocida. Manhaimer asegura que los datos recientes sugieren fuertemente que la modulación del dolor vía tens ocurre dentro del tallo cerebral. Esto también podría movilizar opiáceos endógenos. Los tens de baja frecuencia similares a la acupuntura como el miomonitor, son más eficaces para liberar endorfinas por estimulación.

Descondicionamiento propioceptivo de la musculatura.

La eficacia del miomonitor en disminuir la actividad de reposo en los músculos masticatorios está bien documentada con test de electromiografía, antes y después del uso del miomonitor. El mecanismo exacto de la deprogramación propioceptiva de los músculos masticatorios a la posición de reposo no es conocida. Es posible que una estimulación eléctrica pueda inhibir los impulsos provenientes, del huso muscular. Esto podría, eliminar la tensión en el centro nuclear, entonces le permitirían a las proteínas contráctiles de las fibras asumir su longitud pasiva de reposo. También es posible que la restauración, de la circulación normal, y el drenaje vía sistema linfático eliminan la tensión muscular, lo cual bajaría el rango de las descargas del huso muscular. Esta liberación de tensión, en los husos musculares neutraliza, efectos feedback mutuos, entre el músculo y su huso propioceptivo asociado.

La propiocepción es un fenómeno fisiológico, que debe ser bien entendido, cuando uno trabaja con oclusión. Los propioceptores son receptores de membrana con una alta sensibilidad en músculos ligamentos, articulaciones, y periodonto, las cuales transmiten información, al cerebro concerniente a movimiento y posiciones del cuerpo. Investigadores japoneses, en la universidad medico dental de Tokio, demostraron, o han visto que existe más husos musculares, en la musculatura mandibular que en cualquier otra parte de los músculos, del cuerpo. Este gran número de husos explica, la gran influencia propioceptiva, de la oclusión en la musculatura masticatoria.

Cuando la mandíbula, se mueve, la información acerca, de la longitud y la tensión de los músculos, es inmediatamente enviada, a los centros apropiados en el sistema nervioso central. Esta información guía el cierre, hacia la oclusión céntrica habitual. Cuando existe mal oclusión, los dientes son guiados a la posición intercuspídea, aún cuando, esto requiera una demanda mayor a la normal en los músculos posturales de la mandíbula. El resultado es una tensión crónica en los músculos programados. Los dientes son el hardware del sistema y la neuromusculatura y el sistema nervioso central son el software del sistema.

Es obvio que la gran mayoría de los pacientes, con patologías clínicas, el sistema estomatognático, ya sea en los dientes, en los músculos, o las articulaciones, acuden al dentista con tensión muscular. Esta tensión resulta de la excesiva demanda, en el software del sistema estomatognático. Para tratar esta condición, nosotros tenemos que, tratar, la condición que creó la patología por ende en este caso el miomonitor es muy útil, ya que sobrepasa los efectos, de la propiocepción.

La contracción muscular que es estimulada, por el miomonitor, es independiente de snc, y bypasea el sistema feedback que va hacia los músculos. El resultado es una contracción isotónica neuromuscular, la cual es de importancia primaria

terapéuticamente hablando debido a que ella permite, establecer, una oclusión neuromuscularmente balanceada, eliminando tanto el factor fisiológico, como psicológico, que inhiben este tipo de oclusión.

Parámetros técnicos del miomonitor (Tens mas usado).

La larga historia de estimulación eléctrica en medicina, provee la base para establecer, la modalidad de los parámetros, como la frecuencia, el ancho del pulso, y el amperaje, que resulta optimo para, la aplicación en odontología. El trabajo de Dicson, 1967, mostró que el músculo puede desarrollar, contractura cuando es estimulado en el rango, de 40 impulsos por minuto.

El también encontró, cambios químicos y de temperatura, en músculos traumatizados, los cuales ocurren, con este tipo de contractura, inducida. En un trabajo anterior Dicson, midió las fracciones de fosfato en el músculo, y mostró que, se observa una reducción, en la fosfocreatina, que acompaña a una contracción muscular por estimulación inducida, investigaciones por Ericsson, y otros, 20 años después, constituyen una confirmación, de la efectividad del tens de baja frecuencia.

Jankelson desarrolló el primer miomonitor, como medio para aplicar, para conseguir un acercamiento neuromuscular a la oclusión. La teoría neuromuscular, determina que la relajación, es prerequisite, para obtener una posición oclusal que mantenga una musculatura relajada y el nivel de tensión residual, dentro de un músculo voluntariamente inactivo es inversamente proporcional , a la condición de salud como a la eficiencia funcional del sistema entero.

Este objetivo más que lógico, en odontología tuvo que, enfrentar el desarrollo y la viabilidad, de instrumentos apropiados. El miomonitor, es un generador, de pulsos, electrónicos digital, optimizado para, una estimulación transcutánea bilateral del sistema estomatognático. El estímulo del miomonitor, es de 500 microsegundos, en duración y continuamente variable en amplitud de 0 25 mili amperes máximo. La onda de pulso es bifásica, partiendo con un cátodo inicial, (negativo), en una fase que es seguida por otra fase anódica (positiva) de descarga.

Comparación de tens de alta frecuencia con el de baja frecuencia

Manhaimer, y Langpei, preconizan que, sus resultados experimentales, y clínicos demuestran, que la estimulación característica, de fuerte y bajo, rango del tens difieren distintivamente, del común, tens de alta frecuencia, variable. Estos autores mantienen que, una frecuencia entre 1 a 4 hz, es el rango deseable, y una de 2 a 3hz, debería ser el óptimo. El tens de baja frecuencia actúa sobre las pequeñas fibras aferentes de dolor, y motores eferentes, mientras que el de alta frecuencia, funciona primariamente sobre las grandes, fibras aferentes propioceptivas. La baja frecuencia produce, contracción muscular, notable, que inicialmente podría ser inconfortable, para el paciente. Este estímulo de baja frecuencia, debe ser gradualmente aumentado en amplitud, para el confort del paciente. En contraste el tens de alta frecuencia, especialmente, una parestesia media, más confortable, sin contracción muscular. Esta falta de contracción muscular, limita la habilidad del tens de alta frecuencia, de actuar en una modalidad de relajación muscular. Sin contracción muscular, el sistema linfático y muscular no puede ser devuelto a la normalidad.

Manhaimer reconoce un efecto posterior, de larga duración en el tens de baja frecuencia si se compara con el de alta frecuencia. La baja frecuencia produce, gran liberación de endógenos opiáceos. En el presente la evidencia indica que no existe liberación de endógenos opiáceos, con un tens de alta frecuencia, el tens de baja frecuencia, tiene un efecto, a nivel alto en el SNC, pero del de alta frecuencia tiene un efecto en el sistema nervioso local. El tiempo requerido para, obtener un alivio de los síntomas, después de empezar, los pulsos, es más largo con el tens del baja frecuencia. La evidencia presente, indica fuertemente que, el tens de baja frecuencia como el miomonitor, es más apropiado para estabilizar, a largo plazo estados de relajación muscular.

Colocación de los electrodos.

El miomonitor está diseñado, para adaptar un tens de baja frecuencia específicamente, a los requerimientos de relajación bilateral, y control del complejo de músculos que envuelven la función mandibular. Un escepticismo temprano, en los primeros estadios de desarrollo, y la poca familiaridad de la profesión dental, con la modalidad electrónica y la neurofisiología, plantearon la interrogante, acerca de que si la contracción muscular que seguía al tens, era producida por una estimulación, al V y al VII par, vía fibras musculares, directamente o que se transmitía a través de nervios motores. Muchos estudios, sugirieron que la contracción, muscular no era mediada neuralmente. Estudios por choi y mitani, prestaron el soporte, a la teoría de la mediación neuronal del V y del VII par craneal, inducida por el miomonitor. La interrogante fue resuelta definitivamente en 1975, usando un análisis de curva, de intensidad de duración. Este método basado en los hallazgos de erg, que un estímulo de larga duración, va a excitar tanto el nervio como al músculo, mientras que estímulo de corta duración, solo va a excitar al nervio. En este estudio, un estímulo muy corto en duración, va a causar una despolarización del muscular directa. Del estudio se desprende que, la contracción muscular resultante, solo puede ser responsable, vía una estimulación motora del nervio.

Se grabaron curvas de intensidad de duración, en 10 sujetos. Los valores cronáxicos, inequívocamente establecieron, que la transmisión del estímulo a través, de la unión neuromuscular. En todos los 10 sujetos la contracción de los músculos, se produjo contracción de los músculos, remotos al sitio de estimulación, esto fue evidente por inspección y palpación. Todos estos datos, soportan la conclusión de choi y mitami, que el miomonitor estimula el V y el VII par craneal, confirmación posterior de una mediación del V y VII par, fue entregada por williams, el estudio se basó, en el bloqueo del estímulo neurológico, a nivel de la placa, mioneural, usando succinilcolina. No podía ocurrir una estimulación muscular neuralmente transmitida cuando el paciente, cuando el paciente fue suministrado con succinilcolina, en ese estudio no se exhibió, contracción muscular, en los pacientes que fueron pulsados con el miomonitor, bajo la influencia de succinilcolina, este resultado apoya, inequívocamente que la estimulación del miomonitor, se transmite neuralmente.

Estudios clínicos utilizando electromiografía, realmente demuestran que los potenciales, electromiográficos simultáneos, se evocan en sitios distantes, a la fuente de estimulación, el uso de dos electrodos, unilaterales, en los tens fue recientemente introducido, en la profesión dental. El análisis, CMS, muestra que, el lado izquierdo y el derecho, no se contraen simultáneamente. Un análisis computacional de modo expandido, muestra un retraso, entre los pulsos del lado izquierdo y el derecho. La necesidad de coordinar perfectamente el estímulo bilateral para proveer y grabar la

posición neuromuscular, de oclusión, sugiere que la configuración de 2 electrodos, nunca debe ser usada para, obtener la oclusión miocéntrica, un estudio hecho en el instituto nacional de neurología, y desordenes comunicativos, los hallazgos demuestran que en los músculos cervicales, no existía una contracción comparable en respuesta al estímulo, esto indica que los caminos, o la vías, que comúnmente se ocupan, no tienen un flujo efectivo, en la musculatura cervical, con la configuración de dos electrodos.

Dimensión muscular via mediación neural por tens.

La interrogante de la mediación neural, de la contracción muscular producida por el miomonitor está bien documentada. Los resultados clínicos de las mediciones observables, vemos una contracción simultanea coordinada en sitios distantes. La primera contracción observable, a una amplitud baja del miomonitor, es limitada a los músculos, que están inervados por el nervio craneal facial. Estos músculos incluyen los músculos de la cara, el buccinador el risorio y el orbicularis oris, u orbicular de la boca, así como los músculos del labio, y de la mejilla, el platisma, el estilohioideo, y el vientre posterior del digástrico.

El pasaje del nervio facial que va superficial al nervio trigémino, en el área de la escotadura mandibular, permite una estimulación temprana del tronco nervioso. El estímulo del miomonitor debe pasar a través del músculo, del tejido conectivo, antes de alcanzar, la parte más profunda del nervio trigeminal. El nervio trigeminal, inerva el temporal, el masétero, el pterigoideo medial, y el lateral, el tensor del paladar, el milohioideo, y el vientre anterior del músculo digástrico. La primera elevación de la mandíbula detectable bajo la influencia del miomonitor, se denomina umbral clínico. La mediación neural afecta, la elevación de la mandíbula debido a que los músculos elevadores, son músculos dominantes, dentro de la unidad miotática. El milohioideo, digástrico, y los supraohideos, sirven como, controladores en la unidad miotática.

Umbral clínico.

EL umbral clínico no es constante en un paciente. El músculo se vuelve más receptivo, a recibir una estimulación mientras más relajado está. El hallazgo clínico más común, cuando al paciente se le están enviando pulsos, es una baja gradual de la amplitud necesaria para iniciar, llegar al umbral clínico, para la contracción del músculo. Este mismo fenómeno se ve trasladado y resulta en un aumento en magnitud de la contracción muscular cuando la amplitud del miomonitor se mantiene constante .

5.- USOS E INDICACIONES DEL TENS (MIOMONITOR)

Relajación.

El propósito más importante del miomonitor, es establecer un equilibrio, en los músculos mandibulares, a nivel de su longitud de reposo, si nosotros no somos capaces de establecer, y conformar una normalidad neuromuscular, no existiría una base desde la cual, empezar, el diagnóstico o el tratamiento. El tens de baja frecuencia como el miomonitor, facilita el establecimiento de la posición de reposo de la mandíbula, esta posición de reposo se transforma en la posición neutral de partida, desde la cual se produce una contracción isotónica de la musculatura mandibular, la cual va a llevar a la mandíbula desde un espacio libre hacia un espacio miocéntrico.

Debemos enfatizar, que cualquier modalidad o técnica que aumente la relajación muscular puede ser usada junto con el miomonitor, estas muchas técnicas incluyen masaje, stretching, y spray, farmacología, ultrasonido, estimulación galvánica y biofeedback. Uno de las técnicas que se ocupan como colaterales al miomonitor, es el apoyo en un técnico entrenado en técnicas de relación neuromuscular.

Registro oclusal.

La habilidad de encontrar, una posición oclusal que perpetúe, la neuromusculatura saludable y relajada, fue el punto de partida para la introducción de instrumentación, para iniciar una contracción isotónica de los músculos, masticatorios originándose desde la posición de reposo. Jankelson en 1978 demostró que la repetitividad de este cierre isotónico involuntario iniciado por el miomonitor. Grabando un total de cerca de 4000 estímulos consecutivos durante una postura controlada, mostró, la superposición, virtual, de los cierres isotónicos. La forma más precisa de grabar y almacenar la posición de reposo en boca vacía, es obtenida observando, la posición de reposo repetitiva, en una modalidad de curva computacional. La relajación está caracterizada, con la repetitividad con la línea base, la mantención de una línea base plana entre las puntas del mió pulso, y el grado de la agudización de estas puntas, cuando estos tres requisitos para la relajación son observados, en las curvas, que se rastrean computacionalmente es cuando nosotros podemos, guardar esta posición, y transposicionarla a una vista frontal sagital. La vista frontal sagital, entonces se usa como una, posición de boca vacía, referencia para los registros de mordida.

La necesidad de cuidadosamente monitorear la postura de un paciente durante el registro de mordida, no puede, ser sobre enfatizada, el paciente debe estar sentado, en una silla levantada y confortable, con los pies firmemente colocados en el piso y las rodillas, deben estar en un ángulo de 90 grados, los hombros deben descansar pasivamente, en las bases de las piernas. El apoyo lumbar se coloca frecuentemente, en la espalda del paciente, para un soporte adicional, El ambiente operatorio debiera ser libre de ruido, o de luz intensa.

Coronoplastia y diagnóstico oclusal.

La contracción muscular involuntaria, isotónica iniciada por el miomonitor, provee de una dimensión, de precisión nunca antes obtenida. Sin este reposo inducido

primero, cualquier cierre voluntario a la oclusión perpetua la patología muscular en vez de la normalidad muscular. Una precisa y limpia técnica de remover, los contactos prematuros oclusales, utilizando el miomonitor es descrito, en detalle, en el capítulo de coronoplastia. El cierre inducido por el miomonitor, es de tipo involuntario y es la vía más eficaz para identificar el primer contacto oclusal en la mandíbula, cuando los músculos están propioceptivamente descondicionados (deprogramados). Solo Uno o 2 dientes van a contactar, cuando se reprograma la musculatura mandibular, para evitar las noxas producidas por estos contactos. La coronoplastia (ajuste oclusal) puede estar contraindicada, en casos de excesivo espacio libre, dientes muy desgastados o un desplazamiento posterior de la mandíbula. El diagnóstico diferencial para determinar, factibilidad de coronoplastia, cada caso en particular debe estar bien determinado, está mejor determinado usando el modo sagital frontal del CMS, sin la instrumentación del CMS, es mejor pulsar al paciente para encontrar, el primer contacto usando el registro de mordida usando el miomonitor.

Cuando la coronoplastia esté indicada, la cantidad de estructura dentaria removida para estabilizar la oclusión solo es una pequeña fracción de la que se remueve normalmente con un ajuste oclusal convencional. Es posible, ajustar más acuciosamente el torque mandibular usando el cierre voluntario del paciente como un guía desde el primer contacto dentario.

Diagnóstico y tratamiento de las afecciones temporomandibulares y desordenes músculo esqueléticos.

Debido que el miomonitor puede inducir una completa miorelajación y restaurar el músculo al estado normal del metabolismo, esto abre una nueva dimensión hacia el diagnóstico de alteraciones articulares y desordenes mioesqueléticos. El clínico puede medir cuantitativamente las desviaciones del músculo desde la normalidad lo cual da un punto de partida para calcular el grado de patología al inicio del tratamiento. Esto nos permite acceder a un protocolo aceptado por la comunidad médica. Un electroencefalograma, un electrocardiograma o un cbc, ekg, eeg, no tienen la significancia diagnóstica, a menos que se compare con una línea base de normalidad. El miomonitor da al clínico de empezar retornando al paciente a la normalidad. En este punto la introducción del electromiograma permite grabar el progreso, del miomonitor. La inhabilidad del miomonitor, de afectar la relajación usual de los músculos, que están inervados por el V y VII par craneal, indica factores etiológicos que no son componentes de la oclusión.

Impresiones funcionales para prótesis completa y parcial

Después de que la relajación y la respuesta balanceada muscular se ha logrado, se puede ocupar un procedimiento paso a paso que permite al paciente con su propia musculatura moldear, los bordes de una impresión sin operación manual, usando una cubeta individualizada usando una técnica mostrada en el capítulo 10, el material de impresión altamente sensitivo, va a grabar los bordes para optimizar el soporte y el sellado periférico de la prótesis

Contraindicaciones al uso de Tens.

Cualquier unidad de tens puede afectar la operación de un marcapasos. Antes del tratamiento en pacientes con marcapasos se debe realizar interconsulta con médico tratante.

La estimulación TENS no debe ser aplicado sobre el seno de la carótida. Podría ocurrir una respuesta hipotensiva secundaria al reflejo vagal, . En teoría esta respuesta, podría resultar en una alteración cardiaca. (taquicardia). El miomonitor no debe ser usado en pacientes, los cuales se sospeche de neoplasma o arteritis temporal,.

Procedimientos clínicos

Aplicación de los electrodos.

Limpia la piel con alcohol o con agua con jabón en el área donde se aplicaran los electrodos. Todos los aceites para piel cosméticos, deben ser removidos de la zona preauricular en la zona detrás del cuello justo en la línea del cabello. Limpie las áreas cuidadosamente.

Instrucción del paciente y manejo.

La ansiedad es común dentro de los pacientes odontológicos, debido a que muchos pacientes no estan familiarizados, con el miomonitor, y muchas personas no se sienten confortables con ningún tipo de electricidad, es importante aliviar su ansiedad antes de la experiencia informándolo acerca de que les pasará. Antes de empezar el tratamiento los pacientes, se les debe hablar sobre que es la neuroestimulación, porque se está usando y que es lo que van a sentir durante la electro estimulación.

Un ejemplo de la explicación es el siguiente:

“UD probablemente no esta familiarizado con el miomonitor, el cual vamos a usar en estos momentos, para relajar sus músculos, nosotros relajamos sus músculos para determinar su correcta mordida.

El miomonitor, es alimentado por baterías. Esto va a producir un pequeño impulso, a cada lado de su cara, que causa que su mandíbula se mueva ligeramente hacia arriba, reflejo “jerk” de la mandíbula este es muy similar al reflejo de la rodilla. El pulso va a continuar a un rango constante. Esto no duele, pero de todas maneras UD podría una ligera sensación de pinchazo, en los puntos de los electrodos, esto está hecho para aliviar cualquier sensación de dureza alrededor de su cara, y relajar sus músculos.

Vamos a aplicarlo por cerca de 45 minutos. UD se va a beneficiar, más de esta terapia si está calmado y relajado. Respire profundo y suave, UD puede leer si quiere, no se deslice en el asiento, ni trate de interferir con el movimiento de su mandíbula. Si UD se encuentra inquieto sentado, parece de la silla y estírese, lleve el miomonitor con UD, si UD quiere para, moverse alrededor del cuarto, yo voy a controlarlo cada 15 minutos, para asegurarme que UD está confortable”. (extraído de la guía, para operar la estimulación neuromuscular en odontología.

Control de amplitud.

La amplitud ajusta la fuerza, del pulso, del estímulo que se está produciendo. El paciente va a sentir el estímulo, antes que se observe el movimiento muscular. Aumentando la amplitud empezamos, a estimular el xii par para adecuadamente, para iniciar una contracción de los músculos, que están inervados por el, posteriormente vamos a avanzar con la amplitud y vamos a encontrar estimulación neural de los músculos relacionados con la masticación, que están inervados por el 5to par. El primer movimiento, hacia arriba de la mandíbula, es lo que nosotros conocemos como umbral clínico, para ese momento en específico, de la condición del paciente. Diferentes pacientes requieren diferentes niveles de estímulo, para iniciar el umbral.

Este rango está causado por los diferentes niveles de impedancia en la piel, por el morfotipo, y por la cantidad de espasmo en los músculos. Los pacientes que tengan, mucho maquillaje, oleoso van a tener acumulación de este maquillaje, en los poros de la piel creando una alta impedancia en la piel. Pacientes gordos, con mucho tejido entre los electrodos y los trocos nerviosos. Ellos generalmente requieren, una alta amplitud para iniciar el estímulo umbral. Pacientes con espasmos musculares, requieren un gran estímulo inicial. Normalmente los niveles de umbral van entre 3 y 6 dentro de la amplitud del control, pero la respuesta en los pacientes puede alcanzar, su umbral en posición más baja que el 1 y otros más del 7 u 8 como punto de inicio.

El momento en que se fija el umbral, incluso pensando que pocas fibras, de las más sensitivas unidades motoras, disparando, o estimulándose, genera un calor de contracción imperceptible, dentro de los músculos, lo cual incrementa, la eficiencia metabólica, de los elementos contráctiles. Después de unos cuantos minutos, el músculo se va a soltar. Las contracciones van a ser más pronunciadas, aunque, el estímulo se mantenga igual. Como explicamos antes, en este capítulo el umbral no es constante, para un paciente varía entre cita y cita y durante cada cita.(11:10)

Coloque sus dedos entre los incisivos superiores e inferiores del paciente, . Haga que el paciente descance, la mandíbula suavemente contra sus dedos, entonces avance la amplitud del miomonitor hasta que UD sienta el primer, movimiento ascendente de la mandíbula.

Cuando el paciente haya alcanzado el umbral, mantenga esta amplitud por aproximadamente 10 minutos, para permitirle al paciente acondicionarse al procedimiento sin sufrir o empezar con aprehensión. Está seguro de colocar una capa protectora de cera oclusal sobre los dientes para prevenir el contacto diente a diente durante cualquier estado del pulso. Aumenta la amplitud hasta que haya una elevación mandibular de 025mm a 05mm durante cada pulso. Desde que los músculos se suelten hasta que la relajación ocurra, el paciente debe ser chequeado cada 10 a 15 minutos, ajustar la amplitud bajándola si se produce contacto dentario. Un aumento o una elevación de 025 a 05mm, a nivel mandibular debe ser mantenido por aproximadamente 45 minutos hasta 1 hr., después de ser testeado para relajación, o de alcanzar el umbral. Si el paciente, es mayor o presenta un disconfort postural, es mejor chequear su relajación después de 30 minutos. Pulsar un paciente mucho tiempo puede resultar en una fatiga postural, que es contraproducente para lograr una posición relajada de la mandíbula. Si el paciente, tiene los puntos guías cuantitativos de relajación, los procedimientos clínicos pueden ser iniciados.

Control de balance.

El control de balance del miomonitor ajusta la cantidad del estímulo, producido a través del electrodo izquierdo y del derecho. Esto es usado para producir una contracción muscular, bilateralmente igualada. Una respuesta bilateralmente igual en los músculos es deseable para obtener, un cierre de la mandíbula parejo, no desviado. Músculos con una característica de las fibras contráctiles, "congeladas" que son típicas del espasmo no responden tan fácilmente, a la estimulación por tens. De este desbalance observado, entre lado izquierdo y lado derecho durante el pulso inicial, va a ser un indicador consistente de que lado tiene mayor grado de espasmo. Muchas de las desviaciones laterales de la mandíbula vista con pacientes con disfunción son atribuibles a espasmos unilaterales. Si la desviación mandibular causada por un espasmo, más que por un problema anatómico de la articulación, la desviación gradualmente va a volverse menor al usar el pulso del miomonitor.

Coloque el dedo índice a cada lado de la cara bajo los electrodos. Mueva la unidad de balance hasta que la contracción de muscular se sienta igual a ambos lados de la cara.

Después que el paciente se haya pulsado de 10 - 15 minutos. Chequee la contracción muscular bilateral en el paciente. La contracción muscular se iguala en la medida que obtenemos la relajación muscular. Si esto ocurre el control de balance debiera retornar gradualmente a neutro. Una contracción igual se debe sentir a los 2 lados cuando, el control de balance está en la posición recta, si logramos la relajación total de los músculos.

6.-PROCEDIMIENTOS CLÍNICOS USANDO EL MIOMONITOR.

Procedimiento de registro de mordida usando el miomonitor.

Introducción.

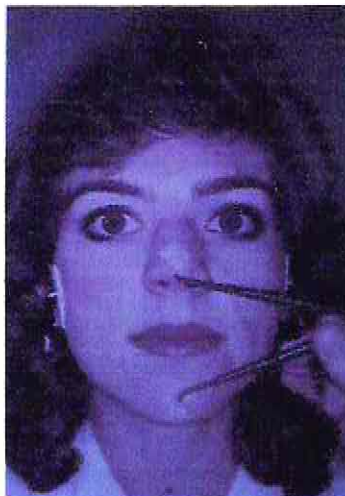El propósito primario del miomonitor es la relajación de los músculos, como punto de partida desde donde se puede construir una oclusión más compatible con la musculatura.

El miomonitor involuntariamente moverá la mandíbula desde una posición de reposo fisiológico a través del espacio libre en una trayectoria isotónica. Un error común es que el miomonitor establece la posición miocéntrica. El miomonitor solo provee la posición de inicio de reposo, el clínico debe decidir que cantidad de espacio libre es óptima para dárselo a ese paciente. El rango más común de distancia interoclusal, desde reposo a contacto dentario es de 1 a 2 mm. La técnica de registro de mordida que sale en este capítulo, es simple pero no es la más exacta o cuantificables. El uso de electromiografía y un escaneo mandibular computarizado, provee gran precisión con en registro de la mordida cuando se combina con el miomonitor (ver capítulo 4). Muchos clínicos, de todas maneras, tienen y continúan, usando el miomonitor como única herramienta clínica. El miomonitor dramáticamente aumenta el éxito clínico para disfunción, prótesis y casos de rehabilitación

Cuando se avanza la amplitud del miomonitor hacia el umbral clínico, la mandíbula va a comenzar a levantarse involuntariamente a través del espacio libre. Este va a ser un movimiento elevatorio rápido involuntario, cada 1.5 segundos, después del cual va a caer de nuevo a la posición de reposo. Los pulsos para la relajación preliminar, se vuelven más efectivos, si existe, aproximadamente 0,5mm de levantamiento mandibular. Hay que ser muy cuidadoso, que los dientes no contacten durante el pulso, siempre debe colocarse una capa de cera verde d oclusión, sobre los dientes para servir, como almohada durante la terapia de relajación con el miomonitor, . El umbral clínico debería ser monitoreado, a través del periodo de pulso preliminar, y la amplitud debe ser ajustada para mantener 0,5 mm de levantamiento mandibular, . Instale los calipers al lado para futuras referencias. A los 15 a 20 min. de intervalo, la asistente, debería monitorear, la posición de reposo del paciente, . Nuevamente muy cuidadosamente, mientras el paciente está en posición postural, use los calipers para medir, la posición esquina, de los papeles. El paciente debe estar, relajado, . El paciente podría llegar a una relajación, posición de reposo más baja que la anterior, en ese caso los calipers deberían ser reseteados, a la nueva posición de reposo, y el paciente debiéramos decirle que se relajara en la silla dental, para un pulso posterior. Si la posición de reposo no ha cambiado, desde el último chequeo, el asistente debería monitorear al paciente a los 5 min., en intervalos de 5 min., en intervalos de 5 min. hasta que la posición e reposo se repita 3 o 4 veces. Esta posición de reposo repetitiva, es normalmente obtenida, después de 30 a 45 MN de pulso.

Si la posición de reposo no se repite después de 45min deberíamos, continuar pulsando por otros 45 min. Ocasionalmente, uno podría usar, premedicación con un relajante muscular 1 hr. antes, de registrar la relación maxilomandibular. Si el paciente, empieza a mostrar, una reproducibilidad de la posición mandibular, deteriorante, ya sea o una posición, postural deteriorada, u otro tipo de fatiga, se debería enviar ala casa el paciente y hacer una nueva cita.

Figura 25: Después de aplicar el miomonitor, la asistente dental une 2 trozos cuadrados, de cinta adhesiva de papel, de manera que el punto inferior termine, en la punta de la nariz. Atache otro cuadrado de cinta adhesiva d papel, de la manera que l punta superior quede, en la parte más prominente del mentón. Se ocupa una regla milimetrada para marcar este espacio libre. El espacio libre es la distancia entre el ápice y ápice del papel, en la línea horizontal que es marcada, entre medio, Fig. 217, con la boca vacía (sin cera oclusal), el paciente es posicionado confortablemente, en posición sentada. El cuello la cabeza, deberían estar derechos, los ojos mirando al horizonte. El paciente debería tener húmedos sus labios, y deberíamos dejar que l mandíbula s relajara, como se describió previamente, en este momento colocamos los calipers, y se marcan, en el punto en que cada ápice, de cada uno de los papeles para consignar la posición de reposo, figura 218, cuando, las lecturas repetitivas, de la posición fisiológica, de descanso o de reposo, hallan sido marcadas por los calipers, déjelas a un lado para futuras referencias, cuando tome los registros. La posición ápex a ápex, de referencia, de los, puntas de los calipers, en el mentón y en la nariz, es la medida de reposo fisiológica, el objetivo es proyectar la mandíbula, en una contracción neuromuscular isotónica, desde reposo al punto final de oclusión, l a mm superior a la posición de reposo.



+

Técnica en 1 paso con jeringa.

Hay que tener el paciente en una posición, postura sentado, confortable. Si existe menos de 3 mm de espacio libre, se puede ocupar, el procedimiento de impresión, en un paso. Prepare una mezcla de 1 porción de mioprint líquido, y una mitad, del polvo del mioprint.

Figura 26: Cuando el mioprint ha pasado su estado granular preliminar y ha llegado a un grado de consistencia, cremosa, puede ser colocado, en una jeringa desechable monojet. El mioprint entonces es inyectado, dentro de las superficies oclusales, de los dientes, como se ilustra. No use mioprint, más del estrictamente necesario. El excesivo mioprint solo va ha iniciar, una hiperactividad muscular, en la media que paciente trate, de eliminar el exceso de material. También sea cuidadoso, de esperar hasta que el mioprint, esté listo, porque, el material se puede quedar adherido a las superficies oclusales, hay que tratar que el material no se deslice más allá de las superficies oclusales antes de inyectar el material,

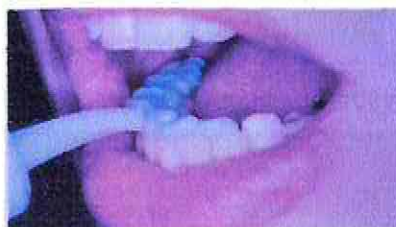

Figura 27: Coloque el switch de función, en pulso, y haga que el asistente avance, el control de amplitud, al umbral mientras que el paciente, voluntariamente empieza a cerrar, más arriba de la posición fisiológica de reposo, en la medida que empiece a producirse el cierre, monitoree la posición de la mandíbula, con los calipers que teníamos marcados anteriormente,



Figura 28: Tan pronto como la posición de los calipers se aproximen al ápice del papel que esta en la mandíbula, dígame al paciente OK manténgala, no cierre nada más deja que el miomonitor haga el resto del trabajo. El punto superior, del caliper, se estabiliza continuamente en la punta de la nariz,

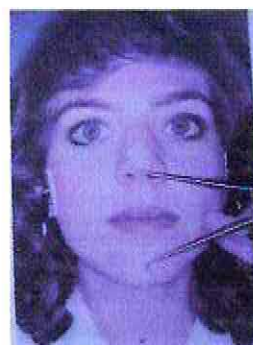

Figura 29: Ahora instruya a la asistente dental a avanzar, la amplitud del control, hasta que el punto inferior del caliper, con los pulsos toque el espacio libre, hacia la línea premarcada horizontal, en el papel en la mandíbula. Esta línea representa la altura, del contacto oclusal deseado,

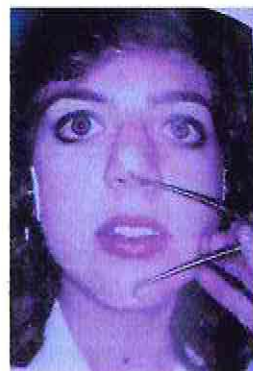
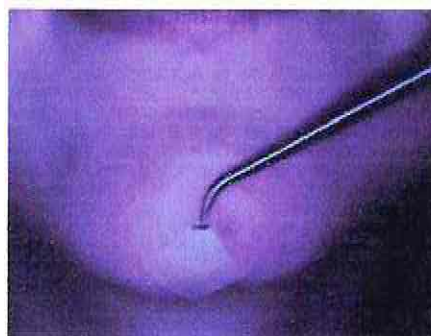
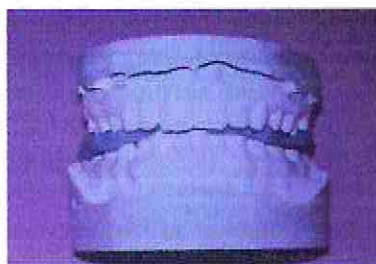Figura 30: Tan pronto, el punto inferior del caliper, llegue a la marca preestablecida, en la mandíbula, instruya a la asistente, para ligeramente reducir la amplitud, esta reducción va a asegurar, que la posición vertical se mantenga, para evitar que la mandíbula se sobre cierre, y llegue mas arriba d la línea premarcada en el papel.

Pulse por 3 min. mientras, se continua con el monitoreo de la dimensión vertical con los calipers, una amplitud umbral, más un 50% usualmente es suficiente, para llevar a la mandíbula de la posición fisiológica de reposo, a través del espacio libre, hacia el punto deseado de tope oclusal. Obviamente, mientras más resistente el material mioprint, se



vuelva es mayor la amplitud que se requiere, para llevar a la mandíbula a través, del espacio libre, . Es necesario continuamente, ir chequeando para la tensión, de los músculos mentales, para que ellos no puedan distorsionar la medida del caliper. Si se nota en ese punto una tensión notable, amablemente golpee un poco el mentón varias veces, mientras le dice al paciente, que deje que toda la tensión, se drene de su mentón,

Figura 31 , después de 3 o 4 min., lleve amplitud a 0, y remueva, el registro, de la boca inmediatamente, oriente el mioprint bite el registro de mordida mioprint, a los modelos superior y inferior, y permítale que se vuelva, más duro. Previo a colocar el mió bite en los modelos, use tijeras para cortar, las partes más profundas impresionadas, en los dientes que puedan cazar el mió bite, en modelo después que se vuelva más duro. Después del curado final, coloque el mioprint bite, en la boca, y chequee por una fácil y reproducible cierre dentro del registro.



Comparación entre la activación muscular voluntaria y la electroinducida.

Existen muchas similitudes entre la activación fisiológica de un músculo y la electroinducida y, aunque pueden parecer idénticas, existen algunas diferencias. Principalmente difieren en el orden de reclutamiento de las unidades motoras y en el tiempo de excitación de las mismas. En la contracción fisiológica, primero se reclutan las unidades motoras más pequeñas seguido de las de mayor tamaño. En la electroinducida, el orden de reclutamiento está invertido, primero se activan las unidades de mayor tamaño y luego las de menor. Este reclutamiento invertido causa fatiga, por lo que la estimulación eléctrica debe aplicarse en salvas de pulsos con un periodo de reposo entre ellos para permitir la recuperación.

Otra importante diferencia entre la contracción fisiológica y la electroinducida, es que la primera es asincrónica, lo que significa que todas las unidades motoras no son activadas al mismo tiempo. En la contracción electroinducida, se produce una activación sincrónica en la que el reclutamiento de las unidades motoras se produce al mismo tiempo y conduce a la fatiga muscular rápida.

7.- UTILIZACIÓN DE TENS EN REHABILITACIÓN FIJA.

Introducción.

Con el advenimiento de la alta velocidad y los materiales de impresión más precisos el uso de restauraciones fijas de cobertura parcial y total tanto en dientes unitarios como en múltiples dientes se volvió común. Así como se mejoraron las preparaciones y los materiales de impresión, no hubo una evolución para asegurar la rehabilitación en una posición compatible con el sistema neuromuscular, periodontal y articular.

Cada vez que el clínico cambia la posición vertical de la oclusión el está aceptando, la obligación de determinar la posición más compatible, fisiológicamente, tanto vertical como antero posterior y lateral. La magnitud de esta responsabilidad, es tal que nosotros debemos discutir primero, las indicaciones de los procedimientos de rehabilitación fija, ya sea que tomemos los 28 dientes para una rehabilitación completa, o 8 dientes posteriores para una rehabilitación que va a cambiar, la dimensión vertical, las indicaciones y requerimientos son los mismos.

Indicaciones para rehabilitaciones fijas.

Existen 3 posibles indicaciones, para realizar procedimientos de reconstrucción, que van a cambiar la posición vertical, posterior y lateral de la oclusión. Procedimientos irreversibles no se pueden tomar, hasta que se establezca una terapia provisional, que mantenga la eficacia del tratamiento propuesto.

En **pacientes sintomáticos**, cuando un plano de relajación se ha usado durante un tratamiento provisional, es requisito que el paciente permanezca asintomático, marcadamente por un periodo de 4 meses. Es prioritario para entender el procedimiento reconstructivo, que previamente, el estatus fisiológico del paciente sea remonitoreado, con electromiografía, y con CMS. Si la electromiografía y la CMS, verifican que fisiológicamente existe una aceptabilidad en el plano provisional, la restauración definitiva puede ser considerada en ese momento. Es esencial, que la posición mandibular que provea el plano de reposicionamiento sea mantenido, durante todas las etapas del tratamiento, hasta la completación del caso.

La segunda indicación de rehabilitación fija, es aquella en que hay una **dentición autodestructiva**. Por ejemplo una destrucción progresiva periodontal, atribuible, a trauma oclusal puede ser interceptada, antes que las condiciones se perpetúen sin remedio.

Un desgaste anterior excesivo, lleva a problemas estéticos y funcionales, y esto es común hoy en día. La mutilación de la morfología oclusal, no se puede permitir, que continúe en el tiempo. La causa, de fractura de dientes, en zona cervicales, facetas oclusales, y mal posición de dientes, debe ser identificada y corregida. Los signos destructivos mencionados son el resultado de un sistema neuromuscular que está buscando una posición fisiológicamente aceptable para los contactos dentarios, como en el caso del paciente sintomático. Debe ser, necesariamente establecido dentro del plan de tratamiento, un tratamiento previo que asegure una posición oclusal fisiológicamente aceptable con un plano provisional antes de realizar tratamientos irreversibles.

La tercera indicación para la rehabilitación fija es una **dentición muy mal mantenida** con caries extensas, múltiples restauraciones grandes e inadecuadas y dientes faltantes. Si el paciente está asintomático y la electromiografía y el CMS muestran función normal, en este caso puede ser restaurada sin utilizar un plano provisional. En estas situaciones es importante mantener la relación cráneo mandibular existente.

En todos los casos es importante, identificar la fuente de la patología para pretratar al paciente con provisionales, para identificar y mantener la posición mandibular más ideal para el paciente y entonces transferir esta relación a la reconstrucción fija terminada.

Contraindicaciones para rehabilitación fija.

Muchos pacientes indican síntomas de patrones autodestructivos, pero también exhiben los siguientes signos clínicos

- 1.- Curva de Spee muy marcada.
- 2.- Forma de arco colapsada.
- 3.- Caída de premolares y caninos.
- 4.- Dientes posteriores lingualizados.
- 5.- Infraerupción y mal desarrollo de las formas de arco

Estos signos clínicos son indicaciones para una intervención ortodóncica previa a los procedimientos reconstructivos. Una reconstrucción fija basada en la marcada inclinación de los dientes posteriores esta invariablemente destinada al fracaso. Incluso si existe un contacto ideal cúspide a fosa de los dientes, la inhabilidad de establecer un vector de fuerza en el eje mayor de los dientes resulta en la continua depresión e inclinación lingual de los dientes y, de mantenerse en el tiempo, el resultado final es la pérdida de la dimensión vertical y la recurrencia de hiperoclusión anterior.

Otro error reconstructivo común es tratar de aumentar demasiado la dimensión vertical, en el caso de pérdida de DVO por problemas esqueléticos, con procedimientos reconstructivos. Intentos de ganar más de 2mm de dimensión por arco frecuentemente resultan en una relación desfavorable corono radicular, entonces, se indicaría un tratamiento de ortodoncia con extrusión de los dientes para ganar una dimensión vertical en que se requiera más de 4mm de aumento. Estos casos frecuentemente exhiben formas de arco colapsadas, muy delgadas con dientes muy lingualizados, una curva de Spee deprimida y evidencia de hábitos de lengua compensatorios. Antes de los procesos reconstructivos, están indicados los procedimientos de ortodoncia para expandir las formas de arco, y así levantar los dientes posteriores para eliminar discrepancia de la curva de Spee y controlar la lengua.

La tercera contraindicación para la reconstrucción está dada por la conservación de estructura dentaria. En los años recientes se ha fomentado la odontología preventiva, actualmente vemos muchos pacientes sintomáticos con evidencia de patología autodestructiva, pero con pocas obturaciones y sin caries. Si la morfología de los dientes está razonablemente intacta, la restauración definitiva de estos casos debe ser con ortodoncia antes que prótesis.

Rehabilitación de pacientes sintomáticos

Electromiografía y CMS datos de diagnóstico.

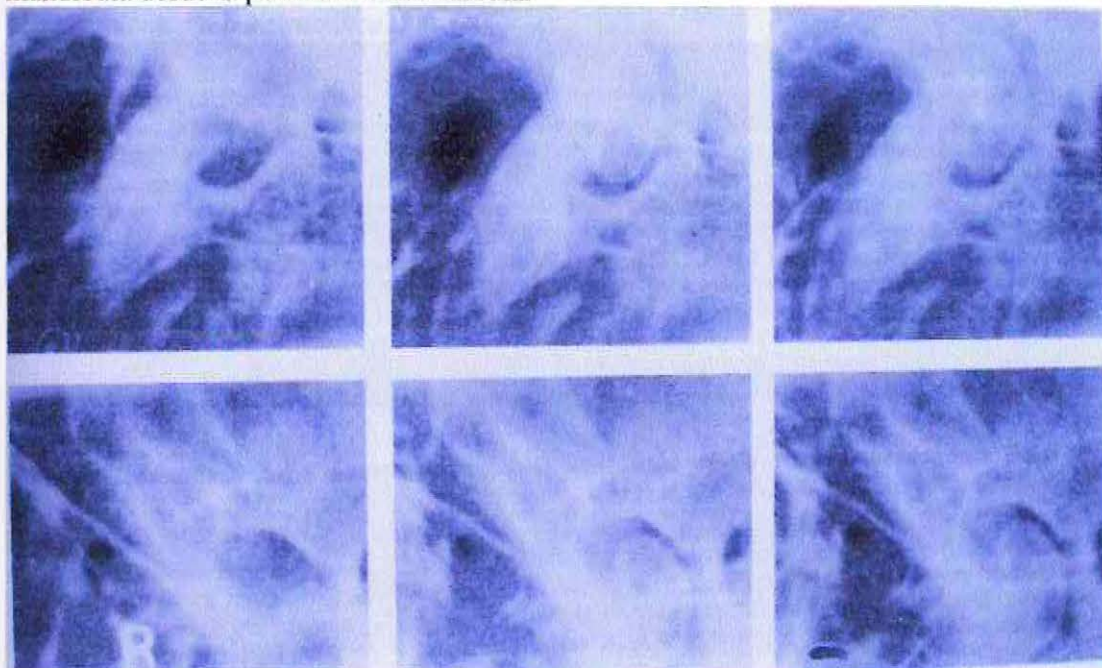
Figura 32. El paciente presenta una historia de 16 años de síntomas temporomandibulares y musculoesqueléticos historia de dolores de cabeza bilaterales crepitus y salto bilateral de las articulaciones. Una mala ventilación de los oídos con vértigo severo náuseas tinnitus y dificultad para tragar visión borrosa y malestar físico general. Los signos físicos incluyen tortícolis cervical, lordosis, tensión facial, notable contracción facial, asimetría y un edema suborbital facial.

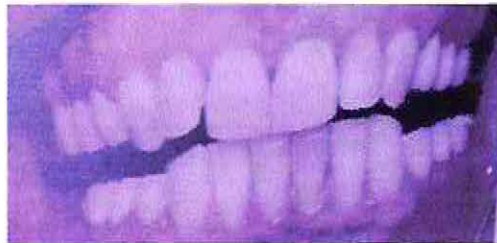

Figura: 33.- El paciente tiene una clase 2 división 2, en la dentición que ha sido restituida con odontología restauradora varias veces, existe una pronunciada depresión de la curva de Spee en ambos maxilares y los incisivos superiores e inferiores se encuentran lingualizados, la lengua está hipertrofiada con marcas laterales de los dientes. Esta condición es común de encontrar en pacientes con déficit de soporte posterior, la lengua es usada como órgano compensatorio durante el acto de mantener la mandíbula para tragar. El hábito de la lengua va a persistir, hasta que exista un soporte adecuado que sea proveído por la dentición posterior,

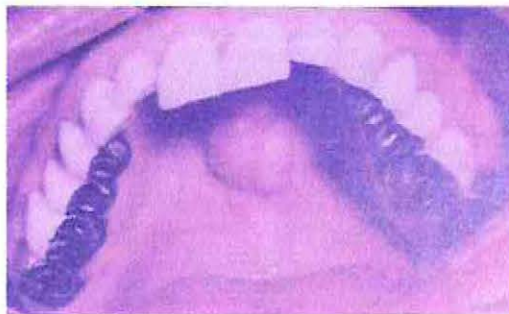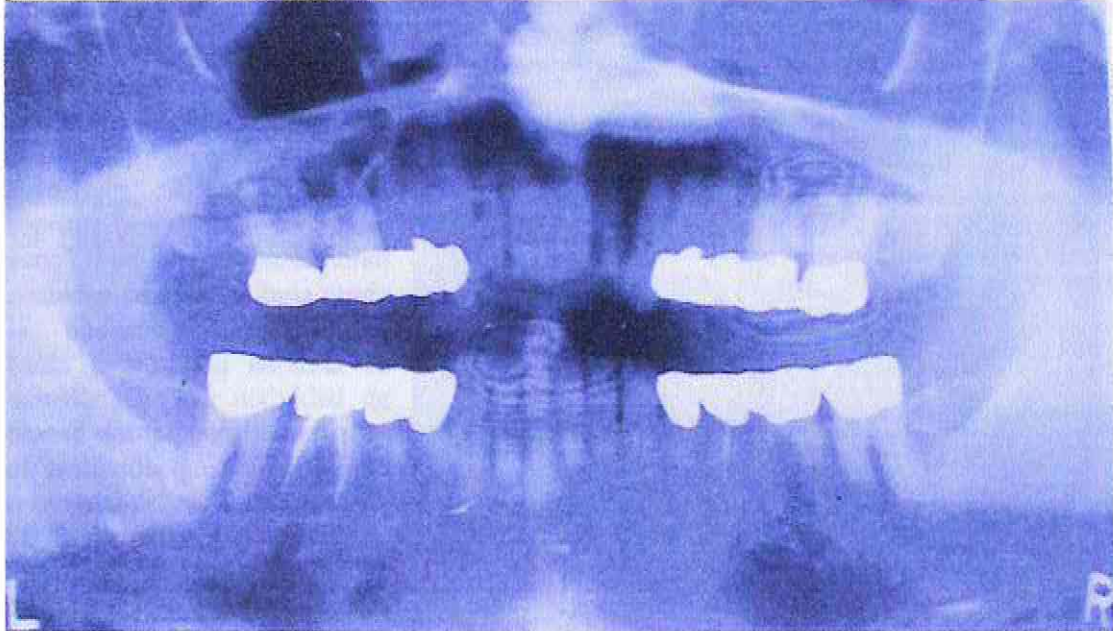


Fig.34- Rx transcraneales muestran una reducción, del espacio articular entre la cabeza del cóndilo y la pared posterior de la fosa glenoidea. Este reducido espacio es evidente en casos de deficiencia de soporte vertical, y en desplazamiento posterior de la mandíbula desde la posición neuromuscular



1
2
3
4
5
6
7
8
9
10
11
12
13
14
15
16
17
18
19
20
21
22
23
24
25
26
27
28
29
30
31
32
33
34
35
36
37
38
39
40
41
42
43
44
45
46
47
48
49
50
51
52
53
54
55
56
57
58
59
60
61
62
63
64
65
66
67
68
69
70
71
72
73
74
75
76
77
78
79
80
81
82
83
84
85
86
87
88
89
90
91
92
93
94
95
96
97
98
99
100

Fig.35 .- La panorámica muestra un excelente hueso alveolar y cortical sin evidencia de enfermedad periodontal, el paciente tiene sus 28 dientes en boca, y los largos de los ejes de los dientes esta bien, si los dientes inferiores tienen una inclinación lingual, más de 10 a 15 grados deberíamos producir un alineamiento ortodóncico, precedido a los procedimientos reconstructivos.



Los hallazgos clínicos y radiográficos están suplementados con una electromiografía y un scanner computarizado mandibular. El paciente, esta confortablemente sentado, en una sala silenciosa, la actividad electromiográfica de los maséteros, los temporales anteriores, los posteriores y los digástricos fue monitoreada con el paciente en reposo antes de ocupar el miomonitor. El paciente fue instruido a relajarse con sus ojos, ligeramente cerrados, (estos pacientes deben ser monitoreados durante el test para asegurarse que ellos mantengan una posición postural, de la cabeza y el cuello). Después de tomar las muestras electromiográficas de reposo, se tomó la función muscular durante el cierre máximo. El paciente fue instruido a apretar lo que mas pueda y los niveles de función se tomaron por 1 o 2 segundos. Este test fue repetido (como se explicó en el capítulo de electromiografía). Se eliminaron los electrodos de la superficie, se coloca cera indicadora oclusal sobre la dentición del paciente para prevenir contactos dentales inadvertidos mientras se ocupa el pulso del miomonitor (deben ser pulsados 45min en ambiente quieto, que conduzca a la relajación). Después de 45 minutos el preamplificador (electromiografo) fue colocado cerca del cuello del paciente, se volvió a colocar con los electrodos de superficie, y se tomo el test de reposo de nuevo. Si la electromiografía está dentro del rango normal se procede, al análisis computarizado, de scanner de mandíbula, si no ocurre una adecuada relajación, de nuevo se remueve el preamplificador electromiográfico, y se pulsa al paciente por 20 a 30min adicionalmente. El scanner computacional de mandíbula, se toma para verificar la posición fisiológica de reposo, el espacio libre, la oclusión céntrica y la trayectoria neuromuscular. Un trazado de velocidad es frecuentemente tomado, en referencia a verificar el estatus funcional de la musculatura de la mandíbula. Si en este caso, la elección de tratamiento fuera un plano de reposicionamiento, el trazado sagital y frontal debería mantenerse guardado en la pantalla del computador y ser usado para ubicar la

posición neuromuscular óptima y en el registro de mordida para la construcción del plano.

Examen electromiográfico antes de el pulso con el miomonitor.

Fig 36. Los registros de reposo marcadamente elevados de los temporales anteriores se muestran en el canal 6 del electromiógrafo y es altamente sugestivos de que existe un soporte posterior inadecuado, con un desplazamiento posterior de la mandíbula desde la posición neuromuscular, hacia la posición habitual de oclusión, la alta actividad de reposo del temporal anterior es el resultado, de un continuo acomodamiento de la postura, de la mandíbula producto de una oclusión patogénica existente. Existen niveles anormalmente altos en el masétero derecho. La habilidad del miomonitor, para reducir la actividad de reposo es una de las más importantes ayudas diagnósticas para predecir la eficacia del tratamiento futuro.

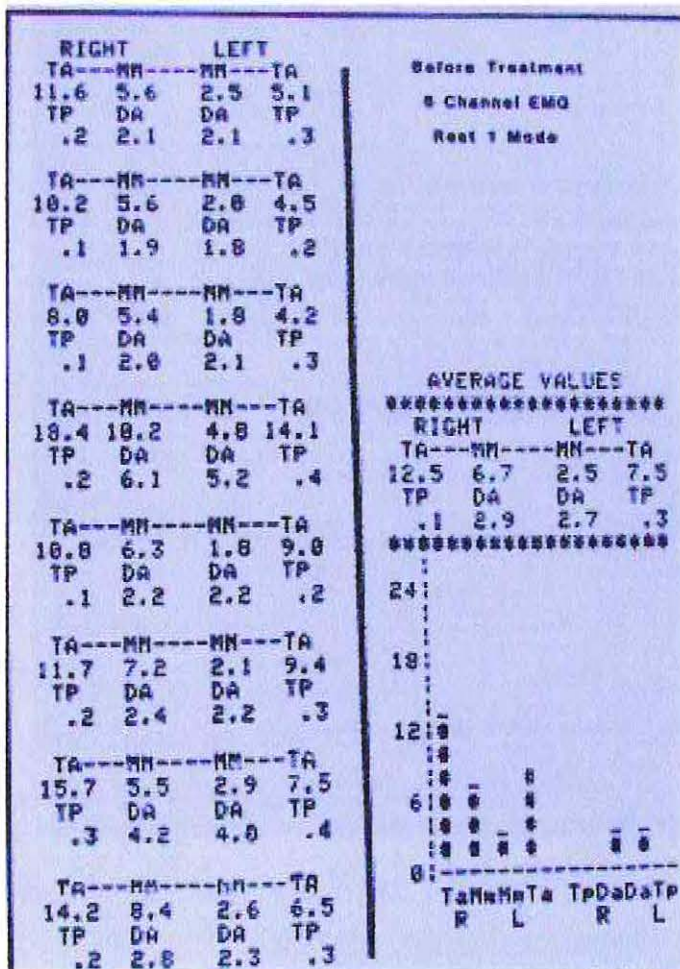


Fig.37 - Después de 1 a 1,5 hrs. de pulso, existe un marcado detrimento en la actividad de reposo de todos los músculos que han sido monitoreados, el temporal anterior derecho fue ligeramente más alto que lo normal, pero significativamente menor que la actividad prepulso.

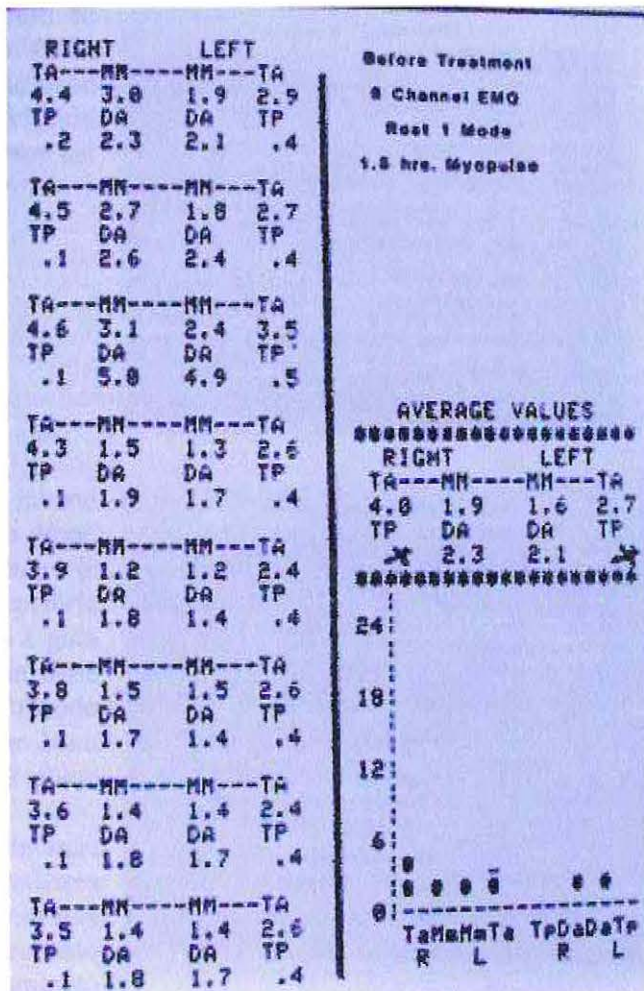


Fig.38.- La estabilidad de la posición de reposo es evidente, en el trazado del CMS (cada división de 2 mm.) el paciente tiene 6mm de espacio libre, y una desviación lateral a la derecha, de 0,6mm, antes del tratamiento

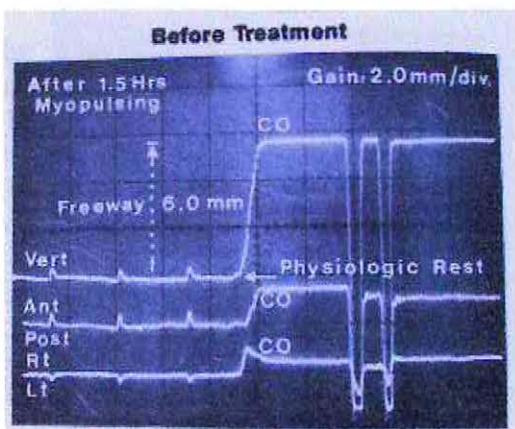
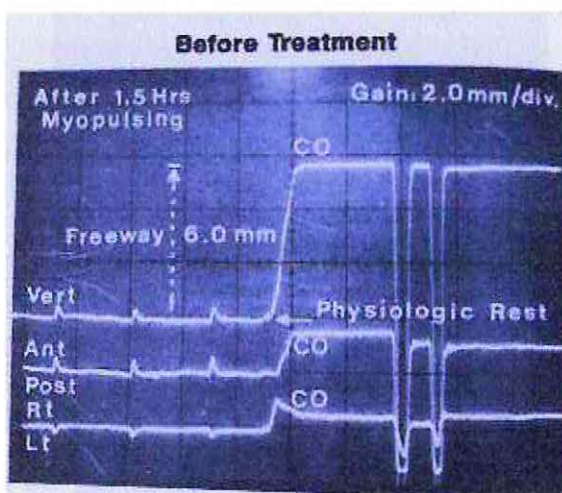


Fig.39.- Una vista sagital del mismo trazado, muestra 6mm de espacio libre, pero una significativa discrepancia entre la posición existente, céntrica y la trayectoria neuromuscular de 4mm en el paso a guía protrusiva creada por la oclusión de clase II. También es evidente en un trazado sagital que el paciente puede cerrar 2mm antes de que el contacto oclusal fuera creado por los dientes anteriores.



En muchos casos la interferencia anterior de los incisivos maxilares previene a la mandíbula de moverse libremente a través del espacio libre, esto es necesario para instituir un tratamiento ortodóncico que mueva los incisivos maxilares labialmente. Solo en ese momento se puede restituir un espacio libre verdaderamente fisiológico.

Fig.40 .- Los datos electromiográficos integrados a la máxima mordida de los dientes posteriores. Nótese la elevación mínima de la actividad electromiográfica de los maséteros. Debido al discomfort creado en el cierre de la posición oclusal existente, el paciente es notablemente reticente a ejercer fuerza durante el apriete resultando en unos extremadamente bajos niveles de fuerza en los maséteros. La relativamente alta actividad en los temporales anteriores, fue causada por el posicionamiento acomodativo, que realizan los temporales a la posición más retruida, de la céntrica oclusal.

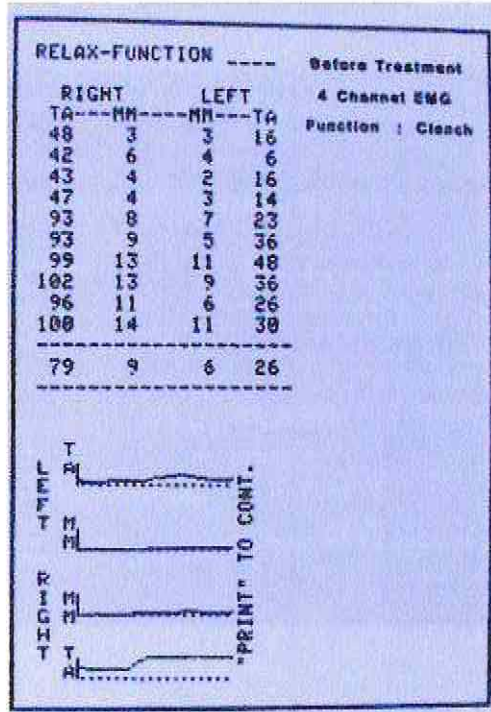
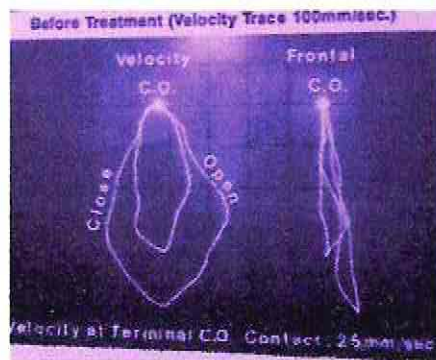


Fig.41- Esta es la misma reticencia a la función que existe en la oclusión es evidente cuando vemos el trazado de velocidad en el kinesiógrafo. El paciente abre y cierra con patrones que son irregulares y lentos y tiene una velocidad terminal en el contacto céntrica de solo 25mm por seg. (Una velocidad normal sería entre 150 y 300mm/seg.).

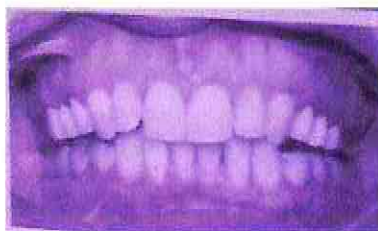

Esta información que provee el CMS debe ser corroborada con el electromiógrafo y los hallazgos clínicos.

Tratamiento provisional

Fig.42.- Un plano de reposicionamiento mandibular fue construido en la trayectoria neuromuscular con un espacio libre de 2mm. La razón para proveer 2mm en este caso son las siguientes:

a.- El espacio libre de 6mm cuando se reduce a un espacio de 2mm, requiere de 4mm de aumento vertical. con el plano, con esto se gana un aumento masivo en la longitud de las coronas sin comprometer la relación corono radicular.



b.- Una vez que se determina el trazado del CMS en sentido sagital, 2mm de oclusión en la trayectoria neuromuscular resulta en el contacto pasivo inicial para los dientes anteriores.

Monitoreando el progreso del paciente .

Fig. 43. .- Después de 4 meses de usar el plano los síntomas del paciente son marcadamente reducidos en un 80%. El remonitoreo con el plano confirma los 2mm de espacio libre, entonces hubo solamente un 0,2mm de desviación lateral a la derecha.

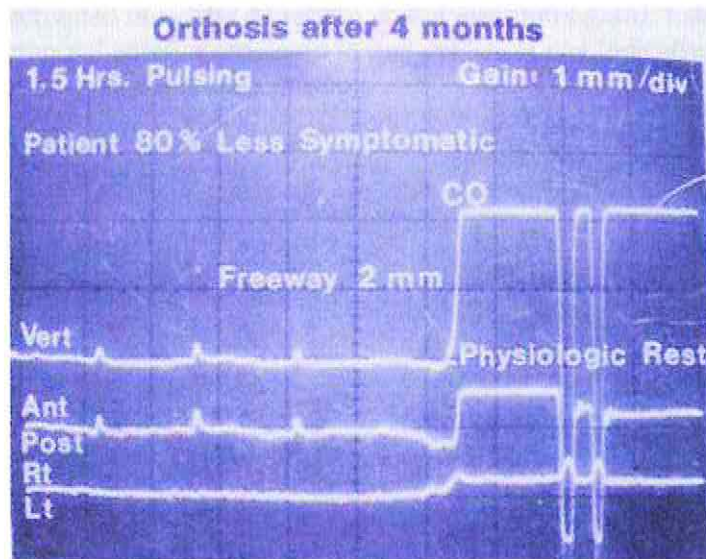
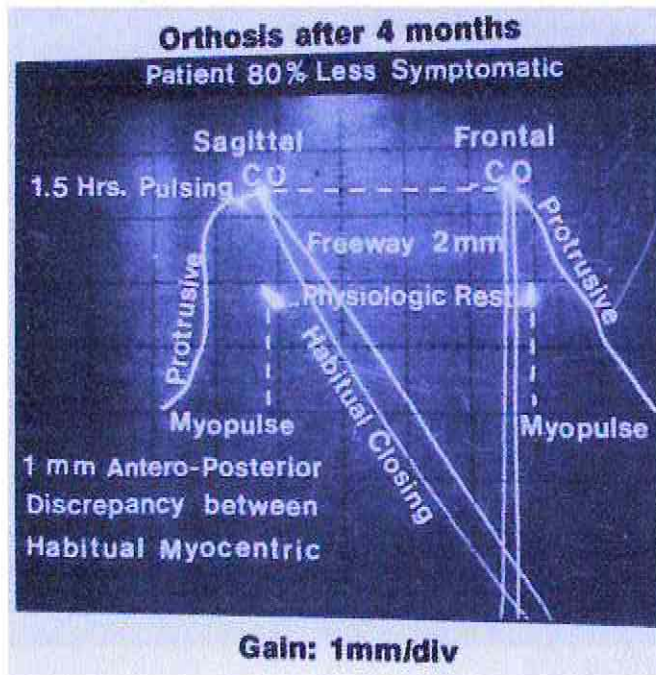


Fig.44.- La vista sagital muestra, más dramáticamente, la cantidad de la discrepancia, entre la trayectoria neuromuscular y la oclusión céntrica que entrega el plano. Existe, solamente una discrepancia anteroposterior de 1mm. entre la posición habitual y la oclusión miocéntrica. Esta discrepancia entre la trayectoria neuromuscular y la del plano, puede ser causada por una relajación adicional durante los 4 meses de usar el plano, o por una discrepancia en el registro inicial. El clínico normalmente ve casos en los cuales el espacio libre se ha incrementado debido a la relajación adicional mientras se usa el plano.



Discrepancias anteroposteriores pueden ser causadas por el mismo fenómeno de relajación. La predominancia de contactos prematuros de tipo clase 1 y clase 2, en el plano después que este se ha usado por un periodo de tiempo es evidencia de un grado de relajación y el plano a roto la propiocepción y ha deprogramado el sistema neuromuscular llevándolo a los patrones originales habituales de acomodación.

Datos finales de evaluación previos a la rehabilitación.

Fig45.- Se remonitorea de la actividad muscular de reposo con el electromiógrafo. Esta muestra una elevación en el temporal anterior izquierdo lo que evidencia una indicativa de desplazamiento posterior en la trayectoria neuromuscular.

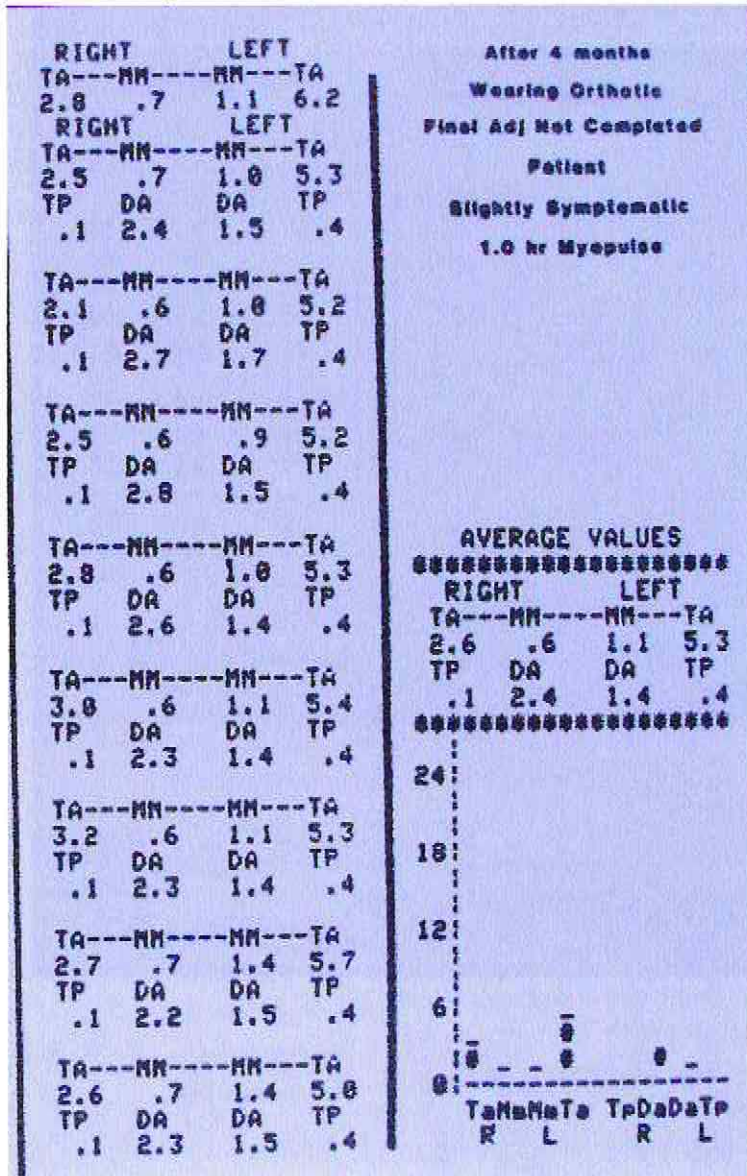


Fig. 46.- Cuando el paciente fue instruido para apretar fuerte el plano resultó en un aumento dominante de la actividad en el lado izquierdo. Después de revisar estos datos y cuestionarlos, el paciente confirma que el plano de reposicionamiento ha estado ligeramente alto en el lado izquierdo. Un contacto oclusal fue removido de la superficie maxilar del plano. El paciente entonces pulso con la trayectoria neuromuscular precisa usando la técnica previamente descrita. En caso de una discrepancia menor entre la trayectoria neuromuscular y la oclusión céntrica en el plano, la coronoplastia puede ser usada para llegar a la oclusión adecuada.

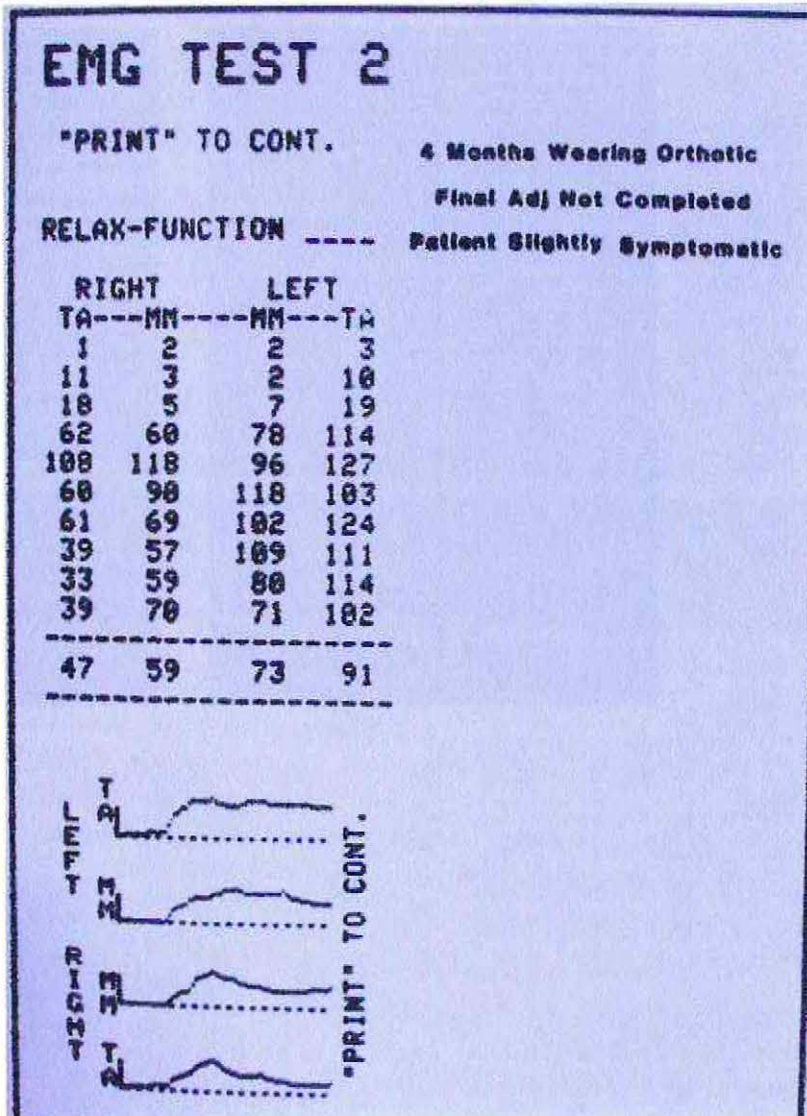


Fig. 47.- Se observa un aumento dramático en la función tanto en los temporales como en los maséteros cuando el paciente aprieta el plano corregido.

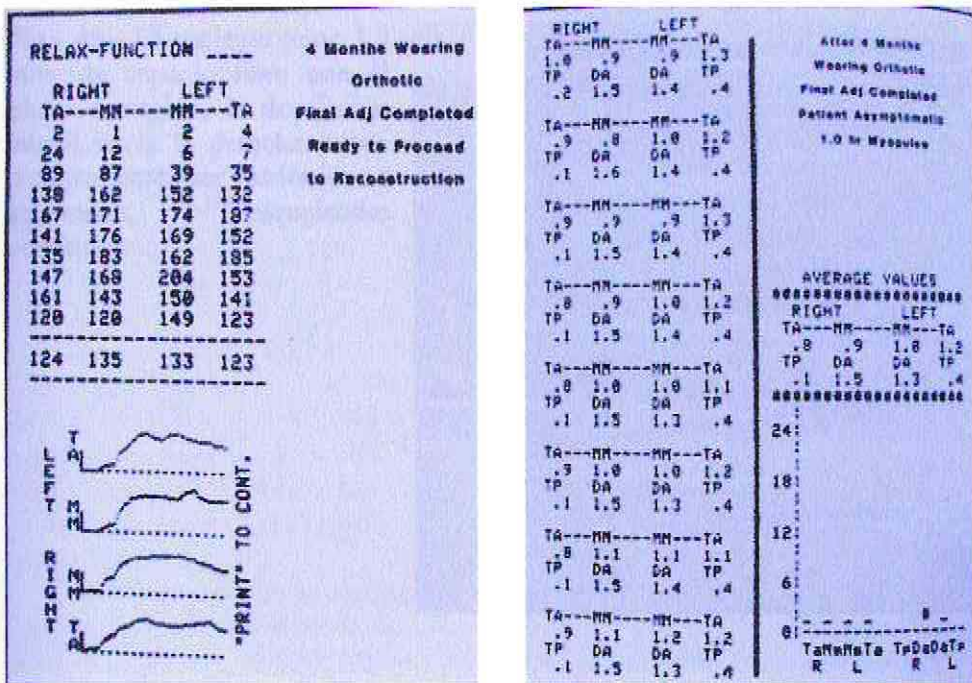


Fig.- 48.- El paciente tiene 1,8 mm. de espacio libre con el plano corregido, la desviación lateral hacia la derecha puede posiblemente ser atribuida a asimetrías esqueléticas condilares.

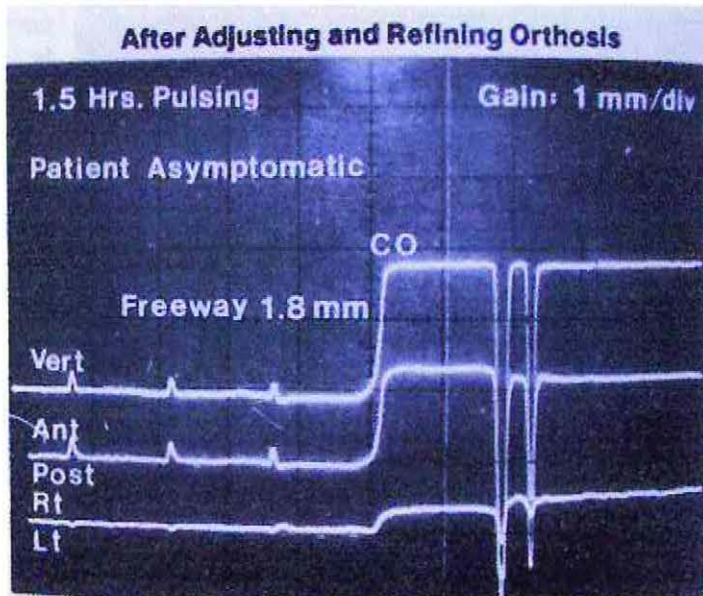


Fig. 49.- La vista sagital demuestra la coincidencia entre la trayectoria neuromuscular y la oclusión céntrica al usar el plano correctamente.

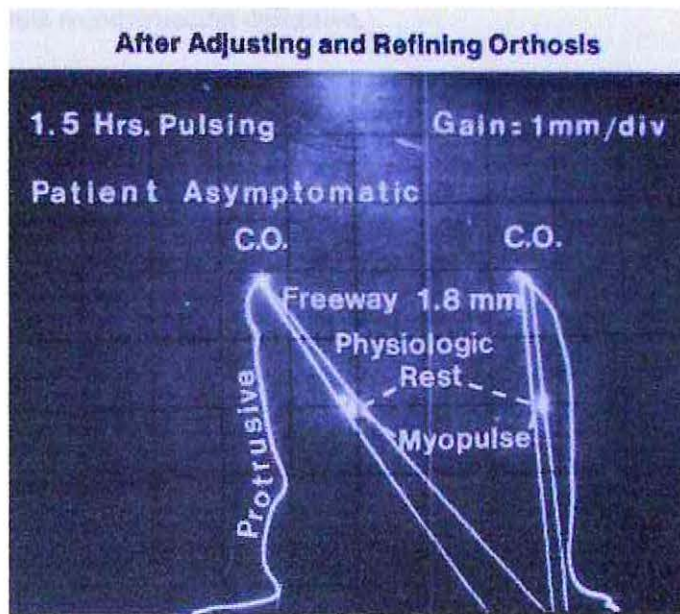
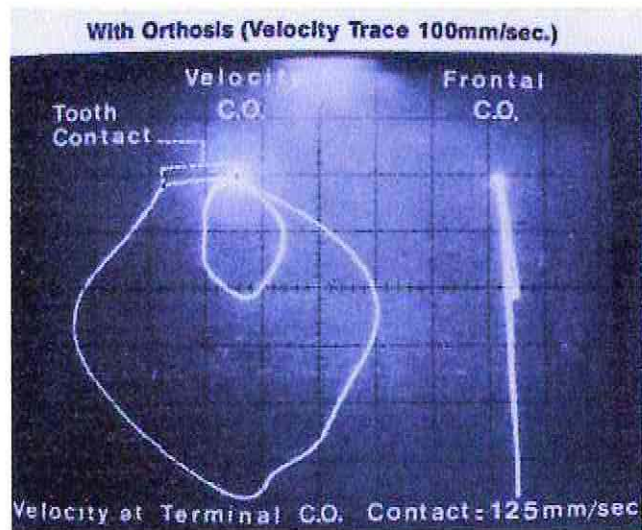


Fig.50.- El incremento de la capacidad funcional del sistema neuromuscular fue evidenciado al hacer el trazado de velocidad tomado 42 hrs. después de realizar el ajuste del plano. De una velocidad terminal inicial de 24mm/seg., el paciente aumento a una velocidad mínima terminal de 125mm/seg. El aumento de la velocidad del cierre terminal, la coincidencia de la posición céntrica con la neuromuscular, y los valores de la actividad electromiográfica bajos de reposo y altos cuando se realiza la mordida están avalados por la perfección clínica del paciente.



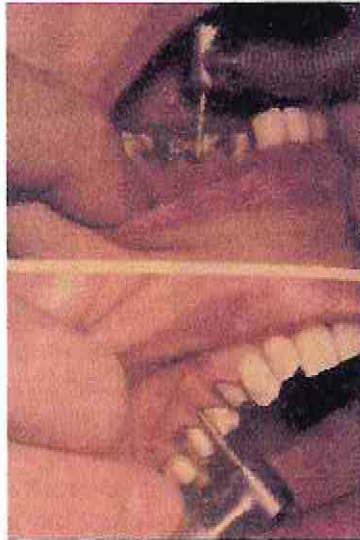Con un criterio fisiológico cuantitativo de actividad de reposo electromiográfica normal, los valores de electromiografía fueron acercándose a aquellos en el test de control y la trayectoria neuromuscular de cierre coincidía con en cierre habitual. El paciente fue entonces agendado para una reconstrucción definitiva.

Es necesario mantener esta posición precisa oclusal que se logró con el plano en la secuencia de las preparaciones dentarias y en la restauración del caso. Por este motivo este paciente fue preparado unilateralmente y completado antes de proceder con el segundo lado. Entonces aseguramos la preservación de la posición vertical lateral y anteroposterior que fue documentado por el plano. La pérdida de esta posición en cualquiera de los pasos o la incorporación de un torque mandibular puede inmediatamente, llevar a este paciente de vuelta a el estado de sintomatología,

Preparaciones de los dientes e impresiones.

Fig. 51 y 52.- El dentista siempre debe preocuparse de la ganancia de la dimensión vertical en la rehabilitación. En este caso particular la ganancia fue un total de 4 mm. de dimensión vertical desde el punto incisal.

Si pensamos que esta dimensión esta igualmente dividida entre el arco superior y el arco inferior, tenemos un aumento de 2mm interoclusales en el punto incisal antes de que se haga algún tipo de reconstrucción, entonces el ideal de las reducciones oclusales para porcelana es de 2 y 1,5mm para oro, es evidente que una pequeña reducción oclusal va a ser necesaria, en el primer premolar. Como procedimiento de reducción oclusal, posteriormente en el segundo molar progresivamente más reducción es requerida. En la mayoría de los casos este aumento de la reducción resulta por el usual 3 es a 1 en el radio de la apertura incisal, desde el segundo molar hacia los premolares. El no poner atención a este detalle va a resultar en una reducción de dientes innecesaria.



Se envía la impresión, al laboratorio para realizar los modelos maestros, se le entrega una nueva hora al paciente, después de modificar el plano removible para utilizar, el plano como un provisorio.

Plano Oclusal y registro maxilo mandibular.

Fig. 53.- Se fabrica un registro de mordida de cera en el laboratorio para ser usado en el inicio, para la altura del plano oclusal y el paralelismo



Fig 54-55- Se coloca una barra paralelizadora para determinar el paralelismo entre el plano bipupilar y el plano anteroposterior, o Frankfurt horizontal, todo esto se hace en la cita de registro de mordida.



El paciente fue pulsado hasta que los niveles electromiográficos fueron normales y se establece una línea base estable, con miopulsos claros, limpios y pequeños. La posición miocéntrica debe ser preservada unilateralmente en el lado opuesto a las preparaciones. Esto facilita enormemente el registro. Un error dimensional posible en este paso es el torque mandibular, por esta razón hay que poner mucho cuidado de que no se debe ejercitar al paciente durante el registro.



Una mezcla de material de registro (mioprint 1 parte líquida y una parte de polvo) fue colocada para obtener una consistencia similar a la de la silicona pesada.

Fig. 56.- Un pequeño rollo de material es cuidadosamente puesto sobre las preparaciones mandibulares.



Fig. 57.- El paciente, fue pulsado con una amplitud de umbral más un 50%. Para asegurarse de que el contacto oclusal esta dado en el lado opuesto, se ocupa un temporal fijo de acrílico en el lado contra lateral que representa, la superficie oclusal y la posición, del plano de reposicionamiento provisional. Se verifica la posición fisiológica con electromiografía y CMS.

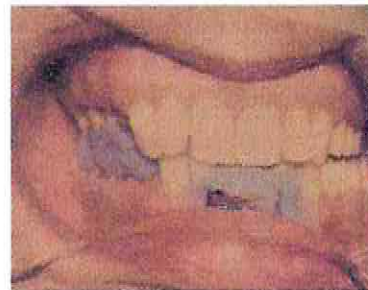


Fig. 58.- El paciente es pulsado por 3 minutos con una amplitud que le permita mantener la posición oclusal, se remueve cuidadosamente el mioprint, se recortan las marcas más profundas con tijeras, y se coloca el registro de mordida del mioprint entre los modelos mientras se espera el curado final.




Fig. 59.- un paso secundario puede ser incorporado para asegurar una distorsión mínima del material y un óptimo ajuste. Las impresiones oclusales del maxilar y las superficies oclusales fueron removidas, proveyendo esto un espacio para tomar un segundo registro de mordida.

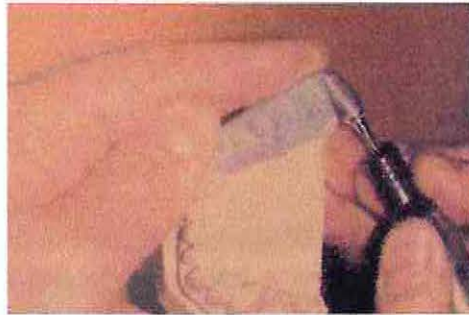
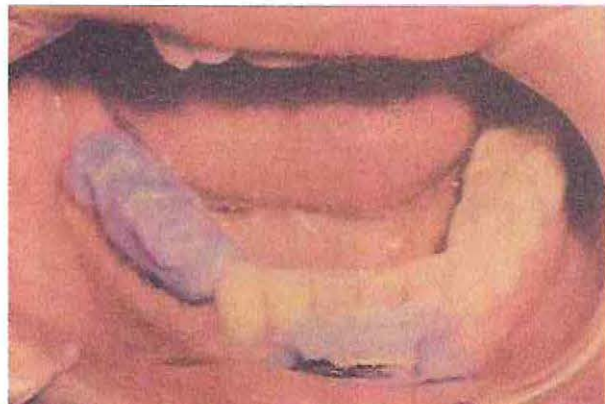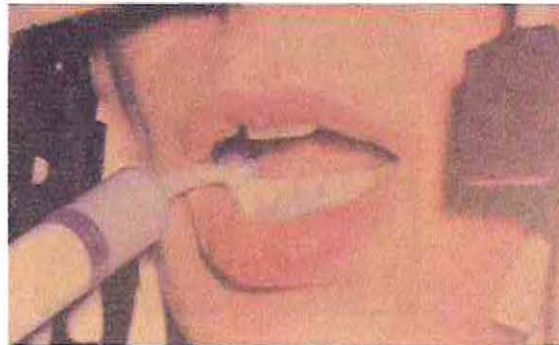
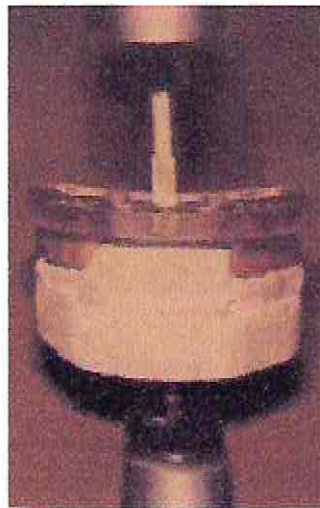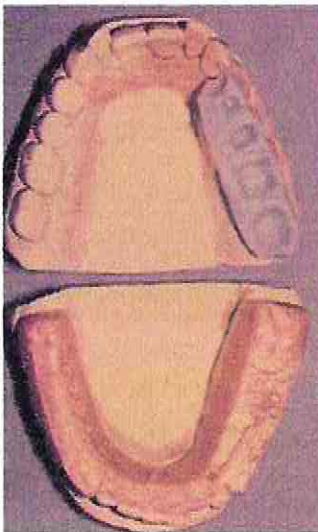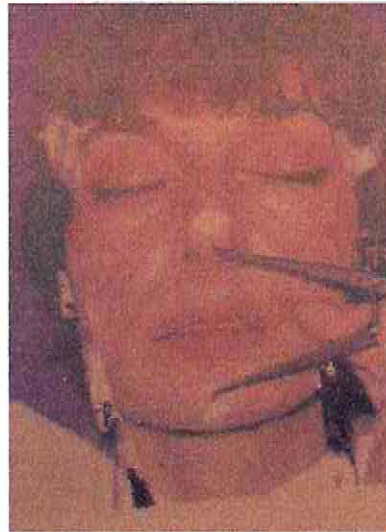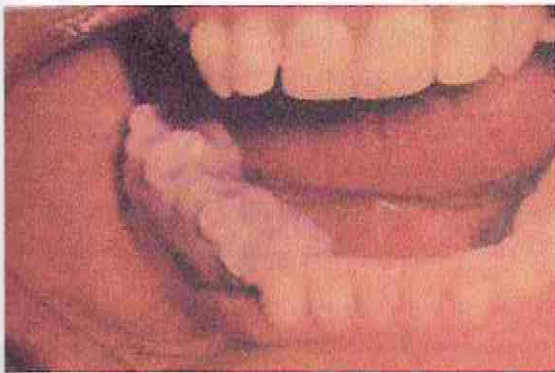
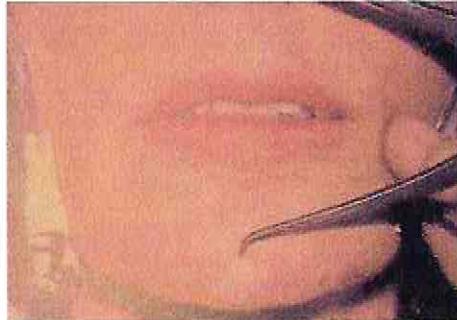


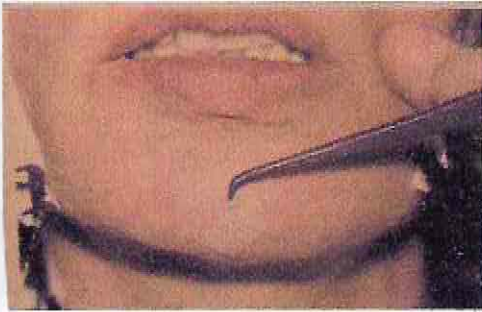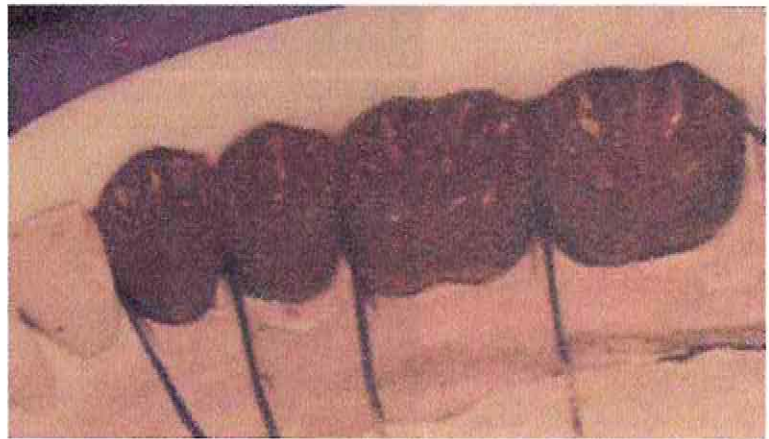
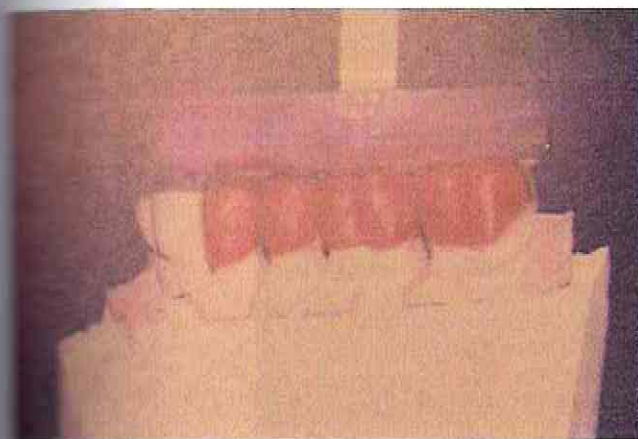

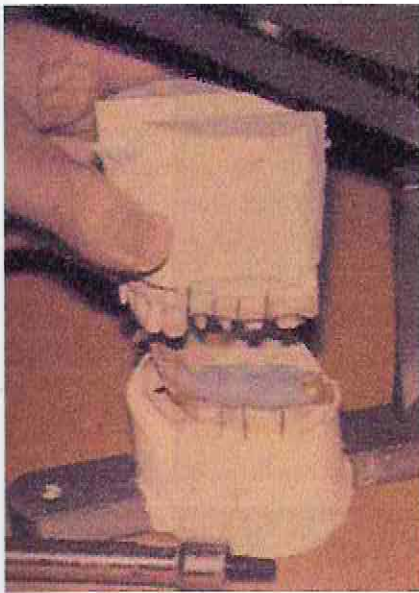
Fig. 60 y 61.- Se coloca una segunda mezcla de mioprint en una jeringa desechable monojet y con mucho cuidado se inyecta en el primer registro de mordida y el registro es removido después de 3 a 4 min. Entonces está permitido colocarlo de nuevo en los modelos para indicar un curado posterior. Esto completa el procedimiento del registro de mordida.

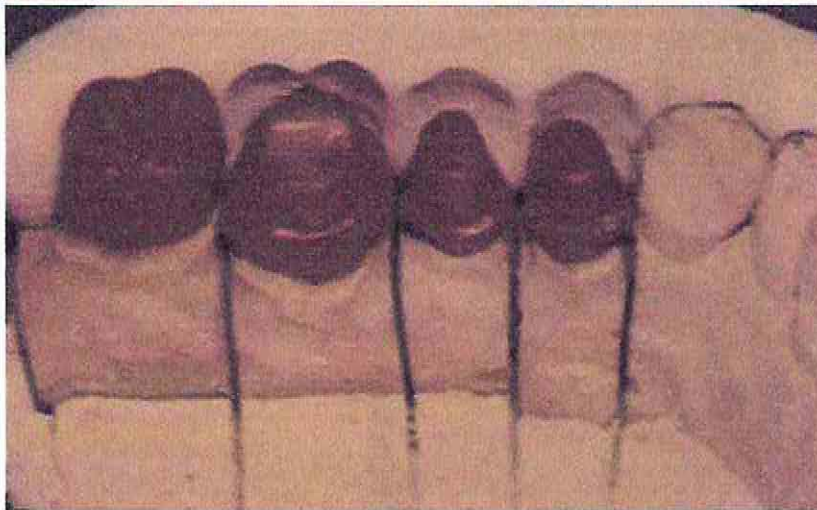
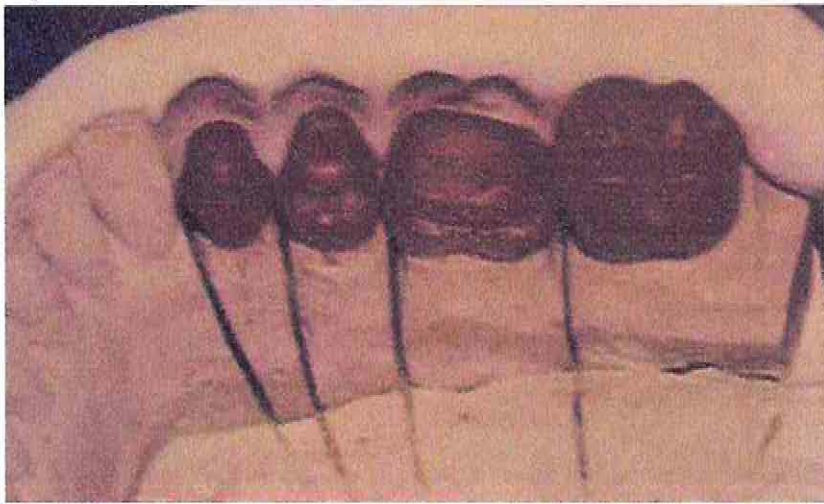
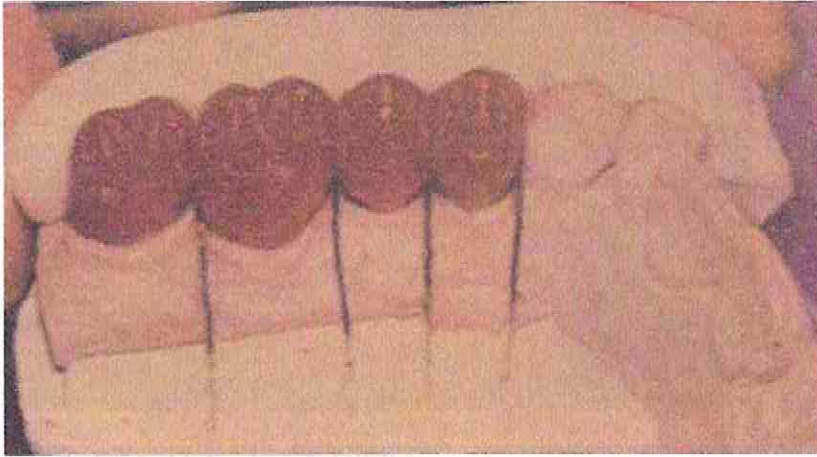


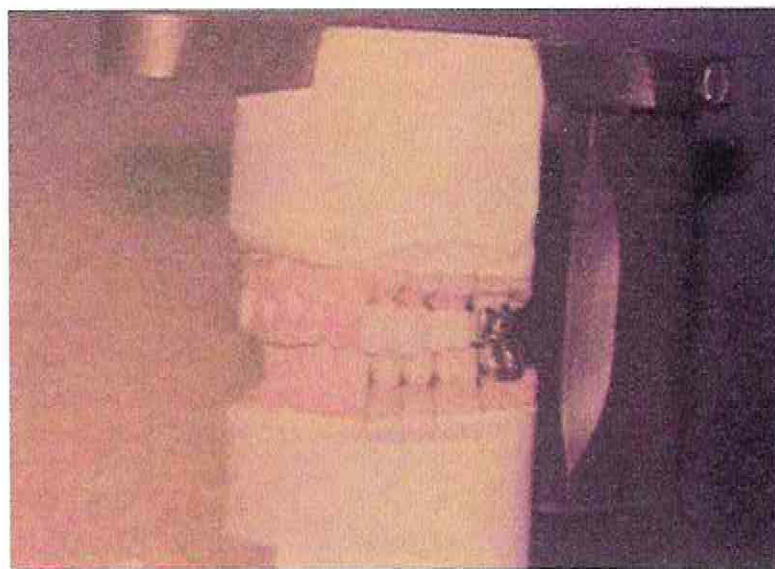
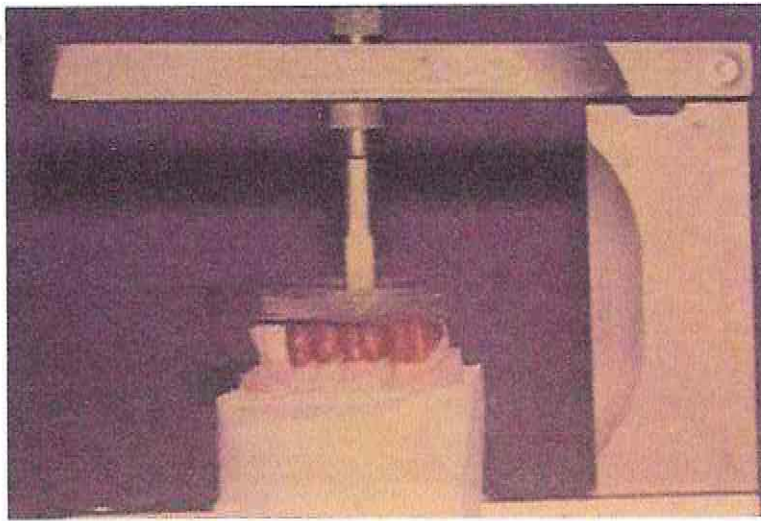
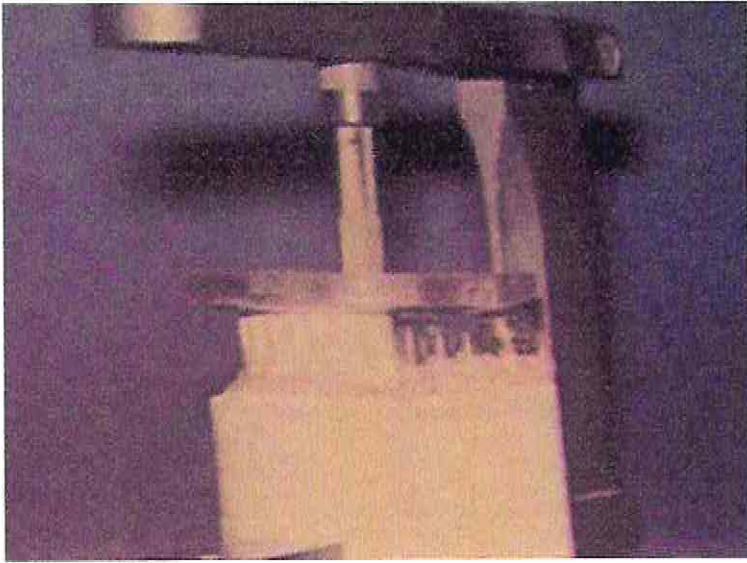
Técnica alternativa usando solo el miomonitor.

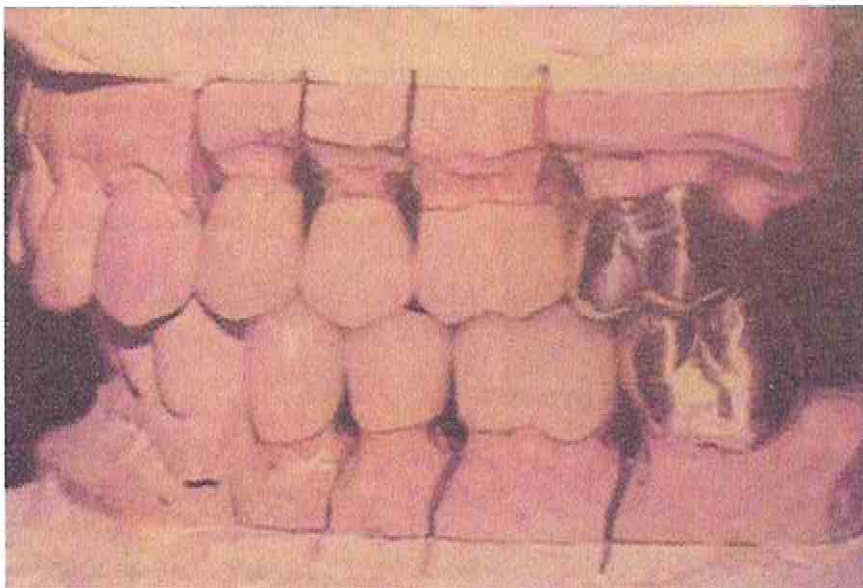
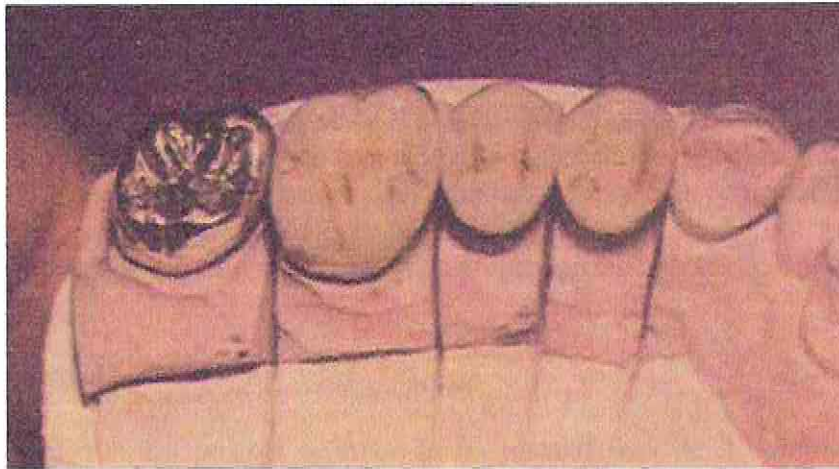

Se pueden lograr buenos resultados pero con un nivel de precisión menor usando solo el miomonitor o el miomonitor + EMG. Los calipers en este caso se usan en posición de reposo fisiológico.











Terminación del caso clínico:

Se pulsa al paciente ligeramente sobre el umbral clínico por 45 minutos. Se prueban individualmente las coronas y se comprueba el ajuste. Una vez colocadas en posición se coloca un trozo de cera de registro en los dientes inferiores. Cuidadosamente se pulsa al paciente de 10 a 15 pulsos con una intensidad del umbral más un 50 %. Se remueve la cera y se coloca en un negatoscopio para apreciar los contactos oclusales iniciales. Se realiza de nuevo el procedimiento con una nueva lamina de cera para registros, pero esta vez se marcan las interferencias a través de la cera en las coronas y se procede a ajustar la oclusión.

Si no se detectan contactos al realizar esta técnica se recomienda aumentar la intensidad de los pulsos en el miomonitor. Si se detectan contactos en cúspides de soporte es permisible desgastarlas siempre y cuando se consideren como contactos prematuros.

Esta rutina se puede repetir por 10 a 12 veces. Es importante monitorear que en cada uno de estos registros el paciente este en posición postural.

Como norma general en el ajuste oclusal:

Si existen contactos prematuros en clase II se redondean las cúspides de corte inferiores.

Si el contacto es en clase I se siguen reglas tradicionales de ajuste oclusal.

Si el contacto es en clase III se pueden desgastar tanto superiores como inferiores.

Una vez realizado esto se glasean o pulen las coronas.

Cementación:

Siempre que sea posible se trata de no instalar más de 2 coronas a la vez, esto debido a la micro desorientación que sufren las coronas, por lo tanto es más efectivo, tanto por lo mencionado anteriormente como por el tiempo de manipulación de los cementos, cementar dos coronas no contiguas por vez.

Fig 62. Se aprecia el caso terminado unilateralmente con el plano reposicionador en el lado opuesto. Las discrepancias observadas se deben a una distribución equitativa de los 4 mm. en la hemiarcada derecha.

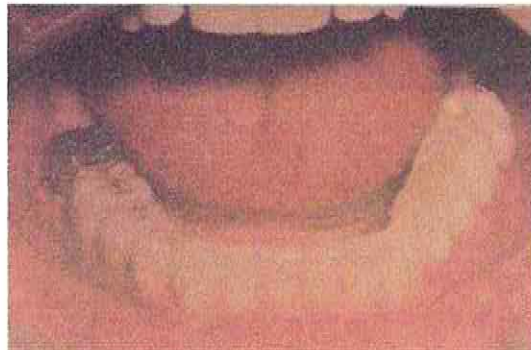


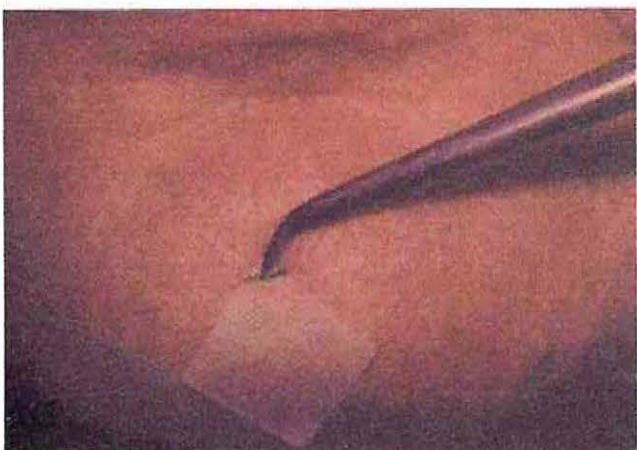
Fig 63. Se aprecia el lado izquierdo sin preparar.



fig 64: Inmediatamente después de cementar las coronas se procede a preparar el lado izquierdo, después de la impresión definitiva se comienza con los provisionales, para el resto del tratamiento se ocupa el lado derecho como referencia.

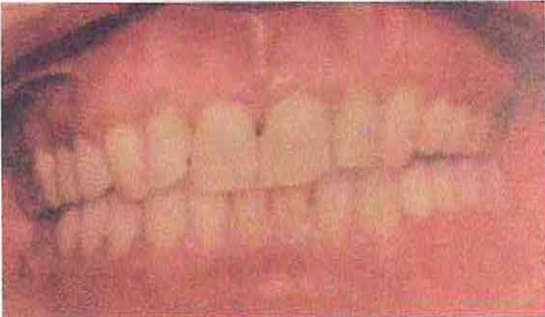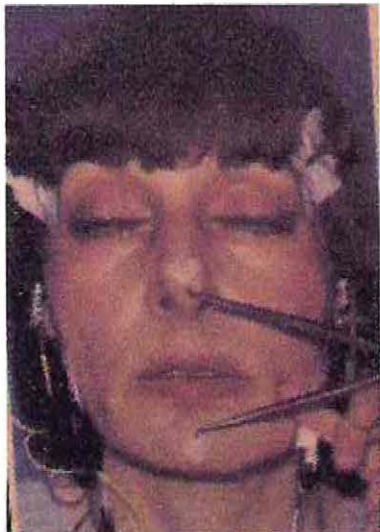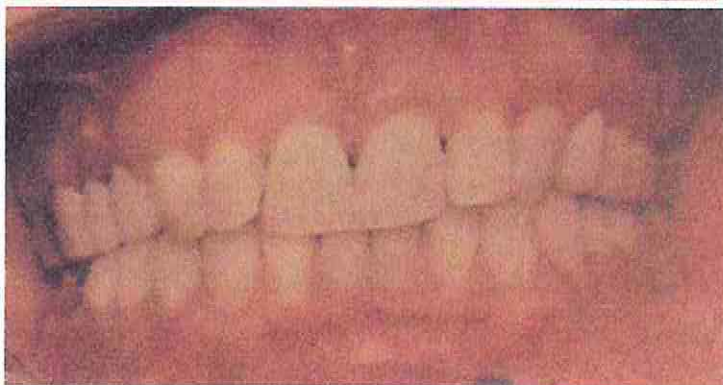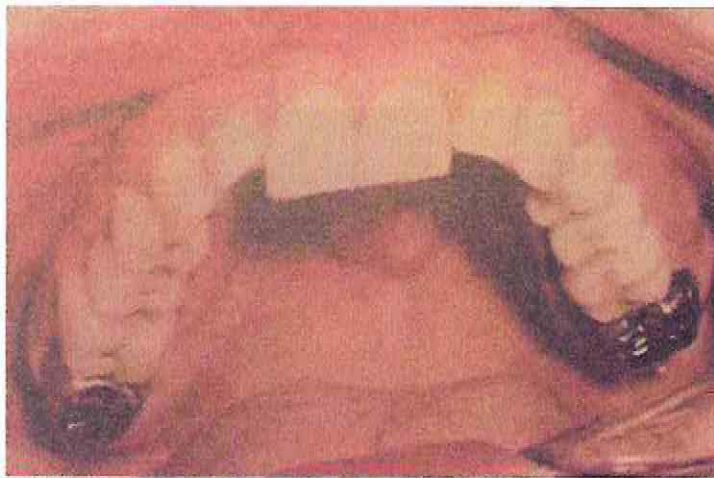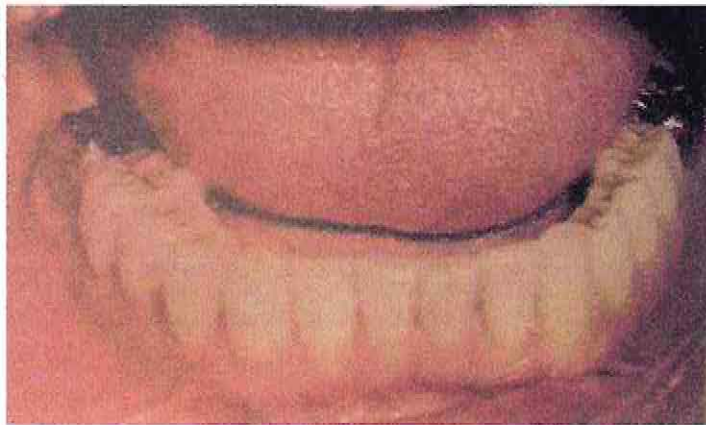


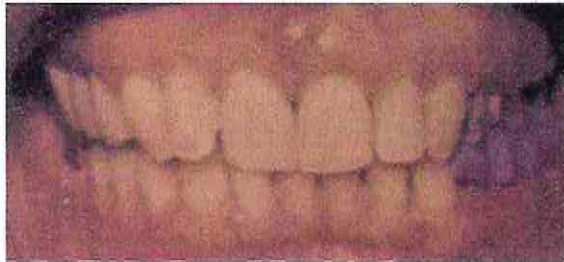fig: 65-66. Se realiza el pulsado con el miomonitor para tomar registros.



El proceso de laboratorio se realiza exactamente igual que en el lado derecho con la salvedad que no es necesario rebajar en 2 mm el plano de montaje ya que se toma el lado derecho como referencia.

Fig. 67: Caso terminado, chequeando la mordida..



Documentación final

Fig:68: Posición condilar antes de la reconstrucción. Nótese el desplazamiento posterior del cóndilo sobre la zona timpánica.

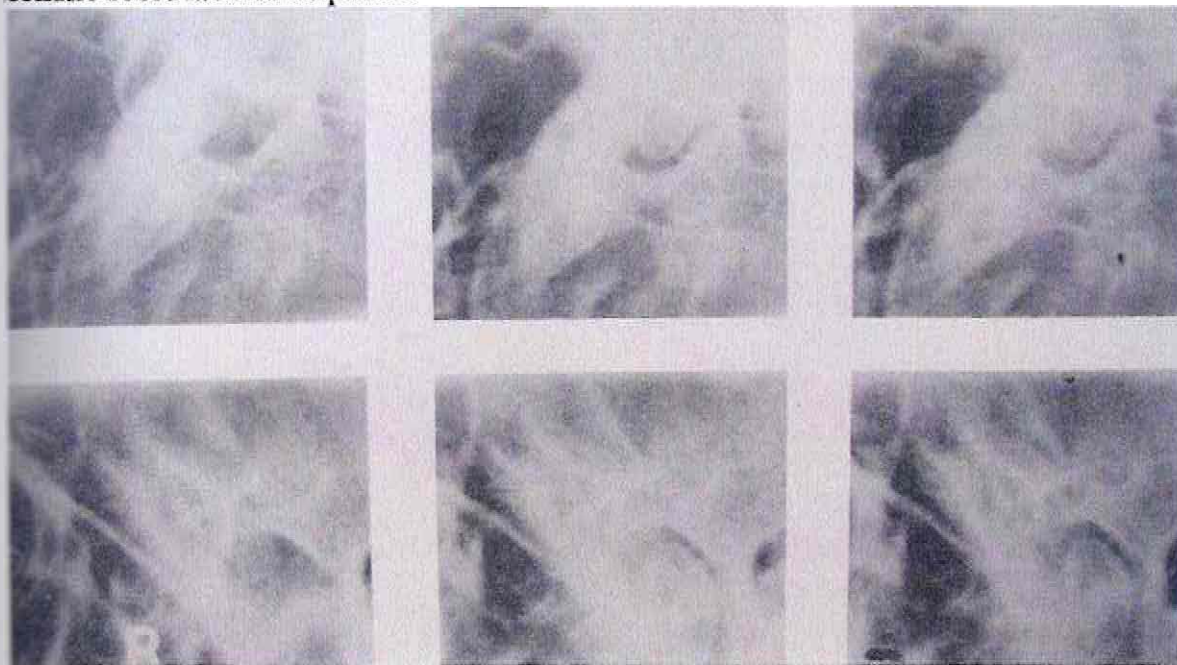


Fig. 69: Reposicionamiento neuromuscular del cóndilo. El resultado de cientos de casos clínicos confirman que la oclusión miocéntrica posiciona el cóndilo en la relación radiográfica ideal con respecto a la fosa.

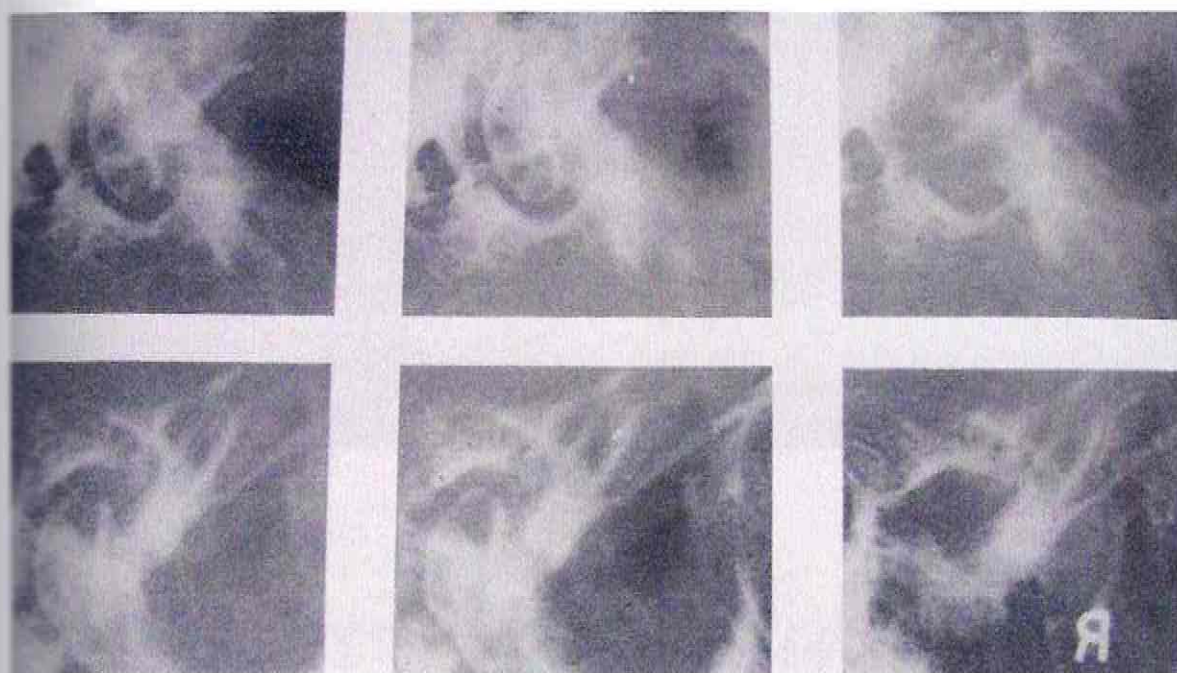


Fig. 70,71,72,73,74, y 75. aumento del espacio radiográfico: izquierda- antes, derecha- después.

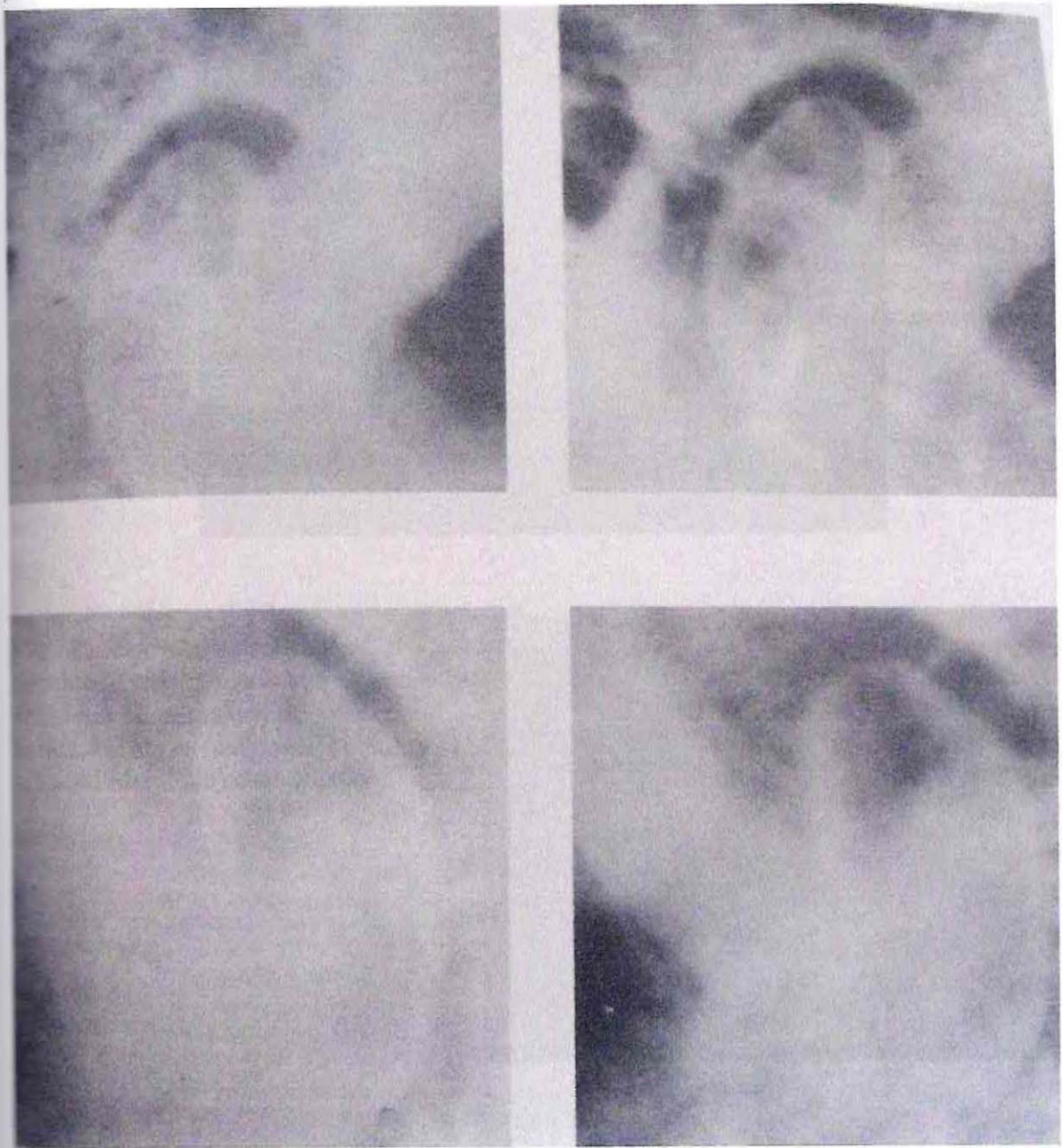


fig: 76. El CMS en modo de barrido muestra un espacio libre de 1,7 mm. el radio de cierre vertical y anteroposterior es impecable, el canal lateral no muestra desviación.

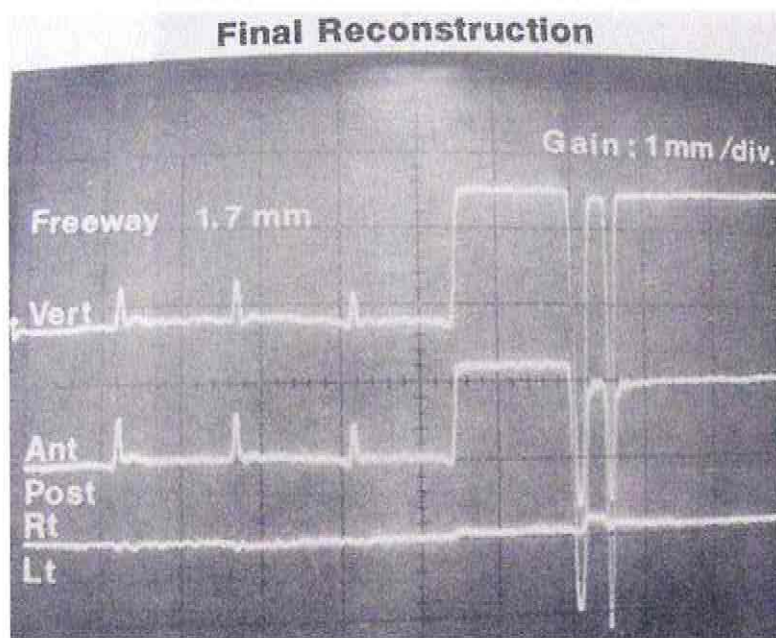


Fig 77. Vista sagital del caso terminado mostrando la coincidencia del cierre neuromuscular y el cierre habitual. Este es uno de los objetivos primordiales de la rehabilitación.

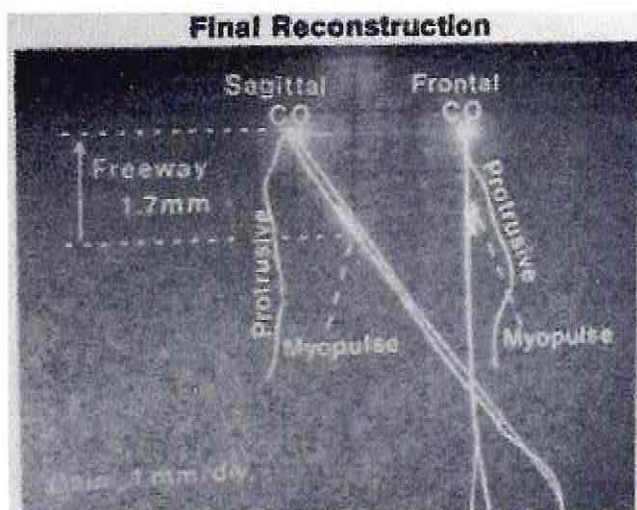


Fig. 78: Se aprecia un aumento de la velocidad de cierre, debido a la pérdida de la protección propioceptiva preexistente.

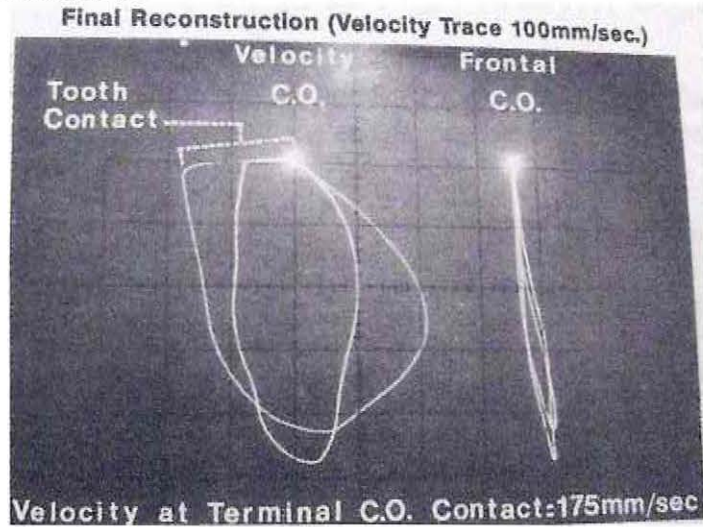


fig. 79: Se redujeron los niveles de reposo musculares en el EMG. Existe una disminución de la hipertonicidad en los músculos maséters, digástricos, temporales y suprahióideos.

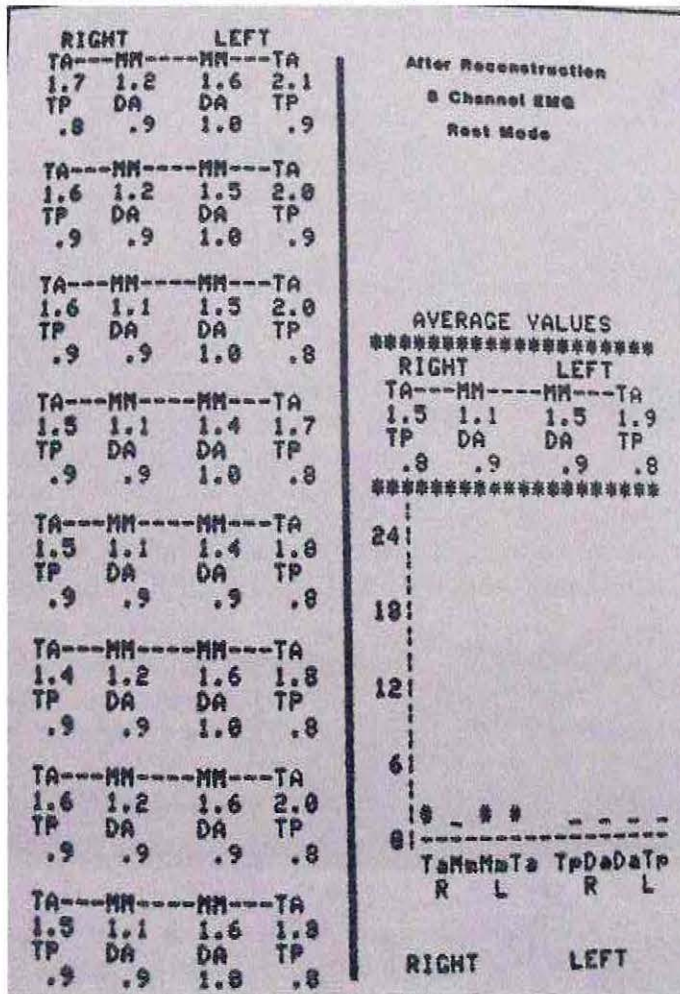
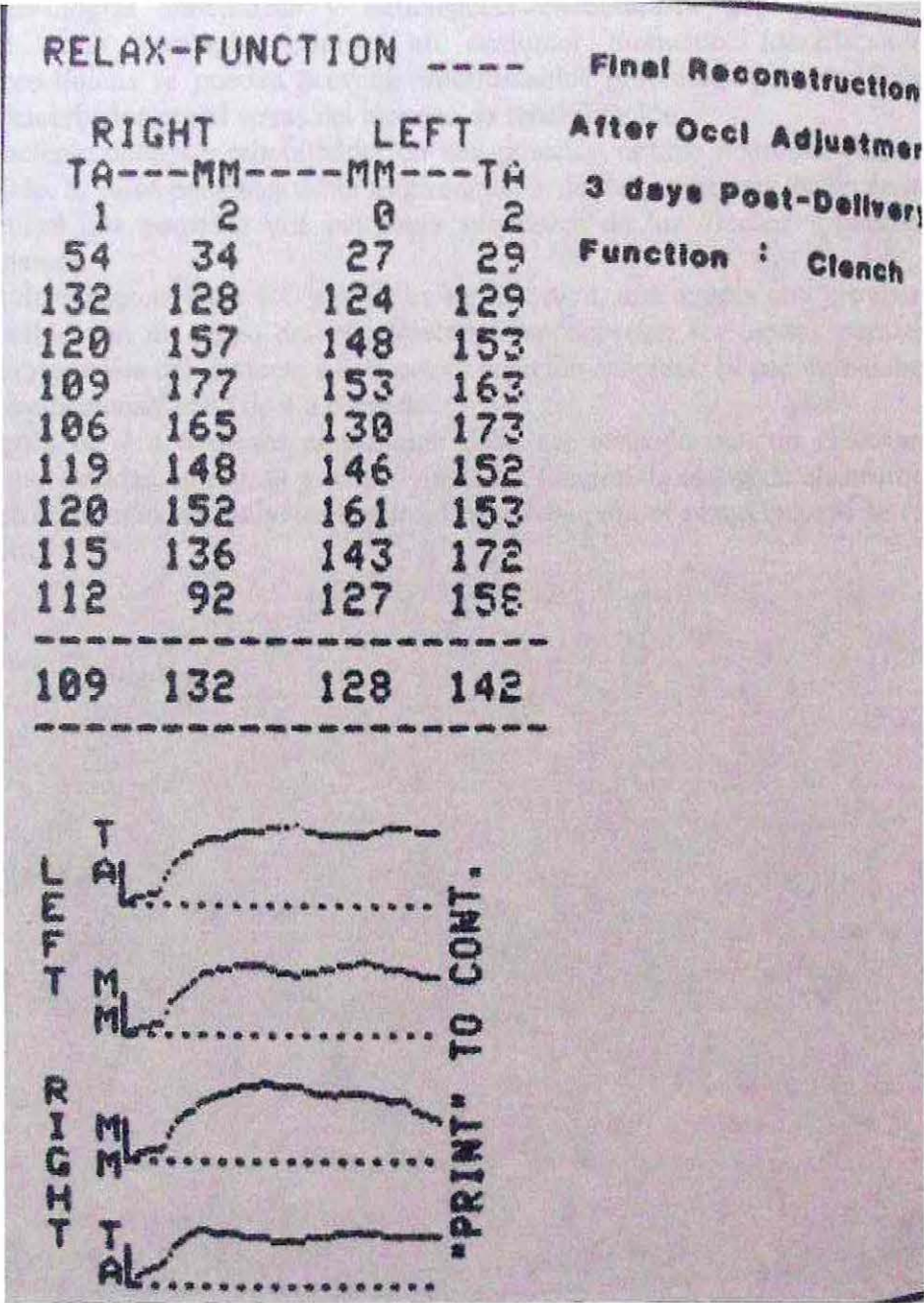


fig.80 El test de EMG en función evidencia la recuperación por parte de la neuromusculatura. Los temporales y maséteros son de 15 a 20 veces más funcionales que el pretratamiento. Esto confirma cuantitativamente que en este caso se logró una restauración óptima de forma y función.



Introducción:

Documentando el estado neurofisiológico del paciente asintomático se pueden identificar patologías subclínicas y deficiencias estructurales que pueden llegar a manifestarse como patologías clínicas en cualquier momento. Identificando estos problemas preclínicos se pueden prevenir interminables problemas por ramificación las cuales son exacerbados por el stress del proceso de rehabilitación.

El paciente debe ser rehabilitado, en una posición óptima neuromuscular siempre que sea posible. Si estos pacientes están asintomáticos, de todas maneras existe en ellos una posición oclusal que perpetúa una patología subclínica de los dientes, articulaciones y neuromusculatura.

Si la discrepancia entre RC y MIC es significativa, una terapia con provisionales o terapia reducible con un plano de reposicionamiento deberían ser usadas para testear y cuantificar la respuesta del paciente a esta nueva posición articular. El paciente debería usar el plano de reposicionamiento de 4 a 6 meses.

Después de 4 a 6 meses el paciente debe ser testeado con un electromiógrafo analizar su anormalidad en reposo y en actividad. La función de el test de electromiografía, debería mostrar los máximos niveles electromiográficos para el plano cuando se realiza el test de control.

Fig.81,82,83.

El paciente presentado aquí tiene salud periodontal, pero tiene una dentición mutilada y con muchas restauraciones. Los hallazgos clínicos incluyen una sobremordida profunda, una discrepancia de líneas medias, asimetría facial y una lordosis postural. La evaluación ortopédica demuestra una degeneración artrítica en la espalda y cervical, que impide llevar al paciente a la posición cervical ideal. Datos adicionales intraorales incluyen un desgaste excesivo de los dientes, pérdida de los molares, evidencia de cúspides fracturadas, una curve de Spee deprimida y un desgaste excesivo de los dientes antero inferiores. La inclinación lingual de los centrales maxilares división 2 predispone al paciente a una gran posibilidad de presentar una sintomatología en el futuro.

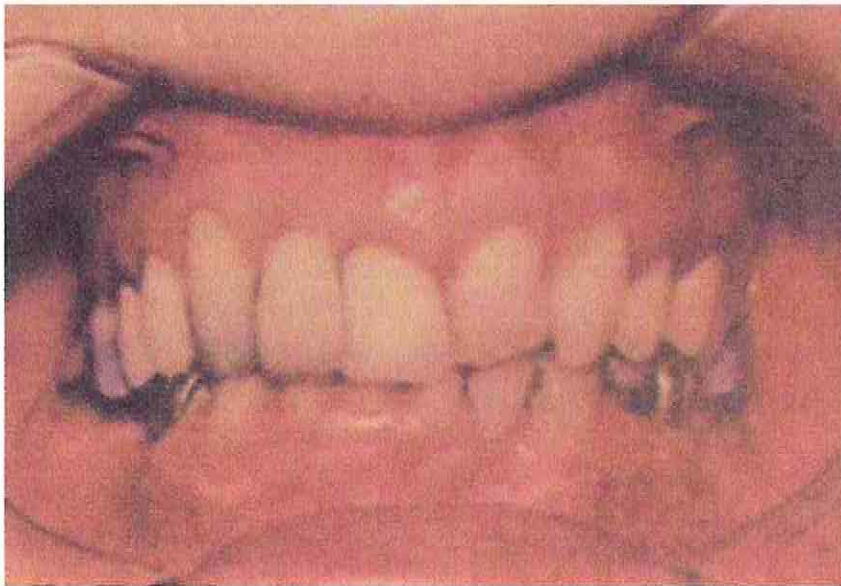
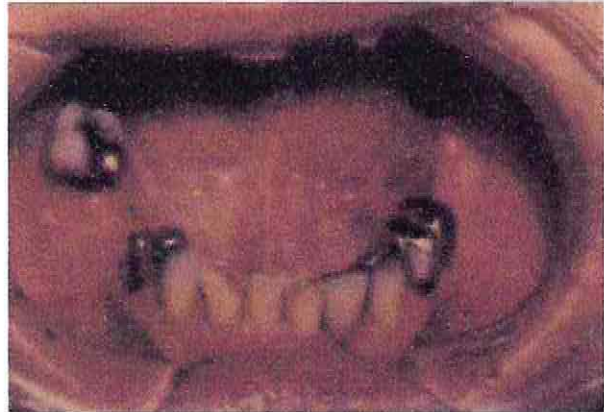
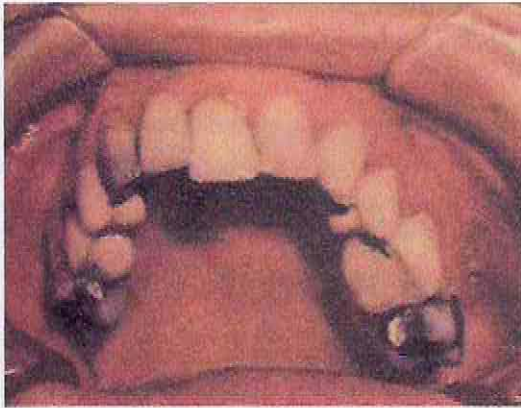Fig. 84

El electromiógrafo en reposo muestra una elevación de los temporales anteriores, y de los músculos maséters significativamente mayor a lo normal.

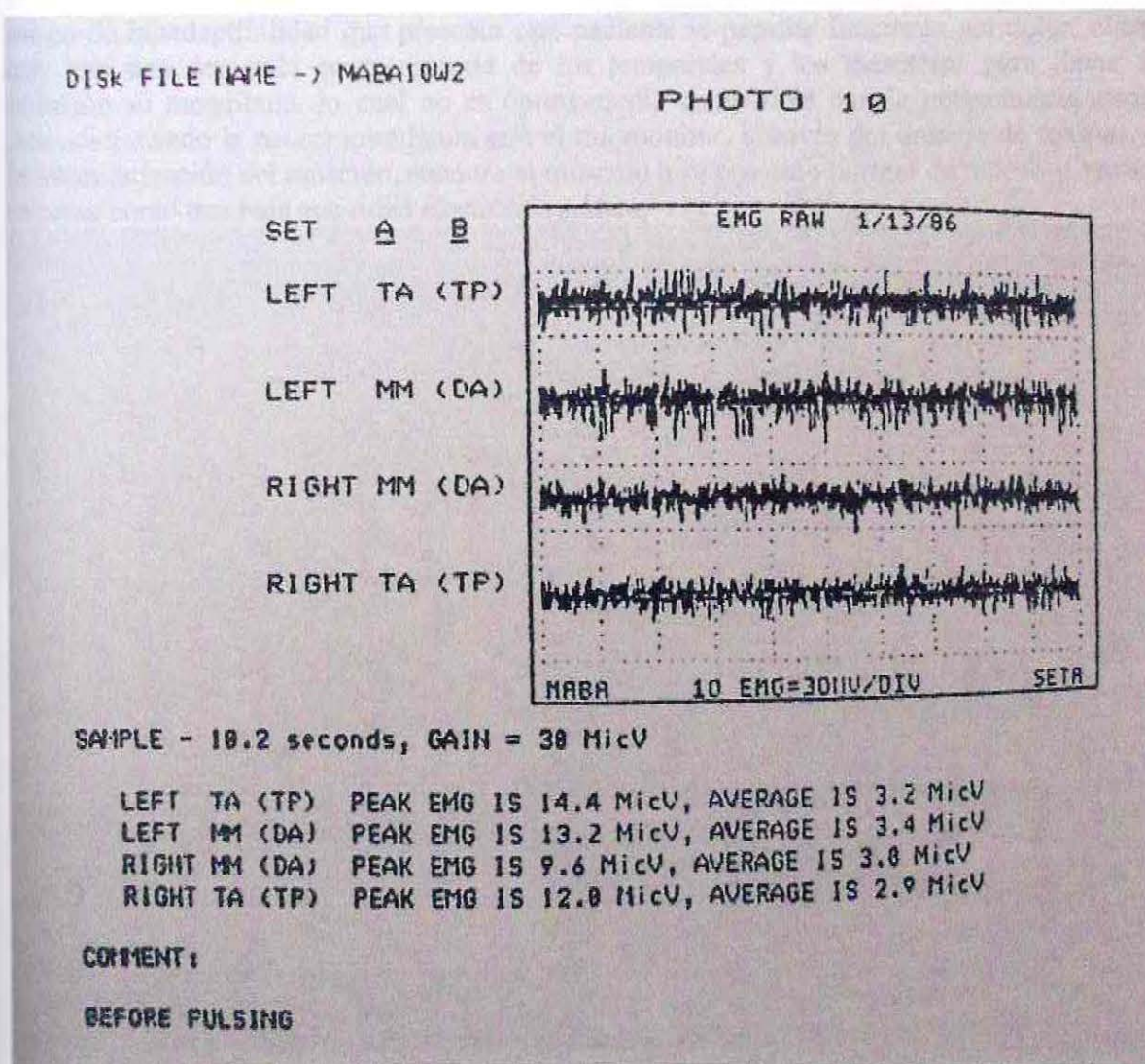


Fig. 85

Después de 30 min. de uso de miomonitor, la actividad en reposo está cercana a los valores normales. Estos hallazgos son consistentes con los pacientes que están asintomáticos, pero muestran múltiples signos intra y extraorales de prepatología. El amplio rango de bioadaptabilidad que presenta este paciente le permite funcionar sin dolor, claro que con una demanda compensatoria de los temporales y los maséteros para llevar a oclusión su mandíbula, lo cual no es óptimamente compatible con la neuromusculatura. Acondicionando la neuromusculatura con el miomonitor, a través del drenaje de toxinas y la vascularización del músculo, restaura el músculo a su posición normal de reposo y eso se expresa como una baja actividad electromiográfica,

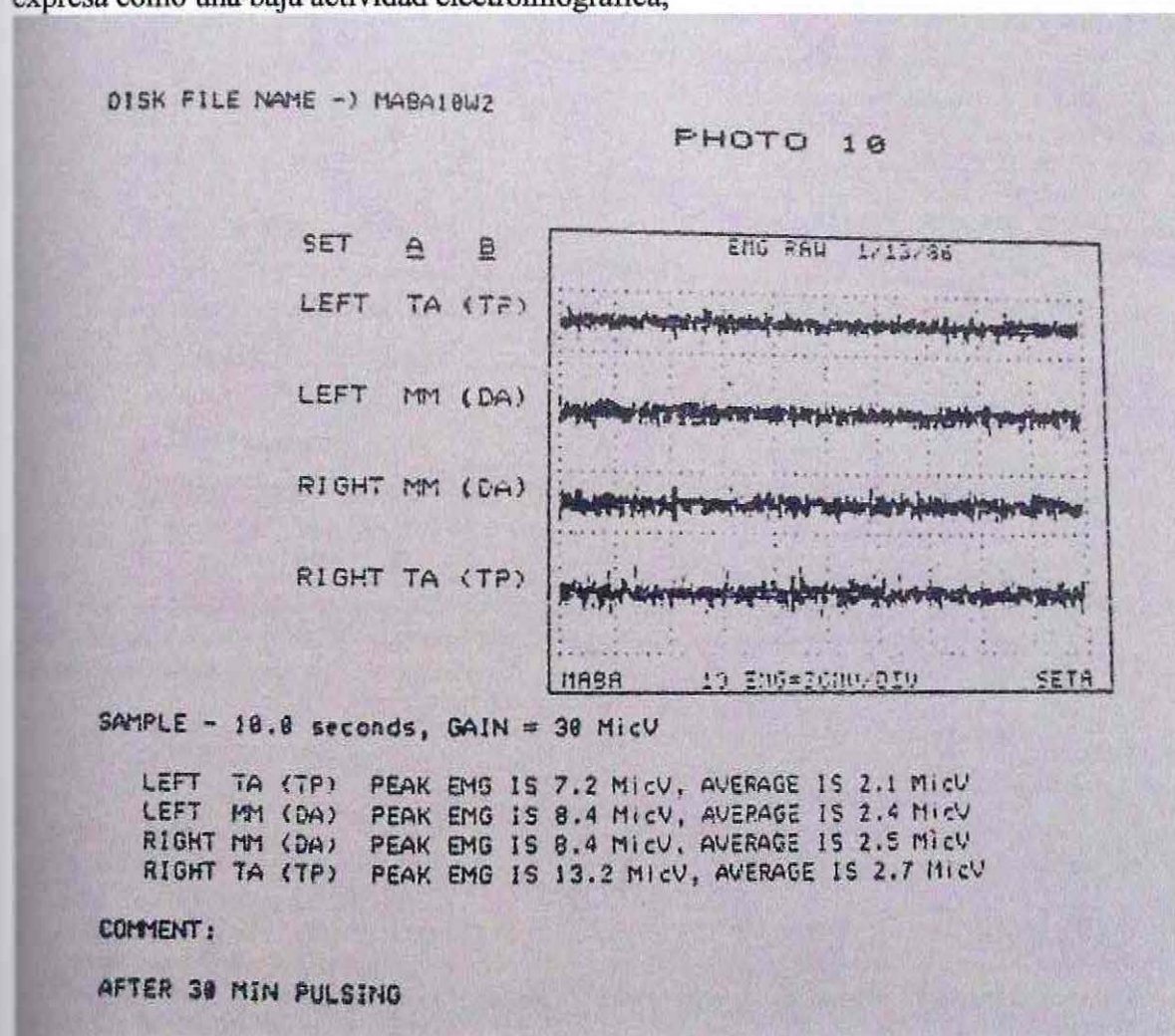


Fig.86

Comparado con el test de control, un análisis de la electromiografía en función se aprecia un marcado aumento de los valores electromiográficos para los temporales anteriores y los maséteros durante el apriete máximo. Esto no permite un reclutamiento de unidades motoras. El test de rollos de algodón confirma la atrofia del temporal anterior y los músculos maséteros.

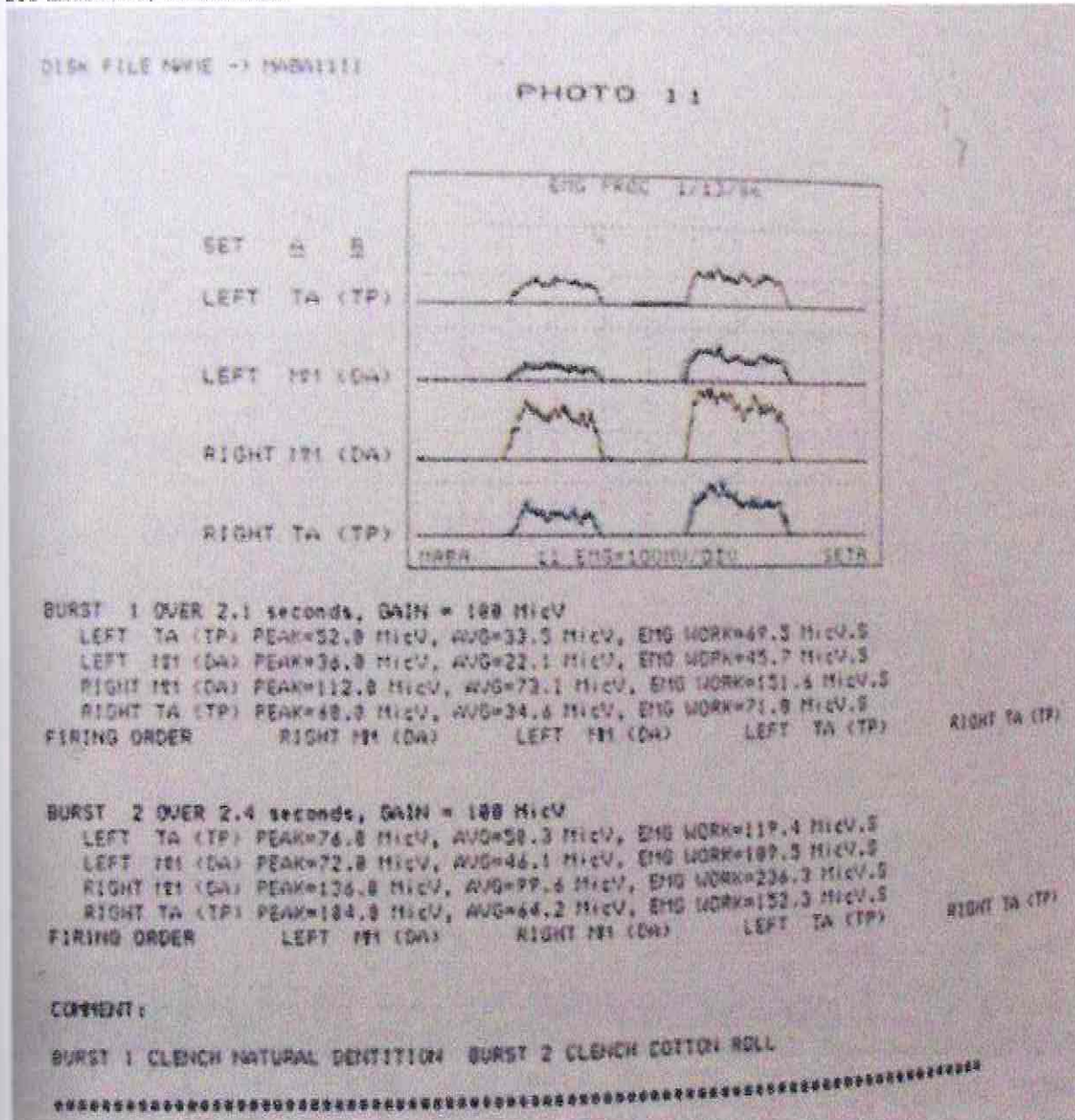


Fig 87

En el desplazamiento y velocidad muestra una articulación no patológica, libre de disquinesia y de bradiquinesia.

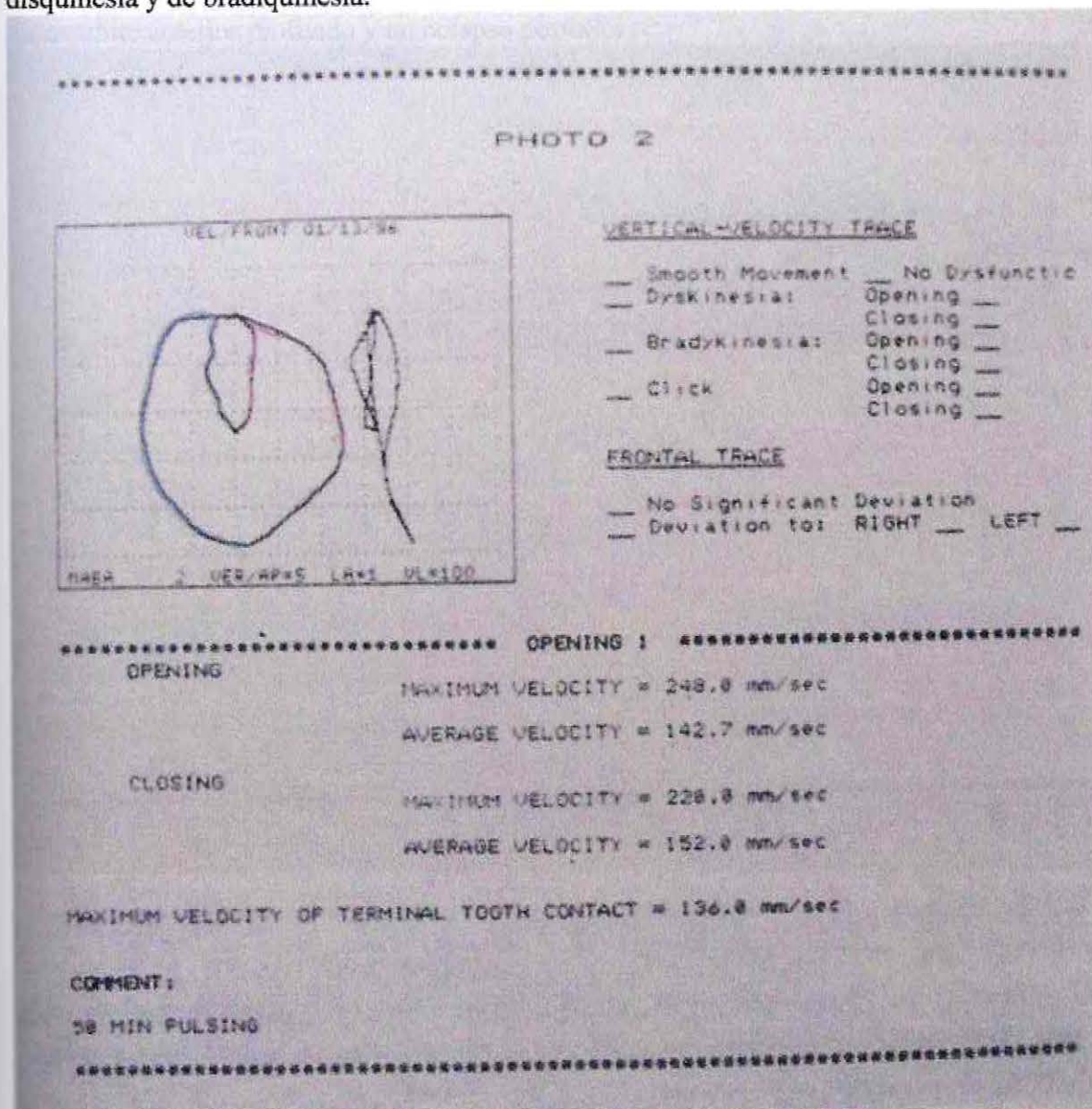


Fig.88:

La posición fisiológica de reposo es 3 a 4 mm. inferior a la posición céntrica habitual. Este espacio interoclusal es considerado consistente con los hallazgos clínicos de un overbite anterior profundo y un colapso posterior

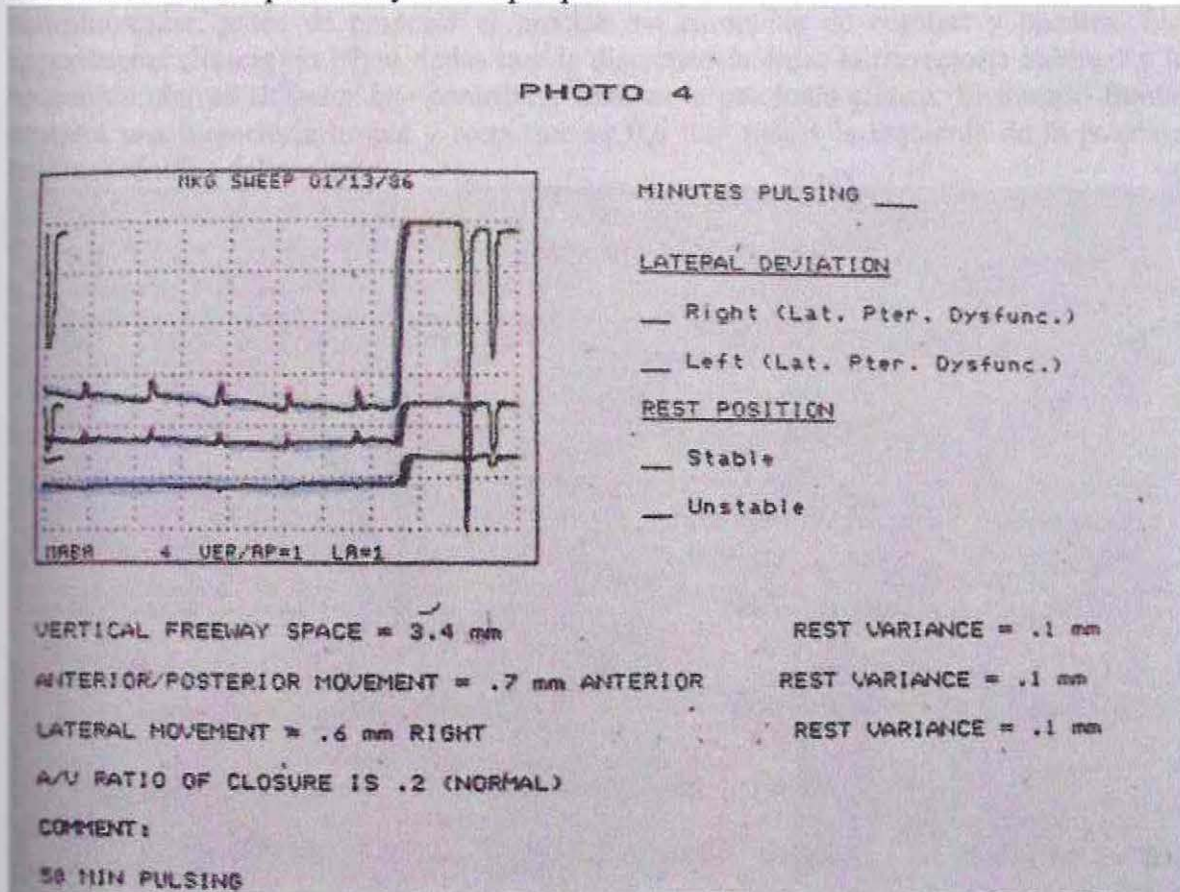
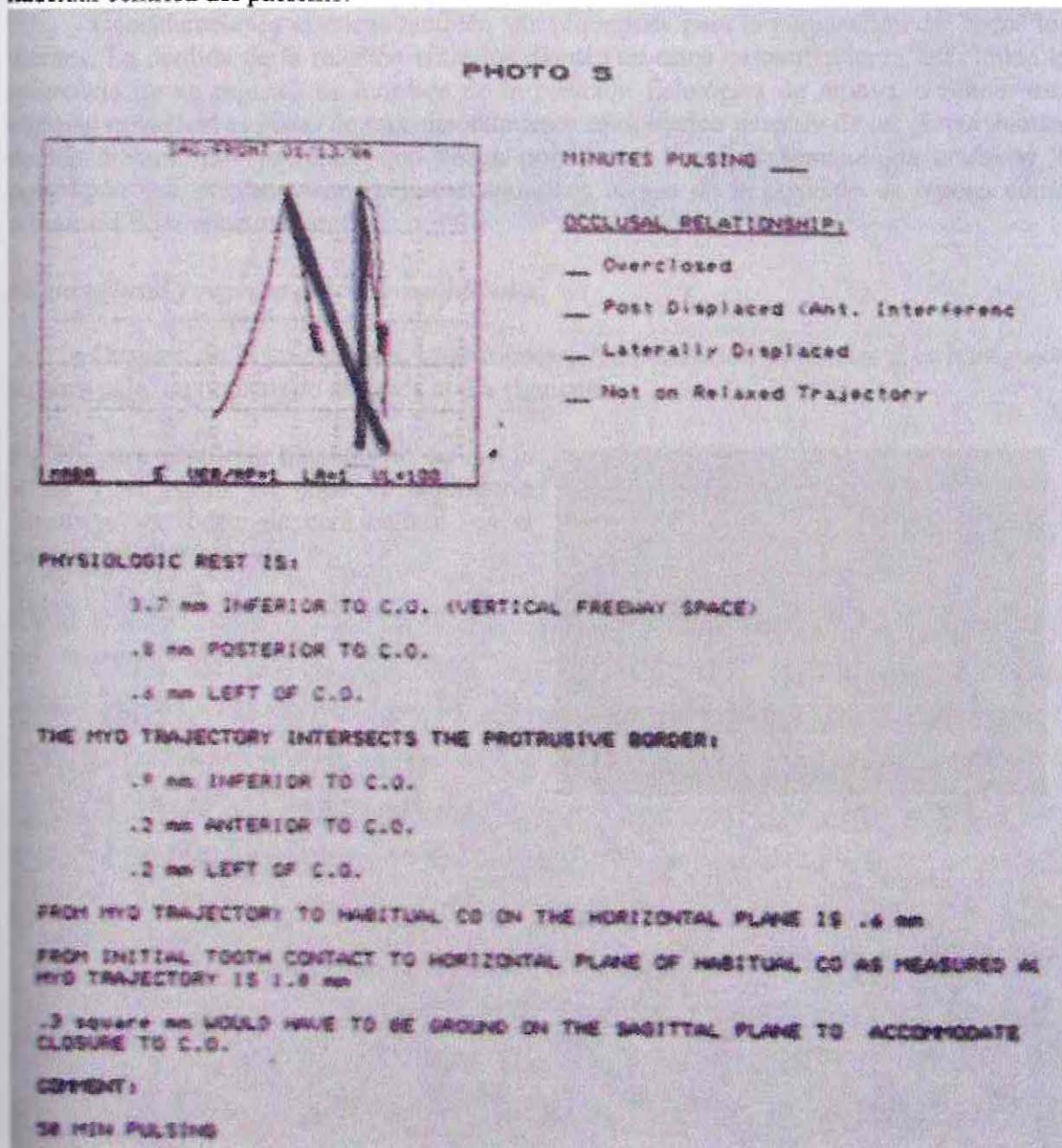


Fig. 89

El CMS sagital frontal muestra una trayectoria neuromuscular que es 1 mm. anterior a la oclusión habitual cuando se proyecta la OC al plano horizontal de oclusión. Estos datos fueron también consistentes con los hallazgos clínicos de gran atrición y un bajo tamaño de los antero inferiores. Estos hallazgos, de una discrepancia entre la habitual y la trayectoria neuromuscular, nos indican el uso y la construcción de un plano de reposicionamiento neuromuscular, antes de empezar el proceso no reversible de coronas y puentes. Las experiencias clínicas no dejan dudas que la discrepancia entre la trayectoria habitual y la neuromuscular es el factor que contribuye más en la patología clínica. El trazado frontal muestra una trayectoria limpia y recta que va 0,6 mm más a la izquierda de la posición habitual céntrica del paciente.



Terapia provisional:

Se fabrica un plano de reposicionamiento provisional. Al monitorear al paciente usando el plano por 6 semanas la función electromiográfica con el plano se aproximó a la de control. El lado derecho mostró valores mucho mas altos funcionales con el plano, lo cual nos llevó a valores consistentes con el test de control inicial. En las guías de función oclusal, testeadas con el plano de reposicionamiento, se ven valores electromiográficos aproximadamente similares al test de bypass propioceptivo. Si la función electromiográfica con plano de reposicionamiento muestra asimetría bilateral consistente con el control es aceptable a proceder con la restauración definitiva.

Consideraciones estéticas también son requeridas para la preparación de todos los dientes. La pérdida de la relación entre los dientes en estos casos requieren del clínico la referencia de un registro de mordida de la posición fisiológica de reposo, o buscar una alternativa usando el plano de reposicionamiento miocéntrico después de las preparaciones de los dientes. Los pacientes que tienen poco o no tienen sintomatología antes de la reposición con el plano, son mejores candidatos el uso de la posición de reposo como referencia de la restauración fija.

Plano oclusal y registro máximo-mandibular.

Después de la preparación, impresiones y temporización del paciente es reasignada su hora para un registro de mordida al día siguiente.

Fig 90, para establecer paralelismo oclusal la altura y el plano en boca el laboratorio construye un rodete de cera oclusal, en el modelo maxilar inferior.

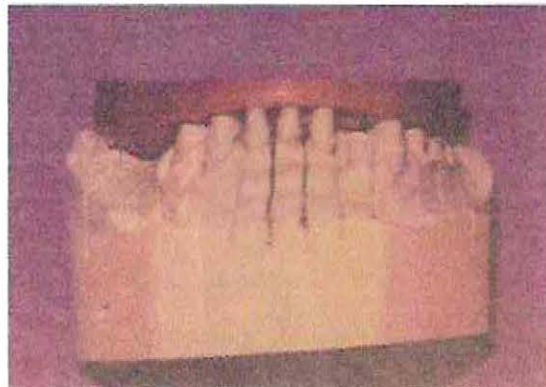


Fig. 91- cuando todos los dientes están preparados en laboratorio se puede usar una pequeña placa de mordida de acrílico como base para el registro final con el mioprint.

Precaución: para prevenir un engrosamiento del espacio libre, la mordida de acrílico debe ser muy delgada a la altura del segundo molar.

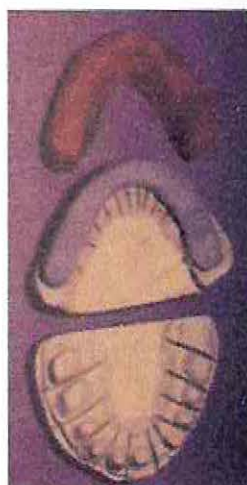

Fig. 92.- usando la paralelobar y el arco, la cera es paralelizada con el plano interpupilar y horizontalmente con el plano de Frankfurt. La altura del plano oclusal anterior es establecida a nivel del labio inferior relajado, entonces el paciente es pulsado con el miomonitor hasta que se logren los niveles electromiográficos de reposo. Puede darse frecuentemente una elevación de la actividad de reposo, por

el estrés del día anterior, las preparaciones y provisionales. Un mínimo de 45 min. de miopulso es recomendado antes de los procedimientos de registro de mordida. Después de confirmar la actividad electromiográfica de reposo, se remueve el preamplificador de electromiografía, se coloca el magneto sobre los dientes anteriores y se alinea con el sensor del kinesiógrafo.

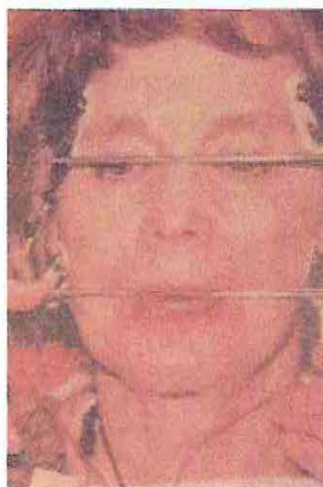
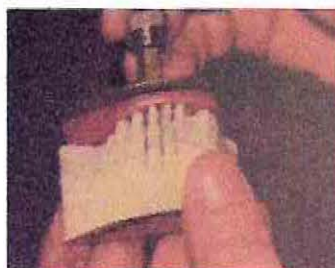
Fig 93-94.- muy cuidadosamente se coloca al paciente, se toman múltiples pulsos y se ven a través de la pantalla mientras se pulsa al paciente en una amplitud suficiente para que la mandíbula se levante aproximadamente ¼ de mm. a partir de la línea de reposo. La línea de reposo debe ser repetitiva, se debe mantener con pulsos rápidos indicativos de relajación. Cuando este criterio se consigue se toma un único barrido tricanal y se guarda la vista sagital y frontal del barrido.

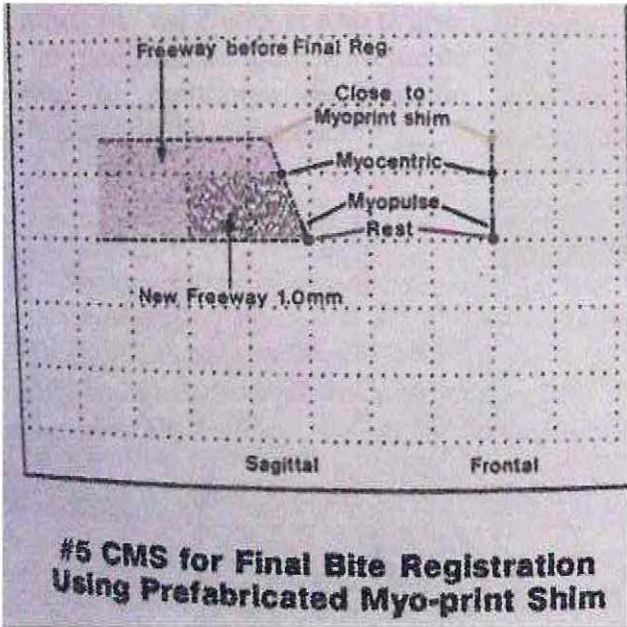
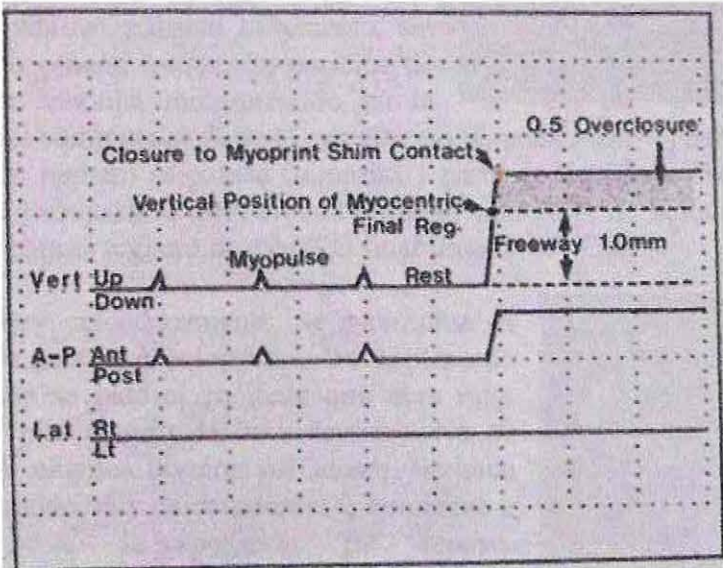
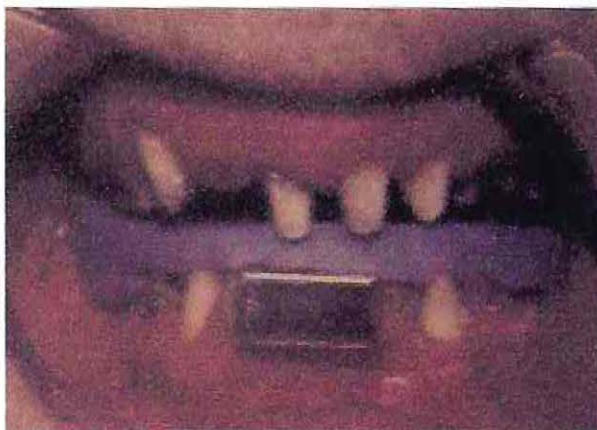

Fig.95, se coloca en boca el plano de mordida de acrílico del laboratorio para asegurar que no viole el espacio libre. Si los clínicos determina que la posición miocéntrica debe ser 1mm sobre la posición fisiológica de reposo, el registro de mordida debería contactar 1,5 a 2mm sobre la posición de reposo. Esta forma de colocarlo permite un espacio al registro de mordida para ser pulsado libremente, sin contactar o generar torque. La posición de reposo se continua monitoreando en la



pantalla del computador durante este tiempo para asegurar reproducibilidad. Una mezcla de material de registro se coloca (mioprint 1 parte de liquido a 21/2 partes de polvo, con un tiempo de trabajo de 2 min) en una jeringa (monojet) . Se colocan los cursores frontales y sagitales, para el registro de mordida final usando #5 CMS.

Fig.96, muy cuidadosamente, se monitorea la postura, se inyecta el mioprint sobre la placa de acrílico (no se pide al paciente que abra muy amplio o más amplio de lo necesario). No se debe tocar ninguna porción del sensor. Se hace que el paciente muy cuidadosamente comience a cerrar, hasta la posición de reposo. Frecuentemente la introducción del material de registro puede causar que el paciente protruya la mandíbula, al momento del cierre, si esto ocurre, la instrucción al paciente es que suavemente retruya, mientras se monitorea su posición mandibular en la pantalla del computador.

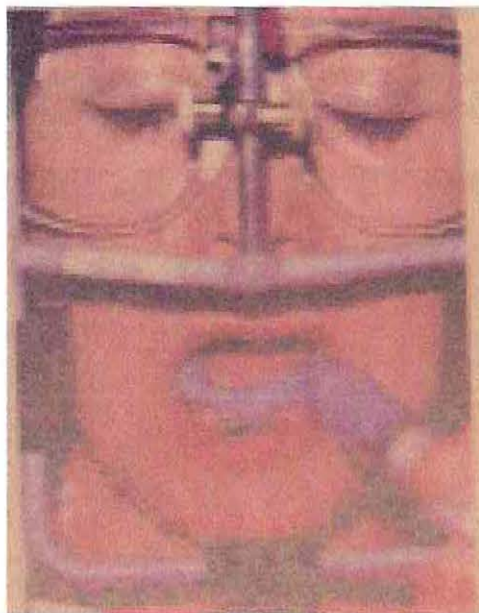
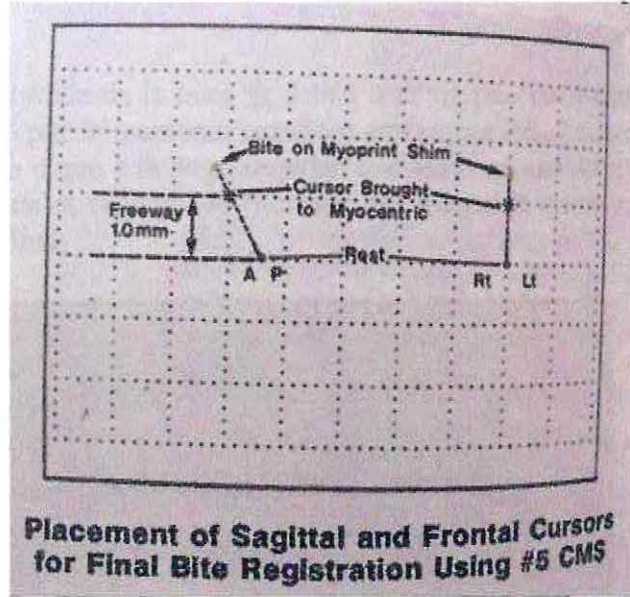


Fig. 97.- cuando el cierre alcanza la posición de reposo se instruye al paciente a realizar movimientos de derecha a izquierda y de delante hacia atrás, de manera que el cursor marque las trayectorias neuromusculares. Aumente la amplitud del miomonitor aproximadamente el umbral más un 50% hasta que el cursor alcance la posición vertical deseada a lo largo de la trayectoria frontal y sagital. La posición miocéntrica es normalmente establecida entre 1 a 2 mm. superior a la posición fisiológica de reposo. Tan pronto como el cursor ha llegado a la altura ideal, reduzca la amplitud del miomonitor, para mantener la posición miocéntrica.

Se debe tener especial cuidado de informar al paciente, que no cierre nada más y que se quede manteniendo la cabeza en una posición postural, por aproximadamente 3 minutos,



Placement of Sagittal and Frontal Cursors for Final Bite Registration Using #5 CMS

Fig. 98.- Continúe el monitoreo del paciente cuidadosamente, hasta que se remueva el registro de mordida,

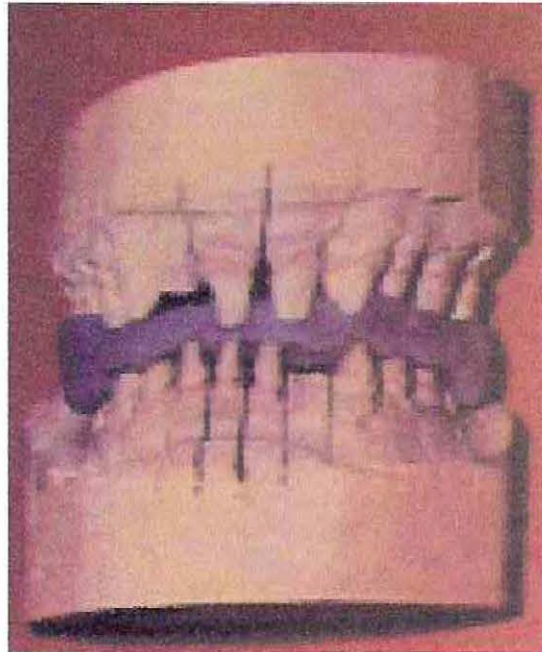
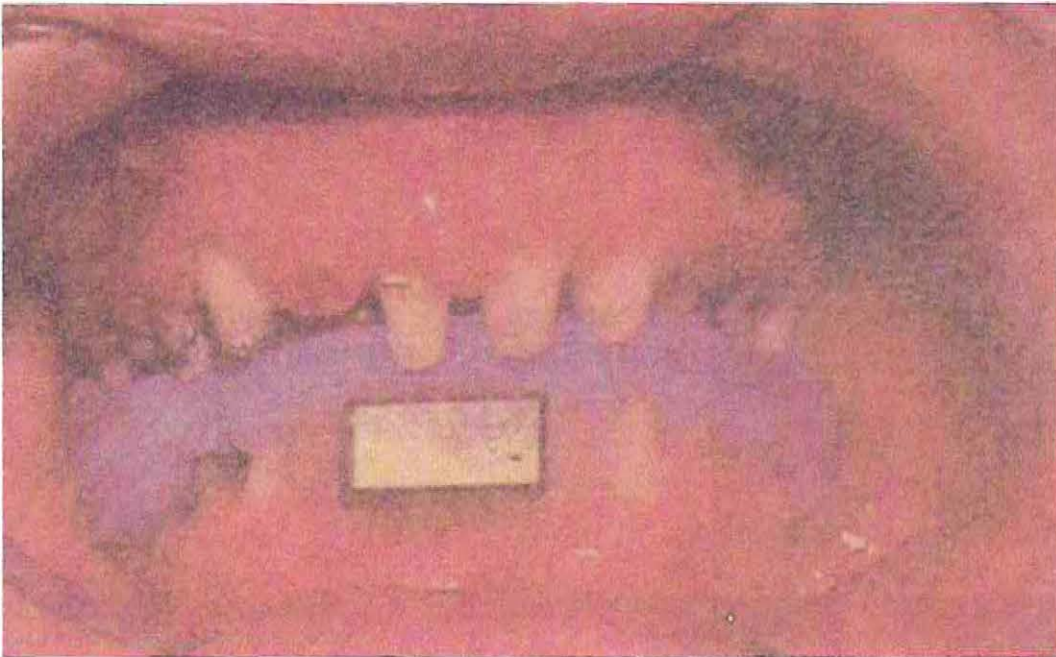


Fig99.-después de extraer el registro de mordida de la boca se deben usar tijeras, para que eliminen toda la extensión del mioprint que pueda mantener cazado o entrapar los dientes preparados con respecto al modelo maestro o que a la larga impidan que estos se coloquen en una buena posición. Gentilmente oriente el registro de mordida del mioprint entre el modelo superior y inferior para su curado final.



Procedimientos de laboratorio.

Fig. 100.- El arco plástico es posicionado en el registro de mordida de cera que previamente se ha paralelizado en la boca.



Fig. 101.- orientar la línea media, y las marcas de los primeros molares en el arco con respecto al registro en cera,

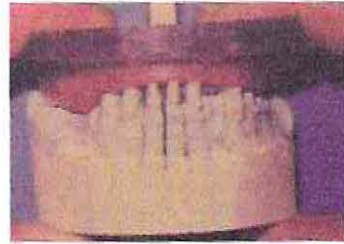


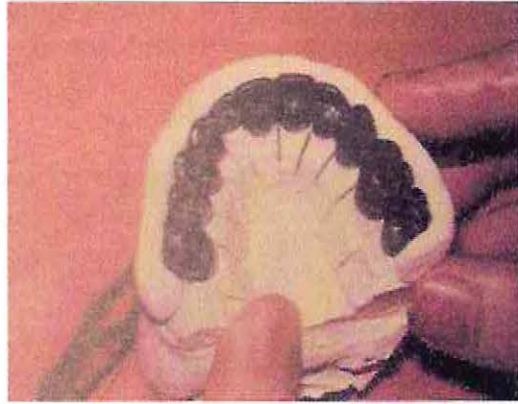Fig. 102-103.- sigue el proceso, de montaje en el laboratorio,



Fig. 104- Se genera un encerado completo, del plano oclusal,
Fig.



Fig. 115-106.- una matriz (optosil) fue hecha para preservar la morfología bucal, del registro de mordida. Un grosor uniforme de porcelana es esencial para mantener la fuerza del material y para minimizar una fractura potencial. El grosor óptimo es de 1 a 1,2 mm. Menos de 1mm compromete la estética, y más de 1,5 de grosor la porcelana aumente altamente su riesgo de ruptura.



Los modelos y los procedimientos de porcelana, completados siguiendo el plano, y la altura oclusal que han sido programadas, con el encerado que se hizo sobre los modelos. Se da conseción a los deseos estéticos dictados por el paciente, con respecto al uso de porcelana completa en la zona de los premolares inferiores. De todas maneras, todo esfuerzo debe ser hecho para obtener un tope miocéntrico metal contra metal en el área del primer y segundo molar,

Fig 117-118.- en este caso es necesario usar porcelana en el premolar izquierdo en las 2 cúspides por estética. La cara oclusal fue tallada para obtener, los criterios de oclusión fisiológica:

- a.- Contacto cúspide a fosa, que transformen las cargas oclusales en cargas axiales.
 - b.- libertad de llegada a una posición miocéntrica más compatible con la articulación, la neuromusculatura y los dientes .
- Note la cantidad de espacio entre las cúspides no funcionales maxilares bucales o labiales y las cúspides funcionales.

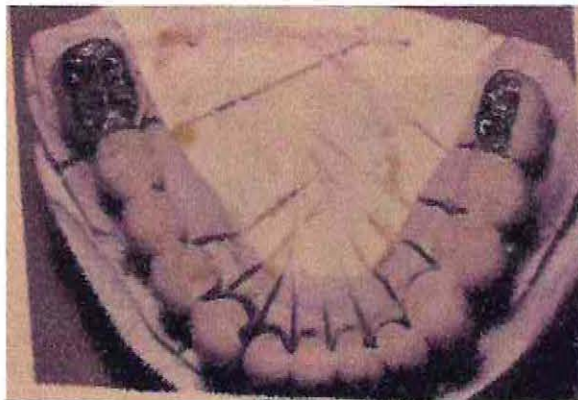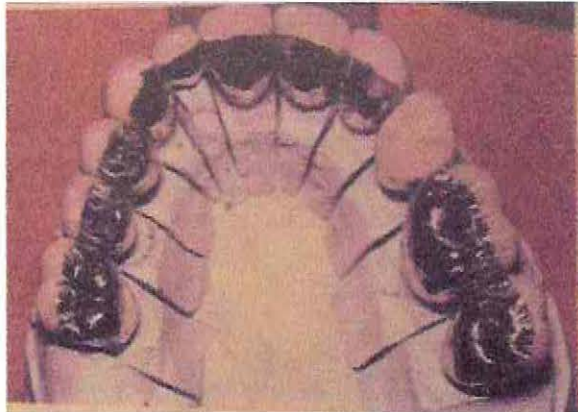


Fig. 119 y 120.- un adecuado espacio bucal o labial permite al paciente la función y el desarrollo normal de la movilidad, sin producir efectos deflexivos propioceptivos en la mandíbula.

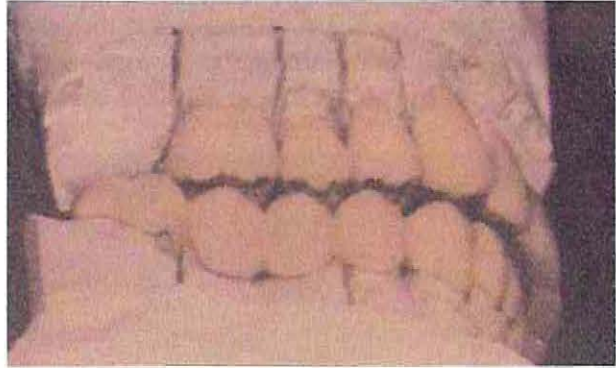
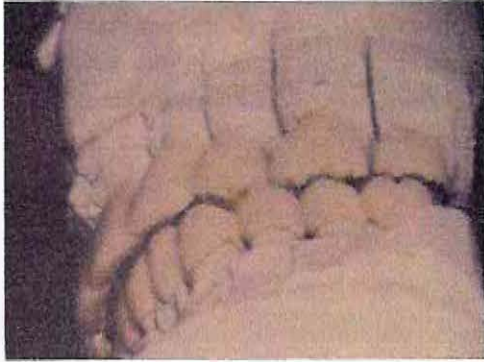

Fig. 121, 122 y 123.- caso finalizado, note el detrimento del overbite anterior y la restauración de los planos oclusales posteriores. Al referirse al detrimento, se refiere a la disminución que se produjo con respecto a la mordida que traía el paciente anteriormente.

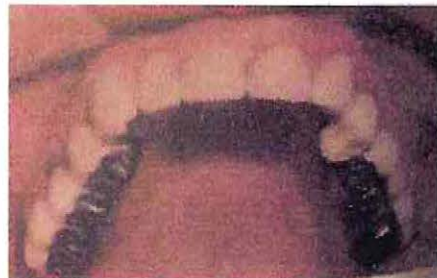
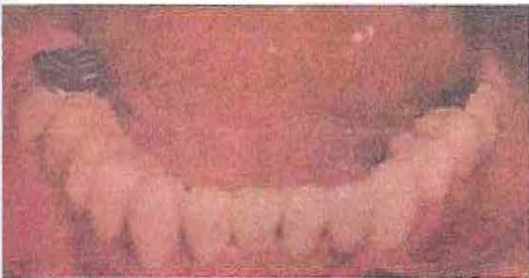
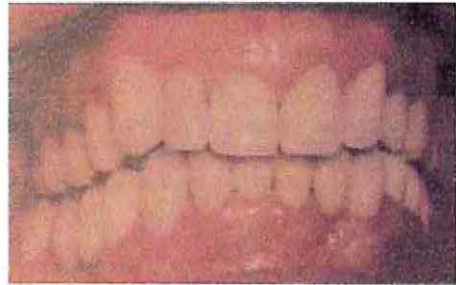Fig. 124.- el espacio libre después de la reconstrucción es de 1,4mm. Esta cantidad se ve contrastada enormemente con los 3,4mm que existían antes de la reconstrucción, o sea un total de 1mm por arco fue ganado en espacio (medida en los puntos incisales)

La desviación a la derecha en el canal lateral del electromiógrafo fue consistente con las marcas originales encontradas, lo cual indica que la desviación es anatómica debido a la persistencia durante la etapa de testeo. La reducción de 0,6 a 0,2, era esperado que ocurriera cuando se redujo el espacio libre. Existe aproximadamente 0,2mm de desviación de la mandíbula a la derecha por cada 1mm de cierre desde la posición de reposo.

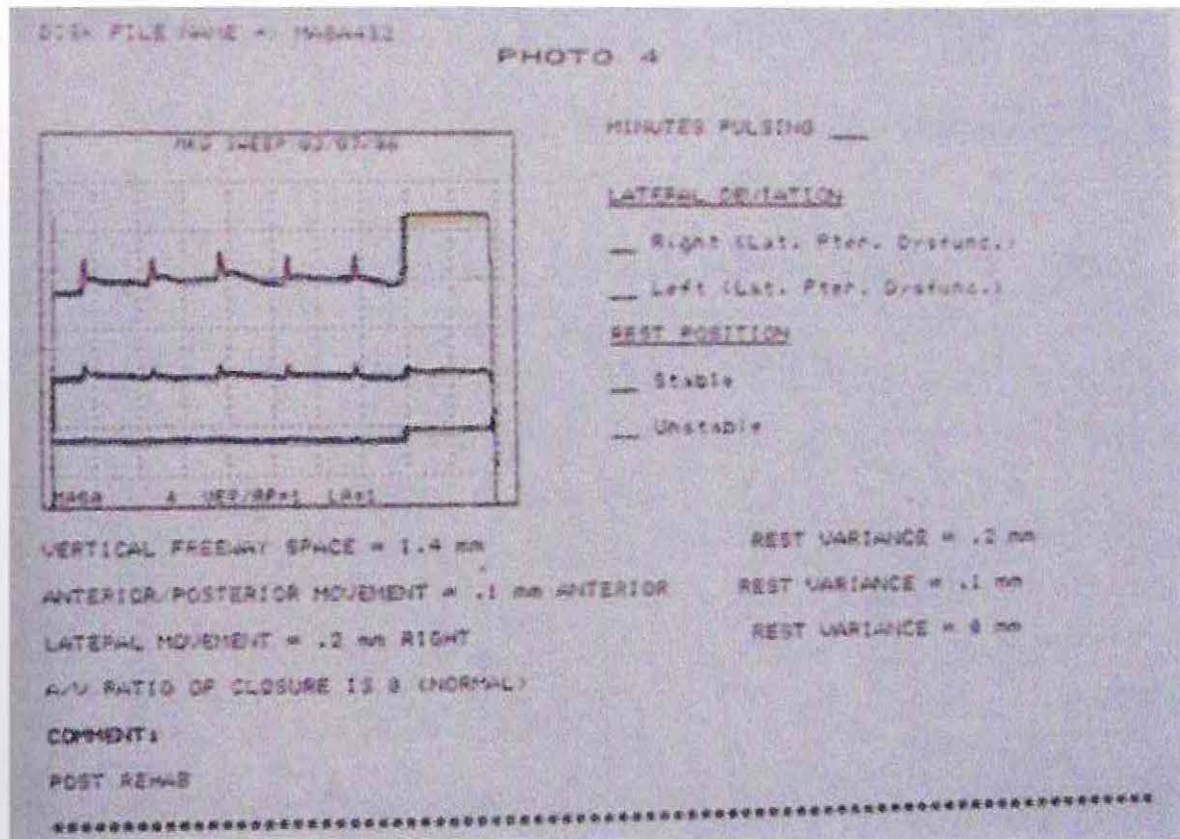


Fig. 125.- La vista sagital frontal verifica la coincidencia, del cierre habitual y el neuromuscular.

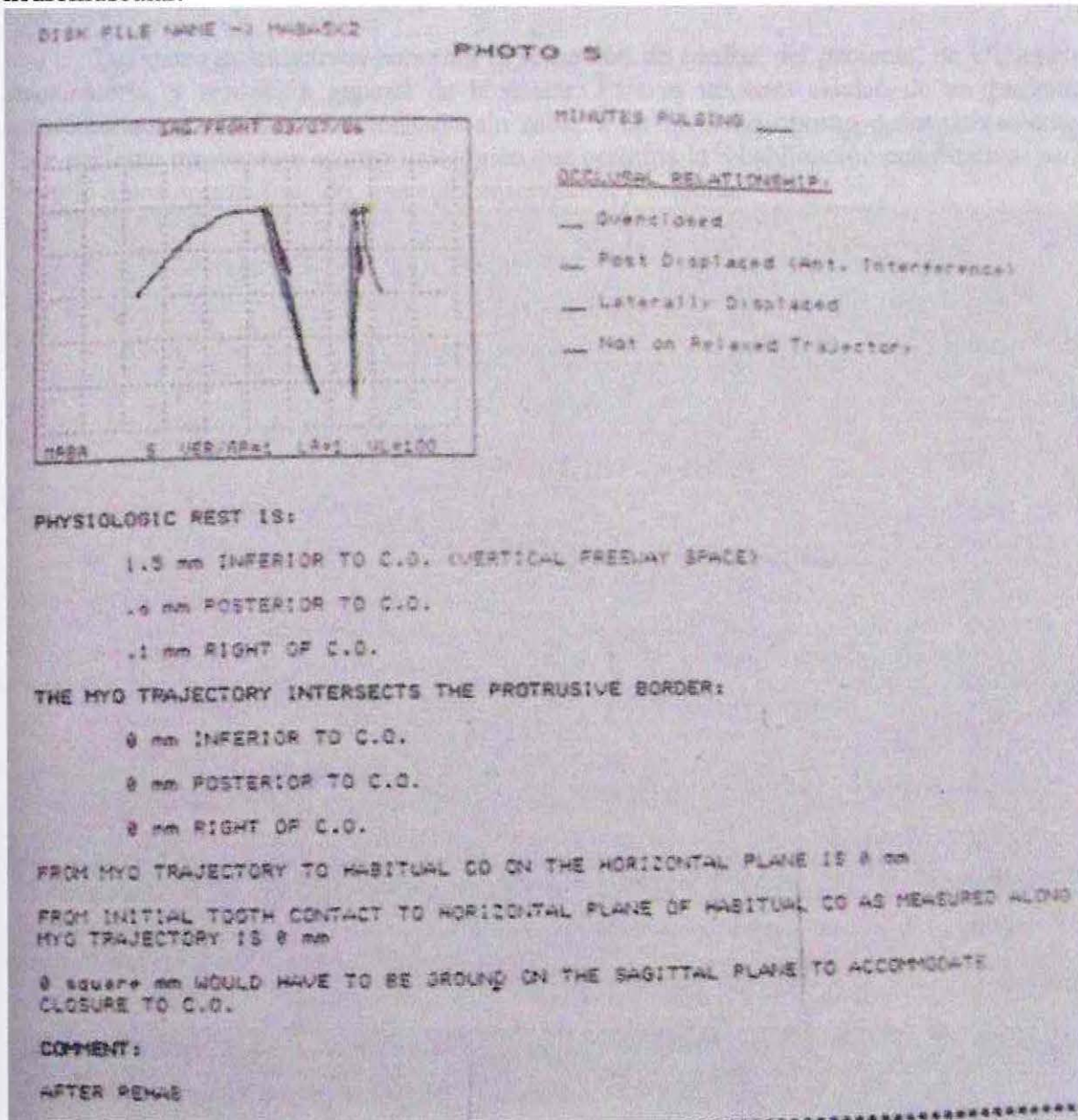
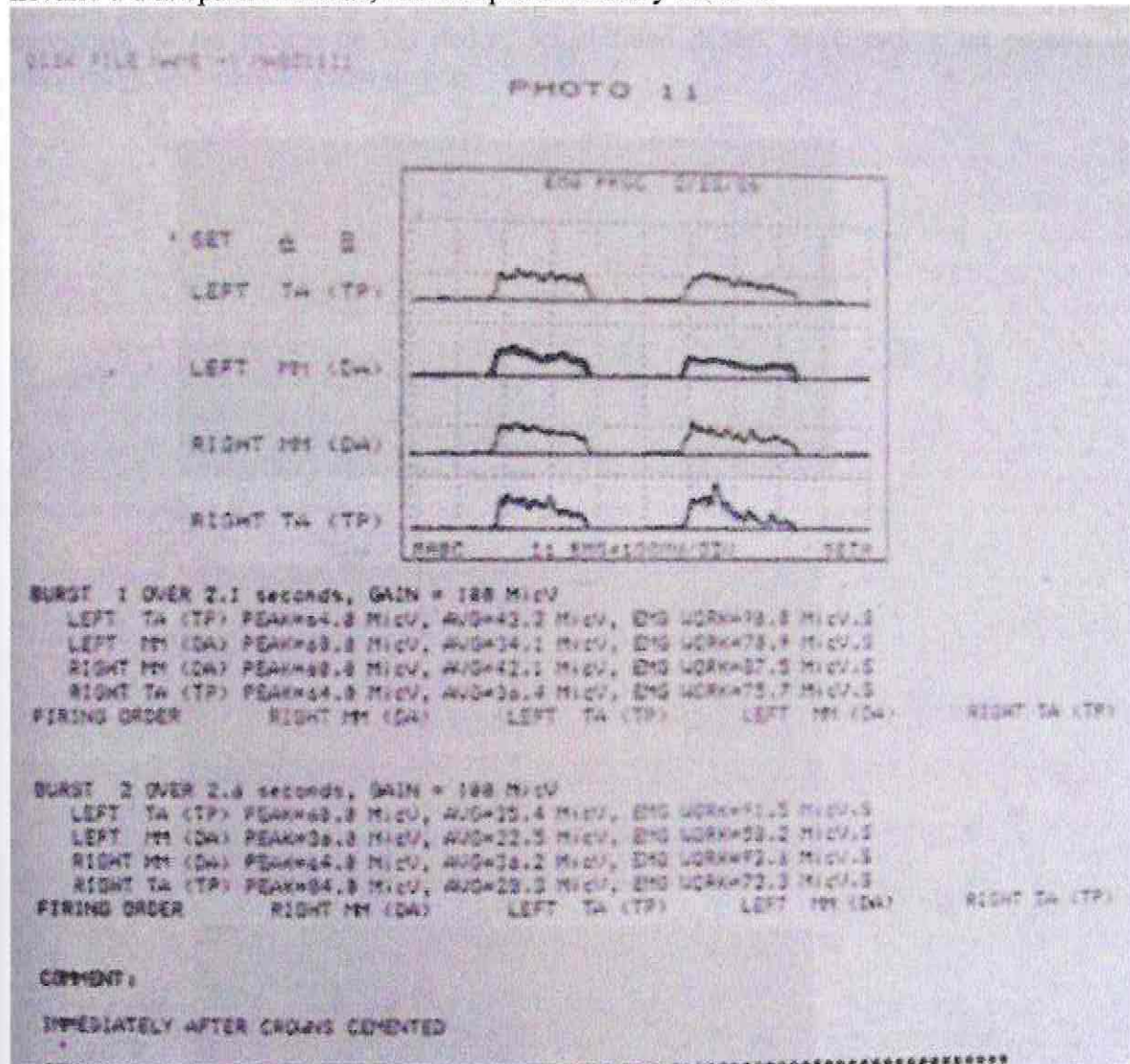


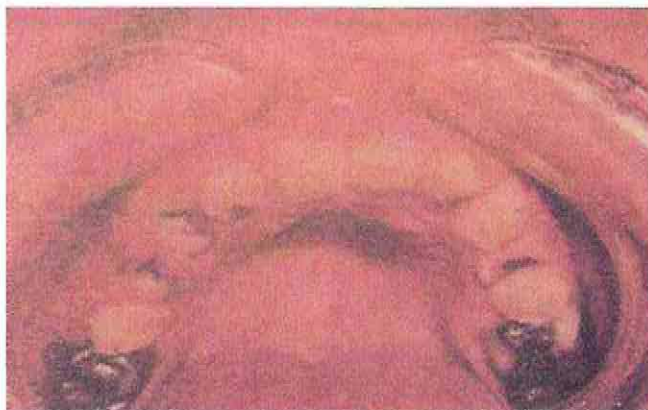
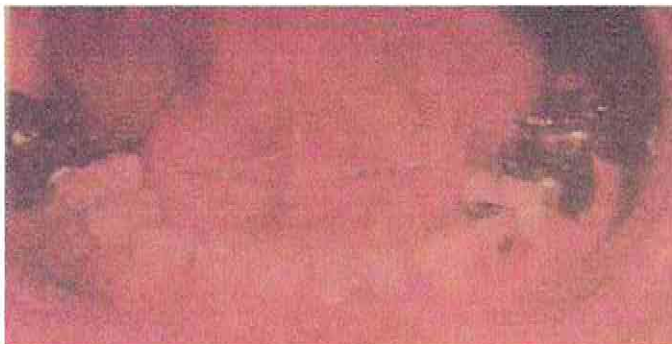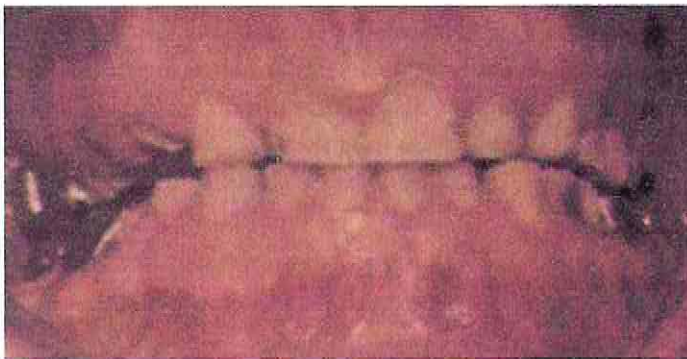
Fig. 126.- el registro electromiográfico muestra una máxima, fuerza de mordida aproximándose a los valores de control.

Los datos cuantitativos soportan la sensación de confort del paciente, de eficiencia masticatoria, y sensación general de bienestar. Este es un caso clásico de un paciente asintomático, que estaba funcionando sin saber a un nivel no optimo cuantitativamente. Este paciente presenta un estatus fisiológico que permitía la rehabilitación cuantitativa, para llevarlo a una optima función, una autopreservación y estética.



Introducción:

Fig.127-128-129-130-131-132.- las fuerzas autodestructivas generadas por la neuromusculatura en un paciente de 26 años se aprecian en la fotografía. El paciente tiene historia de jaquecas, dolor y ruidos en la articulación, congestión auditiva, vértigo, parestesia de las puntas de los dedos, sensibilidad dental, bruxismo, y un estadio de insomnio y nerviosismo generalizado.



El paciente fue referido, para tratamiento definitivo. Un tratamiento provisional exitoso, con un plano de reposicionamiento en la posición miocéntrica, fue completado por el doctor que lo derivó, manteniéndose el paciente asintomático por 6 meses,

Fig. 133. -se aprecia un hallazgo consistente con disfunción cráneomandibular: la presencia de un hueso alveolar firme de soporte, y en general el hueso fuerte típico de los bruxómanos y de los pacientes con disfunción. En casos de bruxismo severo, tanto el hueso alveolar como la estructura dentaria perdida busca una trayectoria neuromuscular para poder guiar a la mandíbula. No es inusual en casos de bruxismo severo encontrar signos clínicos adicionales, como estructura dentaria perdida, que permitan a la mandíbula encontrar una posición neuromuscular que coincida con la trayectoria habitual. Si el paciente no tiene una buena resistencia periodontal el hueso se pierde y los dientes van a migrar en respuesta a las fuerzas destructivas oclusales. Durante el proceso de desgaste de los dientes, la capacidad acomodativa de la articulación temporomandibular y la neuromusculatura es excedida. Esta capacidad excedida resulta en los síntomas clásicos de TMJ: dolores tóporomandibulares y musculares,

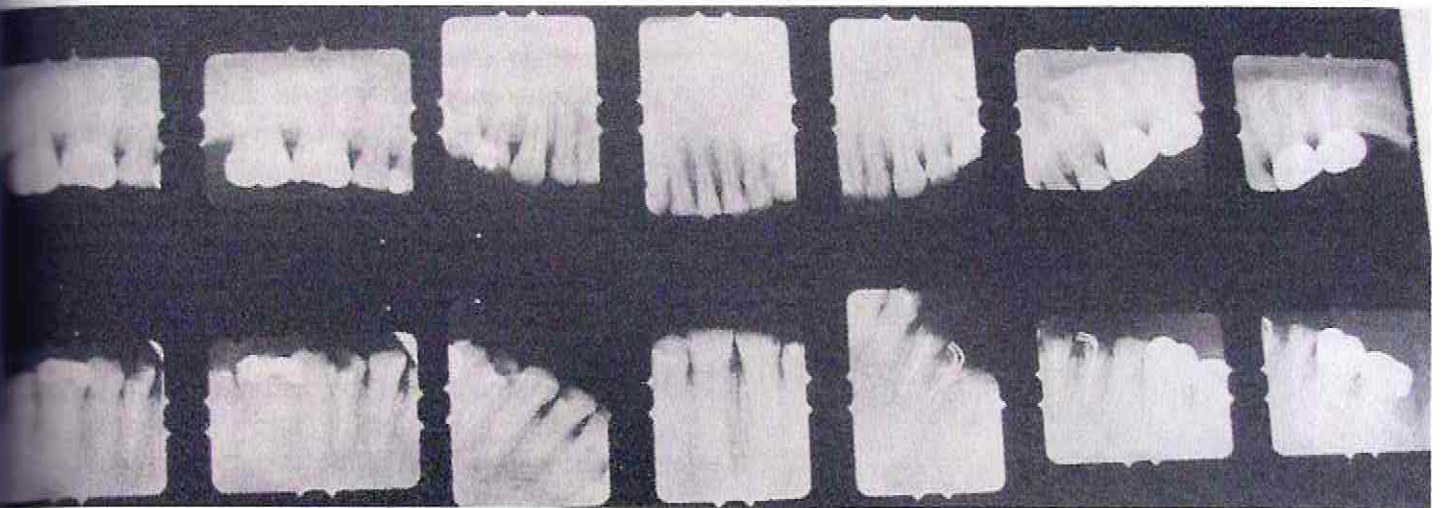


Fig. 134: El tracking de la relajación muestra un espacio libre acomodativo de 3mm. Estudios clínicos de varios cientos de pacientes confirman, la necesidad fisiológica de colocar la mandíbula entre 1 a 3 mm. del contacto oclusal, independiente de la posición de reposo fisiológico o donde el paciente está verdaderamente relajado. Este hallazgo es consistente con los requerimientos fisiológicos de colocar el cuerpo apartado del sitio de acción funcional.

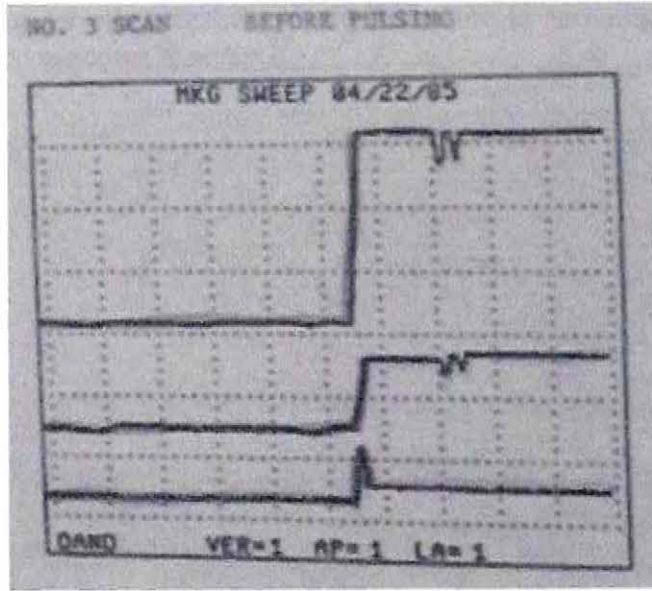


Fig. 135- la eficacia del plano de reposicionamiento provisional es evidente en el monitoreo electromiográfico prepulso que fue tomado. La evidencia residual del bruxismo fuerte que tenía este paciente se ve en los niveles de reposo de los maséteros, comparados de los niveles de reposo de los temporales. El desgaste severo que permite acercar la mandíbula a la trayectoria neuromuscular sin interferencias laterales de cúspides inclinadas resulta en una típica disminución de la actividad electromiográfica de los temporales anteriores, esta disminución de la actividad electromiográfica se especula que se produce por que los temporales deberían acomodar la mandíbula, en el cierre habitual cuando las cúspides intactas son evitadas.

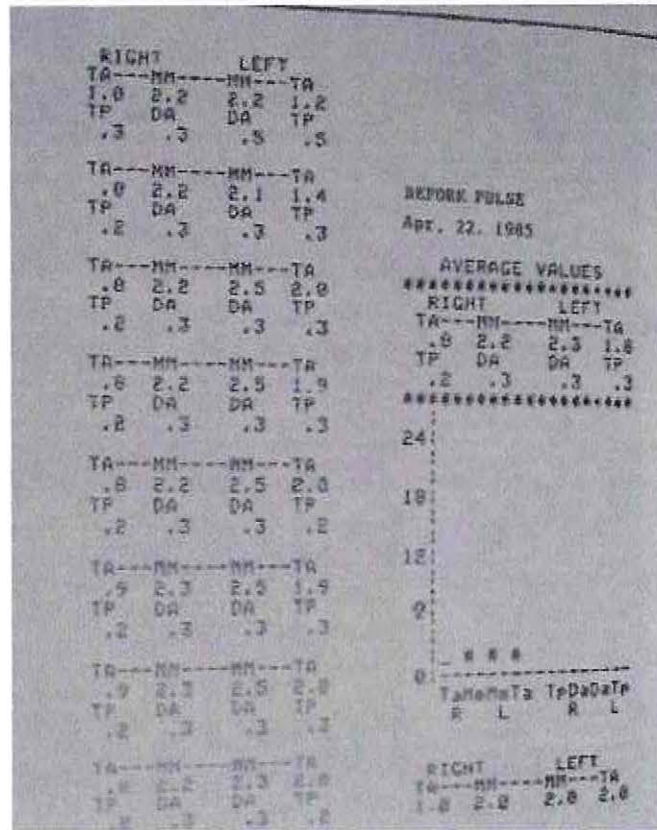
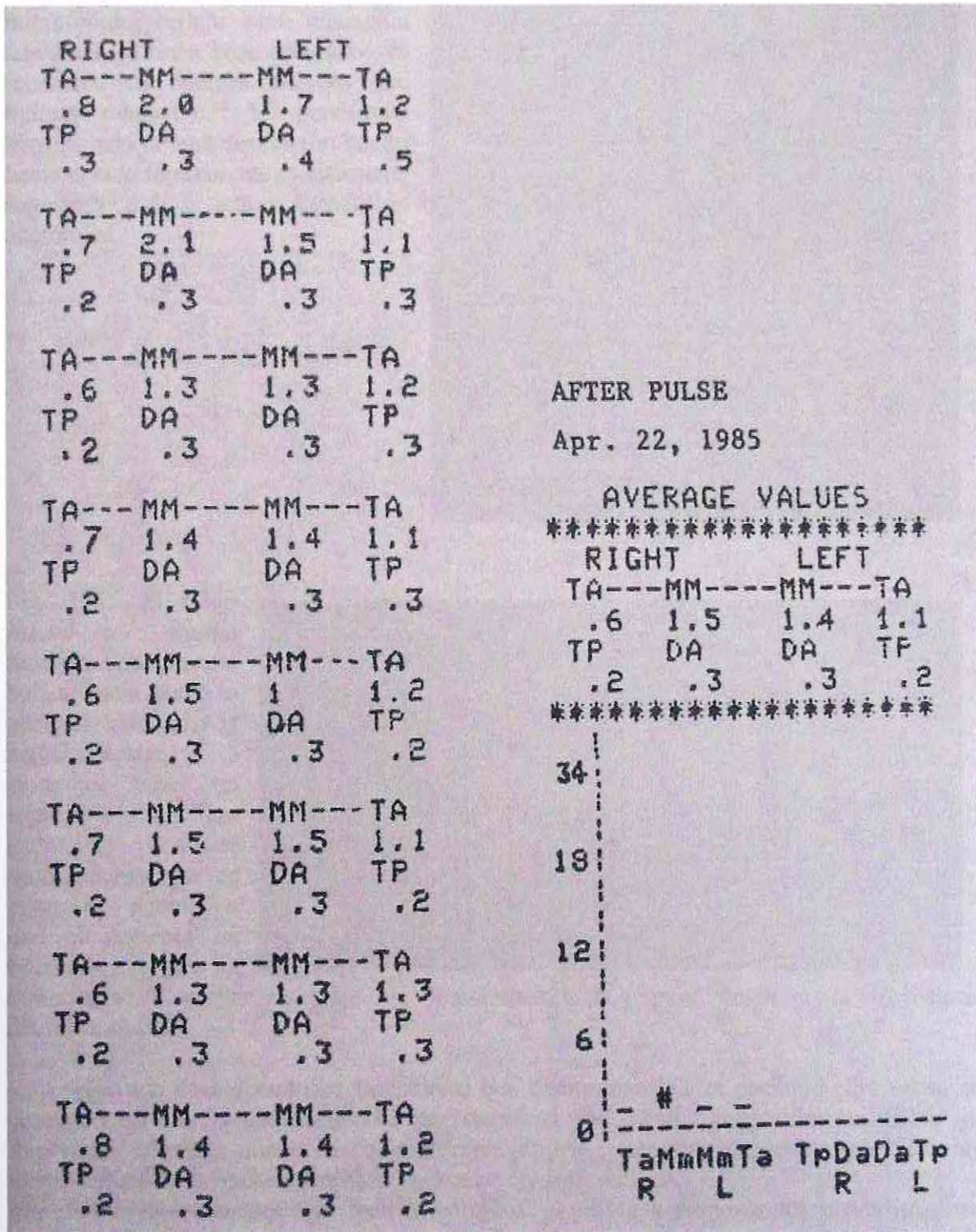


Fig. 136.- la terapia con miomonitor por 60 min., disminuye efectivamente la actividad postural de los temporales anteriores y los músculos maséteros.



AFTER PULSE
Apr. 22, 1985

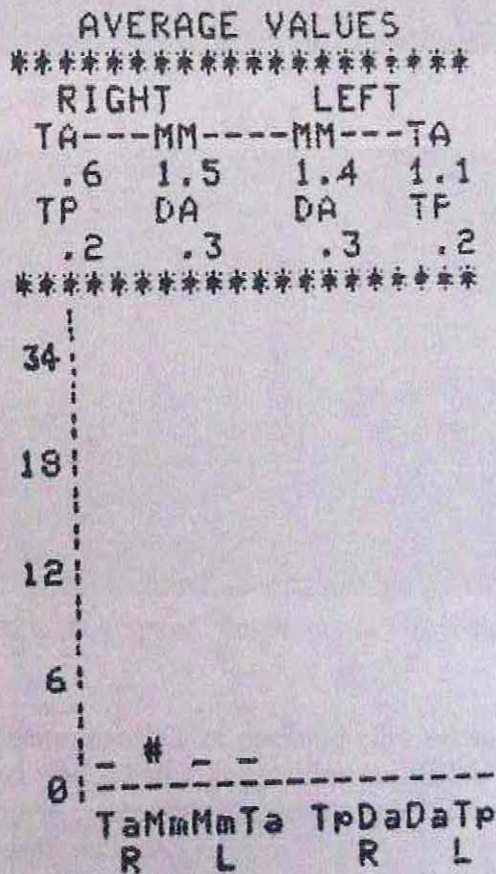


Fig137.- un aumentado espacio libre después del tratamiento del miomonitor, refleja una relajación adicional, la línea base de reposo es repetitiva con pulsos afilados que indican relajación. La persistente consistencia de una desviación lateral hacia el lado ligeramente es altamente sugestiva de una desviación anatómica.

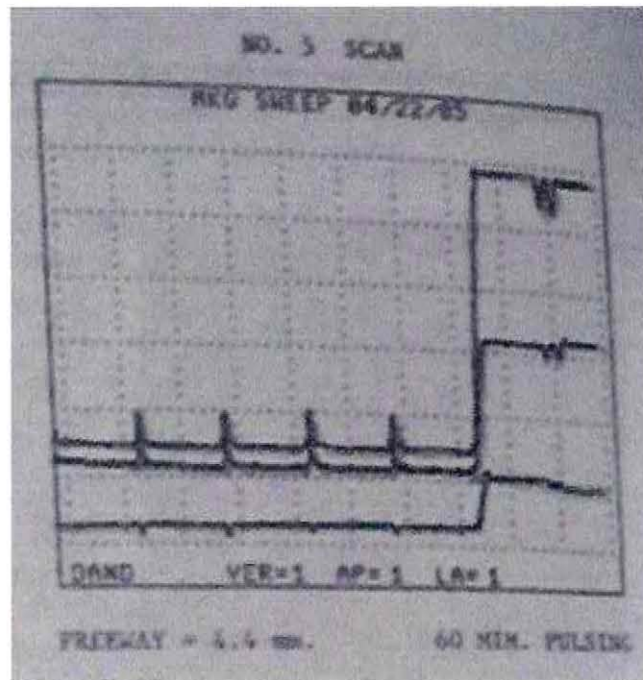
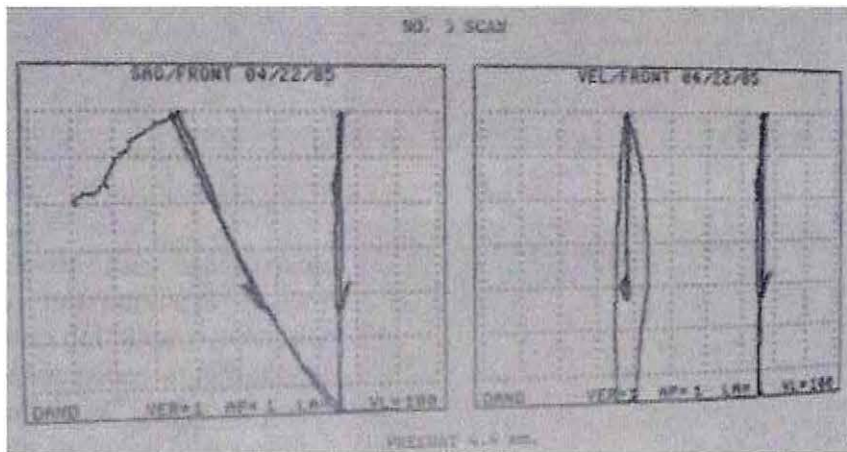


Fig. 138.- El CMS sagital frontal muestra una cercana coincidencia entre la posición habitual y la neuromuscular, a pesar de tener un espacio libre excesivo. Este acercamiento, era de esperarse debido a que el paciente ha bruxado y ha desgastado la mayor cantidad de los impedimentos para llegar a la trayectoria neuromuscular.



Existen consideraciones financieras que determinan que el paciente elija salvar su dentición inferior, mientras optaba por sacrificar los dientes superiores mutilados (es importante entender que la elección de una prótesis removible superior, no cambia de ninguna manera las guías cuantitativas, usadas en prótesis fija). Los dientes posterosuperiores fueron extraídos y, previo a empezar los procedimientos reconstructivos de los inferiores, el arco maxilar fue restaurado con una prótesis removible inmediata.

Procedimientos clínicos:


La preparación, impresión y temporización del arco inferior fue completada durante una cita 6 semanas después de la extracción de los superiores posteriores. El paciente, fue agendado para una cita al día siguiente para establecer el plano oclusal.

Fig.139, la cera de registro de oclusión fue usada como base para empezar a formar la altura oclusal y el plano.

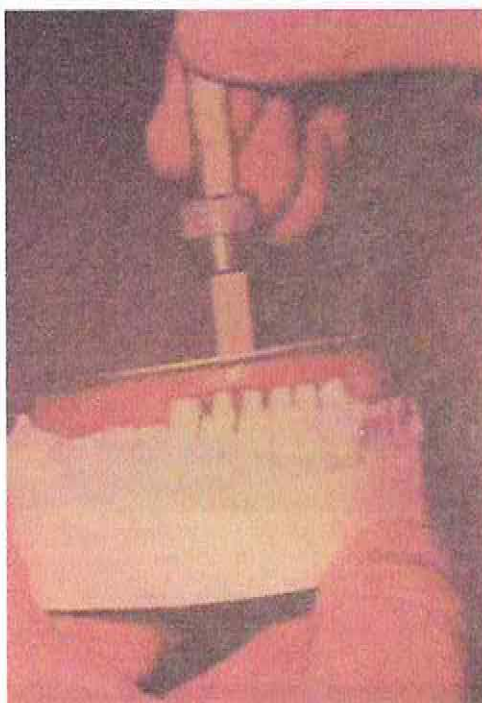
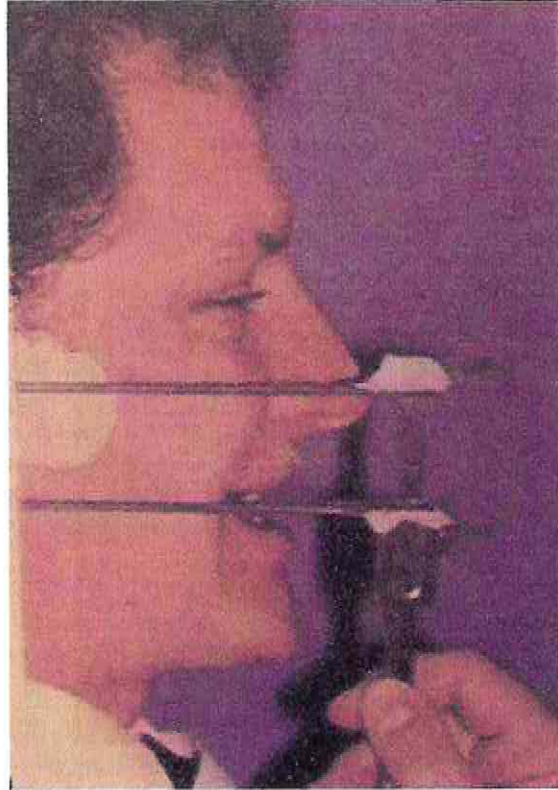
Fig. 140-141.- Paralelobar fue usado para establecer los planos interpupilares y los anteroposteriores. La altura del plano oclusal fue colocada en los bordes incisales anteriores al tener el labio inferior relajado. Algunas guías adicionales al tratamiento incluyen la necesidad de incrementar la dimensión vertical en 3mm.

Este aumento se llevará a cabo con un nuevo plano oclusal, 1,5 a 2 sobre el existente, que corresponde a los dientes anteriores desgastados. Los incisivos inferiores requirieron muy poco, o casi nada de reducción incisal durante la preparación de los dientes.



No existe necesidad de tomar un registro de mordida en esta cita. La relación de mordida máxilo mandibular se va a tomar después de establecer el plano oclusal, vía reconstrucción fija. Nótese que el paciente está libre de síntomas durante todo este tiempo a pesar de no haber soporte de los dientes posteriores. La habilidad de fusionar la trayectoria neuromuscular con su trayectoria habitual es, el factor unitario más contribuidor en la eliminación de la sintomatología. Si el paciente está asintomático, una prótesis superior provisional debería estar indicada.



Procedimientos de laboratorio.

Fig. 142.-La guía de cera de mordida es orientada dentro de un arco plástico, para montar en el articulador.

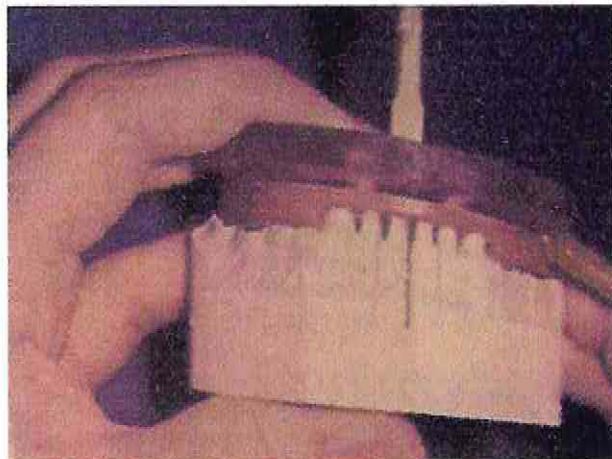


Fig. 143.- capturar el plano oclusal y la altura del arco, permita al técnico encerar, colar y construir porcelana con completa confianza, .

Se ocupa porcelana oclusal completa en este paciente ya que la reconstrucción parcial inferior se opone a una prótesis acrílica superior. Es mucho más fácil y más económico, reemplazar el diente en una prótesis cada 6 a 7 años que reconstruir una oclusión opuesta que haya sido desgastado por un diente de porcelana protésico.



Fig.-144-145-146-147, la reconstrucción inferior fue encerada, colada y se coció la porcelana, usando el arco plástico programado como guía.

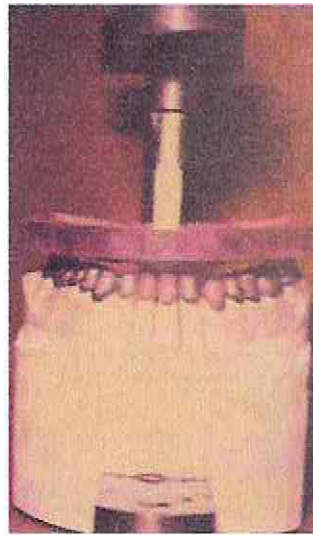




Fig.148.- la reconstrucción inferior establece el plano oclusal y la altura para el caso terminado.

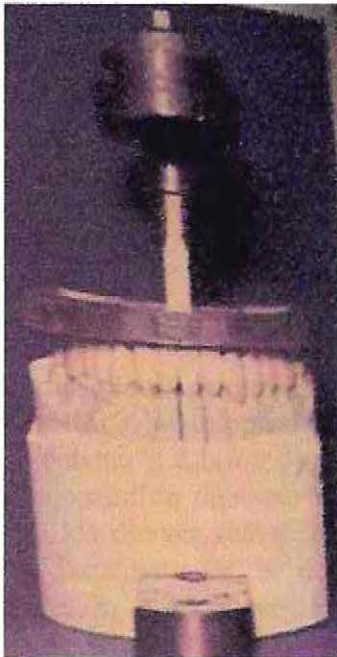
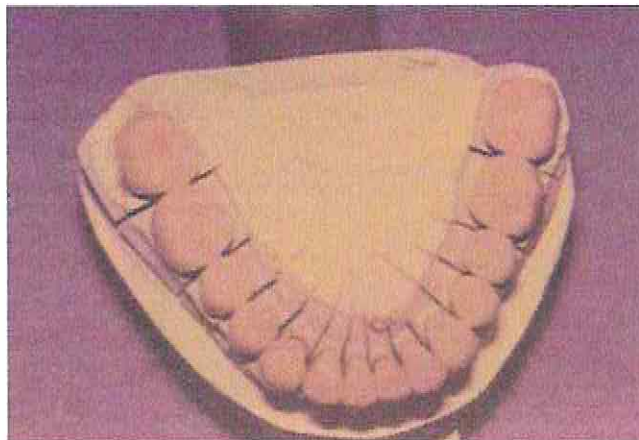

Fig. 149.- se tiene que tener cuidado de reconstruir las superficies oclusales, o tablas oclusales, con un ancho bucolingual normal.



Entrega y presentación de la reconstrucción fija, inferior.

Las coronas fueron individualmente testeadas para buscar su contacto interproximal, y el ajuste marginal, después fueron cementadas de a 2 coronas a la vez

Fig. 150.- la reconstrucción inferior terminada. El paciente fue pulsado por 45min con el miomonitor, previo a tomar la impresión inmediata para la prótesis superior.

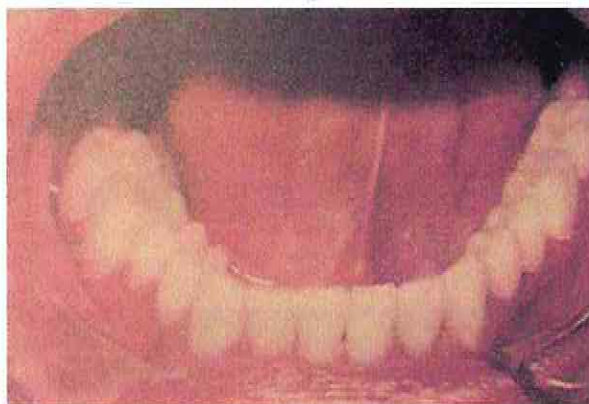

Fig. 151.- una mezcla de mioprint (1 liq por 2 1/2 de polvo) fue colocado en una cubeta individual de acrílico, el mioprint fue muy cuidadosamente, distribuido durante toda la periferia de la cubeta, y sobre todas la áreas edéntulas. El mioprint no debe ser colocado en las áreas de los dientes remanentes para una impresión inmediata de la dentadura. Llevar la impresión a la boca.- Pulsar al paciente con una intensidad de umbral más un 50% por 3 min., remover la impresión, cortar el exceso de mioprint y permitir, a la impresión terminar de endurecer.

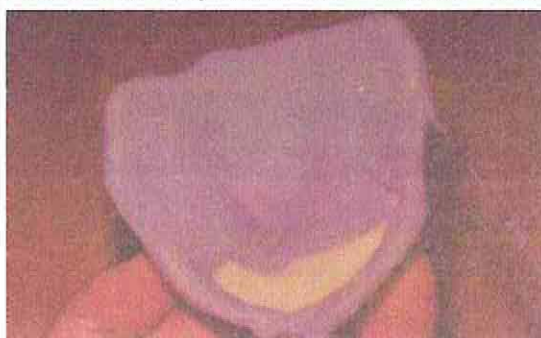

Fig. 152.- aliviar las áreas que quedaron en blanco las que indican que hay excesiva presión, en la técnica de dentadura completa. Realice orificios de alivio en palatino mezcle el material de impresión elástico, por ejemplo uno a base de goma o silicona, lleve el material de impresión a la cubeta y a la boca siguiendo la técnica para dentaduras completas. Ubique y coloque firmemente, pulse con un nivel más alto que con el mioprint por 1 o 2 min., debido a que el material elástico no es sensible a las pulsaciones del músculo después de este tiempo. Permita al material entrar completamente. Remover la impresión final, de la boca del paciente.

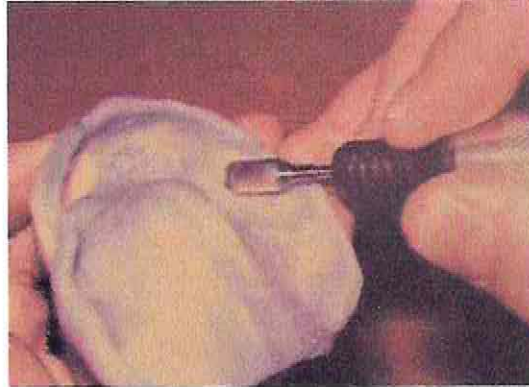


Fig. 153.- encofrar y vaciar, la impresión,

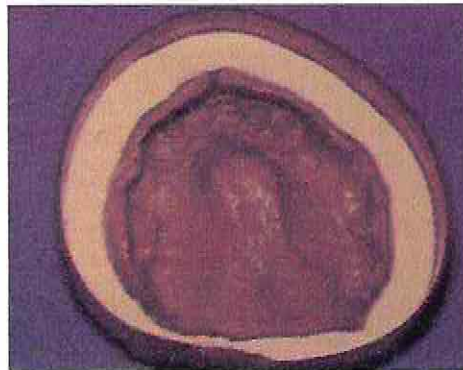

Fig.154.- recupere la impresión del modelo maestro, todos los tejidos periféricos y los detalles de ellos deberían estar marcados en la impresión final,

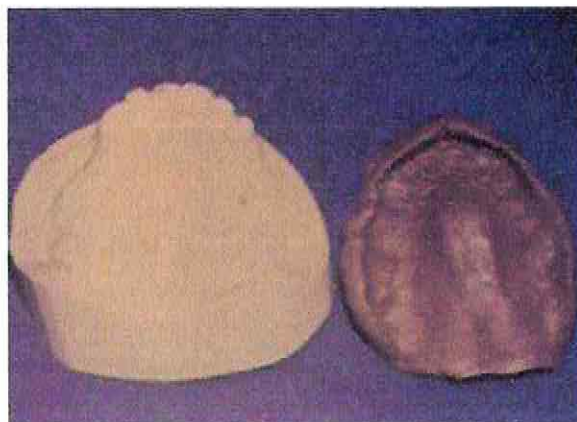

Fig. 155, construir una placa base para el registro, de mordida superior.



Registro de mordida para dentadura completa versus rehabilitación fija.

Fig. 156.- después que el paciente ha pulsado adecuadamente para relajarlo, se coloca el magneto CMS en los incisivos inferiores se alinea el sensor y se ordena con respecto al arco.



Fig. 157.- un CMS de barrido es grabado hasta que exista una estabilidad y reproducibilidad de la línea de base en reposo. La línea base se guarda entonces en el computador.

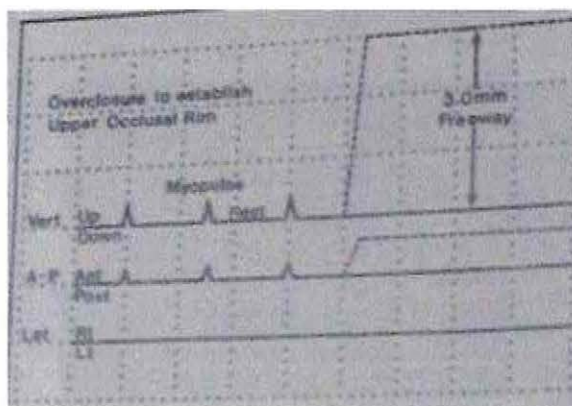


Fig. 158, el plano sagital frontal #5 CMS fue usado como guía de cierre dentro del registro de mordida suave.

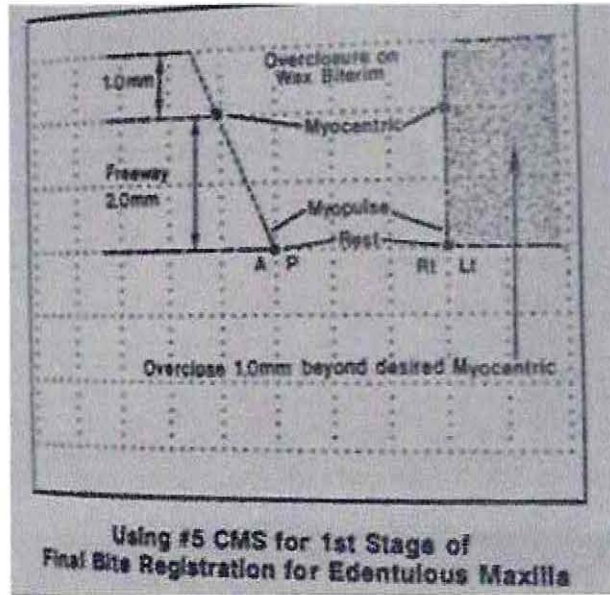


Fig. 159.- una delgada cantidad de cera para base se adapta sobre la base de acrílico, formándola, o produciendo una placa para registro, luego se lleva a boca y se cuida de no tocar el sensor.

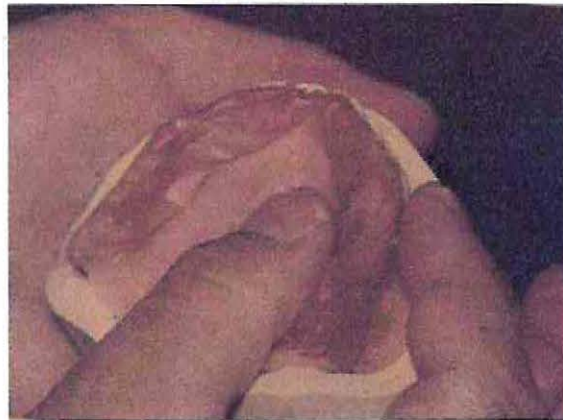

Fig. 160.- con el miomonitor con la medida de umbral más50% el paciente es instruido a cerrar, hasta que el cursor del computador esta a 2 a 2,5. mm. más allá de la posición de reposo en el plano sagital y frontal. El espacio libre es 0,5 a 1mm más alto, que el espacio final libre. La oclusión dentro del registro de mordida puede resultar, en un torque mandibular no deseado para el registro de mordida.

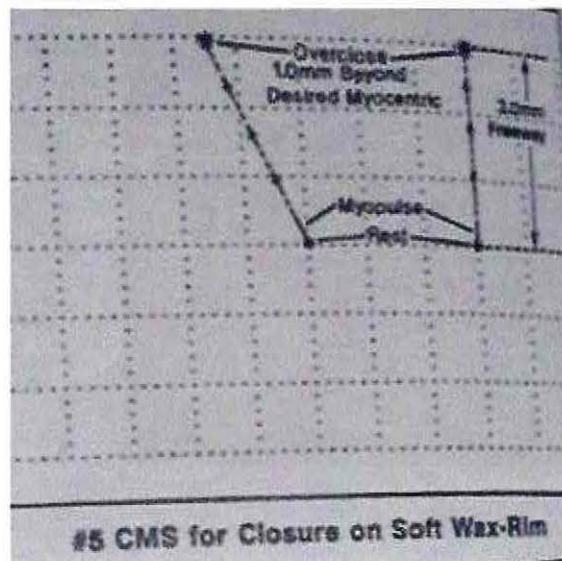


Fig 161.- el registro de mordida es ahora recortado en los contornos labiales y bucales, por estética, la longitud anterior de registro de mordida se ajusta a la, guías fonéticas, y se realizan muescas para agregar el mioprint. Este procedimiento provee una base para el registro final con el mioprint. El paciente es instruido a cerrar más allá, de la dimensión vertical deseada, creando así un espacio para pulsar la mandíbula dentro de una posición miocéntrica que no ofrezca torque.

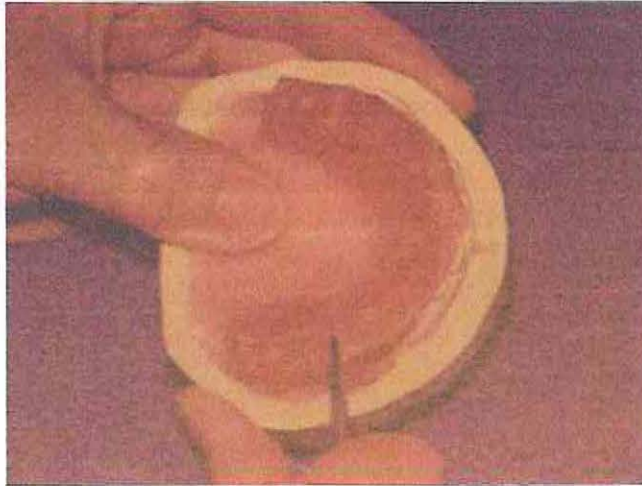



Fig. 162.-el mioprint es aplicado al registro de mordida superior y este es llevado a boca sin tocar el sensor inferior.

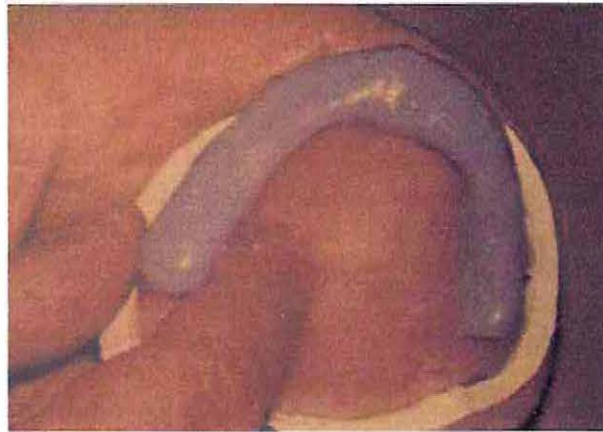

Fig. 163.- el trazado sagital frontal en el computador continuamente se revisa para asegurar que esto se realice consistentemente con la trayectoria de reposo grabada previamente en el computador. Si el paciente se mueve durante este tiempo, es necesario anular la visión del computador con respecto al trazado guardado. Es importante mantener al paciente en una posición postural durante todo el procedimiento de registro.



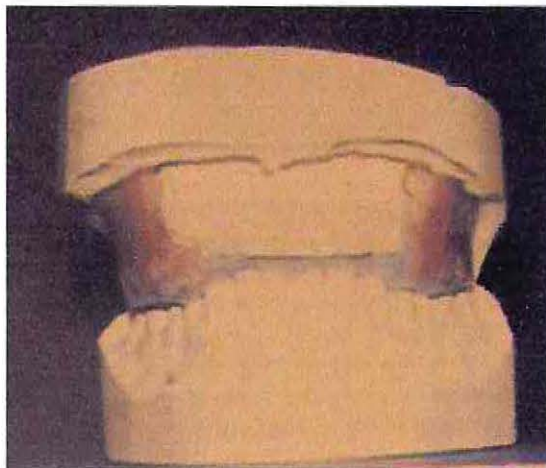
Fig. 164, el paciente es instruido a ligeramente cerrar la mandíbula. La amplitud del miomonitor es ahora avanzada para permitir a la mandíbula llegar a la posición miocéntrica vertical. Esto usualmente es 1 a 2 mm. sobre la posición de reposo. Si la vista en el cursor se diferencia o se pierde con respecto a la trayectoria sagital o frontal, el paciente es instruido a realizar un movimiento voluntario, apropiado para alinearse a la trayectoria.



Para evitar la sobre oclusión o sobre cierre de la mordida durante los 3min finales de pulso, es necesario reducir la amplitud del miomonitor. Se debe monitorear continuamente la visión del cursor en el computador para asegurarse que el paciente no se mueva de la posición miocéntrica.

Una técnica opcional es grabar un nuevo registro #4 CMS después del primer estado de sobre oclusión, sobre la cera de mordida sola. Este trazado numero 4 es completado mediante la cera de mordida como tope céntrico. El trazado numero 4 es extrapolado con el 5to, que tiene la vista frontal y sagital. El registro de miomordida es obtenido guiando al cierre mandibular sobre el plano sagital y frontal en sus trayectorias, hasta la posición miocéntrica de cierre.

Fig.165.- remover el registro de mordida de la boca y esperar el curado final con los modelos colocados en posición, en cierre.



Procedimientos de laboratorio.

Fig 168. Debido a que en la reconstrucción inferior se estableció el plano oclusal, se puede fijar la platina de montaje directamente sobre el modelo inferior.

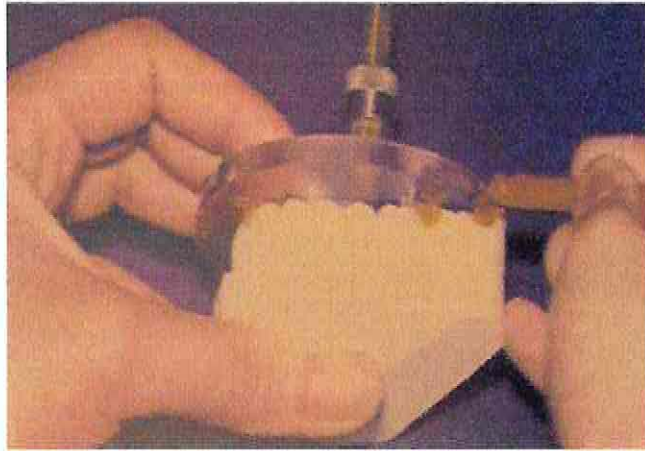


Fig. 169. Se completa entonces el montaje en el articulador Terminus.

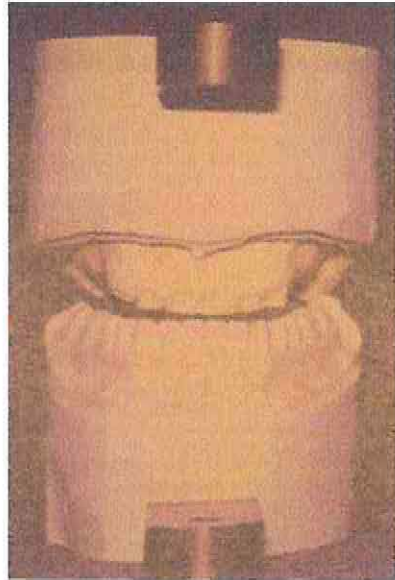
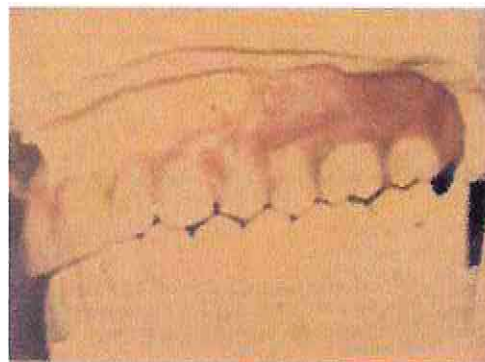

Fig. 170. Se enfilan entonces los dientes superiores (ver capítulo de prótesis removible).



Instalación de Prótesis.

La prótesis se instala posterior a la exodoncia de los 6 dientes remanentes superiores. Se siguieron los 4 pasos que se explicaran en el capítulo de prótesis removible.

Fig. 171-172-173. la marcada mejora estética es evidente.

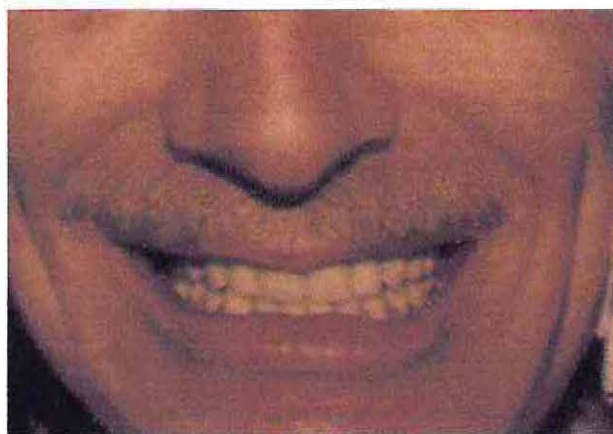
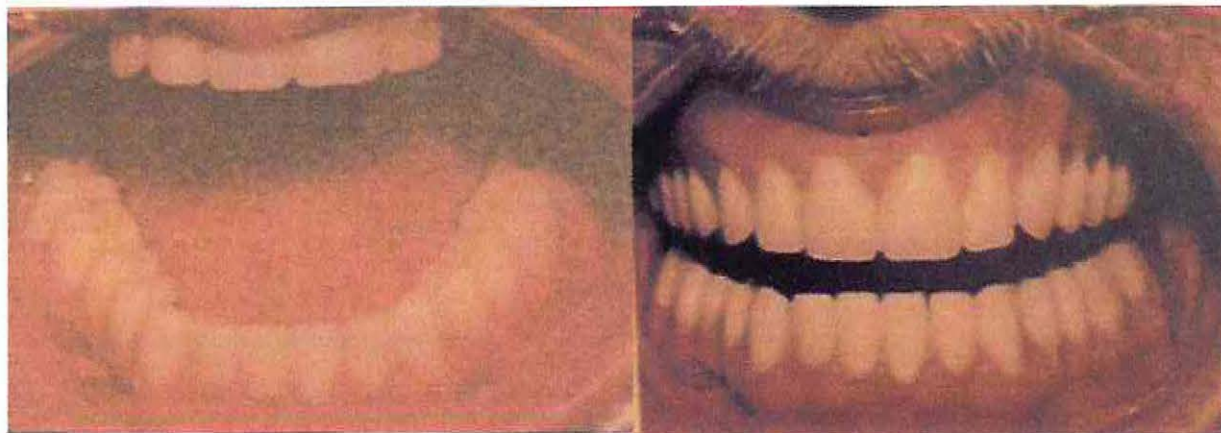

Fig. 174. La documentación tomada 10 meses después de terminado el caso confirma la existencia de una rehabilitación funcional. El paciente tiene un espacio libre de 2,2 mm. Todavía existe una pequeña desviación a la derecha, que es consistente con los hallazgos pretratamiento, confirmando la presencia de asimetría anatómica. El radio de movimiento antero posterior es excelente.

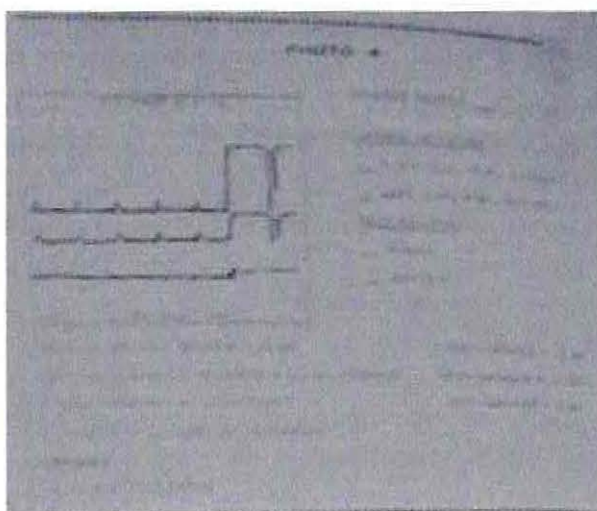


Fig. 175. la vista sagital/frontal revela la coincidencia entre el cierre habitual y el cierre neuromuscular. La desviación anatómica se aprecia en la vista frontal.

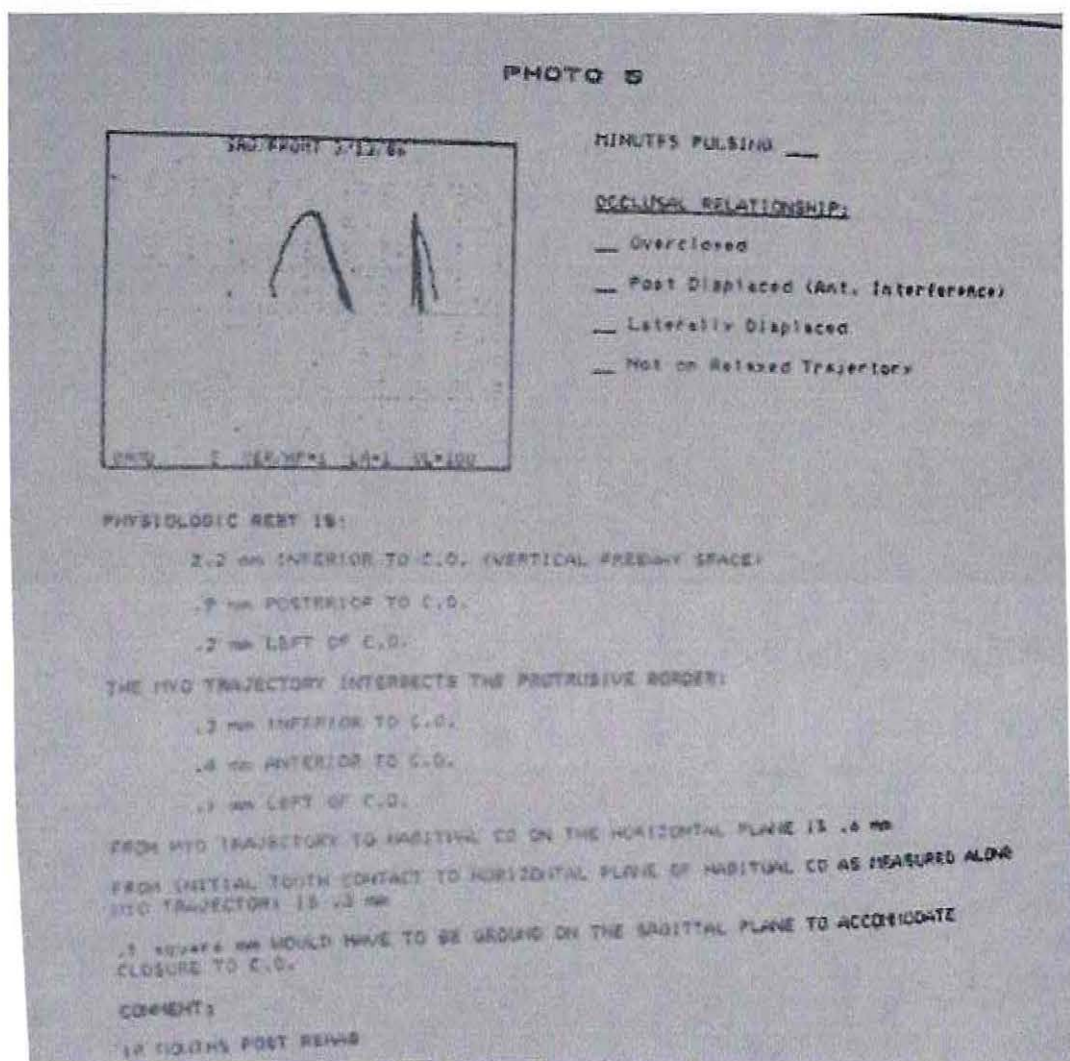


Fig. 177. En el examen con EMG se aprecia la mejora en la función oclusal.

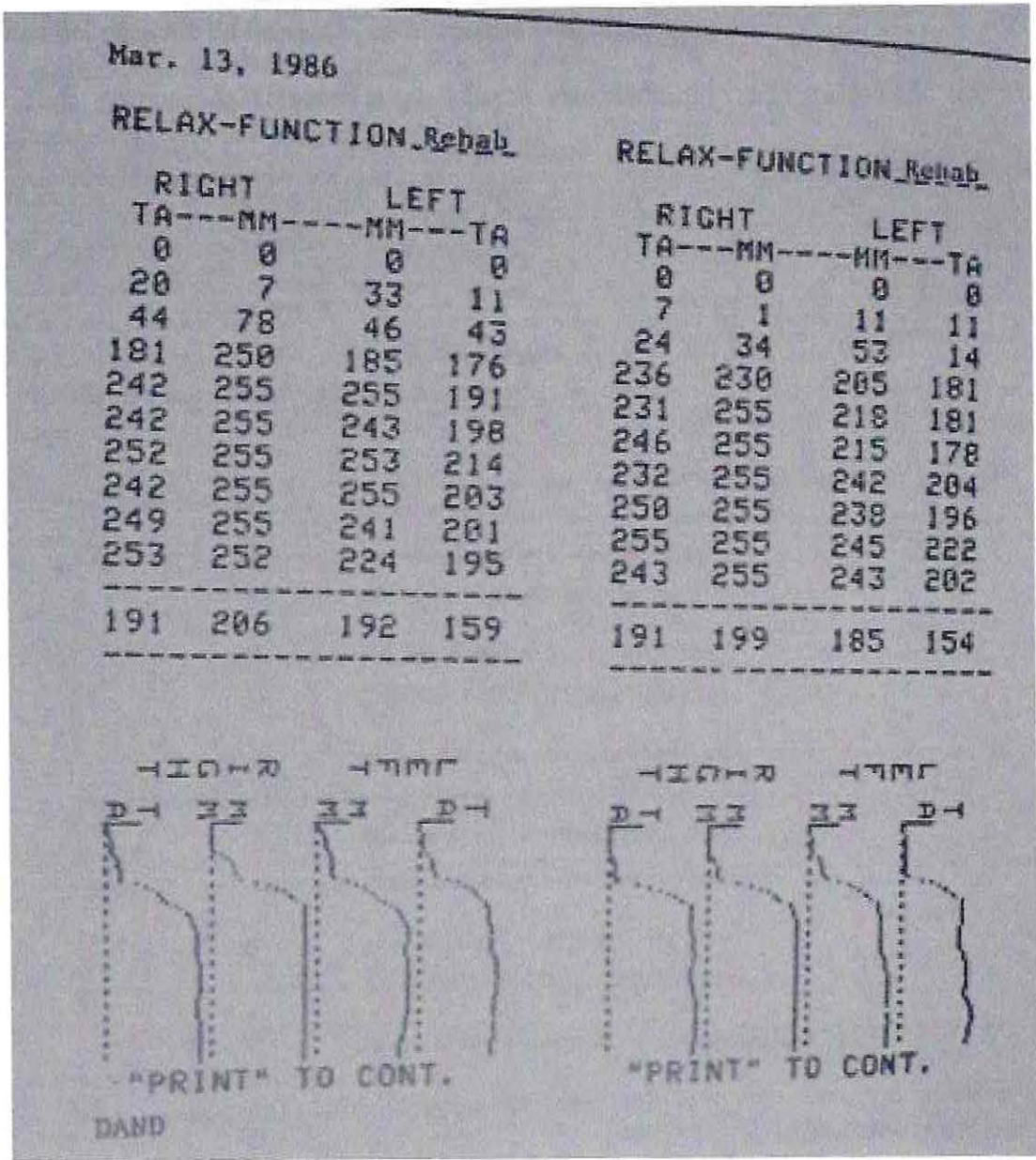
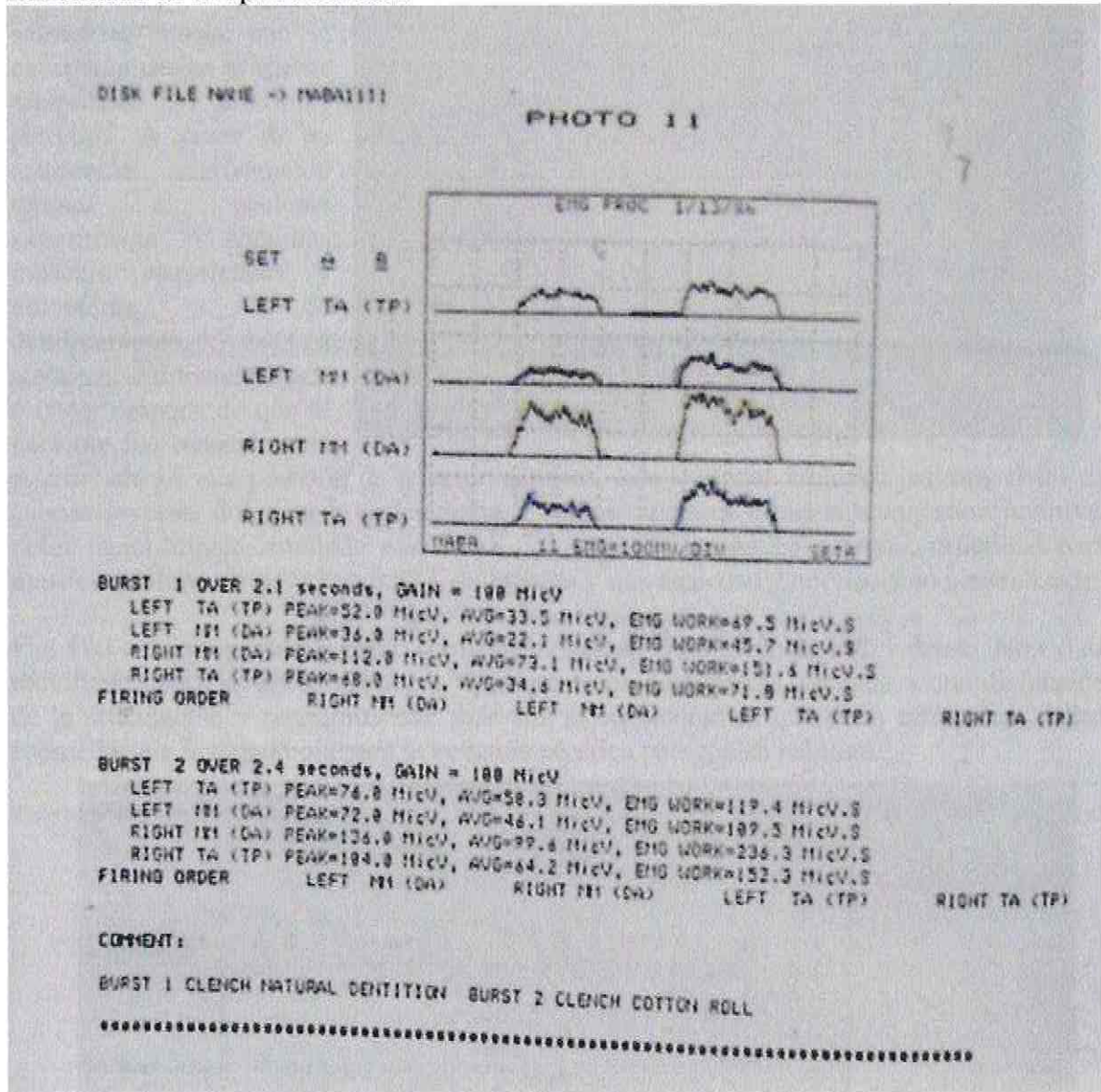


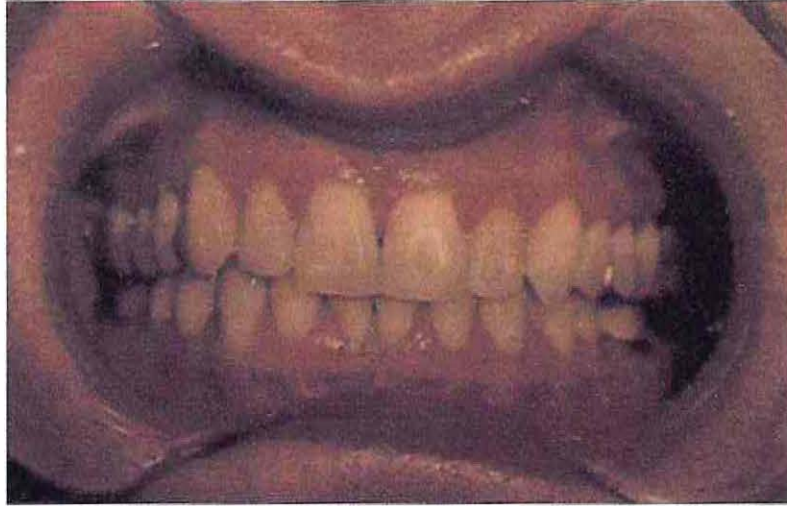Fig. 178. un test computacional comparativo (pretratamiento/postratamiento) documenta la habilidad del paciente de funcionar óptimamente post rehabilitación.

Solo después de someter al paciente a este escrutinio podemos decir que fue rehabilitado en su optima función.



Introducción.

Fig.- 179.- el paciente tiene una dentición saludable, intacta, con la excepción de los primeros premolares inferiores perdidos. A pesar de la apariencia relativamente normal el paciente experimenta síntomas músculo esqueléticos y articulares de debilitamiento. Los síntomas empezaron hace 6 años, después de que el paciente fue oclusalmente



equilibrado en una posición de relación céntrica. Los síntomas incluyen jaqueca, dolor de cabeza severos, dolor en la articulación y ruidos, apertura limitada, congestión auditiva, dolor facial atípico irradiado a lo largo del proceso cigomático derecho, dificultad para masticar, dolores severos cervicales, de espalda y una ansiedad y nerviosismo generalizado.

Fig. 180.- La ortopantomografía, confirma el soporte óseo alveolar, alto y denso. No existe movilidad dentaria. Estos hallazgos típicamente predisponen al paciente a una disfunción de la articulación y neuromuscular más alta si consideramos que estas estructuras deben acomodarse a la mandíbula para la oclusión céntrica patogénica habitual.

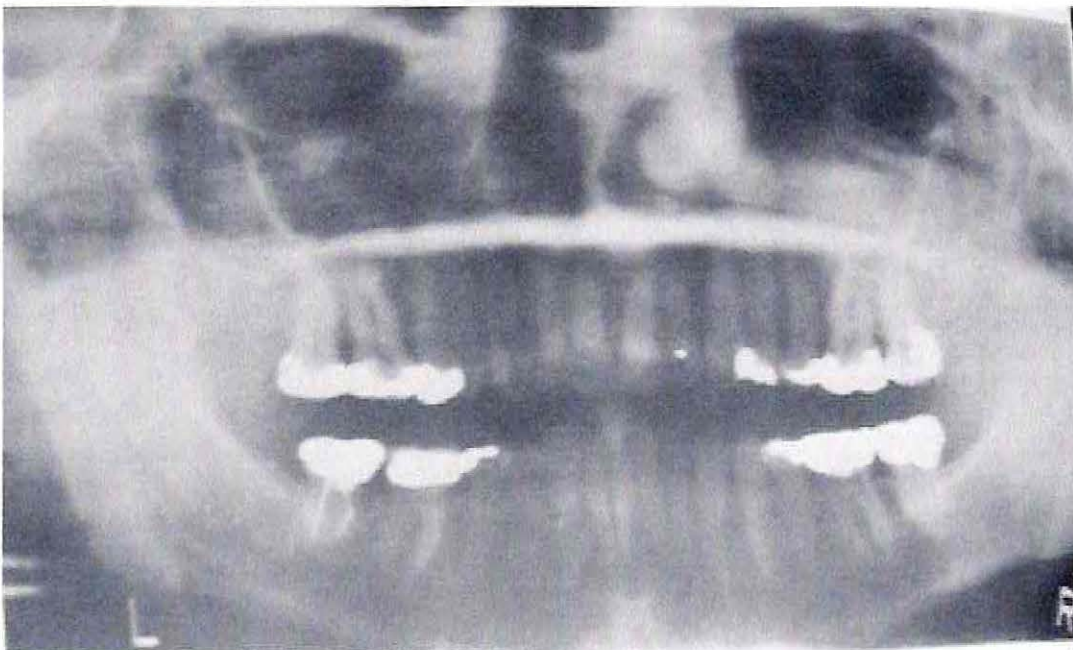


Fig. 181.- la radiografía transcraneana muestra un desplazamiento posterior severo del cóndilo derecho en la fosa articular. El espacio posterior en el lado derecho es limitado comparado en el lado izquierdo. Esto constituye una condición sugestiva de torque a la derecha, por lo que se sospecha de un inadecuado soporte en el lado derecho,

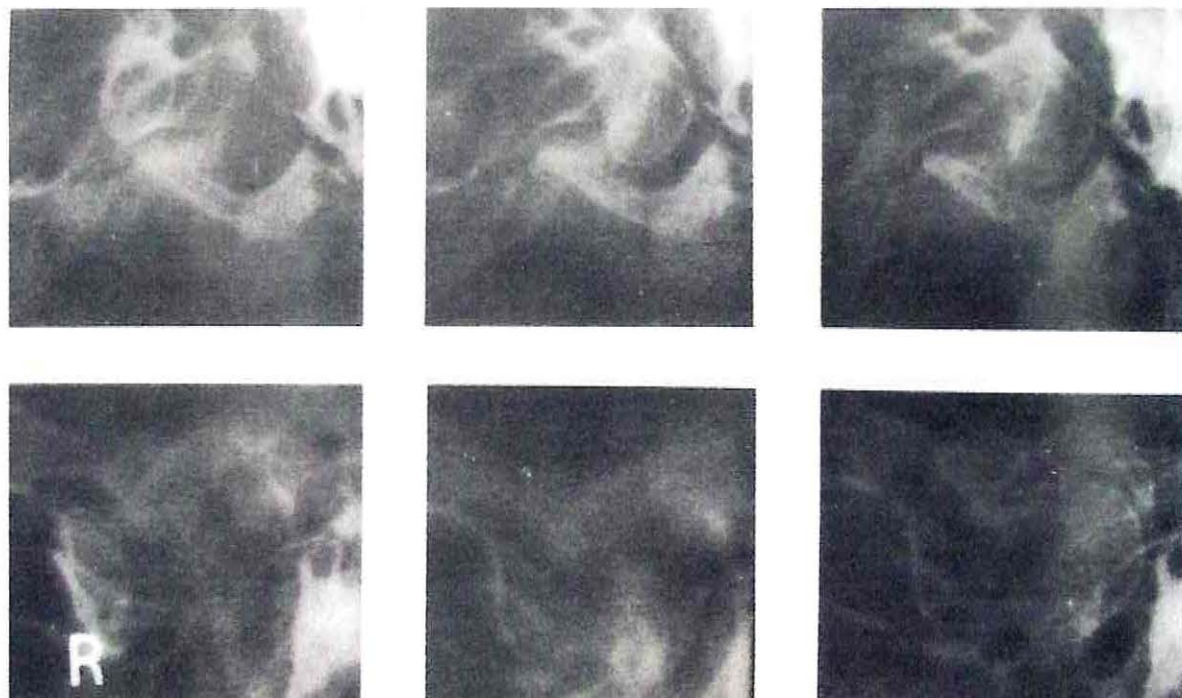


Fig. 182.- múltiples lecturas de electromiógrafo confirman una marcada disminución de la capacidad funcional en el lado derecho.

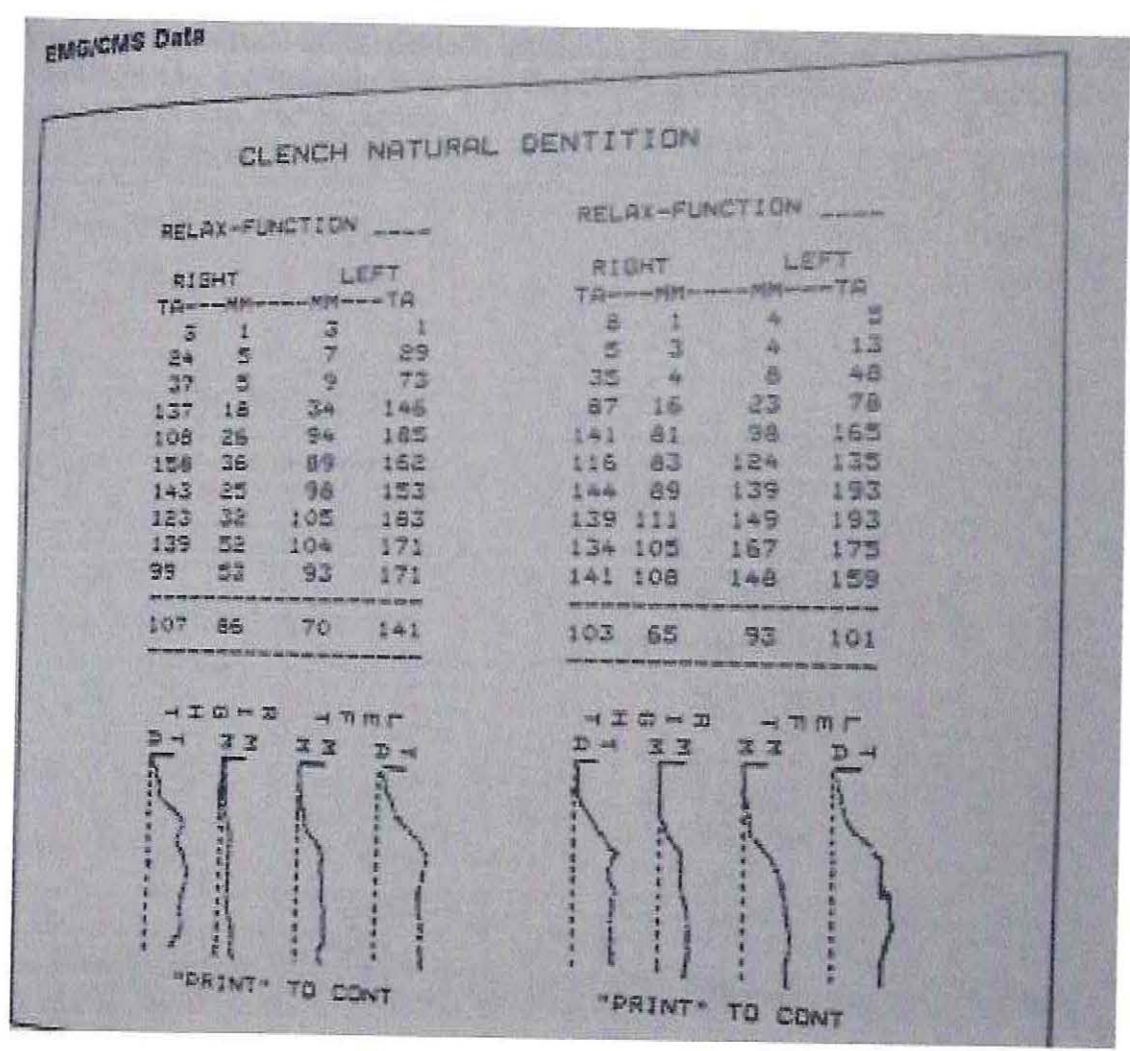


Fig. 183.- La elevada actividad electromiográfica de reposo sugiere un desplazamiento posterior de la mandíbula. El nivel de reposo en la electromiografía del temporal derecho fue mucho más alto que en el lado izquierdo, lo cual también confirma la falta de soporte del lado derecho. El temporal derecho es responsable de torquear la mandíbula hacia arriba, después que el contacto inicial del lado izquierdo. Esto es el conlleva a una hipertonicidad y un acortamiento del músculo temporal derecho. Esta hipertonicidad se manifiesta en la elevación de la actividad en reposo.

EMG TEST 1

MANDIBLE AT REST

RIGHT		LEFT	
TA	MM	MM	TA
8.6	2.6	3.1	8.3
TP	DA	DA	TP
.1	3.1	3.5	.8

RIGHT		LEFT	
TA	MM	MM	TA
9.6	2.6	3.0	6.3
TP	DA	DA	TP
.1	2.4	3.1	.2

RIGHT		LEFT	
TA	MM	MM	TA
9.6	2.8	2.9	6.3
TP	DA	DA	TP
.1	2.8	3.4	.2

RIGHT		LEFT	
TA	MM	MM	TA
4.9	2.7	3.2	4.0
TP	DA	DA	TP
.1	3.3	3.2	.2

RIGHT		LEFT	
TA	MM	MM	TA
4.1	2.9	3.1	2.9
TP	DA	DA	TP
.1	4.3	4.4	.2

RIGHT		LEFT	
TA	MM	MM	TA
6.6	3.0	3.1	4.2
TP	DA	DA	TP
.1	2.2	2.7	.2

RIGHT		LEFT	
TA	MM	MM	TA
7.1	3.7	3.3	4.7
TP	DA	DA	TP
.1	3.4	2.4	.2

RIGHT		LEFT	
TA	MM	MM	TA
7.2	3.8	3.9	4.7
TP	DA	DA	TP
.1	3.7	3.4	.2

BEFORE PULSING 7-17-83

AVERAGE VALUE

RIGHT		LEFT	
TA	MM	MM	TA
7.2	3.0	3.2	4.8
TP	DA	DA	TP
.1	3.9	3.2	.3

:
24:
:
:
18:
:
:
12:
:
:
6:
:
:
:
0:

TaMmMmTa TpDaDaTp
R L R L

Fig. 185.- el espacio libre es de 3mm después de la relajación del miomonitor, la disminución o la caída del movimiento de A a P (línea media) indica que la mandíbula, se mueve posteriormente después del cierre. Un movimiento normal hacia delante y hacia atrás de la mandíbula, supone que en el cierre deberían resultar que la línea media no se mueva cuando el paciente cierra en una posición habitual céntrica. Esto usualmente es encontrado solo en pacientes con mucha patología y sintomatología. La desviación lateral de la mandíbula hacia la izquierda después del cierre, desde la posición de reposo es de 0,3mm en este paciente.

Before Orthosis

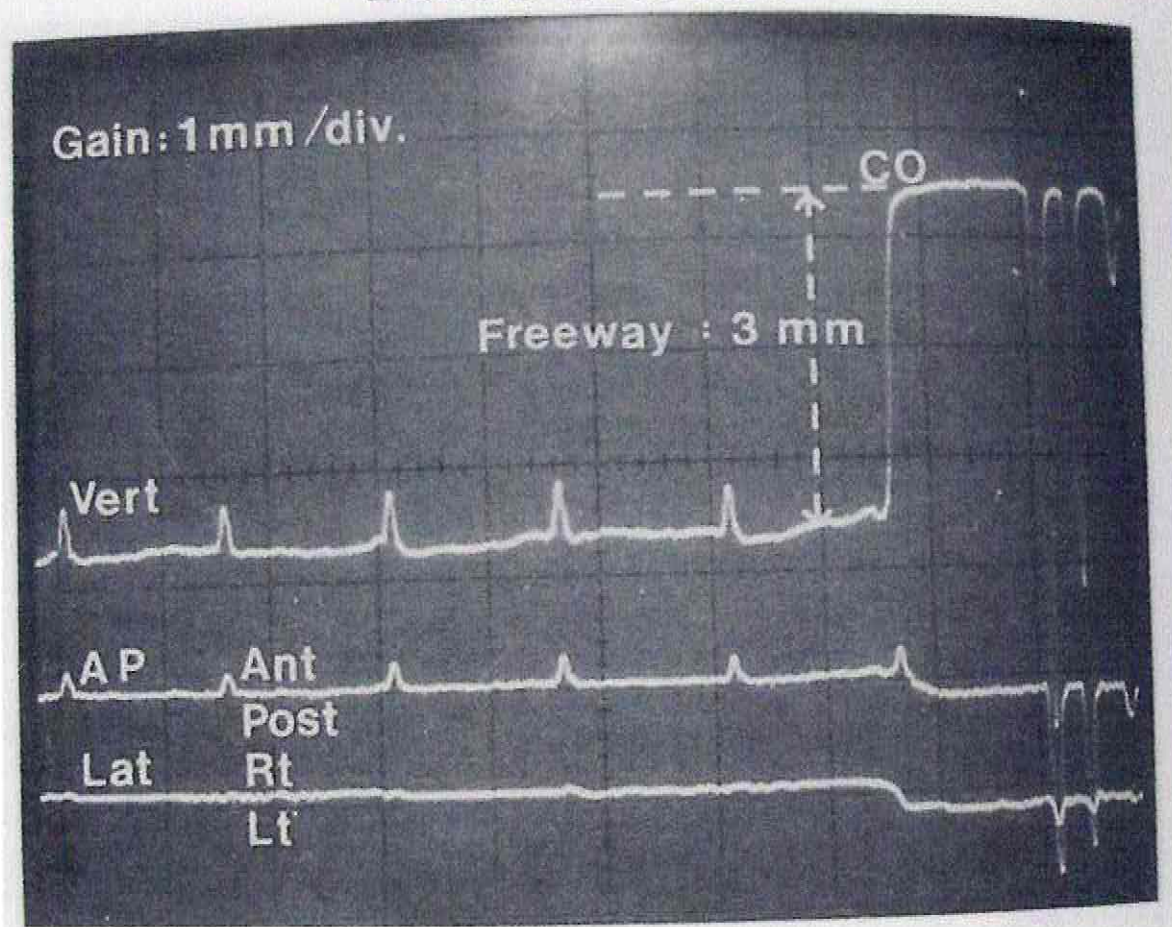


Fig. 186.- el CMS sagital confirma, la marcada discrepancia entre la trayectoria neuromuscular y la habitual. La trayectoria neuromuscular provee solo 1 mm. desde la posición de reposo antes de interceptar la guía protrusiva, de los incisivos maxilares. Inmediatamente después del contacto con esta interferencia anterior la neuromusculatura debe reflectar la mandíbula posteriormente para llegar a la posición céntrica habitual. En este caso es necesario inclinar los incisivos maxilares labialmente, con ortodoncia para eliminar la interferencia deflectiva. En este caso se creó un plano de reposicionamiento, construido en el punto de la intersección neuromuscular.

Before Orthosis

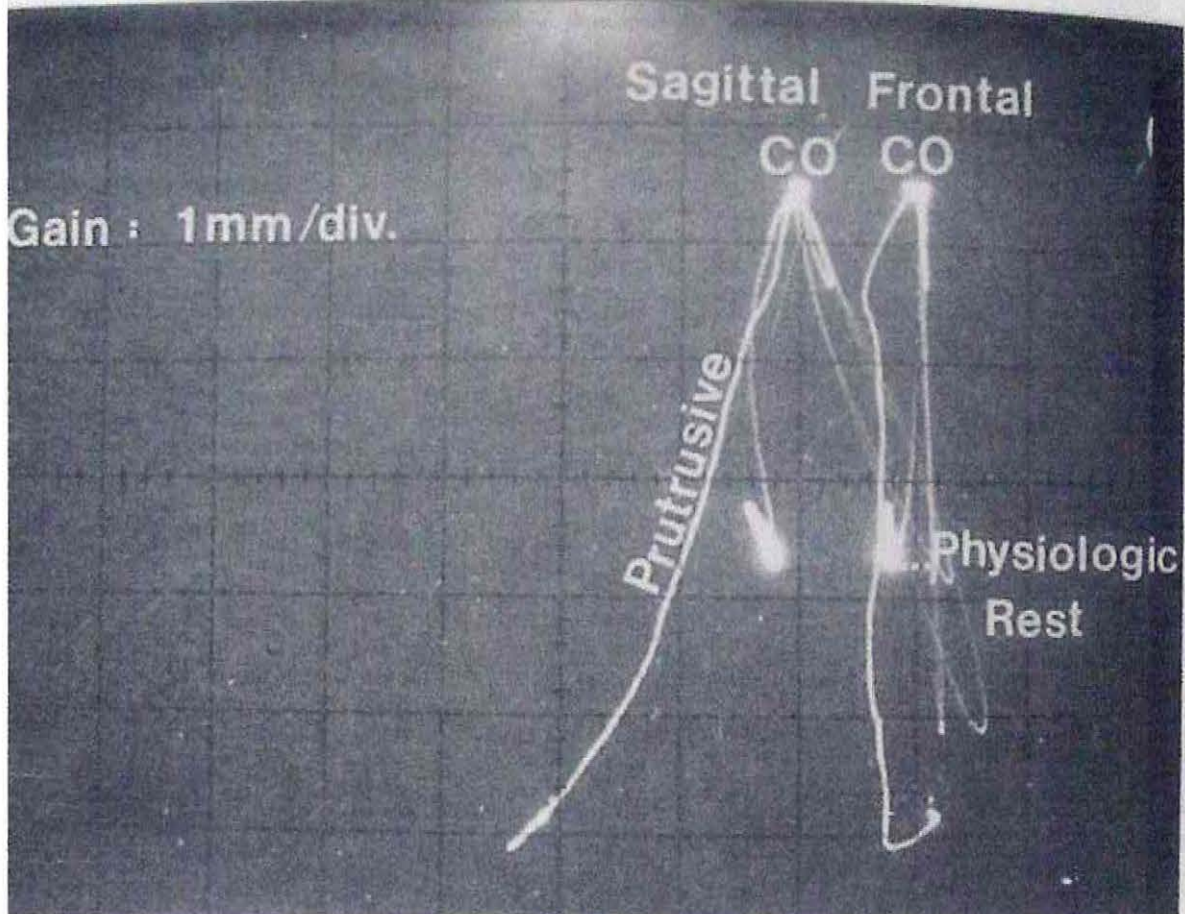


Fig. 187.- el plano mandibular aumenta la altura de la oclusión 2mm desde el punto incisal. El plano es más grueso en el lado posterior derecho que en lado posterior izquierdo. Esta diferencia confirma un torque mandibular causado por un soporte inadecuado en el lado derecho.

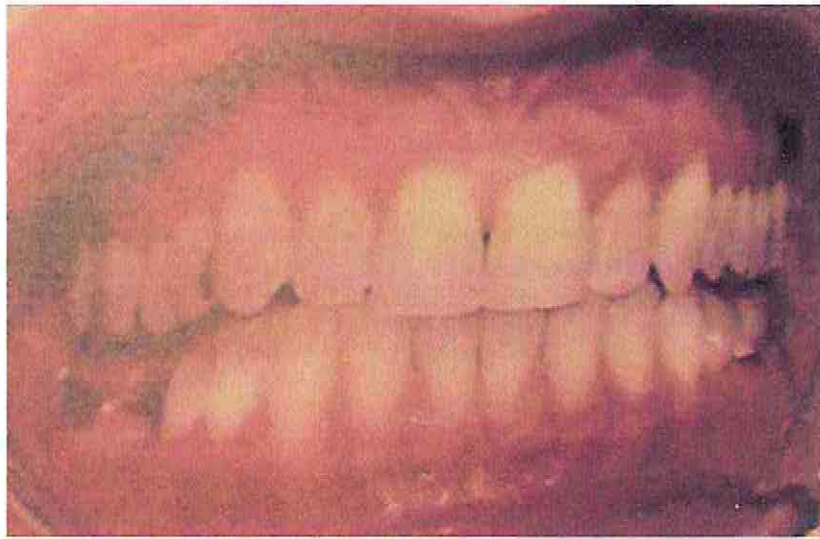

Fig. 188, se realiza un control electromiográfico de la condición con el plano que confirma la función correcta de los músculos maseteros bilateralmente. El temporal derecho no es tan funcional como el temporal izquierdo. Esto ultimo se corrige con un ajuste oclusal en el plano.

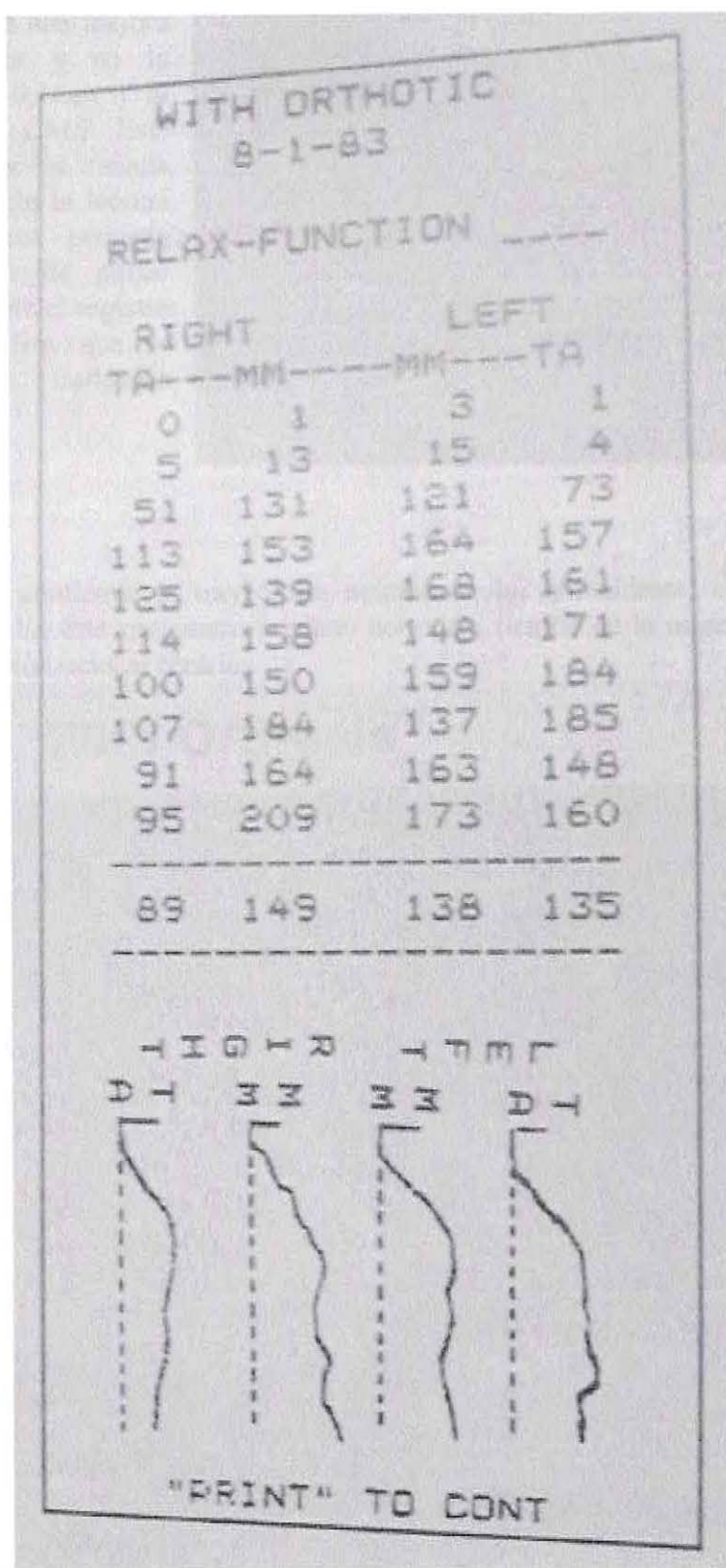


Fig. 189.- el espacio libre con el plano queda fijado en 1mm. Se ve una mejora en el radio anteroposterior y en la desviación lateral (apenas 0,1mm) al realizar el examen con el CMS. Esta desviación fue causada por la misma interferencia lateral que afecta la lectura del temporal derecho. Esta pequeña discrepancia puede resultar de pulsar muy alto, en amplitud, durante el registro de mioprint, lo que significa que se produjo una pequeña deflexión mandibular.

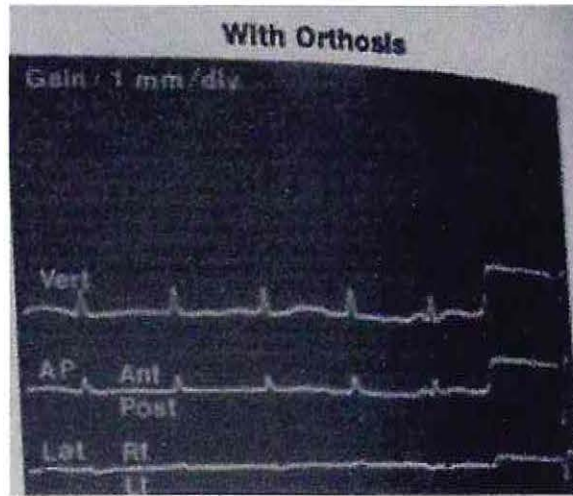
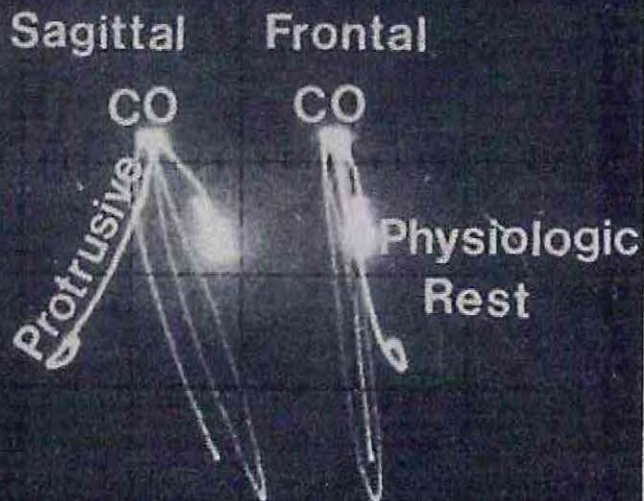


Fig. 190.- el CMS sagital confirma, la trayectoria neuromuscular coincidente, con la trayectoria natural de cierre. En este momento en plano no existe flexión de la mandíbula posterior al cierre en la posición oclusal céntrica.

With Orthosis

Gain : 1 mm/div.



Preparación dentaria impresiones y temporización.

El paciente usa el plano de reposicionamiento provisional por 9 meses y se extiende para lograr una posición más debajo de la posición lateral. Esta extensión no es inusual que ocurra en pacientes, con patología unilateral de articulación. La reconstrucción definitiva no debe ser empezada hasta que el paciente esté libre de dolor por varios meses y la oclusión esté estabilizada (como lo indica un grabado de CMS reproducible).-

El espacio libre original fue de 3 mm. En la trayectoria neuromuscular interceptada, el borde se produjo después de 1mm de cierre desde la posición de reposo. Esta interceptación requiere de 2mm de ganancia en dimesion vertical, medido desde el punto incisal. Esto quiere decir que se puede desgastar entre, como ganancia para cada arco, un máximo de 2 mm.

Fig. 970.- después de preparar los dientes postero inferiores el plano provisional se usa para mantener la posición vertical original. Una mezcla de acrílico se coloca dentro de la porción posterior del plano para generar el provisorio. Hay que asegurarse de que no caiga nada de acrílico en la porción anterior, porque este segmento del plano se va a usar para orientar el plano sobre los dientes no preparados. Oriente el plano firmemente y moldee los contornos bucales y linguales axiales mientras el material está blando. Haga que el paciente muerda sobre el plano, mientras que pulse con el miomonitor con un umbral +50%. Pulse por 3min. mientras reconfirma la dimensión vertical con calibradores y cinta o papel articular, o con el CMS. Cuando el acrílico llega a un estado gomoso moderado después de 3 o 4 min. remueva y corte los excesos. Después vuelva a ponerlos dentro de la boca, remueva y termine el curado.

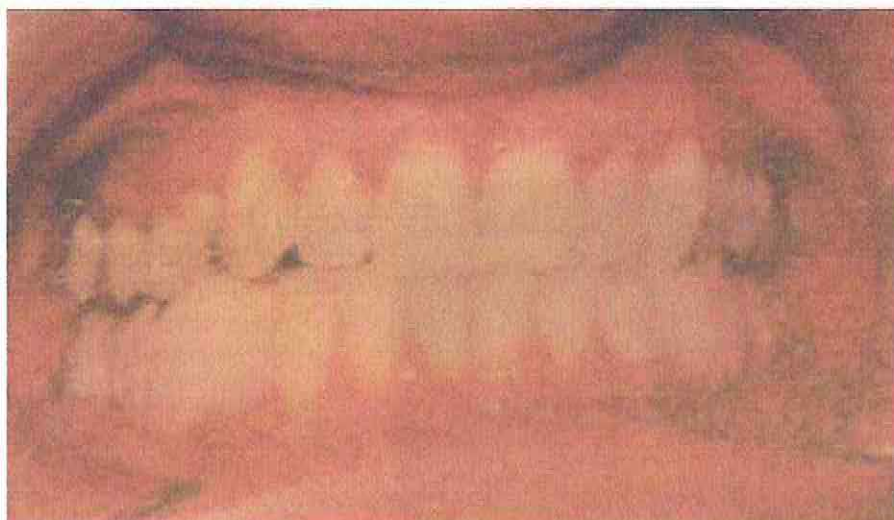


Fig 191 y 192.- Talle los contornos axiales linguales, bucales después que el acrílico haya endurecido, re chequee la microoclusión.

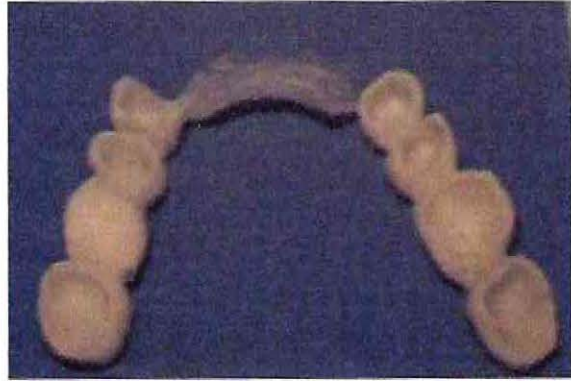
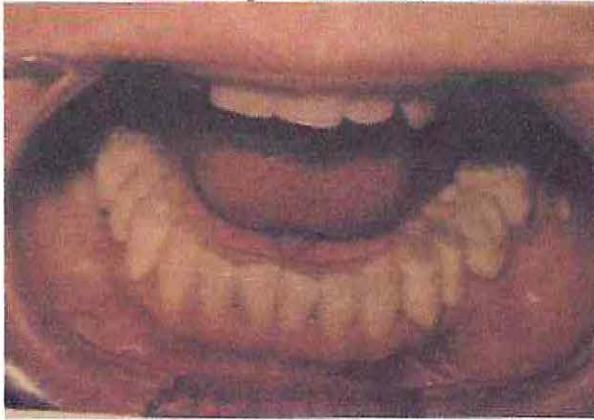

Fig 193 separe el plano en distal de caninos.

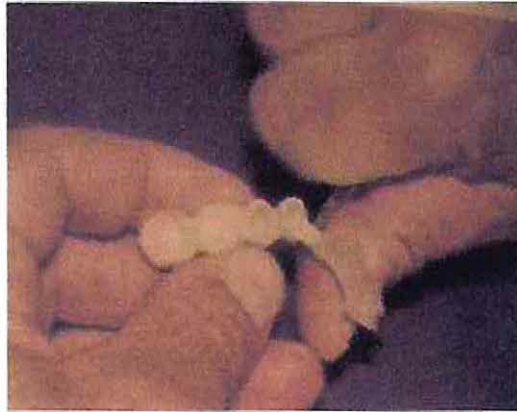
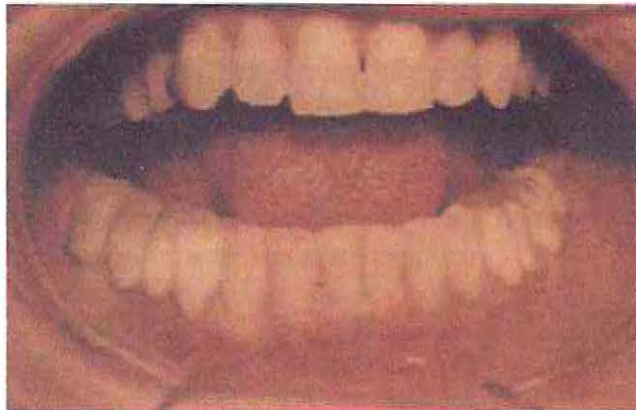
Fig 194.- Pula y cemente como 2 provisorios separados de 4 dientes cada uno, y dele una hora al paciente para registro de mordida.

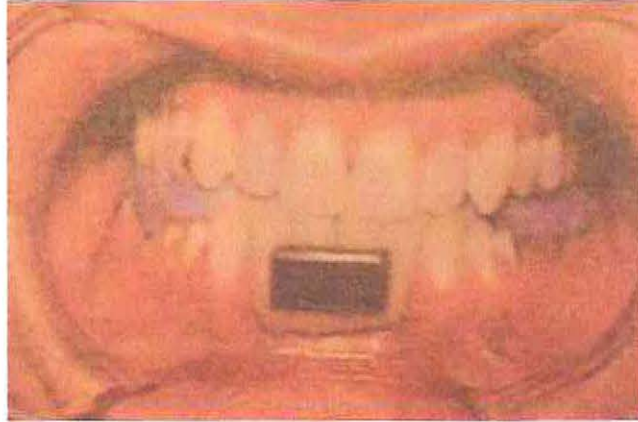

Procedimiento de registro de mordida.

Como la posición miocéntrica ya ha sido capturada por el plano, los provisionales pueden ser frecuentemente usados para relacionar la mandíbula con la maxila. Esto depende de la habilidad para orientar los provisionales dentro del modelo de trabajo sin romperlos. Si no puede ubicar los provisionales con precisión use la siguiente técnica alternativa.

Fig 195.- coloque el magneto en los incisivos inferiores y alinee el sensor con los provisionales en posición. Haga al paciente cerrar en la posición miocéntrica con el plano, y guarde esa posición miocéntrica en el computador.

Remueva los provisionales, haga una mezcla de mioprint, cargue el mioprint dentro de una jeringa desechable e inyéctelo cuidadosamente dentro de las superficies oclusales posteriores. Tenga mucho cuidado de no tocar el sensor.



Use tan poco mioprint como sea posible, mientras permita una posición exacta. La introducción de cantidades incesarias de material de registro va a causar acomodaciones neuromusculares que van a producir un registro no ajustado, o un registro oclusal más dificultoso. Teniendo todavía la vista en el computador de los cursores para la posición sagital frontal miocéntrica, solo antes del registro de mordida nosotros guiamos el cursor verbalmente y con pulsos de miomonitor. Tan pronto como los dos cursores son coincidentes con la posición guardada marcada por los provisorios, dígame al paciente que mantenga la posición, baje la amplitud del miomonitor, para mantener el cursor en los puntos miocéntricos, pulse suavemente por 3 min, remueva el mioprint, use, tijeras para remover exceso y coloquelo en el modelo para el curado final.

Para chequear la exactitud final coloque los temporales devuelta en la boca y confirme la posición sagital frontal de los puntos en el computador. Cuidadosamente remueva los provisionales y coloque el miobite en posición. Cuando el paciente cierre el cursor debería ir exactamente a la misma posición. Si la discrepancia es evidente limpie las superficies maxilares del miobite con una fresa para acrílico, realice una segunda mezcla de mioprint y , usando la primera miobite como soporte, tome un nuevo registro.

Fig 196.- el registro de mordida mio bite debería coincidir con la posición de los provisorios.

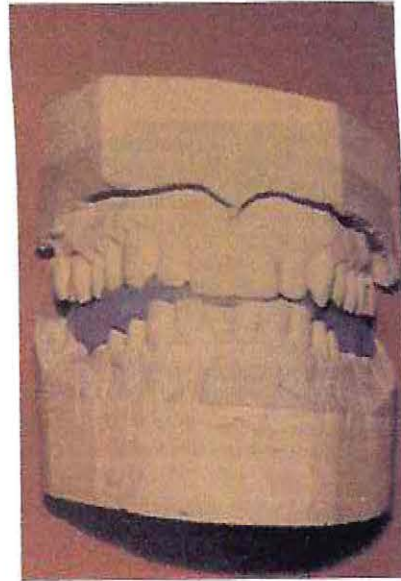

Fig 197.- la guía de cera y el registro de mordida del mioprint le permiten evaluar al técnico incorporar, los requerimientos para una reconstrucción exitosa dentro del montaje en el articulador.



Procedimiento de laboratorio

Fig 198.- Se genera un encerado completo oclusal contra la oclusión opuesta o antagonista.


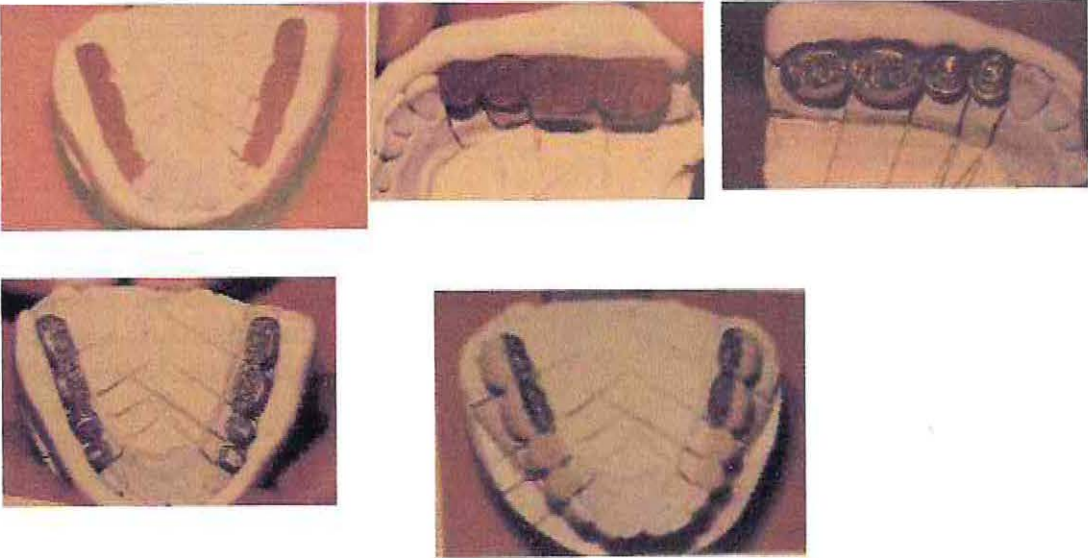


Fig 199-200-201-202-203.- Se ocupa una matriz vestibular de impresión para preservar los contornos vestibulares y permitir un grosor uniforme de porcelana.



Cementación y complementación del caso.

Fig. 204.- La reconstrucción posterior inferior es cementada siguiendo los procedimientos usuales la actividad electromiográfica de reposo es normal.

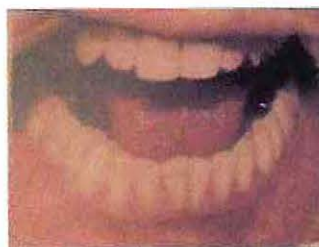


Fig.205.- El resultado de la función del test electromiográfico de todas maneras, no es exactamente la que teníamos en el standard, que se había establecido con el plano.

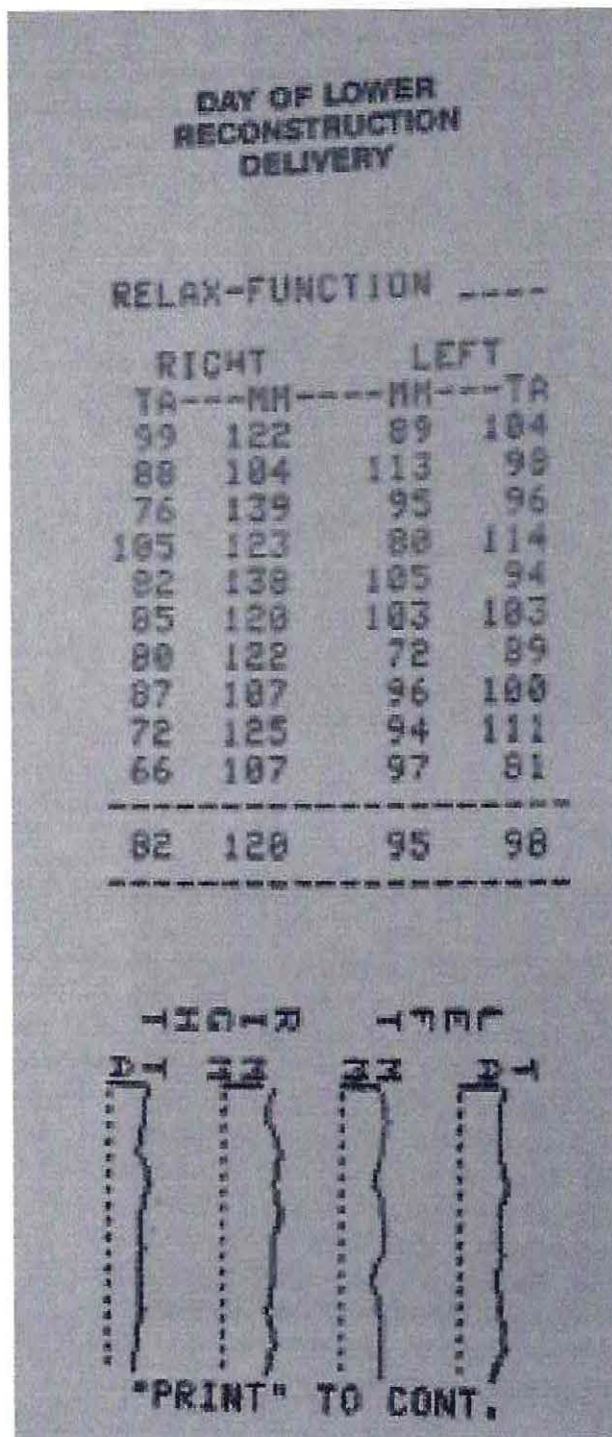


Fig. 206.- aproximadamente 6 meses después de la cementación y de la reconstrucción, el paciente empieza a tener un poco de recidiva de dolor y disconfort en el lado derecho. Sin medidas cuantitativas sería muy fácil deshacerse de ese paciente pensando que es psicósomático. Registrando con el electromiógrafo se confirma que el paciente no tiene una oclusión ideal. Existe un contacto prematuro en clase 1 en el lado de los bicuspides, o premolares. La cúspides no funcionales vestibulares de los premolares superiores estaban previniendo una entrada libre dentro de la posición neuromuscular miocéntrica. Las superficies linguales de estas cúspides vestibulares estaban muy desgastadas y fue imposible realizar una coronoplastia posterior.

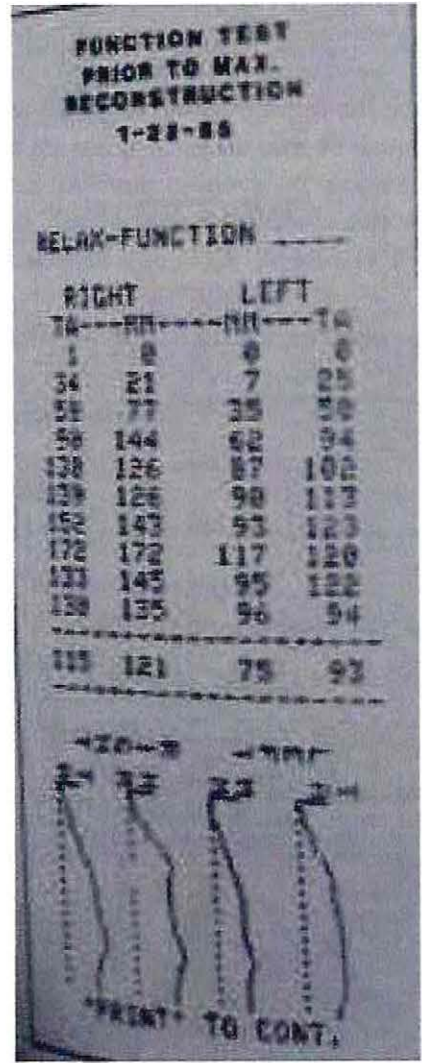
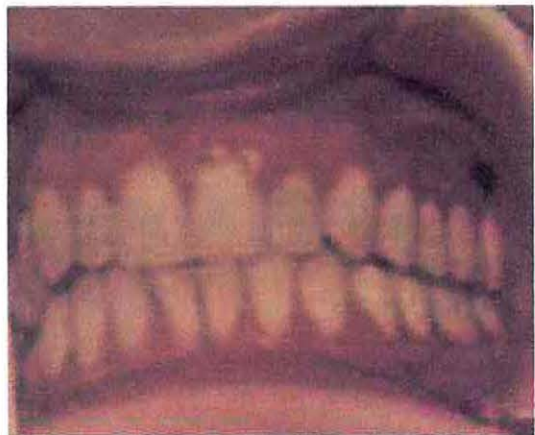

Fig. 207.- la decisión entonces fue hacer la reconstrucción de los cuadrantes posteriores superiores para proveer una mayor libertad de movimiento. La incorporación de un aumento de libertad en clase 1 se puede ver siguiendo la rehabilitación posteriosuperior.



Documentación final de electromiografía y CMS.

Fig 208.- El espacio libre, después de la reconstrucción es de 1.4mm este 0,4mm adicional es probablemente, resultado de una pequeña, disminución de los niveles de reposo después de establecimiento de una oclusión que permitía, una óptima relajación no existe evidencia, de desviación lateral en el cuociente en el cierre desde la reposición de reposo a la miocéntrica, la falta de desviación lateral es una evidencia de que la desviación original era causada por un espasmo unilateral muscular, más que por una asimetría anatómica.

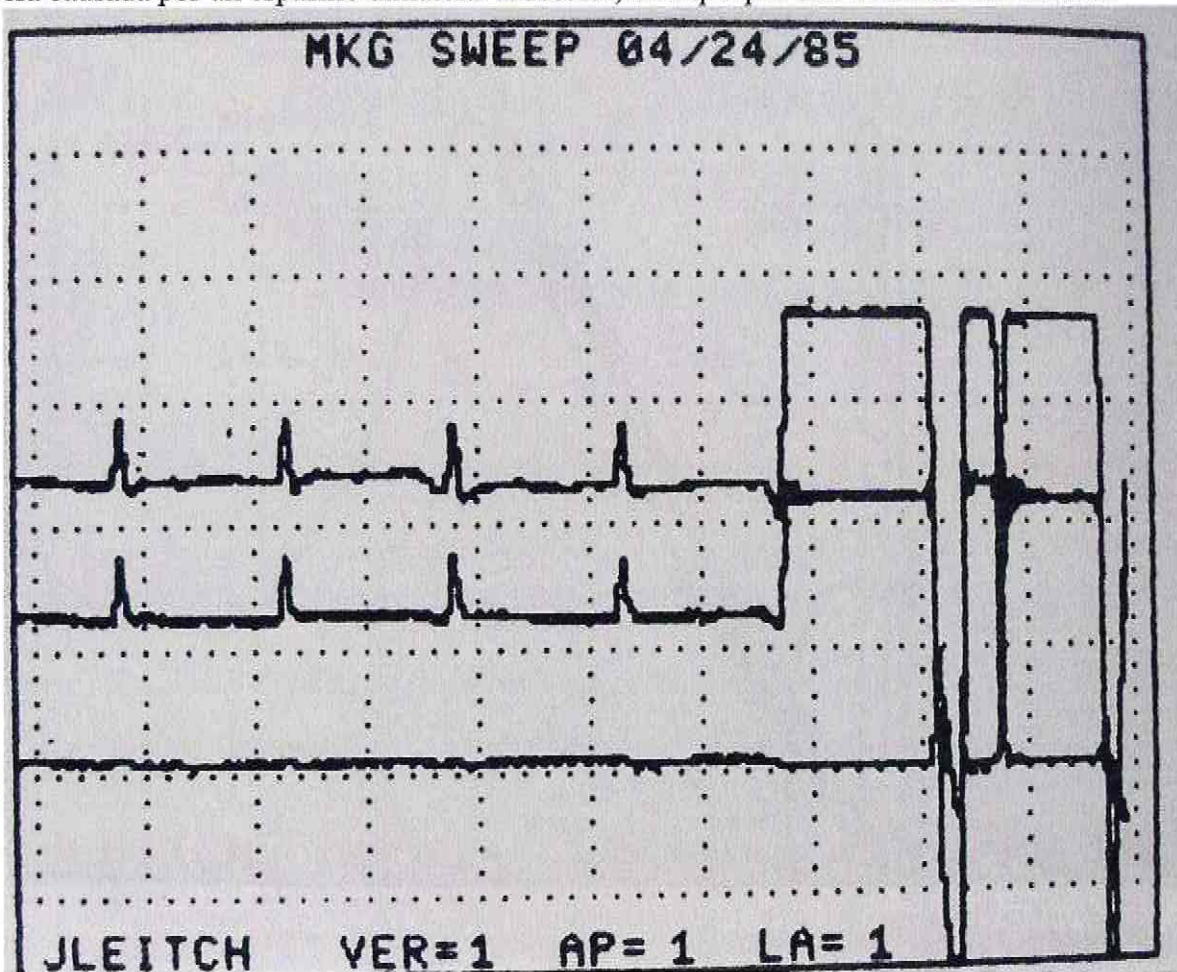


Fig 209- el cms sagital frontal confirma la coincidencia, de la trayectoria habitual, y la neuromuscular

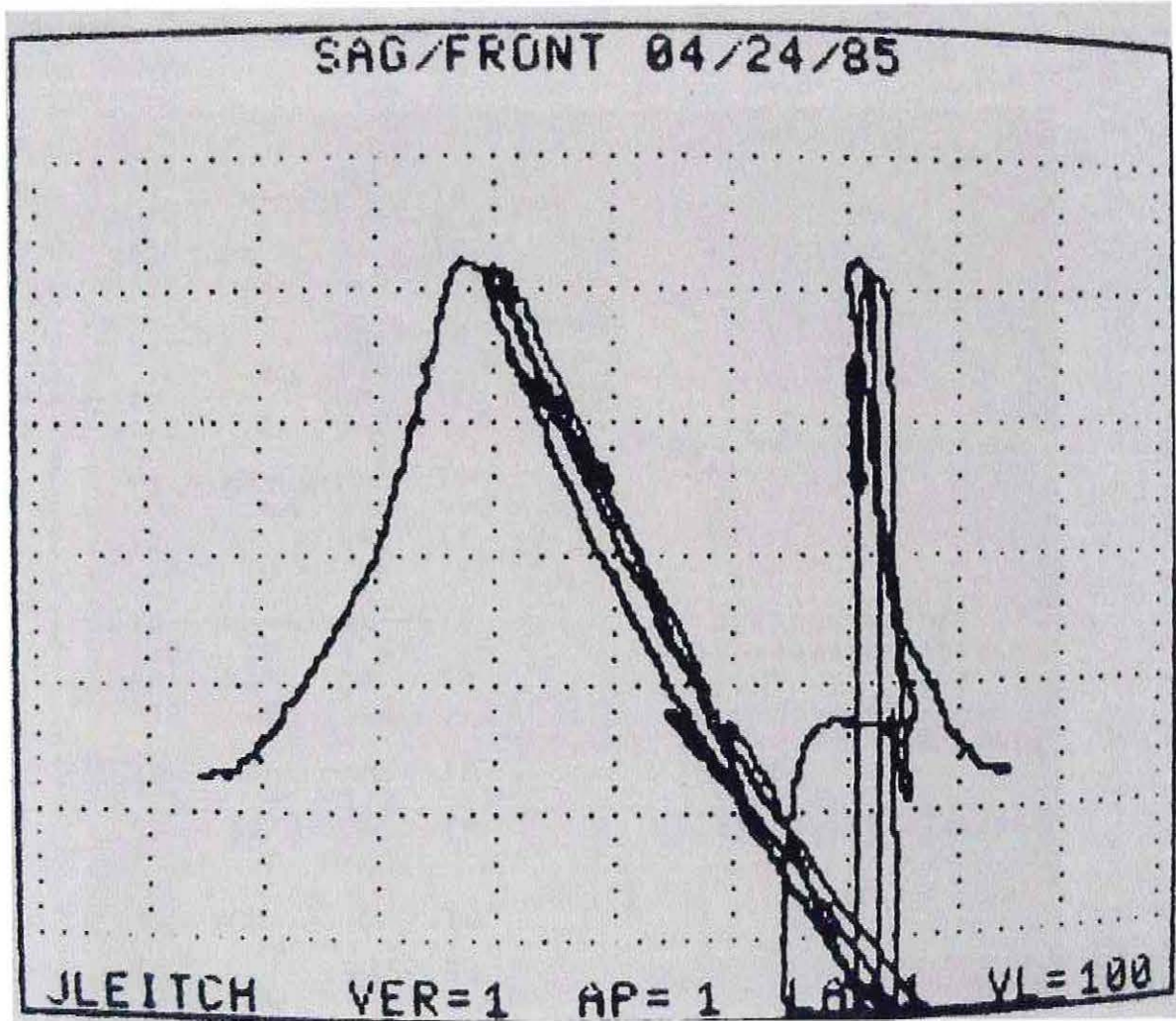


Fig.210.- La electromiografía en reposo muestra unos niveles, que están dentro de los parámetros normales, lo cual refleja la sensación en el paciente de bienestar y confort. Cuando la mandíbula puede alcanzar, la posición miocéntrica sin acomodación propioceptiva normalmente esto es compatible con la mantención de un estado muscular de relajación,

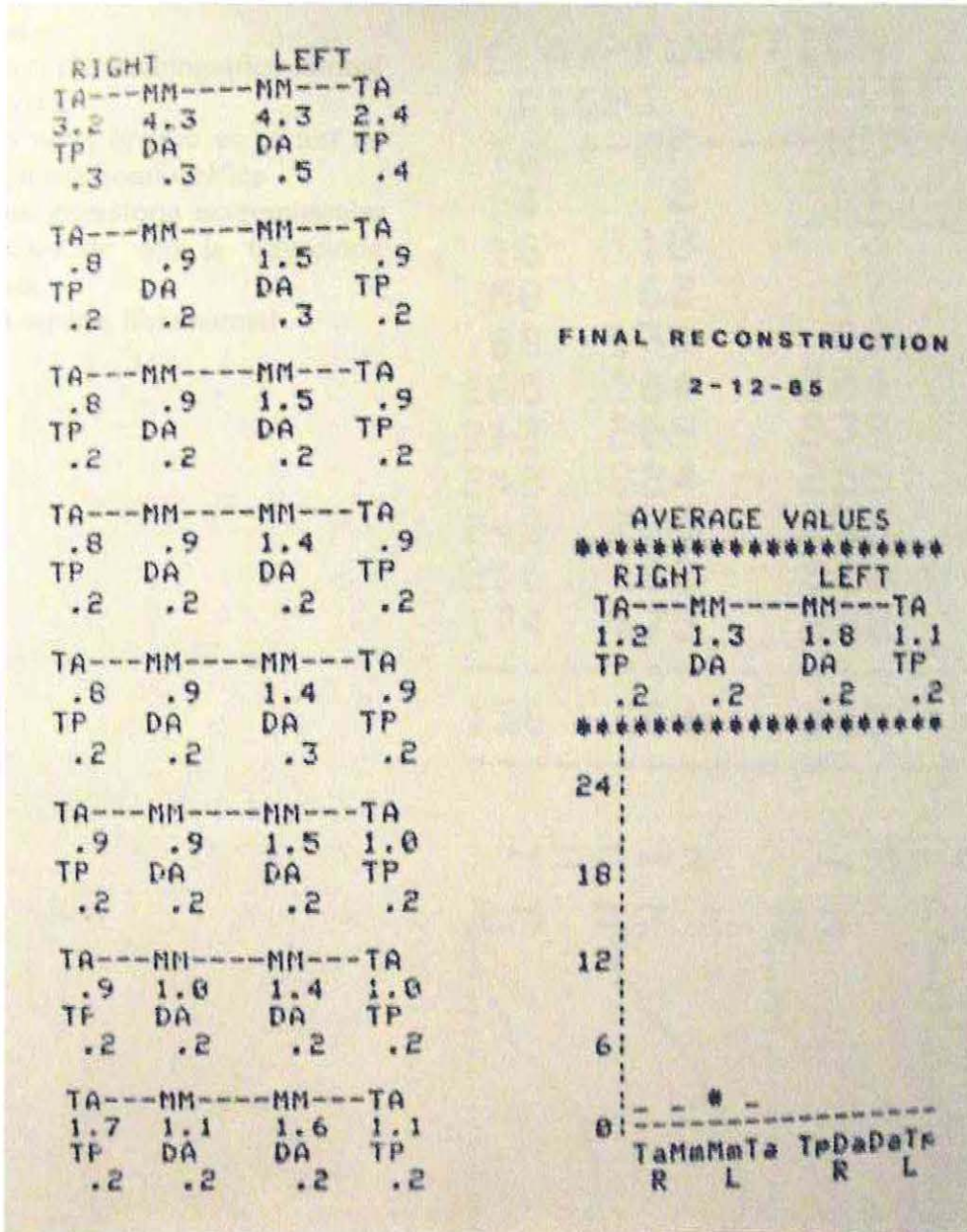


Fig 211.- El efecto de remover la interferencia en clase 1, con la rehabilitación superior es evidente cuando existe la documentación de la función de los test de función electromiográfica, los 4 criterios para documentar, una función optima es :

- 1.- nivel electromiográfico normal de reposo,
- 2.- un nivel optimo en el test de función electromiográfico
- 3.- una trayectoria neuromuscular que coincide con la trayectoria habitual
- 4.- un espacio libre normal

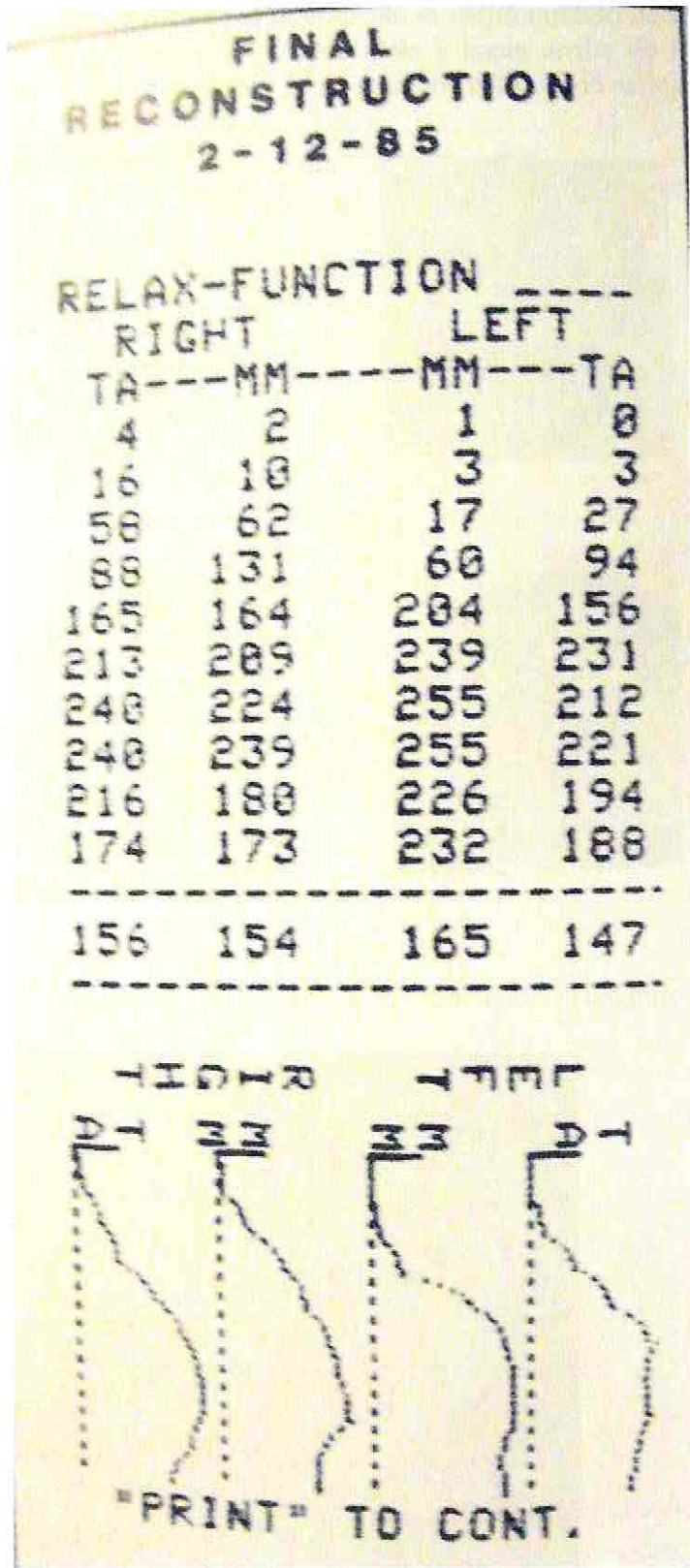


Fig. 212.- La radiografía transcraneal postreconstrucción documenta el mejoramiento de la posición condilar. Los cóndilos están posicionados mas hacia atrás y hacia arriba de la posición previa, ahora existe un espacio articular posterior igual a ambos lados. Esto refleja la falta de torque mandibular después de la rehabilitación.

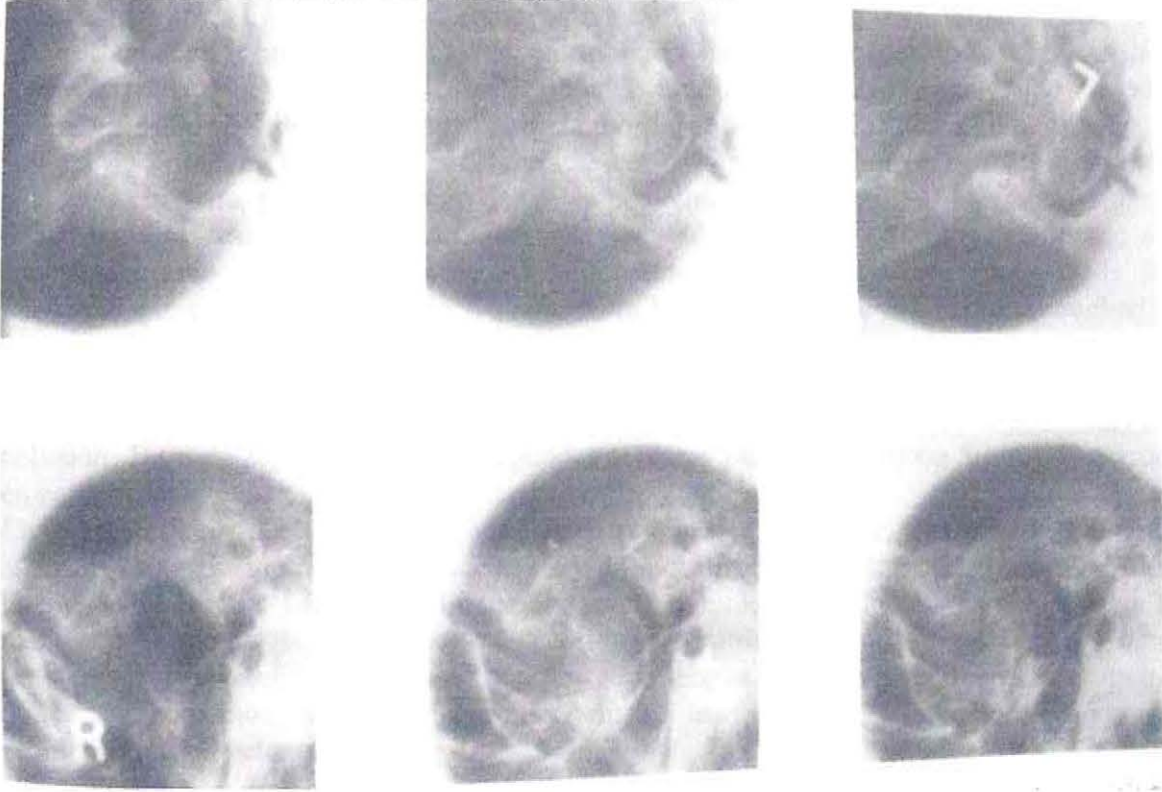
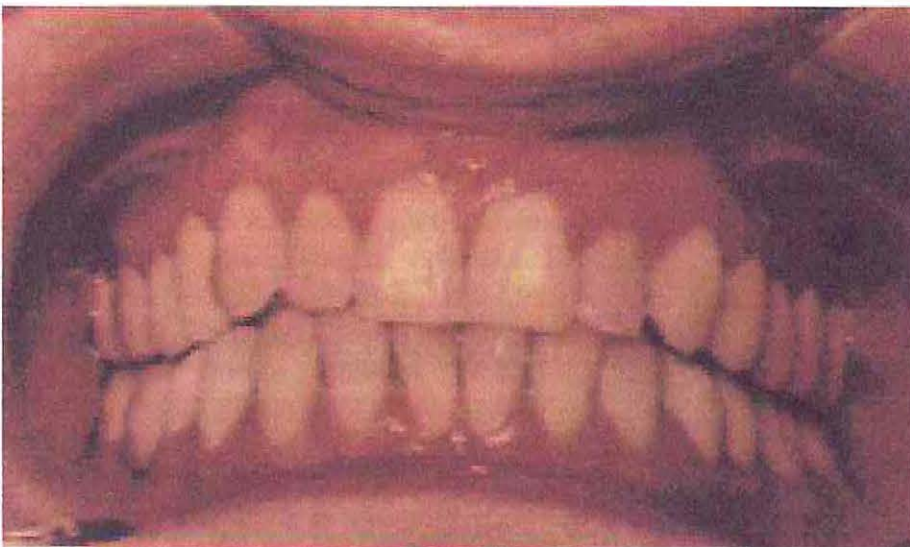

Fig 213.- el caso finalizado muestra claramente un alivio de los contactos prematuros anteriores.



Rehabilitación de una mordida abierta anterior con sintomatología y dentición autodestructiva

Uno de los más difíciles diagnósticos y tratamiento es aquel del paciente con una mordida abierta anterior. La mordida abierta anterior usualmente es el resultado, de una descompensación anterior producto de una presión lingual, la necesidad de este hábito compensatorio de la lengua debe iniciar con 2 condiciones una obstrucción de las vías respiratorias que contribuya al desarrollo, de la mordida abierta en los niños en desarrollo, la postura de la lengua para mantener, la vía aérea, para mantener un cerrado oral en estos pacientes previene, que la lengua no ocupe su posición palatal, habitual. La falta de fuerza expansiva en el paladar resulta, un alargamiento y adelgazamiento o un acortamiento del ancho, del arco maxilar típico, concordantemente existe una fuerza anormal de los músculos que empujan hacia abajo, y hacia fuera la lengua durante el trabajo de deglución esta fuerza muscular, resulta en la inclinación del ángulo mandibular, y un excesivo crecimiento del cuerpo de la mandíbula, esto permite que los 2^{dos} molares tengan una supraerupción, siempre que la erupción esté controlada por las fuerzas normales de oclusión, 1mm de separación en los segundos molares puede resultar en 3mm de apertura en zona incisal.

La supraerupción de los 2^{dos} molares pueden crear o perpetuar, una mordida abierta anterior. Una oclusión de este tipo inestable y dolorosa puede implicar un empuje anterior o lateral de la lengua. La presión lingual es usada durante la deglución para mantener la mandíbula mientras se evita, que la oclusión incómoda toque y por ende genere problemas, en el caso de una presión anterior de la lengua, permite o produce una erupción de los segundos molares, lo cual crea más oclusión incómoda, y el paciente cae en un problema auto-perpetuante.

Datos de cms.

Primero debemos determinar cuando nos encontramos con un paciente con mordida abierta anterior. El espacio libre medible, muchos de estos pacientes tienen una ocupación del espacio normal libre debido a la erupción de los dientes posteriores, el paciente que no presenta un espacio libre medible, es más difícil de diagnosticar, y para tratar el problema. El siguiente caso presentado, es una oportunidad inusual de entender el rol de la neuromusculatura, en la disrupción oclusal,

Fig 214.- una mujer de 50 años se presenta con dolores de cabeza severos, dolor facial, dolor a la articulación, y ruidos, un dolor de cuello o cervicalgia, y vertigo. Los síntomas empezaron 18 meses después, de que le pusieran gran cantidad de inlays de oro en segundos molares que se presentan en esta fotografía, y se aprecia que el paciente tiene 6mm de apertura en el punto interincisal, el cierre se produce por la oclusión de los onlays de oro en los segundos molares, no existía movimiento cuando el paciente fue pulsada por el miomonitor,

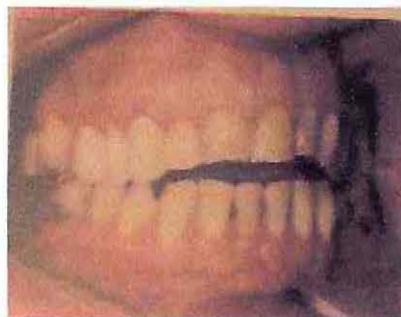

Fig 215.- no existen movimientos verticales, anteroposteriores o laterales, en los canales mencionados durante el pulso del miomonitor, en tanto que nosotros podemos fácilmente, medir las deficiencias en el soporte dentario que no son líneas predecibles para determinar, que tanto, el caso se tiene que cerrar antes de llegar a una posición relajada fisiológica,



Fig 216.- un desgaste conservador de los onlays, es inadecuado para lograr el espacio libre, medible. Los onlays fueron removidos y los 2dos molares fueron desgastados, hasta que se aprecia un movimiento observable a través del espacio cuando el paciente fue pulsado, este movimiento confirma la habilidad, del paciente de encontrar una posición de reposo, después de un extensivo desgaste la oclusion fue equilibrado hasta que el paciente se tubo app 2mm de espacio libre,




Fig 217.- el paciente después de la temporizacion de los molares, el paciente está completamente asintomático

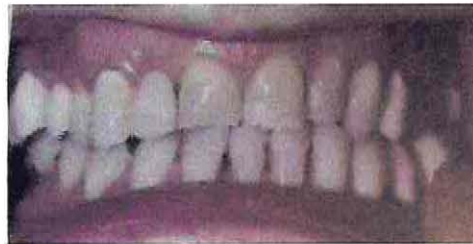
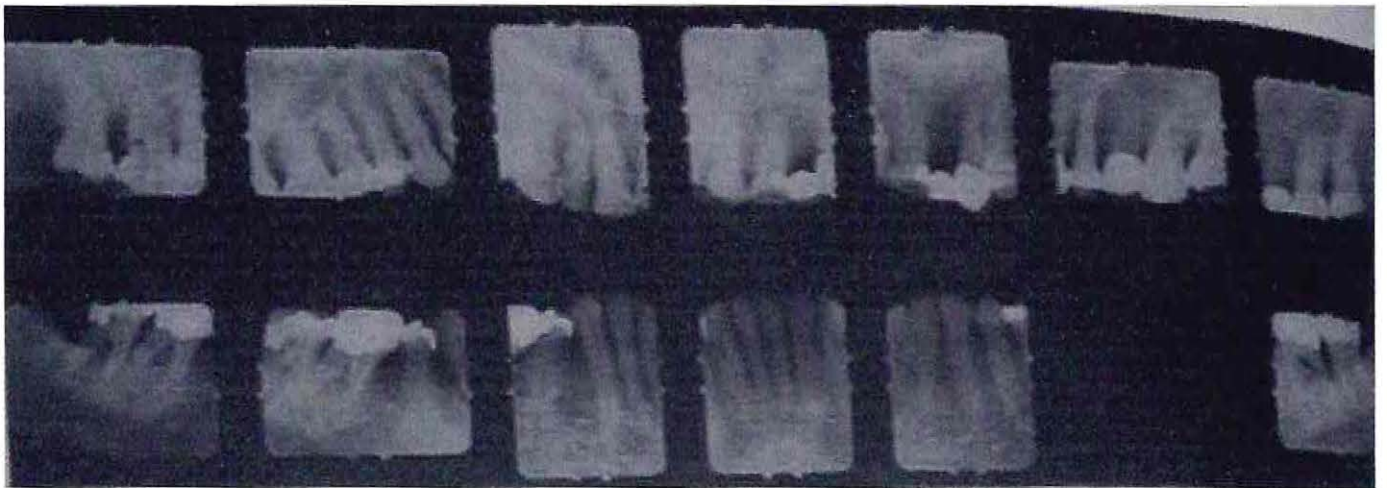


Fig 218-219.- el paciente entonces posee una oclusion anterior, note el desgaste excesivo de los dientes antero superiores. Cuando cuestionamos el estado del paciente en los dientes anteriores, estos no se separaron, después hasta que se colocaron onlay de oro 18 meses antes, ella comenta que estas se sentian altas y inconfortables, cuando ella cerraba su boca, el paciente desarrollo una presion de la lengua anterior, para amortiguar la oclusion, como los segundos molares comenzaron a erupcionar más allá, fue necesario para perpetuar el habito lingual para proteger los dientes, y 18 meses después la guia anterior se abrió 12mm, esta es una dramatica evidencia de la incordinacion entre la neuromusculatura y la dentición y puede resultar en una disrupción espacial, de la mandibula con respecto al craneo,

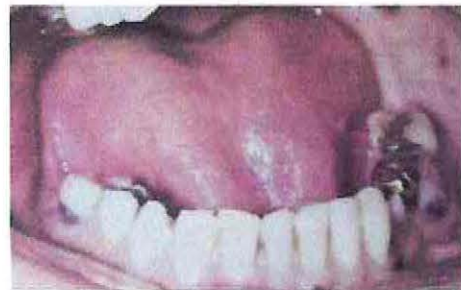
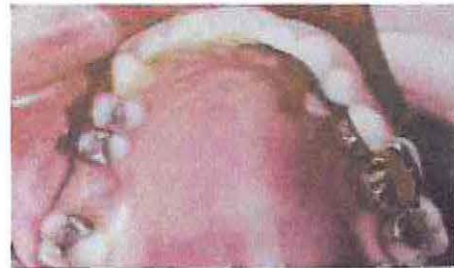
Fig 220.- las radiografias muestran la destrucción periodontal excesiva en la zona de molares,



Documentación de largo plazo y casos finalizados.

Fig 221.- estas fotografías fueron tomadas 8 años después de la restauración, a la posición neuromuscular, el paciente fue mantenido totalmente asintomático, la oclusión no se cambió, desde de la que se le creó en una posición neuromuscular, con un diente que no tenia fuerzas disruptivas,

Después del tratamiento el paciente se mantiene asintomático

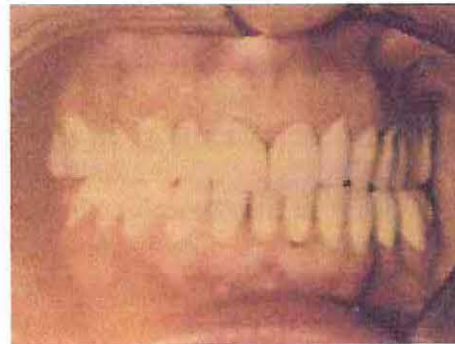
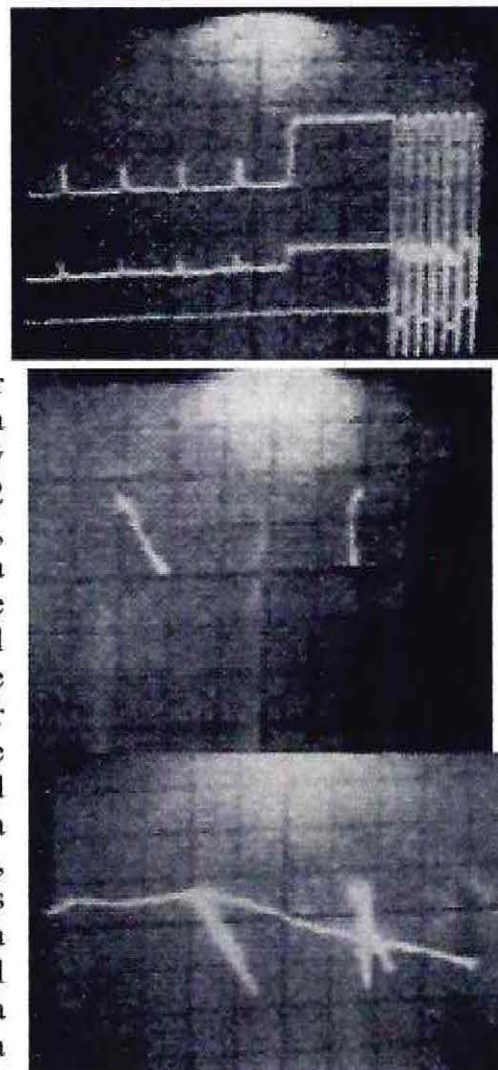


Fig 222.- los grabados del kinesiografo siguiente muestran tambien lo que tenemos por diez años post rehabilitación la posición fisiológica de reposo, es plana y reproducible, el radio AP es normal y no existe desviación lateral en el cierre del paciente desde la posición de reposo a la centrica. El trazado sagital frontal incorpora un grabado de una posición no forzada retruida y centrica esta línea se extiende desde la posición a la derecha centrica desde la línea sagital. La posición miocentrica del paciente es 6mm anterior a la posición retruida, esta gran diferencia entre la posición centrica y la muscular es muy comúnmente encontrada en los pacientes clase 2 una centrica larga en pacientes clase 2 contribuye, mas altamente a la incidencia de patología neuromuscular y disfuncion. EL paciente solamente puede estar restaurado exitosamente al encontrar una post zona neuromuscular, de quietud en oclusión. La inhabilidad de encontrar esta posición involuntariamente de cierre mandibular va a resultar en una inhabilidad muscular, que va a producir denuevo una disfuncion, el estatus de clase 2 del paciente se ve, en la trayectoria protrusiva plana, el paciente, es capaz de llevar la mandibula confortablemente, a la posición miocéntrica durante la deglución el paciente esta intruido a tragar agua , y la línea recta entre la oclusión centrica documentada señala que el paciente no interpuso la lengua entre los dientes, durante la deglución.



El objetivo, de cualquier rehabilitación es eliminar del paciente, de un habito neuromuscular, compensatorio. Los dos requerimientos fisiológicos, para, asegurar este éxito son:

- a) via aerea nasal del paciente debe ser adecuada para mantener el ingreso el aire y con una velocidad adecuada para oxigenar los bronquios
- b) Una Posición estable centrica que permita un cierre sin impedimiento de la mandibula durante de deglución para conseguir, los requerimientos, de estabilidad mientras el paciente llega a una bioadaptabiliddas de la articulaciones musculos y los dientes

Fig 223.- El set completo de radiografia tomado 8 años después de la rehabilitación confirman la salud periodontal restablecida el uso de una oclusion centrica en una zona, neutra de actividad muscular minimiza las fuerzas patológicas, de los dientes y soportan el periodonto.

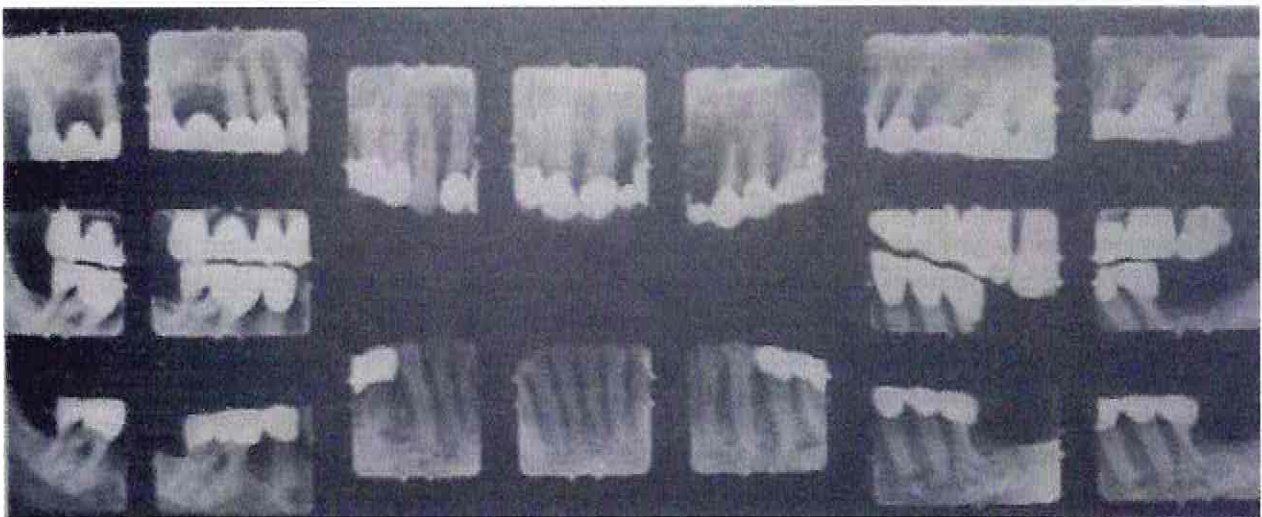
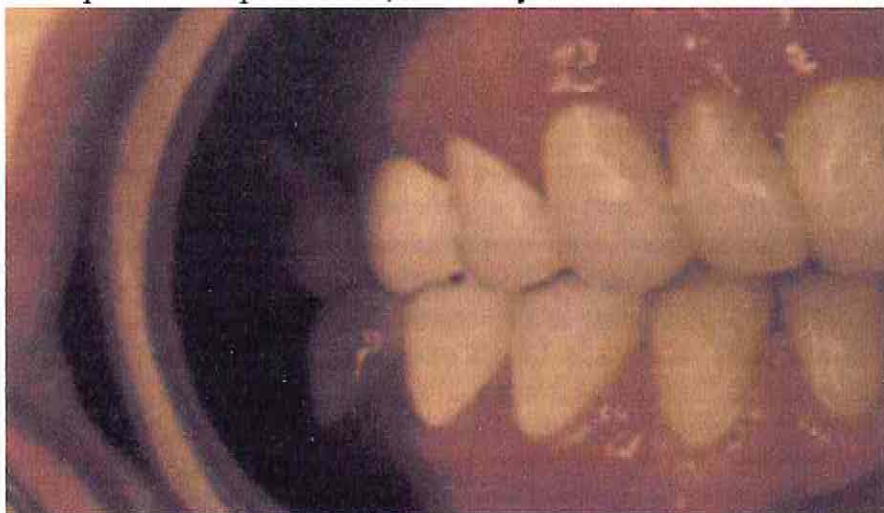

Fig 224- una posición centrica estable que coincide, con la trayectoria neuromuscular, provee un optima salud periodontal, articular y muscular.



Existen 3 indicaciones para tomar los procedimientos de prótesis fijas, la primera es paciente de síndrome tmj mcd, el paciente debe ser provisionalmente tratado a una posición oclusal documentada que provea una función libre de síntomas, por lo menos por 6 meses, las formas de arco y la longitud deben ser en el eje y deben ser favorables, la segunda indicación es la dentición autodestructiva, estas las fuerzas patológicas que influyen en la destrucción dentaria o de hueso de soporte deben ser corregidas, y la tercera indicación es distinta dientes mutilados o perdidos.

La ortodoncia, es el tratamiento preferente cuando las formas de arco están colapsadas, o los ejes de los dientes están marcadamente inclinados, los tratamientos de ortodoncia son preferible para restaurar la dimensión vertical si los dientes, no están embueltos con caries o con restauraciones inadecuadas, las necesidades comunes para

Todos los procedimientos restauradores son orientados a encontrar una posición relajada neuromuscular, la cual es el punto base para una restauración oclusal. El paciente TMJ MCD usualmente tiene un bajo nivel de bioadaptabilidad.

Los datos de electromiografía durante la terapia provisional es invaluable para monitorear el estado muscular. La restauración fija no debe empezarse hasta que los músculos puedan retornar a su posición de reposo. La electromiografía puede verificar el estado funcional de los provisionales. En posición céntrica, el CMS es indispensable para monitorear la posición oclusal durante el tratamiento provisional y definitivo.

Todos los esfuerzos deben ser hechos para capturar la posición miocéntrica en los provisionales y después trasladarla para el montaje de la rehabilitación fija definitiva la técnica para transferir la posición provisional miocéntrica a la posición final, va variar de caso a caso, la reconstrucción usualmente, se realiza unilateralmente. Ocasionalmente el caso puede ser mejor completado, de un arco a la vez en el orden de preservar la posición miocéntrica, la rehabilitación prefiere la preparación de todos los dientes al mismo tiempo, para retornarlos a la posición fisiológica de reposo, y como punto inicial de referencia, los elementos para una reconstrucción exitosa incluyen, modelos de trabajo completos, de arcada completa, con detalles marginales de cada diente en un modelo particular, un plano de mordida en cera el cual es paralelizado para el eje interpupilar, y el plano horizontal de Frankfurt, y un registro de mordida de mioprint que pueda capturar, la posición micéntrica, la cual usualmente está 1 a 2mm sobre la posición de reposo, la oclusión inferior es realizada en cera dentro de los arcos en el articulador, este arco establece el plano oclusal y la altura oclusal, los dientes superiores son encerados con respecto a los anteriores, siguiendo la técnica de coronoplastia de surco esfera y punto, debe existir un adecuado, espacio entre los dientes cuando ellos vayan a oclusión, este espacio provee la libertad necesaria para llegar a posición no deflectiva neuromuscular, el único contacto debe ser en las puntas de las cúspides funcionales con respecto a sus fosas, los requerimientos, van a producir fuerzas oclusales directas, verticales, a lo largo del eje mayor de los dientes.

Encerados completos, bucales, oclusales y linguales, son completados, antes de reducir la cera para acomodar la porcelana, una matriz hecha, para control de la cantidad de cera que nosotros, vamos a romper. El grosor de porcelana debería ser de 1 a 1,5mm, el arco oclusal plástico, en el cual se basa la posición, usada para determinar la altura

cuspeada durante la construcción y recontorneo de la porcelana, un ajuste preciso, oclusal de 2 etapas es seguido previo a la colocación de las coronas, el miomonitor, y la electromiografía, es usada para asegurar contactos simultáneos de las cúspides funcionales, durante el cierre involuntario. No debe existir contactos deflexivos, o superficies deslizantes. La segunda parte es la masticación voluntaria la cual debe producirse libremente durante la masticación, no debe existir superficies deslizante durante el golpe normal de masticación se debe poner especial cuidado, de no reducir la punta de las cúspides funcionales, durante este estado de ajuste, antes de cementar, se ocupa el cms y el electromiografo, para confirmar la posición final, y la función de la posición miocéntrica, las coronas o puentes, son pulidas y glaseadas antes de la cementación final. Solo 2 o 3 coronas deben ser cementadas al mismo tiempo, al hacer esto, aseguramos el completo asentamiento de las coronas para no producir, desajustes posteriores. La habilidad de encontrar cuantitativamente el punto de reposo inicial, en casos complejos de prótesis fija, no debería ser mas intimidante que la fabricación de una prótesis removible, este procedimiento puede simplificado si se entiende la neurofisiología y la función estomatológica.

Bibliografía

1. Rodríguez. Centricidad mandibular. Rev Fac Odont Univ de Chile 1983; 3(1): 26-34.
2. Keshvad, Winstanley. An appraisal of the literature on centric relation. Part I. J Oral Rehab 2000 27; 823-833.
3. Gilboe. Centric relation as the treatment position. J Prosthet Dent 1983; 50(5): 685-89.
4. Okeson. Management of temporomandibular disorders and occlusion. 5 edition. Quintessence Books.
5. McHarris. Centric relation: defined. J Gnathology 1986; 5(1): 5-21
6. Dawson. Evaluación, diagnóstico y tratamiento de los problemas oclusales.
7. Celenza. The condylar position: in sickness and in health (or when do we part?). Int J Periodont Rest Dent 1985; 2: 39-51
8. Wilson, Banerjee. Recording the retruded contact position: a review of clinical techniques. Br Dent J 2004; 196(7): 395-402.
9. Becker, Kaiser, Schwalm. Mandibular centricity: centric relation. J Prosthet Dent 2000; 83: 158-60.
10. Wood, Korne. Estimated and true hinge axis: a comparison of condilar displacements. Angle Orthod 1992; 62(3): 167-75.
11. Dawson. Optimum temporomandibular joint condyle position in clinical practice. Int J Periodont Rest Dent 1985; 3: 11-31.
12. Giffin. Mandibular adaptative repositioning: the etiology of a common and multifaceted autodestructive syndrome. Gen Dent 2003: 62-7.
13. Celenza. The theory and clinical management of centric positions: II. Centric relation and centric relation occlusion. Int J Periodont Rest Dent 1984; 6: 63-86
14. Keshvad, Winstanley. An appraisal of the literature on centric relation. Part II. J Oral Rehab 2000 27; 1013-1023.
15. Marholz, Oyarzo. Relación céntrica y oclusión. Revista de tecnología dental 2004; 4: 84-89.
16. Moffett. Consideración biológica de la relación céntrica basada en las respuestas del tejido esquelético y conectivo. En Celenza. "Oclusión, estado del arte". Quintessence Publishing 1981. 13-19.
17. Williamson, Steinke, Morse, Swift. Centric relation: a comparison of muscle-determined position and operator guidance. Am J Orthod 1980; 77(2): 133-45.
18. Tripodakis, Smulow, Mehta, Clark. Clinical study of location and reproducibility of three mandibular positions in

- relation to body posture and muscle function. *J Prosthet Dent* 1995; 73: 190-8.
19. McKee. Comparing condilar positions achieved through bimanual manipulation to condilar positions achieved through masticatory muscle contraction against an anterior deprogrammer: a pilor study. *J Prosthet Dent* 2005; 94: 389-93.
 20. Dawson. New definition for relating occlusion to varying conditions of the temporomandibular joint. *J Prosthet Dent* 1995; 74: 619-27.
 21. McNeil. Optimun temporomandibular joint condyle position in clinical practice. *Int J Periodont Rest Dent* 1985; 6: 53-76.
 22. Weinberg. The role of muscle deconditioning for occlusal corrective procedures. *J Prosthet Dent* 1991; 66: 250-5.
 23. Lucia. A technique for recording centric relation. *J Prosthet Dent* 1964; 14(4): 492-505
 24. Karl, Foley. The use of a deprogramming appliance to obtain centric relation records. *Angle Orthod* 1999; 69(2): 117-24.
 25. Cordray. Centric relation treatment and articulator mountings in orthodontics. *Angle Orthod* 1996; 66(2): 153-58.
 26. Wood, Elliot. Reproducibility of the centric relation bite registration technique. *Angle Orthod* 1994; 64(3): 211-21.
 27. Wood, Floreani, Galil, Teteruck. The effect of incisal bite force on condylar seating. *Angle Orthod* 1994; 64(1): 53-61.
 28. Wilson, Nairn. Mandibular repositioning in mandibular retrusión. *J Prosthet Dent* 2000; 84: 612-6.
 29. Wood. Centric relation and the treatment position in rehabilitating occlusions: a physiologic approach. Part I: developing an optimum mandibular posture. *J Prosthet Dent* 1988; 59(6): 647-51.
 30. Utt, Meyers, Wierzba, Hondrum. A three dimensional comparison of condylar position changes between centric relation and centric occlusion using the mandibular position indicator. *Am J Orthod Dentofac Orthop* 1995; 107: 298-308.
 31. Eriksson, Öckert-Eriksson, Lockowandt, Eriksson. Clinical factors and clinical variation influencing the reproducibility of interocclusal recording methods. *Br Dent J* 2002; 192(7): 395-400.
 32. Wood. Centric relation and the treatment position in rehabilitating occlusions: a physiologic approach. Part II: the treatment position. *J Prosthet Dent* 1988; 60(1): 15-8.
- Electroterapia de frecuencia baja y media, R.V. den Adel, R.H.J. Luykx, ed. ENRAF NONIUS

- 33.- Fundamentos básicos de electroestimulación y de transmisión nerviosa. J.L.Ruiz Cerdá, J. P. Burgués, J.F. Jiménez-Cruz www.aeu.es/publicaciones/ruiz/cap1/fundamentos.htm
34. Jankelson. B., Radke J.C.,The Myo-monitor: It's Use and Abuse (I & II) Report 1601, Quintessence International, 1978.
35. Fox E.J., Melsack R.: Transcutaneous electrical stimulation and acupuncture: Comparison of treatment for low back pain. Pain, 2:141, 1976.
36. Mannheimer, J.S., Lampe, G.N. : Clinical Transcutaneous Electrical Nerve Stimulation. R.A. Davis 1984 , p 52.
37. Williamson, E.H., Marshall, D.E. : Myo-monitor rest position in the presence and absence of stress. Facial Orthopedics and Temporomandibular Arthrology, Williamson ,ed, 3(2):14, 1986.
38. Robert R. Jankelson: Neuromuscular Dental Diagnosis and Treatment, Segunda Edición 2005. Ishiyaku EuroAmerica.