

MTN = 524107

UNIVERSIDAD DE VALPARAISO  
FACULTAD DE ODONTOLOGIA  
ESCUELA DE ODONTOLOGIA  
CATEDRA DE PATOLOGIA Y  
DIAGNOSTICO ORAL  
VALPARAISO

R 520

TC 8/2e

1986 000

# Estandarización De Un Mé- todo De Registro Electro- miográfico En El Territorio Máxilo Facial



SEMINARIO DE TESIS  
PARA OPTAR AL TITULO  
DE CIRUJANO DENTISTA

Profesor Guía:  
Dr. PEDRO GANDULFO JEREZ  
Profesor Titular Cátedra de  
Patología y Diagnóstico Oral.

Profesor Informante:  
Dr. CARLOS BRIEDE GARCIA  
Profesor Adjunto Cátedra  
de Prótesis Removible  
Facultad Odontología

Colaboradores:  
Dr. HUMBERTO BARAHONA E.  
Profesor Auxiliar Cátedra  
Fisiología Universidad Valparaíso

Dr. EDUARDO CHACON  
Medicina Física y Rehabilitación  
Hospital Carlos Van Buren

Dr. PATRICIO BROWN DIAZ  
Profesor Auxiliar Cátedra  
de Patología y Diagnóstico Oral  
Facultad de Odontología

Alumnos:  
HECTOR CORDOVA O.  
JOSE CORDOVA O.

*A nuestros padres. . .  
. . . por legarnos sus principios  
de honestidad, hermandad y fé.  
. . . les agradecemos vuestros  
magnos esfuerzos por hacer de nosotros  
unos profesionales.*

*A Dios, mi esposa e hija y a todos  
quienes colaboraron en la realización  
de este seminario.*

*Mira que te mando que te esfuerces y seas valiente; no temas ni desmayes, porque Jehová tu Dios estará contigo en donde quieras que vayas.*

(Josué 1:9)

I N D I C E

	PAGINA
Indice	3
Introducción	5
Objetivos	7
CAPITULO I	8
- ANTECEDENTES TEORICOS	8
Estudios de Electromiografía	8
Equipo - Instrumental	14
Registro y Técnica de Exámen	19
Etapa de Inserción	20
Etapa de Reposo	21
Etapa de Esfuerzo Mínimo	26
Etpa de Esfuerzo Máximo	31
Informe de los hallazgos del EMG	31
CAPITULO II	33
- MATERIAL Y METODO	33
Método de Registro	34
CAPITULO III	
- DESARROLLO PRACTICO	38
- MUSCULO MASETERO	38
Descripción Anatómica	38
Etapa de Reposo Mandibular	39
Etapa de Cierre Máximo	40
Movimiento Lateralidad Derecha	42
Movimiento Lateralidad Izquierda	43
Movimiento de Protrusión	45
Movimiento de Apertura	46



- MUSCULO TEMPORAL	48
Descripción Anatómica	48
Etapa de Reposo Mandibular	50
Etapa de Cierre Máximo	51
Movimiento de Lateralidad Derecha	52
Movimiento de Lateralidad Izquierda.	53
- MUSCULO PTERIGOIDEO EXTERNO	54
Descripción Anatómica	54
Movimiento de Apertura	58
Actividad AMG durante Cierre Mandibular	59
Actividad EMG durante Cierre Máximo	60
Actividad EMG durante Movimiento Lateralidad Izquierda.	61
Actividad EMG durante Movimiento Lateralidad Derecha.	62
Actividad EMG durante Movimiento Lateralidad Izquierda.	63
Actividad EMG durante Movimiento de Protrusión	64
CONCLUSIONES	65
ANEXO	68
BIBLIOGRAFIA	71

100%  
do  
18  
Final

100  
100  
100  
100  
100

## INTRODUCCION

En nuestra sociedad contemporánea más del 20% de la población está afectada por algún tipo de afección de la ATM. ( DR. SHORT ) y esta condición no es diagnosticada correctamente en la mayoría de los casos. Por tanto estos pacientes pertenecen a una parte de la sociedad que deambula de especialista en especialista, buscando alivio a su padecimiento que generalmente se manifiesta como dolor.

Considerando el alto porcentaje de individuos afectados y que las estructuras comprometidas ( ATM., musc. y dientes ) constituyen el terreno de desarrollo de nuestra profesión " es tiempo que el odontólogo tome la iniciativa para desarrollar un diagnóstico correcto y un adecuado manejo terapéutico de estas patologías. Para ello se hace necesario en un primer momento estandarizar pautas de observación, de exámenes complementarios de las estructuras afectadas.

Como sabemos, el componente muscular del sistema estomatognático se ve tempranamente afectado en problemas articulares disfuncionales, es por ello que queremos entregar los conceptos básicos de EMG tanto normal como patológica, así como las imágenes de registro electromiográfico obtenidos de músculos elevadores mandibulares, de pacientes que no presentaban ningún síntoma de signos de alguna disfunción de la ATM. utilizando para ello aparatología avanzada ( Electromiografo TECA MODELO M ) a fin de proporcionar al clínico una " HERRAMIENTA " importante para el diagnóstico clínico específico, constituye una inigualable ayuda para él, puesto que es el único índice fisiológico directo de actividad muscular. La información debe ser integrada con



los resultados de otras pruebas, manifestaciones clínicas, etc.

Por lo tanto, las imágenes mostradas en este Seminario de T-esis no nos permiten llegar a un diagnóstico final de alguna alteración, ello solo lo lograremos haciendo una conjunción examen clínico EMG - Rx, etc.

En la primera parte de nuestro Seminario nos abocaremos a entregar los conceptos generales de EMG., descripción de la técnica actualmente usada para el registro EM. En una segunda parte mostraremos imágenes electromiográficas de músculos elevadores mandibulares correlacionando su función con su actividad electromiográfica, ello permitirá a futuros investigadores o tesisistas, tener un patrón de normalidad en el cual poder basar sus observaciones.



## OBJETIVOS

### GENERALES:

- 1.- Conocer la actividad electromiográfica de los músculos elevadores mandibulares.
- 2.- Correlacionar la acción fisiológica de los diversos músculos elevadores mandibulares respecto de su actividad electromiográfica.

### ESPECIFICOS:

- 1.- Registrar e interpretar la actividad electromiográfica de los músculos masétero, temporal, pterigoideo externo (fascículo superior e inferior) en:
  - Reposo
  - Movimiento de cierre
  - Movimiento de apertura
  - Contracción máxima
  - Lateralidad derecha
  - Lateralidad izquierda
  - Protrusión
- 2.- Introducir al clínico en los conocimientos básicos de E.M.G. aplicada al territorio Máxilo Facial.
- 3.- Motivar al clínico en el uso de Exámenes Complementarios (electromiografía) en pacientes con alteración muscular.

*[Faint, illegible handwritten text]*

ANTECEDENTES TEORICOS  
ESTUDIOS DE ELECTROMIOGRAFIA (E.M.G.)

La E.M.G. detecta los cambios eléctricos producidos por la actividad del sistema neuromuscular, específicamente, registra la actividad eléctrica de la unidad motora (UM): neurona motora de nervio craneal, axón, placa motora y fibras musculares (Fig. 1).

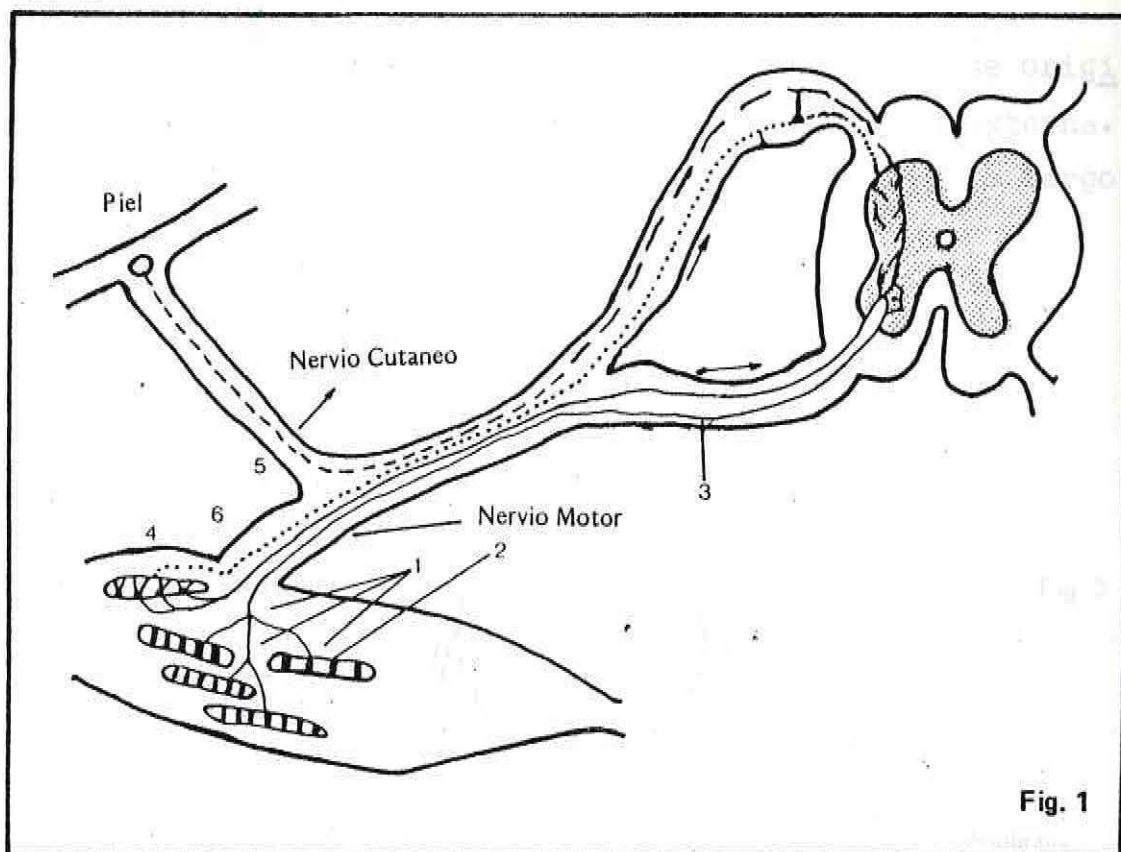


Fig. 1

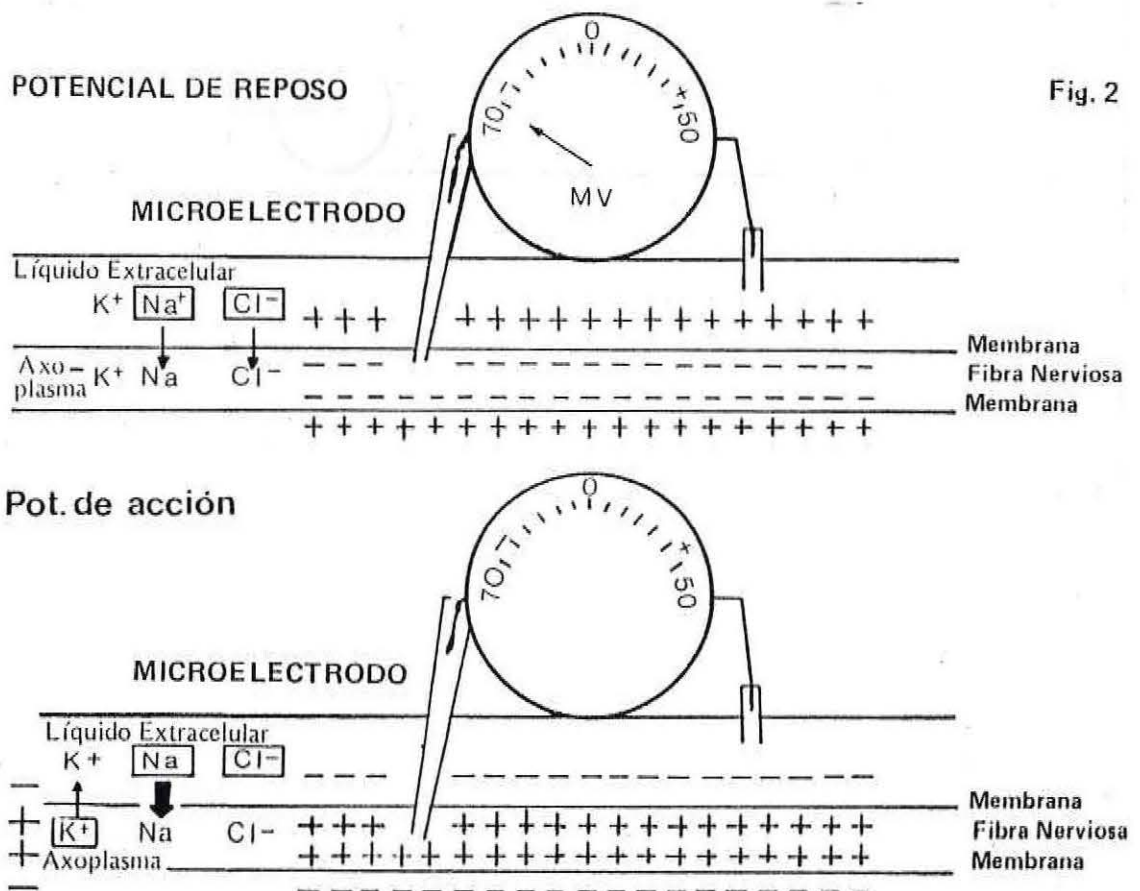
Un axón de una motoneurona inerva muchas fibras musculares. Las fibras de una UM se encuentran entre mezcladas con fibras de otras UM. en una determinada porción de un músculo.

Todas ellas responden a la estimulación adecuada con un patrón de "todo o nada". Al activarse la UM. se inicia una onda de excitación que pasa desde la neurona

motora al axón y sus ramificaciones hasta la unión mioneu-  
ral donde se produce la liberación de mediadores químicos  
que desplazan la membrana de cada fibra muscular.

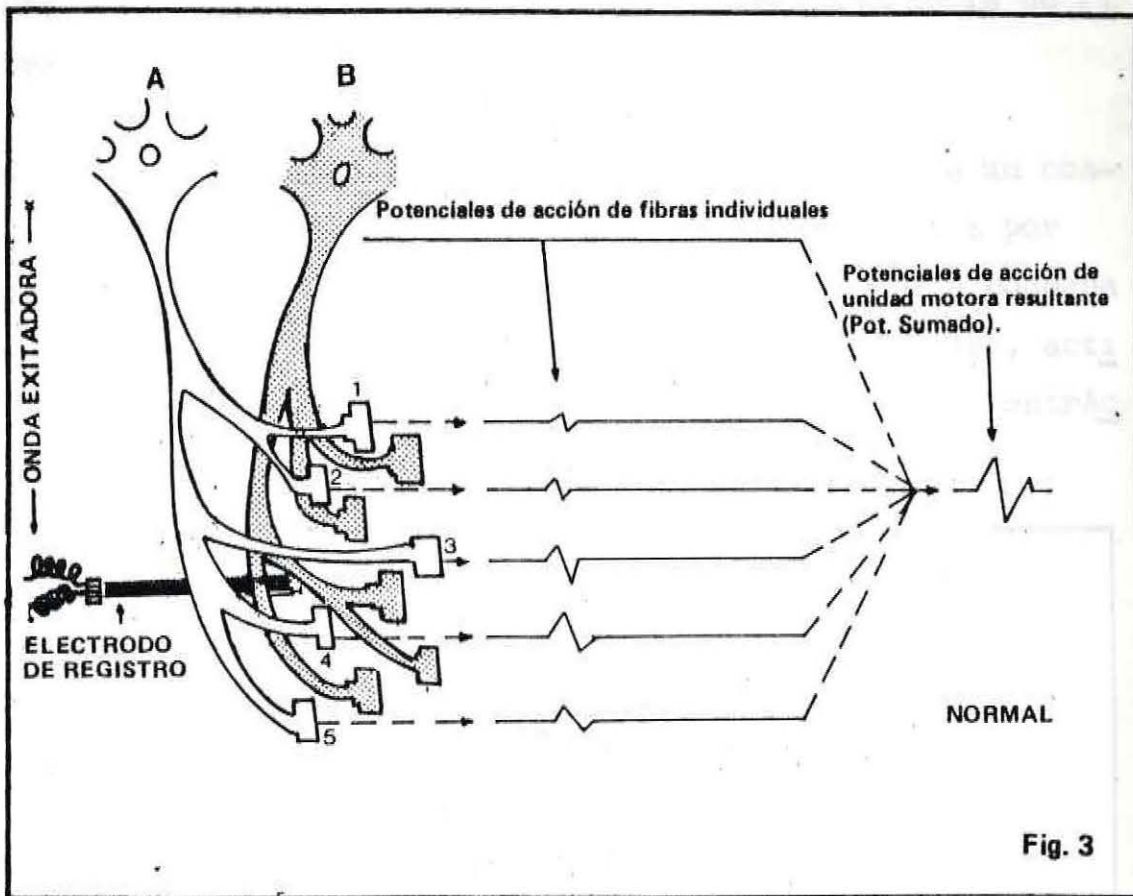
La membrana de la fibra muscular está polari-  
zada. En el exterior es (+) y en el interior es (-). Exis-  
te una diferencia de potencial de aproximadamente -90 V  
entre el exterior y el interior y esta diferencia se cono-  
ce como el "potencial de reposo" o "potencial de membrana".

Cuando la fibra muscular se contrae se origi-  
na una despolarización y negativación de la pared externa.  
Nace una onda de despolarización que se propaga a lo largo  
de la fibra (Fig. 2).





captadas por electrodos de espiga insertos en el músculo por explorar. (Fig. 3)



El número de fibras musculares que constituyen la unidad motora es variable: pocas fibras para los músculos de fina coordinación, mayor número para los músculos de fuerza. Este hecho hace que las características de los potenciales puedan tener variaciones dentro de ciertos márgenes considerados normales.

En los músculos se encuentran 2 tipos de fibras:

FIBRAS TIPO I (B): rojas, lentas, tónicas con metabolismo oxidante, con alta resistencia a la fatiga.

FIBRAS TIPO II (A): blancas, rápidas, fásicas, con metabolismo glucolítico, con baja resistencia a la fatiga.

Los músculos que realizan movimientos armónicos poseen mayor número de fibras tipo II y los músculos con función tónica fundamental poseen preponderancia de fibras tipo I.

El músculo esquelético se compone de un conjunto de fascículos que están constituidos a su vez por las fibras musculares, cada una de las cuales está rodeada de un endomisio y contiene en el interior la miosina, actina tropomiosina y otros, que permiten el mecanismo contráctil del músculo. (Fig. 4).

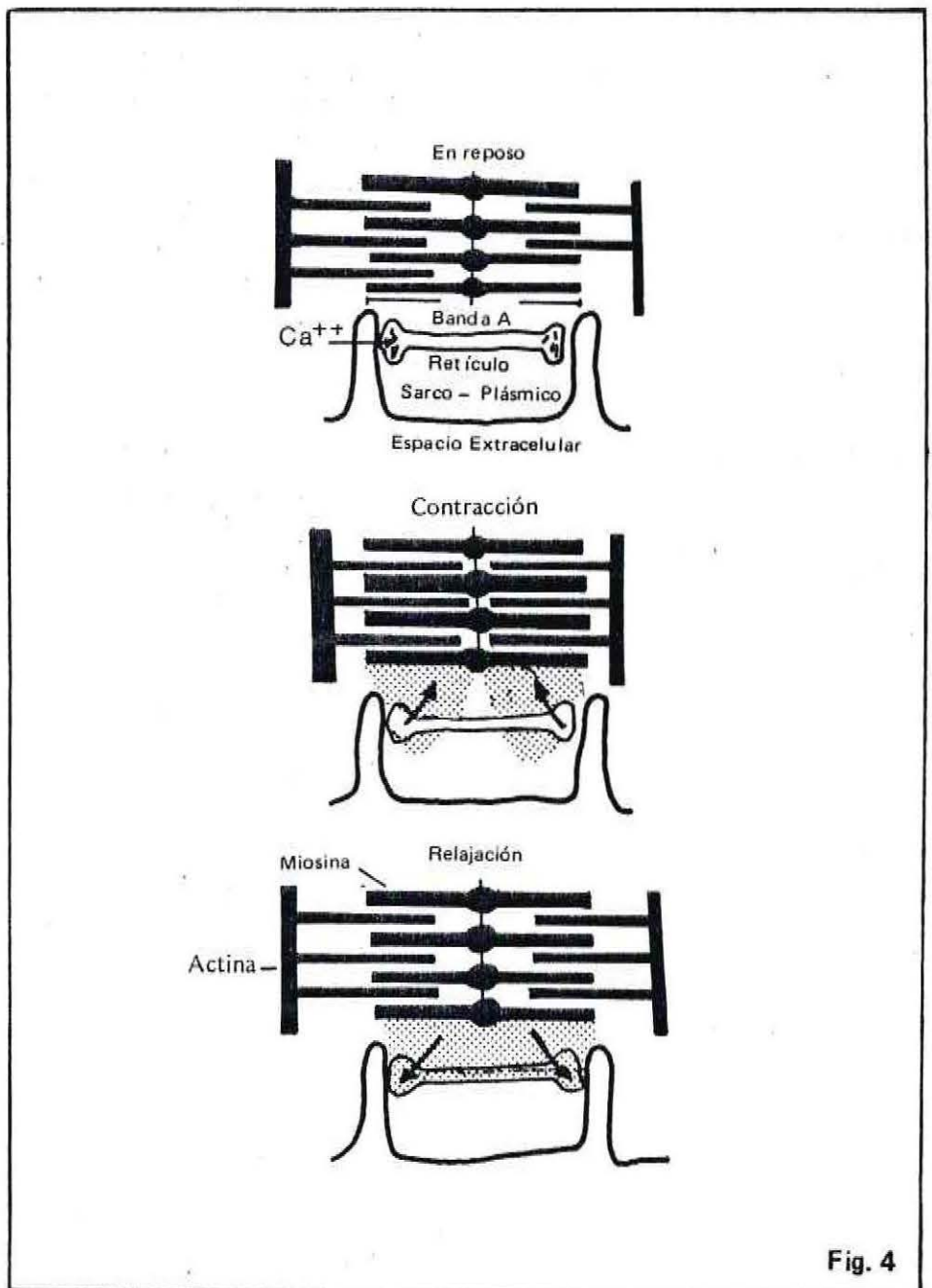


Fig. 4

Se advierte que cuando la membrana de la fibra muscular se excita, los sarcómeros subyacentes al punto excitado se empiezan a contraer más o menos simultáneamente y la contracción progresa a lo largo de las miofibrillas. Actúan aquí los iones  $Ca^{++}$  y  $K^+$  liberados de la membrana e interviene el sistema retículo sarcoplasmático que envuelve cada miofibrilla.

En el músculo esquelético normal existe una correlación entre la amplitud del potencial de membrana y la magnitud de la reacción contráctil, pero en presencia de un proceso patológico o bajo la acción de medicamentos pueden estar disociados estos dos hechos. Ej.: En la atrofia por desuso pura, sólo se afecta el mecanismo contráctil y no sufre variaciones la membrana. En la atrofia por denervación se afecta tanto la membrana como el mecanismo contráctil y en las miopatías se afecta en forma precoz el mecanismo contráctil de la membrana.

Se sabe que la duración del potencial de acción refleja el territorio que abarca la UM y la amplitud es una medida de la densidad de fibras musculares. Dentro de un mismo músculo el diámetro del territorio de diferentes UM es variable. Este diámetro es significativamente más pequeño en los niños.

Los parámetros normales del potencial de acción de una UM son los siguientes:

Amplitud	0.3 - 3mV (hasta 5mV)
Duración	5 - 10 miliseg.
Forma	Bi o trifásica.
Frecuencia	6 - 30 x seg. (hasta 50 x seg.)

## Electromiografía

Equipo instrumental:

El equipo mínimo para la E.M.G. comprende: electrodos, un pre-amplificador, un amplificador, un calibrador y un aparato de registro. (Fig. 5).

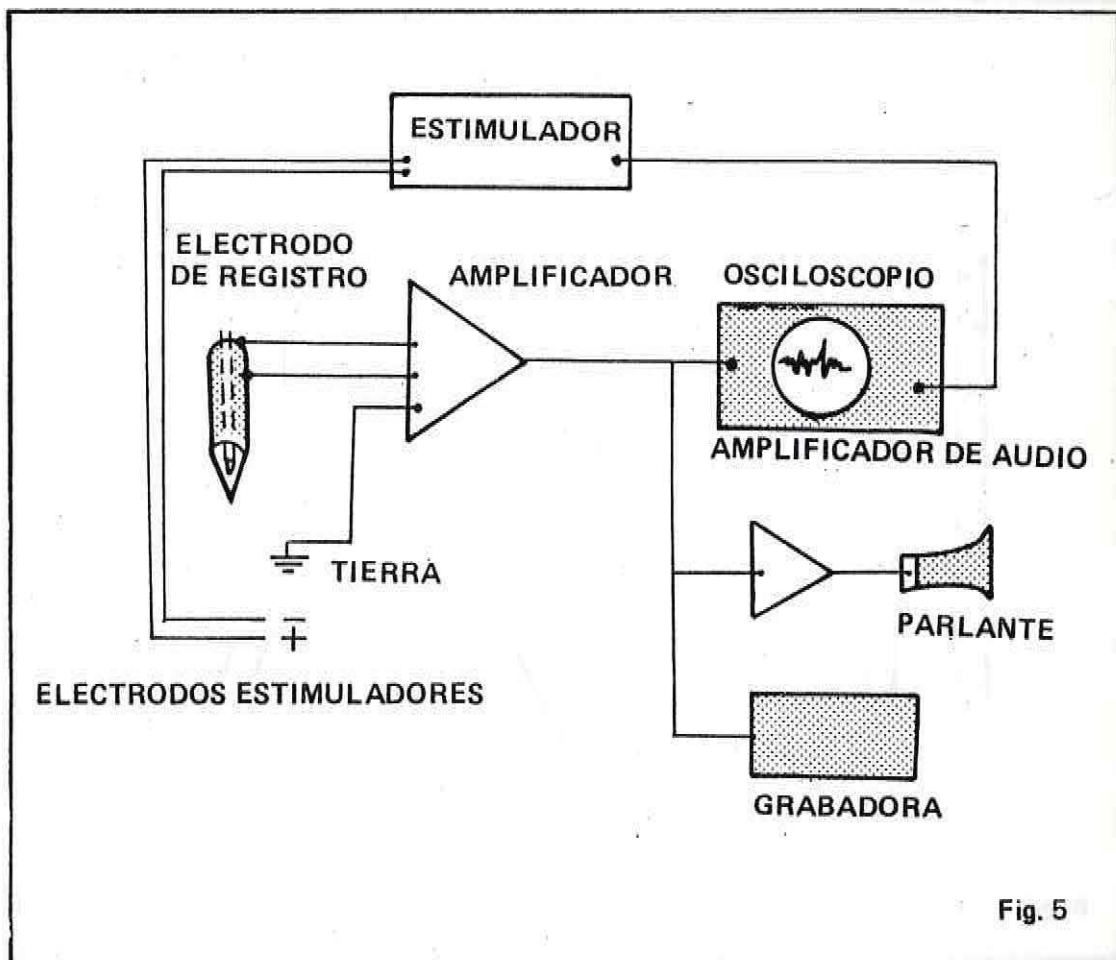


Fig. 5

El potencial del músculo es recogido por electrodos que lo conducen a través de cables conductores a un pre-amplificador, de aquí a un amplificador. El potencial amplificado pasa a un dispositivo de conversión y puede de esta manera registrarse en forma de sonido por un altavoz. Finalmente puede registrarse sobre un sistema de registro permanente: papel, fotografía, etc.

Electrodos: Se usan electrodos.

- 1.- Superficiales, que consisten en discos de metal con diámetro de 0.5 a 2.5 cm.
- 2.- De aguja, existen varios de diferentes materiales, tamaños y constitución: monopolar, bipolar, concéntricos, multielectrodos.

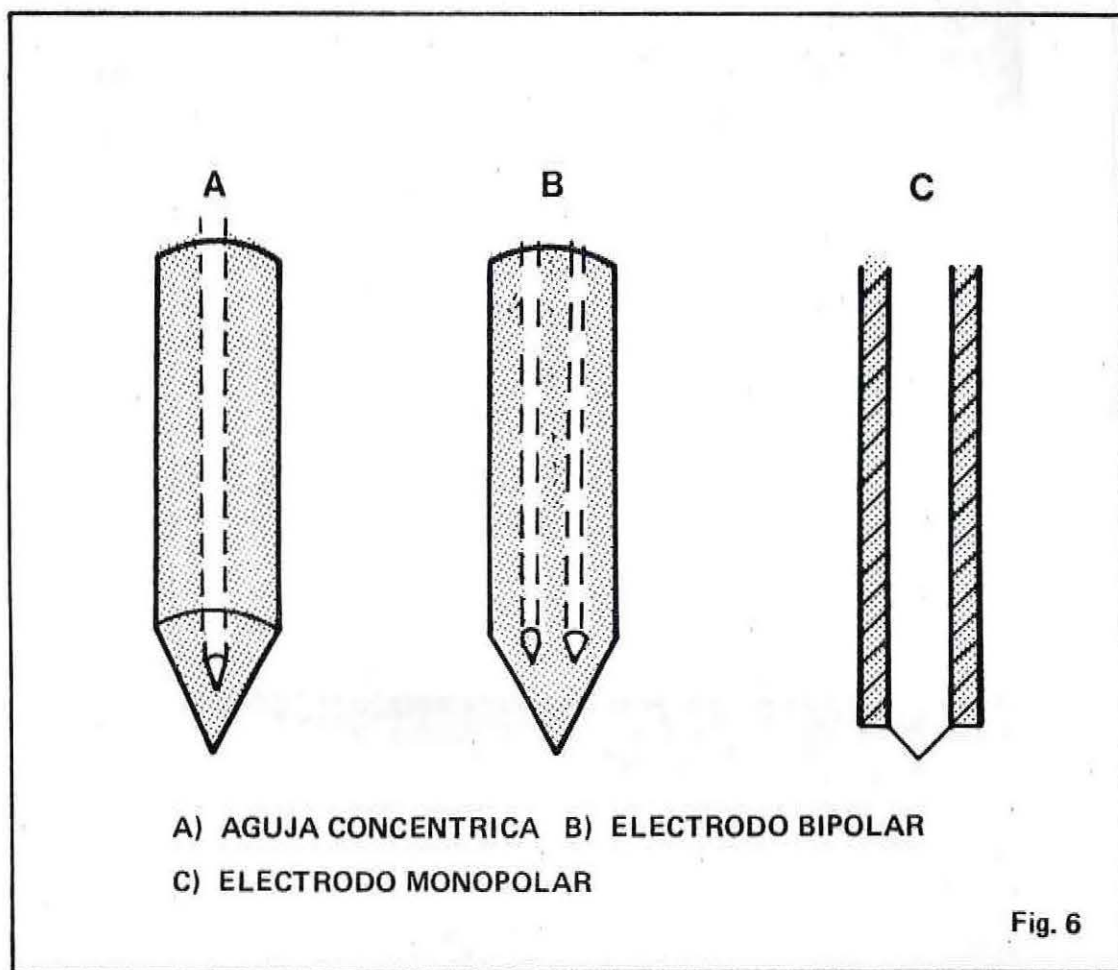


Fig. 7

Fig. 8






Fig. 7




Fig. 8

**Pre Amplificador y Amplificador:**

Aumentan los potenciales hasta conseguir dimensiones que permiten su registro. Se emplean amplificadores que poseen una impedancia de entrada de 100 a 200 megohmios y que permitan paso de frecuencias de 2 a 10 mil ciclos/seg.

**Calibrador:**

Es necesario para estandarizar los potenciales. Algunos están dispuestos para calibrar sólo el voltaje de los potenciales. Otros permiten calibrar voltaje y tiempo.

**Aparatos de Registro:**

Son necesarios por lo menos dos instrumentos de registro: un Osciloscopio de rayos catódicos y un altavoz. Ayuda el tener un instrumento de registro permanente cámara fotográfica, cinta magnética, papel polaroid. Fig. 9, Fig. 10.


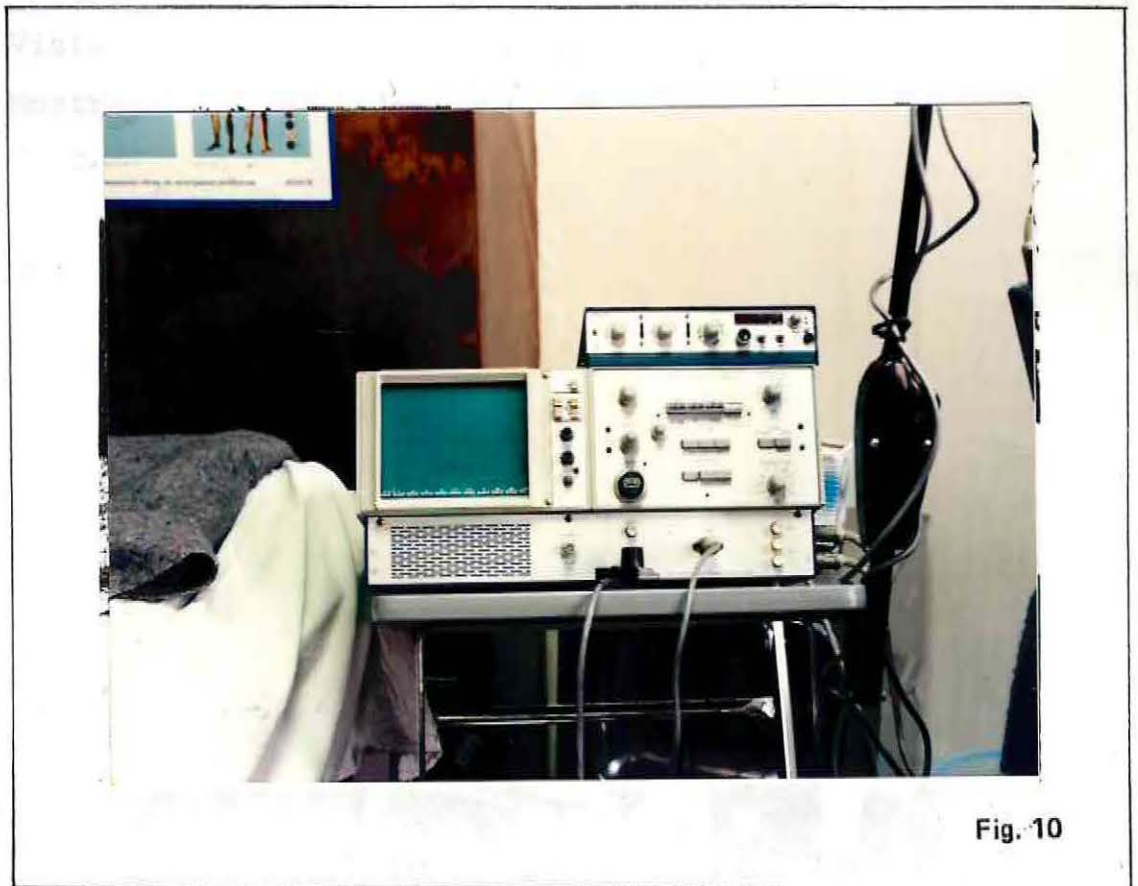



Fig. 9



Vista panorámica E.M, Teca Modelo M  
y Preamplificador, Fig. 11



Vista panorámica E.M. Teca Modelo M.  
Mostrando cámara Polaroid Teletronia  
C5 c. Montado en la pantalla. Fig. 12

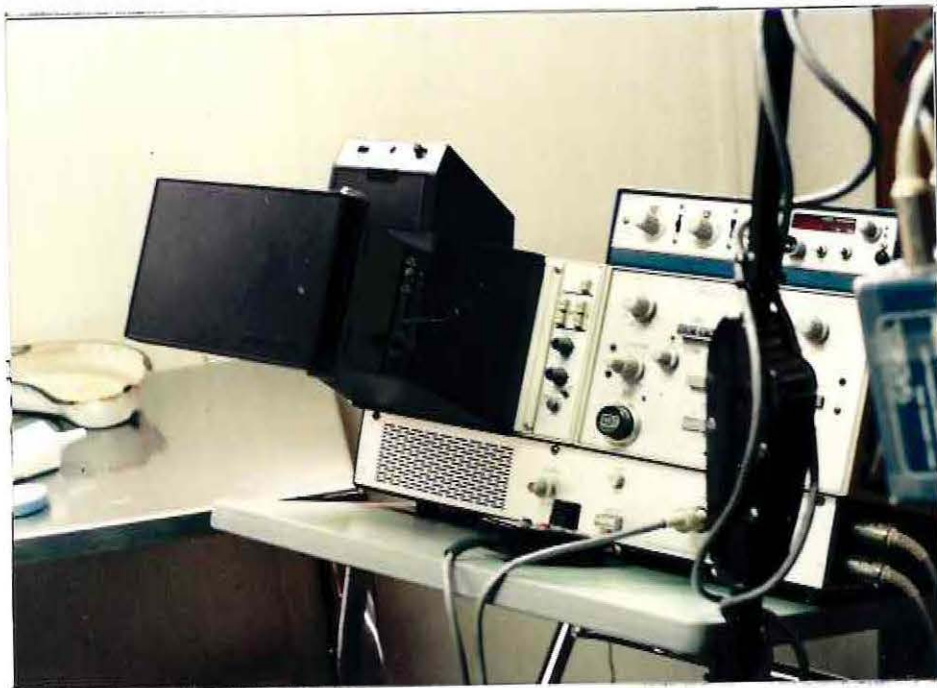


Fig. 12

#### REGISTRO Y TECNICA DE EXAMEN

Son prerequisites indispensables el conocer la historia del paciente y realizar un examen físico para poder determinar que músculos o que territorios musculares serán estudiados.

Una vez dados estos pasos se acomoda al paciente explicándole el tipo de examen a efectuar. No es necesario sedar al paciente con medicamentos, pero estos podrían usarse en algunos casos especiales. La relajación del

paciente y su colaboración es muy importante para el buen estudio de cada músculo explorado.

La exploración sistemática del músculo se realiza en cuatro etapas: inserción, reposo, esfuerzo mínimo y esfuerzo máximo.

#### Calibración del equipo:

- Velocidad de barrido: 10 miliseg/div.
- Sensibilidad : 500 uV/div. en momentos de inserción, reposo y esquema simple.
- Filtros : Alta frecuencia 2 KHerz  
Baja frecuencia 20 KHerz

#### 1.- Etapa de inserción:

Al insertar la aguja en el músculo se produce una actividad eléctrica debido a una estimulación mecánica de la fibra muscular. Esta actividad cesa al detener el movimiento de la aguja. Es preciso insertar la aguja varias veces y en diferentes direcciones al explorar el músculo (hasta 20 a 30 puntos diferentes). (Fig. 13).

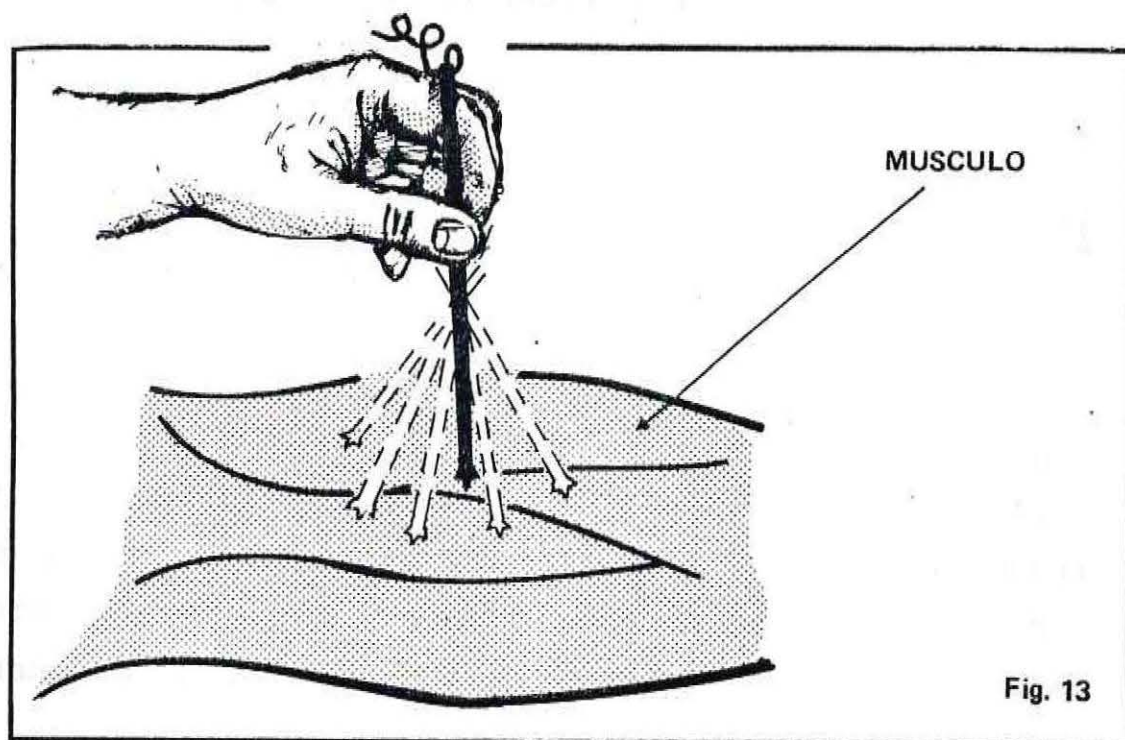


Fig. 13

Se considera que la inserción es anormal cuando la actividad persiste por un tiempo más prolongado del momento que se detiene la aguja o en el caso opuesto que no se registra ninguna actividad.

En el caso que el electrodo caiga en la región de la placa motora se detecta una actividad eléctrica mantenida que se considera normal y se caracteriza por dos tipos de potenciales:

- A.- Descargas de potenciales monofásicos de 8-40 uV, de 0.2 a 8 miliseg. y de alta frecuencia.
- B.- Potenciales bifásicos con onda negativa inicial de 100 a 200 uV, de 1 a 3 miliseg., con ritmo irregular.

La actividad de inserción puede estar anormal en numerosos procesos y puede ser la primera alteración registrada en el estudio de E.M.G.

## 2.- Etapa de reposo. (Fig. 14-15-16 y 17)

El músculo normal en reposo es eléctricamente silencioso, al observar un músculo relajado se observa la línea básica isoelectrica inalterada. A veces es difícil lograr la relajación por posición inadecuada o nerviosismo del paciente.

La actividad eléctrica registrada en esta etapa puede ser en algunos casos normal, pero la mayoría de las veces traducen un fenómeno patológico. Como hecho normal recordaremos los potenciales de nervio. Aparecen cuando la aguja se inserta en un filete y cesan al cambiar

de sitio la aguja. Son bifásicos o monofásicos de 50 a 300 uV, de 1 a 4 miliseg, y de frecuencia de 30 - 100 ciclo/sg. En esta etapa podemos encontrar:

A: Fibrilaciones:

Corresponden al potencial aislado de la fibra muscular. Las características son:

- Forma : Bifásico con la primera fase positiva y la segunda fase negativa.
- Amplitud : 20 a 300 uV. Puede llegar a amplitud de 600 a 1.000 uV.
- Duración : 1 a 1.5 miliseg.
- Frecuencia: 2 a 20 x seg.
- Sonido característico: "gotas de agua en tejado de zinc".

El hallazgo aislado de un punto no se considera patológico. Deben ser registrados en más de dos puntos separados del músculo.

Aparecen cuando se ha perdido la conexión entre la fibra muscular y el axón terminal. Esto provoca una mayor excitabilidad de la membrana de la fibra muscular.

Las causas pueden ser muchas: denervación, alteraciones electrolíticas, miopatías inflamatorias o degenerativas, traumas locales, alteraciones de SNC.

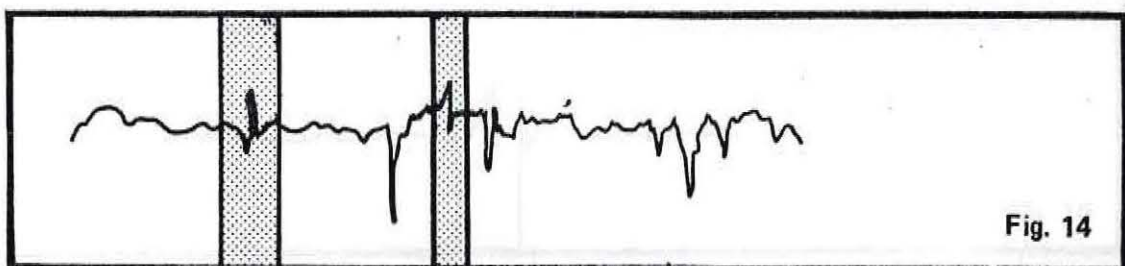
B: Ondas Positivas:

No se sabe bien su origen. Se considera que son originadas de una fibra muscular dañada. Las ca


racterísticas son:

- Forma : Difásica con una deflección positiva rápida vertical seguida de una deflección lenta hacia la isoelectrica a la negatividad.
- Amplitud : Muy variable de 20 uV a 1 mV. Con período de 150 uV.
- Duración : de 10 a 100 miliseg.
- Frecuencia : 2 a 100 x seg. Promedio 10 x seg.
- Sonido : Sordo.

No se observan en músculo normal. Aparecen en el músculo denervado y en algunas distrofias musculares, especialmente las miotónicas.

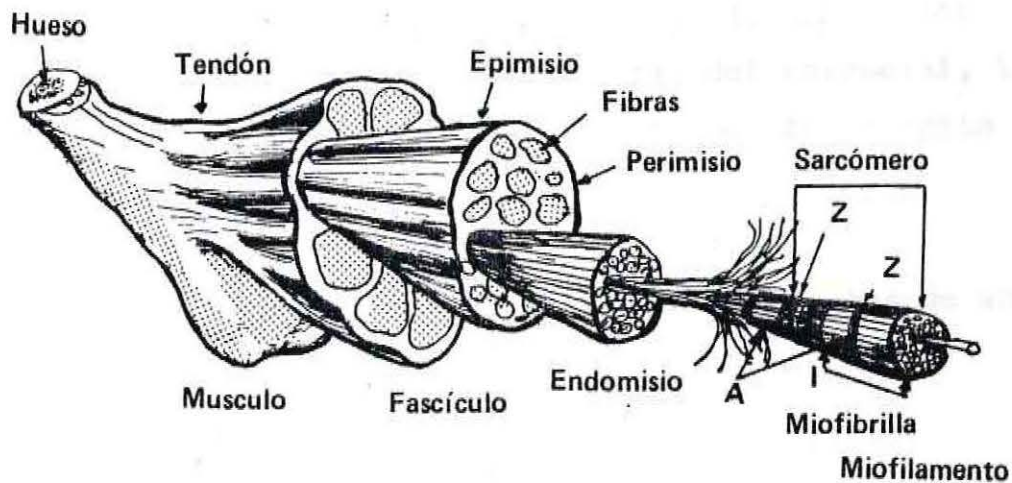


Registro E.M.G. de fibrilación muscular

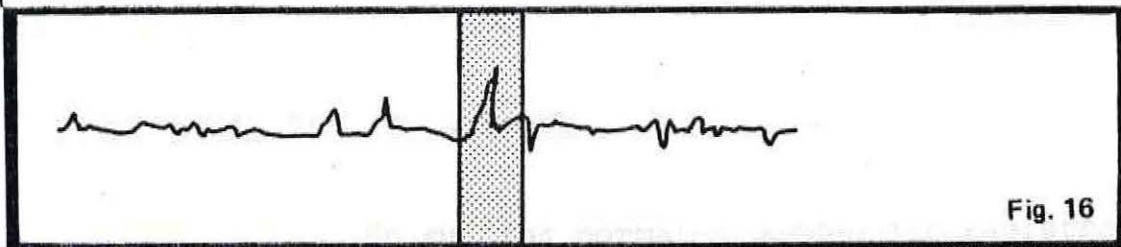
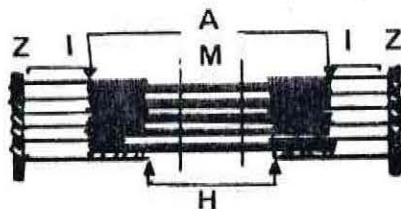


Registro E.M.G. de musculo normal en reposo

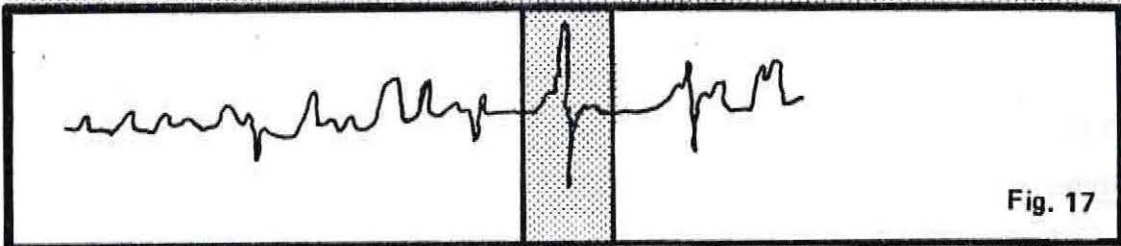
### MUSCULO ESQUELETICO: FORMA MACROSCOPICA Y MICROSCOPICA EN RELAJACION



Sarcomero relajado



ONDAS POSITIVAS



Registro E.M.G. de fasciculaciones musculares

C: Fasciculaciones:

Corresponden a descargas involuntarias de una UM. No tienen necesariamente una significación patológica pero el aumento de amplitud del potencial, la polifasicidad y la abundancia y la distribución orientan a plantear una anormalidad.

Los parámetros corresponden a los de un potencial de acción.

- Forma : bi o tri o polifásico.
- Amplitud : 300 uV a 3.000 uV o más.
- Duración : 7 a 10 miliseg.
- Frecuencia : ritmo irregular con una frecuencia que varía de 1 a 50 x minuto.

Pueden observarse clínicamente, pero muchas veces sólo son hallazgos en el E.M.G.

En sujetos normales pueden ser registrados después de un ejercicio intenso o por exceso de cafeína o nicotina.

En forma patológica se ven en enfermedades de la motoneurona y neuropatías periféricas.

Las benignas pueden, teóricamente, ser diferenciadas de las malignas, porque tienen un intervalo de descarga entre las sucesivas fasciculaciones de 0.8 seg., siendo este intervalo más largo en las malignas: 3.5 seg.

D: Descargas de alta frecuencia:

Son potenciales de variadas formas que se ca racterizan por descargas en trenes de alta frecuencia (200 ciclos x segundo). Los potenciales varían en duración, am plitud, la descarga cambia constantemente su frecuencia. El sonido es característico y se compara al de un "avión en picada". Se distinguen descargas miotónicas, donde la des carga se agota progresivamente; y las descargas pseudomi-  
tónicas, donde la descarga se interrumpe bruscamente.

Los dos tipos se presentan cuando existe una anomalía de la membrana muscular. Las miotónicas se ven en las siguientes patologías: miotonía congénita, distrofia miotónica, hiperkalemia.

Las pseudomiótónicas se registran en : poli-  
miositis, enfermedades motoneuronas, neuropatías periféri-  
cas.

E: Potenciales agrupadas:

Son potenciales bifásicos breves que se repi ten en grupos de dos (dobletes), (tripletas) o más. Se re piten con ritmo de 1 a 8 x seg.

Son patognomónicas de la tetánia y se pueden observar en otros estados de hiperexcitabilidad muscular.

3.- Etapa de esfuerzo mínimo. (Fig. 18-19-20-21-22-23)

Al realizar una contracción mínima se produ-  
ce la descarga de una unidad motora aislada. Primero se reclutan las UM de más bajo umbral, constituidas por fibras tónicas, tipo I rojas, generalmente de más baja amplitud y

menos duración. Las fibras II, blancas, fásicas, son reclutadas posteriormente y son más amplias y anchas.

En esta etapa se analizan las características en cada potencial de acción y se compara con los límites normales. La patología de la UM. se puede resumir en:

- a.- Potencialidad de duración anormal.
- b.- Potencialidad de voltaje anormal.
- c.- Potenciales con anormal número de fases.

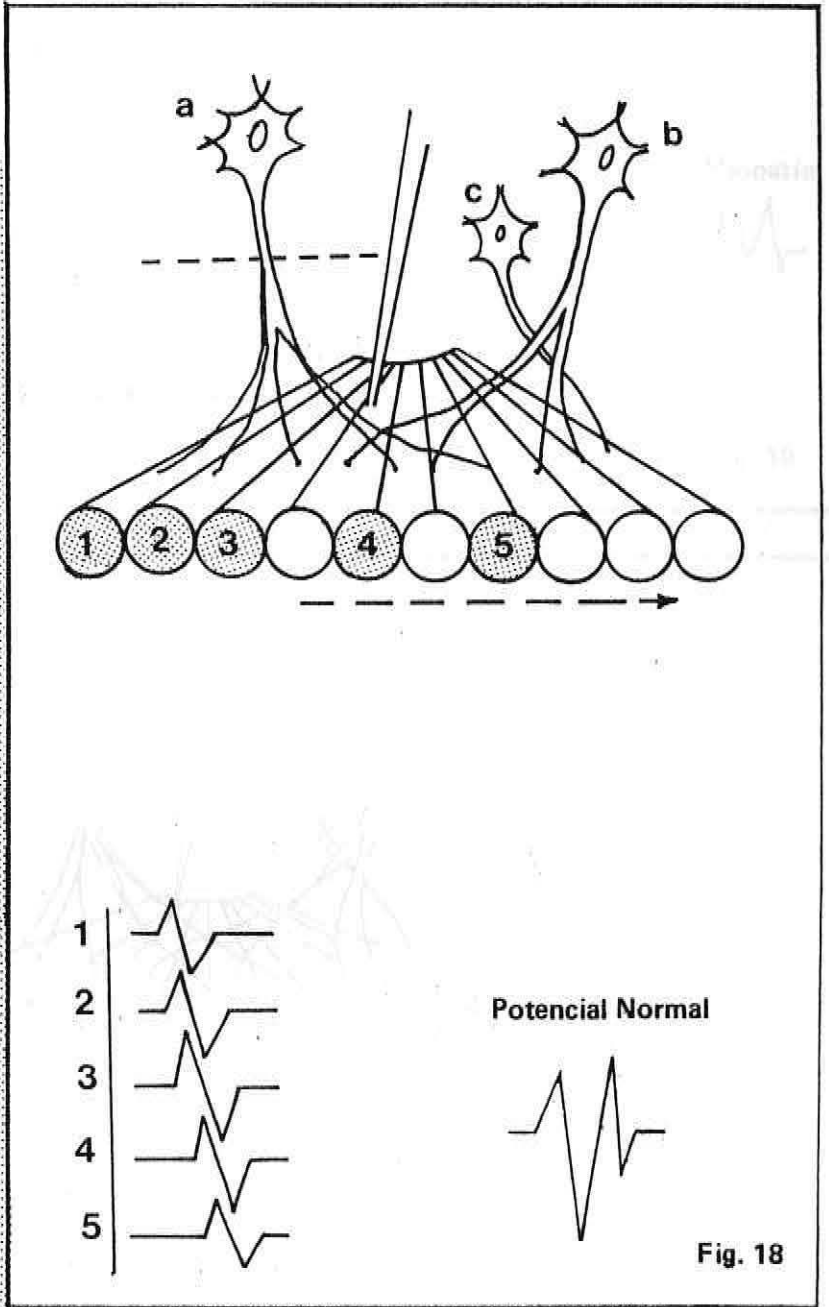
En condiciones anormales se observa que se alteran las características de los potenciales de acción, la velocidad de descarga y el reclutamiento de la UM. en relación a la contracción muscular.

Así, en los procesos "neuropáticos", se registra potenciales polifásicos de forma amplia y anchos. Algunos se denominan "gigantes" cuando sobrepasan los 5mV. También se pueden registrar potenciales de muy baja amplitud y anchos en los procesos que existe reinervación.

La velocidad de descarga de cada UM. es mayor al hacer más esfuerzo, ya que se cuenta con nuevas UM.

En los "procesos miopáticos", se registran potenciales polifásicas, pero de corta duración (menos de 3 milisegundos) y de baja amplitud.

La velocidad de descarga de cada UM. es menor y frente a un mínimo esfuerzo descargan varias UM.



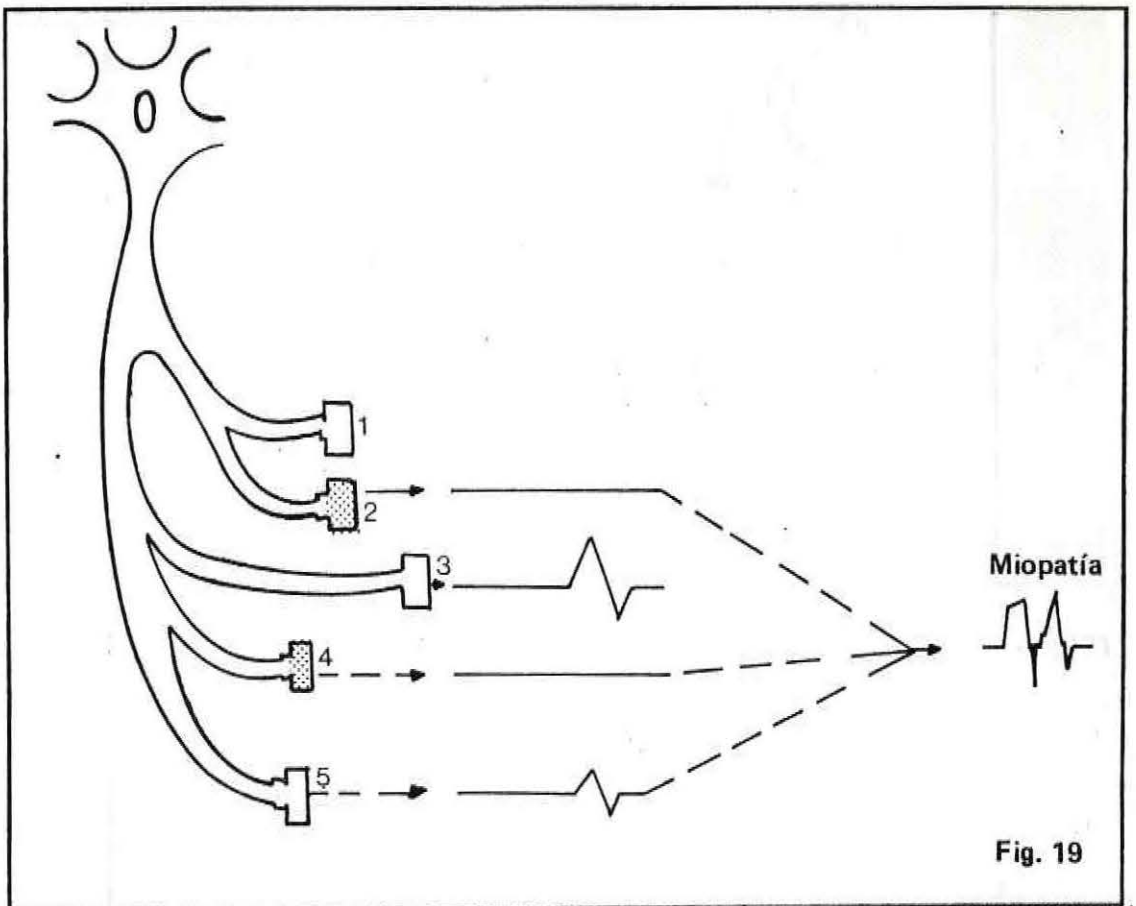


Fig. 19

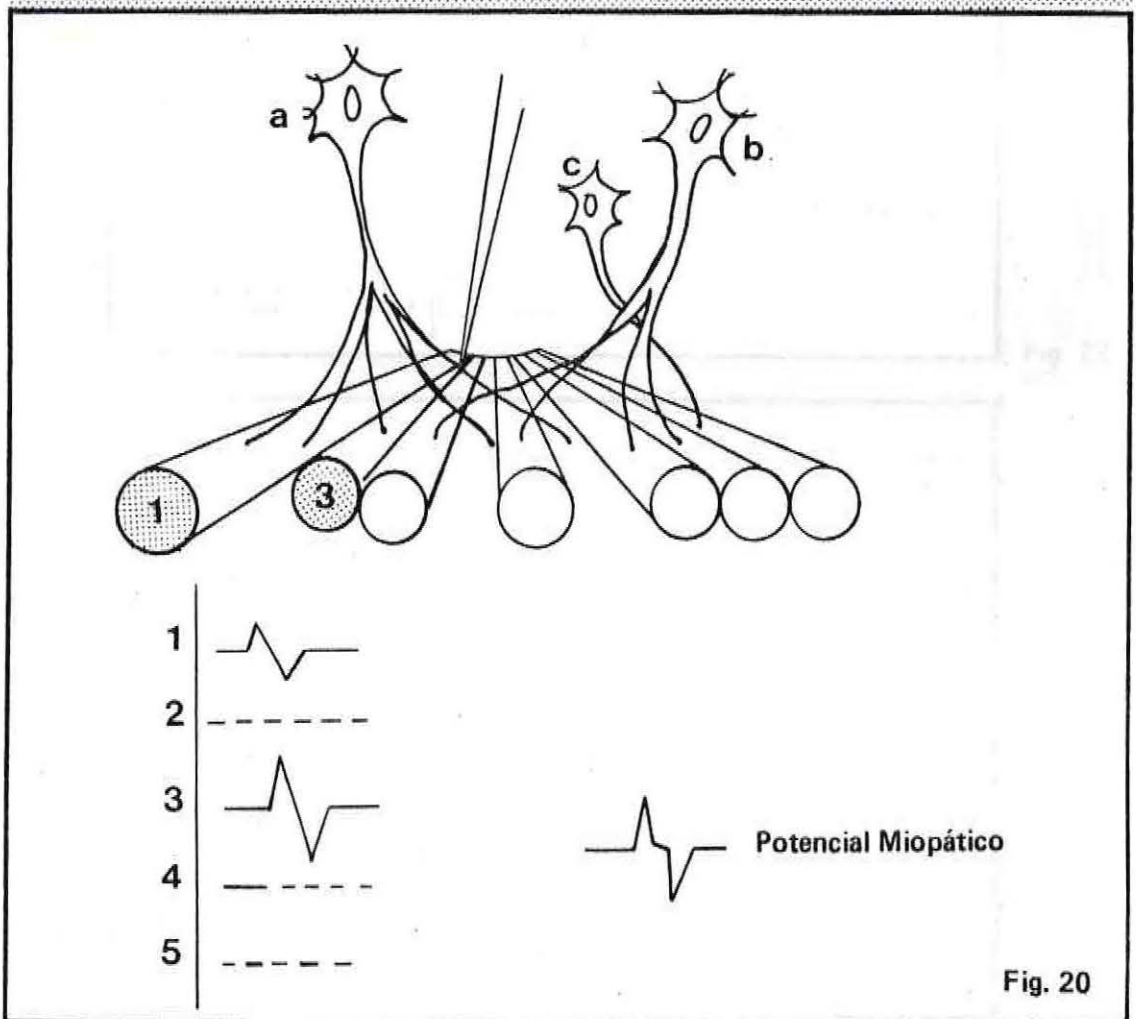


Fig. 20

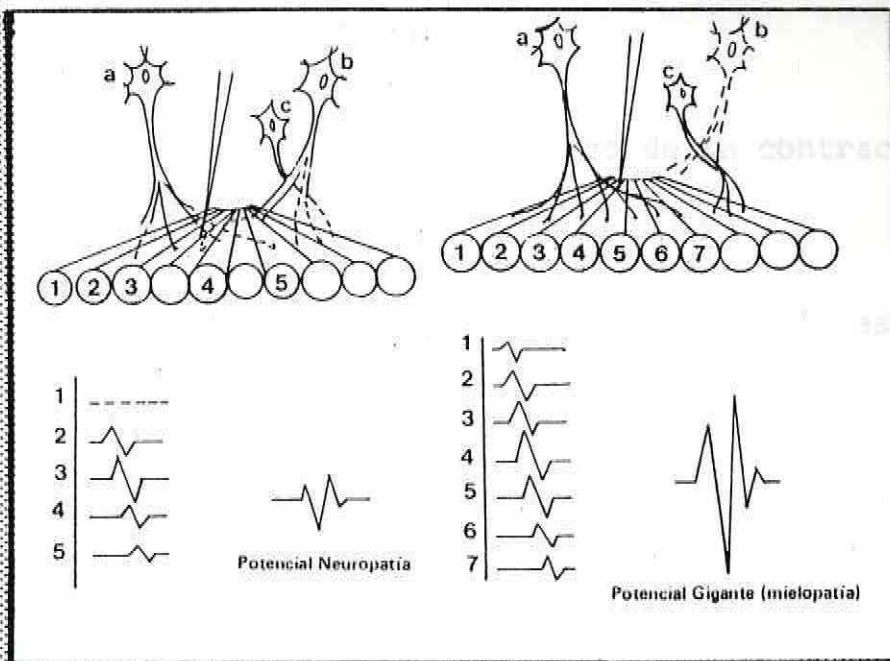


Fig. 21

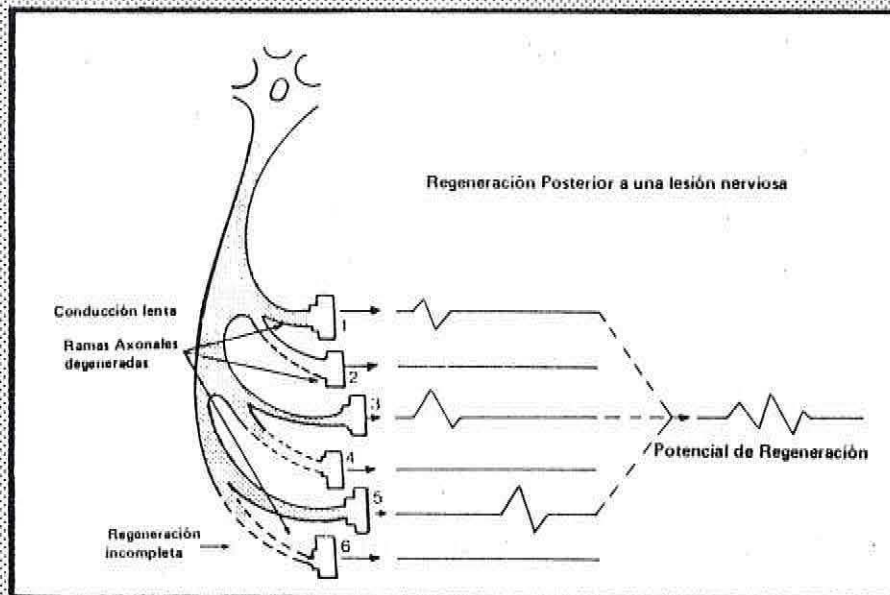


Fig. 22

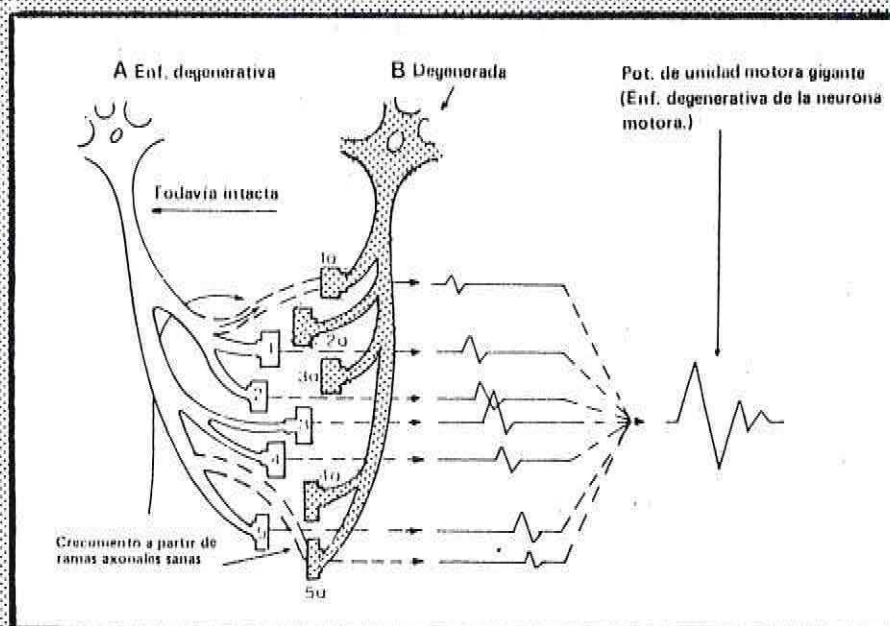


Fig. 23

4.- Etapa de esfuerzo máximo.

Al aumentar el esfuerzo de la contracción se produce un fenómeno doble.

- 1.- Reclutamiento de mayor número de UM (sumación espacial) y;
- 2.- Cada UM descarga más veces en el segundo (sumación temporal). La descarga de varias UM es asincrónica, pero en el esfuerzo máximo se puede observar una sincronización.

En los procesos neuropáticos el esquema máximo está empobrecido y pierde la característica de interferencial. En los procesos miopáticos el esquema máximo es más rico, pero la amplitud promedio de los potenciales es menos. En caso de poca colaboración del paciente, el esquema máximo puede estar disminuido pero los potenciales son de aspecto normal.

En los niños no es posible seguir paso a paso cada una de las etapas, debido a la poca colaboración de la mayoría de estos pacientes.

INFORME DE LOS HALLAZGOS DEL E.M.G.

Hay varias formas de realizar el informe pero en él se deben precisar:

- Los músculos explorados
- La actividad de inserción.
- La presencia de potenciales de reposo (fibrilaciones, ondas positivas, fasciculaciones).

- El tipo de esquema acción voluntaria: simple, intermedio e interferencial.
- Las características de los potenciales aislados.

Junto a esto es necesario agregar un comentario general y la impresión diagnóstica.

En el caso del presente estudio, por tratarse de registro bilateral simultáneo, debe hacerse un informe comparativo de ambos lados señalando si existe sincronía en el inicio de la contracción, igualdad de reclutamiento de unidades motoras acción sinergista o antagonista.

En base a este marco teórico actualizado del comportamiento muscular electromiográfico, procedimos a desarrollar lo concerniente a la parte práctica de este Seminario.

---



METODO DE REGISTRO

- 1.- Paciente ubicado en posición sentado en forma erguida, cabeza recta mirando al frente.
- 2.- Encendido del equipo TECA MODELO M, verificando su normal funcionamiento, ausencia de interferencias y calibración del equipo (de acuerdo a marco teórico).
- 3.- Ubicación músculo a examinar, en base a técnica de palpación manual.
- 4.- Asepsia de la zona a explorar.
- 5.- Ubicación de electrodo de referencia y tierra por canal (para registro bilateral), Ambos con gel electrolítico para facilitar la conducción de la señal. Se ubican a una distancia de 3cm. del área donde se colocará el electrodo de aguja.
- 6.- Inserción de los electrodos de aguja, observando la actividad eléctrica del músculo en reposo, y a partir de esta posición se efectúa una contracción muscular voluntaria observando el comportamiento bilateral en la actividad eléctrica.

Registro tanto de la posición adoptada por la mandíbula como la imagen electromiográfica, con ayuda de Fotografía.

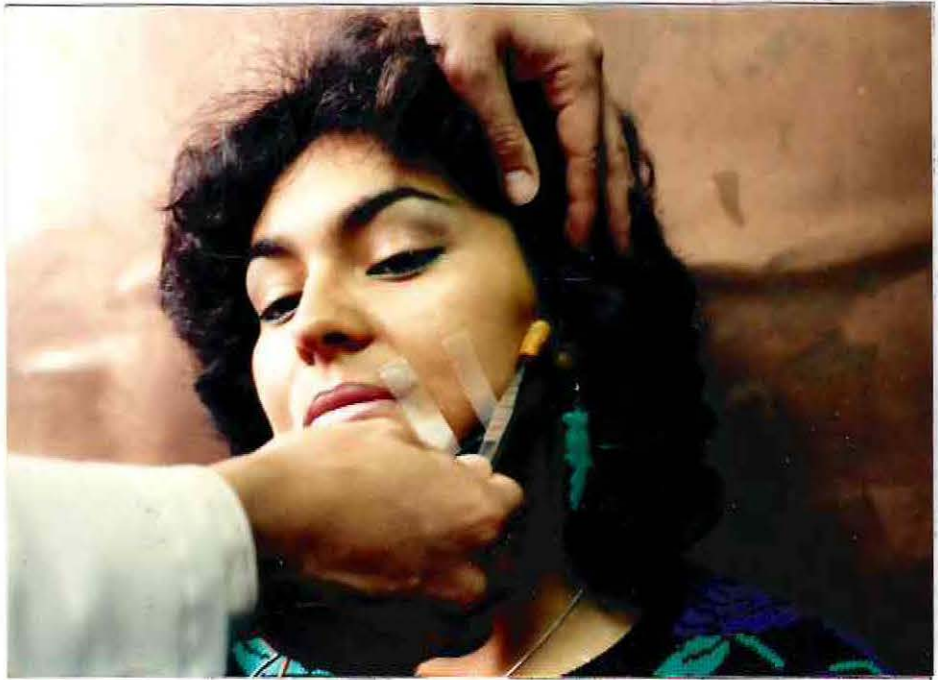

Fig. 24

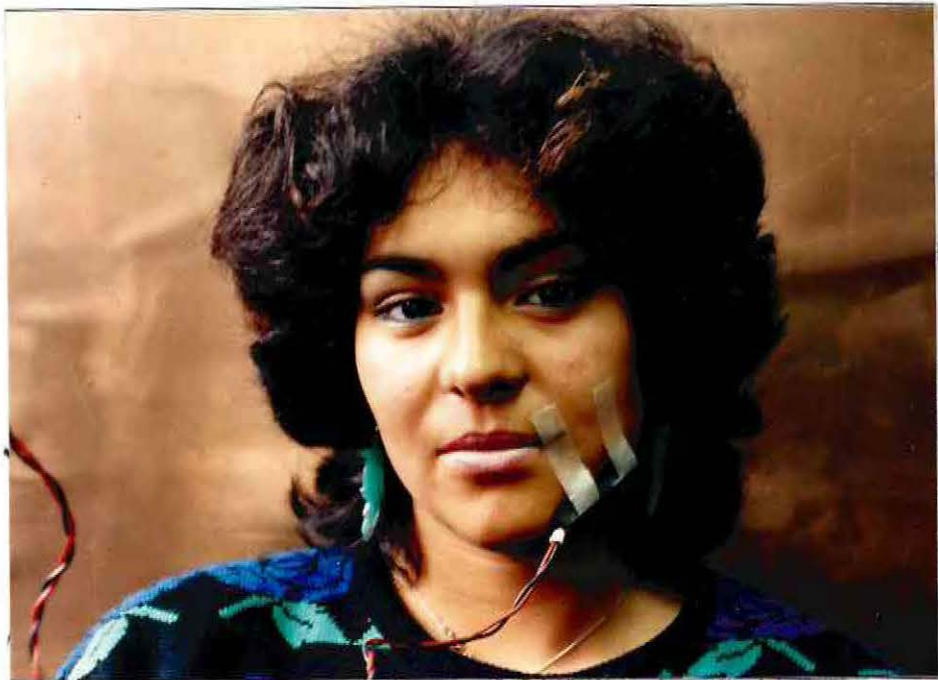

Fig. 25

Asepsia del área a explorar.

Ubicación electrodo de referencia y tierra para registro Unilateral. Aplicado con gel electrolítico.



Fig. 26

Ubicación de electrodo de referencia y tierra para registro de actividad eléctrica bilateral. Aplicado con gel conductor.

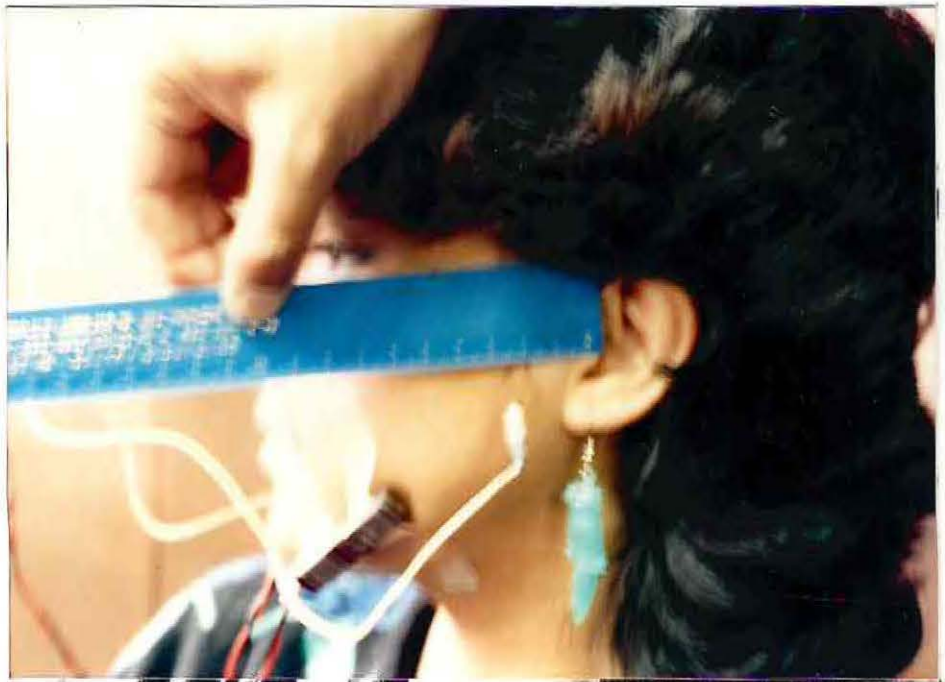



Fig. 27

Ubicación electrodo de aguja, considerando reparo anatómico del músculo a examinar (Pterigoideo ext.)  
Electrodo de referencia y tierra en posición.

Para realizar este estudio de EMG en los músculos elevadores mandibulares fue necesario tener un conocimiento tanto anatómico como funcional de ellos, lo que nos permitió poder correlacionar su imagen EMG, con la función que el músculo a examinar cumplía en los diversos movimientos mandibulares.

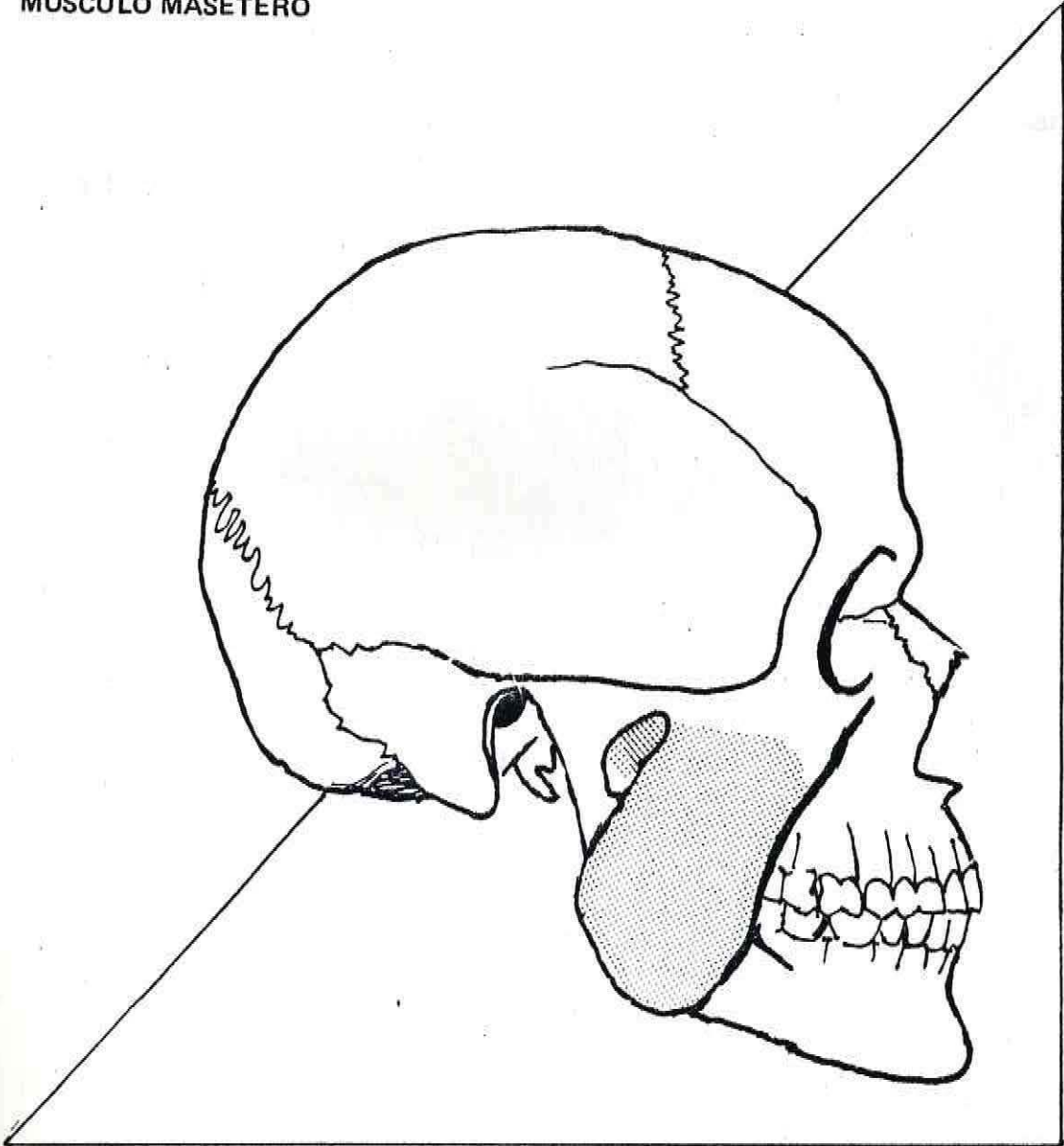
Es por ello que creemos interesante incluir junto a la imagen EM, una pequeña revisión anatómica y funcional de los músculos elevadores mandibulares a examinar.



1000



MUSCULO MASETERO



- MUSCULO MASETERO.

Es un músculo grueso y cuadrilátero compuesto por dos haces. El haz superficial tiene su inserción superior en el borde inferior del arco cigomático y malar; sus fibras se dirigen oblicuamente hacia abajo y atrás, insertándose en el ángulo mandibular y en la mitad inferior de la cara externa de la rama mandibular. El haz profundo que es el más delgado de ambos, nace del tercio posterior del borde inferior y superficie interna del arco cigomático. Sus fibras se dirigen hacia adelante y abajo, para insertar en la mitad superior de la cara externa de la rama mandibular, como también en la superficie lateral de la apófisis coronoides.


Su acción es fundamentalmente elevadora mandibular.



Músculo masétero en etapa de reposo mandibular.



Fig. 28



Obs.: No se aprecia actividad eléctrica (silencio electromiográfico) en etapa de reposo mandibular.

Fig. 29




Fig. 30

Etapa de cierre máximo.

Nótese ubicación electrodos de referencia y tierra para registro bilateral y electrodo de Aguja en la zona del músculo.



Fig. 31

Obs.: En el haz superior e inferior (lado izquierdo y derecho respectivamente) se observa la descarga de unidades motoras voluntaria en su etapa de esfuerzo máximo.

Se aprecia una sincronía en el inicio de la contracción, apreciándose homogeneidad en el reclutamiento de unidades motoras tanto en el haz superior como inferior, existiendo sinergismo en la acción realizada.

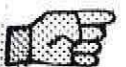

Fig. 32

Movimiento de lateralidad derecha.

Obs.: Haz superior (lado izquierdo) se observa la descarga de pocas unidades motoras voluntaria del músculo masétero en este movimiento, en cambio en el haz inferior o lado derecho el músculo aparece en reposo, observándose solo una leve actividad (actividad lejana).

Se aprecia un antagonismo en la actividad muscular bilateral en este movimiento.



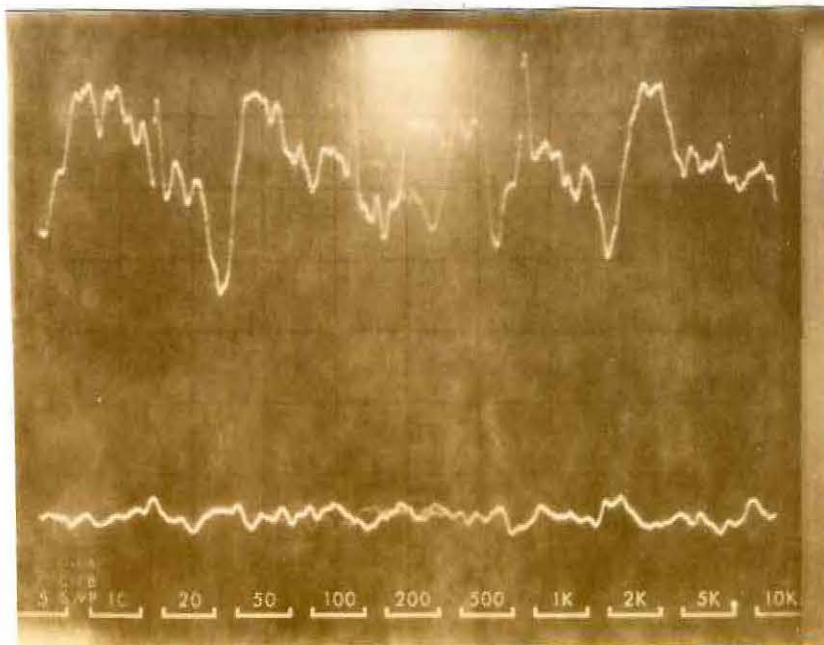


Fig. 33



Fig. 34

Movimiento de lateralidad izquierda.

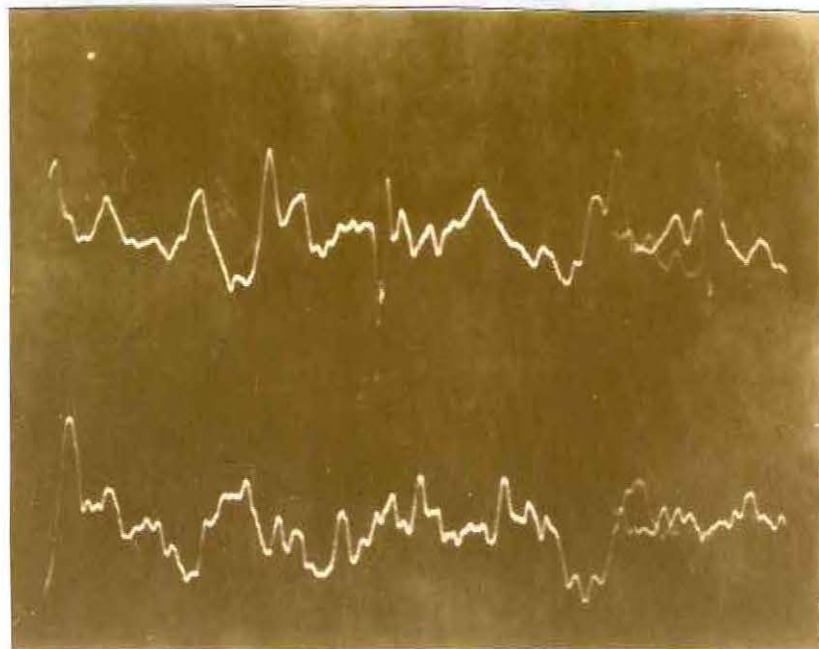


Fig. 35

Haz superior: (lado izq.). Se aprecia una actividad eléctrica lejana no apreciándose descarga o reclutamiento de unidades motoras.

Haz inferior: Existe descarga de un número reducido de unidades motoras, apreciándose actividad lejana.

La imagen electromiográfica muestra un antagonismo discreto con descarga de pocas unidades motoras.




Fig. 36

Movimiento de Protrusión.

Haz superior (izq.): se observa descarga de unidades motoras voluntaria moderada, en cambio en haz inferior el número de unidades motoras que descarga es menor.

Se aprecia un sinergismo en esta actividad y una sincronía en el inicio de la contracción.



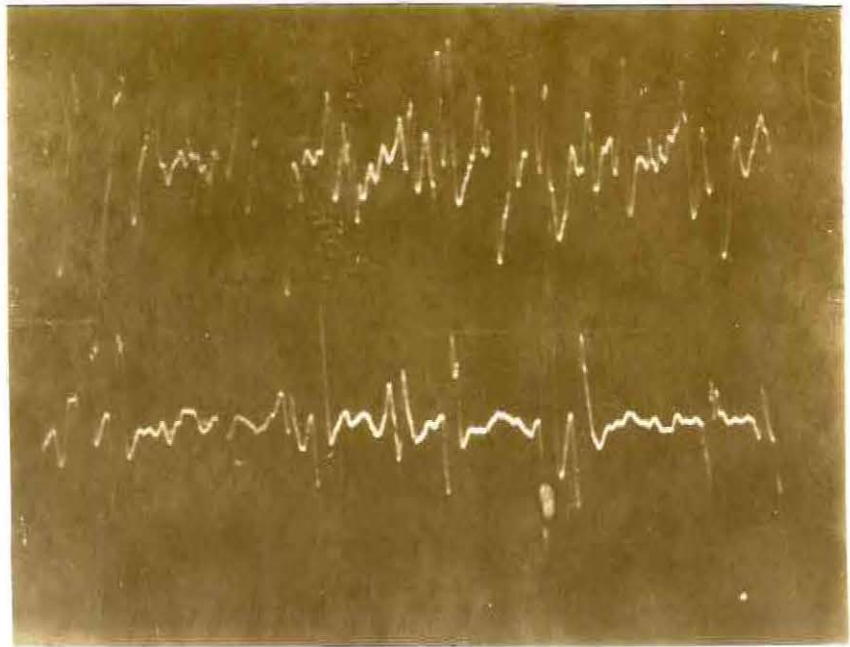


Fig. 37

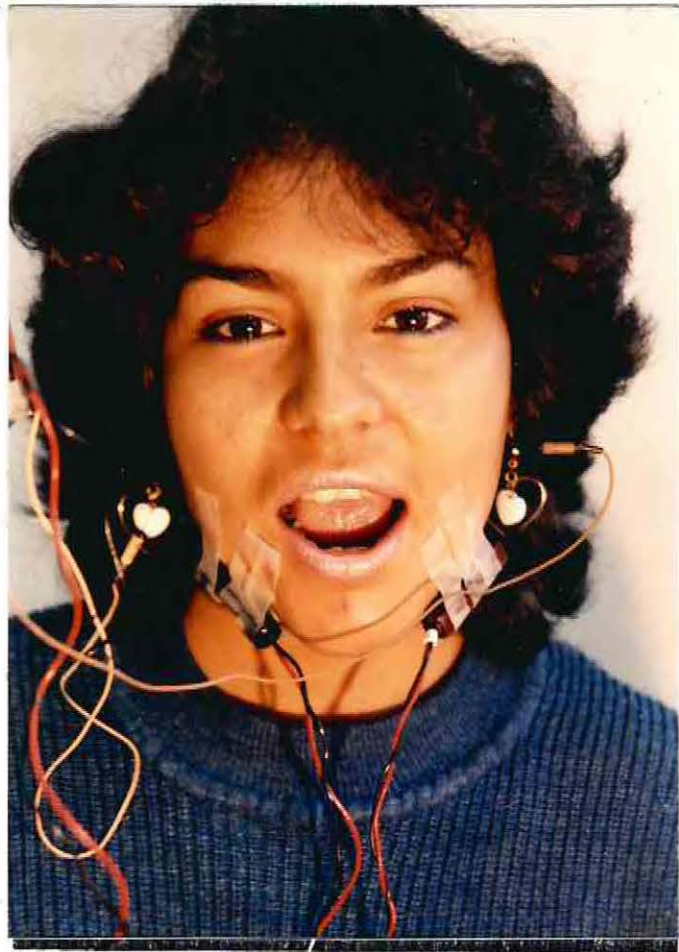


Fig. 38

Movimiento de Apertura.

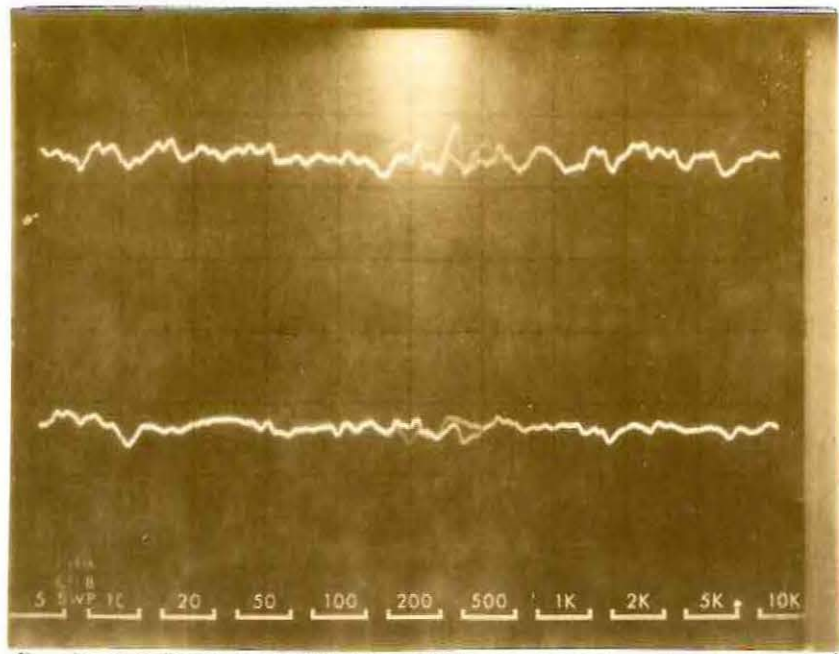
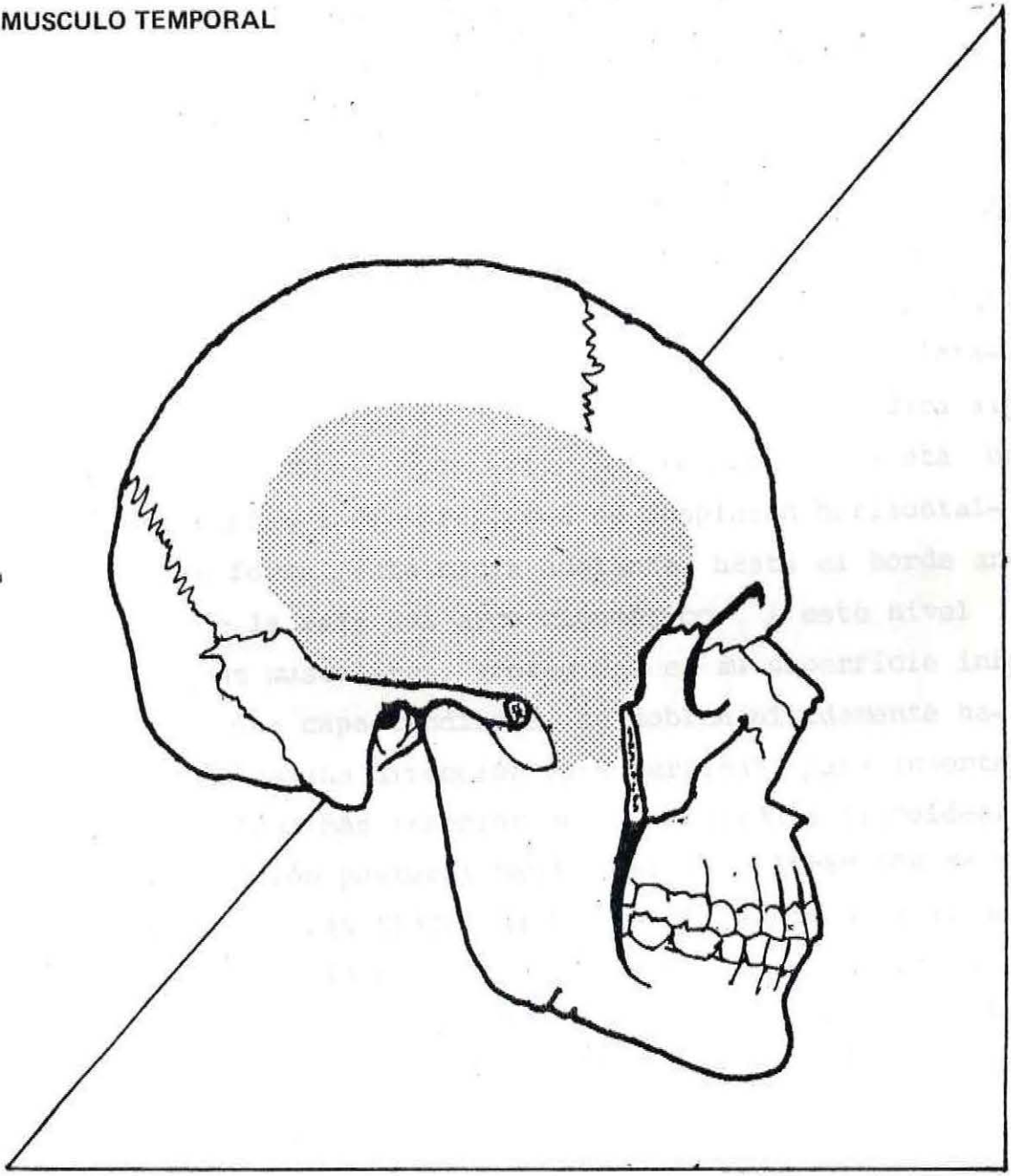


Fig. 39

No se aprecia descarga de unidades motora voluntaria, apreciándose actividad lejana.

MUSCULO TEMPORAL



## MUSCULO TEMPORAL

- 1.- Tiene inserción superior en la fosa temporal y en la superficie profunda de la aponeurosis temporal. Sus fibras anteriores convergen a medida que desciende, reuniéndose en una inserción tendinosa que, pasando profundamente respecto al arco cigomático, se inserta en el borde anterior, apex y superficie profunda de la apófisis coronoides de la mandíbula. Las fibras que cubren el borde anterior de la rama se extienden en su mayoría hasta el nivel del plano oclusal y son extremadamente sensibles a la presión. Las fibras anteriores, que forman, el mayor volumen del músculo, son en consecuencia, de dirección casi vertical.

Las fibras medias y posteriores del músculo temporal se vuelven extremadamente oblicuas, especialmente las posteriores que corren en una dirección horizontal. Se insertan en la apófisis coronoides, casi inmediatamente por debajo de la profundidad de la escotadura sigmoidea. La porción posterior del temporal presenta un haz de fibras inferiores, que se desplazan horizontalmente en forma recta hacia adelante, hasta el borde anterior de la raíz del arco cigomático. A este nivel las fibras musculares, protegidas en su superficie inferior por una capa tendinosa, se doblan nítidamente hacia abajo en una dirección casi vertical, para insertarse en el área más inferior de la escotadura sigmoidea. En la posición postural mandibular la contracción de este haz de fibras tracciona el maxilar hacia arriba, asentando al cóndilo firmemente contra el disco articular en la vertiente posterior de la eminencia articular del temporal. Ejerce, en consecuencia, una acción compresora de las superficies articulares funcionales.

La acción del músculo temporal es fundamentalmente elevadora mandibular y sus fibras más posteriores actúan en parte como retrusoras mandibulares.

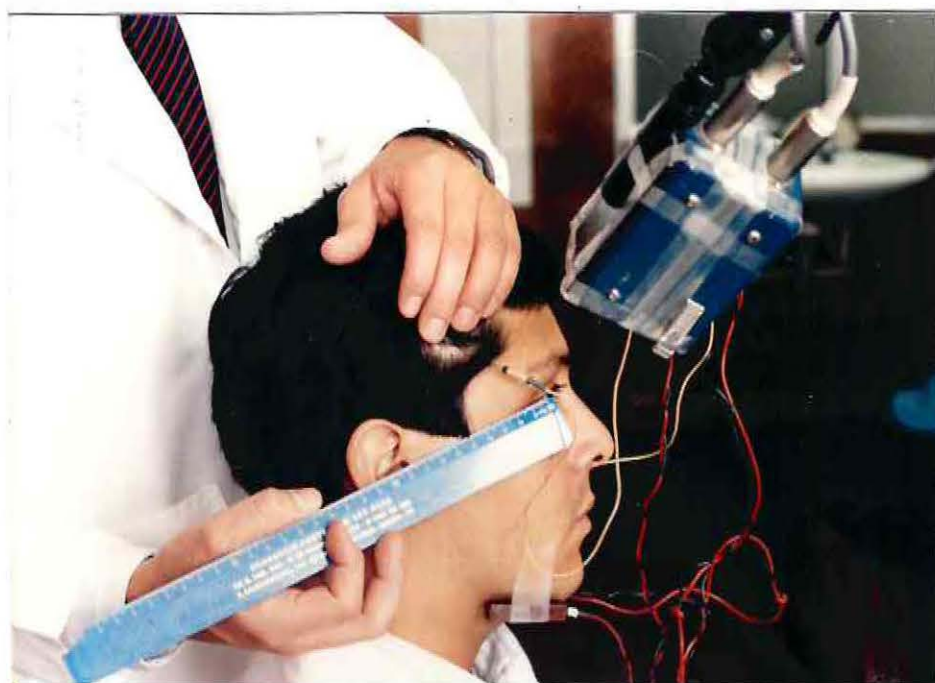


Fig. 40

Ubicación electrodo de Aguja considerando reparos anatómicos para la ubicación del músculo.

En primer plano se aprecia preamplificador (2) una por canal para registro bilateral.

- Etapa de reposo mandibular.

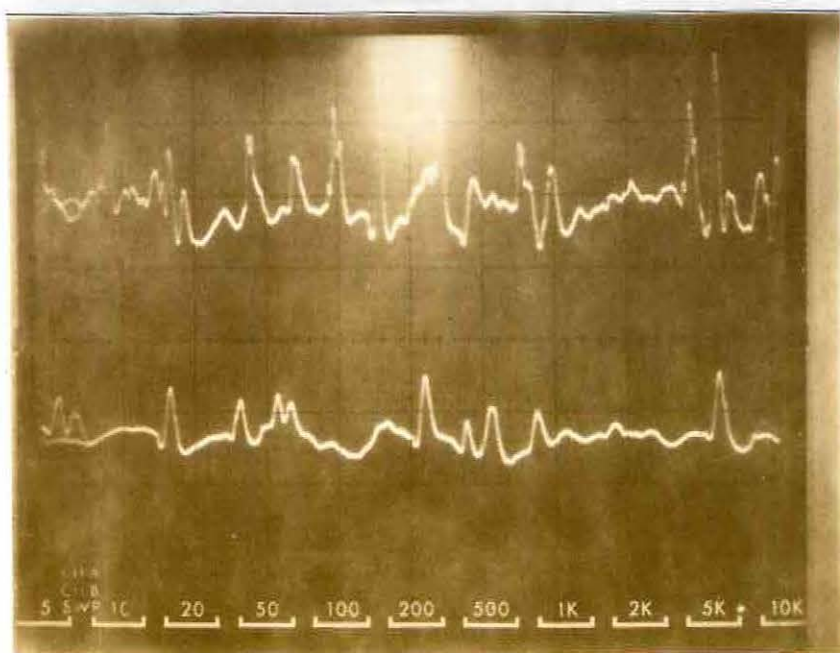


Fig. 41

Haz superior: Se aprecia una discreta descarga de unidades motoras, con una actividad eléctrica aumentada.

Haz inferior: Hay una menor cantidad de unidades motoras. La imagen muestra una asincronía en el inicio de la descarga, existiendo en el haz superior o lado izquierdo una actividad tónica aumentada. Hay un sinergismo discreto en esta posición.

- Etapa Cierre Máximo.

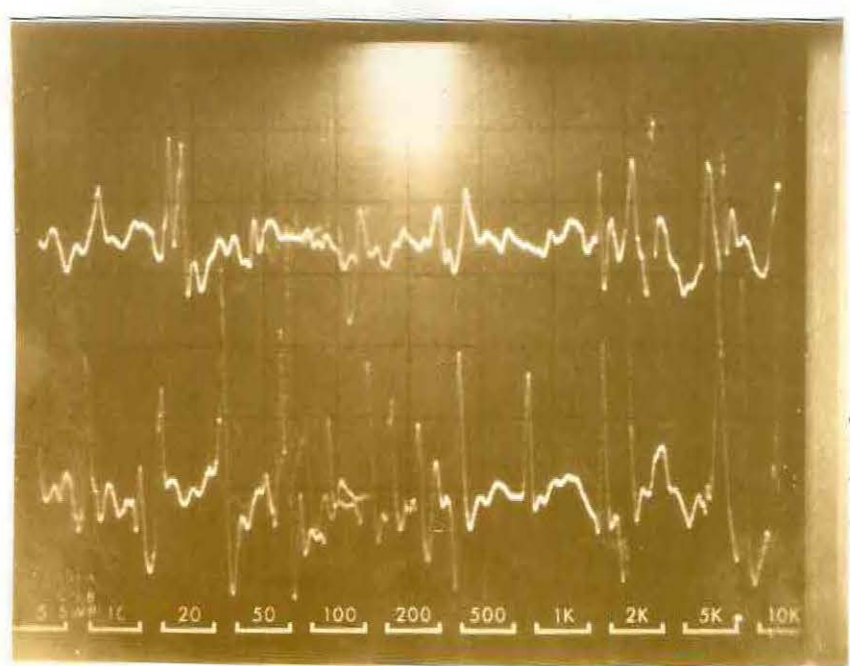


Fig. 42

Haz superior: Discreta descarga de unidades motoras voluntarias del músculo Temporal.  
En cambio en Haz inferior se aprecia una mayor reclutamiento de unidades motoras, con mayor frecuencia y amplitud de descarga.  
Existe sincronía en el inicio de la contracción, con mayor reclutamiento en haz inferior es decir lado derecho.

- Movimiento. Lateralidad Derecha.

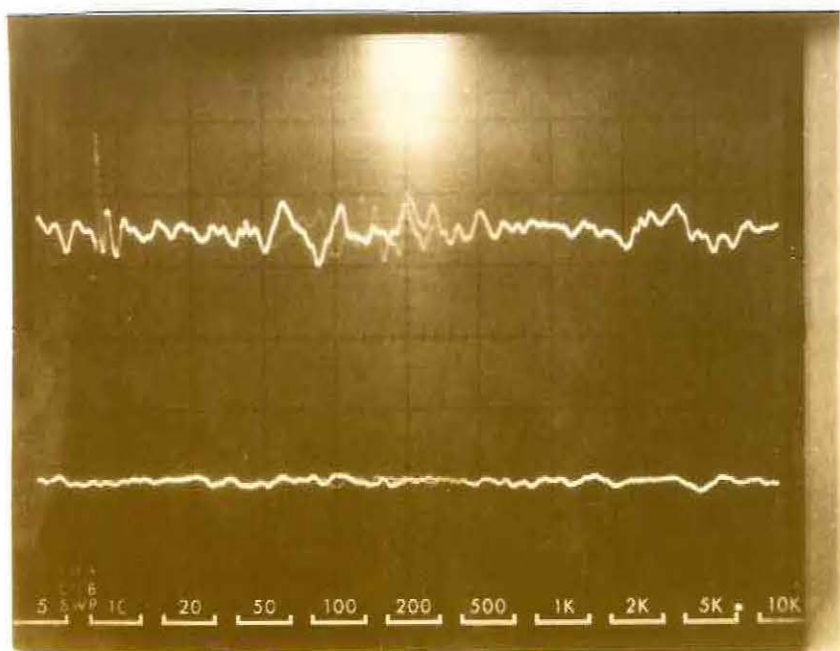


Fig. 43

Haz Superior (lado izq.): No se observa descarga de unidades motoras, solo actividad lejana.

Haz Inferior: No se aprecia actividad eléctrica (silencio electromiográfico).

- Movimiento Lateralidad Izquierda.

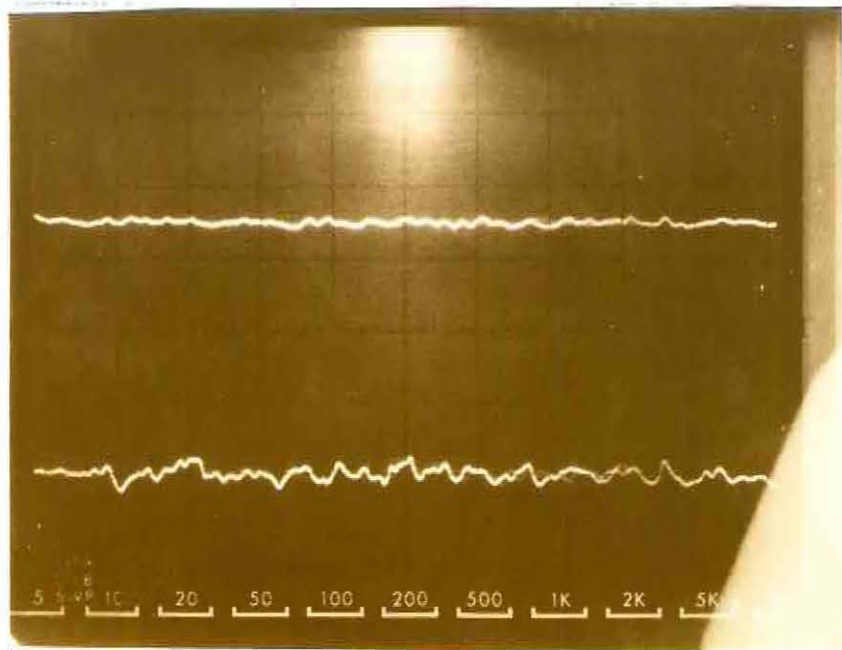


Fig. 44

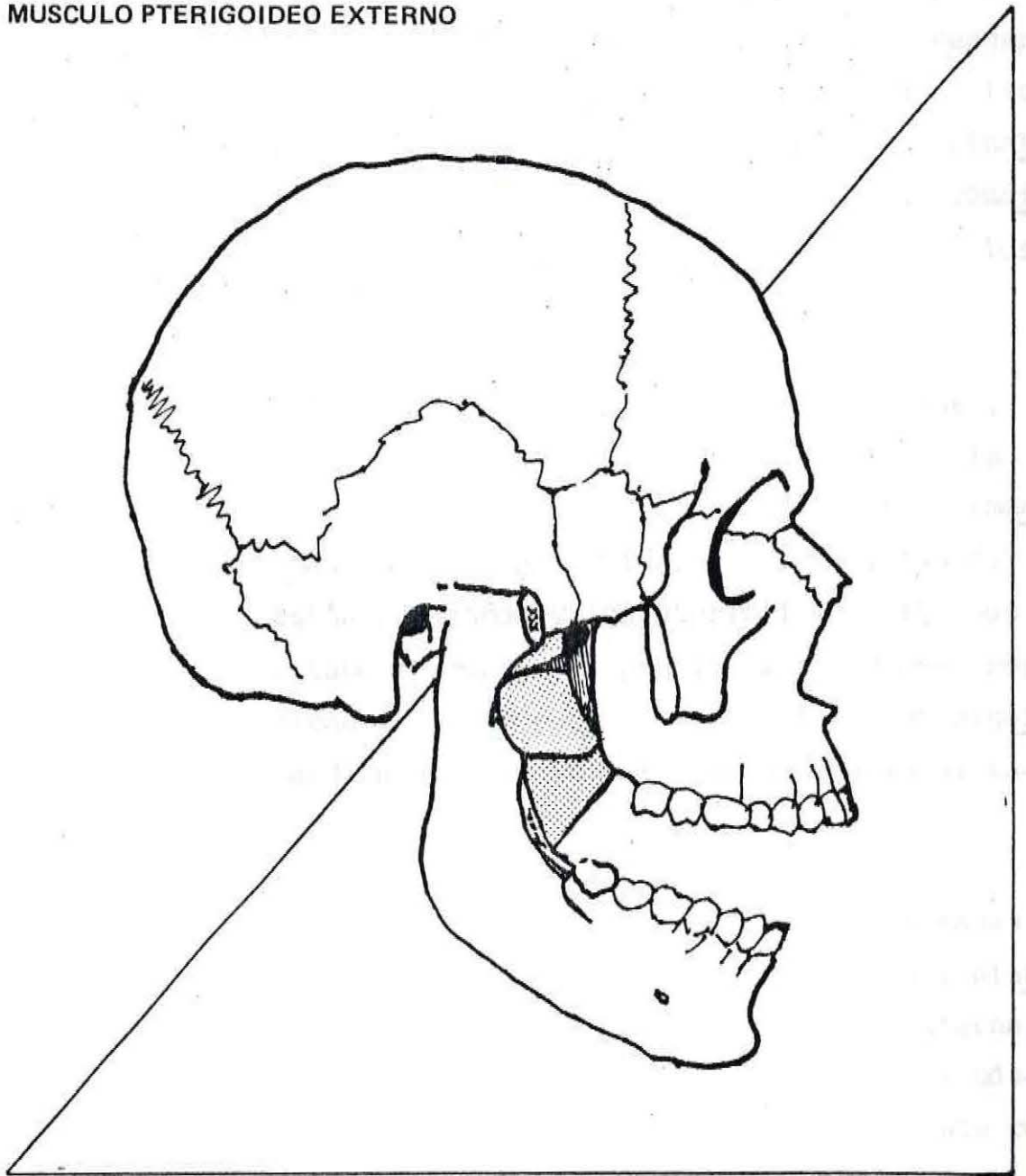
Haz superior.

Se observa silencio electromiográfico.

Haz inferior.

Actividad eléctrica lejana.

MUSCULO PTERIGOIDEO EXTERNO



## MUSCULO PTERIGOIDEO EXTERNO

Es un músculo grueso, corto y cónico que presenta dos haces: el haz superior o esfenoidal, que es el menor, se origina de la superficie infratemporal horizontal del ala mayor del esfenoides, medial a la cresta infratemporal. Desde aquí sus fibras se dirigen hacia abajo, atrás y afuera para insertarse en la cápsula y porción anteromedial del disco articular como también en parte en las fibras profundas del haz inferior; el haz inferior o pterigóideo que es el mayor de los dos haces, se origina en la cara lateral del ala externa de la apófisis pterigoides, para luego converger sus fibras más inferiores hacia arriba, afuera y atrás y las superiores horizontalmente afuera y atrás e insertarse finalmente en la fovea o fosita pterigóidea del cuello del condilo. Como es un músculo más complejo y controvertido que los anteriores su acción será analizada con más detalle.

Cuando ambos pterigoideos externos se contraen, acortándose simultáneamente, bajarán o bien protruirán la mandíbula. Si los músculos elevadores están sólo parcialmente relajados, la mandíbula es protruida, en cambio, cuando los elevadores están relajados y los pterigoideos externos se contraen conjuntamente con los suprahióideos o depresores, la mandíbula desciende. Si se contrae solamente un pterigóideo externo, la mandíbula se mueve lateralmente hacia el lado opuesto.

Estudios electromiográficos recientes realizados en el mono y en seres humanos con electrodos de aguja implantados en el haz superior e inferior del pterigóideo externo, han permitido demostrar que ambos haces actúan como dos músculos antagonistas. El haz inferior actúa sinérgicamente con

el grupo muscular suprahióideo en los movimientos de apertura mandibular, asistiendo el desplazamiento de la cabeza del cóndilo hacia abajo y adelante. En los movimientos de cierre mandibular no se registró actividad.

En contraste, en el haz superior, antagonista con los músculos suprahióideos, se encontró actividad electromiográfica durante los movimientos de cierre mandibular como en la masticación y aprieta dentario.

El haz superior tiene presumiblemente como función posicionar o estabilizar el cóndilo y el disco contra la eminencia articular durante los movimientos de cierre mandibular. Esta actividad muscular del haz esfenoidal es sumamente importante, puesto que en los movimientos de apertura mandibular, el disco articular tiene una libertad de movimiento anterior de cerca de 8 mm., frenado por la zona bilaminar retrodiscal. En cambio, el cóndilo mandibular puede moverse 15 mm., hacia adelante, lo que significa que el disco, gracias a la contracción del haz superior, debe "esperar" al cóndilo en su movimiento hacia arriba y hacia atrás durante el cierre mandibular, además de mantener el contacto entre las superficies articulares. Las fibras del haz superior de pterigoídeo externo tienen una diferencia tal, que el contraerse también son capaces de traccionar el disco en sentido anterior y medial.

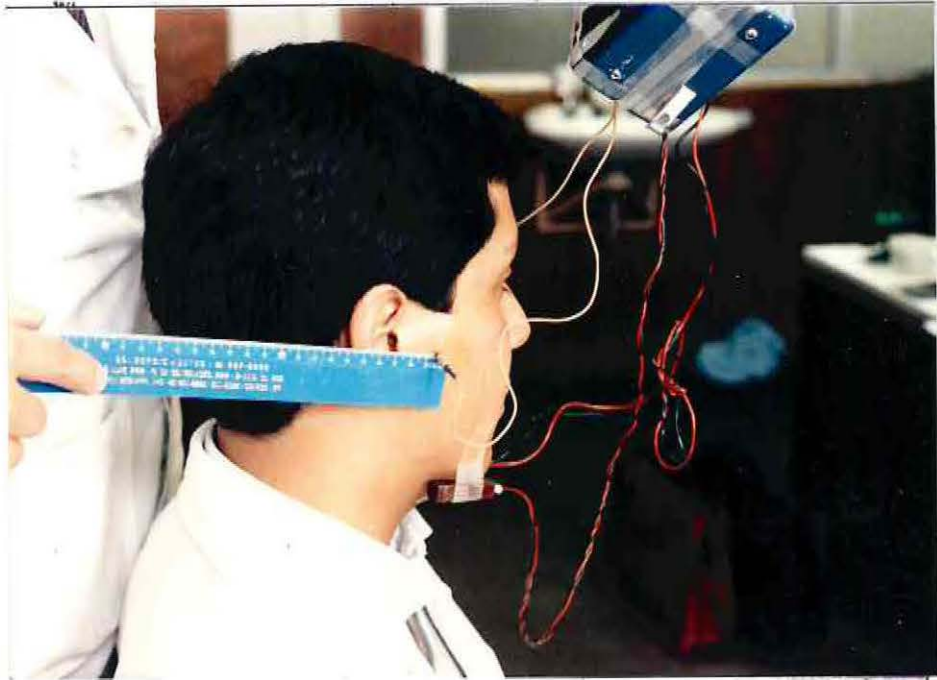


Fig. 45

Ubicación electrodo de aguja para la localización y registro del músculo pterigoideo externo considerando reparos anatómicos.

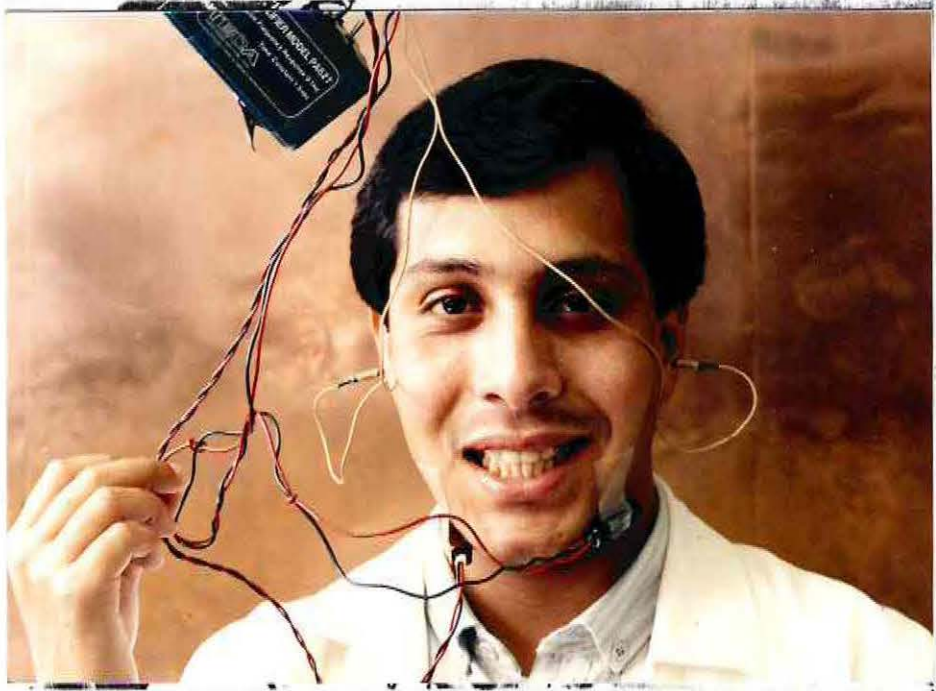


Fig. 46

Imágen frontal para apreciar ubicación de electrodos de aguja, referencia y tierra para registro de la actividad eléctrica bilateral del músculo pterigoideo externo.

- Actividad electromiográfica del fascículo inferior del músculo pterigoideo externo durante apertura.

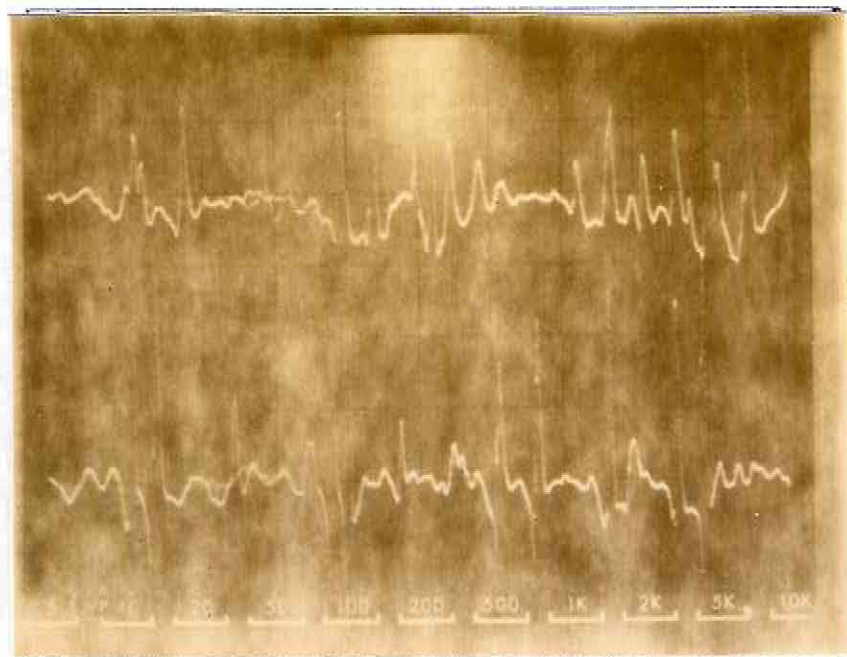


Fig. 47

Se observa un reclutamiento intermedio de unidad motora de acción voluntaria, tanto en el haz superior como en el inferior. Apareciéndose una sincronía en el inicio de la contracción y sinergismo en la acción muscular efectuada.

- Actividad electromiográfica del fascículo superior del pterigoideo externo durante el cierre mandibular.

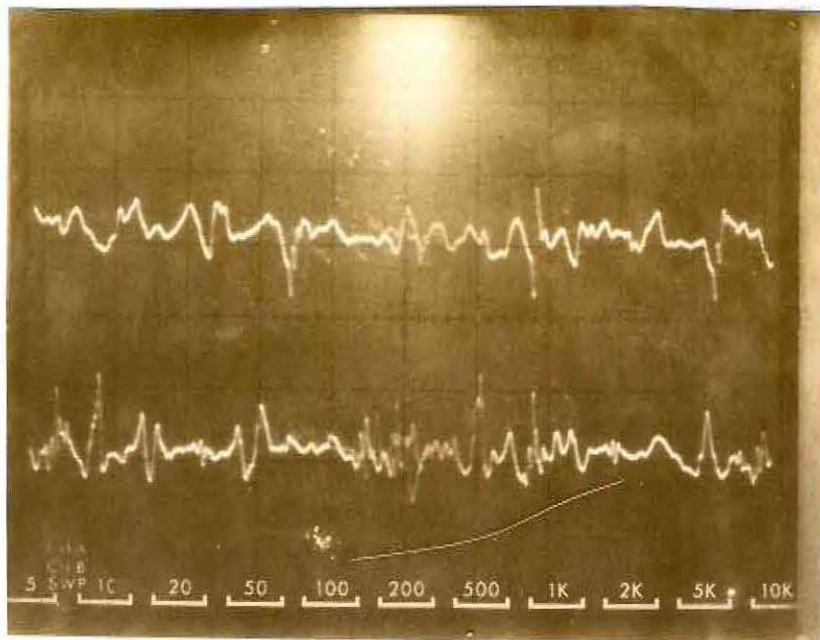


Fig. 48

Se aprecia un reclutamiento simple de unidades motoras tanto en haz superior como inferior.

Se observa sinergismo en la actividad efectuada y una sincronización en el inicio de la contracción.

- Actividad electromiográfica de músculo pterigideo externo durante cierre máximo.

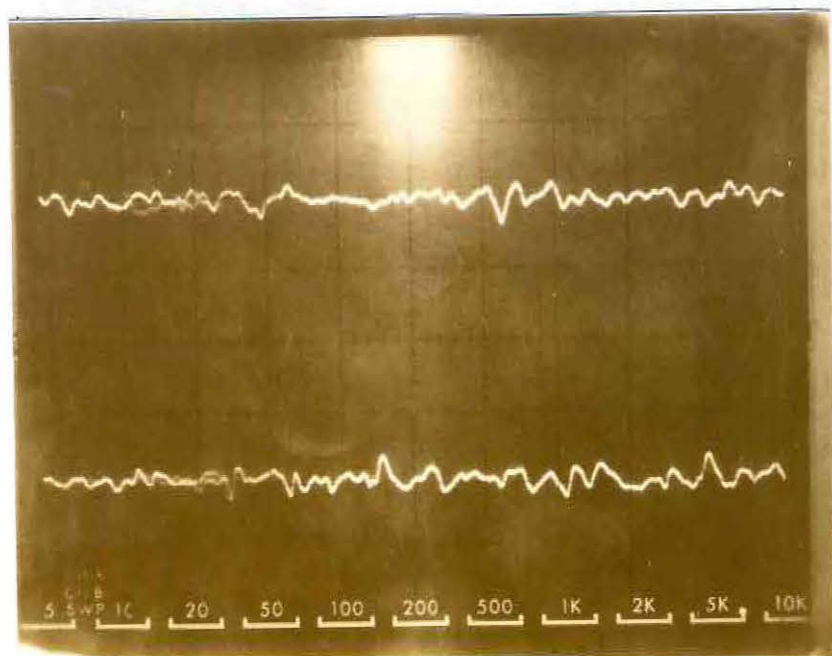


Fig. 49

No se aprecia reclutamiento de unidades motoras, sólo actividad eléctrica lejana.

- Actividad electromiográfica del músculo pterigoideo externo durante movimiento de lateralidad izquierda.

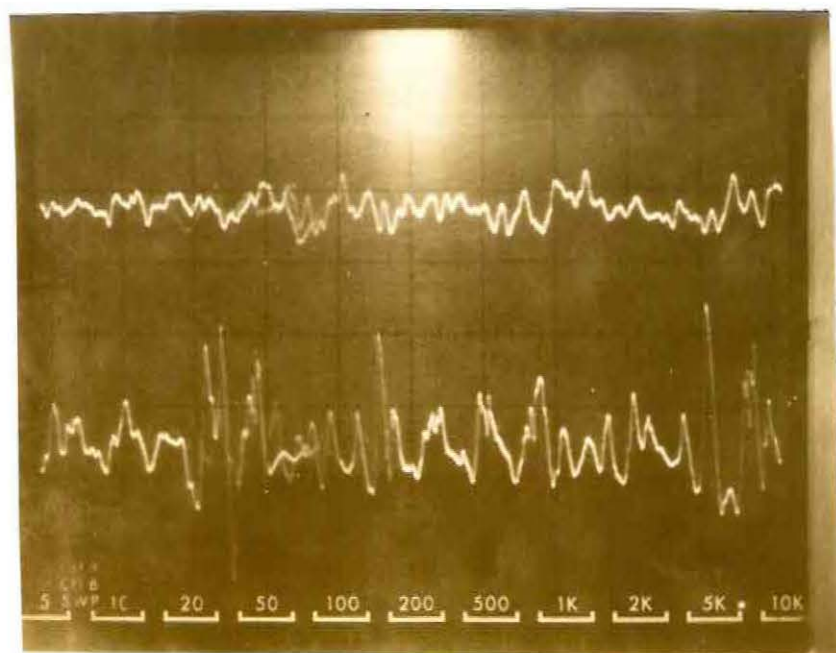


Fig. 50

Haz superior: Reclutamiento simple de unidades motoras.

Haz inferior: Reclutamiento interferencial de unidades motoras.

Se aprecia asincronía en el inicio de la contracción, con una actividad sinérgica en el movimiento, lo que altera el patrón de normalidad.

- Actividad EMG de músculo pterigoideo externo en movimiento de lateralidad derecha.

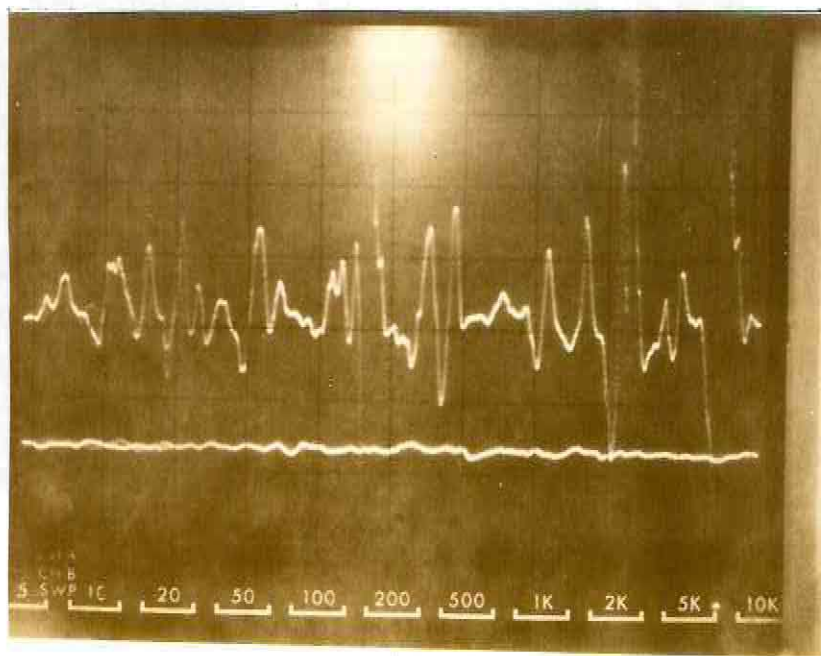


Fig. 51

Haz Superior: Reclutamiento intermedio de unidades motoras de contracción voluntaria.

Haz Inferior: Silencio EMG.

Actividad antagonista en el movimiento.

- Actividad EMG en un músculo pterigoideo externo durante movimiento de lateralidad izquierda.

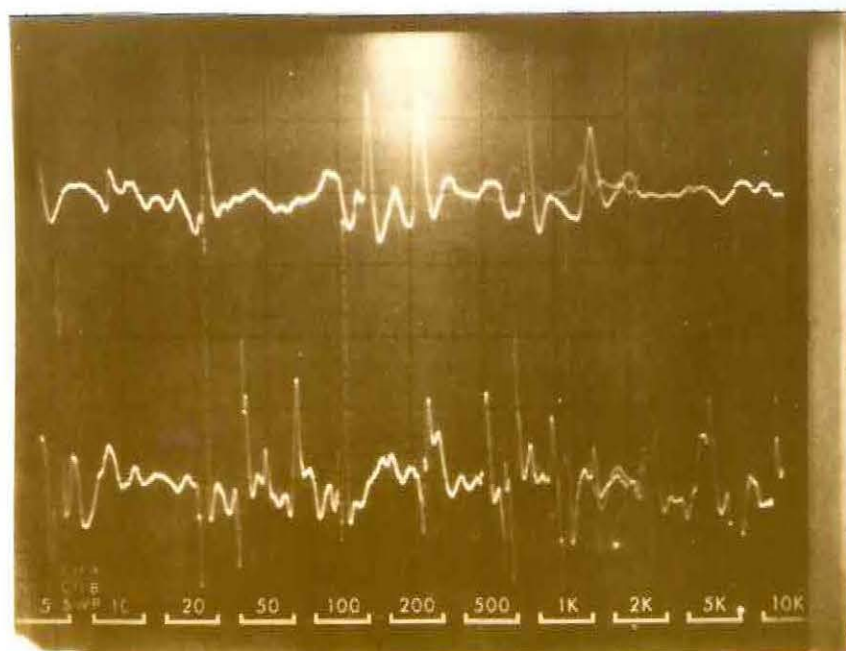


Fig. 52

Haz Superior: Actividad eléctrica lejana a diferencia del haz inferior donde se aprecia un reclutamiento intermedio de UM.

Se aprecia un antagonismo en acción efectuada.

- Actividad EMG, de músculo pterigoideo externo en movimiento de Protrusión.

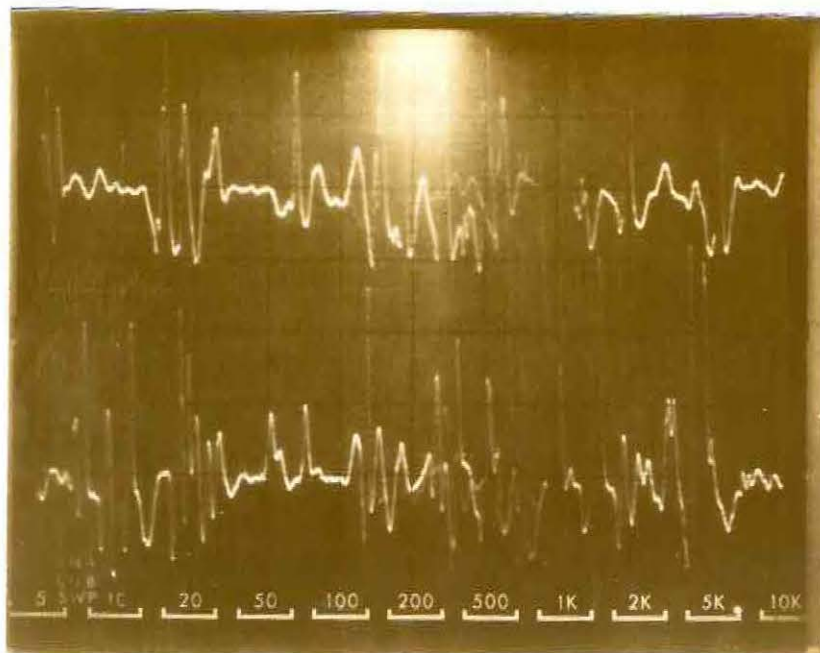


Fig. 53

Se observa un reclutamiento intermedio de unidades motoras de acción voluntaria tanto en el haz superior como inferior, apreciándose una sincronía en el inicio de la contracción y un sinergismo marcado en la acción efectuada por el músculo.

1975

en este sistema-  
objetivos

## CONCLUSIONES

Las conclusiones obtenidas en este Seminario se presentan en dos grupos de acuerdo a los objetivos propuestos:

### 1.- Según objetivos generales:

Objetivo Primero: Conocer la actividad electromiográfica de los músculos elevadores mandibulares.

- La actividad electromiográfica de los músculos elevadores mandibulares sigue las pautas generales registradas en el resto de la musculatura corporal.

Objetivo Segundo: Correlacionar la acción fisiológica de los diversos músculos elevadores mandibulares respecto de su actividad electromiográfica.

- La utilización de electrodos de aguja para el registro de la actividad electromiográfica de los músculos elevadores mandibulares, nos permite observar en forma directa la acción fisiológica de cada músculo elevador mandibular a través de su imagen electromiográfica.
- De suma importancia para la obtención de buenos registros electromiográficos es la colaboración del paciente.



2.- Según objetivos específicos:

Objetivos Primero: Registrar e interpretar la actividad electromiográfica de los músculos masétero, temporal, pterigoideo externo (fascículo superior e inferior) en: reposo, movimiento de cierre, de apertura, contracción máxima, lateralidad derecha e izquierda y protrusión.

- La observación e interpretación de la imagen electromiográfica de los diversos músculos elevadores mandibulares en los distintos movimientos de la mandíbula, nos permite establecer una Hipótesis diagnóstica de alguna posible alteración de uno o más músculos involucrados en la acción.

Objetivo Segundo: Introducir al clínico en los conocimientos básicos de electromiográfica aplicada al territorio máxilo facial.

- El componente muscular del Sistema Estomatognático se ve tempranamente afectado en problemas disfuncionales articulares; es por ello importante que el clínico conozca los conceptos básicos de electromiografía tanto normal como patológico a fin de poder establecer un diagnóstico precoz de patologías que afecten a dicho componente. Así también es importante que el clínico, además de manejar estos conceptos, conozca el manejo y funcionamiento de la aparatología avanzada que existe actualmente para obtener los registros electromiográficos con el fin de poder ex-

curcionar en el apasionante campo de la electromiografía.

Objetivo tercero: Motivar al clínico en el uso de exámenes complementarios (electromiografía) en pacientes con alteración muscular.

- La electromiografía, a pesar de que no nos permite llegar a un diagnóstico específico, constituye una inigualable ayuda para el.
  - La interpretación de la imagen electromiográfica se debe hacer observando al paciente, lo que nos permite evaluar el grado de esfuerzo y colaboración que éste realice ante determinada prueba.
  - El diagnóstico final se obtiene conjugando el resultado del examen clínico, el estudio radiográficos y otros, con la imagen electromiográfica obtenida.
-

avits  
pacien

ANEXO

Electromiógrafo TECA modelo M.

Característica: Multifuncional.

- 1.- La pantalla dividida reduce el almacenamiento. Monitorea el EMG dinámico o los test de conducción nerviosa en el segmento de la pantalla convencional de no almacenamiento. El interruptor en la pantalla (o del pié). El próximo barrido completo pasa automáticamente donde se mantiene para el estudio, medición o análisis. La información antigua se borra automáticamente. El almacenaje de la pantalla completa, no almacenaje y borrado manual también están disponibles.
- 2.- Despliegue en la pantalla de barrido y montaje de sensibilidad. Los patrones de la pantalla son significativos solo en términos de la sensibilidad del amplificador y montaje de barrido. El EMG TECA Modelo M tiene una escala y una marca de índice electrónico que se mueve con el interruptor justo sobre la pantalla. Evita la búsqueda distractora del panel e interpretar escalas de interruptor. Positivamente identifica fotograbados de trazos.
- 3.- Medida de latencia de índice de tiempo en trazos almacenados. Obtiene la respuesta deseada de conducción nerviosa. La almacena en la pantalla. Luego mide la latencia moviendo la línea de índice electrónico de no almacenamiento sobre el trazo almacenado. Lee la latencia en un indicador numérico de tres dígitos. Evita la incomodidad y la estimulación innecesaria del paciente.

- 4.- Agrupamiento de auto trazo (auto cambio vertical).  
Cuando necesita ver el cuadro completo. Con forma de curvas en contexto -no solo un barrido por vez- el modo de agrupamiento (auto cambio vertical) le deja ver cuatro u ocho barridos en la pantalla simultáneamente -el equivalente al largo de un grabado de cuatro a ocho anchos de pantalla. Despliega automáticamente reciclaje, proveyendo información nueva o puede ser mantenida para fotografía o estudio al pulsar un interruptor. Valioso en estudios de reflejos H y NCV.
  
- 5.- Autocambio horizontal. Para estudio de estimulación múltiple. Evita errores en barridos lentos convencionales o método de grabado superimpuesto. Muestra la forma de una curva y la secuencia absoluta de respuesta. Expone el artefacto de movimiento de electrodos. Mueve automáticamente el trazo ligeramente hacia la derecha después de cada estímulo. Se apaga después de ocho o treinta y dos estímulos.
  
- 6.- El gatillo de barrido EMG encierra el barrido a una unidad de motor de encendido casual que de otro modo "vagaría" a través de la pantalla. Permite el estudio de la curva. Evita los barridos desperdiciados en el modelo de auto-agrupamiento.
  
- 7.- Dos canales de operación. Permite desplegar simultáneamente respuestas sensoriales y motoras, para comparar dos respuestas a través de un nervio común y demostrar inervación anómala.
  
- 8.- Auxiliares. Señales, barrido y control de voltaje están disponible para permitir la operación con un rango de procesadores de señales TECA.

Estas funciones probadas por TECA en diversos modelos, ahora están disponibles en el Modelo M del EMG TECA de multifunción. Un control digital bajo el comando de un modelo de interruptor a presión simplificado (hace la operación automática - permite tener las manos libres para controlar la mayor parte de las operaciones).

110503-

BIBLIOGRAFIA

BIBLIOGRAFIA

- 1.- REBOLLO M.A., SORIA V.: Neuroanatomía.
- 2.- F. LHERNITTE, H. Los Sistemas Nervioso y Muscular.
- 3.- J. G. CHUSID Neuroanatomía Correlativa y Neurología Funcional.
- 4.- SIDNEY LICHT, Electrodiagnóstico y Electromiografía.
- 5.- M. J. AMINOFF Electromiografía en la Práctica Clínica.
- 6.- H. L. COHEN, J. BRUMLIK, Electroneuromiografía.
- 7.- J. GOODGOLD, A. EBERSTEIN, Electrodiagnóstico de Enfermedades Neuromusculares.
- 8.- E. W. JOHNSON Electromiografía Práctica.
- 9.- M. P. SANORTO, J. V. BASMAJIAN, Electrodiagnóstico.
- 10.- LIVESON Y SFIELHOLZ. Neurología Periférica.
- 11.- Avances en Neurología: Aplicación Clínica de los Potenciales evocados en Neurología.
- 12.- Enciclopedia Médico-Quirúrgica: Electrodiagnóstico de Enfermedades Neuromusculares.
- 13.- Neuropatías Periféricas, Informe O.P.S.
- 14.- FIGUN, M. E. Y GARRIDO R. R.: Anatomía Odontológica Funcional y Aplicada. Segunda Edición, Editoria Ateneo. Buenos Aires. 1980.
- 15.- MAHAN P. E.: II The Temporomandibular joint in function and pathofunction. In Temporomandibular joint Problems. Eds. W.H. Solberg and G.T. Clark, Quintessence Publishing C.O. Inc. 1980.
- 16.- MANNS, A.: La masticación, Texto de apuntes. Edición, Santiago, 1972.

- 17.- SICHER, H. Y DU BRUEL LL.: Anatomía dental, Sexta Edición, Nueva Editorial Interamericana. 1978.
- 18.- LIKE D.P., GAY T. GROSS, B. DOND YAEGER J.A.:  
On electromiographic study on the human lateral pterygoid muscle.  
J. Dent. Res, 56 special Issue B: 230, 1977 (Abstractic N° 713).
- 19.- MC NAMARA J.A.: The independent function of the two heads of the lateral pterygoid muscle. Am J. Anat, 138: 197,1973.
- 20.- Gérald DUFOCIR D.D.S.: The Dysgnathogenic distress syndrome.  
The Journal of Prosthetic Dentistry. Volume 49. Number 3, Pág. 403-413 March 1983.
- 21.- ROBERT H. GRIFFITHS. D.D.S.: Report of the President's Conference on the Examination, Diagnosis, and Management of Temporomandibular Disorders.  
JADA. Associations Reports. Vol. 106. Pág. 75-77.
- 22.- M. FRANLIN DOLWICK, D.M.D., PH. D., RICHARD W. KATZBERG, M.D., AND ELYDE A. HELMS, M.D.:  
Internal derangemensts of the temporomandibular joint: Fact os fiction  
The Journal of Prosthetic Tentistry Volume 49. Number 3, Pág. 415-419. March 1983.
- 23.- CHARLES MCNEIL , D.D.S., WILLIAM M. DANZING, D.D.S., AND COL.:  
Craniomandibular (T.M.J.) disorder

-The state of the art. Maxillo  
cial Prosthetics Temporo man  
dibular Joint.

Volume 44. Number 4, Pág. 434-  
437. October 1980.

- 24.- MONGI MICHAEL, B.D.S., H.D.D.M. Sc. AND HARRY ROSEN,  
D.D.S., History and Etiology of Myofas  
cial pain -Disfunction Syndro  
me J. Prot. Dent.  
Volume 44, Number 4, Pág. 438-  
443, October 1980.

- 25.- CHARLES MC NEIL, D.D.S.: Craneomandibular (TMJ) Disor  
ders - the state of the art.  
Part. II: Accepted diagnostic  
and Treatment Modalities.  
The Journal of Prosthetic Den  
tistry. Vol. 49, Pág. 393-396.  
March 1983.

- 26.- L.R. EVERSOLE, D.D.S., M.S.D., NA. L MACHADO D.D.S.  
Temporomandibular joint inter  
nal deranjements and associa  
ted neuromuscular disorders.  
Jada, Vol. 110, Pág. 69-75.  
January 1985.