

MAN
1106
Feb
2014

M
5334E
2017



EPIDEMIOLOGÍA DE LAS FRACTURAS MAXILOFACIALES EN EL HOSPITAL DR. GUSTAVO FRICKE V REGIÓN ABRIL 2016 - ABRIL 2017

Adscrito a Proyecto FONIS: "Trauma maxilofacial en unidades de emergencia adultos de centros asistenciales de alta complejidad en Chile. Un estudio multicéntrico"



Monografía para la Obtención del Título de Especialista en Cirugía y Traumatología Oral y Maxilofacial

Residente: Dr. Sebastián Schild Wenzel

Director Del Programa
Prof. Dr. Edwin Valencia Mundy
Docente Guía Prof. Dr. Joaquin Jaramillo Knopel
Cátedra de Cirugía y Traumatología Oral y Maxilofacial

Valparaíso - Chile
2017

Agradecimientos:

A la Dra. Valentina Duarte por darme la oportunidad de trabajar en esta monografía, apoyarme y confiar en mí como profesional.

A la Dra. Fabiola Werlinger por aceptarme al interior de su equipo de trabajo en el proyecto FONIS: "Trauma maxilofacial en unidades de emergencia adultos de centros asistenciales de alta complejidad en Chile. Un estudio multicéntrico".

Al Dr. Joaquín Jaramillo K. por su gran ayuda en el logro de esta monografía.

A mis padres, Dr. Ronald Schild B. Y Dra. María Soledad Wenzel A. por el apoyo que me han dado durante todos los años de estudio, sin los cuales no estaría aquí.

Índice

Introducción	1
Marco Teórico	4
Objetivos	38
Material y Método	39
Resultados	40
Discusión	46
Conclusión	49
Sugerencias	49
Resumen	50
Bibliografía	51
Anexos	56

Introducción

El Hospital Dr. Gustavo Fricke, es un centro asistencial chileno de carácter público ubicado en la ciudad de Viña del Mar, el cual fue fundado en 1878 como el Hospicio de Viña del Mar, y al año siguiente adquirió la categoría de enfermería. Recibe su nombre del médico y alcalde de la ciudad en dos periodos, Dr. Gustavo Fricke Schencke, quien fue el gestor de la construcción del actual hospital. Pertenece al Servicio de Salud Viña del Mar Quillota y este a su vez a la Red Asistencial de Valparaíso.

El Servicio de Salud Viña del Mar Quillota (SSVQ) es uno de los que tiene mayor extensión geográfica del país, con una población asignada el año 2016 de 1.095.052 habitantes. El Hospital Dr. Gustavo Fricke es un hospital de alta complejidad con 443 camas, y es Centro de Referencia Nacional de Trasplante Cardíaco y Centro de Referencia Regional de Prematuro Extremo y Fisurados.

Además es el único centro hospitalario con urgencias dentales y maxilofacial 24 horas los 365 días del año con un Staff de Cirujano y Traumatólogo Bucal y Maxilofacial divididos en 6 turnos 28 horas de Asistencia Pública, por lo que se constituye en el principal centro de derivación en la red asistencial SSVQ.

Este centro hospitalario por convenio vigente con la Universidad de Valparaíso tiene una gran relevancia en nuestra formación como especialistas en Cirugía y Traumatología Oral y Maxilofacial ya que nos da la oportunidad de realizar funciones en La Unidad de Emergencias de Adultos durante toda la extensión del programa de especialización, lo que nos permite lograr una serie de competencias que no sería

posible adquirir de otra forma, por ejemplo en la evaluación y manejo de urgencia del Trauma Maxilofacial.

Este hospital mediante su unidad docente asistencial no solo genera convenios con las universidades regionales, además coordina y controla diversas iniciativas en el área de investigación en los diferentes servicios hospitalarios , es así como el 1º de abril 2016 se inició el Proyecto FONIS “Trauma Maxilofacial En Unidades De Emergencia Adultos De Centros Asistencias De Alta Complejidad En Chile. Un Estudio Multicéntrico”, lo que me motivó a realizar esta monografía, basada en los datos encontrados en la base de datos del estudio otorgada por SIDRA y así contribuir al conocimiento de la realidad local en este tema. SIDRA es el Proyecto más importante impulsado por el MINSAL para informatizar la salud chilena. La sigla significa Sistema de Información De Redes Asistenciales, que incorpora tecnología informática para uniformar y automatizar la información clínica y administrativa en toda la Red Asistencial del Servicio de Salud Viña del Mar Quillota.

En las últimas décadas, la incidencia del trauma maxilofacial ha aumentado en todo el mundo , debido a la creciente urbanización e industrialización. Nuestra realidad local no se aleja de esa tendencia siendo la etiología de las lesiones faciales variable en los diferentes países, regiones y localidades según los factores socioeconómicos, culturales y ambientales específicos del área. ^{(Das D. y Salazar L., 2017; Filho F. y Ricz H., 2014; Vrinceanu}

D. y cols, 2014)(15,18,44)

Como la cara es vital para la apariencia y función humana, las lesiones faciales pueden afectar la capacidad del paciente para comer, hablar, interactuar con otras personas y realizar otras funciones importantes. Dentro del trauma maxilofacial las

fracturas de los huesos de la cara son muy importantes porque generalmente se acompañan de importante morbilidad, pérdida de la función y secuelas estéticas, lo que determina alto costo económico y social, ya que en muchos pacientes se deben realizar procedimientos e intervenciones quirúrgicas para el tratamiento. (Allareddy V. Y cols, 2011;

Brasileiro B. Y Passeri L., 2006) (2,13) Además, hay que considerar que muchas veces en forma concomitante, presentan lesiones asociadas, como fracturas en otras partes del cuerpo, cráneo, columna vertebral y extremidades. (Allareddy V. Y cols, 2011; Gassner R. Y cols, 2003; González M.

Y cols, 2008)(2, 19, 20)

Hay que tener en consideración, que en el manejo del trauma maxilofacial y principalmente en las fracturas faciales, al igual que con todos los traumas, debe aplicarse los principios básicos de soporte vital avanzado en trauma (ATLS). Esto se inicia con la evaluación primaria (compromiso vital) y secundaria . Esta última incluye el tratamiento de los huesos fracturados, y las heridas de tejidos blandos, así como el tratamiento de las lesiones asociadas, principalmente de la cabeza y cuello, siendo importantes la función y la estética a largo plazo.

Marco Teórico

Consideraciones Anatómicas De La Cara

El esqueleto facial posee una serie de arbotantes de hueso compacto que forman un almacén protector en torno a las múltiples cavidades craneofaciales (orbitas, fosas nasales, cavidad oral y senos paranasales) cuyas paredes son finas y frágiles en su mayor parte. Dichos arbotantes distribuyen las fuerzas a través del macizo facial y presentan una disposición estratégica en cada uno de los tercios faciales.

El tercio superior reposa sobre el complejo formado por el etmoides, el esfenoides y el frontal, huesos que constituyen el nexo de unión entre el cráneo y la cara y que están conectados con los arbotantes del tercio medio. En el tercio medio tienen lugar gran parte de las fracturas conminutas de la cara por ser en su mayoría huesos finos. Posee dos arbotantes anteriores (frontonasomaxilar, frontocigomatomaxilar) y uno posterior (pterigomaxilar). En este tercio se halla además la arcada dentaria superior, elemento de gran importancia funcional.

La mandíbula constituye el contrafuerte del tercio inferior. Existe una zona débil, el cuello del cóndilo que, junto con la arcada dentaria inferior, son estructuras ambas de gran interés en la masticación.

Traumatismo

Se entiende como traumatismo al impacto o la incidencia de un objeto contra los tejidos del cuerpo y que causa una lesión. La fractura maxilofacial es la ruptura en la

continuidad ósea, localizada en el esqueleto facial, siendo el resultado de una acción mecánica. Se puede diagnosticar mediante valoración clínica y radiográfica.

La atención de este traumatismo puede ser evaluada en forma diferida o inmediata , siendo diferida la atención hasta que se logre una estabilización general del paciente.

La mayoría de las veces requiere una resolución inmediata, sobre todo cuando se acompaña de alguno de los siguientes factores:

- Traumatismos en otras regiones del organismo: cráneo, tórax, abdomen, etc.
- Posibles complicaciones respiratorias.
- Hemorragia profusa que ocurre en el territorio cérvicofacial

FISIOPATOLOGIA

Las fracturas son la consecuencia final de la conjunción de una serie compleja de factores que pueden distribuirse en dos grandes grupos:

Factores Externos

- Intensidad del trauma
- Duración del trauma
- Vector de las fuerzas
- El punto de aplicación del agente causante
- Tamaño del agente causante
- Forma del agente causante

El esqueleto facial tolera mejor el impacto frontal o anteroposterior que el lateral. Por otra parte cuanto más rápidamente se aplique una fuerza, mayor debe ser su capacidad de absorción para resistirla y más fácil es que se rompa, mientras que por el contrario, si se aplica lentamente la absorbe de forma pausada y resiste más.

Factores Internos

Corresponden a las cualidades íntimas de cada hueso, en su mayor parte son dependientes de la constitución ósea, estructura histológica, composición, forma, espesor. De ellas se derivan la dureza y estabilidad del hueso, su resistencia a la fatiga y su capacidad de absorber y transmitir la energía desplegada por el agente traumático. Existen diferencias en la calidad del tejido óseo según la edad y sexo de las personas. En los niños el tejido óseo está aun en desarrollo, por lo que es de característica más blando que en el adulto y a su vez con un mayor potencial osteogénico, lo que conlleva una cicatrización más rápida. Desde el punto de vista hormonal, las hormonas sexuales, testosterona y estrógeno, tienen diferentes efectos sobre el metabolismo óseo. La testosterona modula un aumento en la producción de osteoblastos y los estrógenos la disminución en la expresión de osteoclastos, por lo que ambas funcionan como factores protectores para la osteoporosis. Al presentarse la menopausia más tempranamente que la andropausia, las mujeres sufren una pérdida de tejido óseo más temprano que los hombres.

Desplazamiento De Los Fragmentos

Una vez producida la fractura, los fragmentos óseos resultan con frecuencia desplazados de su posición original en función de la dirección del agente traumático y de la acción muscular. Los músculos de la mímica no ejercen tracción alguna sobre el hueso cuando este se fractura. Los masticatorios, sin embargo, son músculos potentes, que si tienen influencia en el desplazamiento de los fragmentos. Prácticamente todos ellos están situados en el tercio inferior en consecuencia, la desviación de los fragmentos en la mayoría de las fracturas de los tercios superior y medio será causada por el agente causante, en tanto que la desviación de los fragmentos en el tercio inferior tendrá además un origen muscular.

Clasificación De Las Fracturas Maxilofaciales

Las fracturas maxilofaciales han sido objeto de múltiples clasificaciones en la literatura mundial; y en la actualidad aun no se cuenta con una clasificación completamente satisfactoria y aceptada por todos los cirujanos. Su clasificación puede ser según los huesos afectados, según el número de fragmentos, localización y disposición del trazo, estado de oclusión, afectación concomitante de los tejidos blandos y presencia de lesiones asociadas.

Fractura Cerrada: Cuando los rasgos de fractura no se comunican con el exterior.

Fractura Abierta: Comúnmente llamadas expuestas, cuando el rasgo de fractura se comunica con el exterior ya sea a través de la piel, mucosa o ligamento periodontal.

Fractura Única: Presenta solo un rasgo en el foco fracturario.

Fractura Múltiple: Cuando dos o más rasgos de fractura ocurren en el foco fracturario.

Fractura Conminuta: Cuando un foco fracturario está dividido en diversos fragmentos de pequeño tamaño, normalmente causados por impactos de alta energía.

Fracturas Completas: Atraviesan los huesos tanto en espesor como en altura.

Fracturas Incompletas: Afectan solamente una cortical.

De forma general la región facial se divide en tres regiones categorizadas en tercios: tercio superior, tercio medio y tercio inferior.

- **Tercio Superior:** conformado por el hueso frontal, regiones ciliares y supraciliares
- **Tercio Medio:** es la estructura de mayor complejidad, comprende a los maxilares superiores, al complejo cigomático malar de ambos lados y a la pirámide nasal, contribuyendo a la formación de importantes estructuras como las orbitas, fosas nasales, reborde alveolar y paladar.
- **Tercio Inferior:** corresponde a la región mandibular.

Fracturas Del Tercio Superior

Corresponde a una lesión traumática en la región del hueso frontal. Dentro de los tipos de fracturas del hueso frontal encontramos:

- Fractura pared anterior o externa del seno frontal
- Fractura pared interna seno frontal

El tratamiento de estas fracturas es controversial, debido a su baja incidencia y a la falta de suficiente evidencia para un tratamiento estandarizado. Por su directa relación con el endocráneo, su manejo debe ser realizado por neurocirugía, por lo cual no será abordado en esta monografía.

Fracturas De Tercio Medio

Pueden variar desde una simple fractura nasal hasta una fractura Lefort III.

Fractura nasal

Es la fractura más frecuente, según Bascones y Raspall. Pueden estar afectadas tanto la porción ósea como la cartilaginosa. Por lo general la fractura se presenta aislada, pero también puede haber afectación del maxilar, del hueso etmoides y del vómer.

Dependiendo de la fuerza del impacto y de la fuerza del mismo, se van a producir distintos tipos de fractura.

Signos clínicos:

- Aplanamiento del dorso nasal, cuando se presenta separación de los huesos nasales a nivel de la línea media y se presenta hundimiento de éstos.
- Aspecto de silla de montar, si se presenta hundimiento de la apófisis ascendente del maxilar superior, afección del tabique nasal y parte superior del etmoides; la punta de la nariz ascenderá dando este aspecto.
- Pérdida de la simetría nasal, con desviación de la nariz, cuando uno de los huesos nasales se sitúa por debajo del contralateral.
- Dolor.
- Edema.
- Equimosis.
- Hematoma periorbitario.
- Epistaxis uni o bilateral.

Fractura De Orbita

Las fracturas orbitarias se pueden clasificar según la porción de órbita que se fracture. Así las fracturas pueden ser del techo, del piso o de las paredes (medial o lateral) de la órbita. Pueden presentarse aisladas o en combinación con otros huesos, las fracturas orbitarias pueden estar asociadas a fracturas del hueso malar, fracturas naso-orbito-etmoidales y a fracturas Le Fort II y Le Fort III. Un tipo particular de fractura orbitaria es la fractura blow-out, en la cual por efecto de un impacto directo al globo

ocular, este es impulsado hacia dentro de la órbita y fractura de manera aislada alguna de las paredes más débiles, piso o pared medial, siendo el primero, el más frecuente.

Signos clínicos:

- Equimosis o hematoma periorbitario.
- Edema periorbitario.
- Escalones o irregularidades en el reborde orbitario.
- Ptosis.
- Proptosis.
- Telecanto
- Enoftalmo o exoftalmo
- Diplopía
- Limitación a los movimientos oculares.
- Hemorragia subconjuntival.

Fractura Del Hueso Malar

Esta fractura por lo general es unilateral y se presenta como una separación del hueso malar de sus uniones con los huesos maxilar, frontal o temporal. Cuando es bilateral ocurre generalmente asociada a fracturas Le Fort II o Le Fort III. Por ser un hueso que forma parte de la órbita, su fractura tiende a afectar las paredes externa e inferior (piso) de la órbita. Un fuerte golpe en la zona lateral de la mejilla tiende a ser la causa de esta

fractura. Se subdividen en fracturas de cuerpo y fracturas aisladas de arco cigomático.

Signos clínicos:

- Edema y laceraciones que pueden enmascarar los signos de fractura.
- Hemorragia subconjuntival.
- Hematoma palpebral.
- Enoftalmo
- Anestesia del territorio del nervio infraorbitario (medio labio superior, ala nasal y dientes premolares)
- Equimosis en fondo de vestíbulo superior
- Tumefacción de la mejilla

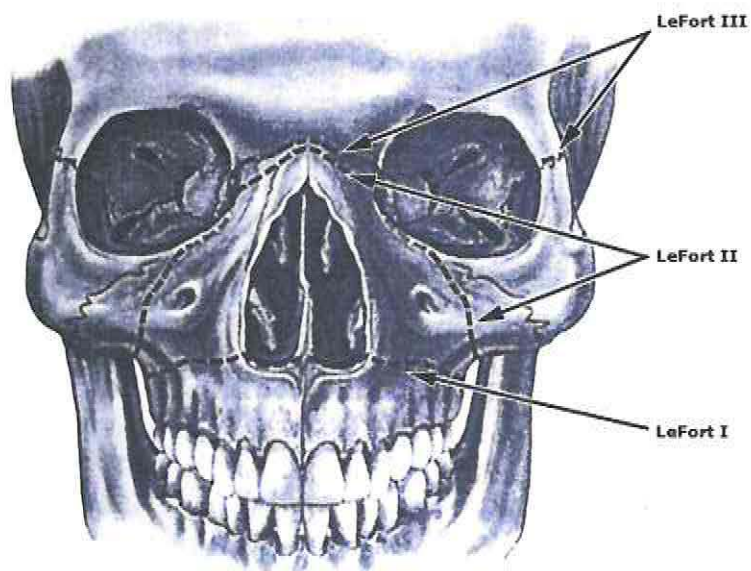
Fractura De Arco Cigomático

El arco cigomático está compuesto por la apófisis cigomática del hueso malar y la apófisis cigomática del hueso temporal. Este arco suele fracturarse por un golpe directo sobre el aspecto lateral del mismo, por lo que su fractura tiende a ser unilateral. Su punto más débil se encuentra aproximadamente a 1 cm. por detrás de la sutura cigomático temporal y es allí donde tiende a fracturarse.

Signos clínicos

- Disminución del ancho facial.
- Trismus
- Edema
- Equimosis.

Fractura Le Fort :



Fractura Le Fort I

También conocida como fractura horizontal o fractura de Guerin, se describe como una fractura bilateral que discurre horizontalmente paralela al reborde alveolar, empezando en la escotadura piriforme, sigue por encima de los ápices dentarios, a través de la pared anterior del seno maxilar, siguiendo hasta la tuberosidad del maxilar y terminando en la apófisis pterigoides del esfenoides, separando así al cuerpo del maxilar del tercio medio facial. Esta separación permite la movilidad libre del maxilar, lo que se ha descrito como "maxilar flotante".

El mecanismo mediante el cual se produce suele ser un trauma completamente horizontal sobre el labio superior. En este tipo de fractura encontramos lesiones contusas en las paredes blandas del labio superior. Existirá una maloclusión dentaria. Se puede apreciar una equimosis en herradura en el fondo del vestíbulo superior y en el velo del paladar. A la exploración manual se puede constatar la movilidad del maxilar superior así como un dolor muy selectivo presionando con el pulpejo del dedo en la apófisis pterigoides.

Signos clínicos:

- Movilidad de toda la porción dento-alveolar del maxilar o signo de le Bataille
- Normalmente el paciente tiene la boca abierta para que los dientes no le choquen con los antagonistas y le produzcan dolor.
- Suele haber desviación de la línea media del maxilar y las piezas de un lado están más bajas que las del otro.

- Signo de Guerin
- No tienen equimosis ni edema periorbitario, pero pueden tener gran edema en el labio superior, ya que este suele estar lesionado.

Fractura Le Fort II:

Es conocida también como fractura piramidal. Se produce por un trauma oblicuo de arriba hacia abajo y de delante a atrás. Se extiende como dos líneas oblicuas que parten desde los huesos nasales, afectan las paredes internas de las orbitas, reborde infraorbitario y piso orbitario, pasan por el etmoides, involucran el septum nasal y los senos maxilares, se dirigen hacia abajo y hacia atrás y terminan en la apófisis pterigoides del esfenoides.

Esta fractura separa al maxilar superior y al complejo nasal que se le une, de la estructura cigomática y orbitaria. Hacia posterior afecta a la pared lateral de las fosas nasales, aproximadamente entre el cornete medio y el inferior, el vómer y la lámina perpendicular del etmoides.

Signos clínicos:

- Edema del tercio medio.
- Equimosis bilateral periorbitaria y subconjuntival.
- Deformación notoria de la nariz.

- Aplastamiento facial del tercio medio: en menor cuantía se reduce a la región nasal y alargamiento de la cara.
- Trismus
- Mordida abierta.
- No hay movilidad de malares ni arcos cigomáticos.
- Telecanto traumático – rinodeformación
- Movimiento en block del tercio medio facial anterior: (puede producir ceguera)
- Epifora
- Epistaxis
- Rinorraquia
- Hipoestesia del nervio suborbitario bilateral
- Escalones óseos frontonasal, suborbitario y piramidal
- Mordida abierta anterior por tope molar posterior bilateral
- Signo de Guerin

Fractura Le Fort III:

Se le conoce también como disyunción craneofacial o fractura transversa. Es producida por un trauma frontal de alta energía y generalmente de una superficie grande. Frecuentemente se asocian a accidente vehicular cuyo impacto hace que la cabeza y la cara reboten contra el parabrisas y el manubrio.

En este tipo de fractura ocurre una separación completa de los huesos de la cara con la base del cráneo. La línea de fractura es bilateral y simétrica, corre desde la sutura frontomaxilar y frontonasal sobre el unguis, siguiendo por la pared interna de la orbita rodeando el agujero óptico, hasta la fisura orbitaria superior, continuando por la pared externa de la orbita. En este punto la línea de fractura se divide en dos. Una línea sigue por la fosa pterigopalatina hasta la base de la apófisis pterigoides; la otra parte del extremo anterior de la hendidura esfenomaxilar hasta dividir el reborde lateral de la orbita al nivel de la sutura cigomaticofrontal. La disyunción craneofacial se completa con la fractura del arco cigomático y la pared lateral de las fosas nasales, el vómer, la lamina vertical del etmoides y con cierta frecuencia la lamina cribosa de este mismo hueso, por lo general a un nivel superior que las otras fracturas Le Fort.

Signos clínicos:

- Gran edema de la cara, que impide separar los párpados para explorar el globo ocular.
- Equimosis periorbitaria bilateral: los golpes normalmente son frontonasales.
- Cara con forma alargada y aplanada o cóncava, descrita típicamente como "cara de plato", se produce un aplanamiento de los huesos.
- Anestesia geniana, con mas frecuencia que en la Le Fort II, por afectación del nervio infraorbitario.
- Mordida abierta anterior: si separamos los labios de nuestro paciente tendremos una mordida abierta anterior, resultado del desplazamiento en bloque del tercio medio facial que se va hacia atrás y contactan los molares.

- Desplazamiento y movilidad de malares y arcos cigomáticos.
- Rinorraquia
- Rinodeformación: la mayoría de las veces se fracturan los huesos propios a nivel frontonasal y se produce una alteración del apéndice nasal porque hay una afectación del tabique nasal. Obstrucción de vías respiratorias, por descenso del maxilar y, por lo tanto, del paladar blando.
- Epifora: lagrimeo constante por alteración del vaciamiento de las lágrimas en su conducto.
- Telecanto traumático: se afectan las paredes mediales de las orbitas y puede afectar también la inserción de los cantos internos (igual que en las fracturas orbitarias y las fracturas naso orbito etmoidales)
- Hipoestesia nervio suborbitario bilateral, porque el rasgo de fractura va por el piso de la orbita y bajo esta transcurre el nervio suborbitario.
- Signo de Guerin: fractura de la apófisis pterigoides. Con el dedo índice palpamos por la parte palatina del reborde y llegamos a los pilares amigdalianos y en la zona retropalatina donde termina el paladar blando hacemos presión y el paciente relata dolor. Este signo se produce en las fracturas de Le Fort I, II, III.
- Síndrome hendidura esfenoidal, es uno de los signos mas graves que puede producir la fractura Le Fort III, que al comprometer esta hendidura esfenoidal va a alterar de manera importante los elementos anatómicos que se alojan ahí, arteria y vena oftálmica, II y IV par craneal, ramos simpáticos y parasimpáticos especialmente los ciliares y los que dan la inervación a la pupila. Esto puede producir ceguera por lo que se debe actuar rápidamente para prevenirla.

Fracturas Mandibulares

Existen varias formas de clasificar las fracturas mandibulares, en este caso utilizaremos la clasificación según subunidad anatómica:

- **Fracturas Sinfisarias y Parasinfisarias:** Las fracturas aisladas de la sínfisis mandibular son raras ya que cuando están presentes suelen ir acompañadas de fracturas del cóndilo. Presentan un escaso desplazamiento y cuando son múltiples puede observarse un escalonamiento. El trazo de fractura suele ser oblicuo u horizontal. Las parasinfisarias son más frecuentes y, como las sinfisarias, a menudo se acompañan de fracturas del cóndilo o del ángulo.
- **Fracturas De Cuerpo Mandibular:** Son fracturas que comprenden la zona que abarca desde distal de los caninos hasta dista de los segundos molares. En este tipo los desplazamientos óseos y cabalgamientos son frecuentes.
- **Fracturas Del Ángulo Mandibular:** Las fracturas del ángulo son frecuentes y se asocian en no pocas ocasiones a fracturas contralaterales del cóndilo, sinfisiaria o parasinfisiaria. Encontramos muchas veces lesiones subyacentes que las favorecen como la existencia de terceros molares o quistes foliculares que debilitan el tejido óseo y hacen al ángulo mandibular más proclive a la fractura ante impactos laterales.

- **Fracturas De Rama Mandibular:** Son fracturas poco frecuentes en las que la ausencia de desplazamiento es lo más comúnmente encontrado. El mecanismo de producción suele ser por impacto directo.
- **Fracturas Del Cóndilo Mandibular:** El cóndilo es un lugar donde frecuentemente asientan las fracturas mandibulares debido a su relativa debilidad estructural, a pesar de estar protegido en el interior de la fosa glenoidea. La mayoría de las veces son fracturas indirectas por flexión o por cizallamiento. Pueden ser uni o bilaterales.
- **Fractura De La Apófisis Coronoides:** Las fracturas aisladas del proceso coronoides son muy raras, por lo que debemos buscar otras fracturas que la acompañen. Se suelen producir por mecanismos de cizallamiento asociada a una fractura por impactación del malar.

Otra forma de clasificación de las fracturas mandibulares se realiza basándose en la orientación de las mismas y en la tracción que sobre los segmentos ejercen los músculos insertados en ellos.

Fracturas Favorables: línea de fractura que debido a su dirección y a su relación con la tracción ejercida por los músculos tiene poca posibilidad de desplazamiento.

Fracturas Desfavorables: cuando la línea de fractura favorece el desplazamiento de los segmentos óseos por acción de los músculos insertados en ellos.

Las fracturas pueden ser uni o bilaterales, siendo este otro componente de clasificación. De manera general las fracturas de la mandíbula van a depender de factores como la forma del objeto traumatizante, la dirección y fuerza del impacto, el lugar del impacto, los componentes anatómicos de la región (conducto dentario inferior), la presencia o ausencia de dientes, la posición de la mandíbula al momento del impacto (en oclusión o no), la edad del paciente, así como la presencia de procesos patológicos.

Signos Clínicos Generales A Las Fracturas Mandibulares:

- La oclusión ofrece la mejor indicación de una deformidad ósea recientemente adquirida.
- Movilidad anormal durante la palpación bimanual. Con este procedimiento se hace la diferencia entre los fragmentos mandibulares y la movilidad de los dientes.
- El dolor a la palpación o al movimiento.
- La crepitación por la manipulación o por la función mandibular es patognomónico de fractura, sin embargo: esto provoca mucho dolor en muchos casos.
- La incapacidad funcional manifiesta porque el paciente no puede masticar, por el dolor o por la movilidad anormal.
- El trismus es frecuente especialmente en las fracturas de ángulo o de rama. Este es un espasmo reflejo que pasa a través de los nervios sensoriales de los segmentos óseos desplazados
- Se puede notar anestesia, especialmente en la encía y en el labio hasta la línea media, cuando el nervio alveolar inferior ha sido traumatizado.

- La equimosis de la encía o de la mucosa en la pared lingual o en la pared bucal puede sugerir el sitio de la fractura.
- sialorrea y halitosis.

Fracturas Del Reborde Alveolar

Fractura parcial, del reborde alveolar del maxilar o de la mandíbula; es muy frecuente, esta muy relacionada con los traumatismos dentoalveolares, son daños bucales. Estos impactos pueden ser en los dientes, ya no hay tanto destrozo facial, pero puede estar en conjunto con una fractura panfacial. Debemos saber diagnosticarla y tratarla.

Características clínicas:

- Deformación del arco dentario, se pierde la continuidad.
- Movimiento en block de piezas dentarias: signo patognomónico, si tomamos un diente y otro en forma separada se mueven los dos.
- Impotencia funcional, no se puede comer. Como se mueven las piezas a veces en servicios de urgencia se las sacan creyendo que eran prótesis.
- Desgarro mucosas
- Sangramiento.

Evaluación Y Manejo Inicial De Las Fracturas Maxilofaciales

La evaluación clínica se efectúa por medio de la información referida por el paciente o testigos, y se objetiva posteriormente con el examen físico y apoyo imagenológico. En cuanto al manejo del paciente este debe consistir en una revisión primaria rápida, restauración de las funciones vitales; y una segunda revisión detallada, lo que constituye el "ABCDE" del trauma: siguiendo la secuencia:

- A. Mantenimiento de la vía aérea y control de la columna cervical:** Es importante comprobar que no existan dientes o prótesis dentarias sueltas en la cavidad oral. Las prótesis dentarias se retiran en la primera exploración que se realice. En los grandes traumatismos del tercio medio facial el propio retrodesplazamiento facial puede ocasionar dificultad en el paso de la vía aérea. En un primer momento se puede intentar realizar una tracción manual del maxilar para desimpactarlo y mejorar el paso de aire.
- B. Manejo de la respiración y ventilación:** asegurar vía aérea, dependiendo de la evaluación, lesiones asociadas y/o gravedad requerirá apoyo con oxígeno por catéter nasal hasta la intubación traqueal y conexión a ventilación mecánica.
- C. Manejo De La Circulación Sanguínea Con Control De Hemorragias:** En heridas de cara y cuello, es fundamental realizar un control del sangrado ya que pueden comprometer grandes vasos, generalmente poco frecuente. Sin embargo, lo que es prácticamente constante en los traumatismos del tercio medio facial es la epistaxis, que debe ser atendida con prontitud, pues supone una dificultad añadida a la mantención de la vía aérea, dificulta la intubación,

puede llevar a pérdida de volemia importante y favorece la broncoaspiración.

D. Déficit Neurológico: Como último escalón de esta valoración inicial es preciso realizar una estimación rápida del nivel de conciencia. La escala de coma de Glasgow es útil, simple, rápida y tiene valor predictivo.

E. Exposición/Control Ambiental: desvestir completamente al paciente previniendo la hipotermia.

Una vez estabilizado y aplicado los principios de soporte vital básico y avanzado; el examen general inicial ha sido completado, la atención se dirige a la identificación y manejo de la lesión craneofacial. Se debe priorizar la obstrucción de la vía aérea y las hemorragias antes de pasar a los siguientes pasos. La evaluación maxilofacial.

Anamnesis

Representa un papel importante, ya que a través de ella se guiará el interrogatorio y se podría ir indagando con relación al origen de la fractura, la sintomatología que ella produce y en qué condiciones estaba el accidentado al ser recogido. Es fundamental enfatizar que al momento de recibir el paciente si este se encuentra en estado crítico, la prioridad es mantener la vida y diferir anamnesis hasta la estabilización o designar a otro profesional para que la realice.

Semiología Clínica

Una buena exploración clínica nos permite diagnosticar gran parte de las lesiones que posteriormente se comprobaran radiográficamente.

Evaluación Clínica

Una vez estabilizado el paciente, se procede a realizar el examen físico minucioso. El examen facial debe hacerse detalladamente, ya sea de arriba abajo o viceversa. Para hacerlo más fácil puede hacerse dividiendo la cara en tres sectores: superior (o craneofacial), medio (naso-orbitario), e inferior (dentario). Debe haber buena fuente de luz. Se busca en las tres zonas la presencia de asimetría o deformidad y debe hacerse desde distintos ángulos.

Palpación:

Deben palparse los tejidos superficiales y todas las eminencias óseas. Siempre bilateralmente para comparar ambos lados y así advertir la presencia de asimetrías, hundimientos e inestabilidades. Se detectaran cuerpos extraños. La crepitación puede deberse al roce de los fragmentos o bien al enfisema subcutáneo procedente de la rotura de los senos. Las laceraciones, especialmente en el área frontonasal, puede estar en comunicación directa con el espacio intracraneal. En función de las heridas habrá que descartar igualmente, lesiones de la vía lacrimal, sección de ramas del nervio facial o del conducto de Stenon.

Es fundamental la palpación sistemática de los rebordes óseos para buscar escalones o puntos dolorosos; esto se debe hacer a nivel de:

- Rebordes orbitarios.
- Nariz.
- Malar y arco cigomático.

- Mandíbula.
- Encías y arcadas dentarias.
- ATM: la fractura de cóndilo mandibular puede pasar desapercibida si no la buscamos expresamente, sobre todo cuando el impacto fue en el mentón.

ESTUDIO RADIOGRAFICO DE LAS FRACTURAS FACIALES

Proyección anteroposterior de cráneo. (Figura 2) Se visualizan porciones de todos los senos paranasales, la cavidad nasal y las relaciones de estas estructuras con las órbitas y los huesos faciales. Si se hace con la boca abierta es posible identificar la existencia de fracturas mandibulares y analizar su grado de desplazamiento.

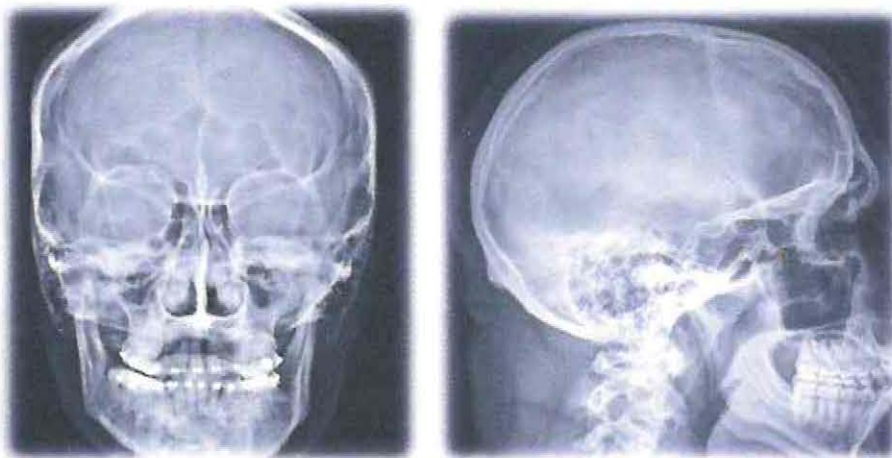


Figura 2 Rx anteroposterior y lateral de cráneo

Proyección de Cadwell: Permite una correcta visualización de las celdillas etmoidales anteriores, los senos frontales, la cavidad nasal, las porciones superiores de los senos maxilares, la apófisis frontal del malar, los techos orbitarios y la fisura orbitaria superior.

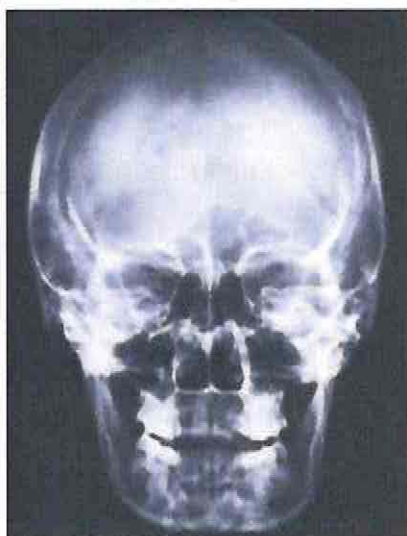


Figura 3 Rx de Cadwell

Proyección de Waters (Figura 4) : muy útil para estudiar el suelo de la órbita, reborde orbitario inferior, hueso malar y senos maxilares. Es casi obligada para el estudio de las fracturas del suelo de la órbita, maxilares, malar y arco cigomático. También permite observar el estado de los huesos nasales, la apófisis ascendente del maxilar y el marco supraorbitario. La proyección de Waters invertida se utiliza cuando el paciente no puede permanecer de cúbito prono.

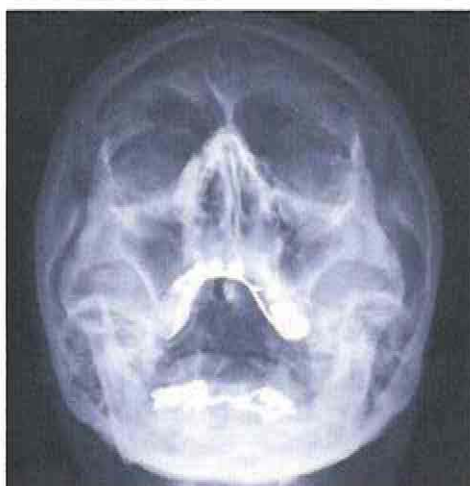

Figura 4 Rx de Waters.

Proyección submentovertex o submentooccipital (Hirtz): Particularmente útil para reconocer la integridad de los arcos cigomáticos. También se aprecia la cavidad nasal y los senos etmoidales y frontales. No es posible ver fosa posterior.

Proyección lateral de cráneo. Se aprecia la silla turca, los senos esfenoidal, frontal y maxilar. Se ven claramente el paladar duro y el proceso alveolar del maxilar. Desenfilando el haz radiológico, permite descubrir la existencia de fracturas de mandíbula y valorar su grado de desplazamiento.

Visión lateral de los huesos nasales. Se pueden observar fracturas de los huesos propios de la nariz, de la espina nasal anterior y de la apófisis frontal del maxilar superior.

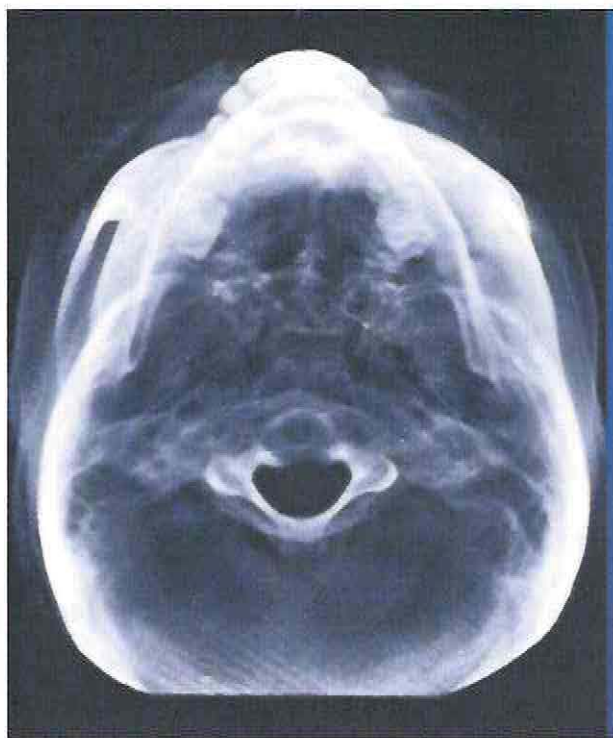

Figura 5 Rx de Hirtz

Ortopantomografía: Es la proyección radiográfica más sensible para el diagnóstico de las fracturas mandibulares. Proporciona una visión panorámica de toda la morfología mandibular, los dientes, y también permite el estudio parcial de los huesos maxilares, arco cigomático, tabique nasal, cornetes inferiores y senos maxilares. En nuestro hospital se encuentra disponible solamente en horario hábil, ya que se solicita al servicio dental.

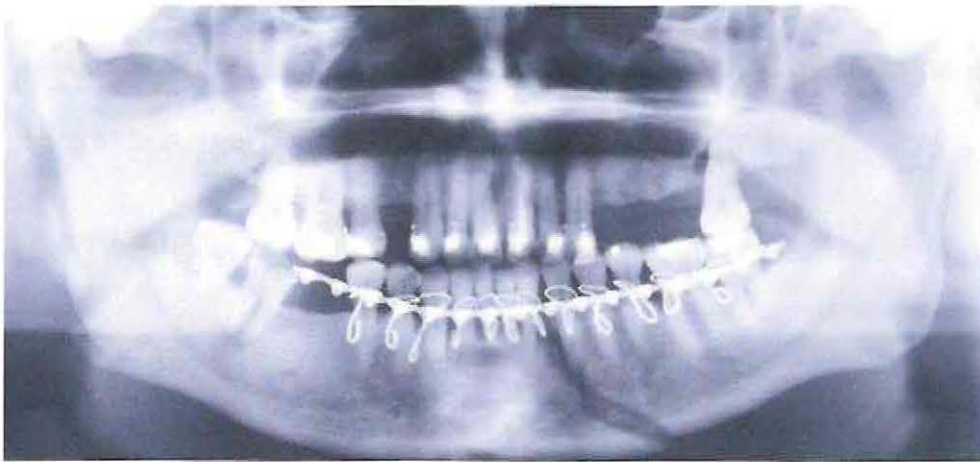

Figura 6 Rx: Ortopantomografía

La tomografía computada (TC) es el "Gold Standard" hoy en día, ya que nos permite realizar una evaluación en tres dimensiones del área traumatizada. Además nos permite realizar reconstrucciones 3D.

DIAGNOSTICO

Por lo anteriormente expuesto, podemos decir que el diagnóstico de las fracturas maxilofaciales se basa en dos pilares fundamentales: los hallazgos clínicos e imagenológicos.

Los objetivos diagnósticos de las fracturas de tercio medio facial no son muy diferentes de aquellos de cualquier fractura, sin embargo, las fracturas faciales asociadas a traumatismos de alta energía implican una probabilidad más alta de lesiones asociadas sobre todo a nivel cerebral y de columna cervical.

TRATAMIENTO

CLASIFICACION

1. **Ortopédico:** Están dados por los arcos o ligaduras alámbricas que se colocan en las piezas dentarias para instaurar un BIM, ya sea alámbrico o elástico. Son tratamientos cerrados, donde no hay un acceso directo a los rasgos de fractura.
2. **Quirúrgico:** dados por las ligaduras esqueléticas, tutores externos y la osteosíntesis rígida en base a alambres, placas y tornillos.

En la Unidad de Emergencias Adultos del Hospital Dr. Gustavo Fricke, la gran mayoría de los pacientes que consultan por trauma maxilofacial, corresponden a traumas localizados, sin gran desplazamiento ni conminuciones, por lo cual está indicado realizar un tratamiento ortopédico. En los casos en que se evalúa un paciente con trauma de alta energía, con gran conminución o desplazamiento, compromiso de la vía

aérea o del estado de conciencia, todas condiciones que contraindican el tratamiento ortopédico, se somete al paciente a una cirugía de urgencia para reducir y estabilizar los fragmentos mediante osteosíntesis interna con placas y tornillos. Debemos señalar que dicho tratamiento no es el único tratamiento quirúrgico, pero es el más utilizado en la actualidad.

A continuación describiremos las diferentes opciones de tratamiento.

1. TRATAMIENTO ORTOPEDICO

Se reserva para las siguientes indicaciones:

- a) Fracturas de sínfisis, parasínfisis, cuerpo mandibular o de ángulo sin desplazamiento, ni alteración de la oclusión. Si hay desplazamiento y alteraciones de la oclusión lo ideal es hacer osteosíntesis directa.
- b) Fracturas de cóndilo uni o bilateral en niños
- c) Fracturas de cóndilo unilateral en adulto

El tratamiento ortopédico está basado en el uso de arcos o activadores funcionales.

Arcos: Son elementos metálicos que se fijan en los dientes mediante ligaduras metálicas de alambre y que actúan como estabilizadores.

Activadores Funcionales: Son elementos ortopédicos intraorales, elementos protésicos cuyo objetivo (específicamente en la fractura de cóndilo en niños), es producir una activación funcional de la mandíbula, o sea dar actividad muscular y mantener la oclusión.

Fractura De Cuerpo Mandibular:

En una fractura de cuerpo mandibular, con una fórmula dentaria completa y oclusión estable, está indicado el tratamiento ortopédico, donde se coloca un arco de Erich superior e inferior. La clave es la oclusión ya que al llevar a oclusión logramos reducir y luego dejamos fijo con elásticos. En el cuerpo mandibular se deja 21 a 30 días. Los controles deben ser semanales.

En los niños se prefiere el tratamiento ortopédico en vez de la osteosíntesis rígida con placas y tornillos, ya que al estar en periodo de desarrollo o recambio dentario se pueden ver afectados los gérmenes dentarios.

Fractura De Cóndilo En Adulto

Indicaciones: Fracturas condíleas unilaterales, con una adecuada dentición y oclusión estable, las cuales nos permiten una adecuada reducción mediante BIM elástico.

Tratamiento Ortopédico: Se hace un bloqueo intermaxilar (BIM) elástico por 7 a 10 días. Luego se hace fisioterapia. Mediante ejercicios de apertura y lateralidad se logra una remodelación del cóndilo.

Con el BIM se logra esperar que pase la etapa de inflamación y se forme un callo fibroso. Cuando esto ha cedido se comienza la fisioterapia pasada la segunda semana y el paciente con la musculatura empieza a activar a la articulación fracturada. La mayoría de las veces no ocurre una reducción cuando esta desplazado, lo que ocurre es una remodelación.

Fractura De Cóndilo En Niño

Hay 2 formas de tratar al paciente con respecto al tratamiento ortopédico.

- A) Con arcos: que pueden ser almenados o con arcos de Erich y con un BIM elástico por 7 a 10 días, luego una activación funcional y controles periódicos, ya que al haber una gran actividad de neo formación ósea, nos podemos encontrar con una anquilosis que es la secuela típica de las fractura de cóndilo. El paciente debe tener una dentición que nos permita la sujeción de los arcos.
- B) Activadores funcionales: actualmente es lo que más se usa. Son aparatos ortopédicos que tiene como función dar la línea media y permite al niño guiar la oclusión. Se usan por 3 meses. Pueden ser usados en dentición Temporal.

Cual sea el método elegido, el paciente requiere de fisioterapia y controles periódicos para prevenir la anquilosis.

2. Tratamiento Quirúrgico

- a) Tutor externos o extraoral: reservados para la estabilización de traumatismos maxilofaciales por arma de fuego, en los cuales existe una gran destrucción y pérdida de tejido óseo, lo que impide en algunos casos la colocación de una placa de reconstrucción inmediata.
- b) Osteosíntesis alámbrica: Cuando no se puede usar fijación rígida
- c) Fijación rígida interna: Es el tratamiento más usado en la actualidad, ya sea para fracturas de tercio medio o de tercio inferior.

a) Tutor Extraoral

- Fracturas de la mandíbula, con grandes desplazamientos
- Fracturas de la mandíbula con gran pérdida de tejidos óseo (herida de proyectil balístico o conminutas de la mandíbula).

Desventajas:

- Psicológicas, poca estética.
- Riesgo de Infección por la comunicación inmediata del tutor con la piel.

b) Osteosíntesis Con Alambres

Con estos se va al rasgo de fractura y se sutura o une con alambres. Se usa cuando no se cuenta con los medios para la fijación rígida.

Indicaciones: Para todas las fracturas que afecten el territorio maxilofacial

Desventaja: Poca estabilidad

c) Fijación Rígida Interna

La dan los elementos metálicos y de otros materiales reabsorbibles que son las placas y tornillos de osteosíntesis. Con esto logramos reducción anatómica, estabilización y recuperar la tridimensionalidad de los tercios faciales medio e inferior.

Objetivos Del Tratamiento Quirúrgico

- 1) Lograr una buena reducción anatómica.
- 2) Lograr una buena restauración de la oclusión.
- 3) Obtener una buena reconstrucción del contorno facial. (que no hayan asimetrías, ni hundimientos)
- 4) Inmovilización rígida para facilitar una consolidación en buena forma.
- 5) Restauración óptima y temprana de la función. Esta alternativa terapéutica nos permite realizar una movilización temprana y recuperación laboral mas rápida.
- 6) Prevención de infección, del retardo de la consolidación y de complicaciones.

El objetivo principal de las fijaciones rígidas internas es reconstruir los arcos y pilares comprometidos en las fracturas maxilofaciales. La reconstrucción de los arcos y pilares devuelven la tridimensionalidad.

INDICACIONES DE LA FIJACIÓN RÍGIDA:

- 1) Fracturas de la mandíbula
- 2) Fracturas múltiples de los huesos de la cara.
- 3) Fracturas del tercio medio
- 4) Fracturas bicondileas, si no hay estabilidad oclusal para un tratamiento funcional.
- 5) Fracturas de la mandíbula desdentada con severo desplazamiento de fragmentos
- 6) Fractura con retardo de consolidación ósea, mal unión, o no unión (no consolida).
- 7) Fracturas avulsivas, conminutas, causadas por armas de fuego que tengan gran pérdida de tejido
- 8) Condiciones sistémicas que contraindican bloqueo intermaxilar. Por ej. en pacientes epilépticos, esquizofrénicos etc.

MANEJO QUIRURGICO

El tratamiento de la fractura facial propiamente dicha pasa por definir, antes de la intervención y de la forma más exacta posible, el patrón fracturario ya que el abordaje se verá condicionado por ello. Como objetivo específico se marca la restauración tridimensional de la cara, es decir, la altura, anchura y proyección del tercio medio facial, en el caso de las fracturas de tercio medio, lo que se logra mediante el restablecimiento de las relaciones normales con el tercio superior de la cara y con la mandíbula.

A continuación se procederá a la exposición, idealmente, de todos los focos de fractura para permitir una visualización directa de los mismos. Esto debe ser matizado en función del grado de desplazamiento fracturario y de la morbilidad de los abordajes necesarios en cada caso.

Una vez expuestas las fracturas, se procede a instalar un bloqueo intermaxilar, no siempre es esa la secuencia a veces se instala el BIM en la urgencia, para lograr una estabilización de los fragmentos. El solo hecho de instalar un BIM muchas veces logra la correcta reducción de la fractura, especialmente en las fracturas de mandíbula, de no ser así, igualmente nos otorga un punto de partida para realizar la reducción de los fragmentos fracturarios.

En las Fracturas panfaciales se debe seguir un orden secuencial en la reducción y fijación de las fracturas, ya sea de cefálico a caudal o de caudal a cefálico. Dicha elección dependerá de los tipos de rasgos fracturarios.

Objetivos

Objetivo general:

Conocer la epidemiología de las fracturas maxilofaciales tratadas en el Hospital Dr. Gustavo Fricke, Viña del Mar, Chile, entre el 1º de abril del 2016 y el 30 de abril del 2017, trece meses.

Objetivos Específicos:

Obtener las variables en estudio, sexo, edad, etiología de las fracturas y diagnóstico, desde la base de datos otorgada por SIDRA. (Sistema de Información De Redes Asistenciales)

Importancia de la Investigación:

Actualizar la estadística local de fracturas maxilofaciales en el hospital Gustavo Fricke.

Material Y Método:

Universo: 10.746 Pacientes consultantes en la subunidad de Cirugía Maxilofacial Servicio de Emergencia Adulto Hospital Gustavo Fricke en el periodo comprendido entre el 1 de abril del 2016 y 30 de abril del 2017. (13 meses)

Muestra: 122 Pacientes consultantes con Traumatismo Maxilofacial en la unidad de Cirugía Maxilofacial, Servicio de Emergencias Adulto, Hospital Dr. Gustavo Fricke, Viña Del Mar, Chile.

Forma de selección: No aleatoria

Técnicas de recolección de información: Se recolectó la información a partir de la base de datos de suministrada por el departamento de informática.

Calibración: No aplica, la información se recolectó a partir de una base de datos.

Estandarización: No aplica.

Criterios de exclusión: Se excluyó del estudio los pacientes cuya atención no fue encontrada en la base de datos proporcionada por departamento de informática.

Instrumentos de recolección:

Tabla:

Paciente	Genero	Edad	Fecha	Etiología	Dx1	Dx2	Dx3	

Tabla 1 Recolección de Datos.

Análisis estadístico a realizar: Estadística Descriptiva, Tablas y Gráficos.

Resultados:

En el periodo estudiado, hubo un total de 122consultas por traumatismo maxilofacial; 85 hombres y 37 mujeres (Gráfico 1)

GRAFICO 1: Distribución por sexo consultas por Trauma Maxilofacial.

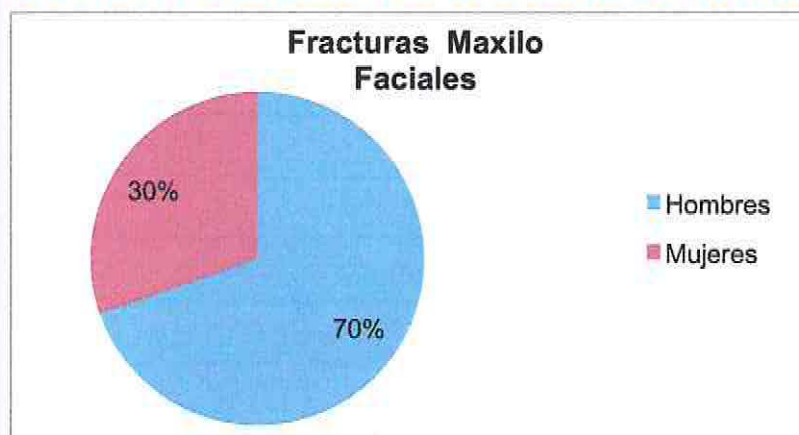
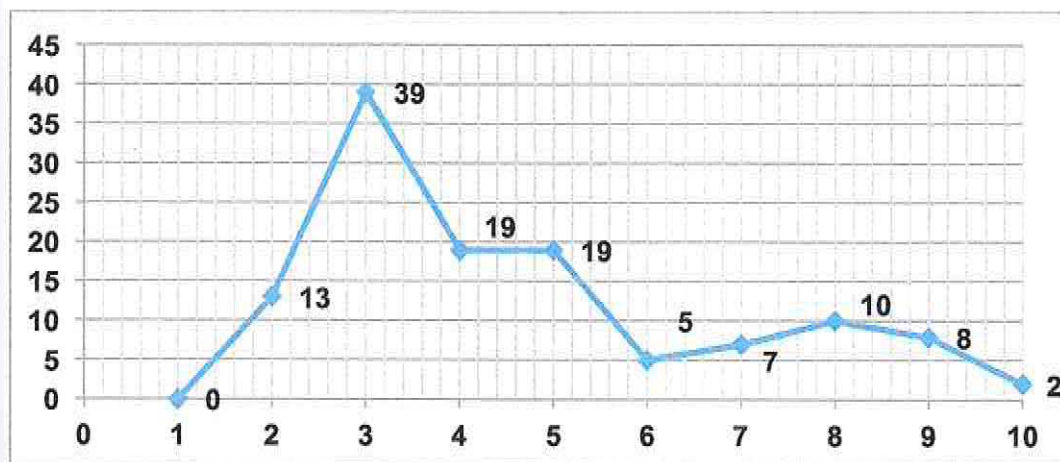
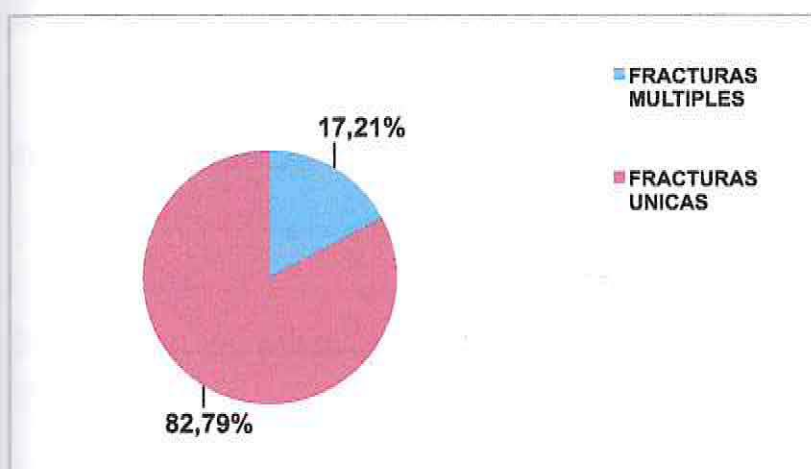


GRAFICO 2: Distribución Fracturas maxilofacial según Rango Etario.



La edad promedio de los pacientes que consultaron por trauma maxilofacial (TMF) fue 41,9 años,(rango: 18 a 94 años)con predominancia en la tercera década de vida (Grafico 2).

GRAFICO 3 Distribución Según Cantidad de Rasgos



Del total de pacientes portadores de fracturas maxilofaciales, 21 presentaban fracturas múltiples en el territorio maxilofacial, de las cuales la prevalente fue de ángulo y parasinfisaria con 3 casos de los 21 registrados (Grafico 3).

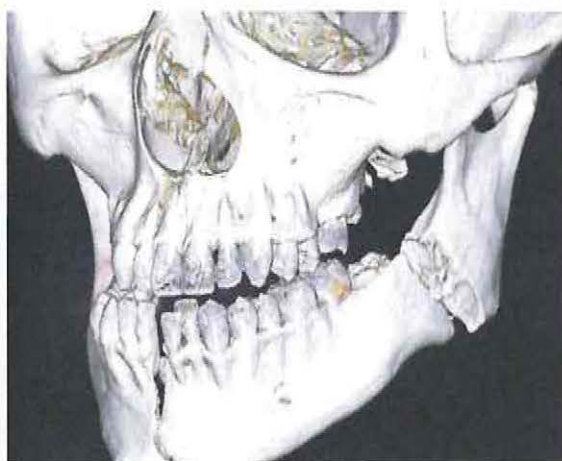
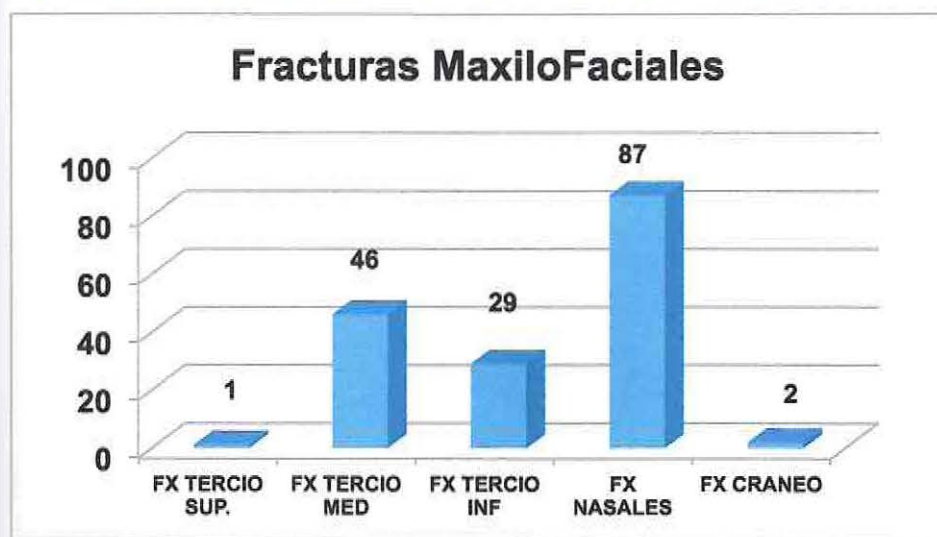


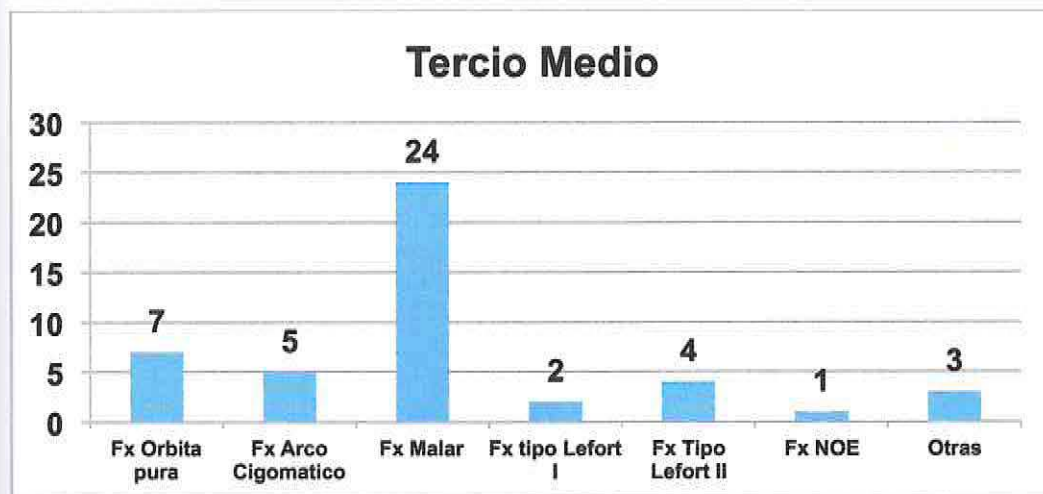
Figura 7 TC Fractura Sinfisiaria y Ángulo Mandibula

GRAFICO 4: Distribución de Fracturas según topografía.



En los 122 pacientes portadores de fracturas maxilofaciales, fueron diagnosticadas 165 fracturas; 1 de tercio superior, 46 de tercio medio, 29 de tercio inferior, 87 nasales y 2 fracturas de cráneo (Grafico 4).

GRAFICO 5: Distribución De Fracturas Según Subunidad Anatómica.



Las fracturas de tercio medio (n=46) se distribuyeron en: 24 Orbito-Maxilo-Malares, 7 de orbita pura, 5 de arco cigomático, 4 tipo Lefort II, 2 tipo Lefort I, 1 NOE, y 3 fracturas maxilares no especificadas (Grafico 5).

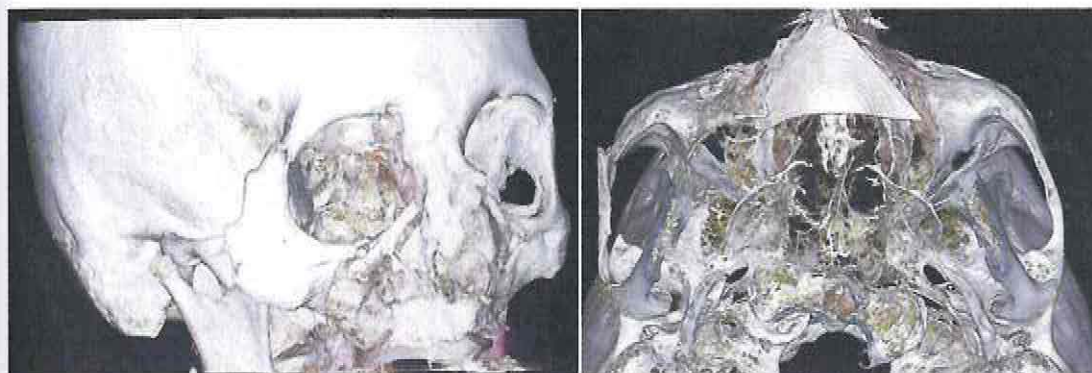
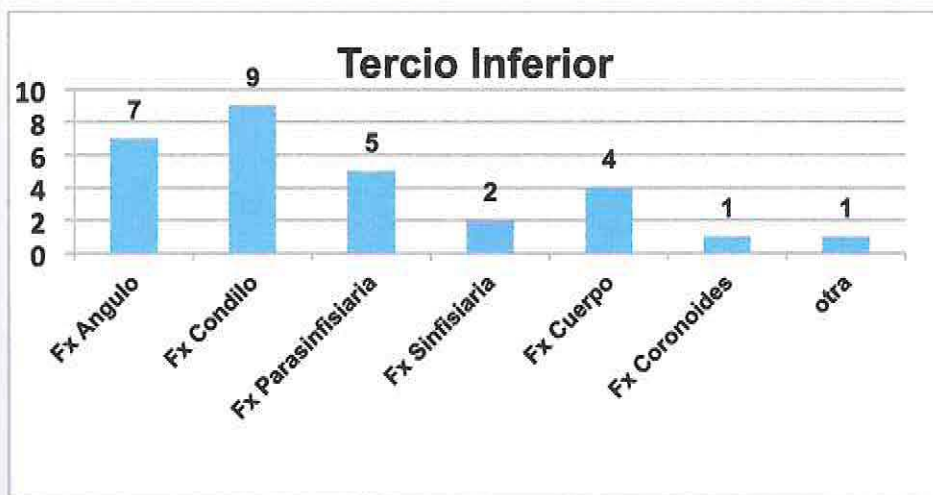


Figura 8: TC Fractura Arco Cigomático, Fractura Frontomalar, Fractura MaxiloMalar.

GRAFICO 6: Distribución Fracturas Mandibulares según Subunidad Anatómica.



En las fracturas de tercio inferior (n=29) se encontraron: 7 de ángulo, 9 de cóndilo, 5 parasinfisarias, 2 sinfisarias, 4 de cuerpo mandibular, 1 de coronoides y 1 fractura mandibular no especificada (Grafico 6).

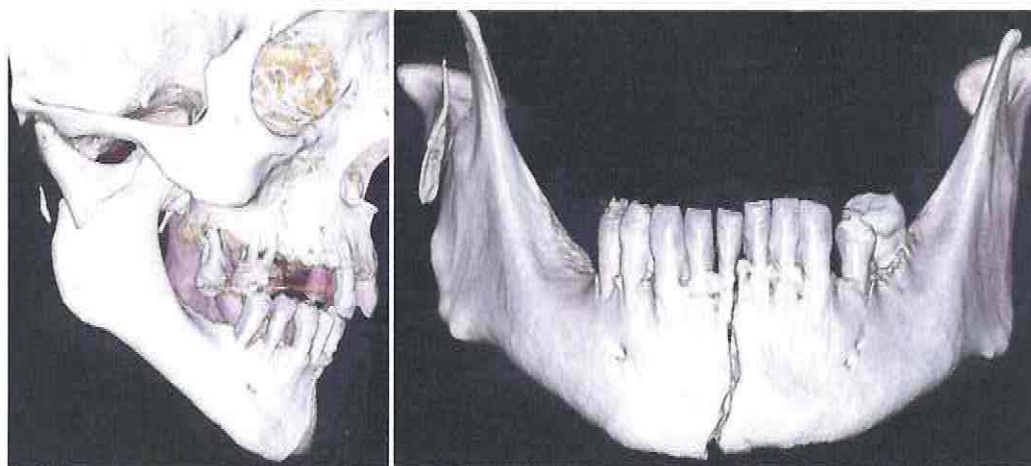
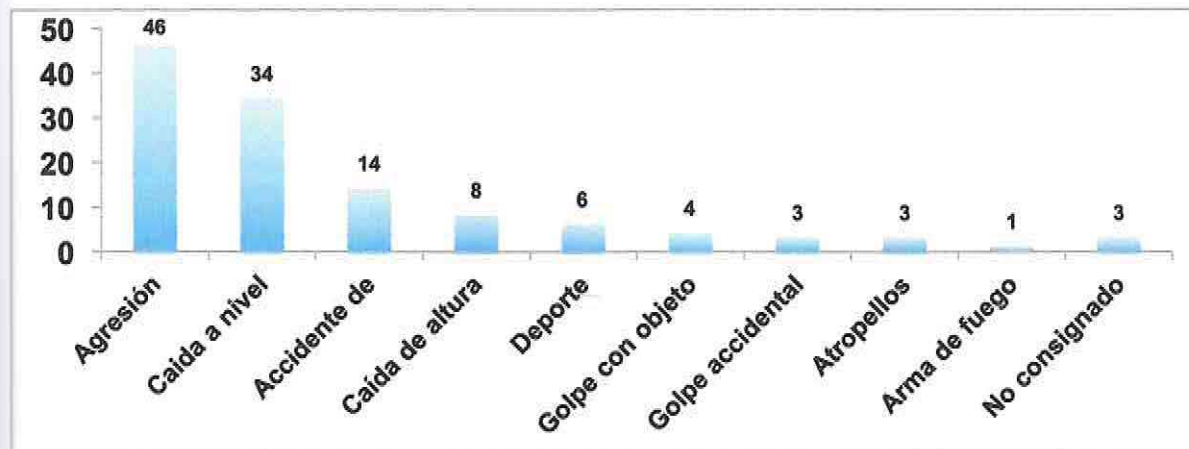


Figura 9 TC Fractura de Angulo Mandibular, TC Fractura sinfisaria

Respecto de la etiología de las fracturas, estas se distribuyeron en: 46 casos de agresión, 34 casos de caída a nivel, 14 casos de accidentes de tránsito, 8 casos de

caída de altura, 6 casos de accidentes deportivos, 4 casos de golpe con objeto contundente, 3 por golpes accidentales, 3 atropellos, 1 caso de disparo con arma de fuego, 3 casos en que no se consignó la etiología del trauma(Grafico 7).

GRAFICO 7: Distribución Fracturas Maxilofacial Según Etiología



Anexos



Santiago, 15 de Diciembre 2015

Señora
Fabiola Werlinger
Investigadora Principal
Proyecto FONIS: SA15I20196
Presente

Me dirijo a usted con el fin de informar que ha concluido el proceso de evaluación y selección del XII Concurso de Proyectos de Investigación y Desarrollo en Salud, FONIS 2015.

Dicho proceso se realizó a través de la conformación y funcionamiento de Comités de Evaluación de Expertos en el área, los que trabajaron en paneles. Se contó también con la contribución del Comité Asesor y los resultados emanados de dicho proceso, fueron finalmente sancionados por el Consejo de FONIS.

Me es muy grato informarle que, en esta oportunidad, el proyecto *"Trauma maxilofacial en unidades de emergencia adultos de centros asistenciales de alta complejidad en Chile. un estudio multicéntrico"* que usted postuló como Investigadora Principal, fue seleccionado para ser adjudicado. Le recuerdo que esta aprobación puede estar sujeta a condiciones de adjudicación, las que serán estipuladas en la síntesis de evaluación que le enviaremos a la brevedad.

Agradeceremos a usted confirmar el recibo de este mensaje y la estaremos contactando a la brevedad para proceder a la firma del Convenio, previo a la transferencia de fondos para el inicio de su investigación.

Felicitando a usted y a su equipo por el éxito alcanzado y agradeciendo su interés por participar en el Concurso de proyectos FONIS, le saluda muy atentamente,



Jimena Oyarzun Lucero
Subdirectora
Programa FONDEF