

Nº Reg.  
104373



+  
m971p  
2018



## PERNOS DE FIBRA INDIVIDUALIZADOS REVISIÓN DE LA LITERATURA



Monografía para optar al  
Título de Especialidad en  
Rehabilitación Oral

Residente: Dr. Juan L. Muñoz Pairicán

Director del Programa  
Prof. Dr. Ramón Madariaga Fuentes  
Cátedra de Rehabilitación Oral

Valparaíso - Chile  
2018

## Indice

---

I.- Introducción.....	1
II.- Objetivo General.....	3
III.- Objetivos específicos.....	3
IV.- Marco teórico.....	4
A.- Postes colados.....	4
B.- Postes de fibra de carbón.....	4
C.- Postes de fibra de vidrio.....	5
D.- Pernos con tecnología CAD/CAM.....	9
E.- Cementación.....	11
F.- Materiales y método de confección (1).....	14
G.- Materiales y método de confección (2).....	21
V.- Conclusiones.....	24
VI.- Bibliografía.....	25

## INTRODUCCIÓN

---

Hasta la década de los 60's aún se creía que el tratamiento de conducto debilitaba a los dientes debido a la disminución del contenido de humedad.

Estudios han comprobado que un diente tratado endodónticamente, tiene apenas un 9% menor de humedad comparado a un diente vital, lo cual es clínicamente insignificante. De igual manera se ha demostrado que el acceso endodóntico más los procedimientos de instrumentación le restan al diente un 5% de rigidez mientras que una cavidad oclusal le resta un 20%, una cavidad mesio o distooclusal un 46% y una cavidad MOD un 63%, resultados que dejan claro que es la pérdida de sustancia dentaria lo que debilita a los dientes y no el tratamiento de conducto por sí mismo.

Otro factor importante de señalar, es que no todo diente tratado endodónticamente debe recibir poste y corona para ser "reforzado". Aunque los postes radiculares son puestos en los conductos de las piezas dentarias mal pueden ellos evitar la fractura de un diente ante un estrés excesivo, por lo tanto, los postes no refuerzan los dientes y sólo se los utiliza con los siguientes fines:

1. Para retención del muñón que a su vez va a retener la corona artificial, y
2. Para distribuir las fuerzas oclusales a lo largo del eje longitudinal del diente a través de la dentina que lo rodea

Hoy día los odontólogos poseen varios recursos para restaurar un diente tratado endodónticamente como postes metálicos fundidos, postes metálicos prefabricados, postes de zirconio, cerámicos y de fibra de vidrio.

Dentro de los metálicos, los prefabricados son de acero inoxidable o de titanio y los colados pueden ser hechos con oro tipo III o IV. En caso de no disponer de oro, la aleación de primera elección será la misma que se utilice en la corona que restaurará finalmente la pieza (por lo general níquel-cromo) para evitar las corrientes galvánicas que pueden producirse cuando dos aleaciones diferentes entran en contacto a través de un electrolito que en este caso sería la saliva.

Debe evitarse el uso de aleaciones como el cobre-aluminio o la plata-paladio, ya que estas se oxidan en la boca, y los productos de corrosión pueden pigmentar la raíz y los tejidos gingivales subyacentes. Hay algunos estudios retrospectivos que inclusive sugieren que estos productos de corrosión pueden ocasionar fracturas radiculares.

Los postes colados metálicos tienen alta resistencia a la tracción, compresión y deformación (elevado módulo de elasticidad) características que no son tan beneficiosas como parecen, pues sobre todo la última aumenta la probabilidad de fractura radicular.

Entre los metálicos tenemos los de zirconio, de resina reforzada con fibra de vidrio y los de resina reforzada con fibra de carbono. Los de zirconio tienen un módulo de elasticidad sumamente elevado, inclusive mayor a los metálicos. Por el contrario, los de

fibra de vidrio y de carbono, tienen el módulo de elasticidad más parecido a la dentina, y por tanto son los que menos posibilidades tienen de ocasionar fracturas radiculares.

Estos nuevos postes endodónticos a base de resina reforzada con fibras pueden ser clasificados según su forma de presentación y tipo de fibra incluida en la matriz de resina.

Hasta el presente se han reportado dos tipos de postes hechos de estos nuevos materiales:

- 1) Postes prefabricados y
- 2) Postes individualizados.

Muchos odontólogos prefieren el uso de sistemas de postes prefabricados ya que son una opción más práctica, menos costosa y en algunos casos, menos agresiva para los tejidos dentarios cuando se les compara con los postes y muñones colados.

Aunque los postes de muñones colados se pueden adaptar bien a la estructura remanente radicular, ellos pueden producir una acción de cuña bajo las fuerzas masticatorias, resultando en fractura radicular y condenando el diente a la extracción.

Los postes de fibra prefabricados, no parece adaptarse en su totalidad a la anatomía del canal radicular y se adaptan de manera inexacta, de este modo obligan al operador a emplear cantidades excesivas de cemento de resina para reemplazar la estructura perdida.

De esta manera, muchas técnicas han sido sugeridas para reforzar los canales radiculares debilitados, y entre ellos, existe una técnica de poste de fibra prefabricado con forma anatómica el cual se adapta con resina de composite dentro del canal radicular. Esta técnica provee una estrecha adaptación del poste al canal radicular, reduce el grosor del cemento resinoso, mejora las propiedades mecánicas y retentivas del diente restaurado. De este modo los postes anatómicos o individualizados son un método efectivo para mejorar el comportamiento biomecánico de estos en los canales radiculares ensanchados.

## OBJETIVO GENERAL

---

Servir como guía general para el uso de los sistemas de pernos de fibra de vidrio individualizados o personalizados y mostrar la evidencia más reciente que avala su uso como una alternativa confiable para la restauración de piezas dentarias con muy poco remanente coronario.

## OBJETIVOS ESPECÍFICOS

---

- 1.- Describir los tipos de pernos individualizados existentes hasta la fecha junto con las técnicas para su confección
- 2.- Conocer los materiales y métodos de confección de pernos individualizados así como sus propiedades físicas y mecánicas que permiten elegir cada uno de acuerdo al caso clínico
- 3.- Identificar las ventajas y desventajas del uso de pernos de fibra de vidrio individualizados.
- 4.- Identificar los problemas más comunes que se presentan en este tipo de técnicas.
- 5.- Conocer la sobrevida de los pernos individualizados existentes a la fecha.
- 6.- Describir las nuevas técnicas existentes en la actualidad para este tipo de técnicas

### TIPOS DE POSTES INDIVIDUALIZADOS

Los tipos de postes que existen en el mercado pueden clasificarse de muchas maneras pero en el presente trabajo y ya que solamente hablaremos de tipos de postes individualizados o personalizados los clasificaremos como pernos colados (metálicos) y postes de base orgánica reforzados con resina (no metálicos)

#### A.- Postes Colados

Los postes colados han sido utilizados por décadas como anclaje de la restauración definitiva en dientes tratados endodónticamente. Pueden ser elaborados en una gran variedad de aleaciones metálicas ya sean estas aleaciones nobles o aleaciones de metal base o no preciosas <sup>(1)</sup>.

Sus principales desventajas son su alto módulo elástico (ME) siendo incapaces de absorber y disipar adecuadamente las tensiones, lo que puede predisponer a fracturas radiculares <sup>(2)</sup>, poseen estética desfavorable y requieren 2 sesiones para su instalación ya que son fabricados en el laboratorio.




#### B.- Postes de Fibra de Carbón

Los postes de resina reforzada con fibras de carbón, constituyen el primer sistema de postes prefabricados con resinas reforzadas. Este es el único poste de resina reforzada que ha sido ampliamente investigado. Investigaciones han demostrado que estos postes debido al arreglo longitudinal de las fibras de carbón en la matriz de resina epóxica proveen al mismo un módulo de elasticidad similar al de la dentina, lo que contribuye a una mejor distribución de las fuerzas a lo largo del diente <sup>(2)</sup>.

Estos postes son biocompatibles, resistentes a la corrosión y permiten la adhesión a la dentina y a las resinas. Los primeros postes con fibra de carbón fueron originalmente de color oscuro comprometiendo en algunos casos la estética. Como consecuencia el fabricante ha venido creando versiones estéticas de estos postes: U.M Aesthetic-Plus, Aesthetic-Plus y Light-Post. Los primeros dos postes son blancos, uno es paralelo y el otro es cónico, y el último, Light Post, es transparente, capaz de transmitir luz, y de forma cónica.

El contacto directo de estos postes con un ambiente húmedo como el medio oral reduce significativamente la resistencia a la flexión, sin embargo, se ha demostrado que se

encuentran protegido por el material de restauración (resina compuesta) y por el medio cementante que produce el sellado a nivel radicular. Hasta el momento esta última generación de postes endodónticos carece de estudios clínicos y de investigación científica.



### C.- Postes de Fibra de Vidrio

Los postes de fibra de vidrio se introdujeron como alternativa a los postes metálicos<sup>(3)</sup>. A pesar de las superiores propiedades físicas y mecánicas de estos últimos.

Los postes de fibra de vidrio se han propuesto como una alternativa para satisfacer las demandas estéticas, clínicas y una distribución más uniforme del stress a nivel de la raíz del diente, gracias a su módulo elástico similar a la dentina.<sup>(4)</sup>

Las ventajas relacionadas con la utilización de los postes de fibra de vidrio se reflejan también en el ahorro de tiempo durante los tratamientos ya que requieren una sola sesión<sup>(5)</sup> en la posibilidad de transmitir la luz polimerizable a través del poste permitiendo la polimerización del cemento, en la posibilidad de remoción de los postes en el caso de que sea necesario un retratamiento y en una reducida probabilidad de producir hipersensibilidad alérgica.<sup>(6)</sup>

Estos postes están compuestos de fibra de vidrio o sílice inmersas en una matriz de resina epoxica, ambas conectadas por un agente acoplante de silano que permite unir las fibras a la matriz. Las fibras tienen un diámetro que va de 7 a 10 micrones y están disponibles en distintas configuraciones, las que pueden ser: trenzadas, longitudinales y entretejidas.

Estos postes son químicamente compatibles con el bisfenol-glicidil metacrilato (Bis-GMA) componente de cementos de resina, por lo tanto, pueden ser cementados al conducto radicular utilizando una técnica adhesiva.<sup>(7)</sup>

En relación a las propiedades físicas y mecánicas de los postes de fibra reforzados con resina estos son inferiores en comparación a los postes colados. Sin embargo, el metal, al ser altamente rígido, transmite las cargas a la dentina que es menos rígida provocando mayor riesgo de fractura radicular. El módulo de elasticidad de los postes de fibra, por otra parte, es más cercano al de la dentina y podría disminuir el riesgo de fractura radicular. Más aún, en caso de falla, son de fácil remoción para permitir el retratamiento endodóntico.

La resistencia flexural de los postes de fibra de vidrio no está relacionada al tipo de fibra empleada, sino más bien a la concentración y tipo de resina epóxica utilizada. Esta combinación de elementos proporciona elasticidad comparable a la de los tejidos dentinarios entre 18 y 24 Giga Pascal (GPa) junto con adecuadas cualidades mecánicas. La proporción de fibras incorporadas está en relación directa con su resistencia mecánica y su módulo de elasticidad (ME). Los postes de fibra de vidrio presentan promedialmente un ME de 28 GPa, mientras que los pernos colados poseen un módulo elástico de 200 GPa. <sup>(8)</sup>

De los postes prefabricados, el valor retentivo de los postes cilíndricos es mayor que los postes cónicos <sup>(9)</sup>. Sin embargo la anatomía del canal radicular puede no ser ni circular en la sección transversal ni cilíndrica.

Durante la conformación del canal radicular, usando fresas y supliendo con el poste frecuentemente se sacrifica la dentina remanente, especialmente el tercio apical <sup>(10)</sup>. Por lo tanto, se prefiere los postes cónicos para evitar el debilitamiento del diente que ya tiene pérdida de tejido duro debido a caries o tratamiento de conducto <sup>(11)</sup>.

Sin embargo, la pasividad de los postes cónicos los hace menos retentivos que otros tipos de postes prefabricados <sup>(12)</sup>. Para mejorar la capacidad de retención desde la pasividad de los postes cónicos es importante mantener una buena adaptación del poste y una capa fina de cemento homogéneo <sup>(13)</sup>.

Sin embargo, debido a la curvatura individual y a la forma de los canales radiculares desde un punto de vista transversal, existen diferencias entre el espacio de la preparación del poste y la pared del canal radicular que ha sido reportado incluso cuando la preparación correspondiente se ha hecho con fresas de un mismo sistema de postes preformados <sup>(14)</sup>.

Con un poste adaptado de forma sub-óptima, el cemento puede rellenar el excesivo espacio entre el poste y la dentina radicular, permitiendo un excesivo y peligroso stress concentrado con la capa de cemento durante la carga funcional <sup>(15)</sup>. Las propiedades mecánicas del agente cementante debiera así ser considerada cuando determinamos un stress localizado. Las burbujas e imperfecciones a lo largo de la interface pueden resultar en la formación de un gap y aumentar la microfiliación, llevando a la falla coronal y/o apical <sup>(16)</sup>.

Estudios han investigado la influencia de la adaptación del poste sobre la resistencia a la fractura, estos han revelado que el estrés de contracción en la capa de cemento resinoso y la carga externa pueden causar irregularidades, formación de grietas y descementación <sup>(17)</sup>, lo cual está relacionado al incremento de la microfiliación. Una menor microfiliación fue encontrada en los canales sobreensanchados restaurados por postes con forma individualizada usando una fibra de polietileno entrelazada (Ribbond) comparados con aquellos restaurados con fibra de vidrio preformada o postes de fibra de cuarzo <sup>(18)</sup>. Sin embargo, otro estudio reveló valores similares de microfiliación cuando un poste Ribbon o un poste de fibra de vidrio fue utilizado <sup>(19)</sup>.

En los casos en que la estructura remanente es una delgada pared residual de dentina hace del procedimiento restaurativo sea más dificultoso y puede comprometer el pronóstico

para una restauración exitosa a largo plazo del diente <sup>(20)</sup>, como la resistencia del diente está directamente relacionada al grosor del tejido dentinario alrededor de la espiga. <sup>(21)</sup>

Colocando un poste prefabricado de fibra reforzada en un canal ampliado resultará en un excesiva capa de cemento. Una gruesa capa de cemento albergará más burbujas y vacíos lo que puede provocar grietas, disminuyendo la retención del poste llevando eventualmente a la descementación del poste <sup>(22)</sup>.

Diferentes materiales y técnicas han sido propuestos para minimizar este problema en la reconstrucción de las paredes internas de los canales radiculares <sup>(23)</sup>. El principal objetivo de este reforzamiento es la formación de un “monoblock” que crea un único complejo biomecánico entre la estructura dentaria y los componentes protésicos (espiga, cemento, material restaurativo) <sup>(24)</sup>.

Esto puede ser logrado uniendo y usando materiales con propiedades mecánicas similares a aquellos de la estructura radicular remanente <sup>(25)</sup>. Una de las soluciones propuestas es rebasar el poste de fibra reforzada con resina de composite <sup>(23)</sup>. Sin embargo ninguna de las técnicas adhesivas propuestas para la reconstrucción de raíces debilitadas recuperó la resistencia a la carga de las raíces intactas, sugiriendo que el grosor de la dentina remanente es el factor preponderante en la mantención de la resistencia a la fractura <sup>(21)</sup>.

Además, el diente endodónticamente tratado usualmente presenta una pérdida significativa de la estructura coronaria, necesitando la construcción de un pilar alrededor de la espiga de fibra reforzada. Muchos materiales dentales han sido propuestos para el procedimiento de reconstrucción. La facilidad de uso de materiales directos domina su selección.

Las mejoras de las resinas de composites en cuanto a tecnología y desarrollo de nuevos sistemas de adhesión dentinaria hace del composite el material elegido en la restauración de los dientes no vitales. Ambos, el composite empacable y el fluido han sido recientemente recomendados para la reducción de la tasa de fallas de los dientes no vitales <sup>(26)</sup>.

El composite fluido logra buenos resultados en términos de integridad microscópica y adaptación a la superficie alrededor de la espiga de fibra reforzada <sup>(27)</sup>. Sin embargo, ellos son intrínsecamente débiles debido a su bajo módulo de elasticidad, y son probablemente incapaces de ofrecer suficiente resistencia contra la carga oclusal <sup>(28)</sup>.

Por años el “grado de microinfiltración” fue usado para evaluar la capacidad del sellado de las restauraciones para cementar; sin embargo, en 1994, Sano et al <sup>(29)</sup> describió un nuevo patrón de microinfiltración que ocurría en la ausencia de gaps el cual era el resultado de una superficie porosa de dentina desmineralizada. Esta forma de infiltración fue detectada en un microscopio, y a diferencia de un nivel macroscópico fue llamada como “nanoinfiltración” <sup>(30)</sup>. La nanoinfiltración es un patrón de infiltración que ocurre en un espacio de tamaño nanométrico con la capa híbrida y la interface adhesivo/resina <sup>(31)</sup>.

Estudios hechos por Zogheib et al muestran que mientras más grosor presentan las paredes dentinarias se incrementa significativamente la resistencia a la fractura de los dientes tratados endodónticamente<sup>(32)</sup>. El rebasado de postes de fibra reforzada utilizando resina de composite incrementa la adaptación del poste a la pared radicular y reduce el grosor del cemento adhesivo. Las capas delgadas de cemento presentan menor cantidad de burbujas que las de mayor grosor y estos espacios pueden actuar como formadores de grietas y disminuir la retención del poste. En resumen, la aplicación de un gran volumen de cemento induce una mayor contracción de polimerización la que podría llevar a la descementación<sup>(33)</sup>. Además, la sustitución del grosor de la capa de cemento con resina de composite, tiene mejores propiedades mecánicas y físicas, resultando en una mejora de la resistencia a la fractura.

#### Sistemas de Postes Fiberkor:

El sistema de postes Fiberkor viene en un kit de postes cónicos en tres tamaños diferentes para acomodarse a los diferentes diámetros de los conductos, el grande de 1.5 mm, el mediano 1.25 mm y el pequeño de 1.00 mm. El sistema fue recientemente sacado al mercado, en postes diseñados lisos y cónicos, capaces de transmitir la luz a través de ellos.

Los postes son fabricados con fibras de vidrio longitudinales que circundan en una matriz de Bis-GMA. El fabricante asegura que estos postes permiten la adhesión entre el poste y la estructura dentaria (mediante un sistema adhesivo), y entre el poste y la resina dando como resultado un "monobloque" de resina adherida al poste y al muñón. El matiz claro blanco de estos postes los hace apropiados para los casos en los cuales la estética es crítica y necesaria. Hasta el presente tampoco existen investigaciones referentes a este nuevo sistema de postes endodónticos.

#### Sistemas de Postes Dentatus Luscent Anchors:

El sistema de postes Dentatus Luscent Anchors y su nueva versión denominados "Dentatus Light Transmitting Luscent Anchors" está compuesto de fibras de vidrio tratadas químicamente para integrarlas a la matriz de resina. Se ha reportado que el carácter translucido de estos postes permite la transmisión de la luz proveniente de la lámpara de fotocurado, induciendo así la fotopolimerización de la resina a través de ellos dentro del conducto.

Adicionalmente al igual que los otros postes de resina, Dentatus Luscent Anchors permiten la fabricación de un solo componente poste-resina-muñón. El sistema Dentatus Luscent Anchors viene en paquetes o kits que incluyen tres pares de diámetros de 1.4 mm, 1.6 mm, y 1.8 mm; Los postes son lisos y cónicos. Su apariencia externa de color blanco-transparente hace que estos postes sean considerados como una alternativa viable cuando se trata de restaurar dientes en el sector anterior.

Cloet et al.<sup>(34)</sup> Compararon los resultados clínicos de los postes de fibra prefabricados, postes de fibra individualizados y postes metálicos (oro). Después de 5 años de seguimiento se encontraron 22 fallas irreparables: seis (1 en un diente anterior y 5 en dientes posteriores) en los postes de fibra prefabricados (n=65), dos (dientes anteriores) en

el grupo de postes de fibra individualizados (n=26) y 14 (seis en dientes anteriores y 8 en dientes posteriores) en los postes de metálicos (n=101). Las fallas fueron debido a fractura radicular, fractura del poste dentro del canal radicular, caries, y falla endodóntica y periodontal. 20 de las fallas eran reparables: siete (tres en dientes anteriores y cuatro en dientes posteriores) en el grupo de postes de fibra prefabricados, tres (dientes anteriores) en el grupo de postes de fibra individualizados y 10 (seis en dientes anteriores y cuatro en dientes posteriores) en los postes metálicos; las razones fueron por pérdida de retención del poste, fallas endodónticas y fracturas de los postes. Las tasas de éxito fueron 81,6% para postes de fibra, 87, 8% para postes de fibra individualizados y 86,9% (CI: 80.0-93.8) para el grupo control (postes metálicos) mientras que la probabilidades de sobrevida fueron 91,4% para postes de fibra, 92,1% para postes de fibra individualizados y 91,2% para el grupo control (postes metálicos) sin presentar diferencias estadísticas.

Comparación entre pernos de fibra prefabricados y postes de fibra personalizados: Ferrari et al.<sup>(35)</sup> evaluaron la cantidad de dentina coronaria y el tipo de poste (postes cónicos dobles prefabricados o postes de fibra personalizados, o sea, postes de fibra adaptados al canal radicular) en la sobrevida de premolares restaurados con coronas de metal-cerámica. Después de 6 años de seguimiento, los dientes restaurados con postes de fibra prefabricados tenían una alta tasa de éxito (76,6%) y una alta tasa de sobrevida (99,1%) lo cual se comparó con los dientes restaurados con postes personalizados (61,3% y 97,2% respectivamente). Las piezas dentarias con efecto férula muestran significativamente un menor riesgo de falla que los dientes sin efecto férula. También, la tasa de éxito decrece desde un 100% cuando los dientes tienen cuatro paredes como remanente a un 69,8% cuando tienen dos paredes como remanente, y 52, 9% cuando solamente tienen una pared dentaria como remanente. Los postes de fibra prefabricados tienen poca cantidad de fallas si los relacionamos a los postes de fibra personalizados o individualizados; para ambos casos, las fallas se relacionan al ensamblado de la restauración principalmente que a la fractura del poste o espiga, el desalojamiento de la corona o el desalojamiento del poste.

La mayoría de los estudios que evaluaron los postes metálicos y los postes de fibra<sup>(36,37,38,39)</sup> encontraron tasas de sobrevida similar para ambos tipos de retenedores, excepto Schmitter et al.<sup>(40)</sup> que encontraron una alta tasa de sobrevida para los postes de fibra de vidrio y King et al.<sup>(41)</sup> que encontraron una alta tasa de sobrevida de los postes metálicos.

La pérdida de retención de los postes y los postes/coronas son más comunes en los postes de fibra, especialmente en la región anterior. Wandscher et al.<sup>(42)</sup> demostraron que el stress por fuerzas de cizalla se presenta de manera más marcada en la región central del tratamiento de conducto del diente anterior restaurado con poste de fibra durante la aplicación de carga, induciendo las fallas adhesivas en la interface poste/cemento/dentina.

Los estudios para los postes metálicos presentaron diversos tipos de fallas, incluyendo pérdida de retención de corona y/o poste, fallas de endodoncia y fracturas de postes, excepto para Schmitter et al.<sup>(40)</sup> los que observaron 17 fallas debido a la fractura radicular o a la perforación. Sin embargo, el alto nivel de fallas catastróficas (10%) fueron

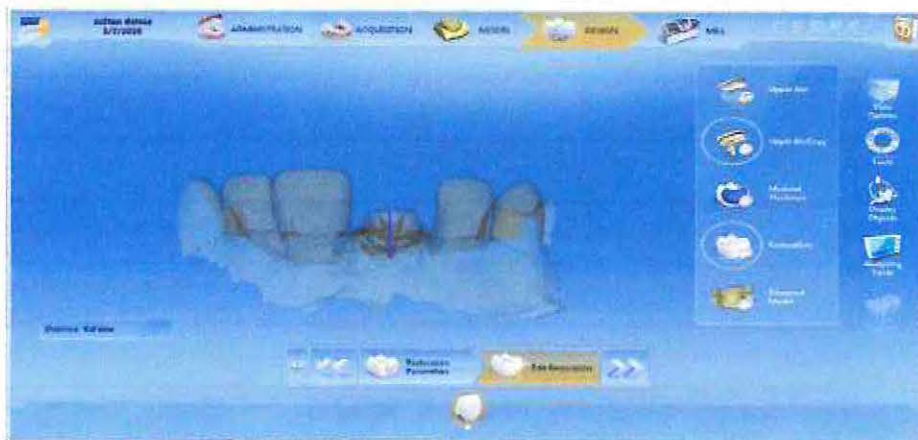atribuidas al hecho que los postes tenían retención activa y no pasiva del conducto, generando posiblemente alta concentración de estrés sobre la raíz.

**D.-Pernos personalizados con tecnología CAD/CAM:** Un método nuevo de fabricación de postes personalizados es el uso del monoblock de zirconio mediante sistema CAD/CAM (computer-aided design/computer-aided manufacturing). La confección del poste personalizado es generado por medio de una impresión óptica directa del conducto o una impresión indirecta de un patrón de resina o una impresión de polivinilsiloxano del conducto. La alta resistencia de la cerámica permite la fabricación de restauraciones con alta estética, buena biocompatibilidad, excelente respuesta del tejido periodontal como también las propiedades biomecánicas necesarias para soportar el estrés funcional<sup>(53)</sup>. Todo sistema CAD/CAM consiste en tre componentes

- 1.- una herramienta de digitalización (scanner) que transforma la “forma” en datos digitales que pueden ser procesados por un computador.
- 2.- un software que procesa datos y los reproduce para poder usarse en la fabricación o confección de un producto
- 3.- la producción de un hardware que transforma estos datos en el producto deseado

Existen pocas publicaciones que aborden las restauraciones hechas de postes y espigas en CAD/CAM. Sin embargo, se estableció una distancia focal de 5 mm y 10 mm fue una profundidad relativamente fácil de alcanzar con la marca comercial CEREC. Una profundidad de 13,7 mm del conducto fue capturada por la cámara, sin embargo la máquina no fue capaz de fresar cualquier restauración más allá de 11 mm. En este estudio se observó que la longitud del poste era de 1mm más corto después de cambiar el parámetro de espacio desde 20 a 0 um, sin embargo el poste fue menos pasivo. Se realizaron varios ajustes para insertar la restauración con un espaciado mínimo. Nakamura et al determinaron que el ajuste marginal de las coronas CEREC fueron cambiadas cuando el espacio para el cemento se alteró de 10 um a 30 um. Cuando se cambia el parámetro del espacio el software aumenta el alivio sobre la cara interna del poste. Esta es la razón por la cual la longitud del poste se acorta.

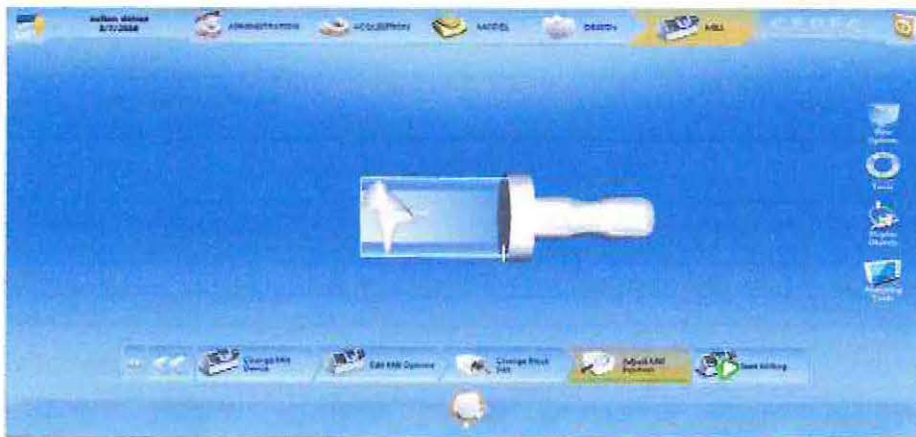Medida del espacio para el poste



Vista Frontal del Poste de 5 mm



Vista lateral del poste de 5 mm



Proceso de fresado del cubo de cerámica



**E.- Cementación:** en la técnica directa del poste anatómico el poste de fibra es rebasado dentro del canal radicular reemplazando el cemento de resina por resina de composite<sup>(43)</sup> el cual tiene mejores propiedades tanto físicas como mecánicas. Esta técnica es relativamente fácil: solamente unos pocos pasos adicionales son requeridos para rebasar un poste de fibra convencional.

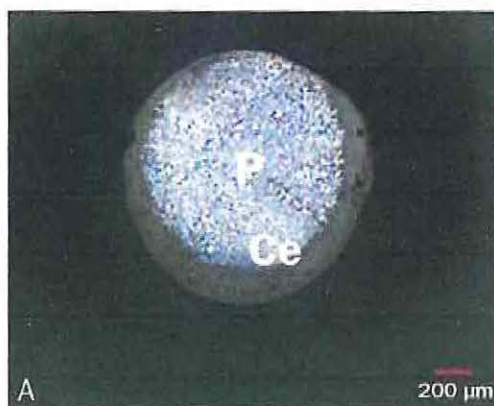Similar al grupo de poste anatómico directo, el poste individual fabricado en la técnica indirecta que también puede tener propiedades mecánicas superiores,<sup>(44)</sup> aunque esta técnica tiene la desventaja de ocupar más sesiones clínicas lo que lo hace más caro debido a la necesidad de un paso de laboratorio.<sup>(43)</sup>

Los altos valores de retención<sup>(45)</sup> y extracción de los postes anatómicos directos como indirectos pueden también ser atribuidos a la alta presión hidráulica que ejercen sobre el cemento contra las paredes dentinarias, resultando en un mejor contacto entre el cemento, el poste y la dentina.<sup>(46)</sup> Esta presión reduce la formación de burbujas en el cemento, así se elimina la fuente de origen de las fallas, incrementando el número de túbulos sellados con el cemento de resina<sup>(47)</sup> debido a una mejor penetración de resina dentro de la dentina desmineralizada, resultando en una mayor y uniforme barro híbrido con resina a lo largo y ancho de las paredes.

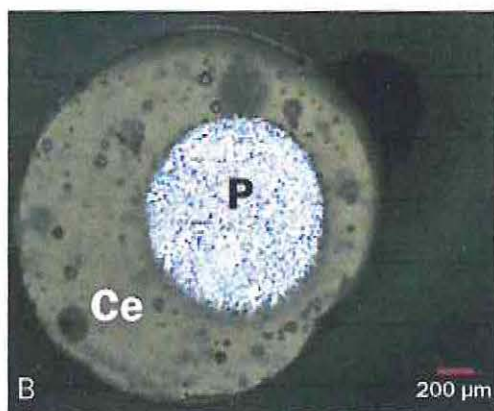
Las resinas de composite absorbe y distribuye las fuerzas de una manera más uniforme lo cual puede incrementar la resistencia a la fractura y mejorar el pronóstico de las restauraciones retenidas mediante postes<sup>(48)</sup>. Sin embargo, las dificultades en proveer una fotopolimerización adecuada en la zona apical de las paredes del conducto podría afectar las propiedades del material<sup>(49)</sup> y las propiedades de adhesión a la capa dentinaria. Un poste translucido puede ayudar en el fotocurado en la zona apical pero la transmisión de la luz del poste no es suficiente para transmitir una adecuada polimerización de la resina de composite dentro del canal radicular<sup>(50)</sup>. Además la menor fotopolimerización del composite podría ser responsable del bajo valor de la fuerza de adhesión reportados y la baja resistencia a la fractura de los canales radiculares reforzados.<sup>(51)</sup>

A continuación se presentan imágenes de postes de fibras cementados al canal radicular desde los prefabricados a los individualizados según el estudio de Gomes et al. P=poste; Ce= Cemento de resina; AP= Postes accesorios; R= Resina de composite; FI= Sistema Fibrex-lab

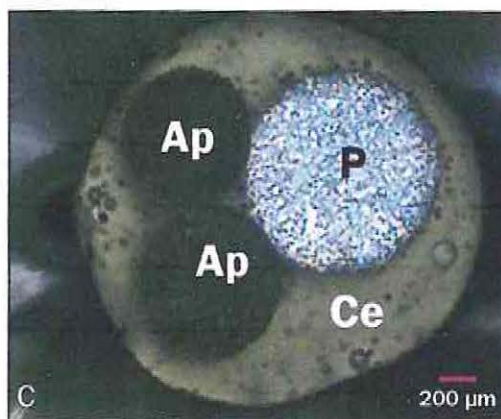
a.- Poste de fibra prefabricado bien adaptado al conducto



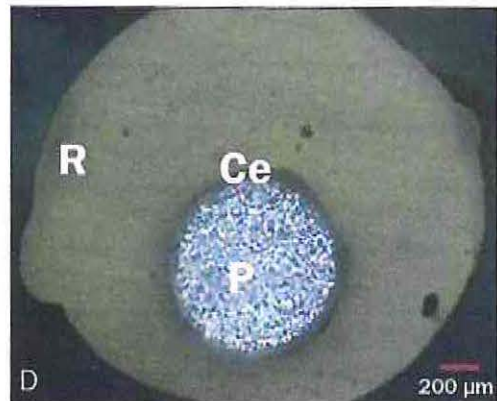
b.- Poste de fibra prefabricado en conducto sobreensanchado



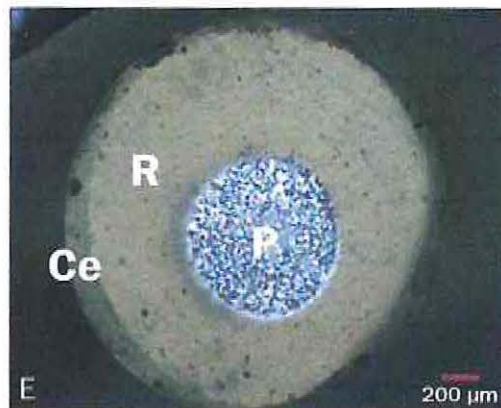
c.- Poste de fibra con postes de fibra accesorios



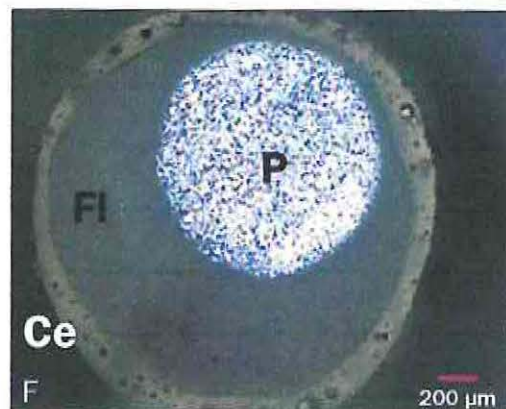
d.- Técnica de conducto radicular reforzado con resina de composite



e.- Poste anatómico con técnica directa



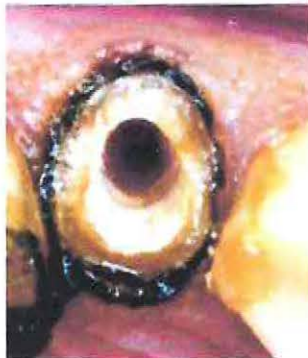f.- Poste anatómico con técnica indirecta



Se observó una buena adaptación del poste de fibra al canal radicular en la mayoría de las técnicas, excepto para el grupo B y el grupo C en los cuales un cemento de resina con un grosor aumentado se distingue fácilmente<sup>(52)</sup>

#### F.- Materiales y métodos para la confección de un perno individualizado

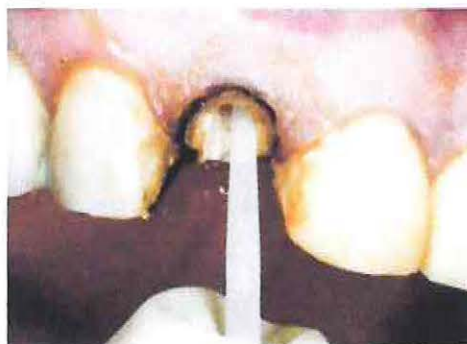Se procede a la desobturación del conducto con procedimientos convencionales usando fresas Gates y Peeso. Colocar un retractor de labios y aislamiento relativo para evitar el contacto con la saliva. En la imagen se muestra la colocación de hilo retractor de encía.



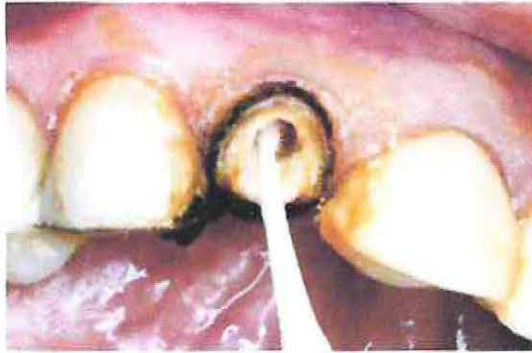Los postes elegidos para dicha actividad fueron postes de fibra de vidrio (DT Light Post, Bisco). Se usó la fresa de inicio y luego se seleccionó el poste de acuerdo a la radiografía correspondiente después de haber desobturado el conducto. Usar refrigeración durante la preparación de la dentina radicular.



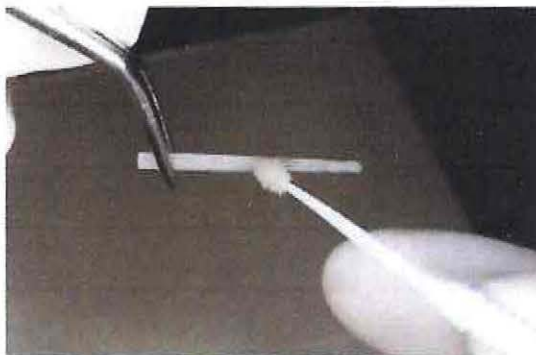
Se coloca el poste y se observa que oscila en sentido mesiodistal y bucolingual




Se lubrica con agua destilada o suero fisiológico las paredes del conducto usando un micropincel con el objetivo de aislar dicho sustrato. El diente se encuentra preparado para confeccionar el poste completamente estético anatómico, las paredes del conducto deben quedar lisas y homogéneas.



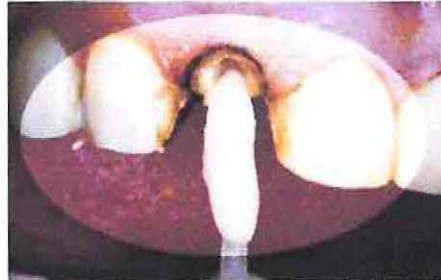El poste seleccionado es desinfectado con una solución de hipoclorito de sodio al 5% por 2 minutos, se lava con agua o suero fisiológico y se seca con gasa estéril y/o aire. Luego se aplica silano sobre la superficie de la espiga y se espera por 1 minuto. Posteriormente se coloca un sistema adhesivo usando el micropincel sobre toda la superficie del poste. Se aplica aire por 1-5 segundos y se fotoactiva usando una unidad de polimerizado por el tiempo sugerido por el fabricante.



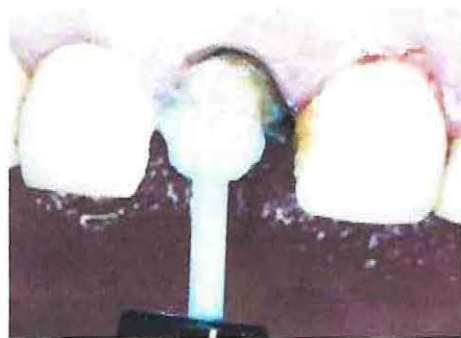Se coloca alrededor del poste unan cantidad suficiente de resina compuesta de preferencia de nanorelleno debido a que presentan menor contracción de polimerización. En estas condiciones se encuentra listo para poder ser colocado en la luz del conducto radicular.



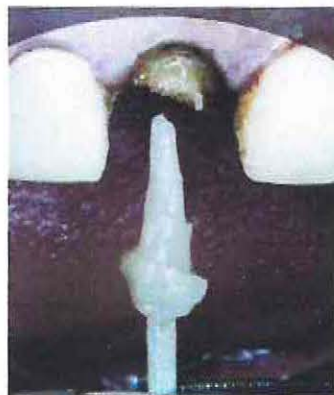Momentos previos a la inserción del poste con la resina de nanorelleno en la luz del conducto. Se aplicó una presión constante y sostenida hasta lograr percibir al tacto, la resistencia ofrecida por las paredes del conducto. El exceso de material que se aglutinó en el borde libre fue retirado con una espátula y/o explorador.



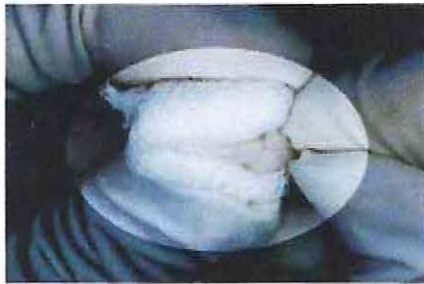Se han eliminado los excesos de la resina de nanorelleno y con una espátula para modelar resina se le brinda la morfología del muñón correspondiente. Se colocó en el borde libre del poste la guía de luz de la unidad de polimerizado correspondiente y se fotoactiva sólo por 5 segundos.



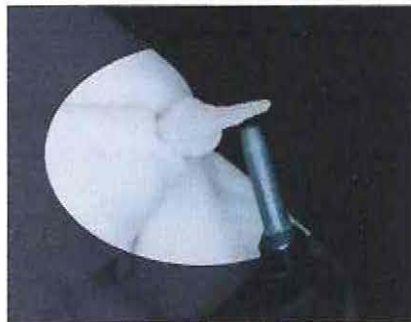Inmediatamente después de haber polimerizado por 5 segundos como máximo se procede a retirar el poste generando una pequeña fuerza de tracción para retirarlo del conducto. El fotoactivado se termina fuera del conducto radicular, fotoactivar al menos durante 120 segundos.



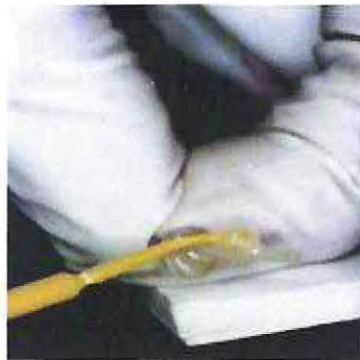Secamos la superficie del poste usando una gasa estéril embebida de alcohol.



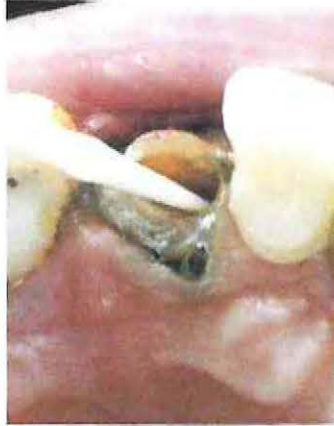El poste fue microarenado con óxido de aluminio de 25 micras. El objetivo fue generar una deformación plástica permanente en la superficie del poste, obteniendo una superficie porosa para incrementar la retención micromecánica.



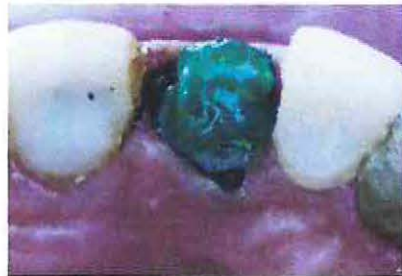Se sugiere colocar un agente de acoplamiento (Silano) para que genere una superficie más reactiva del material de relleno de la resina compuesta expuesta al microarenado, de esta manera se produce una mayor adhesión. Se colocó el adhesivo fotoactivado friccionando sobre la superficie del poste individualizado. Luego se aplica aire por 1-5 segundos y se fotoactiva.



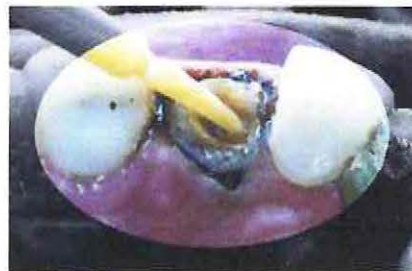Se limpió la superficie de la dentina radicular. Luego se lavó con suero fisiológico y/o agua destilada.



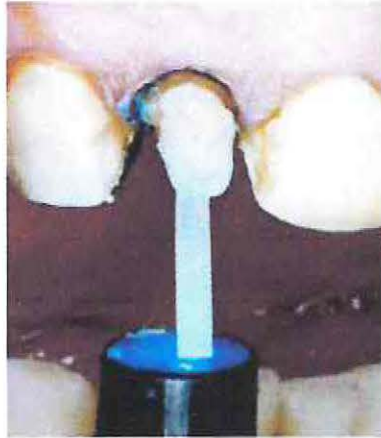Se colocó el ácido ortofosfórico al 35% sobre la superficie de la dentina radicular, se lavó con agua destilada y/o suero fisiológico usando 100 cm<sup>3</sup> inyectando la misma con una jeringa descartable la que contiene una aguja estéril que garantice el ingreso total dentro del conducto radicular. Si dejamos el medio ácido con toda seguridad que el sistema adhesivo no será capaz de polimerizar. Se secó usando conos de papel estériles. Caso contrario usar un sistema adhesivo autograbador imprimante.



En este caso se aplicó el sistema adhesivo dual (Optibond Solo Plus, Kerr) usando un micropincel friccionando la superficie de la dentina radicular. Se eliminó los excesos con aire por 1-5 segundos y/o usando conos de papel estériles.



Se colocó el agente cementante resinoso dual en la luz del conducto, se eliminó los excesos y luego se fotoactivó el doble de tiempo sugerido por el fabricante. Se seccionó el poste con una punta diamantada en forma de fisura, se reconstruye el muñón con resina de nanorelleno.



En la imagen se observa el poste estético el cual ha tomado la forma “anatómica” interna del conducto (conducto ovalado y elíptico), de esta manera se logra una adaptación que permite un ajuste adecuado del mismo a las paredes de la dentina radicular para luego ser cementado.

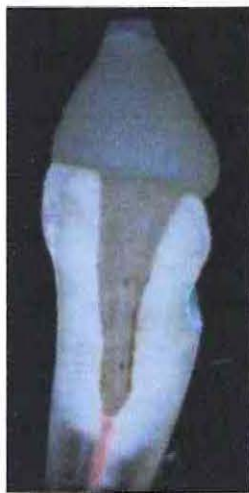
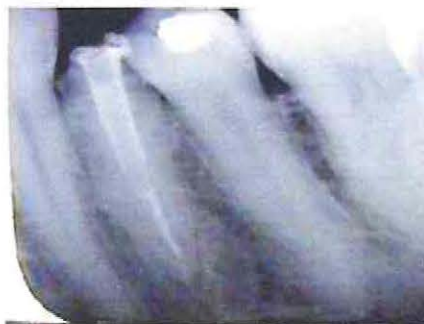
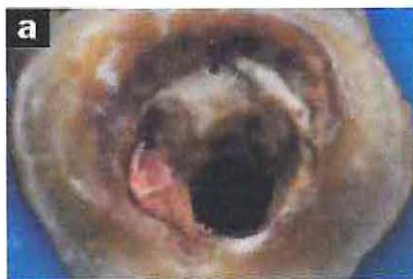Imagen radiográfica que muestra la adaptación del endoposte a las paredes del conducto

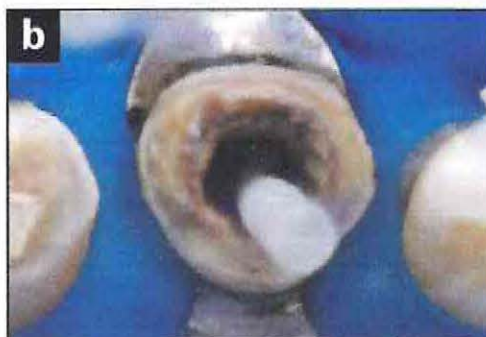

### G.- Materiales y métodos para la confección de un perno individualizado

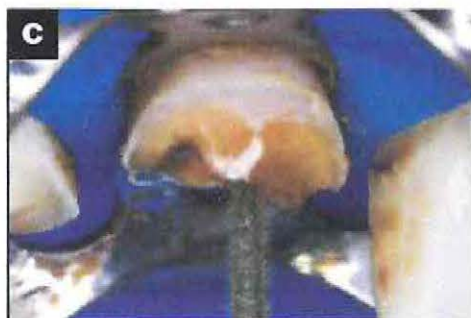En la fotografía se muestra la falla de una espiga en un conducto ampliado, nótese la gran cantidad de cemento utilizado



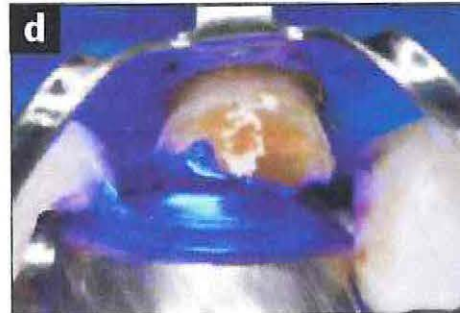Se ha retirado la gutta-percha y el cemento, no se ha removido nada de dentina y el gran diámetro del poste de fibra que rellena el ápice fue el punto de partida



El conducto radicular fue grabado con ácido fosfórico por 15 segundos y enjuagado desde el fondo con una aguja de un calibre de 20 a 22. La resina de unión fue agitada dentro de la dentina, se puso aire desde el fondo hacia oclusal verificado con papel



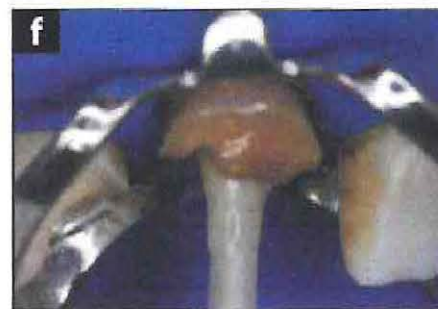Luego la resina de unión es fotocurada con una lámpara de alto rendimiento



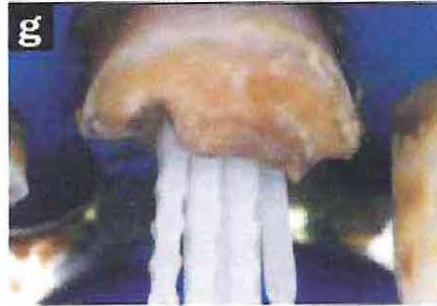La resina de cemento dual (Rebilda DC Voco) es luego inyectada desde el fondo de la preparación hacia la zona coronal



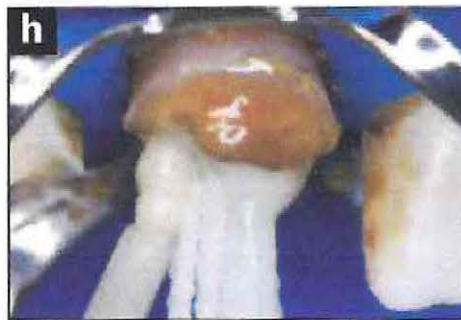Al poste maestro se le adiciona el adhesivo y se inserta a lo largo del conducto con el cemento de resina dual



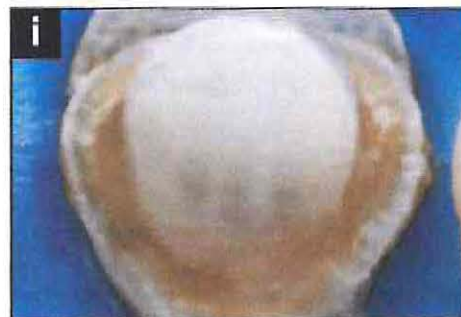Los conos de fibra con adhesivo son insertados previo a la fotopolimerización para minimizar la cantidad de resina dual y fortalecer el poste



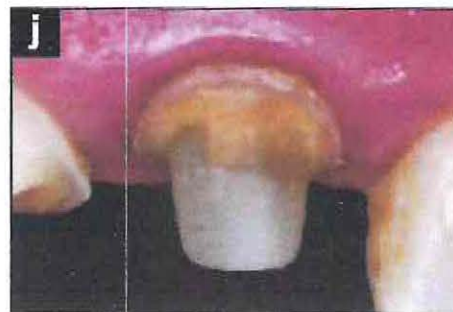El composite es inyectado entre y alrededor de los conos de fibra y el poste de fibra maestro es esculpido previo a la fotopolimerización



Vista oclusal del poste de fibra reforzado y la espiga con el dique de goma aun en su lugar



Una vista clínica intraoral del poste de fibra reforzado preparado para la restauración cerámica completa



## CONCLUSIONES

---

Los pernos individualizados nacen como una alternativa a los pernos preformados para lograr una mayor pasividad dentro del conducto debido a que los pernos preformados ejercen una presión sobre el ápice de la pieza dentaria lo que a la larga podría traer problemas a la indemnidad del mismo.

Los pernos de fibra de vidrio nacen en virtud de las exigencias estéticas de los pacientes sobre todo en el sector anterior, esto ha hecho que se puedan mimetizar bajo los tipos de cerámicas que también han ido mejorando sus características tanto mecánicas como estéticas de un tiempo a esta parte.

Una de las grandes ventajas de los pernos de fibra es su módulo elástico muy cercano al módulo elástico de la dentina lo que impide generar fracturas en las piezas dentarias que si pueden ser provocadas por los pernos metálicos, estas fracturas que son la mayoría de las veces de tipo vertical obligan al clínico a tener que realizar la exodoncia de los dientes con la consiguiente pérdida de tejido óseo circundante.

La confección de un perno individualizado con técnica directa en el paciente ofrece al clínico la comodidad de realizarlo en una sola sesión lo que disminuye los costos a diferencia de la técnica indirecta que involucra más sesiones sillón y depender de un laboratorio clínico para su confección.

La disminución de las burbujas durante la cementación de los pernos individualizados ha permitido disminuir la microinfiltración de los conductos radiculares como también la descementación de estos, eso sí, la cementación requiere hacerse ojalá con aislamiento de la pieza del medio bucal y seguir las instrucciones del fabricante. Se ha visto que si bien se puede evitar la microinfiltración en los conductos radiculares no se ha podido evitar la nanoinfiltración de estos.

La tecnología CAD/CAM ofrece la ventaja de confeccionar un perno individualizado en la propia consulta del clínico pudiendo manejar la distancia entre el perno y las paredes del conducto, también permitiría hacer un monoblock de perno individualizado y muñón para el posterior asentamiento de la corona, la desventaja de esta tecnología es que la distancia focal es limitada y permite solamente hacer el poste hasta una profundidad de 11 mm. Existen pocos estudios de esta técnica con tecnología CAD/CAM y hasta el momento lo hace muy caro tanto para el clínico como para el paciente pero es un área promisoriosa y atractiva debido a que el clínico no dependería del laboratorio para su confección.

## BIBLIOGRAFÍA

---

- 1.- Cruz V, Faria A, Marcondes L. (2010). Effect of cement type, relining procedure, and length of cementación on pull out bond strength of fiber posts. *J Endod*; 36:1543-1546.
- 2.- Fokkinga W, Kreulen C, Bronkhorst, Creugers N. (2007). Up to 17 years controlled clinical study on post-and-cores and covering crowns. *J Den*, 35(10):778-786
- 3.- Barjau A, Sancho JL, Forner L, Rodriguez P, Perez A, Sanchez. (2006). Influence of pre-fabricated post material on restored teeth: fracture strength and strees distribution. *Oper Dent*; 31 (1): 47-54.
- 4.- Quintas A, Dinato J, Bottino M. (2000). Aesthetic posts and cores for metalfree restoration of endodontically treated teeth. *Prat Periodontics Aesthet Dent*; 12: 875-884.
- 5.- Ferrari M, Scotti R. (2002). Fiber posts: clinical and research aspects. Masson Ed, Milano.
- 6.- De Rijk W. (2000). Removal of fiber posts from endodontically treated teeth. *Am J Dent*; 13: B19-21.
- 7.- Campos M, Bader M, Ehrmantraut M. (2011). Análisis in vitro de la efectividad de la transmisión de la luz a través de postes de fibra de vidrio en la polimerización de un cemento de resina compuesta. Trabajo de investigación requisito para optar al título de cirujano dentista. Universidad de Chile. Facultad de Odontología
- 8.- Calabria H. (2010). Postes prefabricados de fibra. Consideraciones para su uso clínico. *Odontoestomatología*. Vol. XII. N°6.
- 9.- Qualtrough AJ, Chandler NP, Purton DG. Comparison of the retention of tooth colored posts. *Quintessence Int*. 2003 Mar;34(3):199-201.
- 10.- - Morgano SM, Brackett SE. Foundation restorations in fixed prosthodontics: current knowledge and future needs. *J Prosth Dent*. 1999 Dec;82(6):643-57
- 11.- Grande NM, Plotino G, Ioppolo P, Bedini R, Pameijer CH, Somma F. The effect of custom adaptation and span-diameter ration on the flexural properties of fiberreinforced composite posts. *J Dent*. 2009 May;37(5):383-9.
- 12.- Schwartz RS, Robbins JW. Post placement and restoration of endodontically treated teeth: a literature review. *J Endod*. 2004 May;30(5):289-301.
- 13.- Schmage P, Sohn J, Nergiz I, Ozcan M. Various conditioning methods for root canals influencing the tensile strength of titanium posts. *J Oral Rehabil*. 2004 Sep;31(9):890-94.
- 14.- Schmage P, Ozcan M, McMullan-Vogel, Nergiz I. the fit of tapered posts in root canals luted with zinc phosphate cement: a histological study. *Dent Mater*. 2005 Sep;21(9):787-93.

- 15.- Bolhuis P, de Gee A, Feilzer A. Influence of fatigue loading on four post-and-core systems in maxillary premolars. *Quintessence Int.* 2004 Sep;35(8):657-67.
- 16.- Zicari P, Couthino E, Munck J, Poitevin A, Scotti R, Naert I et al. Bonding effectiveness and sealing ability of fiber-post bonding. *Dent Mater.* 2008 Jul;24(7):967-77.
- 17.- Bolhuis P, de Gee A, Feilzer A. The influence of fatigue loading on the quality of the cement layer and retention strength of carbon fiber post-resin composite core restorations. *Oper Dent.* 2005 MarApr;30(2):220-27.
- 18.- Erkut S, Gulsahi K, Caglar A, Imirzalioglu P, Karbhari VM, Ozmen I. Microleakage in overflared root canals restored with different fiber reinforced dowels. *Oper Dent.* 2006 Jan-Feb;33(1):96-105.
- 19.- Usumez A, Cobankara FK, Ozturk N, Eskitascioglu G, Belli S. Microleakage of endodontically treated teeth with different dowel systems. *J Prosthet Dent.* 2004 Aug;92(2):163-9.
- 20.- Mendonza DB, Eakle S, Kahl EA, et al: Root reinforcement with resin-bonded preformed post. *J Prosthet Dent* 1997;78:10-15
- 21.- Zogheib LV, Saavedre GA, Cardoso PE, et al: Resistance to compression of weakened roots subjected to different root reconstruction protocols. *J Appl Oral Sci* 2011;19:648-654
- 22.- Grandini S, Goracci C, Monticelli F, et al: SEM evaluation of the cement layer thickness after luting two different posts. *J Adhes Dent* 2005;7:235-240
- 23.- Grandini S, Sapio S, Simonetti M: Use of anatomic post and core for reconstructing an endodontically treated tooth: a case report. *J Adhes Dent* 2003;5:243-247
- 24.- Belli S, Eraslan O, Eskitascioglu G, et al: Monoblocks in root canals: a finite elemental stress analysis study. *Int Endod J* 2011;44:817-826
- 25.- Goracci C, Ferrari M: Current perspectives on post systems: a literature review. *Aust Dent J* 2011;56:77-83
- 26.- Stober T, Rammelsberg P: The failure rate of adhesively retained composite core build ups in comparison with metal added glass ionomer core build ups. *J Dent* 2005;33:27-32
- 27.- Mentik AG, Creugers NH, Meeuwissen R, et al: Clinical performance of different post and core systems—results of a pilot study. *J Oral Rehabil* 1993;20:577-584
- 28.- Monticelli F, Goraccia C, Ferraria M: Micromorphology of the fiber post–resin core unit: a scanning electron microscopy evaluation. *Dent Mater* 2004;20:176-183
- 29.- Sano H, Shono T, Takatsu T, et al: Microporous dentin zone beneath resin-impregnated layer. *Oper Dent* 1994;19:59-64

- 30.- El-Badrawya W, Hafez RM, Abo El Naga AI, et al: Nanoleakage for self-adhesive resin cements used in bonding CAD/CAD ceramic material to dentin. *Eur J Dent* 2011;5: 281-290
- 31.- Sano H, Takatsu T, Ciucchi B, et al: Nanoleakage: leakage within the hybrid layer. *Oper Dent* 1995;20:18-25
- 32.- Zogheib LV, Pereira JR, Valle AL, et al: Fracture resistance of weakened roots restored with composite resin and glass fiber post. *Braz Dent J* 2008;19:320-333
- 33.- Braga RR, Boaro LC, Kuroe T, et al: Influence of cavity dimensions and their derivatives (volume and 'C' factor) on shrinkage stress development and microleakage of composite restorations. *Dent Mater* 2006;22:818-823
- 34.- Cloet E, Debels E, Naert I. Controlled clinical trial on the outcome of glass fiber composite cores versus wrought posts and cast cores for the restoration of endodontically treated teeth: a 5-year follow-up study. *Int J Prosthodont.* 2017;30(1):71-9. <https://doi.org/10.11607/ijp.4861>
- 35.- Ferrari M, Vichi A, Fadda GM, Cagidiaco MC, Tay FR, Breschi L et al. A randomized controlled trial of endodontically treated and restored premolars. *J Dent Res.* 2012;91(7 Suppl):72-8S. <https://doi.org/10.1177/0022034512447949>
- 36.- Gbadebo OS, Ajayi DM, Oyekunle OO, Shaba PO. Randomized clinical study comparing metallic and glass fiber post in restoration of endodontically treated teeth. *Indian J Dent Res.* 2014;25(1):58-63. <https://doi.org/10.4103/0970-9290.131126>
- 37.- Sarkis-Onofre R, Jacinto RC, Boscato N, Cenci MS, Pereira-Cenci T. Cast metal vs. glass fibre posts: a randomized controlled trial with up to 3 years of follow up. *J Dent.* 2014;42(5):582-7. <https://doi.org/10.1016/j.jdent.2014.02.003>
- 38.- Sterzenbach G, Franke A, Naumann M. Rigid versus flexible dentine-like endodontic posts: clinical testing of a biomechanical concept: seven-year results of a randomized controlled clinical pilot trial on endodontically treated abutment teeth with severe hard tissue loss. *J Endod.* 2012;38(12):1557-63. <https://doi.org/10.1016/j.joen.2012.08.015>
- 39.- Cloet E, Debels E, Naert I. Controlled clinical trial on the outcome of glass fiber composite cores versus wrought posts and cast cores for the restoration of endodontically treated teeth: a 5-year follow-up study. *Int J Prosthodont.* 2017;30(1):71-9. <https://doi.org/10.11607/ijp.4861>
- 40.- Schmitter M, Hamadi K, Rammelsberg P. Survival of two post systems: five-year results of a randomized clinical trial. *Quintessence Int.* 2011;42(10):843-50.
- 41.- King PA, Setchell DJ, Rees JS. Clinical evaluation of a carbon fibre reinforced carbon endodontic post. *J Oral Rehabil.* 2003;30(8):785-9. <https://doi.org/10.1046/j.1365-2842.2003.01178.x>

- 42.- Wandscher VF, Bergoli CD, Limberger IF, Ardenghi TM, Valandro LF. Preliminary results of the survival and fracture load of roots restored with intracanal posts: weakened vs nonweakened roots. *Oper Dent*. 39(5):541-55. <https://doi.org/10.2341/12-465>
- 43.- Grandini S, Sapio S, Simonetti M. Use of anatomic post an core for reconstructing an endodontically treated tooth: a case report. *J Adhes Dent* 2003;5:243-247
- 44.- Clavijo VG, Reis JM, Kabbach W, Faria e Silva AI, Oliveira Junior OB, Andrade MF. Fracture Strength of flared bovine roots restored with different intraradicular posts. *J Appl Oral Sci* 2009;17:574-578
- 45.- Patierno JM, Rueggeberg FA, Anderson RW, Weller RN, Pashley DH. Push-out strength and SEM evaluation of resin composite bonded to internal cervical dentin. *Endod Dent Traumatol* 1996;12:227-236
- 46.- Chieffi N, Chersoni S, Papacchini F, Vano M, Goracci C, Davidson CL, Tay FR, Ferrari M. The effect of application sustained seating Pressure on adhesive luting procedure. *Dent Mater* 2007;23:159-166
- 47.- Vichi A, Grandini S, Davidson CL, Ferrari M. An SEM evaluation of several adhesive systems used for bonding fiber posts under clinical conditions. *Dent Mater* 2002;18:495-502
- 48.- Lui JL, Composite resin reinforcement of flared Canals using lighth-transmitting plastic post. *Quintessence Int* 1994;25:313-319
- 49.- Yoldas O, Alacam T. Microhardness of composites in simulated root Canals cured with lighth transmitting posts and glass-fiber reinforced composite posts. *J Endod* 2005;31:104-106
- 50.- Roberts HW, Leonard DL, Vandewalle KS, Cohen ME, Charlton DG. The effect of a translucent post on resin composite depth of cure. *Dent Mater* 2004;20:617-622
- 51.- Marchi GM, Paulillo LA, Pimenta LA, De Lima FA. Effect of Different filling materials in combination with intraradicular posts on the resistance of fracture of weakened roots; *J Oral Rehabil* 2003;30:623-629
- 52.- Gomes G, Gomes O, Gomes J. Evaluation of different Restorative Techniques for Filling Flared Root Canals: Fracture Resistance and Bond Strength After Mechanical Fatigue; *J Adhes Dent* 2014;16:267-276
- 53.- Delsaz S. Evaluation of CAD/CAM Generated Post & Core; The School of Dental Medicine, University of Pittsburgh, sept 2016