COMPARACIÓN DE LA PROYECCIÓN IMAGENOLÓGICA DE MICROTORNILLOS DE ORTODONCIA CON RESPECTO A SU POSICIÓN IDEAL EN SOFTWARE BLUE SKY PLAN ®

Trabajo de Investigación
requisito para optar al
Título de Cirujano Dentista

Alumnos: Martín Estay Peña
Diego Gómez Conejeros
Diego Puerto Godoy

Docente Guía: Mauricio Vivanco Barahona

Valparaíso-Chile
2019

AGRADECIMIENTOS

Agradecemos a nuestras familias por el apoyo constante que nos entregaron, y nos siguen entregando día a día.

Agradecemos a todos aquellos que apoyaron en la realización de esta investigación, por su hospitalidad y disposición a ayudar sin retribución a cambio.

A nuestros guías en todos los sentidos, que nos llevan hacia el camino que cada uno ha construido.

ÍNDICE

I. INTRODUCCIÓN

II. MARCO TEÓRICO

1. DEFINICIÓN , HISTORIA Y CONCEPTOS GENERALES DE ORTODONCIA

1.1. DEFINICIÓN
1.2. TRATAMIENTO DE ORTODONCIA
1.2.1. PREVENTIVA
1.2.2. INTERCEPTIVA
1.2.3. CORRECTIVA
1.3. APARATOLOGÍA EN ORTODONCIA
1.3.1. APARATOLOGÍA REMOVIBLE
1.3.1.1. PASIVOS
1.3.1.2. ACTIVOS
1.3.2. APARATOLOGÍA FIJA

2. MICROTORNILLOS

2.1. CARACTERÍSTICAS DE LOS MICROTORNILLOS
2.2. INDICACIONES Y CONTRAINDICACIONES

3. ÉXITO DEL TRATAMIENTO CON MICROTORNILLOS

3.1. TASA DE FRACASOS
3.2. FACTORES INFLUYENTES EN EL ÉXITO
3.2.1. LONGITUD Y TIPO DE MICROTORNILLOS
3.2.2. UBICACIÓN DEL MICROTORNILLO CON RESPECTO A TEJIDOS BLANDOS
3.2.3. TORQUE DE INSERCIÓN
3.2.4. PROXIMIDAD Y CONTACTO RADICULAR
3.2.5. DENSIDAD ÓSEA
3.2.6. CONDICIONES LOCALES Y HÁBITOS
3.2.7. DEPENDIENTES DEL OPERADOR
3.2.8. CARACTERÍSTICAS DEL PACIENTE
3.2.9. SITIO DE INSTALACIÓN
3.2.9.1. UBICACIÓN MAXILAR V/S UBICACIÓN MANDIBULAR
3.2.9.2. SECTOR ANATÓMICO

4. COMPLICACIONES

4.1. TRAUMATISMO AL LIGAMENTO PERIODONTAL
4.2. DESLIZAMIENTO DEL MICROTORNILLO
4.3. AFECTACIÓN NERVIOSA
4.4. PERFORACIÓN DEL SENO NASAL Y MAXILAR

5. RE INSERCIÓN DE IMPLANTES Y TASA DE ÉXITO

6. CONSIDERACIONES ANATÓMICAS PARA LA INSTALACIÓN

7. IMAGENOLOGÍA Y MICROTORNILLOS

7.1. GENERALIDADES DE LA IMAGENOLOGÍA
7.1.1. RAYOS X
7.1.2. EQUIPO DE RAYOS X
7.2. PROYECCIONES DIGITALES
7.2.1. VENTAJAS Y DESVENTAJAS DE LA PROYECCIÓN DIGITAL
7.2.2. IMAGEN DIGITAL TRIDIMENSIONAL
7.3. EQUIPAMIENTO CBCT
7.3.1. USOS COMUNES
7.3.2. VENTAJAS DE LA PROYECCIÓN DE IMÁGENES TRIDIMENSIONALES
7.3.3. DESVENTAJAS DE LA PROYECCIÓN DE IMÁGENES TRIDIMENSIONALES
7.3.4. ASPECTOS TÉCNICOS DE MEDICIONES EN CBCT
7.3.5. ARCHIVOS DE SALIDA DE CBCT Y SOFTWARE DE VISUALIZACIÓN
7.4. PLANIFICACIÓN PARA LA INSTALACIÓN DE MICROTORNILLOS

III. OBJETIVOS

IV. MATERIALES Y MÉTODOS

V. RESULTADOS

VI. DISCUSIÓN

VII. CONCLUSIÓN

VIII. SUGERENCIAS

IX. RESUMEN

X. REFERENCIAS BIBLIOGRÁFICAS

XI. ANEXO

I. INTRODUCCIÓN

El uso de microtornillos de ortodoncia ha tomado relevancia en los últimos años. Su versatilidad en los diferentes tratamientos y sus variadas indicaciones lo hace una buena herramienta para los ortodoncistas. Sin embargo, existen estudios que demuestran que una insuficiente planificación de la colocación de microtornillos compromete el éxito del tratamiento y principalmente está relacionado con la perforación radicular, la cual es completamente evitable si se toman los resguardos correspondientes.

La realidad clínica muestra que la mayoría de los ortodoncistas realizan la planificación solo en base a radiografías periapicales o panorámicas y el estudio del sitio anatómico en base a modelos, lo cual parece ser efectivo en la mayoría de los casos, no así en pacientes con anatomías óseas y dentarias que son de mayor complejidad y que comprometen la planificación convencional. Ante esta situación surge como alternativa a la evaluación radiográfica convencional una herramienta fundamental, como es el uso de Tomografía de Haz Cónico (de las siglas en inglés CBCT: Cone beam Computed tomography). y análisis de software computacional tal como se realiza en la planificación quirúrgica de implantes.

El presente estudio busca comparar la planificación convencional con parámetros de instalación ideal medidos en un software tomográfico utilizando dispositivos tomográficos intraorales como herramientas de transmisión de información.

II. MARCO TEÓRICO

1. DEFINICIÓN, HISTORIA Y CONCEPTOS GENERALES DE ORTODONCIA

1.1. DEFINICIÓN

Se puede definir la Ortodoncia como una rama de la Odontología que se encarga de estudiar, prevenir y corregir las desarmonías dentomaxilares y el desarrollo esqueletal del macizo craneofacial con el fin de restablecer el equilibrio morfológico y funcional de la boca y de la cara, mejorando también la estética facial.

Es importante destacar que las desarmonías dentomaxilares y su tratamiento son una problemática que tiene larga data en la historia de la humanidad, encontrándose vestigios de aparatología ortodóncica en hallazgos arqueológicos de griegos y etruscos. Se reconoce que a mediados del siglo XIX aparecieron los primeros tratados que hablaban sistemáticamente de ortodoncia, siendo el más relevante de ellos el artículo publicado por Norman Kingsley conocido como *Oral Deformities.* Sin embargo no fue hasta fines del siglo XIX cuando el Dr. Edward Angle implementó conceptos de oclusión y prostodoncia relacionándolos con el tratamiento de las maloclusiones y llevando así a un nuevo nivel el estudio de la ortodoncia. [1]

Posterior a Angle, durante el siglo XX, vino el desarrollo de la Ortodoncia y Ortopedia convencional tanto en Europa como en Estados Unidos, siguiendo diferentes corrientes de pensamiento. Mientras que en Europa se desarrollaba la "Ortopedia Funcional" que buscaba favorecer cambios durante el crecimiento, en Estados Unidos se daba auge a la aparatología extraoral. Ambas corrientes tenían en común que no bastaba con lograr una correcta oclusión en los tratamientos de Ortodoncia, sino que era igual de importante lograr una armonía facial en los pacientes, por lo cual el manejo de los tejidos blandos fue cobrando mayor relevancia con el pasar de los años.[1]

Actualmente esta visión integral de la Ortodoncia es la que prima a la hora de tratar los pacientes. Si bien existen diferentes tratamientos y aparatología utilizada en ortodoncia los cuales abordaremos a continuación el fin último es el mismo: lograr armonía estética y funcional, sin restar importancia una de la otra.

1.2. TRATAMIENTO DE ORTODONCIA

Los tipos de tratamiento que se realizan en ortodoncia dependen del momento en el cual se interviene al paciente. No es lo mismo tratar un problema de maloclusión en un niño que recién está en recambio dentario que en un adulto con dentición permanente. Podemos clasificarlos principalmente en tres tipos de tratamientos: **Preventiva, Interceptiva y Correctiva**.

1.2.1. Preventiva: Se basa principalmente en el diagnóstico temprano de posibles complicaciones en el crecimiento del paciente. Se relaciona fundamentalmente con la Odontopediatría ya que busca anticiparse al problema que pudieran desarrollar los niños al finalizar su etapa de crecimiento. Para ello se recurre a tratamientos como desgastes dentarios y aparatología removible. Ejemplo de ello son las extracciones seriadas y mantenedores de espacio.[1,2]

1.2.2. Interceptiva: Se lleva a cabo cuando se ha establecido una anomalía en la dentición o en las bases óseas. El objetivo es impedir que dicha anomalía se establezca de manera permanente. Por lo general se utiliza aparatología fija en pacientes de edad joven.[1,2]

1.2.3. Correctiva: Se aplica cuando ya se estableció una anormalidad en el complejo bucofacial. Este tipo de tratamientos generalmente se realiza en personas adultas, ocupando tanto aparatología fija como removible. Dentro de este tipo de tratamiento de ortodoncia encontramos la cirugía ortognática, la cual se relaciona con ortodoncia correctiva en casos de deformidad grave y como último recurso de tratamiento. [1,2]

Estos tres tipos de tratamiento engloban toda la terapia ortodóncica que se realiza en la actualidad. En cada tipo de tratamiento se utilizan diversos aparatos e instrumentos dependiendo de la técnica a realizar. A continuación, se detallará a grandes rasgos la aparatología que se utiliza tradicionalmente en Ortodoncia.

1.3. APARATOLOGÍA EN ORTODONCIA

Los aparatos que se utilizan en Ortodoncia son variados dependiendo de la técnica a realizar y han sufrido muchos cambios a lo largo de los años. Para efectos del estudio se pueden dividir en dos grandes grupos: **Aparatología Removible** y **Aparatología Fija**. Ambos tipos de aparatología están directamente relacionados con lo que vimos en el ítem anterior respecto de los tipos de tratamiento. Actualmente, no existe un paradigma definitivo de cual es mejor que otro, sino que más bien, se interrelacionan dependiendo de los casos y las etapas en que se encuentra el tratamiento. A continuación, detallaremos estos dos grandes grupos.

1.3.1. APARATOLOGÍA REMOVIBLE:

Este tipo de aparatología está relacionado principalmente con tratamientos preventivos e interceptivos, en pacientes pediátricos y jóvenes. Lo que se busca principalmente con este tipo de aparatología es realizar pequeños movimientos dentarios, corregir mordidas cruzadas y modificar el crecimiento en dentición mixta. Podríamos subdividir este tipo de aparatología en dos subtipos:

1.3.1.1. Pasivos: Son aparatos que se utilizan por lo general al finalizar el tratamiento de ortodoncia o como mantenedor de espacio. No buscan generar cambios morfológicos.[1,2]

1.3.1.2. Activos: Son aparatos que tienen un componente activo para realizar un movimiento dentoalveolar como tornillos, resortes, levante de mordida, entre otros. [1,2]

1.3.2. APARATOLOGÍA FIJA

A diferencia de la aparatología removible, y como su nombre lo indica, este tipo de aparatos se adhieren de manera fija al diente. Se utilizan principalmente en tratamientos de tipo correctivo, en pacientes que ya han establecido cierta anomalía dentoalveolar. Lo que busca principalmente este tipo de aparatología es adherirse al diente para lograr un anclaje fijo.

Existen muchos tipos de aparatología fija, donde principalmente reconocemos los Brackets. Estos elementos son tradicionalmente fabricados en metal, pero también los hay de material estético (zafiro, cerámico, policarboxilato) con el fin de lograr una mejor estética en el paciente. Junto con los brackets también existen los arcos, elásticos, disyuntores, expansores, entre otros tipos de aparatologías fijas. [1,2]

Un tipo de aparatología fija que está tomando fuerza en los últimos años son los **Microtornillos**. La gran cualidad de este tipo de aparatología fija es que su anclaje no es en diente como lo son los aparatos convencionales, sino que busca un anclaje fijo al hueso, logrando así contrarrestar de mejor manera las fuerzas que se generan en los movimientos dentarios en ortodoncia. Desde ahora en adelante se abordará principalmente el tema de los microtornillos que es el eje central de nuestra investigación.

2. MICROTORNILLOS

Los microtornillos son un tipo de implante alveolar de menor tamaño que el implante convencional el cual es usado en rehabilitación oral para reposición de dientes perdidos. En cambio, los microtornillos tienen por objetivo permitir un anclaje fijo temporal en los huesos maxilares con el fin de lograr movimientos ortodóncicos precisos.

El primero en desarrollar un microtornillo como tal fue Kanomi el año 1997. Este tipo de mini implantes o dispositivos de anclaje temporal (TADs por sus siglas en inglés) fueron creados con el fin de lograr un anclaje no dentario, ya que los vectores de fuerza generados en los movimientos ortodóncicos tienen la desventaja de mover los dientes que sirven de anclaje, esto comprendido a partir de la tercera ley de Newton que dice que “cada movimiento genera otro recíproco de igual intensidad y signo contrario”. En la búsqueda de este anclaje fijo que contrarreste de manera total los vectores de fuerza es que surgió la idea del anclaje fijo en maxilares a través de microtornillos.[3]

Esta técnica con microtornillos otorga grandes ventajas para el tratamiento ortodóncico. Primero, son muy versátiles pudiendo colocarse en casi cualquier lugar de los maxilares superior e inferior, permitiendo así movimientos precisos con diferentes direcciones según lo desee el clínico. Además, una de las grandes ventajas es la posibilidad de resistir cargas inmediatamente instalados en el hueso, a diferencia de los implantes convencionales que requieren un tiempo de oseointegración para recibir las cargas. Otra ventaja radica en poder efectuar movimientos ortodóncicos de tracción o propulsión en lugares donde no es posible realizar anclaje dentario, lo que optimiza el uso de fuerzas y tiempos en el tratamiento. Sin embargo, pareciese ser que el factor más relevante a la hora de optar por este tipo de tratamiento es la baja colaboración por parte del paciente en el éxito del tratamiento. [3,4]

Estas cualidades hacen de los microtornillos una herramienta cada vez más utilizada por los ortodoncistas y que apunta a ser imprescindible en un futuro no muy lejano.

2.1. CARACTERÍSTICAS DE LOS MICROTORNILLOS

Los microtornillos reúnen una gran variedad de cualidades que les hacen ser una herramienta fiable y útil a la hora de pensar en ellos como parte del tratamiento ortodóncico. Los microtornillos están hechos de titanio médico grado 5 cuya aleación es (Ti – 6Al – 4Vi) la cual otorga propiedades de biocompatibilidad, no es tóxico, con buenas propiedades mecánicas y de estabilidad. Además, su superficie no está tratada con fosfato de calcio por lo cual no ocurre osteointegración, permitiendo así un fácil retiro cuando ya se cumple el tratamiento. Si bien el anclaje que se genera es menor al que ocurre en los implantes oseointegrados, si ocurre un proceso de fibrointegración alrededor del microtornillo. [3,4]

Otra característica importante de los microtornillos es su tamaño. Tiene una longitud que varía entre 6 y 12 mm, mientras que el diámetro oscila generalmente entre 1.2 a 2 mm. Se recomienda en el caso de que los microtornillos sean colocados en una zona interradicular que sean de diámetro entre 1.2 y 1.6 mm y de una longitud entre 6 a 7 mm, esto porque son dimensiones indicadas para utilizarlas en espacios reducidos y disminuir el riesgo de daño radicular.

En cuanto a la forma de los microtornillos, varían dependiendo del tipo de cabezal que tengan como también del espiral y la punta activa. Según el cabezal existen de cabeza pequeña (utilizadas en encía adherida del maxilar, mandíbula y paladar), cabeza larga (utilizadas entre el límite de encía adherida y encía libre mandibular), cabeza circular (Encía adherida del maxilar y paladar), cabeza para fijación (utilizada en fijaciones intermaxilares), cabeza con forma de bracket (encía adherida maxilar y mandibular) y sin cabeza (mucosa móvil de maxilar y mandíbula).[4-6]

Respecto de la forma del espiral y punta activa, se conocen dos tipos: los autorroscantes y autoperforantes. Los autorroscantes requieren de una perforación previa con fresa para ser instalados ya que su punta no es capaz de romper hueso, además, el diámetro de este tipo de microtornillos generalmente es pequeño y no soportaría las fuerzas de inserción; en cambio los autoperforantes son más gruesos y tienen una punta y espiral más cortante por lo que permiten ser instalados sin la necesidad de una incisión previa. [3]

2.2. INDICACIONES Y CONTRAINDICACIONES DE MICROTORNILLOS

Los microtornillos son herramientas muy versátiles a la hora de necesitar distintos tipos de movimientos en el tratamiento ortodóncico. Existen diversas indicaciones para el uso de microtornillos, las principales son:

- Cierre de espacio por mesial
- Cierre de espacio por distal
- Intrusión y extrusión (de dientes anteriores y posteriores)
- Distalización, mesialización y corrección de la línea media.
- Levantamiento de molares .[3,7]

A estas indicaciones se complementa el uso de microtornillos en pacientes periodontales que no puedan resistir un anclaje ortodóncico convencional. En cuanto a las contraindicaciones podemos nombrar las siguientes:

- Pacientes sistémicamente comprometidos
- Alteraciones psicológicas
- Hueso cortical delgado que comprometa la retención del microtornillo
- Mala higiene oral
- Enfermedad periodontal no controlada. [3,7]

Es importante que se tenga consideración respecto de las contraindicaciones en el tratamiento con microtornillos ya que una mala planificación puede conducir a la falla del tratamiento. Sin embargo, cabe destacar que el uso de microtornillos otorga opciones muy variables y facilita la labor del especialista cuando existen movimientos ortodóncicos difíciles de lograr con las herramientas convencionales.

3. ÉXITO DEL TRATAMIENTO CON MICROTORNILLOS

3.1. TASA DE FRACASOS

La instalación de microtornillos de ortodoncia podría simplificar el tratamiento de ortodoncia y aumentan la posibilidad de tratar ciertas anomalías que podrían haberse considerado inviables sin el anclaje esquelético.[8] Esto nos demuestra que la instalación de estos dispositivos de anclaje es una herramienta de gran valor para un adecuado tratamiento ortodóncico.

Los estudios en relación a la tasa de éxito o fracaso varían unos de otros, por ejemplo, existen estudios en el que describen que la tasa de fracaso en la instalación de microtornillos es modesta (13.5%, IC 95% 11.5–15.9), lo que sugiere que los microtornillos son clínicamente confiables.[9] Además, en relación con lo anterior, las tasas de éxito son aceptables, pero varían entre los sitios de inserción explorados. [10] lo que concuerda con datos obtenidos en otro estudio con un 90,2% de éxito. [11]

Otra cifra que respalda la utilización de esta técnica es obtenida en un estudio en el cual la tasa de éxito general de estos microtornillos fue de 91.4%, para un total de 324 microtornillos. [12]

Teniendo en cuenta de que varias investigaciones revelan una alta tasa de éxito en este tipo de tratamientos podemos concluir en que estos datos respaldan la inserción de microtornillos incluso en sitios restringidos. Para alcanzar estos resultados clínicos, es importante el uso de una técnica quirúrgica precisa para predecir la instalación adecuada del microtornillo. [13]

3.2. FACTORES INFLUYENTES EN EL ÉXITO

3.2.1. LONGITUD Y TIPO DE MICROTORNILLO

La longitud y tipo de microtornillo puede ser un factor modificador del éxito o fracaso de la técnica. El microtornillo de 1.3 mm de ancho y 11 mm de longitud tiene una mejor tasa de éxito (88.3 por ciento). [14]

Por su parte, los microtornillos de 8.0 mm son significativamente más estables que los microtornillos de 6.0 mm para inserciones primarias y secundarias en el área maxilar bucal. [15]

Cabe destacar que se describe una tasa de éxito óptima (95.2 por ciento) para el microtornillo de 1.3 mm de ancho que emerge en la encía adherida; esta tasa es significativamente más alta que la de un tornillo de 1.5 mm insertado en la encía libre (78.0 por ciento). [14]

3.2.2. UBICACIÓN DEL MICROTORNILLO CON RESPECTO A TEJIDOS BLANDOS

La posición más favorable para la inserción con respecto a los tejidos blandos es en la encía adherida (tasa de éxito del 85.4%), seguida inmediatamente de la inserción en la línea mucogingival (84.2%). [14]

En relación con lo anterior, la instalación de microtornillos en la encía adherida muestra mayores tasas de éxito que la instalación en la mucosa móvil. [11] Aunque en otro estudio se demostró que una mucosa móvil no es un factor crítico para la estabilidad del microtornillo. [13]

Cabe agregar que según investigaciones la tasa de éxito de los microtornillos y el grado de movilidad no se ven afectados significativamente por la presencia de mucosa móvil, incluso en asociación con una cantidad medible de placa bacteriana.[13]

3.2.3. TORQUE DE INSERCIÓN

Dentro de los factores también existe el torque de inserción, según Motoyoshi (2007) los valores de torque de inserción superiores a 10 Ncm se asocian con más fracasos del implante con microtornillos en comparación con los valores de torque de inserción inferiores a 10 Ncm. Debido a los altos niveles de estrés que podrían causar necrosis e isquemia local del hueso circundante, se han propuesto valores específicos de torque de inserción. [16]

Además la aplicación de los microtornillos con un torque medio de 10 Ncm a 15 Ncm incrementan las tasas de éxito cuando se usan microtornillos con un diámetro de 1.5 mm y una longitud de 10 mm. [12]

En efecto las variables de la longitud del microtornillo, el diámetro del microtornillo, el procedimiento de colocación quirúrgica (con colgajo o sin colgajo) y la fuerza ortodóntica aplicada en el microtornillo presentaron una correlación significativa con las tasas de éxito.[11]

3.2.4. PROXIMIDAD Y CONTACTO RADICULAR

La proximidad de la raíz es el factor que más afecta a la falla del microtornillo, especialmente para los microtornillos colocados en la mandíbula. [17] Esto concuerda con investigaciones de Kuroda et al. (2006), en la cual describe que la proximidad de los microtornillos a la raíz del diente adyacente es un factor de riesgo importante para el fallo del anclaje del tornillo. [18] Además existe evidencia de moderada calidad que indica que el contacto con la raíz es un factor de riesgo importante que contribuye a la falla de los microtornillos de ortodoncia insertados entre los primeros molares y los segundos premolares. [10]

Sin embargo, la proximidad extrema de la raíz no está asociada exclusivamente con los microtornillos insertados en un septum estrecho y pueden fallar debido a la proximidad de la raíz, independientemente del ancho del septum. [13]

3.2.5. DENSIDAD ÓSEA

La densidad ósea no es un factor determinante en la falla del microtornillo, ni la longitud de contacto con el hueso ni el ángulo de instalación tienen un efecto importante sobre la falla del microtornillo [17], estas afirmaciones están respaldadas por estudios que concluyen que los ángulos de instalación vertical y horizontal y el grosor del hueso cortical no están significativamente relacionados con la tasa de éxito de los microtornillos. [19]

3.2.6. CONDICIONES LOCALES Y HÁBITOS

La presencia de cantidades moderadas de placa bacteriana no es un factor crítico para la falla del microtornillo, incluso cuando se asocia con mucosa no queratinizada [13] pero se evidencia que una buena higiene oral en el lugar del implante es muy importante porque previene la inflamación de los tejidos blandos, que se asocia con mayores tasas de fracaso de dispositivos de anclaje temporal. [20]

Cabe agregar que en con la posible excepción del hábito de fumar y el tipo de inserción de la mucosa, los factores de riesgo evaluados tienen efectos muy pequeños en la supervivencia del microtornillo. [9]

3.2.7. DEPENDIENTE DEL OPERADOR

La experiencia del operador es un factor importante ya que generalmente la técnica de instalación de microtornillos es con ausencia de una guía estricta. En cuanto a la ocurrencia de los fracasos, el 78.45% estaba relacionado con la cirugía, con esto podemos concluir que la instalación de microtornillos es un procedimiento sensible a la técnica con una curva de aprendizaje empinada. [21]

3.2.8. CARACTERÍSTICAS DEL PACIENTE

Teniendo en cuenta las características propias del pacientes, podemos agregar que los sistemas de anclaje esqueletal colocados en pacientes más jóvenes (menores de 30 años) tienen un mayor riesgo de fracaso.[22] Además en otra investigación se encontró que el tipo de sistemas de anclaje esqueletal y el factor de edad son estadísticamente significativos para predecir la falla de sistemas de anclaje esqueletal en un análisis de regresión por etapas.[22]

Sin embargo existe evidencia que se contrarresta con lo anteriormente dicho evidenciando que el género y la duración de la fase de cicatrización no tuvieron una influencia significativa en las tasas de falla.[22]

3.2.9. SITIO DE INSTALACIÓN

3.2.9.1. UBICACIÓN MAXILAR V/S UBICACIÓN MANDIBULAR

La ubicación en el hueso maxilar o mandibular puede ser un factor relevante para el pronóstico del tratamiento propiamente tal con microtornillos. En relación con lo anterior se conoce que se produce una mayor tasa de fracaso para los microtornillos colocados en la mandíbula que para los colocados en el maxilar superior. [17] Lo que concuerda con el metaanálisis realizado por Papageorgiou et al. (2010) en el cual una inserción mandibular parece influir en los fracasos de los de microtornillos. [23]

Además según Papageorgiou et al. (2010), Los fracasos generales de los microtornillos en la mandíbula fueron 1,5 veces superiores a los del maxilar superior (riesgo relativo 5 1.56; IC del 95%: 1.13 a 2.15; P 5 0.007).[23]

Teniendo en cuenta los resultados de una revisión sistemática se concluye que, para el arco maxilar, los implantes palatinos son una opción de tratamiento claramente superior en comparación con todos los otros dispositivos de anclaje esqueléticos. [8]

El triángulo retromandibular y la instalación palatina de los microtornillos dieron como resultado tasas de éxito más bajas en comparación con la instalación bucal. [11]

Los dispositivos de anclaje temporal tuvieron más éxito cuando se insertaron en el hueso alveolar del maxilar en comparación con el hueso alveolar de la mandíbula y cuando se utilizaron en pacientes mayores de 20 años. [20]

Los microtornillos insertados en el maxilar tuvieron una tasa de éxito más alta (86.9 por ciento) que las insertadas en la mandíbula (76.1 por ciento). [14]

3.2.9.2. UBICACIÓN ANATÓMICA

No solo la ubicación maxilar o mandibular influirá en el pronóstico del microtornillo si no que hay ciertos puntos estratégicos que pueden ser abordados por el cirujano para aumentar la tasa de éxito como por ejemplo al aumentar la distancia desde la superficie de la raíz hasta el microtornillo y también considerar como posición más favorable con respecto a la raíz el tercio coronal de la misma. [14,24]

Otro punto relevante es la ubicación palatina, ya que existe evidencia que sugiere que los microtornillos insertados en ubicaciones palatinas exhiben una tasa de fracaso de 1.3, 4.8 y 5.5% para las ubicaciones medianas, paramedianas y parapalatinas, respectivamente y son significativamente más estables en el área de

sutura mediapalatina que en el área maxilar bucal demostrando una tasa de supervivencia de 93.8%.[10,15,21]

4. COMPLICACIONES

Como en todas las técnicas quirúrgicas la instalación de microtornillos de ortodoncia posee ciertas complicaciones inherentes a la técnica o provocadas por el operador.

Dentro de las complicaciones podemos dividirlas en las que se generan durante la instalación del microtornillo, complicaciones asociadas bajo cargas ortodóncicas, asociadas a tejidos blandos y durante la extracción.

Las generadas durante las instalaciones son traumatismo en el ligamento periodontal o en la raíz dental, deslizamiento del microtornillo, afectación nerviosa, enfisema subcutáneo de aire, Perforación del seno nasal y maxilar, flexión, fractura y torsión de microtornillos.

Las que ocurren bajo cargas ortodónticas son falla de anclaje estacionario y migración del microtornillo. Además existen otras complicaciones asociadas a tejidos blandos como ulceración aftosa, Inflamación de los tejidos blandos, infección y periimplantitis. [25]

4.1. TRAUMATISMO AL LIGAMENTO PERIODONTAL

El trauma en el ligamento periodontal es una de las complicaciones más comunes ya que al instalar el microtornillo con una técnica eminentemente clínica sin guías quirúrgicas existe un mayor riesgo de generar algún tipo de daño peri radicular o radicular. Según Asscherick K et al. (2005), existen riesgos potenciales al generar contacto radicular como pérdida de la vitalidad del diente, la osteoesclerosis y la anquilosis dentoalveolar. [26] También esto está relacionado con las tasas de éxito de supervivencia de los microtornillos, según Papageorgiou et al. (2012) el contacto radicular durante la inserción aumentó las tasas de fracaso en comparación con los microtornillos sin contacto. El contacto de las raíces de los dientes vecinos durante la inserción del microtornillo resultó en 3 veces más fracasos que los microtornillos insertados lejos de las raíces adyacentes. [23]

Es necesario conocer que al insertar microtornillos de ortodoncia en el sector interradicular corremos el riesgo de generar un trauma importante al ligamento periodontal y la raíz dental. Estos son potenciales agentes que causarían lesiones tales como anquilosis dentoalveolar, osteoesclerosis y finalmente la pérdida de vitalidad del diente.[26] Sin embargo existe evidencia de que el trauma en la raíz dental en su porción externa y en el cual no existe compromiso pulpar, este trauma no influiría en el pronóstico del diente.[27] Las raíces dentales dañadas por microtornillos ortodóncicos han demostrado una reparación completa del diente y el periodonto en 12 a 18 semanas después de la extracción del microtornillo.

Durante la instalación interradicular en la región posterior, el cirujano tiende a cambiar el ángulo de inserción tirando inadvertidamente del mango hacia su cuerpo, lo que aumenta el riesgo de contacto con la raíz. Para evitar esto, el cirujano puede considerar la posibilidad de utilizar una llave de mano o trabajar con el conductor de la mano ligeramente alejado de su cuerpo en cada giro. Si el microtornillo comienza a aproximarse al ligamento periodontal, el paciente experimentará una mayor sensación bajo anestesia tópica.[11,15]

Si ocurre contacto con la raíz, el microtornillo puede detenerse o comenzar a requerir una mayor fuerza de inserción.[15] Si se sospecha un traumatismo, el cirujano debe desenroscar el microtornillo 2 ó 3 vueltas y evaluar radiográficamente. [25]

4.2. DESLIZAMIENTO DEL MICROTORNILLO

Es posible que el cirujano no logre comprometer completamente el hueso cortical durante la instalación y deslice inadvertidamente el microtornillo debajo del tejido mucoso a lo largo del periostio. Las regiones de alto riesgo para el deslizamiento del microtornillo incluyen planos óseos inclinados en la mucosa alveolar, como el contrafuerte cigomático, la almohadilla retromolar, la plataforma cortical bucal y la exostosis bucal maxilar, si están presentes.

El deslizamiento en la almohadilla retromolar puede ocasionar el mayor riesgo de daño iatrogénico si el microtornillo se mueve lingualmente en el espacio faríngeo submandibular o lateral cerca de los nervios de la rama alveolar lingual e inferior. En la región del retromolar, se debe considerar seriamente la exposición del colgajo para la visualización directa y un orificio piloto previamente perforado, incluso para los microtornillos autoperforantes. Si el tejido alveolar es delgado y tenso, algunos cirujanos recomiendan colocar el orificio piloto con un método transmucoso, utilizando una fresa de velocidad lenta para perforar tanto el tejido como el hueso cortical sin hacer un colgajo. [25]

El deslizamiento del microtornillo puede ocurrir en regiones dentoalveolares de la encía adherida si el ángulo de inserción es demasiado pronunciado. La instalación de microtornillos es a menos de 30° del plano oclusal, generalmente para evitar el contacto de la raíz en el maxilar o para obtener un anclaje cortical en la mandíbula, puede aumentar el riesgo de deslizamiento. Se debe usar una fuerza mínima con el conductor manual, independientemente de la densidad ósea. Mayores fuerzas aumentan el riesgo de deslizamiento del microtornillo. [25]

4.3. AFECTACIÓN NERVIOSA

La lesión nerviosa puede ocurrir durante la instalación de los microtornillos en la pendiente palatina maxilar, la región vestibular mandibular y la región retromolar. La mayoría de las lesiones nerviosas menores que no involucran desgarros completos son transitorias, con corrección total en 6 meses. Las aberraciones sensoriales de larga duración pueden requerir farmacoterapia (corticosteroides), microneurocirugía, injerto o terapia con láser. Los microtornillos

insertados en la pendiente palatina deben colocarse medial al nervio y mesial al segundo molar. La instalación del microtornillo sobre el nervio podría aumentar el riesgo de contacto con la raíz del paladar y reducir el control biomecánico. [25]

La instalación de los microtornillos en la región vestibular mandibular puede dañar el nervio alveolar inferior en el canal mandibular. Los microtornillos insertados cerca del segundo molar inferior y del segundo premolar tienen mayor riesgo de daño accidental en el nervio alveolar inferior. La apariencia del tejido blando vestibular puede ser engañosa, y se debe tomar una radiografía panorámica para determinar la posición vertical del canal mandibular y la ubicación de los recursos mentales. Se necesita mayor precaución en pacientes adultos que podrían tener una posición más oclusal del canal mandibular debido a la reabsorción de la cresta alveolar. [25]

La instalación de los microtornillos en la almohadilla retromolar puede dañar el nervio bucal y el nervio lingual. Para evitar la afectación de los nervios y el deslizamiento, recomendamos que los microtornillos en la zona retromolar no tengan más de 8 mm y se coloquen en la región retromolar bucal debajo de la rama anterior.[25]

4.4. PERFORACIÓN DEL SENO NASAL Y MAXILAR

La perforación de las fosas nasales y de los senos maxilares puede ocurrir durante la instalación de microtornillos respectivamente en la zona incisal maxilar, dentoalveolar superior y las regiones cigomáticas. Un maxilar atrófico posterior es un factor de riesgo importante para la perforación sinusal. El piso sinusal es más descendido en la primera región molar y puede extenderse para llenar una gran parte del proceso alveolar en espacios edéntulos posteriores.

Si el seno maxilar ha sido perforado, el pequeño diámetro del microtornillo no justifica su retirada inmediata. La terapia de ortodoncia debe continuar y el paciente debe ser monitoreado para detectar el desarrollo potencial de sinusitis.

5. RE INSERCIÓN DE IMPLANTES Y TASA DE ÉXITO

Estudios como el de Uesugi et al. (2018) plantean que al encontrarse con un obstáculo anatómico en la trayectoria de inserción del microtornillos puede afectar en el pronóstico del éxito del microtornillos por lo tanto es realmente importante una adecuada planificación ocupando todas las herramientas tanto clínicas como imagenológicas que se dispongan.

Además la tasa de éxito de inserción secundaria fue significativamente menor que la tasa de éxito de inserción primaria en el área maxilar bucal. Además señala que en el área de sutura media palatina, se obtuvo una buena estabilidad tanto para las inserciones primarias como para las secundarias. [15]

Debido a que es más probable que la reinserción de los microtornillos en el área maxilar bucal cause inestabilidad, es recomendable cambiar el sitio para una inserción secundaria en el área de sutura mediapalatina y usar un tornillo más largo para la inserción en el área maxilar bucal para mejorar el anclaje. [15]

6. CONSIDERACIONES ANATÓMICAS PARA LA INSTALACIÓN

Existen actualmente varios puntos de referencia anatómicos para la instalación del microtornillo, estudios de Hu et Al. (2009) sugieren recomendaciones específicas como que las regiones para su instalación en el maxilar superior para un microtornillo de 8 mm son: bucal entre el incisivo central y el canino (desde 9 mm por encima de la línea cervical), entre el primer y el segundo premolar (desde 3 mm por encima de la línea cervical) y entre segundo premolar y primer molar (de 3 mm a 4 mm por encima de la línea cervical). En la mandíbula, las regiones para las que se recomienda un microtornillo de 8 mm son entre el canino y el primer premolar (desde 9 mm debajo de la línea cervical), entre el primer y el segundo premolar (desde 5 mm hasta 8 mm debajo de la línea cervical) y entre Primer y segundo molares (de 2 mm a 3 mm por debajo de la línea cervical). [28]

Otro estudio según Deguchi et al. (2006), explica que, desde el grosor del hueso cortical, la mejor ubicación disponible para un microtornillo es mesial o distal al primer molar, y la mejor angulación es 30 ° desde el eje largo del diente hacia apical. Desde los hallazgos de la distancia desde la superficie ósea intercortical hasta la superficie de la raíz y la proximidad de la raíz, la longitud más segura es de 6 mm con un diámetro de 1.3 mm. Además, para la ortodoncia lingual, la ubicación recomendada es mesial al primer molar a 30 ° y de 8 a 10 mm de longitud. Sin embargo, una limitación de este estudio es que solo se evaluó la cantidad de hueso.[29]

Otro estudio en el cuál se analizó el grosor del hueso cortical y la proximidad de la raíz para la instalación de microtornillos ortodóncicos sugiere que los microtornillos para el anclaje ortodóncico pueden ser eficaces cuando se colocan a 4-6 mm de la cresta alveolar con un ángulo de inserción aumentado. El área de uso frecuente para los microtornillos, mesiales y distales al 2º premolar maxilar y mandibular, mostró el mayor valor en la proximidad de la raíz. [30]

7. IMAGENOLOGÍA Y MICROTORNILLOS

Si bien se ha descrito en detalle todos lo relacionado al uso de microtornillos de ortodoncia, aún no se ha introducido el tema medular del trabajo de investigación ,el cual es la planificación de la etapa quirúrgica. Como principal herramienta de referencia a la posición se usa la imagenología la cual puede ser en 2 dimensiones como también el uso de tomografías computarizadas que facilitan aún más la planificación.

A continuación se ahondará en el uso de la imagenología y como puede ser un aporte para la ejecución de un tratamiento eficaz en base a microtornillos

7.1. GENERALIDADES DE LA IMAGENOLOGÍA

Las radiografías dentales son un componente necesario del completo cuidado del paciente. En odontología, las radiografías permiten al profesional identificar muchas condiciones que en el examen clínico pueden pasar desapercibidas y complementar situaciones vistas clínicamente. Un examen clínico sin radiografías se limita a lo que ve el odontólogo clínicamente, en cambio con el complemento de imagenología radiológica se puede obtener abundante información del diente y tejidos de soporte óseos.

Uso radiografías dentales:

- Para detectar lesiones, enfermedades y condiciones de los dientes y de las estructuras circundantes que no pueden ser identificadas clínicamente
- Para confirmar o clasificar una sospecha de enfermedad.
- Localizar lesiones u objetos extraños
- Para proporcionar información durante los procedimientos dentales (Endodoncia, implantología,
- Evaluar crecimiento y desarrollo
- Ilustrar cambios de dentina secundaria, enfermedad periodontal y trauma
- Para documentar la condición de un paciente en un punto específico.
- Para ayudar en el desarrollo de un plan de tratamiento clínico, síntomas y que son descubiertos principalmente a través de imagenología dental.

7.1.1. RAYOS X

Los rayos X se forman a partir de fenómenos físicos en los que átomos son sometidos a una radiación ionizante, definida como la radiación capaz de producir iones quitando o añadiendo un electrón a un átomo. Se puede clasificar en dos grupos; radiación de partículas y radiación electromagnética. Esta última corresponde a la propagación de energía ondulatoria sin masa a través del espacio y materia, siendo estas provocadas por el hombre o formadas naturalmente. Entre ellas se incluyen los rayos cósmicos, rayos gamma, rayos X, radiación ultravioleta, luz visible, luz infrarroja, microondas, ondas de radar y ondas radioeléctricas.
Las radiaciones electromagnéticas se pueden clasificar en radiaciones ionizantes o no ionizantes, siendo solo las radiaciones de alta energía ionizantes (rayos x, rayos gamma, rayos cósmicos).

Se cree que las radiaciones electromagnéticas se mueven en el espacio comportándose como partícula (fotón o quanta) y como onda, lo que le otorga ciertas características como velocidad, longitud de onda y frecuencia.

Se reconoce que los rayos x, corresponden a paquetes de energía ingrávida (fotones) sin carga eléctrica que viajan en forma de ondas a la velocidad de la luz y con una frecuencia específica, pudiendo interactuar con los materiales que penetran y causando ionización.

7.1.2. EQUIPO DE RAYOS X

Un equipo de rayos X está compuesto de dientes partes, cada una cumpliendo una función específica en la máquina. Están los componentes estructurales, como los paneles control y los brazos de extensión, el cabezal en el cual se encuentra las partes que generan y dirigen los rayos x como el tubo de rayos x en sí, las cubiertas de metal, colimador de plomo y los dispositivos indicadores de posición (DIP).

El principal componente es el tubo de rayos, que corresponde a un tubo de vidrio recubierto con plomo para evitar que los rayos x salgan en todas direcciones y que en un extremo contiene un ánodo y en el otro un cátodo y posee una ventanilla por el que salen los rayos x. En su interior está en vacío, teniendo en un extremo el cátodo que corresponde a un filamento de alambre de tungsteno, sostenido en una copa de molibdeno, con el fin de generar los electrones que serán convertidos en rayos x, siendo acelerados hacia el ánodo (polo positivo) del tubo, el cual corresponde a una placa de tungsteno incrustado en cobre, que tiene como objetivo convertir los electrones en fotones de rayos X.

7.2. PROYECCIONES DIGITALES

El avance tecnológico también influyó en radiología dental. La radiología análoga que usa una película radiográfica que debía posteriormente ser tratada químicamente para su visualización, está siendo reemplazada por la radiología digital que utiliza películas con sensores electrónicos intra o extra oralmente que permiten que un sistema computarizado produzca imágenes casi de forma instantánea.

El uso de sensores digitales también permite que la dosis de radiación a la que se ve expuesta el paciente sea menor, ya que la sensibilidad de los sensores electrónicos al choque de los rayos X es mucho mayor, siendo los tiempos de exposición de un 50%- 90% menos que con las radiografías convencionales .

Para entender las radiografías digitales, es necesario exponer ciertos puntos. La información que se almacena en los sensores electrónicos y luego es traspasada a los computadores para su almacenamiento corresponde a información digital que está codificada en pixeles. Cada pixel está representado numéricamente en posición y nivel de color de gris. Son 256 escalas de grises que un pixel puede tener como valor, en caso que tenga una profundidad de bit de 8. Esto permite que exista

una gran variedad de grises que se encuentra en cada pixel, considerando que el ojo humano puede diferenciar 32 tonalidades de gris.

7.2.1. VENTAJAS Y DESVENTAJAS DE LA PROYECCIÓN DIGITAL

Las ventajas del uso de radiografías digitales son las siguientes; mayor resolución en la escala de grises, las radiografías digitales ocupan hasta 256 tonos de grises en comparación con los 16 a 25 tonos que se encuentran en las radiografías tradicionales. La capacidad de poder manipular el contraste y densidad de la imagen sin tomar una nueva radiografía permite que zonas de interés puedan ser vistas claramente. La capacidad de tener una resolución (pares líneas/mm) bastante aceptable, teniendo todos los sistemas digitales una capacidad diagnóstica aceptable.

Otra ventaja es la menor exposición a la radiación ya que los sensores digitales son mucho más sensibles y requieren menos tiempo de exposición. El aumento de la velocidad de visualización de la imagen, los bajos costos del equipo y película, el aumento de la eficiencia y la mejora de la imagen diagnóstico permite también que el uso de radiografías digitales sea más accesible y versátil en la atención odontológica.

Las principales desventajas del uso de radiografías digitales radican en los costos iniciales, la percepción de una peor calidad de imagen por parte de clínicos como también la poca versatilidad de los sensores intraorales, que suelen ser estandarizados y no permiten que sean manipulados de ninguna manera, lo cual a veces lleva a molestias al paciente durante la toma del examen. Todos los sensores tienen una vida útil definida, y el desgaste del sensor puede afectar la calidad de la imagen que se obtiene. Una ventaja de la radiografía análoga es la ausencia de artefactos debido a las diferencias de densidad, siendo muchas veces complementaria a exámenes digitales.

7.2.2. IMAGEN DIGITAL TRIDIMENSIONAL

La evolución de la radiografía digital permitió a su vez que las radiografías volumétricas dieran un paso adelante. La tomografía computarizada de haz cónico (CBCT) permite la visualización de estructuras maxilofaciales en las tres dimensiones, dejando de lado la superposición de imágenes y otorgando una gran precisión en la manipulación de estas.

La proyección de imágenes tridimensionales inició principalmente en los procedimientos médicos, siendo a veces usados por odontólogos como exámenes complementarios, pero relacionados con alto costos y radiación al paciente. La evolución a la tomografía computarizada de haz cónico, definida como la proyección de imágenes asistidas por computadora a través de haz de rayos X cónicos, permitió que exista un sin número de usos de este nuevo examen.

A diferencia de las radiografías tradicionales que se centraban en dientes y sectores anatómicos específicos, los CBCT se centran en un campo de visión en la que la máquina irradiará y girará para obtener las imágenes de este sector. Este campo de visión tiene designados diferentes tamaños, a lo que en general se le conoce como FOV (Field of view). La información adquirida por los sensores que están en la dirección del FOV recibe la información en bruto que es información tridimensional, conformando un apilado de imágenes axiales llamadas DICOM. Las imágenes DICOM son transportadas al software de visualización en la que se definen los datos en 3 planos del espacio:

- Plano axial que corresponde a un plano horizontal que divide al cuerpo en lados superior e inferior
- Plano coronal que corresponde a un plano vertical que divide al cuerpo en lados anteriores y posteriores
- Plano sagital que corresponde a un plano vertical, perpendicular al suelo y divide al cuerpo en lados derecho e izquierdo.

Los softwares de visualización a menudo permiten una reconstrucción multiplanar de la imagen conocida como RMP o estructuras multiplanares reconstruidas.

7.3. EQUIPAMIENTO CBCT

Las máquinas CBCT son comparables a las máquinas para radiografías panorámicas en cuanto a tamaño y forma. Es necesario ubicar al paciente correctamente, evitar que se mueva mientras el equipo rota en un tiempo de entre 7 a 30 segundos (dependiendo del tipo de equipo y tamaño del FOV) y captura las imágenes tridimensionales a través de las placas sensitivas. Durante la toma del examen se puede manipular tanto la resolución como el tamaño del FOV , siendo el FOV a regular, menor a lo definido por el sensor que traiga el equipo.. Es importante reconocer que la unidad de captura de las imágenes tridimensionales corresponde a voxels, que son isométricos por lo que corresponde a cubos de información con un tamaño determinado por el equipo.

7.3.1. USOS COMUNES

Los principales usos a las imágenes tridimensionales corresponden a la visualización precisa de estructuras anatómicas en todas las dimensiones del espacio, por lo que su uso en implantología, en exodoncia de dientes retenidos o incluidos, en endodoncia, en ortodoncia, en la evaluación de patologías articulares u otras patologías orales entre otras.

7.3.2. VENTAJAS DE LA PROYECCIÓN DE IMÁGENES TRIDIMENSIONALES

Una de las principales ventajas de estos exámenes son las bajas dosis de radiación que permiten estos equipos tener, siendo incluso similar a un par de

radiografías intraorales de boca completa, otra ventaja es que el escaneo es obtenido en un breve tiempo, lo cual disminuye la posibilidad de generar artefactos y aumenta el confort al paciente. Los datos obtenidos por el CBCT eliminan automáticamente la superposición de imágenes y tienen una proporción 1:1 en cuanto a dimensiones, por lo que son muy precisas y por último las imágenes pueden ser visualizadas y almacenadas fácilmente, siendo muchas veces compatibles entre diferentes sistemas y computadoras. Otra ventaja es que la radiación a la que está expuesto el paciente es mínima comparada con la cantidad y calidad de información obtenida a través de es

7.3.3. DESVENTAJAS DE LA PROYECCIÓN DE IMÁGENES TRIDIMENSIONALES

Alto costo de los equipos de CBCT corresponde a la principal desventaja de este tipo de radiografías, ya que esto se transfiere a costos a los pacientes. Otra de las desventajas es que es necesario tener un paciente que pueda cooperar con la toma del examen, ya que requiere que este esté quieto por 7 a 30 segundos. Una incorrecta programación de la resolución y FOV necesario también puede llevar a obtener imágenes que no abarquen las áreas de interés o no tengan la resolución necesaria para ver los detalles correspondientes. Por último, es necesario conocer el software y el lenguaje informático relacionado al uso de CBCT para poder manipular correctamente las imágenes. [31]

7.3.4. ASPECTOS TÉCNICOS DE MEDICIONES EN CBCT

Existen diferentes aspectos técnicos a considerar cuando sea realizan medidas y visualizan estructuras anatómicas en cone beam, entre ellos están; la unidad de escaneo, el objeto examinado, tiempo de examinación, voltaje y amperaje del tubo de rayos X, la resolución espacial determinada por el tamaño del voxel y el campo de visión en el que se tomó la imagen digital.

El campo de visión en inglés field-of-view (FOV) es determinado por las dimensiones del haz de rayos que emitió el equipo, como parte de la configuración, existen FOV pequeños que pueden ir desde los 5x5cm hasta maxilofaciales de 12x12 mm, todo esto está limitado por las características del sensor del equipo de CBCT.

Los voxeles en las tomografías computarizadas de haz cónico corresponden a voxels isotrópicos esto quiere decir que todos los lados de la unidad tienen las mismas dimensiones con una resolución uniforme. Dependiendo del equipo pueden variar en tamaños desde 0.076mm hasta 0.2mm, siendo los más pequeños los que entreguen mayor resolución de imagen. [32,33]

La precisión de las mediciones que se realicen en el software de análisis de imágenes tridimensionales dependerá y están limitadas en el tamaño del voxel del

sistema, esto se explica a que las imágenes tienen como unidad mínima el voxel y su tamaño determinará la exactitud de la representación de la imagen. Algunas investigaciones que hicieron mediciones en software a partir de archivos obtenidos en tomas de cone beam en cráneos, obtuvieron errores promedio menores al 1.2% para técnicas de mediciones en dos dimensiones y 0,6% en técnicas de mediciones en tres dimensiones. [34]

7.3.5. ARCHIVOS DE SALIDA DE CBCT Y SOFTWARE DE VISUALIZACIÓN

DICOM es un acrónimo de *Digital Imaging and Communications in Medicine*. DICOM es un protocolo de comunicaciones y un formato de archivo, lo que significa que puede almacenar información médica, como imágenes de ultrasonido y RNM *(Resonancia Magnética Nuclear*) , junto con la información de un paciente, todo en un archivo. El formato garantiza que todos los datos permanezcan juntos, y también brinda la capacidad de transferir dicha información entre dispositivos que admiten el formato DICOM. Existen diversos softwares que tiene la capacidad de leer estos archivos y son ampliamente usados en medicina, entre ellos encontramos OsiriX ®, Dicompyler®, MicroDicom®, RadiAnt®, Open Dicom Viewer®, entre otros. En cuanto al área de la odontología encontramos el software Icat ®, Ez3D plus®, Romexis ®, Carestream ®, Blue Sky Plan® entre otros.

Este último es ampliamente utilizado en odontología debido a ser un software de descarga gratis en internet y que permite la planificación virtual de dientes, herramientas de medición, implantes virtuales, simulación de extracciones, medidas cefalométricas y de ortodoncia. Los softwares poseen diferentes herramientas como apoyo para la visualización, como el ajuste de posición, reconstrucciones multiplanares, reconstrucciones panorámicas de acuerdo a tamaño de cortes, reconstrucciones tridimensionales, herramientas de medición y planificación de implantes entre otros.

Desde su introducción a la odontología, la tecnología de adquisición de CBCT continúa desarrollándose. Las pautas o guías clínicas indican que los exámenes CBCT deben solicitarse sólo cuando existe una justificación clínica clara y específica, fundamentadas en recomendaciones y evidencia científica, demostrando que la utilización de CBCT modifica el diagnóstico y mejora los planes de tratamiento o los resultados. Además, la radiación a la que está expuesta el paciente es mínima en relación al beneficio de solicitar este examen.

Las búsquedas que utilizan CBCT van mucho más allá de la odontología, y los avances realizados en el uso de CBCT en campos como inteligencia artificial, visión artificial, robótica, etc., se están integrando a la ortodoncia para mejorar la calidad de CBCT, aumentar la utilidad, reducir la radiación y lograr un tratamiento personalizado, nuevos enfoques y mejorar la eficacia del tratamiento.

Las imágenes de diagnóstico en odontología han experimentado un enorme desarrollo en las últimas dos décadas. A pesar del gran interés de la investigación

en la tomografía computarizada de haz cónico (CBCT) ha mostrado un potencial significativo para aclarar cuestiones clínicas relevantes. Aún así, las radiografías intraorales son el método de imagen más común utilizado en la práctica dental, incluso siendo complementarias con el uso del CBCT ya que no producen artefactos por diferencia de densidades. Por otro lado, el cambio de la imagen analógica a la digital fue la primera revolución en la radiología dentomaxilofacial moderna, lo que aportó muchas ventajas a la investigación clínica.[35]

7.4. PLANIFICACIÓN PARA INSTALACIÓN DE MICROTORNILLOS

Dentro del amplio campo de estudios asociados a la mejor herramienta de planificación en la instalación de los microtornillos resulta fundamental tener en cuenta de que la evidencia no es consistente.

En los últimos años, los microtornillos se han convertido en un dispositivo muy utilizado para el anclaje ortodóntico. Sin embargo, se sabe que el uso de microtornillo tienen tasas de fallos variable, dependiendo de las características anatómicas de los sitios estudiados, esto nos impulsan a utilizar CBCT para analizar varios factores que pueden tener un efecto importante en la falla de microtornillo. Un punto importante a abordar es que la proximidad de la raíz es el factor más importante para la falla del microtornillo, y recomendamos el uso de CBCT sobre las radiografías dentales periapicales convencionales para el diagnóstico y la evaluación de la instalación del microtornillo. [17]

Sin embargo, existe evidencia que sugiere que el CBCT proporciona una visualización tridimensional precisa del espacio interradicular aunque las radiografías intraorales bidimensionales parecen proporcionar información suficiente para la instalación de microtornillos. Lo que concuerda con otro estudio que recomienda a los cirujanos a utilizar radiografías bidimensionales con guía quirúrgica para la instalación rutinaria de microtornillos.[36]

Además, dentro de Karla et al. (2014) sugiere que teniendo en cuenta el alto costo y la mayor dosis de radiación en comparación con las radiografías bidimensionales, no se recomienda el uso rutinario de CBCT para la instalación de microtornillos ortodóncicos [36] , pero es importante conocer que si el FOV es pequeño la radiación es similar a una radiografía bidimensional.

Sin embargo, si la instalación de microtornillos es difícil debido a una anatomía compleja, como una pérdida de hueso alveolar o sinusal expandida, se puede considerar el uso de datos de CBCT para la planificación. [36]

III. OBJETIVOS

OBJETIVO GENERAL:

Comparar la proyección de la posición y dirección de microtornillos de ortodoncia transferidos desde un modelo anatómico a un dispositivo tomográfico con la posición su ideal determinada en un software de tomografía computarizada de haz cónico.

OBJETIVOS ESPECÍFICOS:

- Determinar en el software el eje central de la posición y dirección ideal para la colocación de microtornillos de ortodoncia y el eje central de la proyección transferida desde un modelo anatómico a un dispositivo tomográfico.

- Comparar la posición y dirección del eje central ideal determinado en el software con el eje central de la proyección transferida desde un modelo anatómico a un dispositivo tomográfico.

- Describir casos con particularidades clínicas en relación al espacio interradicular y su relación con los ejes de microtornillos proyectados

IV. MATERIALES Y MÉTODOS

TIPO DE ESTUDIO: Estudio observacional descriptivo de corte transversal exploratorio con características de análisis de concordancia.

TIPO DE MUESTRA: Muestra no probabilística por conveniencia. Se realizó el estudio en pacientes de la Central Odontológica de la Primera Zona Naval de la Armada de Chile.

UNIDAD DE ANÁLISIS: Cortes tomográficos del un sitio anatómico de las proyecciones digitales planificadas de microtornillos de Ortodoncia.

VARIABLES:

- Distancia en milímetros en el plano axial del eje central de la proyección transferida desde un modelo anatómico a un dispositivo tomográfico en software tomográfico con las estructuras anatómicas adyacentes

- Distancia en milímetros en el plano axial del eje central de la posición y dirección ideal para la instalación del microtornillo de ortodoncia determinado en un software tomográfico con las estructuras anatómicas adyacentes

- Angulación entre el eje central de la proyección transferida del microtornillo con el eje central de la posición ideal del microtornillo determinada en el software tomográfico.

- Características anatómicas del sitio anatómico en el que se planifica la instalación de microtornillos de ortodoncia obtenidas a través de un software tomográfico.

CRITERIOS DE INCLUSIÓN:

- Casos en que esté indicado por parte del ortodoncista la toma de examen CBCT para la planificación de tratamiento.

- Casos en que exista modelos de trabajos en relación con el sitio anatómico de la instalación de microtornillos

- Casos en que se planificará la instalación de microtornillos en al menos 1 sitio anatómico

- Casos en que sea viable la utilización de un dispositivo tomográfico en el sitio de planificación de microtornillos

CRITERIOS DE EXCLUSIÓN:

- Sitios en que en el análisis imagenológico de examen CBCT se visualice lesiones que dificulten la planificación de microtornillos de ortodoncia

- Sitios en los que se visualicen artefactos graves en la toma de CBCT.

MATERIALES E INSTRUMENTAL PROPORCIONADO POR EL EQUIPO INVESTIGADOR:

- Acrílico transparente autocurado marca Marché®
- Monómero marca Marché®
- Losetas de vidrio 15 x 15 cm
- Espátula de cemento
- Frasco plástico para acrílico
- Barniz aislador marca Acryfoil®
- Tiras de lija y portalija para pieza de mano
- Pinceles
- Alginato marca Jeltrate®
- Espátula de alginato
- Taza de goma
- Yeso piedra
- Gutapercha blanca
- Cera rosada
- Mechero
- Piedras diamantadas alta velocidad nº 10 Meisinger®
- Instrumental rotatorio (Pieza de mano, micromotor, pimpollos metálicos para pieza de mano, gomas pulido para pieza de mano)

EQUIPAMIENTO FACILITADO POR LA ARMADA DE CHILE:

- Tomógrafo computarizado de haz cónico Morita Veraviewepocs 3D R100 ®
- Torno para pulir acrílico marca Manfredi®
- Olla polimerizadora a presión marca Kavo®
- Ultrasonido Ultrasonic Cleaner Clean – 01®

PROCEDIMIENTOS

ENTREVISTA A PACIENTES:

El equipo investigador entrevistó a pacientes de la central odontológica de la 1° zona naval de la Armada de Chile que estaban iniciando tratamiento de ortodoncia. A cada paciente se le indicó por parte del ortodoncista la toma de un examen CBCT tomográfico maxilofacial como parte del diagnóstico y tratamiento de ortodoncia, por ende los pacientes invitados a participar en el estudio tenían una indicación previa de examen imagenológico y no hubo intervención del equipo investigador en dicha indicación. A cada paciente se le explicó los riesgos y beneficios de la participación en el estudio a través de un Consentimiento Informado

(Anexo 1). Se les explicó a los pacientes que no existía compromiso o responsabilidad en participar del estudio por el hecho de ser parte de la institución de fuerzas armadas, y que no habría consecuencias de ningún tipo si desisten de participar. El total de pacientes que aceptaron firmar el consentimiento informado fueron 10 y fueron ingresados a una tabla de registro de uso exclusivo del equipo investigador (Anexo 2). Se accedió a los modelos de yeso de los pacientes incluidos en el estudio los cuales fueron facilitados por los ortodoncistas a cargo de su tratamiento.

PROCEDIMIENTO DE LABORATORIO:

La realización de los dispositivos se llevó a cabo en el laboratorio de la Central Odontológica de la Primera Zona Naval sede Viña del Mar. Primeramente se enumeró los modelos en base a las fichas de registro de cada paciente. Se usó cera rosada para llenar el espacio de las troneras con el fin de que los dispositivos de acrílico no tuvieran zonas retentivas (Fig. 1)

Fig. 1. Encerado de troneras en modelo anatómico

Luego, se aplicó con un pincel un barniz aislante marca Acryfoil ® a cada modelo de yeso con el fin de que el acrílico no se adhiriera al yeso. Se dejó secar el barniz durante 5 min, mientras tanto se preparó acrílico de autocurado transparente marca Marché utilizando como recipiente un frasco plástico y realizando la mezcla con espátulas de cemento. Luego que el acrílico llegó a su estado plástico, se colocó entre losetas de vidrio de 15 cm x 15 cm, se presionó el acrílico entre dos losetas con el fin de formar una película de acrílico homogénea.

Posteriormente, dicha película de acrílico fue colocada en los modelos de yeso según la zona anatómica indicada por el ortodoncista, de manera que fueron confeccionados dos dispositivos por cada modelo, ubicados en zonas similares a cada lado de la línea media. Finalmente, se dejó los modelos con los dispositivos de acrílico en una olla polimerizadora de acrílico marca Kavo ® con agua tibia a una

presión de 2 kg/cm2 por un tiempo de 15 min, con el fin de eliminar posibles burbujas del acrílico y lograr una mayor transparencia (Fig.2)

Fig. 2. Olla polimerizadora a presión

Terminado el proceso de polimerización del acrílico, se modificaron las dimensiones de los dispositivos de acrílico utilizando un pimpollo metálico para pieza de mano, con el fin de que cada dispositivo tuviera una extensión mesiodistal no mayor a 3 dientes (Fig. 3)

Fig. 3. Equipamiento de pieza de mano

Además, se eliminaron las irregularidades y se alisó la superficie de los dispositivos con lija en instrumental rotatorio. Luego se realizó el pulido de los dispositivos utilizando rouge blanco y piedra pómez en Torno pulidor marca Manfredi® (Fig. 4)



Fig. 4. Torno pulidor marca Manfredi

Finalmente, se dejaron los dispositivos en ultrasonido Ultrasonic Cleaner Clean -01® durante 20 minutos con el fin de eliminar tinciones adheridas en la superficie (Fig. 5).

Fig. 5. Ultrasonido Ultrasonic Cleaner Clean -01 ®

Se confeccionaron una cantidad de 20 dispositivos (2 por cada paciente).
Los modelos con sus respectivos dispositivos fueron enumerados por el equipo investigador y guardados en cajas de ortodoncia para modelos naranja (Fig. 6a, 6b)

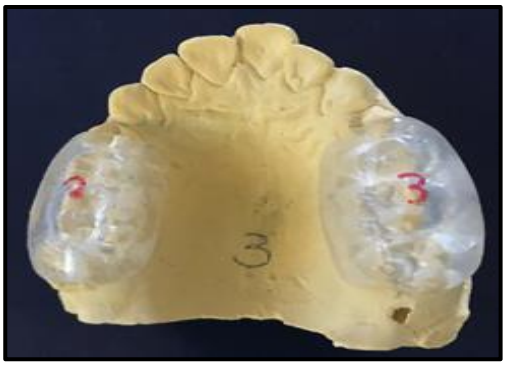

(6a) (6b)

Fig. 6a. Modelos de yeso duplicados con los dispositivos. Fig. 6b. Dispositivos demarcados.

PROYECCIÓN DEL MICROTORNILLO EN EL DISPOSITIVO:

Los 10 modelos con sus respectivos dispositivos (20 dispositivos en total) fueron entregados al ortodoncista el cual realizó las demarcaciones en los modelos de yeso utilizando como herramientas de planificación radiografías periapicales y/o panorámicas de cada paciente con el fin de tener una referencia en cuanto a la ubicación del microtornillo y su relación con estructuras adyacentes. Posteriormente, el ortodoncista transfirió la demarcación realizada en el modelo al dispositivo de acrílico ubicando un punto en la superficie externa del dispositivo con el fin de otorgar una angulación (45° o 90° grados en relación al sitio de colocación del microtornillo proyectado en el modelo anatómico dependiendo cada caso).

Luego se realizaron las perforaciones de las demarcaciones en los dispositivos utilizando piedras diamantadas de alta velocidad estándar de 1 mm de diámetro marca Meisinger.

Finalmente, se rellenaron las perforaciones con gutapercha blanca. Se utilizó la gutapercha blanca porque es un marcador radiológico hiperdenso que permite ser visualizado en el software computacional sin generar grandes artefactos y distorsión en la definición de la imagen.

PROCEDIMIENTO IMAGENOLÓGICO

Se realizó una toma de CBCT a cada paciente según las indicaciones del ortodoncista en dependencias de la central odontológica de la 1° zona naval de la Armada utilizando el scanner Morita veraviewepocs® 3D R100 (Fig. 7). Se le

entregó a cada paciente un folleto explicativo de uso del dispositivo (Anexo 3) y el plan de minimización de riesgos en caso de algún problema (Anexo 4).

En todos los casos los dispositivos fueron implementados sin problemas y resultaron cómodos y seguros para los pacientes. Para la toma del examen CBCT se respetaron las normas de bioseguridad y protección de la radiación tanto para el paciente como para el equipo investigador. Se le comunicó al paciente que se retirara todo elemento metálico que tuviese en su cabeza (aros, cadenas, lentes etc.)

Se utilizó una bolsa de plástico para el posicionador bucal del equipo, así como una pechera de plomo para proteger al paciente de la radiación en las zonas que no eran de interés imagenológico (Fig. 8) La realización del examen fue llevada a cabo por parte del personal calificado de la Central Odontológica de la Armada de la Primera Zona Naval .

Fig 7. Equipo de CBCT Morita veraviewepocs® 3D R100

Fig. 8. Paciente posicionado en el equipo de toma de scanner maxilofacial, ajustado su cabeza con el posicionador craneal y bucal.

Luego de haber tomado los exámenes, se exportaron los archivos DICOM de cada CBCT con el fin de tener la opción de ser visualizados en diferentes softwares computacionales. Se seleccionó el software Blue Sky Plan ® para el análisis imagenológico ya que permitió el uso del software de forma libre, gratuita y permitía ser usado en los computadores personales de los investigadores. Se guardaron los archivos DICOM de cada paciente, anonimizando el archivo para proteger los derechos del paciente.

Cabe resaltar que dicho examen fue indicado por el especialista como parte del proceso diagnóstico en el tratamiento ortodóncico y no fue realizado por indicación del equipo investigador.

DETERMINACIÓN DE EJES PROYECTADO E IDEAL DEL MICROTORNILLO EN SOFTWARE BLUE SKY PLAN®

Uno de los objetivos del trabajo de investigación era determinar en el software Blue Sky Plan® el eje central de la posición transferida a través del dispositivo tomográfico, para esto se utilizaron las herramientas de planificación de implantes y se configuró en el software las características de un implante de 1mm de diámetro coronal, 1mm diámetro apical y 10mm de longitud. Las medidas anteriormente mencionadas se determinaron a raíz del diámetro de un microtornillo que oscila entre 8 y 12 mm . Se localizó la proyección de acuerdo al marcador hiperdenso visualizado a través del modo de reconstrucción multiplanar (MPR). Se ajustó primero la angulación en el eje coronal, luego se ajustó en el eje axial y sagital,

comprobando que estuviese de acuerdo a la posición y dirección que se transfirió en el dispositivo tomográfico.

Luego se determinó de acuerdo al análisis de la imagen tridimensional, la ubicación y dirección ideal para la instalación de los microtornillos con las mismas características que el proyectado, 1 mm de diámetro coronal y apical, y 10 mm de longitud. Se consideró la cercanía a las estructuras adyacente, la ubicación anatómica que consideró el ortodoncista y la angulación correspondiente en el caso. Dicha determinación de los microtornillos fue realizada por un radiólogo el cual siguió las especificaciones dadas por el ortodoncista. Este procedimiento se repitió para todos los casos.

COMPARACIÓN DE EJE PROYECTADO CON EJE IDEAL EN SOFTWARE BLUE SKY PLAN®

Se comparó en cada caso el eje proyectado con el eje ideal en el software Blue Sky Plan ®, para esto se utilizó la herramienta de medición de angulación del software con un mouse de computadora y la medición en milímetros con la herramienta de regla del mismo programa. Se midieron las angulación obtenidas en los planos axial, sagital y coronal del maxilar del paciente , estas se obtuvieron con el modo de visualización MPR (Fig. 9 - 12) También se midió la distancia en milímetros en cada plano del punto más cervical (D0) del implante planificado por la proyección determinada por el ortodoncista, y del implante en la posición ideal. Se hizo lo mismo con el punto más apical (D10) y se registró en excel.

Para comparar la posición del eje central del microtornillo proyectado por el marcador hiperdenso transferido con el eje central de la posición ideal se midió la distancia en milímetros de este eje en relación con las estructuras anatómicas adyacentes (raíces dentarias, seno maxilar, entre otras) dependiendo el caso en particular. Se tomó como límite la estructura cercana mesial y distal por vestibular y palatino con el eje central de la proyección. Esto se realizó con la herramienta de medición regla en milímetros del software. Se ajustó el brillo y contraste necesario para la correcta visualización de las estructuras anatómicas. Las mediciones se realizaron de acuerdo a los cortes en los que se encontraba la proyección de los microtornillos, registrándose desde coronal a apical del microtornillo como cortes C1, C2 y C3 respectivamente (Fig 13). Cada medición se realizó de acuerdo a los siguientes parámetros; mediciones lo más perpendicular posible al eje proyectado e ideal, midiendo la distancia entre el eje central y la estructura anatómica más cercana en los siguientes puntos; mesio vestibular (MV) , mesio palatino/lingual(MP/L), disto vestibular (DV) y disto palatino/lingual (DP/L). (Fig. 14 y 15)

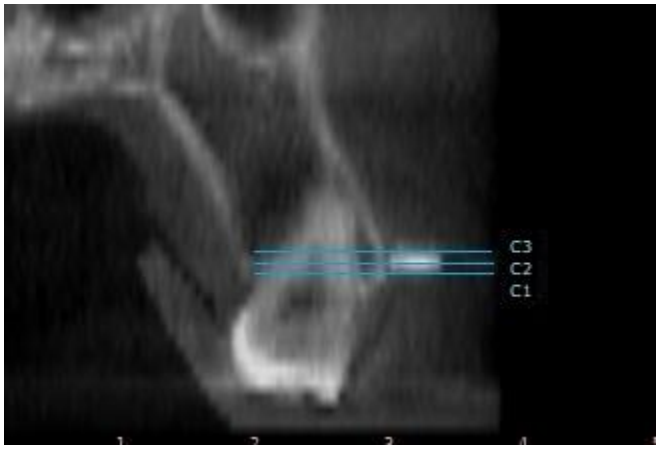

Fig 9. Imagen del corte **coronal** en el que se ejemplifica los cortes C1, C2 y C3, desde coronal hacia apical, que serán analizados desde la perspectiva **axial**.

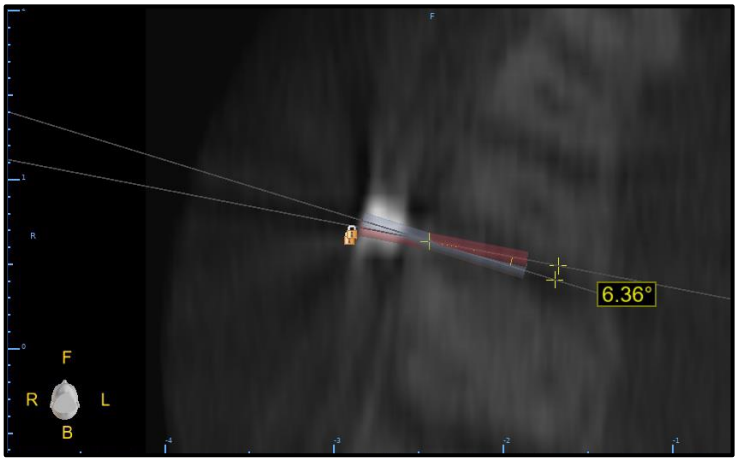

Fig 10. Imagen del corte **axial** en el que se midió la angulación entre los ejes centrales de la proyección del microtornillo (rojo) con el eje central de la posición ideal del microtornillos (gris).

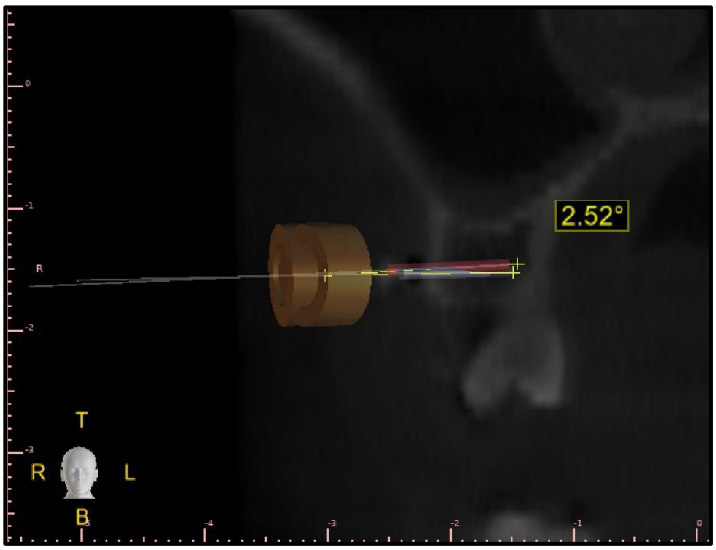

Fig 11. Imagen del corte **coronal** en el que se midió la angulación entre los ejes centrales de la proyección del microtornillo (rojo) con el eje central de la posición ideal del microtornillo (gris).



Fig 12. Imagen del corte **sagital** en el que se midió la angulación entre los ejes centrales de la proyección del microtornillo (rojo) con el eje central de la posición ideal del microtornillo (gris).

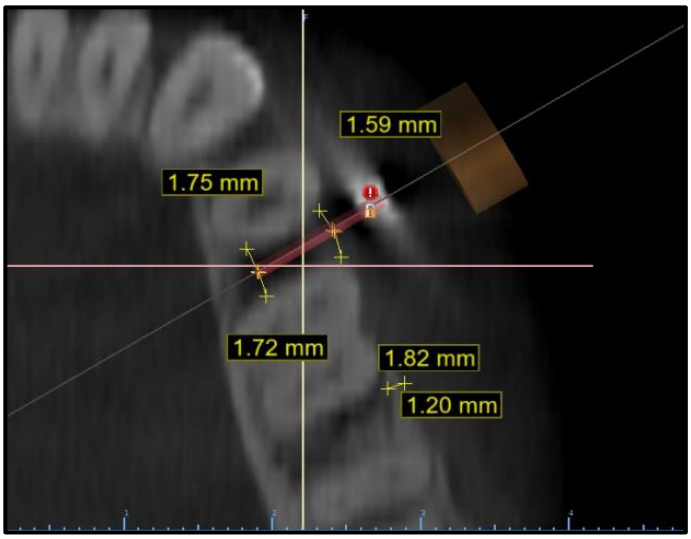

Fig. 13. Medición mesiovestibular, mesiopalatino, distovestibular, distopalatino desde **eje central proyectado** (rojo).



Fig. 14. Medición mesiovestibular, mesiopalatino, distovestibular, distopalatino desde **eje central ideal** (rojo).

V. RESULTADOS

Posterior a las mediciones realizadas en el software se procedió a ordenar los datos dependiendo si corresponden al eje proyectado o al eje ideal, organizándose en tablas con variadas categorías para facilitar el análisis estadístico. Las categorías utilizadas fueron el N° de paciente; maxilar; Ubicación del dispositivo (derecho o izquierdo), Cortes axiales de la proyección del microtornillo (C1: corte más coronal, C2: corte intermedio y C3: corte más apical);

Distancia de la proyección del microtornillo en milímetros a estructuras dentarias adyacentes en corte axial midiendo cuatro sentidos diferentes (mesiovestibular, mesiopalatino, distovestibular y distopalatino) y las angulaciones dadas por la intersección de los ejes proyectados e ideales en los tres planos del espacio (axial, sagital y coronal). Estos resultados pueden ser revisados en la tabla I (Anexo 5).

Luego, para poder validar el tipo de prueba estadística fue necesario determinar si los datos a través de pruebas de normalidad, específicamente la prueba de *Kolmogorov-Smirnov-Lilliefors*. A través de esta prueba se determinó que en relación a las distancias en milímetros de los sentidos MV , DP/L , MP/L y DV de los ejes proyectados, todas tuvieron niveles de significancia mayores a valor p de 0.05 por ende siguen la normalidad (Tabla II). En cuanto a las distancias en milímetros de los sentidos MV, DP/L, MP/L y DV de los ejes ideales, todas tuvieron niveles de significancia mayores a 0.05 por lo tanto siguen la normalidad (Tabla III). Además se realizó medición de la diferencia entre el eje ideal y el eje proyectado en todos los sentidos comprobandose que los valores seguían normalidad. Se realizaron gráficos de caja y bigote que grafican la distribución de los valores de media y error típico con los límites superiores e inferiores de cada una de las mediciones MV, DP/L, MP/L, DV en los ejes proyectados y en los ejes ideales (Fig. 14 – 21). Debido a que los datos seguían una distribución normal se eligió una prueba paramétrica, específicamente la prueba t de Student para muestras relacionadas.

Sentido Medición	***Kolmogorov-Smirnov-Lilliefors***		
	Estadístico	gl	Sig.
MV proyectada	.064	60	.200*
DV proyectada	.072	60	.200*
MP/L proyectada	.105	60	.097
DP/L proyectada	.093	60	.200*

Tabla II. Pruebas de normalidad de las distancias en milímetros de los sentidos MV, DP/L, MP/L y DV de los ejes proyectados

Sentido Medición	*Kolmogorov-Smirnov-Lilliefors*		
	Estadístico	gl	Sig.
MV ideal	.066	60	.200*
DV ideal	.069	60	.200*
MP/Lideal	.059	60	.200*
DP/L ideal	.056	60	.200*

Tabla III. Pruebas de normalidad de las distancias en milímetros de los sentidos MV, DP/L, MP/L y DV de los ejes ideales.

Pruebas de normalidad			
	Kolmogorov-Smirnov[a]		
	Estadístico	gl	Sig.
Diferencia MV	.111	60	.062
Diferencia DV	.067	60	.200*
Diferencia MP/L	.091	60	.200*
Diferencia DP/L	.054	60	.200*

Tabla IV. Pruebas de normalidad de las diferencia de las distancias en milímetros de los sentidos MV, DP/L, MP/L y DV de los ejes ideales a los ejes proyectados.

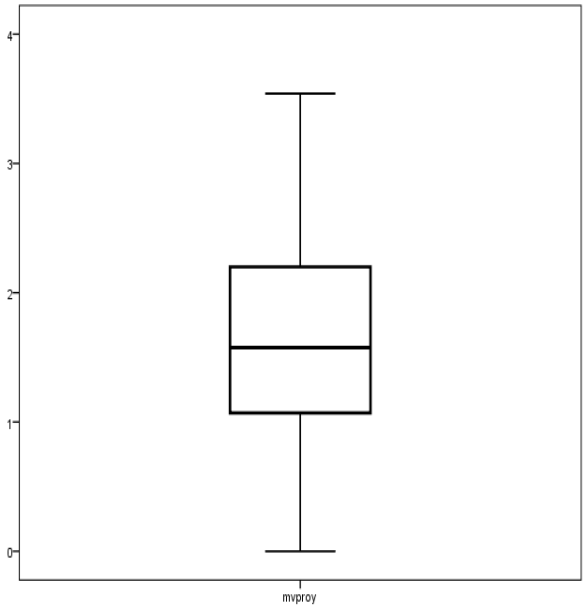

Fig. 15. Caja y bigote de normalidad MV proyectado ideal

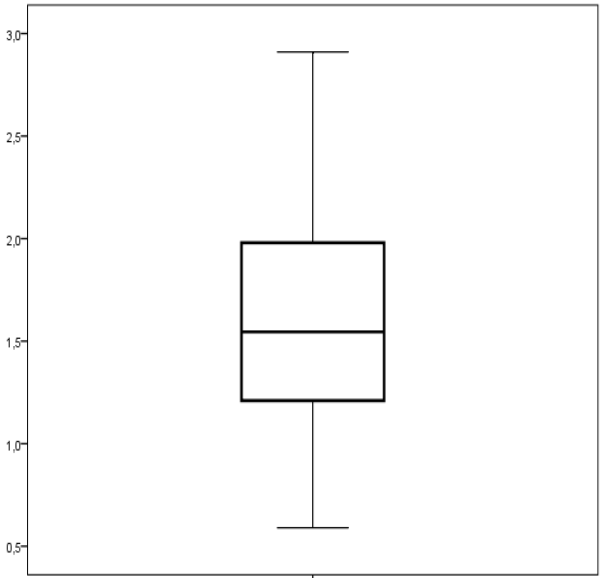

Fig. 16. Caja y bigote de normalidad MV

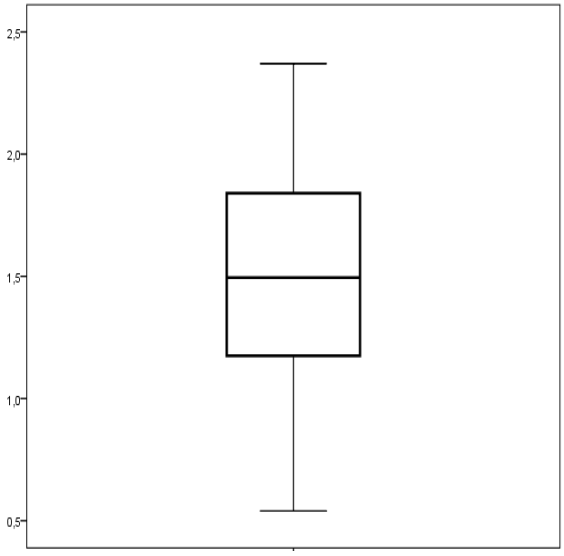

Fig. 17. Caja y bigote de normalidad DV proyectado

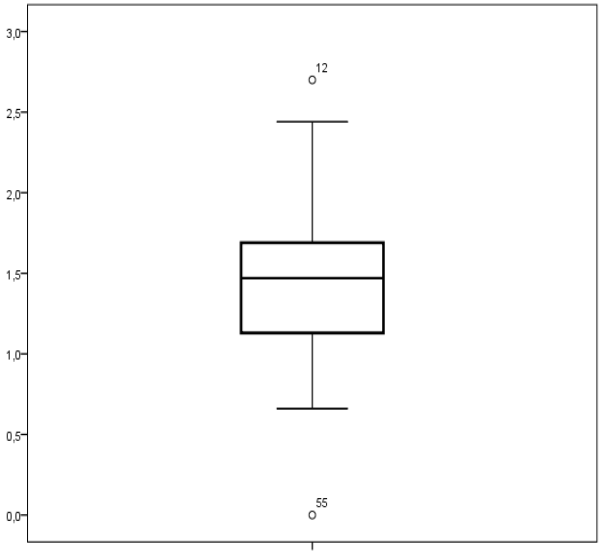

Fig. 18. Caja y bigote de normalidad DV ideal

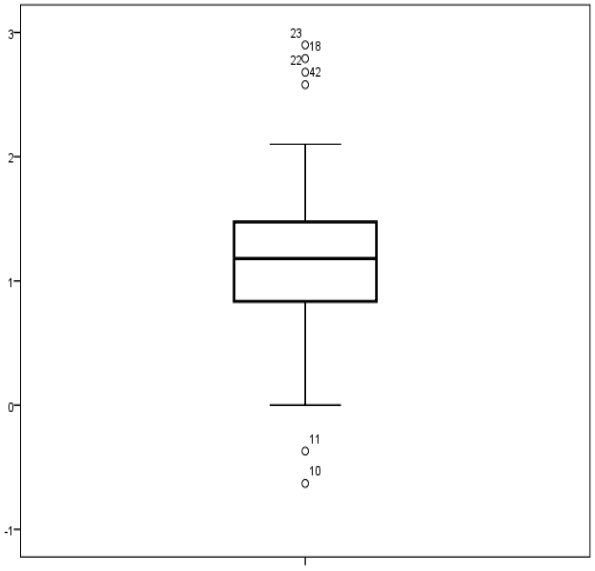

Fig. 19. Caja y bigote de normalidad MP/L Proyectada.

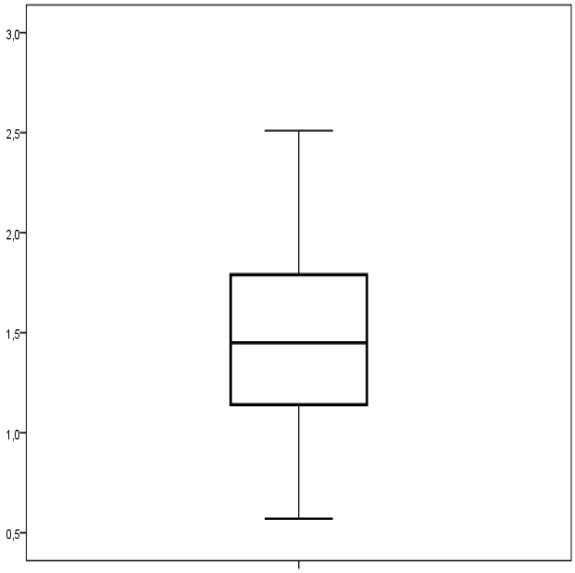

Fig. 20. Caja y bigote de normalidad MP/L ideal

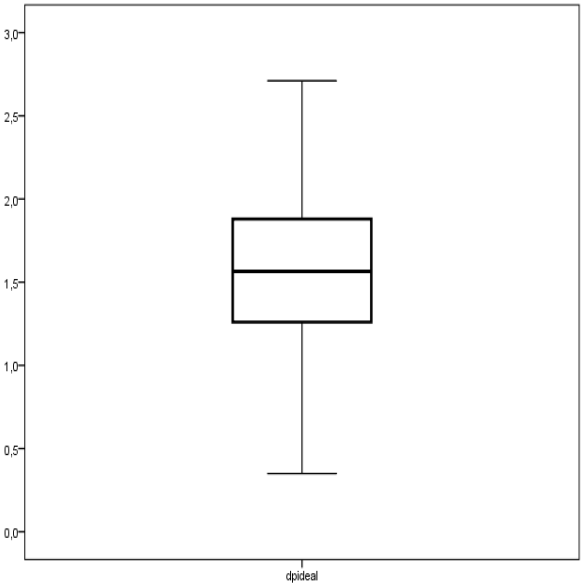

Fig. 21. Caja y bigote de normalidad DP/L Proyectado

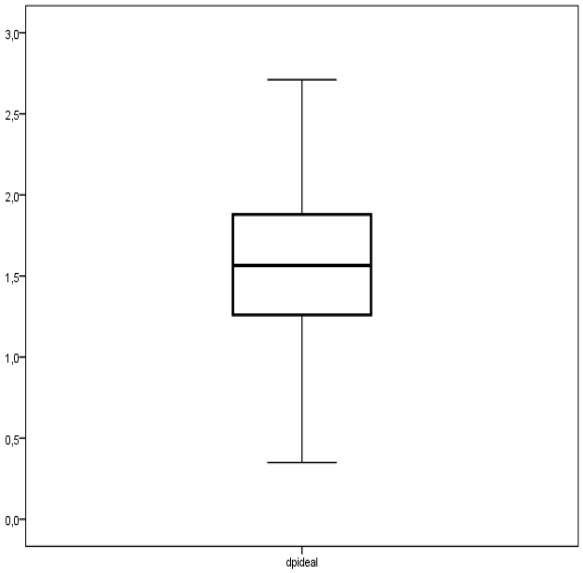

Fig. 22. Caja y bigote de normalidad DP/L ideal

Se aplicó el test t de Student para muestras relacionadas para comparar las mediciones en los ejes proyectados versus los ejes ideales (Tabla IV). El test arrojó que las diferencias en mediciones en los sentidos mesiovestibular, distovestibular y distopalatino/lingual no tienen evidencia estadísticamente significativa; en cambio, para las mediciones en el sentido mesiopalatino/lingual se obtuvo valores de significancia menores a 0.05, por lo tanto, entregan evidencia estadísticamente significativa de diferencia.

Prueba t de Student muestras relacionadas						
Diferencia	Diferencias emparejadas					Sig. (bilateral)
	Media	Desviación estándar	Error típico	95% de intervalo de confianza de la diferencia		
				Inferior	Superior	
MV	.00933	.53342	.06886	-.12846	.14713	.893
DV	.07883	.52503	.06778	-.05680	.21446	.249
MP/L	.24483	.47323	.06109	.12258	.36708	.000
DP/L	.04450	.61567	.07948	-.11454	.20354	.578

Tabla V. Prueba estadística t de Student para muestras relacionadas para estimar diferencias significativas con un 95% de confianza comparando ejes proyectados y ejes ideales

Además, como anteriormente se mencionó, se realizó un análisis de las angulaciones formadas entre los ejes proyectados y los ejes ideales en los tres planos del espacio que nos permite analizar el software computacional (axial, sagital y coronal) (Tabla V). Según el análisis se determinó que la media de las angulaciones en el plano axial fue de 5.78° con límites inferior de 3.41° y superior 8.16° con un 95% de confianza, en el plano sagital fue de 8.14° con límites inferior de 3.06° y superior 8.16° con un 95% de confianza, y en el plano coronal fue de 6.74° con límites inferior de 3.01° y superior 10.47° con un 95% de confianza, (Tabla VI). Por lo tanto, el plano con mayor promedio de angulación fue el sagital siendo este el que presentó la mayor divergencia entre los ejes, mientras que el menos divergente fue el plano axial.

Estadístico	Sentido	Eje Axial	Eje Sagital	Eje Coronal
Media		5.78	8.14	6.74
Mediana		5.03	3.06	3.9
Error Típico		1.13	3.56	1.78
Límite Inferior	95% de intervalo de confianza para la media	3.41	3.41	3.01
Límite Superior		8.16	8.16	10.47

Tabla VI. Estadística descriptiva de las medidas de angulaciones en los planos axiales, coronales, sagital.

Otro dato que se obtuvo fue la distancia interradicular por cada corte que fue analizado, en sentido vestibular y palatino para luego obtener un promedio de la muestra analizada. Esta medida fue tomado tomando como límites las estructuras dentarias mesiales y distales. El promedio de distancia interradicular por vestibular fue de fueron en vestibular 2.86 mm +/- 0.21 y por palatino 2.91+/-0.2, tal como se especifica en la tabla VII.

Estadística descriptiva distancia interradicular				
			Estadístico	Error estándar
Distancia interradicular Vestibular	Media		2.8616	.10302
	95% de intervalo de confianza para la media	Límite inferior	2.6554	
		Límite superior	3.0677	
Distancia interradicular palatina/lingual	Media		2.9185	.10172
	95% de intervalo de confianza para la media	Límite inferior	2.7150	
		Límite superior	3.1221	

Tabla VII. Estadística descriptiva de las distancias interradiculares en sentido vestibular y palatino/lingual.

ANÁLISIS DE CASOS PARTICULARES

Otra manera de expresar resultados interesantes es su agrupación de acuerdo al comportamiento que fue observado, presentado tres situaciones que son descritas a continuación.

SITUACIÓN Nº1

En el 20% de los casos se presentaron situaciones como las descritas en este caso clínico, con distancias interradiculares menores a 2mm con promedio 1.84 +/- 0.38mm y distancia menor a 0.5 mm del eje central de la proyección del microtornillo con las estructuras adyacentes. En este caso en específico se observan radiografías que evidencian un espacio interradicular pequeño, se planificó el posicionamiento del microtornillos entre el segundo premolar y primer molar izquierdo , en el tercio medio de este espacio y con una angulación de 45° respecto al plano oclusal considerando la anatomía que el caso tenía. En este caso la medición del espacio interradicular correspondía a 1.49 mm por la zona vestibular y 1.51 mm por la zona palatina(Fig. 23,24,25,26.)

Fig. 23. Radiografía periapical de dientes 2.5 y 2.6 del caso N°1 en la cual se observa un escaso espacio interradicular.

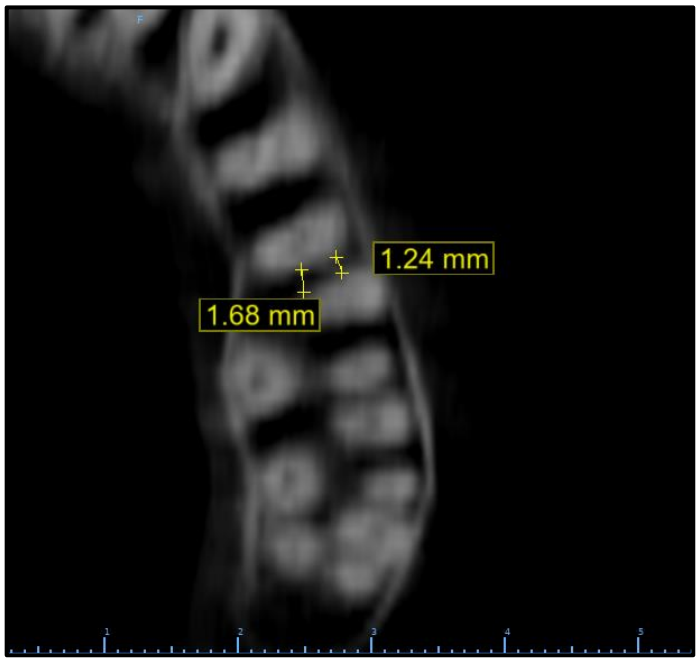

Fig. 24. Corte axial Caso N° 1,se realizó medición espacio interradicular entre dientes 2.5 y 2.6

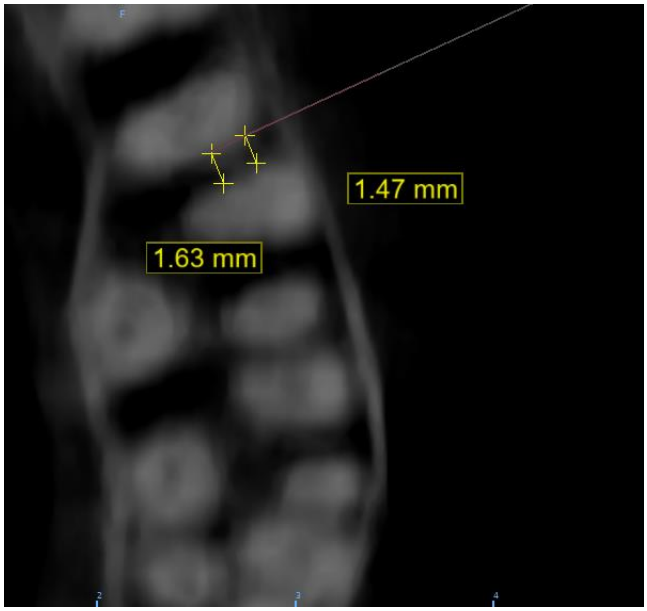

Fig.25. Corte axial del caso N°1 , se observa que el eje de la proyección del microtornillo proyectado está en íntimo contacto con la porción distal de la raíz de diente 2.5.

Fig 26. Corte coronal Caso N° 1. Se evidencia la angulación 45°respecto al plano oclusal.

SITUACIÓN Nº2

En el 40% de los casos se presentaron situaciones como las descritas en este caso clínico, con distancias interradiculares mayores a 2mm y menor a 3 mm con promedio 2.71 +/- 0.15 mm y distancia menor a 1mm y mayor a 0.5 mm del eje central de la proyección del microtornillo con las estructuras adyacentes. En el caso específico se presenta una radiografía periapical que muestra espacio interradicular más amplio que en la situación anterior. Se planificó la instalación del microtornillo paralelo al plano oclusal, entre dientes 1.5 y 1.6. Al realizar las mediciones en la tomografía computarizada se determinó que existía unos 2.27mm de espacio interradicular por vestibular y 2.62mm por palatino. Al realizar la proyección de la planificación del microtornillo de ortodoncia se obtuvo resultados que indican una cercanía a la porción distal de la raíz del segundo premolar superior derecho.(Fig. 27,28,29,30.)

Fig. 27. Radiografía periapical Caso 2. Se evidencia suficiente espacio interradicular entre dientes 1.5 y 1.6

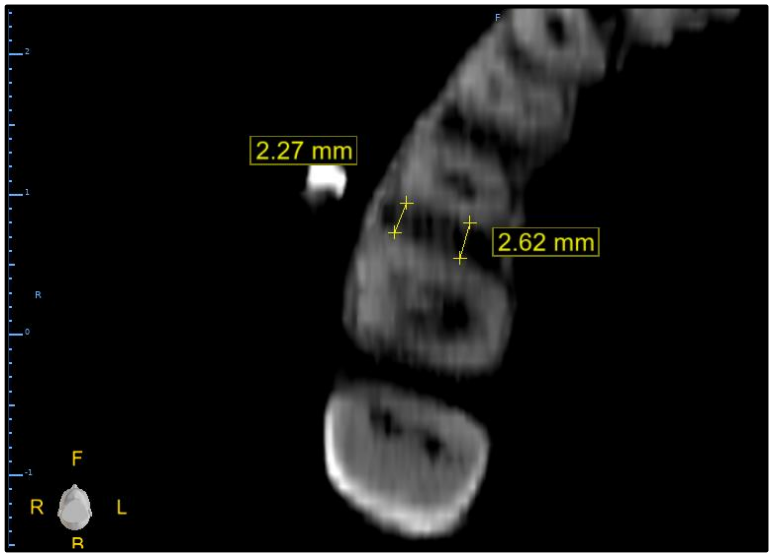

Fig 28. Corte axial Caso N° 2 , se realizó medición espacio interradicular dientes 1.5 y 1.6.

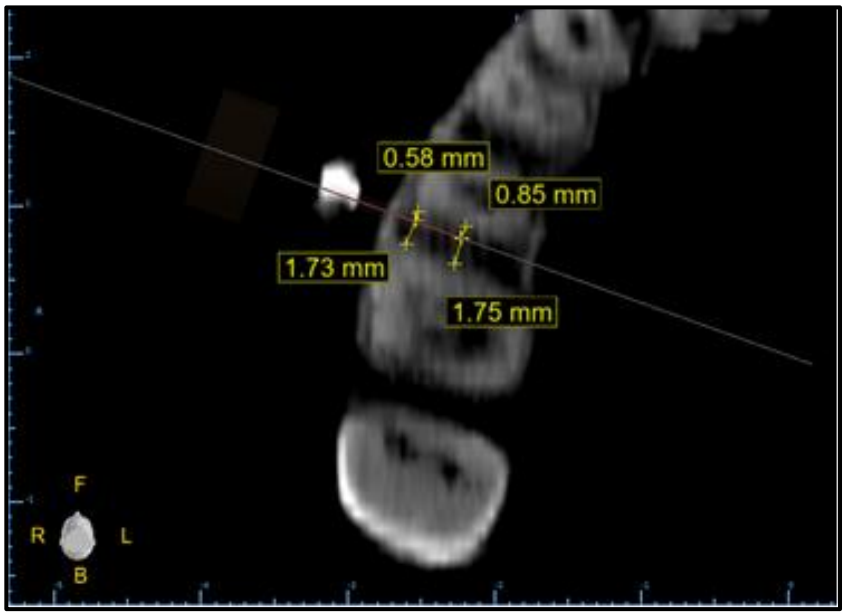

Fig.29. Corte axial Caso N°2 , se realizó medición del eje central proyectado del microtornillo con las estructuras anatómicas cercanas.

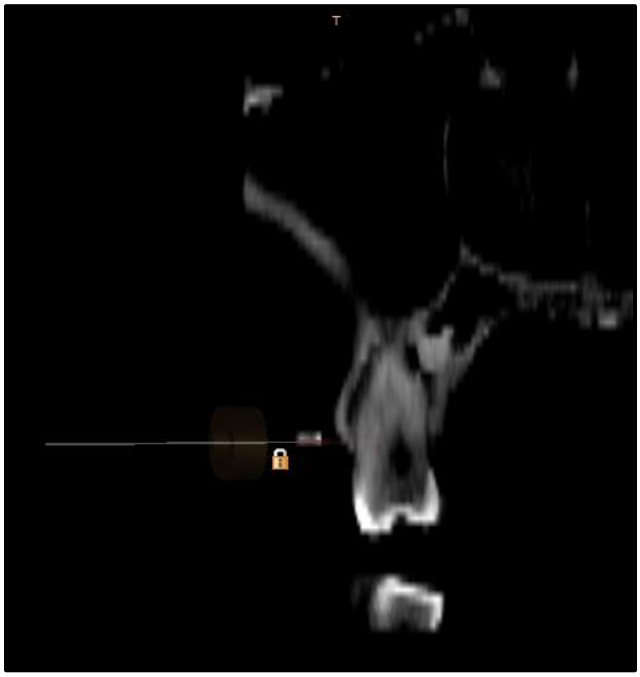

Fig. 30. Corte coronal Caso N° 2. Se evidencia la angulación paralela al plano oclusal.

SITUACIÓN Nº3

En el 40% de los casos se presentaron situaciones como las descritas en este caso clínico, con distancias interradiculares mayores a 3mm con promedio 3.13 +/- 0.22 y distancias en general mayor a 1mm del eje central de la proyección del microtornillo con las estructuras adyacentes.En el caso específico se observa una radiografía periapical que muestra un amplio espacio interradicular entre el 2.5 y 2.6. Se planificó la instalación de un microtornillo en relación a los dientes anteriormente mencionados. Al realizar las mediciones en la tomografía computarizada se determinó que existía unos 4.42 mm de espacio interradicular por vestibular y 4.02mm por palatino. Al realizar la proyección del microtornillo de ortodoncia se obtuvo resultados que indican mayor lejanía a las estructuras anatómicas adyacentes.(Fig. 31,32,33,34.)

Fig. 31. Radiografía periapical Caso 3. Se evidencia amplio espacio interradicular entre dientes 2.5 y 2.6.

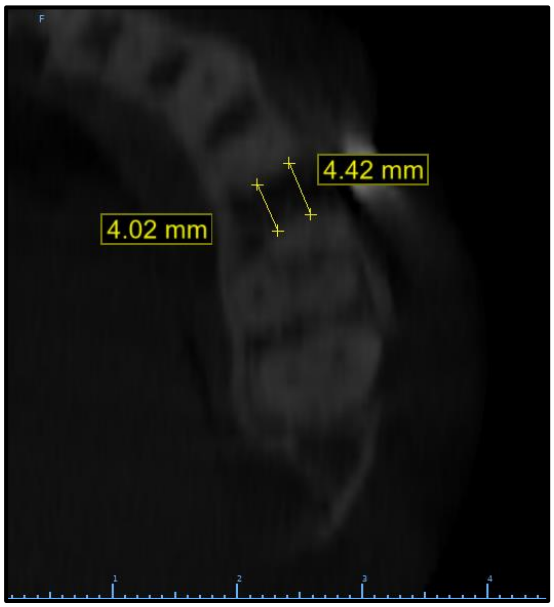

Fig. 32. Corte axial Caso N°3. Se evidencia amplio interradicular entre dientes 2.5 y 2.6.

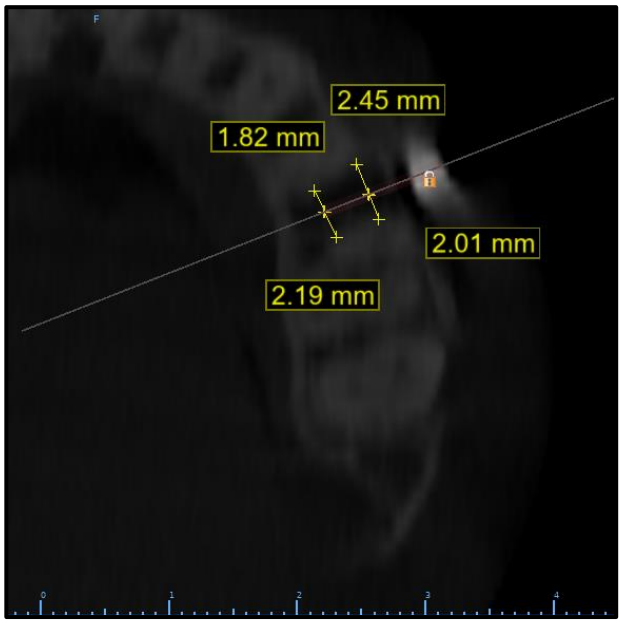

Fig 33. Corte axial Caso N°3. Se realizó medición del eje central de la proyección del microtornillo a las estructuras anatómicas adyacentes.

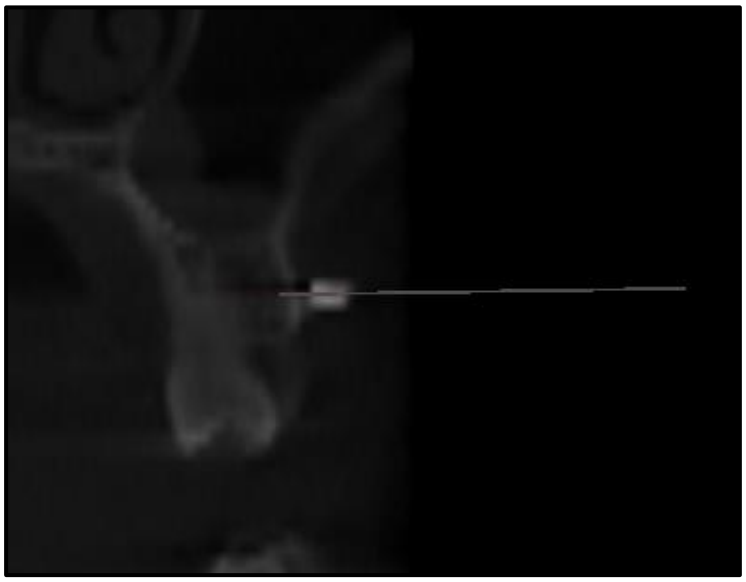

Fig. 34. Corte coronal Caso N°3 ,se evidencia la angulación paralela al plano oclusal.

VI. DISCUSIÓN

Los resultados obtenidos en esta investigación sobre la comparación entre las distancia del eje central de la proyección del microtornillo planificado por el ortodoncista y el eje central de la posición ideal determinada en el software tomográfico nos permiten concluir que solamente en uno de los sentidos medidos, el mesiopalatino/lingual (MP/L), se evidenció diferencia estadísticamente significativa, a pesar de ello la discrepancia de 0.22mm +/- 0.12mm es muy modesta. En relación a los otros sentidos no existió diferencia estadísticamente significativa. Si bien estos datos obtenidos representan una cuantificación objetiva de las mediciones, es difícil determinar qué factores influyeron en esta diferencia en las mediciones del sentido MP/L; una de las explicaciones podría ser la angulación con la que se tiende a planificar y que es cambiada en la determinación ideal del eje o también por razones anatómicas como la leve convexidad de la cara mesial de la raíz del segundo premolar.

Por otra parte, las mediciones obtenidas de la angulación formada por el eje central proyectado desde la demarcación en el dispositivo tomográfico con el eje central de la posición ideal determinado en el software tomográfico entregan que en el eje sagital se registraron las mayores angulaciones, lo que es traducido a una mayor diferencia en este sentido entre los dos ejes estudiados, lo que complementa los datos que fueron mencionados anteriormente. Sin embargo la dispersión de los

datos es muy alta por lo que es importante considerar que es necesario un número mayor de datos para llegar a conclusiones más fuertes.

En este estudio los microtornillos fueron colocados de forma oblicua o perpendicular al eje mayor del diente dependiendo del criterio del ortodoncista, esto concuerda con investigaciones de Melsen et al. las que sugieren que el microtornillo instalado en la zona maxilar debe insertarse apicalmente en un ángulo oblicuo y además en la zona mandibular, el microtornillo debe colocarse lo más paralelo posible a las raíces. [37] Sin embargo a pesar de las diferencias en la angulación de los ejes , la investigación de Miyawaki et al. demuestran que angulación de la instalación del microtornillo no fue un factor en el éxito o el fracaso del anclaje del microtornillo por lo tanto esta variación en el ángulo formado entre ejes de proyección pareciera ser que no presenta mayores alteraciones en el pronóstico del tratamiento ni en la estabilidad primaria del microtornillo. [38]

Es importante destacar que el espacio interradicular debe ser el adecuado y suficiente para la instalación del microtornillo, y en los casos con mayor complejidad debe ser considerado en la planificación para evitar daños a las estructuras adyacentes. Con respecto a las medias de espacios interradiculares observados en este estudio los cuales fueron en vestibular 2.86 mm +/- 0.21 y por palatino 2.91+/- 0.2 se relacionan con los resultados de Kau. et al. para las distancias interradiculares mostraron que, en promedio, había 2.78 +/- 0.76 mm y 5.19 +/- 4.42 mm entre las raíces de los dientes en el maxilar y la mandíbula, respectivamente.[39]

Un punto importante a abordar es la distancia interradicular y su relación con la instalación del microtornillo. Dentro de los 20 casos observados se pesquisó 4 en los cuales existió relación estrecha del eje central proyectado con las estructuras anatómicas adyacentes , creemos que esto se relaciona particularmente con espacios interradiculares estrechos , lo que dificultará la planificación de microtornillos en estos sitios. Existen estudios de Lee et al. (2009) que sugieren que para la instalación de microtornillos sin dañar el tejido periodontal y la raíz dental, se necesita un espacio libre mínimo de 1 mm de hueso alveolar alrededor del tornillo, por lo tanto considerando el diámetro del microtornillo este se puede instalar de forma segura si hay al menos 3 mm de espacio interradicular, a raíz de esto podemos concluir que cuando existen casos con espacios interradiculares estrechos se hace realmente importante una planificación más exhaustiva utilizando tomografías computarizadas como apoyo en la planificación e incluso guías quirúrgicas tomográficas además de los mayores resguardos correspondientes para así evitar las posibles complicaciones que conlleva un contacto radicular.[40]

En nuestro estudio se observó que en 20% de los casos clínicos existió cercanía íntima con el espacio del ligamento periodontal y raíz adyacente, lo cual se podría extrapolar como un posible contacto radicular, esto se contrasta en el estudio de Kau et al. (2010) en el cual se analizaron 35 casos con imágenes de CBCT, se instalaron los microtornillos con el protocolo clínico habitual y mostraron 23 casos en el cual existió contacto con el ligamento periodontal , 13 casos en el maxilar y 10 casos en la mandíbula. [39]

En relación a la selección del procedimiento imagenológico utilizado en la planificación de la instalación de microtornillos, debemos tener en consideración una herramienta muy relevante como es el uso de CBCT. Este examen complementario posee algunas deficiencias que tendremos que considerar , tales como un aumento leve de la exposición de la radiación y el costo , pero su uso adecuado en lugares anatómicos con poco espacio espacio radicular se convierte realmente en una herramienta invaluable para prevenir daños importantes, lo que concuerda con los estudios de Kau et al. (2010) en los que concluye que la tecnología tridimensional CBCT permite una mejor visualización de los efectos en las estructuras dentoalveolares circundantes después de la instalación de microtornillos [39]. En conclusión de este punto creemos que los pros y contras de esta herramienta deben ser sopesados en virtud de una correcta planificación y los recursos con los que cuenta el paciente. Una de las limitaciones del uso de CBCT como herramienta de medición es que su precisión está sujeta a la calidad del examen, siendo la calidad de la imágen determinada principalmente por el tamaño del voxel, que no permite que una medición sea completamente exacta al ser todo calculado a partir del centro del voxel analizado, por lo que inherentemente un voxel más pequeño significa que existe una mayor aproximación de la imagen en reproducir la anatomía real. A pesar de esto, se ha demostrado que el uso de CBCT para mediciones es altamente preciso en comparación con otros exámenes radiográficos, y que su uso es beneficioso para la planificación de la instalación del microtornillo o para su control post quirúrgico. [41-42]

Es importante considerar que el estudio realizado es de tipo exploratorio, por lo tanto no existen muchas referencias de otros estudios similares. Se ha implementado estudios con metodología similares con el uso de guías tomografías con impresoras 3D utilizando también marcadores hiperdensos que son analizados en software para determinar si el uso de la guía permitió una mayor precisión en la instalación del microtornillo.[43-44] Otros estudios han realizado planificación con CBCT semejante al que se emplea en la planificación para implantes, llegando además a la etapa quirúrgica con guías estrictas para la instalación de microtornillos. [45-46] La diferencia de los estudios anteriormente mencionados con el propuesto es que en ellos se implementan más etapas para la instalación de microtornillos de ortodoncia como la fabricación del dispositivo en software, la impresión 3D de este dispositivo y la adaptación de puntos de instalación en la guía entre otras variables, por lo tanto se hace difícil comparar sus resultados con los obtenidos en este estudio debido al factor complejidad de la guía quirúrgica y su aplicación. Sin embargo, sí es comparable la etapa de la planificación prequirúrgica y el uso del CBCT como herramienta de planificación, sumado al uso de guías tomográficas como las implementadas en nuestra investigación.

Existe un estudio que evaluó la planificación de microtornillos en maxilares de cadáveres, en los que se comparó la planificación con guías quirúrgicas en comparación con la planificación con imagenología en dos dimensiones, determinando la diferencia de angulación entre los colocados y planificados previamente en los dos grupos. Se determinó que los planificados a través de la

guía quirúrgica tenían menor porcentaje de cercanía y contacto radicular que los planificados solo por imágenes bidimensionales. Si bien nuestro estudio no busca elaborar una guía quirúrgica como tal, evalúa la planificación a través de un dispositivo tomográfico como herramienta de transmisión de información para favorecer el análisis digital. El dispositivo fabricado en este estudio además de ser un medio de transmisión tomográfica , también es una excelente herramienta como transmisión física del punto de instalación del microtornillo, debido a que en la práctica clínica habitual , estos dispositivos de anclaje esqueletal son instalados por cirujanos maxilofaciales y no siempre es posible seguir las indicaciones del ortodoncista tratante, existiendo errores en la ubicación final del microtornillo. Esto se produce por las limitaciones de transmisión de indicaciones individuales, por lo tanto este dispositivo sirve para ubicar el espacio específico en el cual el ortodoncista desea colocar el microtornillo.

Otro aspecto importante a analizar es la implementación de dispositivos tomográficos como herramienta de planificación para la instalación de microtornillos. El bajo costo de los materiales utilizados y la fácil elaboración de los dispositivos sugieren que son una herramienta posible de implementar en la realidad clínica, sumado a que es posible su confección en la consulta dental. Sin embargo, un factor negativo de esta herramienta es la necesidad de pasos previos para poder llegar al momento del examen imagenológico como lo es la fabricación propiamente tal del dispositivo, lo cual extiende los pasos clínicos necesarios para la planificación prequirúrgica. Además otro factor que podría ser negativo es el desconocimiento de la técnica con el dispositivo pre tomográfico por parte del equipo imagenológico lo que sería un factor de confusión para realizar la captura del CBCT.

Una de las ventajas del presente estudio es el uso del software Blue Sky Plan®, que permite su utilización de forma gratuita pero con ciertas limitaciones. En este software se puede realizar mediciones de distancia y angulaciones, acceder a diferentes modos de visualización del archivo DICOM, regular funciones de contraste, brillo y filtros imagenológicos, y la planificación de implantes personalizados que fue la función utilizada para simular los microtornillos. Esto permite que pueda ser comparado con estudios futuros sin la necesidad de usar software pagado y que pueda limitar las posibilidades de reproducir el estudio.

Dentro de las limitaciones del estudio es que el números de casos estudiados fue limitado, por lo que es recomendable en estudios posteriores aumentar el tamaño de la muestra a modo de obtener resultados con una potencia estadística mayor. Además otra de las limitaciones es el número reducido de ortodoncistas involucrados en la planificación y demarcación de los sitios específicos para la instalación de microtornillos de ortodoncia, sería recomendable en otros estudios similares contar con ortodoncistas con diferentes niveles de experiencia en la planificación de microtornillos. Otro limitación es la determinación por parte del radiólogo del eje de instalación ideal y de sus mediciones, que si bien se realizaron basándose en la evidencia de la literatura y técnicas expuestas, están sometidas a un factor humano que podría causar una imprecisión y variación inherente al operador que determina estas variables.

Algunos de nuestro resultados son útiles para extrapolar ciertas situaciones y otorgarles relevancia clínica, principalmente los casos específicos que fueron descritos en los resultados nos permiten entregar ciertas recomendaciones de acuerdo al comportamiento observado. Tal como fue expresado en la situación N°1, en el que el espacio interradicular era evidentemente pequeño sería recomendable tal como se hizo en los casos seguir una angulación en 45° en relación al plano oclusal hacia apical de modo de sortear la anatomía radicular donde se planifique. A su vez debido a que igualmente se evidenció una cercanía íntima con las estructuras radiculares adyacentes del sitio de instalación sería recomendable el estudio del sitio de instalación con tomografías computarizadas de haz cónico ya que permiten una visualización tridimensional de las estructuras y con mayor exactitud que radiografías bidimensionales e incluso ser complementadas con guías tomográficas en casos en que sea complejo el posicionamiento correcto del microtornillo. En casos en que la evaluación inicial radiográfica y clínica muestre espacio interradicular suficiente pero que debido a las limitación de radiografías bidimensionales su estimación sea dudosa es recomendable el estudio de casos con radiografías adicionales o tomografía computarizada de haz cónico para el correcto posicionamiento del microtornillo. En casos como la situación N°3 en que el espacio interradicular era evidentemente amplio, la planificación y instalación del microtornillo puede prescindir de uso de exámenes adicionales como radiografías o tomografías computarizadas siempre y cuando se considere correctamente la anatomía del sector y se sigan correctamentes los protocolos e indicaciones de los microtornillos. [39]

En resumen, según los resultados del estudio en la mayoría de los casos no existe diferencia que nos fundamente el uso de exámenes complementarios como CBCT o uso de dispositivos tomográfico para tener una mayor precisión en la colocación de microtornillos de ortodoncia, siendo estos casos los que la distancia interradicular es mayor a 2mm o sea al 80% del total de los casos del estudio, mientras que en el 20% restante se indica CBCT + Rx retroalveolar para complementar la colocación de microtornillos. En relación a lo anterior, creemos que el uso de dispositivos tomográficos parece ser una alternativa en casos donde la instalación de microtornillos sea difícil por el poco espacio interradicular y se requiera de una mayor precisión.

VII. CONCLUSIÓN

Se infiere a partir de los resultados de la presente investigación que:

- En cuanto a las los ejes comparados solo existe diferencia estadísticamente significativa en el sentido mesiopalatino pero con valores moderados.
- La angulación entre los ejes comparados en el plano sagital presentó el valor más alto aunque con una gran dispersión de los datos.
- En su mayoría las mediciones ideales y proyectadas son similares y respaldan el método convencional de instalación de microtornillos.
- El uso de los dispositivos tomográficos surge como una herramienta de planificación en casos de mayor complejidad y que debiese ser probada en futuras investigaciones.

VIII. SUGERENCIAS

Se sugiere una línea investigativa con respecto al uso de dispositivos tomográficos en la planificación de tratamientos de ortodoncia en los casos que la planificación con radiografías bidimensionales sea insuficiente, comparándolo además con otros métodos de apoyo en la planificación como radiografías convencionales o guías tomográficas prequirúrgicas. En relación con lo anterior sugerimos aumentar el tamaño de la muestra e implementar estudios de tipo analítico. Junto con esto sería interesante aumentar el número de ortodoncistas participantes de estos estudios implementar ciertas guías que mejoren la práctica clínica rutinaria en relación con dispositivos de Ortodoncia de anclaje esquelético

Además es relevante continuar con estudios de validación para el dispositivo tomográfico acrílico ya que a través de sus ventajas puede ser una herramienta valiosa para la transferencia de información entre ortodoncistas y cirujanos, evitando casos de error en punto de instalación angulación lo que mejoraría el pronóstico del caso y evitaría posibles complicaciones.

Otro punto importante es que debido a que existen variados Software computacionales asociados al análisis de CBCT se hace necesario comparar estos realizando estudios adecuados.

IX. RESUMEN

INTRODUCCIÓN:

En la instalación de microtornillos la mayoría de los clínicos se basan en radiografías y análisis clínico para instalar microtornillos, pero en la práctica clínica se subestiman las limitaciones de esta técnica.

OBJETIVOS:

Comparar la proyección de microtornillos de ortodoncia transferidos desde un dispositivo tomográfico con su posición ideal determinada en un software de CBCT.

MATERIALES Y MÉTODOS:

Se realizó un estudio descriptivo exploratorio en pacientes con indicación de microtornillos de ortodoncia. Se utilizó un dispositivo tomográfico para transferir el eje planificado y compararlo con el eje ideal de instalación. Se analizó los datos en software tomográfico. El análisis estadístico utilizado fue t de Student para muestras pareadas.

RESULTADOS:

Sobre las mediciones realizadas en el eje axial, solamente en el sentido mesiopalatino se obtuvo diferencia estadísticamente significativa al comparar los dos ejes estudiados, esta diferencia fue de un valor moderado. Respecto a las angulaciones demuestran diferencias moderadas en los tres planos, siendo mayor en el eje sagital. Se resumió el comportamiento en tres situaciones clínicas.

DISCUSIÓN:

La comparación de los dos ejes estudiados solo entrega diferencias modestas o no significativas, por lo que es esperable que la planificación convencional sea una alternativa válida en la mayoría de las situaciones clínicas, aunque en casos de mayor complejidad se recomienda exámenes y herramientas complementarias.

CONCLUSIÓN:

En los ejes comparados existe diferencia estadísticamente significativa en sentido mesiopalatino/lingual. La angulación en el plano sagital entre los ejes comparados fue la mayor. Mayoritariamente las mediciones ideales y proyectadas son similares respaldando el método convencional de instalación de microtornillos. El uso de dispositivos tomográficos surge como una alternativa en casos de mayor complejidad.

X. BIBLIOGRAFÍA

1. Proffit WR. Ortodoncia contemporánea. Elsevier España; 2013. 754 p.
2. Wichelhaus A, Eichenberg T. Ortodoncia : atlas color y conceptos fundamentales de tratamiento [Internet]. Editorial Médica Panamericana; 2016 [cited 2019 Jul 12]. Available from: http://atlantiseditorial.com/ortodoncia/ortodoncia-atlas-color-y-conceptos-fundamentales-de-tratamiento.html
3. Gutiérrez Labaye P, Hernández Villena R, Perea García MA, Escudero Castaño N, Bascones Martínez A. Microtornillos: Una revisión. Av en Periodoncia e Implantol Oral [Internet]. 2014 [cited 2019 Jul 12];26(1):25–38. Available from: http://scielo.isciii.es/scielo.php?script=sci_arttext&pid=S1699-65852014000100004&lng=es&nrm=iso&tlng=es
4. Nosouhian S, Rismanchian M, Sabzian R, Shadmehr E, Badrian H, Davoudi A. A Mini-review on the Effect of Mini-implants on Contemporary Orthodontic Science. J Int oral Heal JIOH [Internet]. 2015 [cited 2019 Jul 12];7(Suppl 1):83–7. Available from: http://www.ncbi.nlm.nih.gov/pubmed/26225113
5. Cousley RRJ, Sandler PJ. Advances in orthodontic anchorage with the use of mini-implant techniques. Br Dent J [Internet]. 2015 Feb 16 [cited 2019 Jul 12];218(3):E4–E4. Available from: http://www.ncbi.nlm.nih.gov/pubmed/25686460
6. Reynders R, Ronchi L, Bipat S. Mini-implants in orthodontics: A systematic review of the literature. Am J Orthod Dentofac Orthop [Internet]. 2009 May [cited 2019 Jul 12];135(5):564.e1-564.e19. Available from: http://www.ncbi.nlm.nih.gov/pubmed/19409331
7. Wehrbein H, Göllner P. Skeletal Anchorage in Orthodontics – Basics and Clinical Application. J Orofac Orthop / Fortschritte der Kieferorthopädie [Internet]. 2007 Nov [cited 2019 Jul 12];68(6):443–61. Available from: http://link.springer.com/10.1007/s00056-007-0725-y
8. Schätzle M, Männchen R, Zwahlen M, Lang NP. Survival and failure rates of orthodontic temporary anchorage devices: a systematic review. Clin Oral Implants Res [Internet]. 2009 Dec [cited 2019 Jun 30];20(12):1351–9. Available from: http://www.ncbi.nlm.nih.gov/pubmed/19793320
9. Alharbi F, Almuzian M, Bearn D. Miniscrews failure rate in orthodontics: systematic review and meta-analysis. Eur J Orthod [Internet]. 2018 Sep 28 [cited 2019 Jun 30];40(5):519–30. Available from: http://www.ncbi.nlm.nih.gov/pubmed/29315365
10. Mohammed H, Wafaie K, Rizk MZ, Almuzian M, Sosly R, Bearn DR. Role of anatomical sites and correlated risk factors on the survival of orthodontic miniscrew implants: a systematic review and meta-analysis. Prog Orthod [Internet]. 2018 Dec 24 [cited 2019 Jun 20];19(1):36. Available from: http://www.ncbi.nlm.nih.gov/pubmed/30246217
11. Topouzelis N, Tsaousoglou P. Clinical factors correlated with the success rate of miniscrews in orthodontic treatment. Int J Oral Sci [Internet]. 2012 Apr 12 [cited 2019 Jun 20];4(1):38–44. Available from:

http://www.ncbi.nlm.nih.gov/pubmed/22241373
12. Giuliano Maino B, Pagin P, Di Blasio A. Success of miniscrews used as anchorage for orthodontic treatment: analysis of different factors. Prog Orthod [Internet]. 2012 Nov [cited 2019 Jun 20];13(3):202–9. Available from: http://www.ncbi.nlm.nih.gov/pubmed/23260530
13. Janson G, Gigliotti MP, Estelita S, Chiqueto K. Influence of miniscrew dental root proximity on its degree of late stability. Int J Oral Maxillofac Surg [Internet]. 2013 Apr [cited 2019 Jun 20];42(4):527–34. Available from: http://www.ncbi.nlm.nih.gov/pubmed/23062958
14. Manni A, Cozzani M, Tamborrino F, De Rinaldis S, Menini A. Factors influencing the stability of miniscrews. A retrospective study on 300 miniscrews. Eur J Orthod [Internet]. 2011 Aug 1 [cited 2019 Jun 20];33(4):388–95. Available from: http://www.ncbi.nlm.nih.gov/pubmed/20926556
15. Uesugi S, Kokai S, Kanno Z, Ono T. Stability of secondarily inserted orthodontic miniscrews after failure of the primary insertion for maxillary anchorage: Maxillary buccal area vs midpalatal suture area. Am J Orthod Dentofac Orthop [Internet]. 2018 Jan [cited 2019 Jun 30];153(1):54–60. Available from: http://www.ncbi.nlm.nih.gov/pubmed/29287652
16. Motoyoshi M, Yoshida T, Ono A, Shimizu N. Effect of cortical bone thickness and implant placement torque on stability of orthodontic mini-implants. Int J Oral Maxillofac Implants [Internet]. [cited 2019 Jun 20];22(5):779–84. Available from: http://www.ncbi.nlm.nih.gov/pubmed/17974113
17. Watanabe H, Deguchi T, Hasegawa M, Ito M, Kim S, Takano-Yamamoto T. Orthodontic miniscrew failure rate and root proximity, insertion angle, bone contact length, and bone density. Orthod Craniofac Res [Internet]. 2013 Feb [cited 2019 Jun 20];16(1):44–55. Available from: http://www.ncbi.nlm.nih.gov/pubmed/23311659
18. Kuroda S, Yamada K, Deguchi T, Hashimoto T, Kyung H-M, Yamamoto TT. Root proximity is a major factor for screw failure in orthodontic anchorage. Am J Orthod Dentofac Orthop [Internet]. 2007 Apr [cited 2019 Jun 20];131(4):S68–73. Available from: http://www.ncbi.nlm.nih.gov/pubmed/17448389
19. Jung Y-R, Kim S-C, Kang K-H, Cho J-H, Lee E-H, Chang N-Y, et al. Placement angle effects on the success rate of orthodontic microimplants and other factors with cone-beam computed tomography. Am J Orthod Dentofac Orthop [Internet]. 2013 Feb [cited 2019 Jun 20];143(2):173–81. Available from: http://www.ncbi.nlm.nih.gov/pubmed/23374923
20. Dalessandri D, Salgarello S, Dalessandri M, Lazzaroni E, Piancino M, Paganelli C, et al. Determinants for success rates of temporary anchorage devices in orthodontics: a meta-analysis (n > 50). Eur J Orthod [Internet]. 2014 Jun [cited 2019 Jun 30];36(3):303–13. Available from: http://www.ncbi.nlm.nih.gov/pubmed/23873818
21. Rodriguez JC, Suarez F, Chan H-L, Padial-Molina M, Wang H-L. Implants for Orthodontic Anchorage. Implant Dent [Internet]. 2014 Apr [cited 2019 Jun 30];23(2):155–61. Available from: http://www.ncbi.nlm.nih.gov/pubmed/24614877
22. Chen Y-J, Chang H-H, Huang C-Y, Hung H-C, Lai EH-H, Yao C-CJ. A retrospective analysis of the failure rate of three different orthodontic skeletal

anchorage systems. Clin Oral Implants Res [Internet]. 2007 Dec [cited 2019 Jun 30];18(6):768–75. Available from: http://www.ncbi.nlm.nih.gov/pubmed/17868386

23. Papageorgiou SN, Zogakis IP, Papadopoulos MA. Failure rates and associated risk factors of orthodontic miniscrew implants: A meta-analysis. Am J Orthod Dentofac Orthop [Internet]. 2012 Nov [cited 2019 Jun 20];142(5):577-595.e7. Available from: http://www.ncbi.nlm.nih.gov/pubmed/23116500
24. Min K-I, Kim S-C, Kang K-H, Cho J-H, Lee E-H, Chang N-Y, et al. Root proximity and cortical bone thickness effects on the success rate of orthodontic micro-implants using cone beam computed tomography. Angle Orthod [Internet]. 2012 Nov [cited 2019 Jun 20];82(6):1014–21. Available from: http://www.ncbi.nlm.nih.gov/pubmed/22417652
25. Kravitz ND, Kusnoto B. Risks and complications of orthodontic miniscrews. Am J Orthod Dentofac Orthop [Internet]. 2007 Apr [cited 2019 Jun 20];131(4):S43–51. Available from: http://www.ncbi.nlm.nih.gov/pubmed/17448385
26. Asscherickx K, Vannet B Vande, Wehrbein H, Sabzevar MM. Root repair after injury from mini-screw. Clin Oral Implants Res [Internet]. 2005 Oct [cited 2019 Jun 20];16(5):575–8. Available from: http://www.ncbi.nlm.nih.gov/pubmed/16164464
27. Melsen B, Verna C. Miniscrew implants: The Aarhus anchorage system. Semin Orthod [Internet]. 2005 Mar 1 [cited 2019 Jul 7];11(1):24–31. Available from: https://linkinghub.elsevier.com/retrieve/pii/S1073874604000593
28. Hu K-S, Kang M-K, Kim T-W, Kim K-H, Kim H-J. Relationships between Dental Roots and Surrounding Tissues for Orthodontic Miniscrew Installation. Angle Orthod [Internet]. 2009 Jan [cited 2019 Jun 20];79(1):37–45. Available from: http://www.ncbi.nlm.nih.gov/pubmed/19123704
29. Deguchi T, Nasu M, Murakami K, Yabuuchi T, Kamioka H, Takano-Yamamoto T. Quantitative evaluation of cortical bone thickness with computed tomographic scanning for orthodontic implants. Am J Orthod Dentofac Orthop [Internet]. 2006 Jun [cited 2019 Jul 3];129(6):721.e7-721.e12. Available from: http://www.ncbi.nlm.nih.gov/pubmed/16769488
30. Lim J, Lee S, Kim Y, Lim W, Chun Y. Comparison of cortical bone thickness and root proximity at maxillary and mandibular interradicular sites for orthodontic mini-implant placement. Orthod Craniofac Res [Internet]. 2009 Nov [cited 2019 Jul 3];12(4):299–304. Available from: http://www.ncbi.nlm.nih.gov/pubmed/19840282
31. Iannucci JM. Radiografía dental: Pricipios y técnicas. 4ª edición. BK, editor. BK; 2013.
32. Gaia BF, Pinheiro LR, Umetsubo OS, Costa FF, Cavalcanti M. Comparison of precision and accuracy of linear measurements performed by two different imaging software programs and obtained from 3D-CBCT images for Le Fort I osteotomy. Dentomaxillofacial Radiol [Internet]. 2013 [cited 2019 Jul 15];42. Available from: http://www.osirix-viewer.com/
33. Spin-Neto R, Gotfredsen E, Wenzel A. Impact of voxel size variation on CBCT-based diagnostic outcome in dentistry: a systematic review. J Digit Imaging [Internet]. 2013 Aug [cited 2019 Jul 15];26(4):813–20. Available from:

http://www.ncbi.nlm.nih.gov/pubmed/23254628
34. Ludlow JB, Laster WS, See M, Bailey L 'Tany. J, Hershey HG. Accuracy of measurements of mandibular anatomy in cone beam computed tomography images. Oral Surgery, Oral Med Oral Pathol Oral Radiol Endodontology [Internet]. 2007 Apr 1 [cited 2019 Jul 15];103(4):534–42. Available from: https://www.sciencedirect.com/science/article/pii/S1079210406002903?via%3Dihub
35. Leonardi R. Cone-beam computed tomography and three-dimensional orthodontics. Where we are and future perspectives. J Orthod [Internet]. 2019 Jun 5 [cited 2019 Jul 15];46(1_suppl):45–8. Available from: http://www.ncbi.nlm.nih.gov/pubmed/31056034
36. Kalra S, Tripathi T, Rai P, Kanase A. Evaluation of orthodontic mini-implant placement: a CBCT study. Prog Orthod [Internet]. 2014 Dec 18 [cited 2019 Jun 30];15(1):61. Available from: http://www.ncbi.nlm.nih.gov/pubmed/25406652
37. B M. Mini-implants: Where are we? - PubMed - NCBI [Internet]. Ncbi.nlm.nih.gov. 2019 [cited 12 November 2019]. Available from: https://www.ncbi.nlm.nih.gov/pubmed/16244412
38. Miyawaki S e. Factors associated with the stability of titanium screws placed in the posterior region for orthodontic anchorage. - PubMed - NCBI [Internet]. Ncbi.nlm.nih.gov. 2003 [cited 12 November 2019]. Available from: https://www.ncbi.nlm.nih.gov/pubmed/14560266
39. Kau CH, e. (2010). Retrospective cone-beam computed tomography evaluation of temporary anchorage devices. - PubMed - NCBI. [online] Ncbi.nlm.nih.gov. Available at: https://www.ncbi.nlm.nih.gov/pubmed/20152667 [Accessed 12 Nov. 2019].
40. Lee KJ e. Computed tomographic analysis of tooth-bearing alveolar bone for orthodontic miniscrew placement. - PubMed - NCBI [Internet]. Ncbi.nlm.nih.gov. 2009 [cited 12 November 2019]. Available from: https://www.ncbi.nlm.nih.gov/pubmed/19361735
41. Menezes CC e. Precision, reproducibility, and accuracy of bone crest level measurements of CBCT cross sections using different resolutions. - PubMed - NCBI [Internet]. Ncbi.nlm.nih.gov. 2016 [cited 12 November 2019]. Available from: https://www.ncbi.nlm.nih.gov/pubmed/26488463
42. Fokas G e. Accuracy of linear measurements on CBCT images related to presurgical implant treatment planning: A systematic review. - PubMed - NCBI [Internet]. Ncbi.nlm.nih.gov. 2018 [cited 12 November 2019]. Available from: https://www.ncbi.nlm.nih.gov/pubmed/30328204
43. Cuadrado L. Técnica de colocación guiada por CBCT de microtornillos en Ortodoncia - Gaceta Dental [Internet]. 2011 [cited 2019 Jul 17]. Available from: https://gacetadental.com/2011/09/tcnica-de-colocacin-guiada-por-cbct-de-microtornillos-en-ortodoncia-25808/
44. Kim S-H, Choi Y-S, Hwang E-H, Chung K-R, Kook Y-A, Nelson G. Surgical positioning of orthodontic mini-implants with guides fabricated on models replicated with cone-beam computed tomography. Am J Orthod Dentofac Orthop [Internet]. 2007 Apr [cited 2019 Jul 17];131(4):S82–9. Available from: http://www.ncbi.nlm.nih.gov/pubmed/17448391.

45. Cassetta M e. How does an error in positioning the template affect the accuracy of implants inserted using a single fixed mucosa-supported stereolithographic sur... - PubMed - NCBI [Internet]. Ncbi.nlm.nih.gov. 2019 [cited 12 November 2019]. Available from: https://www.ncbi.nlm.nih.gov/pubmed/23916310
46. M. Kawaguchi, K. Miyazawa, M. Tabuchi, M. Fuyamada, S. Goto Questionnaire survey on pain and discomfort after insertion of orthodontic buccal miniscrews, palatal miniscrews and, orthodontic miniplates Orthod Waves, 73 (2014), pp. 1-7
47. Bae M-J, Kim J-Y, Park J-T, Cha J-Y, Kim H-J, Yu H-S, et al. Accuracy of miniscrew surgical guides assessed from cone-beam computed tomography and digital models. Am J Orthod Dentofac Orthop [Internet]. 2013 Jun [cited 2019 Jul 17];143(6):893–901. Available from: http://www.ncbi.nlm.nih.gov/pubmed/23726340

XI. ANEXOS

ANEXO 1. Consentimiento informado

CONSENTIMIENTO INFORMADO PARA PARTICIPANTES

El propósito del presente documento es invitarlo a participar en el estudio titulado "COMPARACIÓN DE LA PROYECCIÓN IMAGENOLÓGICA DE MICROTORNILLOS ORTODONCIA CON RESPECTO A SU POSICIÓN IDEAL EN SOFTWARE BLUE SKY PLAN", cuyo investigador principal es Mauricio Vivanco Barahona, en conjunto con los estudiantes de pregrado de la Escuela de Odontología de la Universidad de Valparaíso Martín Estay Peña, Diego Puerto Godoy, Diego Gómez Conejeros. Para que usted pueda tomar una decisión informada, le explicaremos cuáles serán los procedimientos involucrados en la ejecución de la investigación, así como en qué consistiría su colaboración:

1. Dónde y cuándo se llevará a cabo la investigación: La investigación mencionada se realizará en Central odontológica de la Primera Zona naval, durante el año 2019.
2. Relevancia del estudio y beneficios: En este estudio se implementará una técnica para colocación de microtornillos de anclaje en ortodoncia con un dispositivo que permite planificar la cirugía en base a un análisis con tomografía computarizada (CBCT) y además guiar su ejecución. El dispositivo mejora la precisión de la técnica y facilita las etapas de planificación y ejecución del tratamiento.
3. Objetivos: Comparar la proyección de la posición y dirección de microtornillos de ortodoncia transferidos desde un modelo anatómico a un dispositivo tomográfico con la posición ideal determinada en el software Blue Sky Plan utilizado en Tomografía computarizada de Haz Cónico.
4. En qué consiste su participación: Los pacientes que participen de este estudio se les realizará una toma de Conebeam (CBCT) que ha sido indicado por el ortodoncista para la colocación de microtornillos de anclaje en su tratamiento ortodóncico. Este examen no es indicado por el grupo de investigadores sino que es parte del tratamiento de ortodoncia, y solo será aprovechado con fines de la investigación. Al momento de la toma del examen CBCT deberán llevar un dispositivo de acrílico que se usa en la boca justo en el lugar donde se piensa que ira el microtornillo. La idea es que con el dispositivo se ubique el mejor punto donde debería ir el microtornillo y se disminuya el riesgo de que se toque alguna raíz de los dientes al momento de la cirugía. Con esto se busca mejorar la

planificación del tratamiento quirúrgico y facilitar la labor del cirujano. La inclusión al estudio será voluntaria por parte del paciente y este no recibirá pago alguno por la participación. La investigación será en la central odontológica de la 1era zona naval.

5. Riesgos: Los participantes portarán al momento de la toma del examen radiológico un dispositivo de acrílico, el cual es de un material inocuo que no genera irritación en los tejidos orales y está confeccionado de tal manera que no genere incomodidad ni dolor en el paciente.
6. Costos y pagos: Paciente no recibirá dinero por concepto de pago por participación en el estudio.
7. Derechos del participante: El participante tiene derecho a manifestar sus dudas al investigador en cualquier momento, al siguiente número +569 98322659 correspondiente al investigador Diego Gómez Conejeros; el paciente puede retirarse del estudio en cualquier momento si lo considera necesario comunicándoselo al investigador principal; su retiro del estudio no lo perjudicará en caso alguno, es decir, no incidirá en algún tratamiento que se le esté brindando.
8. Reserva de la identidad del participante: La identidad del paciente no será revelada, en su lugar se utilizarán códigos como, por ejemplo: Paciente Nº1, Nº2,).
9. Confidencialidad de los datos: Los datos personales recopilados dentro de la investigación serán de uso exclusivo de los clínicos tratantes de la central odontológica de la 1era zona naval, quienes dispondrán información al equipo de investigación según sea los requerimientos y necesidades inherentes del estudio. Se asegura la confidencialidad de los datos personales y sensibles de los participantes.
10. Utilización y Publicación de los hallazgos: Los resultados de la investigación podrán ser divulgados o no, según lo estime el investigador, en publicaciones de tipo científica y/o académicas y que podrían ser utilizados en otras investigaciones, que no se alejen de los objetivos de la presente investigación, siempre preservando la identidad del participante.

11. Evaluación Comité Bioética y contacto: Esta investigación ha sido evaluada y aceptada por el Comité Institucional de Bioética de Investigación en Seres Humanos de la Universidad de Valparaíso. Si usted lo requiriera, puede contactar a alguno de sus integrantes con su secretaria administrativa, Srta. María José Torres, al teléfono +56 32-2603136, o a través del mail institucional cec.uv@uv.cl

12. En caso de aceptar participar, recibirá un ejemplar de este documento.

---	---	---
Martín Estay Peña	Diego Gómez Conejeros	Diego Puerto Godoy
18.783.382-5	18.194.082-4	18.580.263-9

Contacto: mauricio.vivanco@uv.cl

Valparaíso, Chile, 2019.

FORMATO FICHA DE CONSENTIMIENTO INFORMADO PARA PARTICIPANTES

Yo, ……..., RUT …….,
DECLARO que el investigador principal Dr. Mauricio Vivanco Barahona, en conjunto con Martín Estay Peña, Diego Gómez Conejeros y Diego Puerto Godoy, estudiantes de la Facultad de Odontología de la Universidad de Valparaíso ubicada en calle Subida Leopoldo Carvallo Nro. 211 de la ciudad de Valparaíso, me han informado en forma completa en qué consiste la investigación:" "COMPARACIÓN DE LA PROYECCIÓN IMAGENOLÓGICA DE MICROTORNILLOS DE ORTODONCIA CON RESPECTO A SU POSICIÓN IDEAL EN SOFTWARE BLUE SKY PLAN"
" que llevarán a cabo en central odontológica de la 1era zona naval y cuáles son los procedimientos a los que seré sometido/a y en qué consistirá mi participación.

De acuerdo a lo explicado en el Consentimiento Informado, del que recibí una copia, entiendo que:

1. El objetivo de la investigación es evaluar el uso de un dispositivo de acrílico como herramienta de planificación y guía quirúrgica en la colocación de microtornillos de anclaje en pacientes con indicación de tratamiento ortodóncico y así analizar la experiencia clínica y beneficios de la técnica.

2. Mi participación en el estudio será en ocupar un dispositivo de acrílico al momento de la toma del examen radiológico con Conebeam (CBCT). Este dispositivo fue confeccionado a partir de modelos de yeso facilitados por el ortodoncista. Los datos obtenidos por el análisis imagenológico serán evaluados por el ortodoncista quien verificará la ubicación y dirección de acuerdo a la planificación que determinó. El dispositivo será facilitado al cirujano tratante quien evaluará su uso como guía quirúrgica en la técnica de colocación de microtornillo de anclaje para ortodoncia. Mi participación será voluntaria y no recibiré pago alguno por la participación en el estudio. Mi participación será en la central odontológica de la 1era zona naval. Existe riesgo al exponerme a la toma de CBCT el cual se realizará en base a la planificación indicada por el especialista y se tomarán los resguardos que tiene la técnica para realizar la mínima radiación posible (fov pequeño) y con las medidas de seguridad adecuadas. Todo esto realizado por los profesionales adecuados.

3. Los datos personales recopilados dentro de la investigación serán de uso exclusivo de los clínicos tratantes de la central odontológica de la 1era zona naval, quienes dispondrán información al equipo de investigación según sea los requerimientos y necesidades inherentes del estudio. Se asegura la confidencialidad de mis datos personales y sensibles. Los resultados podrán ser divulgados en publicaciones de tipo académico-científicas, resguardando mi identidad. Además, entiendo que tendré acceso a los resultados, si yo lo requiriera.

4. No recibiré dinero por concepto de pago por participación en el estudio.

5. Podré retirar mi participación si lo considerara necesario en cualquier momento sin que ello implique perjuicio alguno para mí.

6. Si me surgiera alguna duda, podré consultarla al investigador principal (y/o a sus colaboradores), en cualquier momento de la investigación, a quien/es podré contactar en el fono +56 9 9832 2659 y a través de vía mail: mauricio.vivanco@uv.cl.

7. El Comité Institucional de Bioética de Investigación en Seres Humanos de la Universidad de Valparaíso ha evaluado esta investigación y podré contactar a alguno de sus integrantes a través de su secretaria administrativa, Srta. María José Torres, en el teléfono +56 32-2603136 a través del mail institucional cec.uv@uv.cl

De acuerdo a lo declarado por mí en este documento, del que recibo una copia, firmo aceptando mi participación en esta investigación.

_____

Nombre, apellidos y firma
Rut: Nro.:

Martín Estay Peña	Diego Gómez Conejeros	Diego Puerto Godoy
18.783.382-5	18.194.082-4	18.580.263-9

Contacto: mauricio.vivanco@uv.cl

_____

Cristian Basili E.
Capitán de Fragata SD
Jefe Policlínica Odontológica Viña del mar
Central odontológica primera zona naval
Armada de Chile

Valparaíso,……de 2019.

Anexo 2. Tabla de registro de pacientes

NOMBRE DEL PACIENTE	¿RECIBIÓ CONSENTIMIENTO INFORMADO?	MODELO DE TRABAJO (arcada)	MICROTORNILLO (ubicación)

Anexo 3. Folleto de uso del dispositivo

FOLLETO INFORMATIVO DEL DISPOSITIVO

TÍTULO DE LA INVESTIGACIÓN.

COMPARACIÓN DE LA PROYECCIÓN IMAGENOLÓGICA DE MICROTORNILLOS DE ORTODONCIA CON RESPECTO A SU POSICIÓN IDEAL EN SOFTWARE BLUE SKY PLAN

INVESTIGADOR RESPONSABLE

Nombre Mauricio Vivanco Barahona
Correo electrónico: Mauricio.vivanco@uv.cl

INVESTIGADORES COLABORADORES

Martín Estay Peña, Diego Puerto Godoy, Diego Gómez Conejeros.
Contacto: diegotobarconejeros@gmail.com

MODO DE USO

Los dispositivos serán de material acrílico (Fig. 1). Están confeccionados en relación a las estructuras propias de cada paciente. Deben ajustar de manera que no se mueva y sea firme. Los dispositivos tienen una marca blanca que permitirá conocer la posición de los microtornillos en el software. Al momento de tomar el examen debe estar con la boca cerrada y manteniendo los dispositivos en posición. Ante cualquier situación riesgosa existe un plan de minimización de riesgos que le será entregado previo a la toma del examen. Luego de realizar el examen con los dispositivos deben ser devueltos al equipo investigador.

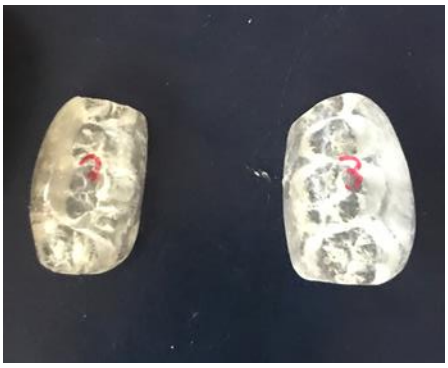

FIg. 1. Imagen de dispositivos

Anexo 4. Plan de minimización de riesgos

PLAN DE MINIMIZACIÓN DE RIESGOS Y DAÑOS

Tesis: COMPARACIÓN DE LA PROYECCIÓN IMAGENOLÓGICA DE MICROTORNILLOS CON RESPECTO A SU POSICIÓN IDEAL EN SOFTWARE BLUE SKY PLAN

El presente documento tiene por objetivo:

- Identificar los riesgos inherentes a las etapas clínicas desarrolladas dentro del trabajo de investigación.

- Definir las medidas preventivas mínimas aplicables para el control de los riesgos.

Los riesgos inherentes al proceso investigativo se enmarcan en el uso del dispositivo de acrílico que portaran los pacientes al momento de realizarse la tomografía computarizada Conebeam (CBCT). Dicho examen imagenológico ha sido indicado previamente por el ortodoncista y está asociado al dispositivo tomográfico elaborado por el grupo de investigadores.
El dispositivo de acrílico está confeccionado con acrílico transparente de uso común en clínica odontológica además de materiales hiperdensos como la gutapercha blanca. Normalmente estos materiales no ocasionan problemas en los pacientes que los usan, sin embargo, el grupo investigador ha tomado los resguardos y detallará a continuación las medidas preventivas y acciones a considerar ante cualquier evento de riesgo

1. **Riesgo de ingesta del dispositivo**: El dispositivo tiene un tamaño no menor a 10 cm en todas sus dimensiones, lo que asegura un volumen seguro ante una situación de aspiración. Además, está confeccionado de tal forma que tiene una amarra de seda dental que asegura el alcance del dispositivo en caso de ingesta

.

2. **Alergia al acrílico**: Existe un porcentaje menor de pacientes que podrían presentar alergia al acrílico. Como primer resguardo por parte del equipo de investigadores será realizar un correcto manejo del acrílico en la confección del dispositivo. Si se diera el caso dentro del desarrollo de la investigación, se detendrá de inmediato el contacto con el material y se derivará a atención médica para la resolución del cuadro alérgico. Como el procedimiento de la toma del CBCT será en las dependencias de la armada se contará con el pleno acceso al equipamiento de emergencia en caso de ser requerido.

3. **Daños a la mucosa o incomodidad por parte del paciente**: Con el objetivo de minimizar el riesgo de daño o incomodidad en el paciente al momento de usar el dispositivo, se entregará un dispositivo correctamente elaborado, con el acrílico bien pulido y sin espículas que puedan lesionar la mucosa. Además, tendrá una extensión y volumen adecuado, asegurando que no estimule el reflejo nauseoso y genere la menor incomodidad posible al paciente.

Anexo 5. Tabla I. Mediciones en milímetros de las distancias en sentidos horizontales y cortes axiales tanto para los ejes proyectados y ejes ideales.

ID	LADO	MAXI/MAND		M/v	d/v	M/P	D/P
PAC 1	DERECHO	MAXILA	c1	0,63	1,38	0,91	1,23
PAC 1	DERECHO	MAXILA	c2	0,83	1,52	0,9	1,8
PAC 1	DERECHO	MAXILA	c3	0,63	1,38	0,91	1,23
PAC 1	IZQ	MAXILA	c1	1,39	1,23	1,28	1,3
PAC 1	IZQ	MAXILA	c2	1,66	1,7	1,43	1,71
PAC 1	IZQ	MAXILA	c3	2,23	1,55	1,07	2,48
PAC 2	DER	MAXILA	c1	0,74	0,84	1	0,53
PAC 2	DER	MAXILA	c2	1,06	0,82	0,37	1,02
PAC 2	DER	MAXILA	c3	1,36	0,86	0,29	1,38
PAC 2	IZQ	MAXILA	c1	1,11	1,2	-0,63	3,03
PAC 2	IZQ	MAXILA	c2	2,07	1,17	-0,37	2,19
PAC 2	IZQ	MAXILA	c3	2,47	2,7	0,8	1,15
PAC 3	IZQ	MANDÍBULA	c1	1,94	1,66	1,87	0,66
PAC 3	IZQ	MANDÍBULA	c2	1,71	0,66	1,42	0,61
PAC 3	IZQ	MANDÍBULA	c3	1,87	1,19	1,92	0,85
PAC 3	DER	MANDÍBULA	c1	1,92	1,54	2,1	1,34
PAC 3	DER	MANDÍBULA	c2	1,59	1,82	1,75	1,72
PAC 3	DER	MANDÍBULA	c3	1,66	1,26	2,79	1,81
PAC 4	DER	MANDÍBULA	c1	1,15	0,86	1,41	1,34
PAC 4	DER	MANDÍBULA	c2	0,97	1,27	1,6	1,38
PAC 4	DER	MANDÍBULA	c3	1,34	1,06	1,24	1,24
PAC 4	IZQ	MANDÍBULA	c1	2,67	1,09	2,68	0,78
PAC 4	IZQ	MANDÍBULA	c2	2,26	1,28	2,9	1,09
PAC 4	IZQ	MANDÍBULA	c3	2,26	1,55	1,79	0,91
PAC 5	DER	MAXILAR	c1	1,56	2,1	0,57	1,56
PAC 5	DER	MAXILAR	c2	1,69	1,66	1,37	1,85
PAC 5	DER	MAXILAR	c3	1,97	1,46	1,45	1,66
PAC 5	IZQ	MAXILAR	C1	2,88	0,66	1,17	1,32
PAC 5	IZQ	MAXILAR	C2	2,17	1,18	1,5	1,68

PAC 5	IZQ	MAXILAR	C3	3,54	0,91	1,43	1,13
PAC 6	DER	MAXILAR	C1	1,6	1,82	1,43	0,79
PAC 6	DER	MAXILAR	C2	1,66	1,66	1,14	0,93
PAC 6	DER	MAXILAR	C3	2,45	1,75	0,85	0,68
PAC 6	IZQ	MAXILAR	C1	1,22	1,47	0,94	2,17
PAC 6	IZQ	MAXILAR	C2	1,19	2,18	0,82	2,26
PAC 6	IZQ	MAXILAR	C3	1,53	2,44	0,63	1,93
PAC 7	DER	MAXILAR	C1	2,36	2,25	1,16	2,58
PAC 7	DER	MAXILAR	C2	2,04	1,48	0,92	3,41
PAC 7	DER	MAXILAR	C3	2,53	1,86	1,3	3,49
PAC 7	IZQ	MAXILAR	C1	3,03	1,67	1,78	1,62
PAC 7	IZQ	MAXILAR	C2	2,56	1,61	2,02	2,03
PAC 7	IZQ	MAXILAR	C3	2,55	1,25	2,58	2,29
PAC 1	DERECHO	MAXILA	c1	1,45	1	1,48	1,03
PAC 1	DERECHO	MAXILA	c2	1,71	1,07	1,18	1,25
PAC 1	DERECHO	MAXILA	c3	1,46	0,96	1,24	1,67
PAC 1	IZQ	MAXILA	c1	1,6	1,48	1,39	1,86
PAC 1	IZQ	MAXILA	c2	1,95	1,87	1,21	2,71
PAC 1	IZQ	MAXILA	c3	1,41	2,37	1,48	2,68
PAC 2	DER	MAXILA	c1	1,06	0,76	1,1	0,73
PAC 2	DER	MAXILA	c2	1,61	0,77	0,57	0,93
PAC 2	DER	MAXILA	c3	1,13	1,04	0,58	1,06
PAC 2	IZQ	MAXILA	c1	1,4	1,14	0,73	1,05
PAC 2	IZQ	MAXILA	c2	1,49	1,35	1,14	1,28
PAC 2	IZQ	MAXILA	c3	2,49	1,36	1,48	1,5
PAC 3	IZQ	MANDÍBULA	c1	1,19	1,34	1,89	2,01
PAC 3	IZQ	MANDÍBULA	c2	1,25	1,93	1,88	1,82
PAC 3	IZQ	MANDÍBULA	c3	1,49	1,18	1,9	1,5
PAC 3	DER	MANDÍBULA	c1	1,98	1,7	1,81	1,74
PAC 3	DER	MANDÍBULA	c2	2,28	1,53	1,82	2
PAC 3	DER	MANDÍBULA	c3	2,11	2,35	1,94	1,92

PAC 4	DER	MANDÍBULA	c1	1,14	1,34	1,71	1,28
PAC 4	DER	MANDÍBULA	c2	1,5	1,46	1,64	1,92
PAC 4	DER	MANDÍBULA	c3	1,43	1,25	1,21	1,08
PAC 4	IZQ	MANDÍBULA	c1	1,49	1,46	1,85	1,42
PAC 4	IZQ	MANDÍBULA	c2	1,75	1,35	2,13	1,86
PAC 4	IZQ	MANDÍBULA	c3	1,98	1,81	1,49	1,75
PAC 5	DER	MAXILAR	c1	1,92	1,68	1,02	1,65
PAC 5	DER	MAXILAR	c2	1,73	1,74	1,27	1,56
PAC 5	DER	MAXILAR	c3	2,32	1,71	1,42	2,13
PAC 5	IZQ	MAXILAR	C1	1,98	1,3	1,14	1,27
PAC 5	IZQ	MAXILAR	C2	1,53	1,69	1,51	1,76
PAC 5	IZQ	MAXILAR	C3	2,91	1,71	1,37	1,85
PAC 6	DER	MAXILAR	C1	1,62	1,67	1,78	1,45
PAC 6	DER	MAXILAR	C2	1,72	1,44	1,71	1,43
PAC 6	DER	MAXILAR	C3	1,56	1,57	1,37	1,52
PAC 6	IZQ	MAXILAR	C1	1,49	2,04	1,84	1,75
PAC 6	IZQ	MAXILAR	C2	1,71	2,11	1,82	1,6
PAC 6	IZQ	MAXILAR	C3	1,78	2,1	1,8	1,34
PAC 7	DER	MAXILAR	C1	2,09	2,37	1,53	1,9
PAC 7	DER	MAXILAR	C2	2,68	2,25	1,61	2,1
PAC 7	DER	MAXILAR	C3	2,15	2,27	1,75	2,36
PAC 7	IZQ	MAXILAR	C1	2,14	2,18	2,24	1,93
PAC 7	IZQ	MAXILAR	C2	2,28	2,15	2,11	2,14
PAC 7	IZQ	MAXILAR	C3	2,56	2,16	2,51	2,45