



**INFLUENCIA DE LA POSTURA CRANEOCERVICAL EN EL TRATAMIENTO
REHABILITADOR ORAL DESDENTADO TOTAL: SISTEMATIZACION**

Trabajo de Investigación
Requisito para optar al
Título de Especialista en
Implantología Bucomaxilofacial

Residentes: Felipe Hunter
Francisco Jiménez
Jocelyn Michea

Docente Guía: Dr. Francisco Bravo

Valparaíso-Chile

2021

DEDICATORIA

A nuestras familias e hijos,

Por ser un pilar fundamental en nuestra formación como profesionales...

AGRADECIMIENTOS

Agradecemos a nuestro Tutor Prof. Dr. Miguel Muñoz, por su dedicación, por colocar toda su experiencia y conocimiento en el desarrollo de la investigación.

Finalmente, un agradecimiento muy especial a nuestras familias por su comprensión, paciencia y ánimo recibido.

INDICE

Introducción.....	1
I. Marco Teórico	2
1. Sistema Estomatognático	3
1.2 Funciones del Sistema Estomatognático	3
1.2.1 Masticación	3
1.2.2 Deglución	3
1.2.3 Fonación	3
1.2.4 Respiración	3
1.3 Pilares o Componentes Fisiológicos	4
1.3.1 Neuromuscular	4
1.3.2 Articulación Temporomandibular	4
1.3.3 Oclusión	4
1.3.4 Periodonto.....	4
1.3.5 Oseopercepción	5
2. Relaciones oclusales.....	6
2.1 Relación Céntrica	6
2.2 Máxima Intercuspidación.....	6
2.3 Métodos de evaluación RC y MIC	6
2.3.1 Inducidas por manipulación manual	6
2.3.2 Electro-inducidas	6
2.3.3 Auto-inducidas por desprogramación neuromuscular	6
2.4 Parámetros normales y patológicos	7
2.5 Dinámica Mandibular.....	7
2.5.1. Apertura y cierre	7
2.5.2 Protrusión	7
2.5.3. Retrusión	7
2.5.4 Lateralidad.....	7
2.6 Métodos de evaluación dinámica mandibular.....	8

2.6.1. Apertura y cierre	8
2.6.2 Lateralidad.....	8
2.6.3. Protrusión	8
3. Estática Mandibular.....	8
3.1. Posición postural mandibular	9
3.2. Posición de máxima intercuspidación.....	9
3.3 Posición retrusiva ligamentosa.....	9
3.4. Posición muscular de contacto.....	9
4. Dimensión Vertical	9
4.1 Métodos de evaluación.....	9
4.2 Parámetros normales y patológicos	10
5. Plano Oclusal	10
6. Columna Cervical.....	11
6.1 Anatomía	11
6.2 Función.....	11
7. Evaluación de la Columna Cervical.....	12
7.1 Examen clínico	12
7.1.1 Palpación.....	12
7.1.2 Dinámica cervical	12
7.1.3 Evaluación neurológica	13
7.1.4 Evaluación vascular.....	13
7.2 Examen Radiográfico	13
7.2.1 Rx cefálica lateral	13
7.2.2 Rx anteroposterior a boca abierta	14
7.2.3 Rx base de cráneo	14
8. Relación del Sistema Estomatognático con estructuras vecinas.....	15
9. Posición de la cabeza y su relación con el Sistema Estomatognático	16
10. Trastorno Temporomandibular y su relación con la Columna cervical	16
II. Objetivos	17
III. Discusión.....	19

IV. Conclusión	27
V. Anexo I.....	28
VI. Referencias Bibliográficas.....	31

RESUMEN

Existe una estrecha relación entre la columna cervical y el complejo cráneo mandibular, ambos sistemas se pueden influir potencialmente. Los desórdenes cráneo-mandibulares pueden originar alteraciones funcionales de la columna cervical, así como también la postura anormal de la cabeza influye en la función de la columna cervical y del sistema estomatognático. Sin embargo, los estudios relacionados a pacientes con alteraciones de la columna y con necesidad de rehabilitación oral compleja son escasos, dificultando la coordinación de una atención multidisciplinaria. De esta manera, el objetivo de este trabajo fue analizar la literatura asociada al funcionamiento normal y patológicos de la unidad cráneo-cervico-mandibular y determinar los aspectos necesarios para un correcto diagnóstico multidisciplinario. Finalmente, se plantea una sistematización de cómo abordar pacientes desdentados y con postura cráneo cervical alterada previo a la planificación de una rehabilitación oral. Conclusión: Una evaluación clínica inicial multidisciplinaria y exhaustiva es importante, con el afán de pesquisar cualquier alteración temprana en la postura craneocervical y dependiendo de la etiología, ésta se podrá corregir con una terapia kinesiológica o requerirá de intervenciones quirúrgicas de mayor complejidad, repercutiendo en el tratamiento rehabilitador final. La rehabilitación protésica de un paciente edéntulo con problema de postura cráneo-cervical será un factor de estabilización prioritario para el tratamiento postural integral, devolverá la función masticatoria, fonética y estética importantes en la calidad de vida del paciente y sus etapas intermedias permitirán la adaptación y ajustes protésicos que acompañen los avances en la rehabilitación postural.

Palabras clave: Postura craneocervical, relación craneomandibular, rehabilitación oral, edéntulo bimaxilar, planos anatómicos maxilofaciales de referencia, sistema estomatognático.

ABSTRACT

There is a close relationship between the cervical spine and the mandibular skull complex, both systems can potentially be influenced. Cranio-mandibular disorders can cause functional alterations of the cervical spine, as well as abnormal posture of the head influences the function of the cervical spine and the stomatognathic system. However, studies related to patients with spinal disorders and in need of complex oral rehabilitation are scarce, making it difficult to coordinate multidisciplinary care. Thus, the objective of this work was to analyze the literature associated with the normal and pathological functioning of the cranio-cervico-mandibular unit and determine the aspects necessary for a correct multidisciplinary diagnosis. Finally, a systematization of how to approach edentulous patients with altered cranio-cervical posture is proposed prior to planning an oral rehabilitation. Conclusion: An initial multidisciplinary and exhaustive clinical evaluation is important, with the aim of investigating any early alteration in the craniocervical posture and depending on the etiology, this can be corrected with kinesiological therapy or it will require surgical interventions of greater complexity, impacting on the final rehabilitative treatment. The prosthetic rehabilitation of an edentulous patient with a cranio-cervical posture problem will be a priority stabilization factor for comprehensive postural treatment, it will return the important masticatory, phonetic and aesthetic function in the patient's quality of life and its intermediate stages will allow adaptation and prosthetic adjustments that accompany advances in postural rehabilitation.

Key words: Craniocervical posture, craniomandibular relationship, oral rehabilitation, bimaxillary edentule, maxillofacial anatomical reference planes, stomatognathic system.

INTRODUCCION

Por medio de publicaciones de bajo nivel de evidencia, ha sido reportada la influencia de la columna cervical en la disfunción cráneo-cervical, afirmándose que los desórdenes cráneo-mandibulares pueden originar alteraciones funcionales de la columna cervical, así como también, la postura anormal de la cabeza influye en la función de la columna cervical y en varias funciones del sistema masticatorio (1). La oclusión jugaría un rol preponderante en la unidad cráneo-cérvico-mandibular y puede experimentar las mayores modificaciones y variaciones durante el transcurso de la vida de pacientes con alteraciones o pérdidas dentarias. De esta manera, la rehabilitación oral sería un factor de estabilización al reponer los dientes naturales perdidos por medio de prótesis convencionales, implantoasistidas y otras técnicas (2) ejecutadas según una planificación previa. Sin embargo, si bien el análisis de los componentes del sistema estomatognático son fundamentales para una rehabilitación oral funcional, características posturales patológicas asociadas a la columna vertebral exigen una visión multidisciplinaria complementaria a los protocolos habituales para la rehabilitación oral.

Se define postura como la relación entre un segmento o parte del cuerpo, vinculado a otro adyacente y entre todos los segmentos del cuerpo humano, siendo un indicador de eficiencia biomecánica, equilibrio y coordinación neuromuscular (3). Los músculos posturales mandibulares son parte de la cadena muscular que permite al individuo permanecer de pie con la cabeza erguida (3). Cuando se producen cambios posturales, las contracciones musculares a nivel del sistema estomatognático cambian la posición mandibular, debido a que la mandíbula busca y adopta nuevas posiciones ante la necesidad de funcionar (4). Por lo tanto, una postura incorrecta, es considerada factor etiológico de maloclusion (4), ya que modifica de forma instantánea la relación intermaxilar. (5)

La influencia del contacto dentario y la postura de la cabeza puede demostrarse de manera simple utilizando papel de articular, cuando la cabeza se inclina lateralmente, los contactos oclusales serán más marcados hacia el lado al cual se inclinó, si la cabeza se extiende los contactos serán más posteriores y si se flexa los contactos

serán más anteriores (6). Cuando se altera la posición del cráneo en la columna cervical superior, se afecta indudablemente la posición de la fosa del temporal, la cual se puede encontrar en distintas posiciones, en rotación posterior, rotación anterior, en inclinaciones laterales o rotaciones derecha e izquierda; esto cambia indudablemente la relación del cóndilo en la fosa, lo que afecta en forma inmediata la relación de los contactos oclusales, los movimientos de la mandíbula y cómo ésta, entra en contacto con los dientes del maxilar superior, cuando se está o no, en relación céntrica cráneo-vertebral (7). De esta manera, la rehabilitación oral de pacientes edéntulos con problemas en la columna cervical propone un desafío en el diagnóstico, planificación y tratamiento integral.

Por lo tanto, el objetivo de este trabajo fue analizar la literatura asociada al funcionamiento normal y patológico de la unidad cráneo-cervico-mandibular, proponiendo una sistematización de trabajo para estos pacientes, desde la etapa de diagnóstico, derivación multidisciplinaria y estabilización inicial. Finalizando con establecer la relevancia de la pre-evaluación y diagnóstico multidisciplinario de la postura cráneo cervical alterada.

I. MARCO TEÓRICO

1. Sistema Estomatognático (SE)

Unidad morfofuncional, localizada anatómicamente en el territorio cráneo-cérvico-facial. Su delimitación comprende, en forma aproximada, un plano frontal que atraviesa las apófisis mastoides y dos líneas horizontales que pasan, una por los rebordes supraorbitarios y otra a nivel del hueso hioides. (8)

Cabe señalar que, debido a su íntima interrelación anatómica y funcional con la unidad o sistema músculo-esquelético cráneo-cervical, algunos autores lo designan genéricamente como unidad cráneo-cérvico-mandibular.(8)

1.2 Funciones del Sistema Estomatognático

Se distinguen las siguientes funciones fundamentales:

1.2.1 Masticación: actividad desarrollada en la cavidad oral, en la que un alimento es triturado y molido. Es una actividad neuromuscular compleja ya que no solo implica la coordinación de los diferentes grupos musculares no solo masticatorios, sino que también la participación de lengua, labios y mejillas. (9)

1.2.2 Deglución: consiste en una serie de contracciones musculares coordinadas que desplazan un bolo alimentario de la cavidad oral al estómago a través del esófago. Es una actividad muscular voluntaria, involuntaria y refleja (10). Para que ocurra, los labios deben estar cerrados sellando la cavidad oral y los dientes en máxima intercuspidad estabilizan la mandíbula (10). El SE participa principalmente en las fases oral y faríngea. (9)

1.2.3 Fonación: Se produce cuando se fuerza el paso de un volumen de aire de los pulmones a través de la laringe y la cavidad oral por la acción del diafragma. (10)

Mediante movimientos excursivos rápidos y precisos, ejecutados por los músculos masticadores y su comando nervioso central, participan en la generación de diferentes sonidos. (9)

1.2.4 Respiración: la mandíbula se desplaza hacia abajo, por acción de los músculos depresores mandibulares, cuando ocurre una obstrucción completa de la cavidad

nasal, permitiendo de esta manera una vía aérea superior expedita, a expensas de una respiración bucal. (9)

1.3 Pilares o Componentes Fisiológicos de Sistema Estomatognático (SE)

Se conoce como componente fisiológico a aquellos componentes anatómicos que hacen parte del SE, éstos pueden estar densamente poblados de receptores nerviosos, o bien, cumplen una función como estructura efectora al estar relacionados directamente con los movimientos mandibulares. De esta manera, se han descrito cuatro componentes fisiológicos:

1.3.1 Neuromuscular: es el encargado de dinamizar el SE (11). Los movimientos y posiciones mandibulares están gobernados por la actividad contráctil coordinada y sincronizada de los músculos mandibulares, también llamados masticadores (8). Pertenecen al grupo de los músculos esqueléticos, inervados por la rama motora del trigémino o V par craneal. Según su función se dividen en depresores o elevadores mandibulares y en cuanto a su ubicación anatómica en supramandibulares e inframandibulares.(11)

1.3.2 Articulación Temporomandibular (ATM): es una articulación sinovial bilateral, de tipo gínglimoartrodial, que permite la rotación y desplazamiento del cóndilo mandibular (12), cuyas características funcionales en normalidad son movilidad fisiológica tridimensional, sin roce, y totalmente libres de dolor (11). Compuesta por la cavidad glenoidea del Temporal, cóndilo mandibular y disco o menisco articular (11).

1.3.3 Oclusión dentaria: corresponde a las relaciones de contacto estáticas y dinámicas entre las arcadas dentarias superior e inferior, que deben mantener una interrelación morfológica y funcional de los dientes con sus tejidos de sostén tanto con respecto a las ATMs, así como también con la neuromusculatura. (2)

1.3.4 Periodonto: comprende todos aquellos tejidos, que rodean y soportan al diente (13). Su función principal es unir el diente al tejido óseo de los maxilares y mantener la integridad de la superficie de la mucosa masticatoria de la cavidad bucal (14).

De acuerdo a los conocimientos actuales, se podrían agregar otros componentes básicos como complemento de los cuatro anteriormente señalados. Estos serían: la mucosa oral, la lengua, la saliva, y las estructuras que intervienen en una función

sensorial recientemente descrita en relación a la rehabilitación oral implantológica llamada Osteopercepción.

1.4 Oseopercepción

Los dientes naturales están provistos del Ligamento Periodontal (LP), y de mecanorreceptores periodontales, los cuales permiten reducir la tensión o carga que soporta el hueso alveolar a nivel crestal (2). Por el contrario, la ausencia del LP, como ocurre en la rehabilitación oral con implantes, vuelve menos eficaz el control neurofisiológico del SE (9). En consecuencia, la escasa información mecano sensitiva de los implantes, es transmitida por vía de una prótesis implantoasistida, mediante la activación de terminaciones nerviosas y/o receptores ubicados en el entorno periimplantario(15), otorgando a los pacientes la capacidad de identificar los estímulos táctiles a través de su aparatología protésica, concepto definido en 2001 por Branemark , como Osteopercepción.(16)

Ahora bien, el concepto actual de Osteopercepción, en un sentido amplio, la define como “aquella sensación proveniente de la estimulación mecánica de una prótesis asistida por implantes, transducida por mecanorreceptores que pueden incluir aquellos localizados en los músculos, articulaciones, mucosa y tejidos periósticos, junto con un cambio en el procesamiento neural central relacionado con el mantenimiento de la función sensorio-motora”. (17)

Por lo tanto, esta nueva modalidad sensorial podría devolver en parte la retroalimentación nerviosa que se perdió con los dientes y sus receptores asociados, al proveer una vía sensitiva que mejora la percepción del mundo exterior por parte de los pacientes y una mejor regulación de la función motora. (18)

2. Relaciones oclusales

La oclusión dentaria puede definirse como la relación de contacto funcional entre dientes maxilares y mandibulares que, en último término, implica el acto de cierre de ambos maxilares con sus respectivos arcos dentarios (2), se establecen en ella relaciones estáticas y dinámicas, ésta última como resultado de la contracción de los diferentes grupos musculares del SE, entre ellas destacan:

2.1 Relación céntrica (RC): definida como aquella posición posterior o retruida no forzada de la mandíbula, en la cual ambos cóndilos están ubicados en su posición fisiológica más superior, anterior y media dentro de sus cavidades articulares, enfrentando la vertiente posterior de la eminencia articular e interponiéndose entre ambas superficies articulares funcionales la porción media, más delgada y avascular del disco articular. (2)

2.2 Máxima Intercuspidación (MIC): es aquella relación máxilo-mandibular, en la cual los dientes ocluyen con un engrane o articulación de máxima coincidencia entre cúspides de soporte contra fosas centrales y crestas marginales, existiendo el máximo de puntos de contacto oclusales. (8)

2.3 Métodos de evaluación relación céntrica y máxima intercuspidación

Se clasifican en 3 categorías:

2.3.1 Inducidas por manipulación manual: Chin Point Guidance, Técnica Bimanual de Dawson. (2)

2.3.2 Electro-inducidas: neuroestimulación eléctrica transcutánea (TENS) (2)

2.3.3 Auto-inducidas por desprogramación neuromuscular: Laminillas de Long, Jig de Lucía, Plano interoclusal, Power Centric. (2)

2.4 Parámetros normales y patológicos

Una discrepancia de hasta 2 mm en sentido anteroposterior entre RC y MIC (2), se considera normal, ya que al ser menor el deslizamiento en céntrica, menor es el sacrificio de tejido dentario (2), no obstante, también se debe valorar la presencia de

alguna desviación lateral (2). Por ende, tanto la distancia como la dirección del deslizamiento deben ser registradas en la fase diagnóstica.

2.5 Dinámica Mandibular

La mandíbula es un hueso móvil, que puede situarse en distintas posiciones del espacio. Los movimientos mandibulares son de naturaleza compleja y varían de una persona a otra. Estos movimientos están regulados por diversos factores como las ATMs, los músculos y las relaciones oclusales y otros elementos anatómicos. La mandíbula puede realizar 5 movimientos diferentes: apertura y cierre, lateralidad, protrusión y retrusión, lo que supone giros y traslaciones en el espacio respecto de diferentes ejes de giro. (19)

2.5.1 Apertura y cierre: es un movimiento básico que inicia desde la posición dental intercuspídea, seguida por el desplazamiento de la mandíbula hacia abajo y hacia atrás, donde se pierde el contacto entre los dientes superiores y los inferiores (20). También se debe mencionar, que hay dos tipos diferentes de apertura que son la pasiva y activa. La primera es la apertura que el paciente puede realizar y la activa aquella donde el operador fuerza al paciente a su máxima capacidad ligamentosa.

2.5.2 Protrusión: Es el movimiento hacia adelante de la mandíbula, en el que avanza desde la posición intercuspídea, se produce porque cada cóndilo y su disco se desplazan hacia adelante y abajo a través de su eminencia articular, es decir ocurre una traslación condilar. (20)

2.5.3 Retrusión: Es el movimiento no funcional de la mandíbula para llevarla desde la máxima intercuspidadación hacia atrás. (20)

2.5.4 Lateralidad: La mandíbula presenta movimientos laterales (derecha e izquierda) durante el proceso masticatorio. En estos movimientos el lado hacia donde se dirige el cuerpo mandibular y más concretamente la sínfisis mandibular, recibe el nombre del lado de trabajo o lado de desvío (laterotrusivo), pues se aleja del plano medio sagital; mientras que el lado opuesto, el que se aproxima a la línea media se denomina lado de no trabajo o balance (mediotrusivo).(19)

2.6 Métodos de evaluación de la dinámica mandibular.

2.6.1 Apertura y cierre: Se mide con el paciente en una posición supina, se evalúan signos clínicos de disfunción temporomandibular, desviación de la mandíbula en la apertura máxima, dolor a la palpación de los músculos de la masticación y de la articulación temporomandibular, ruidos en ATM, así como chasquidos, crepitación y palpación en los movimientos del cóndilo durante la apertura bucal (10, 20)

2.6.2 Movimiento de lateralidad: Con los dientes en MIC, con ayuda de un lápiz, se proyecta la línea media superior en la arcada inferior. Se le pide al paciente que deslice lo más lejos posible su maxilar inferior hacia el lado derecho y se proyecta el punto de referencia antes marcado sobre la arcada superior. (10)

2.6.3 Protrusión: Con los dientes en oclusión, se mide la distancia de la superficie vestibular de los incisivos inferiores al borde incisal de los incisivos superiores. A continuación, se le pide al sujeto que deslice lo más lejos posible su mandíbula a lo largo del maxilar y se mide la distancia horizontal desde la superficie vestibular de los incisivos superiores al borde incisal de los incisivos inferiores, a este último valor se le suma la primera distancia obtenida en oclusión. (20)

Parámetros normales y patológicos:

a) Apertura y cierre: Hay diferentes límites de la apertura de la boca para hombres, mujeres y niños (42 mm, 38 mm y 35 mm respectivamente). (10)

Para el movimiento de apertura o cierre bucal con un eje de rotación pura, los valores de normalidad se encuentran entre los 20 a 25 mm, sobre los 25 mm, el cóndilo deja de rotar y se traslada para acompañar el movimiento. (21)

b) Movimiento de lateralidad: entre 5.99 a 12.2 mm.(10)

c) Protrusión: entre 8 a 12 mm.(10)

3. Estática Mandibular

La posición de la mandíbula se mantiene durante los periodos de inactividad, la cual se encuentra 2 a 4mm por debajo de posición de máxima intercuspidad y puede estar influida por la postura de la cabeza. (10)

De esta posición se derivan los siguientes conceptos:

3.1 Posición postural mandibular

Es aquella relación en que se encuentra la mandíbula con respecto al maxilar, cuando el individuo está sentado en una posición ortostática y de descanso, con sus labios levemente en contacto y los dientes superiores e inferiores en inoclusión, separadas por el espacio de inoclusión fisiológico. (8)

3.2 Posición de máxima intercuspidad

Es aquella relación máxilo-mandibular, en la cual los dientes ocluyen con un engrane o articulación de máxima coincidencia entre cúspides de soporte contra fosas centrales y crestas marginales, existiendo el máximo de puntos de contacto oclusales.(8)

3.3 Posición retrusiva ligamentosa:

Es aquella relación máxilo-mandibular, cuando los cóndilos se encuentran en su posición más posterior o retrusiva forzada en su cavidad articular, determinada por la tensión de la cápsula y los ligamentos articulares. (8)

3.4 Posición muscular de contacto o miocéntrica

Posición que alcanza la mandíbula cuando se eleva por contracción isotónica de los músculos elevadores mandibulares, a través del espacio de inoclusión fisiológica, hasta encontrar los contactos dentarios en el cierre oclusal mandibular. (8)

4. Dimensión Vertical:

La dimensión vertical oclusal (DVO) es una medición en sentido vertical en el plano frontal que establece la relación entre el maxilar y la mandíbula cuando los dientes están en oclusión, pudiendo ser estos naturales o protésicos. (22)

4.1 Métodos de evaluación de la dimensión vertical

Se han propuesto muchos métodos para obtener la dimensión vertical oclusal, como el test de deglución, test de fonética (los que registran la dimensión vertical de reposo con la cual indirectamente se obtiene la DVO) y los métodos craneométricos y cefalométricos (22). Sin embargo, no existe un método científicamente aceptado que por sí solo nos permita registrar la dimensión vertical oclusal en forma precisa. (23)

4.2 Parámetros normales y patológicos

De acuerdo a Matsumoto(24), la DVO puede ser dividida en Clase I: cuando está mantenida por el contacto dentario; esta situación se extiende desde la presencia del

arco dental completo hasta la más extrema situación donde solo dos dientes antagonistas están en contacto, Clase II: cuando a pesar de la presencia de los dientes, ninguno de ellos toma contacto con el antagonista, por lo tanto la DVO no se puede mantener porque no hay contacto en el arco, Clase III: el contacto oclusal es totalmente ausente así como uno de los arcos es completamente edéntulo .

5. Plano Oclusal

Es un plano imaginario que descansa sobre las cúspides de los caninos inferiores y llega hasta las cúspides distobucales de los segundos molares inferiores. Es una referencia que permite ubicar la posición de los dientes en el cráneo o en el articulador.

(2)

Durante el tratamiento rehabilitador es fundamental para el clínico establecer la orientación del plano oclusal, ya que, de acuerdo con los conceptos actuales, la posición del plano oclusal debe ser lo más cercana posible a la posición que ocupaba el plano oclusal en la dentición natural (25). Por otra parte, este plano tradicionalmente se ha considerado paralelo al plano de Camper, el cual se orienta desde el borde inferior del ala de la nariz hasta el borde superior del tragus. (26)

El plano oclusal junto con el plano vertical, la línea Bipupilar, y el plano del sistema ótico, determinan en conjunto la orientación tridimensional de la cabeza (6). Si cualquiera de estos planos horizontales no lo fuera, la columna vertebral desarrolla con el tiempo, una posición adaptativa para restablecer estos planos a nivel (6). La necesidad por nivelar estos 3 planos es tan fuerte, que, si los planos Bipupilar y oclusal no son paralelos ni horizontales, se producirá una deformación gradual de la cara, en consecuencia, una asimetría facial (6). Es importante notar que la corrección hecha por la columna vertebral a nivel del plano oclusal o bipupilar será siempre tridimensional, implicando flexión, rotación y flexión lateral de los segmentos vertebral (6).

Por lo tanto, la determinación del plano oclusal es crucial al momento de planificar un tratamiento, ya que, con él, se establece el espacio protético disponible, la estética, la altura de las cúspides y las guías desoclusivas, al momento de rehabilitar. (27)

6. Columna Cervical

La columna vertebral en los seres humanos se divide en columna cervical, dorsal o torácica, lumbar y sacra. Conecta la cabeza con las extremidades, ayuda a la transferencia de peso estático y dinámico, protege la médula espinal y las raíces nerviosas que llevan toda la inervación de la cabeza al tronco y a las extremidades. (9)

La columna cervical es la región más compleja del esqueleto axial, ya que realiza acciones contradictorias, tales como carga de peso, protección y movimiento, es inestable y presenta movimientos de rotación y traslación bajo cargas fisiológicas. (9)

6.1 Anatomía

La columna cervical consta de siete vértebras, alineadas en una lordosis (9), de las cuales las dos primeras son morfológicamente distintas, mientras que la tercera a la séptima vértebras siguientes, presentan una morfología típica con variaciones menores. Para facilitar el estudio, se pueden describir dos unidades funcionales: la unidad superior o el complejo craneovertebral o suboccipital (occipital, atlas y axis) y la unidad inferior o la columna cervical media a inferior (C3 a C7). De estas siete vértebras cervicales, C1 (atlas), C2 (axis) y C7 (vértebra prominente) son únicas en su diseño, mientras que las vértebras restantes (C3 a C6) son consideradas vértebras cervicales típicas, con sólo pequeñas diferencias entre ellas. (28)

6.2 Función

La columna cervical proporciona apoyo para la cabeza y gracias a sus movimientos, permite su orientación tridimensional, facilitando al mismo tiempo, la actividad de los órganos sensoriales para explorar el ambiente (9). Los músculos cervicales son los encargados de la movilidad, sin embargo, los tipos de movimientos posibles, dependen de la forma y estructura de las vértebras, articulaciones, discos y ligamentos que la componen. (9)

En ese sentido, la articulación occipitoatlantoidea, permite un tercio de la flexión, extensión y la mitad de la flexión lateral del cuello, mientras que la articulación entre el atlas y el axis (articulación atlantoaxial) permite el 50% del rango de rotación (9). En tanto, las articulaciones facetarias de las vértebras C3 a C7, proporcionan dos tercios de la flexión y extensión, el 50% de la rotación y el 50% de la flexión lateral del cuello. (9)

7. Evaluación de la columna cervical

El clínico que trabaja con pacientes que presentan alteración postural cervical y del SE, debe estar preparado para evaluar las dos regiones en forma general, de manera de poder derivar al paciente a un especialista en caso de requerir un tratamiento más específico.

Existen diversos métodos para evaluar la posición de la cabeza y la columna cervical como son: el examen clínico, análisis fotográfico del sujeto y análisis radiográfico. (9)

7.1 Examen clínico

El proceso debe comenzar con la anamnesis, que permita recolectar la mayor cantidad de información acerca del dolor del paciente y sus características, para lo cual, se puede orientar la descripción de la sintomatología, durante la entrevista, mediante preguntas específicas (9), ¿Qué movimiento produce el dolor?, ¿Dónde se ubica, se percibe en otra área?, ¿Qué actividad lo exacerba o disminuye? (9)

Luego, se debe realizar la observación general de la postura de cabeza y cuello, en caso de existir alguna desviación o postura de evitación del dolor, exageración del volumen de los músculos cervicales o la presencia de anomalías estructurales. (9)

7.1.1 Palpación

Una vez completado el examen visual, continúa el examen clínico con la palpación del cuello en búsqueda de áreas tensionales de tejido blando y de la musculatura cervical.

7.1.2 Dinámica cervical

Se evalúa la movilidad cervical, mediante movimientos activos y pasivos. El objetivo de los movimientos activos, es identificar zonas de restricción de movimiento y dolor, los ejecuta el propio paciente. Corresponden a movimientos de flexión, extensión, rotación e inclinación de la cabeza sobre el cuello (9). En cambio, en los movimientos pasivos, el examinador aplica una fuerza externa que evalúa la sensación final o end feel, en las distintas articulaciones de la columna. (9)

7.1.3 Evaluación neurológica

La exploración neurológica abarca al plexo cervical y al cervicobraquial que se compone de tres apartados: examen de la sensibilidad, examen de la fuerza y valoración de los reflejos osteotendinosos.

La exploración de la sensibilidad se realiza mediante un test cutáneo con la ayuda de un algodón y con los ojos del paciente cerrados. El paciente informa cuándo y dónde se está aplicando el estímulo, el cual debe ser irregular, para que no pueda predecirlo. (29)

Para la evaluación de la fuerza se ubica el músculo en una posición media y se le pide al paciente que mantenga una contracción isométrica durante varios segundos contra la fuerza aplicada por el fisioterapeuta. (29)

Por último, para la valoración de los reflejos osteotendinosos, un aumento de la respuesta refleja es indicativo de una lesión de la motoneurona superior y en cambio una disminución o ausencia de los reflejos, corresponde a una radiculopatía (29)

7.1.4 Evaluación vascular

Tiene como objetivo encontrar signos de insuficiencia en el aporte sanguíneo de la arteria vertebral. Para su ejecución el paciente se posiciona en supino o sedente, el terapeuta sostiene completamente la cabeza del usuario y puede probar en conjunto los siguientes movimientos pasivos: extensión, rotación y flexión lateral, especialmente la combinación de extensión con rotación es más propensa para probar la arteria vertebral. La prueba es positiva al estar en presencia de nistagmo ocular, sensación de mareos, aturdimiento o alteraciones visuales (30).

7.2 Examen Radiográfico

7.2.1 Radiografía cefálica lateral

Es la técnica radiográfica más utilizada para este tipo de evaluación (31). En ella se observa la ubicación anteroposterior del Atlas en sentido sagital, así como también si se encuentra por debajo de los cóndilos occipitales. (32)

b) Radiografía anteroposterior a boca abierta: esta técnica entrega una visión frontal de la articulación craneocervical y de los componentes de la columna

cervical entre sí. (33)

c) Radiografía base de cráneo: Se utiliza principalmente para observar cualquier rotación del Atlas en los cóndilos occipitales. (32)

8. Relación del Sistema Estomatognático con estructuras vecinas

Desde un punto de vista anatómico, el SE se encuentra íntimamente ligado a la columna cervical, ya que el cráneo se conecta con ella, a través de la articulación occipitoatlantoidea(9). Por otra parte, cráneo y mandíbula, se relacionan entre sí, por medio del hueso temporal, a través las articulaciones temporomandibulares, y a su vez la mandíbula con el cráneo (maxilar superior) por la articulación de los arcos dentarios (oclusión dentaria). (9)

La función de los grupos musculares supra e infrahioides, es dependiente del hioides, el cual a pesar de no poseer articulación ósea alguna, se relaciona con la columna cervical anterior mediante la fascia cervical (34). La acción de estos músculos, pertenecientes al SE, es muy importante en la determinación de la curvatura de la columna cervical (34), demostrando la estrecha relación existente entre SE y la columna cervical.

Ahora bien, desde la perspectiva funcional, la relación dinámica entre el SE y columna cervical, se manifiesta en los contactos oclusales que se producen cuando cambia la posición de la cabeza(6) lo anterior puede demostrarse de manera simple utilizando papel de articular, cuando la cabeza se inclina lateralmente, los contactos oclusales serán más marcados hacia el lado al cual se inclinó, si la cabeza se extiende, los contactos serán más posteriores y al flectarse los contactos serán más anteriores (6). En sentido contrario, cuando se alteran los contactos oclusales, se modifica la posición de la columna craneocervical (29), ya que el aumento de la dimensión vertical oclusal, al utilizar una férula o cualquier otro dispositivo intraoral, provoca una extensión craneocervical. (35, 36)

Se debe mencionar también, que los movimientos mandibulares están asociados a los movimientos del raquis craneocervical(29), por ejemplo, la apertura bucal funcional se acompaña de una extensión craneocervical, en tanto que el cierre bucal de una flexión craneocervical.(37, 38)

Por otra parte, la relación neurológica entre la columna cervical y el SE, está dada por la convergencia entre vías aferentes del trigémino y de los tres nervios cervicales superiores (39). Dicha convergencia ocurre en un área conocida como el núcleo trigeminocervical (40), situado en la parte superior de la médula espinal cervical, dentro de la porción pars caudalis del núcleo espinal del nervio trigémino. Es considerado el núcleo nociceptivo de todo el cráneo y la columna cervical alta (41). Por lo tanto, desde la perspectiva clínica, se debe hacer el diagnóstico diferencial cráneo vertebral en los casos de cefaleas y dolor facial, así como también un diagnóstico diferencial craneomandibular y de las ATMs, cuando se presenta la misma patología o similar sintomatología de una relación craneovertebral posterior. (42)

De esta manera se explica, por qué los tejidos de la columna cervical refieren el dolor hacia la cabeza y a otras áreas orofaciales. (28)

9. Posición de la cabeza y su relación con el sistema Estomatognático

Como se mencionó anteriormente, existe una estrecha relación entre SE y columna cervical, la cual puede ser explicada por la teoría “cráneo deslizante” de Makofsky (43), la cual señala que los cambios posturales de la cabeza pueden provocar modificaciones en la oclusión dentaria, debido a la alteración de la posición de contacto de los dientes superiores en relación a los inferiores. Cuando el cráneo se desliza hacia adelante, ocurre un movimiento de extensión de la articulación atlantooccipital, al mismo tiempo que los dientes maxilares también se deslizan anteriormente, ya que están unidos al cráneo, y en consecuencia la posición de máxima intercuspidadación se desplaza hacia atrás. Al contrario, cuando el cráneo se desliza hacia atrás, se produce la situación inversa. De esta forma, la movilización craneocervical provoca movimientos adaptativos de la mandíbula y de estructuras relacionadas (44)

Por otra parte, diversos estudios (45, 46), han demostrado que cambios en la posición de la cabeza, provocan aumento de la actividad electromiográfica de músculos masticatorios y cervicales.

10. Trastorno Temporomandibular y su relación con la columna cervical

Para comenzar el análisis la relación fisiopatológica de los Trastornos Temporomandibulares (TTM) y la columna cervical, se debe comentar en primer término, sobre la disfunción de la columna cervical (DCC), definición que abarca una serie de afecciones clínicas musculoesqueléticas de la columna cervical, siendo su principal síntoma, el dolor de cuello. (9)

La literatura al respecto, refiere 2 maneras que explican como una alteración postural podría causar un TTM:

- a. La protrusión de la cabeza y la extensión de la columna cervical asociada, incrementa la distancia entre la sínfisis mentoniana y el hioides, aumentando la tensión de la musculatura suprahioidea e infrahioidea, que tiende a descender y a retruir la mandíbula (29). Esta tendencia debe ser contrarrestada aumentando la tensión de la musculatura elevadora mandibular (masetero, temporal pterigoideo medial), provocando en consecuencia, que se eleve la presión intrarticular de la ATM (29). La posición retruida de la mandíbula, desplaza el cóndilo a posterior en la fosa temporal, modificando la relación estable entre el cóndilo y el disco articular en la ATM (47). Por ende, este desequilibrio postural de la cabeza, con tendencia a la retrusión mandibular, su consecuente alteración posicional condilar y la hiperpresión articular, pueden ser mecanismos que favorezcan el desarrollo de un TTM. (48, 49)

- b. El aumento de la lordosis cervical originada por la anteposición de la cabeza, provoca que la mirada pase a una posición baja, por ende, el sistema cráneo-cervico-vertebral tiende a nivelar la mirada haciéndola funcional, incrementando la curva lordótica cervical (50). Sin embargo, la literatura es confusa respecto de esta causa. (51)

II. OBJETIVOS

- Exponer la problemática actual respecto de la ausencia de información en cuanto al abordaje del tratamiento de pacientes con alteración postural cráneo cervical que son desdentados totales y requieren rehabilitación oral.
- Proponer una sistematización de trabajo para estos pacientes, desde la etapa de diagnóstico, derivación multidisciplinaria y estabilización inicial.
- Establecer la relevancia de la pre-evaluación y diagnóstico multidisciplinario de la postura cráneo cervical.

III. DISCUSIÓN

La columna cervical es la región más compleja del esqueleto axial (52) (53). Su función es muy importante, ya que proporciona apoyo a la cabeza y gracias a sus movimientos la orienta en el espacio tridimensional facilitando al mismo tiempo la actividad de los órganos sensoriales para explorar el ambiente (54). Es inherentemente una región muy inestable y presenta grandes desplazamientos de rotación y traslación bajo cargas fisiológicas (55). La columna cervical está íntimamente relacionada con el sistema músculo esquelético cráneo- cervical (SE) por medio de su anatomía y función biomecánica (9, 56). Sin embargo, pese a que se reconoce esta estrecha relación, se debe destacar y enfatizar en que existe muy poca información de cómo tratar casos de pacientes con alteraciones en dicha relación, y más aún no existe información bibliográfica referente en específico a pacientes desdentados totales. En atención a este vacío bibliográfico, se propone una sistematización de cómo abordar estos pacientes desde su etapa inicial de diagnóstico, derivación multidisciplinaria, que permita direccionar y planificar un tratamiento de estabilización primaria.

Los pacientes desdentados totales, con alteración postural cervical generalmente son adultos mayores que presentan disfunción severa del SE por inestabilidad oclusal en céntrica consecutivo a la pérdida de todos sus dientes, provocando una disminución de la dimensión vertical, lo cual se refleja a nivel funcional con un gran déficit de la eficiencia masticatoria, además de alteraciones estéticas, fonéticas y psicológicas.
(11)

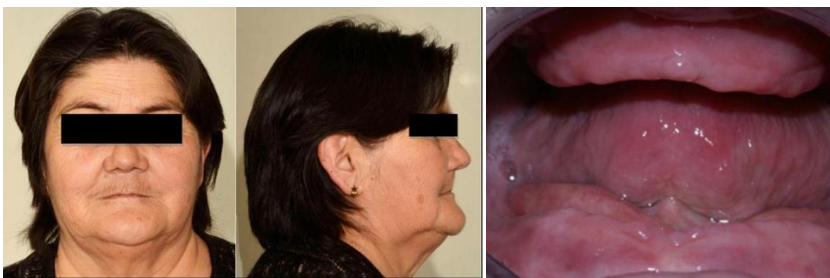

Figura 1: Paciente sexo femenino, adulto mayor, desdentada que presenta disfunción severa del SE por inestabilidad oclusal en céntrica consecutivo a la pérdida de todos

sus dientes, provocando una disminución de la dimensión vertical. Nótese el prognatismo mandibular y presencia de surco nasogenianos marcados.

La primera etapa de la sistematización (Anexo 1) comienza con la anamnesis del paciente, que es el punto de inicio en la recopilación de datos de la ficha clínica, debe ser exhaustiva, debe consignar el motivo de consulta del paciente y cuál es la expectativa que tiene con su tratamiento (57). En cuanto al motivo de consulta, usualmente los pacientes relatan que: “Se me sale la prótesis removible inferior, es muy incómodo, quiero que tenga una mejor estabilidad”, y sus expectativas son: “Poder comer y hablar tranquilo, sin temor a que se desaloje”.

En cuanto al examen físico general, consignar la postura del paciente, deambular, relación espacial del macizo cráneo facial en relación a la columna cervical en los diferentes planos, con el afán de pesquisar cualquier alteración de forma temprana, para así realizar las derivaciones pertinentes a otros profesionales del área de la salud y poder trabajar en forma efectiva con un enfoque multidisciplinario (58).

En este tipo de pacientes se observa, en una vista frontal, una inclinación lateral del cráneo, con un descenso del hombro homologo, respecto de lo cual muchos refieren no haberse percatado, ni presentar dolores musculares y molestias.

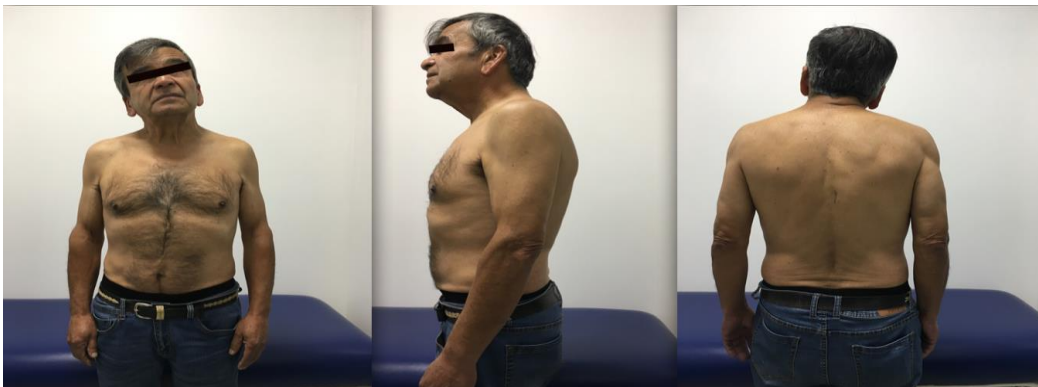

Figura 2: En este paciente se aprecia una inclinación acentuada del macizo cráneo facial en relación a la columna cervical hacia el lado derecho, con un leve descenso del hombro derecho.

Punto relevante de la sistematización (Anexo 1) es realizar la evaluación de la columna cervical, efectuando un examen clínico, que incluya la palpación y evaluación de la dinámica cervical. Solicitando apoyo multidisciplinario y exámenes complementarios como el radiográfico y el tomográfico. (11)

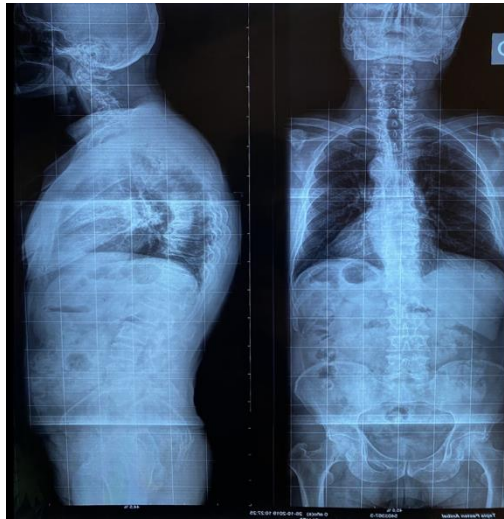

Figura 3: Imagen radiográfica de la columna completa de un paciente con alteración postural cráneocervical, donde se aprecia escoliosis cervical y discopatías que producen estenosis foraminal en agujeros de conjunción.

Considerando los antecedentes expuestos, surgen las primeras interrogantes, ¿un odontólogo puede tratar en forma aislada este tipo de casos, y resolverlos en forma exitosa? Creemos que no, se debe actuar con un equipo multidisciplinario compuesto por médicos traumatólogos, kinesiólogos, odontólogos, etc.

Como parte del enfoque se debe realizar interconsulta del paciente a un médico especialista en traumatología de columna, para determinar cuál es su diagnóstico y la factibilidad de corregir su alteración postural. Según la evaluación médica realizada por el especialista, los pacientes podrían padecer una escoliosis de tipo idiopática, caracterizada por una postura defectuosa con desviación lateral de la columna, progresiva en el tiempo, que a menudo se inicia en la infancia y que empeora durante el crecimiento, su etiología es desconocida (59). Sin embargo, hay diversas teorías que explicarían su origen (60), las que incluyen factores genéticos (61), músculo-

esqueléticos (62, 63), metabólicos y químicos (64), así como también anomalías en el sistema nervioso central (65). El médico podría establecer que el paciente necesita tratamiento kinésico orientado a fortalecer la musculatura, y evaluar si es posible lograr alguna corrección en la postura alterada del cráneo, pese a que lograr una corrección postural sin un tratamiento quirúrgico y/o intervenciones de mayor complejidad, es relativo.

Por lo tanto es esencial insistir en la importancia de realizar una evaluación clínica inicial integral y exhaustiva, tanto física general, extraoral e intraoral, ya que dependiendo de la etiología de la alteración de la postura cráneo-cervical, esta podría corregirse con una terapia kinésica, en cambio en otras ocasiones requerirá de intervenciones de mayor complejidad, lo cual repercutirá en el tratamiento odontológico rehabilitador definitivo.

En muchas ocasiones nos encontraremos con pacientes que han adoptado la posición de la cabeza a una maloclusión y no son capaces de asumir posturas normales (6), incluso cuando se resuelve el problema oclusal. Esto se debe al acortamiento del tejido conectivo y de los músculos (6), la memoria de los tejidos blandos (6) y la debilidad de la musculatura postural (6), en estos casos y en pacientes con alteraciones posturales evidentes, es posible que el odontólogo no logre restaurar una oclusión definitiva o corregir las relaciones craneomandibulares.

Los desórdenes cráneo-mandibulares pueden originar alteraciones funcionales de la columna cervical, así como también la postura anormal de la cabeza influye en la función de la columna cervical y en varias funciones del sistema masticatorio (46). Como consecuencia de la inclinación alterada de estos pacientes, se modifica la orientación espacial tridimensional de la cabeza, la cual depende de 4 planos: el vertical, el bipupilar, el ótico, y el oclusal.

Si alguno de éstos 3 últimos, no es horizontal (Figura 3), la columna generará una posición adaptativa para restaurar dichos planos a un mismo nivel, no obstante, los planos faciales no son paralelos a la horizontal, debido a la inclinación de la cabeza que se presenta. Cabe señalar, que la corrección que hace la columna, involucra flexión, rotación o inclinación de los segmentos vertebrales (6). Frecuentemente al examen extraoral, al analizar el paralelismo entre los planos faciales (pese a la

inclinación del cráneo) en la vista frontal se encuentran relativamente paralelos, especialmente entre los planos bipupilar y otico, y una línea media simétrica.




Figura 4: Examen extraoral. Análisis de planos frontales, bipupilar, otico y bicomisural inclinados respecto a la línea media facial. A la izquierda, análisis de tercios faciales, superior, medio e inferior. Se puede observar que pese a la inclinación del cráneo los planos se encuentran relativamente paralelos entre si.

Existe una relación anatómica entre la mandíbula y la columna cervical, ya que el cráneo y la mandíbula tienen uniones musculares y de ligamentos al área cervical (66). La función de la cabeza, el cuello y los maxilares está estrechamente relacionada, formando un sistema funcional combinado. La columna cervical y el SE, están estrechamente relacionados, así lo señala D'attilio e cols.(67) , quien en un estudio en ratas estableció que la alineación de la columna vertebral parece estar influenciada por la oclusión, ya que al alterar la oclusión mediante un pivote unilateral de composite, las ratas ajustaron su patrón de cierre hacia una mordida cruzada, la que provocó un cambio en el alineamiento de la columna, siendo ésta deformidad similar a la hallada en la escoliosis idiopática humana. Luego, cuando se aplicó un segundo pivote de composite contralateral, para re-equilibrar la oclusión, las ratas del grupo de estudio, experimentaron un nuevo equilibrio oclusal y fueron capaces de abrir y cerrar la boca sin desviación, a su vez el control radiográfico frontal de cuerpo, reveló el enderezamiento de la columna en todas ellas (67). Si bien en pacientes desdentados

totales no es posible determinar la presencia de una mordida cruzada al examen clínico oclusal inicial, en el caso de haberla tenido, tampoco podemos determinar si la presencia de dicha maloclusión es resultado de la escoliosis desarrollada en la juventud del paciente o bien si la maloclusión provocó la alteración postural craneocervical, la única forma de conocer qué fue primero, es haber realizado un seguimiento clínico y radiológico desde una edad temprana.

Otro aspecto relevante a considerar, es el estado de las ArticulacionesTemporoMandibulares del paciente, ya que la posición inclinada de la cabeza que durante años ha mantenido, podría haber repercutido en el complejo cóndilo-disco-fosa articular, ya que los cambios en la columna cervical, pueden causar trastornos en las ATMs y viceversa (68). No obstante lo anterior, la información actual disponible, no es lo suficientemente clara como para establecer una relación directa entre TrastornoTemporoMandibular y postura anormal (18), sin embargo, en estos casos clínicos tan severos, es conveniente, aparte de realizar un completo análisis en dinámica/estática articular, solicitar exámenes imagenológicos (Scanner, RNM) para confirmar o descartar la presencia de patología articular.

Al examen intraoral debemos identificar si el paciente es portador de prótesis removibles funcionales, o no funcionales, debido a desgastes, falta de retención, inestabilidad y déficit estético, lo cual se traducirá en una pérdida funcional del SE (9). En consecuencia, parte del objetivo terapéutico debe ser estabilizar al paciente con prótesis transitorias y devolver parte de la funcionalidad perdida del SE, a lo que denominamos estabilización inicial.

Esta estabilización inicial debe ser realizada con un montaje diagnóstico en articulador en relación céntrica RC (2), siguiendo todos los lineamientos de las prótesis removibles convencionales, en la vista frontal, con un plano oclusal paralelo al plano ótico y bipupilar (6) y en la vista sagital paralelo al plano de camper (2), devolver la dimensión vertical perdida (22) para mejorar fonación y estabilidad. Además se debe considerar realizar la planificación y ejecución de implantes dentales superiores o inferiores (según sea el caso) para lograr mayor estabilidad en los casos en que una prótesis

removible convencional no logre estabilidad debido al deficiente reborde óseo residual, esto último puede ser motivo de discusión ya que algunos podrían opinar que la planificación e instalación de los implantes sea realizada cuando ya se haya corregido la alteración postural del cráneo, pero ocurre que con una prótesis removible inestable no podemos lograr estabilizar al paciente y tampoco se daría resolución al motivo de consulta mas frecuente.

Luego que el paciente esté estabilizado, se debe iniciar la terapia kinésica y trabajar en conjunto con él, de manera de mantener la estabilidad oclusal de las prótesis, y compensar los cambios posturales que repercuten en la oclusión protésica.

Si se entiende la relación recíproca entre la postura de la cabeza y la oclusión, queda claro que los fisioterapeutas pueden no ser capaces de estabilizar la postura de la cabeza en un paciente con maloclusión (6). Además, es posible que el odontólogo no pueda restaurar una oclusión definitiva o corregir las relaciones craneomandibulares en pacientes con problemas posturales evidentes (6). Por lo tanto, la disyuntiva radica entre decidir que tratamiento realizar en primer lugar, la estabilización oclusal, mediante un tratamiento rehabilitador, o la terapia kinésica para restaurar la posición craneocervical ortostática o bien la ejecución simultánea de ambas terapias, considerando siempre el motivo de consulta del paciente. En muchos casos se decide respetar el requerimiento principal de los pacientes que consiste en recuperar la función masticatoria y con ello mejorar su calidad de vida, en cuanto a la alimentación y contacto social. Por lo tanto, el tratamiento rehabilitador será preponderante, por ende es responsabilidad del odontólogo clarificar que ambos son complementarios, ya que el paciente con maloclusión adopta una postura de la cabeza a esa maloclusión (6), y no será capaz, por sí solo, de asumir una postura normal, a pesar de haber corregido el problema oclusal, ya que al acortamiento del tejido conectivo y la debilidad de la musculatura postural craneomandibular, solo puede ser restablecida mediante la terapia kinésica.(6)

Luego de trabajar en forma conjunta, independiente de los resultados obtenidos en términos de corrección de la postura alterada, como última etapa se debería proceder

a realizar un montaje en articulador en relación céntrica (RC) verdadera, y con este montaje trabajar en la fabricación de las prótesis definitivas además de considerar los controles periódicos posteriores tanto del tratamiento dental como del postural, para evitar recidivas o sintomatología cuando corresponda.

Es importante considerar la factibilidad de confeccionar nuevas prótesis, durante la etapa kinésica temprana, otra al final del tratamiento rehabilitador y una tardía posterior a 3 meses, como parámetro de comparación entre la postura cráneo-cervical alterada inicial y la final corregida, y cómo esta nueva postura podría influir en la rehabilitación definitiva y viceversa.

IV. CONCLUSIÓN

Al ser esta un área de la odontología con escasa documentación y con bajo nivel de evidencia que relacione la alteración postural del paciente y la rehabilitación oral, esta sistematización podría convertirse en el puntapié inicial para el desarrollo de una metodología y/o protocolo de abordaje clínico en este tipo de casuística. De esta manera, la rehabilitación protésica de un paciente edéntulo con problemas de postura cráneo-cervical, debe ser resuelta, ya que es un factor importante en la estabilización general que permitirá el tratamiento postural integral del paciente, el cual debe ser abordado de manera multidisciplinaria.

Es importante contar con un equipo de pre- evaluación multidisciplinario para estos casos de alteraciones posturales, ojala con un seguimiento prematuro que se mantenga en forma permanente posterior a la rehabilitación final, con el objeto de ir documentando la evolución y/o cambios en el paciente.

La rehabilitación protésica de un paciente edéntulo con problema de postura cráneo-cervical será un factor de estabilización prioritario para el tratamiento postural integral, devolverá la función masticatoria, fonética y estética importantes en la calidad de vida del paciente y sus etapas intermedias permitirán la adaptación y ajustes protésicos que acompañen los avances en la rehabilitación postural.

Este es solo el comienzo, de tal forma, se extiende la invitación a futuras comisiones de tesis para continuar esta línea, utilizar la sistematización planteada y aumentar la casuística a modo de a futuro generar un protocolo de atención clínico.

V. ANEXO 1

SISTEMATIZACIÓN DE CASO CLÍNICO

1. IDENTIFICACIÓN DEL PACIENTE

1.1 Nombre, Edad, Rut, Estado civil, Dirección, Ocupación

2. MOTIVO DE CONSULTA

2.1 Expectativas del paciente

3. ANAMNESIS

3.1 Perfil psicológico Alouse y Fox

3.2 Antecedentes sistémicos (morbilidad), enfermedades, tratamientos farmacológicos, alergias.

3.3 Antecedentes Odontológicos: tratamientos realizados, experiencias previas

4. EXAMEN EXTRAORAL

4.1. Examen físico general: postura, deambular, biotipo

4.2. Cérvico cráneo facial: biotipo facial, biotipo muscular , piel y anexos.

4.3. Análisis estético frontal: simetrías, proporción de tercios, proporción de quintos y paralelismo bipupilar.

4.4. Análisis estético frontal del tercio inferior: Dimensión vertical, competencia labial, labios, surcos, análisis de la sonrisa.

4.5. Análisis estético perfil: tipo de perfil, ángulo nasolabial, línea de E ricketts

4.6. Examen de la columna cervical: palpación, dinámica, evaluación neurológica y vascular.

4.7. Examen articular: Apertura, dolor, ruidos, dinámica articular, lateralidades.

4.8. Examen neuromuscular: nódulos, ganglios, dolor

5. EXAMEN INTRAORAL

5.1. Lateralidades: izquierda y derecha

5.2. Protrusión

5.3. MIC

6. DENTARIO: clase de Kennedy, odontograma.

7. PERIODONTAL: encías, recesiones, cálculo, sangramiento.

8. OCLUSAL

- 8.1. O. Contactos: MIC, RC, Overbite, Overjet, lateralidades, protrusión.
- 8.2. O. Dimensión Vertical: Estado, zona neutra, DVO-DVP-ELI
- 9. EXAMEN RADIOGRÁFICO: Bitewing, panorámicas ,periapicales, rx cefálica lateral.
- 10. EXAMEN INSTRUMENTAL.
 - 10.1. Análisis de modelo: tipo de arco, curva de Spee, Wilson y malposiciones
 - 10.2. Contactos: MIC, RC, lateralidades, protrusión
 - 10.3. Zonas desdentadas: ancho, alto, grosor
 - 10.4. Ordenamiento dentario (enfilado), encerado, guía silicona y/o estampado.
 - 10.5. Guía quirúrgica
- 11. EXAMEN TOMOGRAFICO
 - 11.1. Panorex
 - 11.2. Por cortes
- 12. DIAGNOSTICO (MULTIDISCIPLINARIO)
 - 12.1. General
 - 12.2. Funcional integral
 - 12.3. Por pilar: oclusal, periodontal, articular, neuromuscular.
- 13. PLAN DE TRATAMIENTO
 - 13.1. Ideal
 - 13.2. Real
- 14. PLAN DE TRATAMIENTO IMPLANTOLÓGICO
 - 14.1. Protésico: tipo de rehabilitación, diseño, pilares.
 - 14.2. Quirúrgico: cirugías complementarias, tipo de cirugías, diseño de implantes.
- 15. SISTEMATIZACIÓN DEL PLAN DE TRATAMIENTO
 - 15.1. Etapas del tratamiento: Interconsultas, derivaciones, tratamiento multidisciplinario.

16. PRONOSTICO DEL PLAN DE TRATAMIENTO

- 16.1. Corto
- 16.2. Mediano
- 16.3. Largo
- 16.4. Controles y Mantenciones.

VI. Referencias Bibliográficas

1. Hansson TL. Craniomandibular disorders and sequencing their treatment. *Aust Prosthodont J*. 1988; 2:9-15.
2. Manns A, Biotti J. Manual práctico de oclusión dentaria. Santiago Chile): AMOLCA. 2006:19-45.
3. Aldana A, Báez J, Sandoval C, Vergara C, Cauvi D, Fernández de la Reguera A. Asociación entre maloclusiones y posición de la cabeza y cuello. *International journal of odontostomatology*. 2011;5(2):119-25.
4. Discacciati de Lértora M, Lértora M, Quintero de Lucas G, Armella B. Relación entre actitudes posturales y maloclusiones, observadas en adolescentes. *Comunicaciones Científicas y Tecnológicas, Universidad Nacional del Nordeste*. 2006.
5. Pruneda JFM. Dental malocclusion and its relationship with body posture: a new research challenge in stomatology. *Boletín Médico del Hospital Infantil de México*. 2013;70(5):341-3.
6. Rocabado M, Johnston BE, Jr., Blakney MG. Physical therapy and dentistry: an overview. *J Craniomandibular Practice*. 1982;1(1):46-9.
7. Gutierrez J DR. Interview whit Dr. Mariano Rocabado. *Tamé*. 2014:240-2.
8. Manns A. Sistema Estomatognático, fundamentos clínicos de fisiología y patología. AMOLCA; 2013. Capítulo 8, Análisis Morfofuncional de la Oclusión Dentaria.
9. Manns A, Biotti J. Sistema estomatognático: bases biológicas y correlaciones clínicas. Santiago de Chile: Editorial Ripano. 2011.
10. Okeson JP, WRIGHT AL. Tratamiento de oclusión y afecciones temporomandibulares 1999.
11. Mizraji M, Freese AM, Bianchi R. Sistema estomatognático. *Actas Odontológicas (Publicación discontinuada)*. 2012;9(2):35-47.
12. Rubiano Carreño M. Tratamiento con placas y corrección oclusal por tallado selectivo. Colombia, Ed Amolca. 2005.

13. Nanci A, Bosshardt DD. Structure of periodontal tissues in health and disease. *Periodontol 2000*. 2006;40:11-28.
14. Schroeder HE, Listgarten MA. The gingival tissues: the architecture of periodontal protection. *Periodontol 2000*. 1997;13:91-120.
15. Abarca M, van Steenberghe D, Malevez C, Jacobs R. The neurophysiology of osseointegrated oral implants. A clinically underestimated aspect. *Journal of oral rehabilitation*. 2006;33(3):161-9.
16. Brånemark R, Brånemark PI, Rydevik B, Myers RR. Osseointegration in skeletal reconstruction and rehabilitation: a review. *J Rehabil Res Dev*. 2001;38(2):175-81.
17. Klineberg I, Calford MB, Dreher B, Henry P, Macefield V, Miles T, et al. A consensus statement on osseoperception. *Clin Exp Pharmacol Physiol*. 2005;32(1-2):145-6.
18. Mizraji M, Kolenc F, Ingver C. Oseopercepción: una puesta al día. *Actas Odontológicas (Publicación discontinuada)*. 2013;10(1):4-14.
19. Moreno Cabello PÁ. Estudio de la dinámica mandibular humana en un articulador dental virtual individualizable. 2017.
20. García LA, Lehmann JM, Loeza D. Apertura máxima mandibular asociada a grado de disfunción temporomandibular en pacientes de una clínica de postgrado en ortodoncia. *Revista de la Asociación Dental Mexicana*. 2018;75(1):26-33.
21. Khare N, Patil SB, Kale SM, Sumeet J, Sonali I, Sumeet B. Normal mouth opening in an adult Indian population. *J Maxillofac Oral Surg*. 2012;11(3):309-13.
22. Quiroga-del Pozo R, Sierra-Fuentes M, del Pozo-Bassi J, Quiroga-Aravena R. Dimensión vertical oclusal: comparación de 2 métodos cefalométricos. *Revista clínica de periodoncia, implantología y rehabilitación oral*. 2016;9(3):264-70.
23. Goiato MC, dos Santos DM, Sônego MV. Abordagem clínica dos registros utilizados para restabelecimento da dimensão vertical de oclusão em prótese total. *Revista Odontológica de Araçatuba*. 2013:45-9.
24. Discacciati JA, Lemos de Souza E, Vasconcellos WA, Costa SC, Barros Vde M. Increased vertical dimension of occlusion: signs, symptoms, diagnosis, treatment and options. *J Contemp Dent Pract*. 2013;14(1):123-8.

25. Čelebić A, Brkić H, Kaić Z, Valentić-Peruzović M, Vojvodić D. Evaluation of some lateral cephalometric methods for determination of occlusal plane inclination. *Acta Stomatologica Croatica*. 1994;28(1):11-8.
26. The glossary of prosthodontic terms. *J Prosthet Dent*. 94. United States 2005. p. 10-92.
27. Schulz Rosales R, Cerda Peralta B, Moya Munjin M, Romo Ormazábal F. Visualización del plano oclusal y guía anterior en desdentados parciales en la telerradiografía lateral: Descripción de la técnica a través de casos clínicos. *International journal of odontostomatology*. 2013;7(3):465-70.
28. Sessle BJ, Hu JW, Amano N, Zhong G. Convergence of cutaneous, tooth pulp, visceral, neck and muscle afferents onto nociceptive and non-nociceptive neurons in trigeminal subnucleus caudalis (medullary dorsal horn) and its implications for referred pain. *Pain*. 1986;27(2):219-35.
29. Cuelco RT. *La Columna Cervical: Evaluación Clínica y Aproximaciones Terapéuticas: Principios anatómicos y funcionales, exploración clínica y técnicas de tratamiento*: Ed. Médica Panamericana; 2008.
30. Kaltenborn FM, Evjenth O, Kaltenborn TB, Morgan D, Vollowitz E, Tricás J. *Fisioterapia manual: columna* 2000.
31. Lundström A, Lundström F, Le Bret LM, Moorrees CF. Natural head position and natural head orientation: basic considerations in cephalometric analysis and research. *Eur J Orthod*. 1995;17(2):111-20.
32. Woodfield III HC, York C, Rochester RP, Bales S, Beebe M, Salminen B, et al. Craniocervical chiropractic procedures—a précis of upper cervical chiropractic. *The Journal of the Canadian Chiropractic Association*. 2015;59(2):173.
33. Milton R, María SA, Jaime SP. Análisis de la imagen radiográfica A. P. La boca abierta de la articulación cráneo cervical alta. Chile: Sociedad Radiológica Oral y Maxilofacial de Chile; 1987-1988. p. 31-42.
34. Rocabado M. Biomechanical relationship of the cranial, cervical, and hyoid regions. *J Craniomandibular Practice*. 1983;1(3):61-6.
35. Daly P, Preston CB, Evans WG. Postural response of the head to bite opening in adult males. *Am J Orthod*. 1982;82(2):157-60.

36. Rocabado M, Tapia V. Radiographic study of the craniocervical relation in patients under orthodontic treatment and the incidence of related symptoms. *Cranio*. 1987;5(1):36-42.
37. Eriksson PO, Häggman-Henrikson B, Nordh E, Zafar H. Co-ordinated mandibular and head-neck movements during rhythmic jaw activities in man. *J Dent Res*. 2000;79(6):1378-84.
38. Zafar H. Integrated jaw and neck function in man. Studies of mandibular and head-neck movements during jaw opening-closing tasks. *Swed Dent J Suppl*. 2000(143):1-41.
39. Kerr FW. Structural relation of the trigeminal spinal tract to upper cervical roots and the solitary nucleus in the cat. *Exp Neurol*. 1961;4:134-48.
40. Bogduk N. The anatomical basis for cervicogenic headache. *J Manipulative Physiol Ther*. 1992;15(1):67-70.
41. Bogduk N. Cervical causes of headache. *Cephalalgia*. 1989;9(10_suppl):172-3.
42. Mariano R. <https://www.youtube.com/watch?v=PAR5sRkovRE> min. 4:01 [
43. Makofsky HW. The effect of head posture on muscle contact position: the sliding cranium theory. *CRANIO®*. 1989;7(4):286-92.
44. Gillies GT, Broaddus WC, Stenger JM, Taylor AG. A biomechanical model of the craniomandibular complex and cervical spine based on the inverted pendulum. *J Med Eng Technol*. 1998;22(6):263-9.
45. Yamabe Y, Yamashita R, Fujii H. Head, neck and trunk movements accompanying jaw tapping. *J Oral Rehabil*. 1999;26(11):900-5.
46. Funakoshi M, Fujita N, Takehana S. Relations between occlusal interference and jaw muscle activities in response to changes in head position. *J Dent Res*. 1976;55(4):684-90.
47. Visscher CM, Huddleston Slater JJ, Lobbezoo F, Naeije M. Kinematics of the human mandible for different head postures. *J Oral Rehabil*. 2000;27(4):299-305.
48. Sonnesen L, Bakke M, Solow B. Temporomandibular disorders in relation to craniofacial dimensions, head posture and bite force in children selected for orthodontic treatment. *Eur J Orthod*. 2001;23(2):179-92.

49. Nicolakis P, Nicolakis M, Piehslinger E, Ebenbichler G, Vachuda M, Kirtley C, et al. Relationship between craniomandibular disorders and poor posture. *Cranio*. 2000;18(2):106-12.
50. D. V, A. P, G. D, T. P. La importancia de la evaluación postural en el paciente con disfunción de la articulación temporomandibular. *Brasil: Act Ortop*; 2004.
51. Cecilio R, Mori C. Trastornos temporomandibulares y alteraciones posturales de la columna cervical en personal hospitalario. *Odontología Sanmarquina*. 2014;11:66.
52. Kapandji IA. *The physiology of the joints*: Churchill Livingstone; 2007.
53. Campbell AH. Functional anatomy and biomechanics of the cervical spine. *Orthopaedic Physical Therapy Clinics of North America*. 2001;10:335-91.
54. Bogduk N, Mercer S. Biomechanics of the cervical spine. I: Normal kinematics. *Clin Biomech (Bristol, Avon)*. 2000;15(9):633-48.
55. Ng HW, Teo E-C, Lee K-K, Qiu T-X. Finite Element Analysis of Cervical Spinal Instability Under Physiologic Loading. *Journal of spinal disorders & techniques*. 2003;16:55-65.
56. Restrepo CC, Quintero Y, Tamayo M, Tamayo V. Efecto de la posición craneocervical en las funciones orales fisiológicas. *CES Odontología*. 2008;21(1):71-5.
57. Rodríguez García PL, Rodríguez Pupo L. Principios técnicos para realizar la anamnesis en el paciente adulto. *Revista Cubana de Medicina General Integral*. 1999;15:409-14.
58. Llanio Navarro R, Perdomo González G. *Propedéutica clínica y semiología médica*. Editorial Ciencias Médicas; 2003.
59. Michelotti A, Buonocore G, Manzo P, Pellegrino G, Farella M. Dental occlusion and posture: an overview. *Prog Orthod*. 2011;12(1):53-8.
60. Huggare J, Pirttiniemi P, Serlo W. Head posture and dentofacial morphology in subjects treated for scoliosis. *Proc Finn Dent Soc*. 1991;87(1):151-8.
61. Fisher R. Idiopathic scoliosis: an investigation of genetic and environmental factors. *J Bone Joint Surg [Am]*. 1967;49:1005.

62. Fidler MW, Jowett RL. Muscle imbalance in the aetiology of scoliosis. *J Bone Joint Surg Br.* 1976;58(2):200-1.
63. Yarom R, Robin GC. Studies on spinal and peripheral muscles from patients with scoliosis. *Spine (Phila Pa 1976).* 1979;4(1):12-21.
64. Pedrini VA, Ponseti IV, Dohrman SC. Glycosaminoglycans of intervertebral disc in idiopathic scoliosis. *J Lab Clin Med.* 1973;82(6):938-50.
65. Allard P, Chavet P, Barbier F, Gatto L, Labelle H, Sadeghi H. Effect of body morphology on standing balance in adolescent idiopathic scoliosis. *Am J Phys Med Rehabil.* 2004;83(9):689-97.
66. Rocabado M. *Cabeza y cuello tratamiento articular.* Buenos Aires: Editorial Intermédica. 1979.
67. D'Attilio M, Filippi MR, Femminella B, Festa F, Tecco S. The influence of an experimentally-induced malocclusion on vertebral alignment in rats: a controlled pilot study. *Cranio.* 2005;23(2):119-29.
68. Strini PJ, Machado NA, Gorreri MC, Ferreira Ade F, Sousa Gda C, Fernandes Neto AJ. Postural evaluation of patients with temporomandibular disorders under use of occlusal splints. *J Appl Oral Sci.* 2009;17(5):539-43.

