

MARC  
504  
7/15/15



**Universidad  
de Valparaíso**  
CHILE

+  
C5525  
2013



## SISTEMA ENDOX EN ENDODONCIA



Trabajo de Investigación  
Requisito para optar al Título  
de Especialista en Endodoncia

Alumna: Dra. Keissy Chou Verón

Directora Del Programa  
Prof. Dra. Alicia Caro Molina  
Docente Guía: Prof. Dra. Emma Fuenzalida Novajas  
Cátedra de Endodoncia

Valparaíso - Chile  
2013

## 1. Índice de contenidos

1.	Índice de contenidos.....	1
2.	Índice de tablas.....	2
3.	Índice de esquemas .....	2
4.	Índice de figuras.....	2
5.	Introducción .....	4
6.	Objetivos .....	6
7.	Marco conceptual.....	7
7.1.	Microbiología de los conductos radiculares.....	7
7.1.1.	Origen de la flora microbiana oral .....	8
7.1.2.	Microorganismos y patología pulpar .....	9
7.1.3.	Medio endodóntico y sucesión bacteriana .....	10
7.1.4.	Requisitos para un patógeno endodóntico.....	12
7.1.5.	Actividad enzimática bacteriana .....	12
7.1.6.	Composición de la microbiota en infecciones endodónticas .....	13
7.1.7.	Tipos de infecciones endodónticas.....	15
7.2.	Sistema Endox.....	36
7.2.1.	Propiedades .....	40
7.2.2.	Ventajas.....	46
7.2.3.	Desventajas .....	47
7.2.4.	Contraindicaciones del Sistema Endox.....	47
7.2.5.	Especificaciones del Sistema Endox.....	49
7.2.6.	Precauciones en su uso.....	50
7.2.7.	Mecanismo de Acción.....	50
7.2.8.	Efectos en Tejidos Circundantes.....	51
7.2.9.	Forma de Utilización.....	53
7.2.10	Caso Clínico.....	56
8.	Discusión.....	63
9.	Conclusiones .....	71
10.	Bibliografía .....	73

## 2. Índice de tablas

Tabla N° 1: Prevalencia de las bacterias detectadas en las infecciones primarias de dientes con periodontitis apical crónica. ....	19
Tabla N° 2: Prevalencia de las bacterias detectadas en las infecciones primarias de dientes con periodontitis apical aguda. ....	20
Tabla N° 3: Prevalencia de las bacterias detectadas en las infecciones primarias de dientes con abscesos apicales agudos. ....	21
Tabla N° 4: Prevalencia de <i>E. faecalis</i> en muestras obtenidas en el conducto radicular y dientes tratados con periodontitis apical. ....	27
Tabla N° 5: Prevalencia de microorganismos detectados en el conducto radicular y dientes tratados con enfermedad postratamiento. ....	28

## 3. Índice de esquemas

Esquema N° 1: condiciones ambientales en las distintas zonas del conducto radicular. .	11
Esquema N° 2: Composición de la microbiota de infecciones endodónticas. ....	14
Esquema N° 3: Concepto del Sistema Endox . ....	39

## 4. Índice de figuras

Figura N° 1: Población bacteriana mixta .....	22
Figura N° 2: Colonización por levaduras en el conducto radicular. ....	22
Figura N° 3: Colonización bacteriana. ....	30
Figura N° 4: Agregado bacteriano en una lesión perirradicular epitelizada. ....	31
Figura N° 5: Sistema Endox. ....	36
Figura N° 6: Panel de control del Sistema Endox. ....	37
Figura N° 7: Electrodo del Sistema Endox. ....	38
Figura N° 8: Electrodo negro .....	38
Figura N° 9: Electrodo rojo. ....	38
Figura N° 10: Electrodo verde. ....	39

Figura N° 11: Presencia de pulpa antes de la aplicación de Endox .....	40
Figura N° 12: Conducto abierto tras la fulguración con eliminación total del paquete vásculo-nervioso .....	40
Figura N° 13: Imagen de una zona desecada, pero no vaporizada, adonde no ha llegado la fulguración directamente.....	41
Figura N° 14: Imagen de diferencia entre zona de fulguración y zona sin fulguración..	41
Figura N° 15: Imagen donde se observa completa eliminación de bacterias .....	42
Figura N° 16: Imagen luego de cuatro aplicaciones de Endox. ....	42
Figura N° 17: Imagen de superficie interna de la raíz, 1000X. ....	44
Figura N° 18: Imagen de superficie interna de la raíz a 4.800X.....	45
Figura N° 19: Imagen que muestra temperatura antes de la aplicación del Endox. ....	52
Figura N° 20: Imagen que muestra temperatura en el momento de la aplicación de Endox. ....	52
Figura N° 21: Uso del Endox como localizador apical.....	54
Figura N° 22: Fulguración en tercio coronal radicular .....	54
Figura N° 23: Eliminación del contenido orgánico-microbiológico del tercio medio radicular.....	55
Figura N° 24: Conducto radicular descontaminado .....	55
Figura N° 25: radiografía previa diente 3.7. ....	56
Figura N° 26: Uso del electrodo rojo del Endox.....	58
Figura N° 27: Pantalla del Endox. ....	58
Figura N° 28: Tablero del Endox:.....	59
Figura N° 29: Electrodo rojo del Endox. ....	59
Figura N° 30: Electrodo neutro del Endox.....	60
Figura N° 31: Fulguraciones con el electrodo rojo del sistema Endox.....	60
Figura N° 32: Radiografía de control de obturación diente 3.7 .....	61
Figura N° 33: Radiografía del primer control endodóntico diente 3.7 .....	61
Figura N° 34: Radiografía de segundo control endodóntico diente 3.7.....	62
Figura N° 35: Radiografía de tercer control endodóntico diente 3.7 .....	62

## 5. Introducción

Actualmente, la endodoncia cumple un rol importante en la odontología permitiendo la preservación de los dientes. Esto permite resguardar la función y equilibrio del sistema estomatognático.

El objetivo de la endodoncia es la remoción del contenido orgánico del canal radicular, conformar el conducto conservando la morfología original, respetando la constricción apical, para que de este modo lograr una obturación lo mas hermética posible que nos permita la cicatrización y la reparación de los tejidos periapicales.

El tratamiento tradicional de dientes con lesiones apicales se ha utilizado desde hace mucho tiempo y con resultados predecibles y confiables. Aún así siempre existen dificultades inherentes al tratamiento como son la eliminación completa del tejido infectado del sistema de conductos radiculares debido a la compleja anatomía de éstos, lo cual nos ha llevado a la utilización de instrumentos para el ensanchamiento de los canales que de una u otra forma pueden alterar la anatomía original del conducto, uso de pastas medicamentosas para la eliminación de los microorganismos presentes en estas lesiones y materiales para el sello hermético y tridimensional de los conductos, lo que nos lleva a un tratamiento de mayor complejidad y mayor costo tanto para el operador como discomfort para el paciente.

Para cumplir con estos objetivos de una manera más eficiente y eficaz es que en los últimos años se han desarrollado nuevos materiales, instrumentos y técnicas más avanzadas en el ámbito del tratamiento de conducto.

Un ejemplo de esto es el Sistema Endox; que es un aparato introducido en el campo de la endodoncia con objeto de mejorar la calidad del tratamiento de los conductos radiculares y de simplificar la sistemática del trabajo.

Tal instrumento, mediante el método de fulguración electrónica, permite en un primer momento localizar el ápice del conducto radicular y posteriormente producir la

vaporización del tejido pulpar (paquete vasculonervioso, componente celular y sistema conectivo) con una reducción del contenido bacteriano del sistema canalicular de una forma simple, rápida, indolora y con mayor seguridad.

Las propiedades del Sistema Endox como la eliminación del contenido del conducto radicular y de la carga bacteriana lo hacen una alternativa para tratar dientes que presenten lesiones apicales, siempre buscando como objetivo la resolución de la lesión y la consecuente reparación y cicatrización de los tejidos periapicales, provocando el mínimo de dolor en los pacientes.

Con la finalidad de corroborar los resultados de Endox en tratamientos endodónticos, se requiere de una mayor investigación en cuanto a su uso, ya que es un equipo relativamente nuevo en el mercado endodóntico y con escasos estudios que lo avalen, por ello daremos a conocer sus características, funcionamiento y efectos sobre la microbiología de la patología pulpar.

## 6. Objetivos

- a) Describir la microbiología de los conductos radiculares y su relación con las infecciones endodónticas.
- b) Conocer las propiedades y funcionamiento del sistema Endox en endodoncia.
- c) Conocer los efectos del Endox sobre la microbiota causante o causal de patología pulpar.
- d) Conocer los efectos del Endox sobre los tejidos dentales.
- e) Conocer los aportes de estudios en relación al Sistema Endox que existen en la literatura.

## **7. Marco conceptual**

### **7.1. Microbiología de los conductos radiculares**

Los microorganismos son los principales y los más importantes agentes patogénicos a nivel de la cavidad pulpar y periápice.

La gran variedad anatómica y tisular existente en la cavidad oral, entre otros factores, hace posible la convivencia de diferentes ecosistemas microbianos, cada uno con características metabólicas y nutricionales específicas y todos ellos conviviendo dentro de un delicado equilibrio ecológico (Gutierrez, et al. 2004).

Rodriguez et al. 2008 comentan que ante el hallazgo de muerte pulpar y posterior daño de los tejidos del periápice, se cuestiona el origen de estos mismos a partir de factores iatrogénicos bacterianos o químicos, por tanto ellos determinaron cuales son los microorganismos que se hallan en estos dientes y pudiendo establecer su procedencia. Por esto mismo es de vital importancia y de conocimiento, saber que son propios de la enfermedad pulpar microorganismos que se ven vinculados en la etiología tales como: *Fusobacterium*, *Prevotella*, *Porphyromonas*, *Treponema*, *Actinomyces*, *Streptococcus*, *Peptostreptococcus* entre otros.

La naturaleza polimicrobiana de las infecciones en la cavidad oral, permite que se produzcan fenómenos de simbiosis y de sinergia bacteriana. Hasta el inicio de la pulpitis, las bacterias implicadas serán principalmente aerobias; sin embargo su proliferación originara condiciones de anaerobiosis y la necrosis vasculonerviosa pulpar, creándose así condiciones favorables para el crecimiento de bacterias anaerobias facultativas y, posteriormente, de anaerobias estrictas principales responsables de los procesos infecciosos (Gutierrez et al 2004).

### 7.1.1. Origen de la flora microbiana oral

La flora bacteriana se instala en la cavidad oral en forma progresiva desde el nacimiento. El niño nace con una cavidad oral estéril y la primera contaminación se produce en el parto por las bacterias de la flora vaginal. Los siguientes microorganismos que colonizan son los que se encuentran en el ambiente en estado libre o que transmiten al niño por personas más cercanas a él. A los tres meses de vida aún se pueden encontrar *Streptococcus* en el 95% de la población.

Con la erupción de los primeros dientes aparecen también nuevos hábitats para la colonización, como el esmalte dental y el surco gingival. Esto permite la aparición de nuevas bacterias como *Fusobacterium*, *Actinomyces* y *Veillonella*. En esta etapa los anticuerpos maternos ya han desaparecido del suero del niño y este empieza a crear sus propias defensas inmunológicas, constituidas por inmunoglobulinas séricas IgA secretadas en la saliva.

Cuando se produce la erupción de dientes permanentes, el periodo de recambio se acompaña de fenómenos inflamatorios, que permite que se favorezca la colonización de bacterias potencialmente patógenas.

La conformación de la flora oral definitiva se concreta desde la adolescencia, en donde los cambios hormonales permiten el crecimiento de la mayoría de *Bacteroides*. La prevalencia de *Prevotella intermedia* y *Treponema denticola* es especialmente elevada, pero la prevalencia de *A. actinomycetemcomitans* y *Porphyromonas gingivalis*, se mantiene bajas. La totalidad de factores habitacionales del ecosistema oral se establecen completamente en la edad adulta y comprende una amplia diversidad de microorganismos (Liébana, 1997).

### **7.1.2. Microorganismos y patología pulpar**

Cualquier lesión de la pulpa puede desencadenar una respuesta inflamatoria de la misma, si bien los irritantes pueden ser de naturaleza física, térmica o química, los microorganismos son considerados el principal agente etiológico. Las patologías pulpares y periapicales suelen ser un resultado directo o indirecto de la presencia de bacterias y otros microorganismos en el medio bucal (Dahien et al. 2000).

Dado que los microorganismos desempeñan un papel primordial en la patogénesis de las lesiones pulpares y peri radiculares es preciso manejar los fundamentos de la microbiología endodóntica para entender el papel que desempeñan en estas afecciones, las vías de difusión de la infección pulpar y periapical, las respuestas de los tejidos ante estos agresores y los métodos utilizados para controlar y erradicar las infecciones del sistema de conductos radiculares (Love et al 2002).

El sistema de conductos radiculares esta en abierta comunicación con los tejidos periapicales (ligamento periodontal, cemento y hueso alveolar) por las vías del foramen apical, conductos laterales y accesorios. Los metabolitos y productos tóxicos son producidos principalmente por las bacterias presentes dentro del sistema de conductos radiculares, y se difunden a los tejidos periapicales desencadenando la respuesta inflamatoria (periodontitis apical), la cual se caracteriza por resorción del hueso alveolar. La enfermedad periapical inducida por microorganismos por lo general comienza como una inflamación de tipo crónico y se manifiesta histopatológicamente como un granuloma (Love et al, 2002).

### 7.1.3. Medio endodóntico y sucesión bacteriana

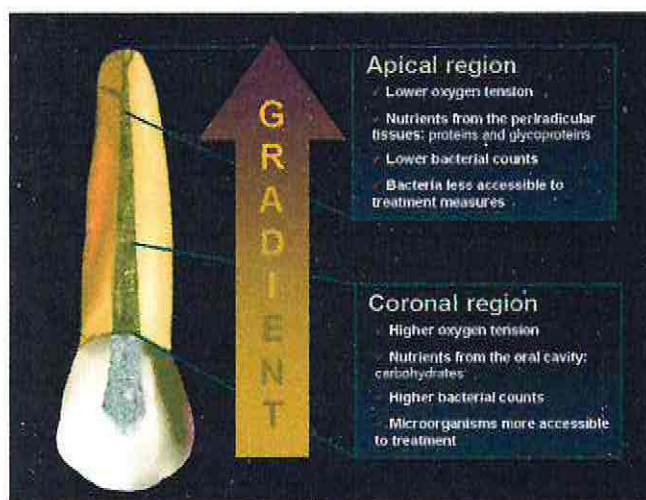
El medio endodóntico es un sistema complejo y dinámico. Complejo, pues tenemos el conducto radicular, con sus características particulares en cuanto a forma y distribución (conductos amplios, atrésicos, curvos, rectos, bifurcados, conductos accesorios, laterales, deltas apicales) conforman una red amplia de microambientes de difícil acceso y que favorecen (por contener tejido necrótico como fuente de nutrientes) el crecimiento de microorganismos. Dinámico, pues los microorganismos implicados en una lesión inicial de la pulpa no serán los mismos que se encuentren en una necrosis pulpar, en la que se forma un ecosistema radicalmente diferente. En este medio ambiente particular, que es el endodóntico, cobra importancia el concepto de sucesión microbiana (Liébana, 1997).

La sucesión microbiana es el proceso mediante el cual se produce una variación o un cambio de microorganismos condicionado por alteraciones en el hábitat. Es lógico, por tanto, esperar un cambio en cuanto a la composición de la flora bacteriana, pues se produce una alteración radical del medio ambiente endodóntico. De pulpas recientemente infectadas, son aisladas mayores proporciones de bacterias Gram positivas, anaerobias facultativas, tales como *Lactobacillus* y *Actinomyces* spp. (Liébana, 1997).

La infección del conducto radicular es un proceso dinámico en el que, aparentemente, dominan diferentes especies en cada una de sus fases. Los cambios de la composición de la microbiota, se deben principalmente a los cambios que se producen en las condiciones ambientales, en particular con respecto a la tensión de oxígeno y la disponibilidad de nutrientes.

En las fases iniciales del proceso infeccioso en la pulpa predominan las bacterias facultativas. Tras unos días o semanas, el oxígeno se ha agotado dentro del conducto radicular como consecuencia de la necrosis de la pulpa y del consumo por las bacterias facultativas. El aporte continuado de oxígeno está interrumpido por la pérdida de circulación sanguínea hacia la pulpa necrótica y se desarrolla un entorno anaerobio que

permite la supervivencia y el crecimiento de bacterias anaerobias obligadas. Con el tiempo las condiciones anaerobias son cada vez más pronunciadas, en particular en el tercio apical del conducto radicular. Por lo tanto los gérmenes anaerobios dominaran en la microbiota, superando en número a las bacterias facultativas.(Cohen 2012).



Esquema N° 1: condiciones ambientales en las distintas zonas del conducto radicular.

Se forma una gradiente de tensión de oxígeno y nutrientes (tipo y disponibilidad). En consecuencia también varía la diversidad, la densidad y la accesibilidad a los procedimientos terapéuticos de la microbiota que reside en las distintas partes del conducto (Cohen 2012).

Con la evolución del proceso infeccioso, estas bacterias van consumiendo gradualmente el oxígeno presente en el medio y las condiciones al interior del conducto se van paulatinamente alterando, favoreciendo el desarrollo de bacterias anaerobias estrictas, siendo la mayoría de éstas Gram negativas y proteolíticas (De Lorenzo, 2004, Kawuashima, 1996).

La particularidad de estas bacterias tales como: Prevotella, Porphyromonas y Fusobacterium, es su ubicación inicial en el periápice, región de la cual pueden obtener fácilmente el exudado rico en contenido proteico y en donde las condiciones de anaerobiosis son las más propicias. Con el desarrollo de la necrosis, este exudado pasa a todo el canal, aportando el contenido proteico y permitiendo el predominio de estas

bacterias a lo largo de todo el sistema endodóntico (De Lorenzo, 2004, Kawuashima, 1996). Toda infección endodóntica es de carácter polimicrobiano (Brook et al, 1996).

#### **7.1.4. Requisitos para un patógeno endodóntico**

Para que un microorganismo logre su acción patógena deben darse ciertos requisitos:

- Los microorganismos deben estar presentes en cantidades suficientes para iniciar y mantener una lesión periapical.
- Poseer factores de patogenicidad, que pueden expresarse durante el proceso infeccioso.
- Deben localizarse especialmente en el canal radicular para que sus factores de patogenicidad alcancen los tejidos periapicales.
- El canal radicular debe permitir la supervivencia y crecimiento de los microorganismos.
- Las relaciones antagónicas entre microorganismos no deben darse o deben presentarse en baja proporción.
- El huésped debe defenderse, inhibiendo la diseminación de la infección, éste proceso puede resultar en daño del tejido periapical (Siqueira et al, 2002).

#### **7.1.5. Actividad enzimática bacteriana**

Hoy en día se asume que la microbiota endodóntica está representada principalmente, por microorganismos Gram negativos, los cuales viven, se multiplican y eventualmente mueren en el conducto radicular infectado, liberando en este proceso endotoxinas. La actividad endotóxica está fuertemente relacionada con la presencia y el

número de bacterias Gram negativas en el canal radicular (Pajari et al. 1993) éstas en un determinado momento, pueden superar el foramen apical e iniciar una lesión a ese nivel. (Dalvy, 2000).

Las endotoxinas contenidas en la pared celular de las bacterias Gram negativas son las sustancias responsables de los mecanismos inflamatorios que se desencadenan a nivel pulpar. Son liberadas al medio después de la desintegración de la bacteria, lo que produce diversos efectos biológicos, como fiebre o estimulación de la actividad linfocítica. (Dalby, 2000).

Las endotoxinas están presentes en altas concentraciones en conductos radiculares de dientes con necrosis pulpar sintomática y son antígenos no específicos que pueden desencadenar reacciones inflamatorias específicas e inespecíficas, donde intervendrán células fagocitarias de defensa (linfocitos, macrófagos y neutrófilos), las cuales liberarán diferentes sustancias químicas que actuarán como potenciadores, mediadores o inhibidores de la patología pulpar y periapical (Jawetz et al. 1999).

#### **7.1.6. Composición de la microbióta en infecciones endodónticas**

Según Nair, 2000, la composición de la microbiota varía considerablemente. Usando como referencial técnicas microscópicas y de cultivo, el autor destaca los siguientes géneros como importantes en las infecciones endodónticas, que se muestran en la tabla a continuación:

Cuadro 5.1 MICROORGANISMOS DE IMPORTANCIA ENDODÓNTICA*			
Anaerobios		Facultativos-Aerotolerantes-Microaerófilos	
Cocos Gram+	<i>Peptostreptococcus</i>	Cocos Gram+	<i>Streptococcus</i> <i>Enterococcus</i>
Bacilos Gram+	<i>Actinomyces</i> <i>Eubacterium</i> <i>Propionibacterium</i>	Bacilos Gram+	<i>Actinomyces</i> <i>Lactobacillus</i> <i>Corynebacterium</i>
Cocos Gram-	<i>Vibrio</i>	Cocos Gram-	<i>Nisseria</i>
Bacilos Gram-	<i>Porphyromonas</i> <i>Prevotella</i> <i>Fusobacterium</i> <i>Selenomonas</i>	Bacilos Gram	<i>Capnocytophaga</i> <i>Eikenella</i> <i>Campylobacter</i>
Espiroquetas	<i>Treponema</i>	Levadura	<i>Candida</i>

\*Modificado de Nair\*

Esquema N° 2: Composición de la microbiota de infecciones endodónticas.

Nair 2000

Las infecciones endodónticas se desarrollan en un lugar previamente estéril que no contiene una microbiota normal. Cualquier especie que allí se encuentre, tiene la posibilidad de ser un patógeno endodóntico. O al menos de participar en la ecología de la comunidad microbiana endodóntica. Los cultivos y estudios demuestran solo la prevalencia de las especies; por tanto, la asociación solo puede ser deductiva y la causalidad queda habitualmente sometida a conjeturas basadas en la frecuencia de la detección y en la posible patogenicidad (en los modelos de animales o en relación con otras enfermedades en el hombre), y son varias las especies que han surgido como candidatas o posibles patógenos endodónticos. (Cohen 2012).

### **7.1.7. Tipos de infecciones endodónticas**

(Cohen 2012)

Las infecciones endodónticas se pueden clasificar según su localización anatómica; infección intrarradicular o extrarradicular.

La infección intrarradicular se debe a microorganismos que colonizan el sistema de conducto radicular, y se puede subdividir en tres categorías según el momento en que los microorganismos entran en el sistema del conducto radicular:

- Infección primaria: causada por los microorganismos que invaden y colonizan el tejido necrótico de la pulpa en un primer momento (infección inicial o virgen).
- Infección secundaria: causada por microorganismos que no están presentes en la infección primaria pero que son introducidos en el conducto radicular en algún momento después de la intervención profesional (es decir, es secundaria a la intervención).
- Infección persistente: causada por los microorganismos que fueron componentes de la infección primaria y secundaria y que resistieron de alguna forma a los procedimientos antimicrobianos que tienen lugar dentro del conducto y pudieron persistir en periodos de privación de nutrientes en los conductos tratados.

La infección extrarradicular se caracteriza por la invasión microbiana de los tejidos perirradiculares inflamados y es una secuela de la infección intrarradicular, pero lo cierto es que las infecciones extrarradiculares pueden ser dependientes o independientes de la infección intrarradicular.

## I. Infección intrarradicular primaria

### Composición y diversidad microbiana

Los microorganismos participantes pueden haber estado implicados en la primera fase de la invasión pulpar (normalmente a través de una caries) que ha culminado en la inflamación y posterior necrosis, o bien pueden haber sido los últimos en llegar, que se han aprovechado de las condiciones ambientales que reinan en el conducto radicular después de la necrosis de la pulpa.

Las infecciones primarias se caracterizan por la presencia de una comunidad variada dominada notoriamente por bacterias anaerobias. El tamaño de la lesión en una periodontitis apical es proporcional al número de especies bacterianas y de células que haya en el conducto radicular.

Las especies bacterianas que se detectan con mayor frecuencia en las infecciones primarias, incluido los casos abscesificados, pertenecen a diversos géneros de bacterias:

Gram negativas como:

- Fusobacterium
- Tannerella
- Treponema
- Campylobacter
- Veillonella
- Porphyromonas
- Dialister
- Prevotella

Gram positivas como:

- Parvimonas
- Olsenella
- Actcinomyces
- Filifactor
- Pseudoramibacter
- Peptostreptococcus
- Streptococcus
- Propionibacterium
- Eubacterium

La prevalencia de las bacterias en las infecciones primarias es variable en cada estudio, ya que depende de varios factores, como son la sensibilidad y especificidad de los métodos de detección e identificación, la técnica de obtención de la muestra, la localización geográfica y la concordancia o divergencia entre el diagnóstico clínico y la clasificación de la enfermedad.

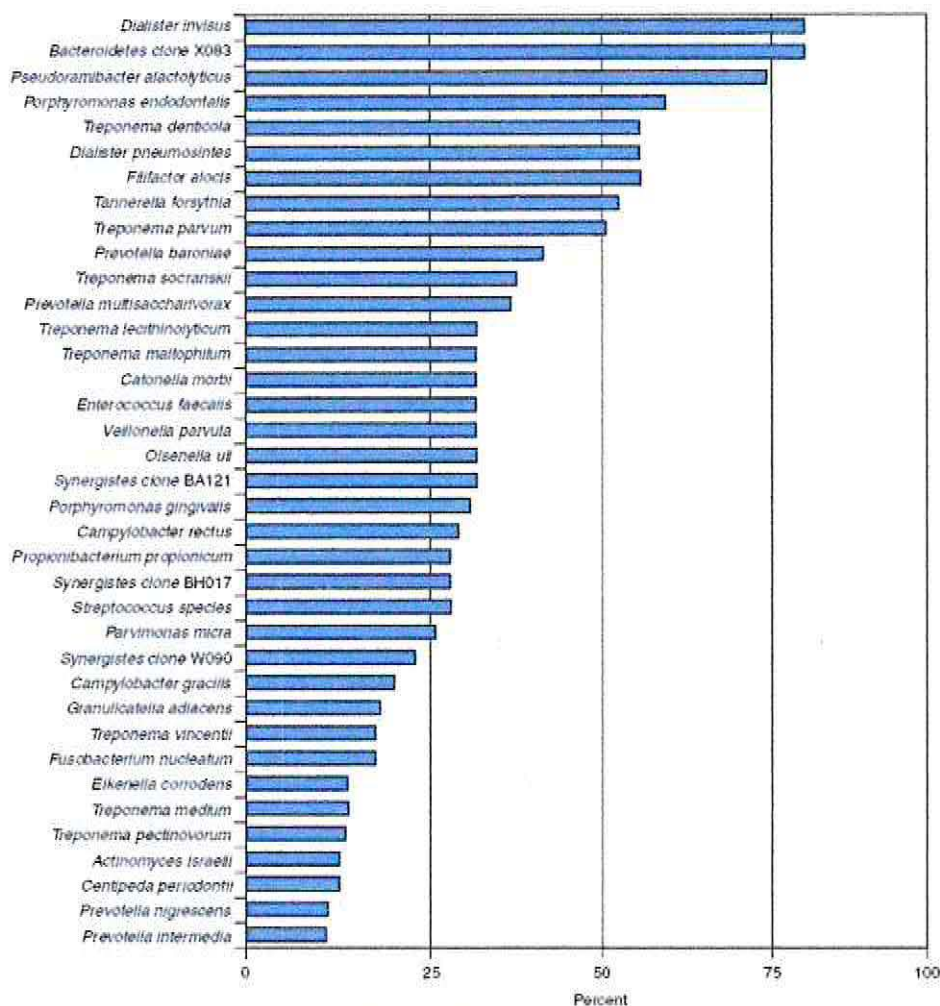
En las infecciones sintomáticas se ha sugerido la implicancia de algunas bacterias gran negativas, pero las mismas especies también pueden estar presentes con frecuencias similares en los casos asintomáticos; por lo tanto hay factores distintos de la mera presencia de una especie posiblemente patogénica que participan en las infecciones sintomáticas endodónticas.

Estos factores podrían consistir en diferencias en la virulencia de las cepas de la misma especie, en interacciones bacterianas que provocan efectos aditivos o sinérgicos entre las especies en las infecciones mixtas, en el número de bacterias implicadas (carga bacteriana), en las características del ambiente que regulan la expresión de los factores

de virulencia, en la resistencia del huésped y en la infección concomitante por herpes virus. Más bien sería la asociación entre algunos o todos estos factores (y no uno de ellos en forma aislada) la que determina la aparición e intensidad de los síntomas.

En estudios transversales se propone que la sucesión bacteriana se produce antes de que surjan los síntomas. En un momento dado durante el proceso infeccioso endodóntico la microbiota puede alcanzar cierto grado de patogenicidad que provoca la inflamación aguda de los tejidos perirradiculares, con el consecuente desarrollo de dolor y, en ocasiones, inflamación.

En las siguientes tablas se presentan las especies detectadas con mayor frecuencia en la periodontitis apical crónica, periodontitis apical aguda y los abscesos apicales agudos, respectivamente, demostradas mediante los estudios que utiliza cada grupo de autores aplicando una técnica de biología molecular muy sensible.

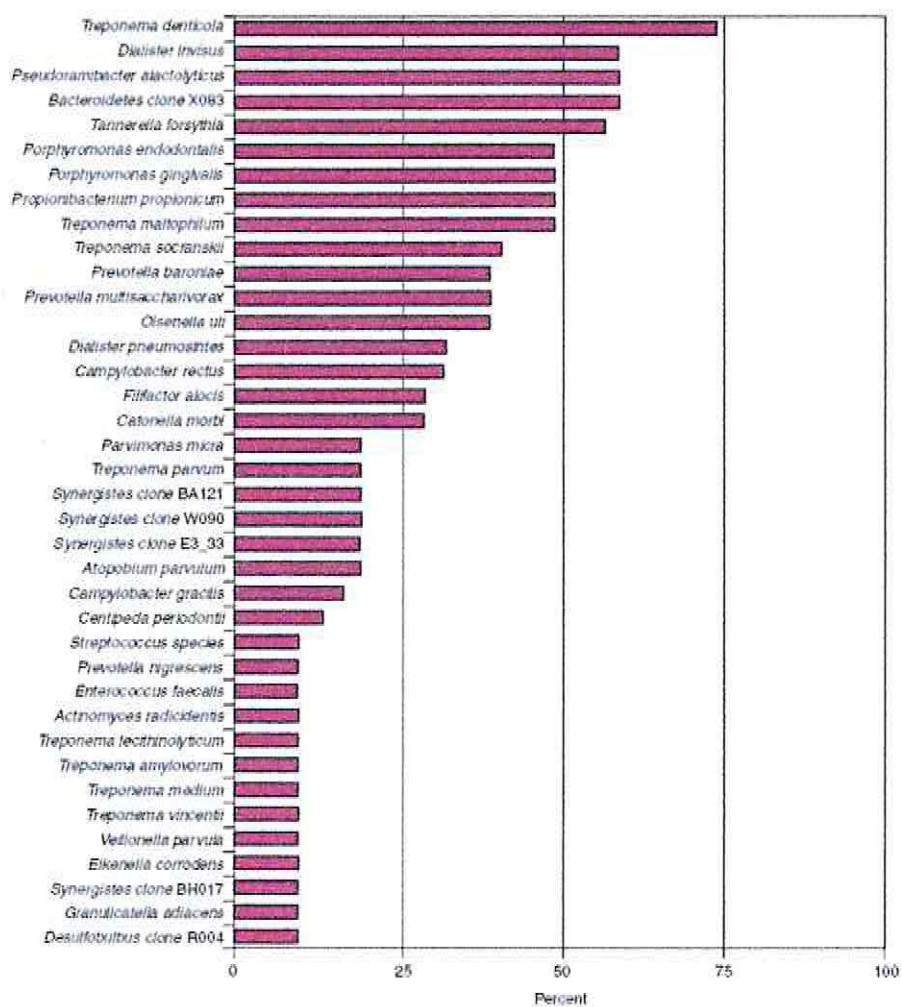


Copyright © 2011 by Mosby, an imprint of Elsevier Inc.

Tabla N° 1: Prevalencia de las bacterias detectadas en las infecciones primarias de dientes con periodontitis apical crónica.

Protocolo de reacción en cadena de la polimerasa anidada específica de taxones. (Cohen 2012).

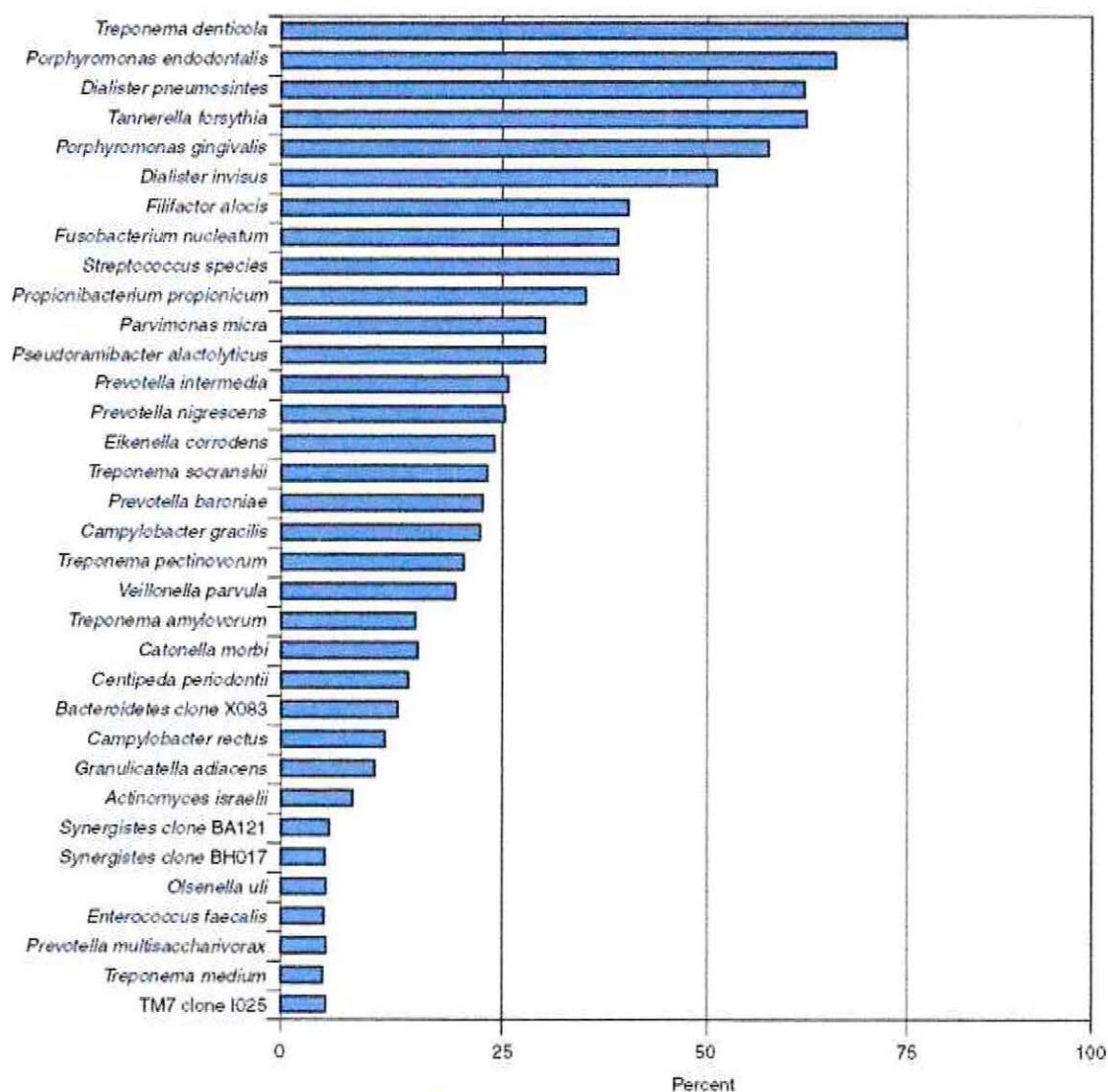
Qian Wang, Xue-dong Zhou y colaboradores, en china el 2010 realizaron un estudio en que relacionaron la *Porphyromona gingivalis* Fim A con la sintomatología de la periodontitis apical crónica, en un estudio con 158 muestras de canales infectados.



Copyright © 2011 by Mosby, an imprint of Elsevier Inc.

Tabla N° 2: Prevalencia de las bacterias detectadas en las infecciones primarias de dientes con periodontitis apical aguda.

Protocolo de reacción en cadena de la polimerasa anidada específica de taxones. (Cohen 2012).



Copyright © 2011 by Mosby, an imprint of Elsevier Inc

Tabla N° 3 Prevalencia de las bacterias detectadas en las infecciones primarias de dientes con abscesos apicales agudos.

Protocolo de reacción en cadena de la polimerasa anidada específica de taxones. (Cohen 2012).

Francisco Montagner y colaboradores el 2010 en Brazil, realizó un estudio en que relacionó especies de Treponemas; *T. socranski* y *T. denticola* con infecciones apicales agudas.

Los estudios morfológicos demuestran que la microbiota del conducto radicular en las infecciones primarias está dominada por morfotipos bacterianos que comprenden cocos, bacilos, filamentos y espirilos (espiroquetas) y esporádicamente aparecen hongos.



Figura N° 1: Población bacteriana mixta  
Coloniza la pared de un conducto radicular. (Siqueira et al, 2002) x 2.200.

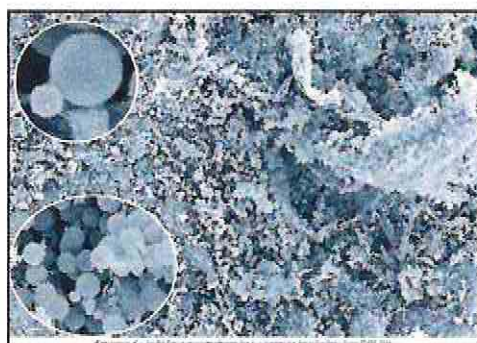

Figura N° 2: Colonización por levaduras en el conducto radicular.

En un diente extraído que tenía una infección primaria asociada a una periodontitis apical (x300).  
Obsérvese que algunas células se encuentran en la fase de geminación. Una célula hija está creciendo en la superficie de la célula madre (circulo inferior x2700 y circulo superior x3500) (Siqueira et al, 2004).

## II. Infección intrarradicular secundaria o persistente

La mayoría de las infecciones secundarias o persistentes son indistinguibles a partir del cuadro clínico. Hay algunas excepciones como las complicaciones infecciosas (como un absceso apical) que surgen después del tratamiento de pulpas vitales no infectadas o cuando no había una periodontitis apical en el momento del tratamiento pero aparecía en la radiografía de seguimiento.

Ambas situaciones son ejemplos típicos de infecciones secundarias. Tanto las infecciones persistentes como secundarias pueden ser responsables de varios problemas clínicos, como la exudación persistente, los brotes entre las citas y el fracaso en el tratamiento endodóntico, que se caracteriza por una lesión de periodontitis apical que aparece después del tratamiento.

El tratamiento antimicrobiano diligente aun puede ser insuficiente para eliminar por completo las bacterias de un sistema de conductos radiculares infectados, ya que las bacterias persistentes pueden ser resistentes o inaccesibles a los procedimientos terapéuticos.

No se han identificado especies aisladas importantes que persistan después de los procesos terapéuticos. Por lo general las bacterias gram negativas, que son miembros habituales de las infecciones primarias, se han eliminado a excepción de algunos bacilos anaerobios como *F. nucleatum*, algunas *Prevotellas* y *Campylobacter rectus*, que son algunas de las especies que podemos encontrar en muestras obtenidas después de la instrumentación o de administrar medicación. La mayoría de los estudios sobre esta materia, han demostrado con claridad que, cuando las bacterias resisten a los procedimientos terapéuticos, las bacterias gram positivas son las más frecuentes. Los gérmenes gram positivos facultativos o anaerobios que podemos detectar a menudo en esas muestras son estreptococos, *P. micra*, *Actinomyces*, *Propionibacterium*, *P. alactolyticus*, lactobacilos, *E. faecalis* y *Osenella uli*.

Las bacterias que persisten en el conducto radicular después de procedimientos químicos y mecánicos o de la administración intraconducto de medicación no siempre mantendrán un proceso infeccioso. Esta afirmación se apoya en las evidencias que indican que algunas lesiones de periodontitis cicatrizaron incluso después de que las bacterias se encontraran en el conducto en la fase de obturación.

La microbiota del conducto radicular y dientes tratados con periodontitis apical también muestra una menor diversidad en comparación con las infecciones primarias. Los conductos aparentemente bien tratados albergan entre 1 y 5 especies, en cambio en un tratamiento inadecuado puede ascender hasta 10 o 30, una cifra muy similar a la encontrada en los conductos no tratados.

En varios estudios de cultivos y biología molecular se ha demostrado que *E. faecalis* es la especie más frecuente en el conducto radicular y los dientes tratados, con prevalencias que ascienden hasta el 90% de los casos.

La atención por el *Enterococcus* comenzó en 1970, cuando fue reconocido como el mayor patógeno intrahospitalario causante de bacteremia, endocarditis, meningitis bacteriana, presente en el tracto urinario y varias otras infecciones. Las infecciones intrahospitalarias por *Enterococcus* en Estados Unidos son el 12%, la mayoría de estas (más del 80%) son causadas por *E. faecalis*. Estudios muestran que el *E. faecalis* es capaz de trasladarse del sistema de conductos radiculares a los nódulos linfáticos submandibulares de ratones libres de gérmenes, sugiriendo una ruta de infección que puede jugar un rol importante en la patogénesis de las infecciones oportunistas.

El *Enterococcus faecalis* es un habitante normal de la cavidad oral. La prevalencia del *E. faecalis* se ve aumentada en muestras de pacientes en tratamiento inicial de endodoncia, a medio tratamiento y en retratamiento al compararlos con pacientes sin historial de endodoncias.

En infecciones endodónticas primarias, el *E. faecalis* se asociaba más frecuentemente a lesiones perirradiculares crónicas asintomáticas que con periodontitis aguda o abscesos perirradiculares agudos. El *E. faecalis* se encuentra en 4-40% de las infecciones endodónticas primarias.

En lesiones perirradiculares persistentes, la frecuencia del *E. faecalis* es mucho mayor. Es más, en los tratamientos de endodoncia fallidos, es 9 veces más probable encontrar *E. faecalis* que en las infecciones primarias. Algunos estudios muestran una prevalencia de entre el 24-77% de este microorganismo en dientes tratados con lesiones periapicales. El gran rango de prevalencia puede ser explicado por las diferentes técnicas de identificación, diferencias geográficas o el tamaño de la muestra. La mayoría de estos estudios se han llevado a cabo con técnicas de cultivo, sin embargo, actualmente, la reacción de polimerasa en cadena (PCR) es un método más predecible para la detección de *E. faecalis*. Este método ha probado ser más rápido, más sensible y más acertado que los métodos de cultivos. Comparado con los métodos de cultivo (24-77%), el método de PCR ha mostrado obtener porcentajes consistentemente más altos (67-77%)

El *E. faecalis* posee factores de virulencia que incluyen enzimas líticas, citolisina, sustancia de agregación, feromonas y ácido lipoteicoico. Se ha demostrado que para adherirse a las células del hospedero, expresa proteínas que le permiten competir con otras células bacterianas y alterar las respuestas del hospedero. Por otra parte el *E. faecalis* es capaz de suprimir la acción de los linfocitos, contribuyendo a la falla del tratamiento endodóntico. También es capaz de compartir estos factores de virulencia con otras especies. El *E. faecalis* no depende tanto de los factores de virulencia para causar enfermedad sino en su capacidad de supervivencia y persistencia como patógeno en los conductos radiculares.

El *E. faecalis* supera los desafíos de vivir dentro del sistema de conductos radiculares de variadas maneras: exhibe un polimorfismo genético amplio; posee serinproteasa, colagenasa y proteína de adhesión al colágeno, que la ayuda a unirse a la

dentina; es lo suficientemente pequeño para invadir y vivir dentro de los túbulos dentinarios; tiene la capacidad de sobrevivir a largos periodos de inanición; cuando está disponible puede utilizar suero como fuente de nutrición, que lo ayuda a unirse al colágeno tipo I; resiste la medicación con hidróxido de calcio por más de 10 días; forma una Biopelícula que le permite a las bacterias ser 1000 veces más resistente a la fagocitosis, anticuerpos y antibióticos que las bacterias que no forman Biopelículas, como se comentó anteriormente en este trabajo.

El hidróxido de calcio es ineficaz en la destrucción del *E. faecalis* por sí solo, especialmente si no mantiene su pH alto. Se han propuesto varias razones por qué el *E. faecalis* resiste la acción del hidróxido de calcio:

- Mantiene su homeostasis de pH pasivamente. Esto ocurre como resultado de los iones que penetran la membrana celular, como de la capacidad buffer del citoplasma.
- Tiene una bomba de protones que provee medios adicionales para mantener la homeostasis de pH.
- A pH 11,5 o mayor no puede sobrevivir. Sin embargo, como resultado de la capacidad buffer de la dentina, es poco probable que con las técnicas actuales de utilización del hidróxido de calcio, el pH de 11,5 sea mantenido en los túbulos dentinarios.

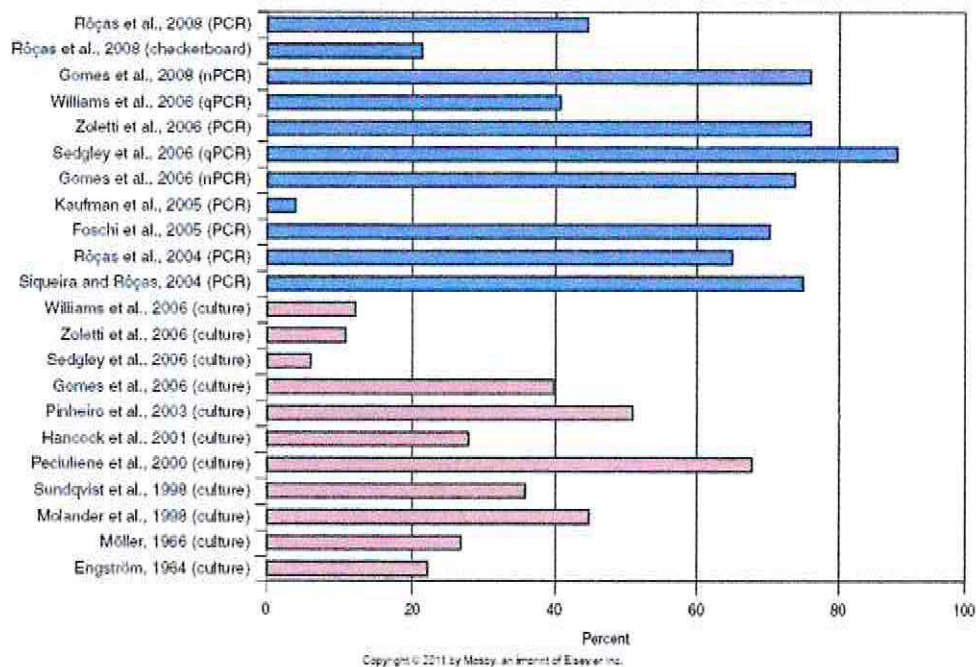


Tabla N° 4 Prevalencia de *E. faecalis* en muestras obtenidas en el conducto radicular y dientes tratados con periodontitis apical.

Los datos proceden de los estudios de cultivos (barras naranja) y moleculares (barras azules) de diversos autores.

Otras bacterias que se pueden encontrar en el conducto radicular y los dientes tratados con periodontitis apical son los estreptococos y algunas especies bacterianas anaerobias exigentes, como *P. alactolyticus*, *Propionibacterium propionicum*, *Filifactor alocis*, *Dialister pneumosintes*, *Dialister invisus*, *Tannerella forsythia*, *P. micra*, *Prevotella intermedia* y *Treponema denticola*.

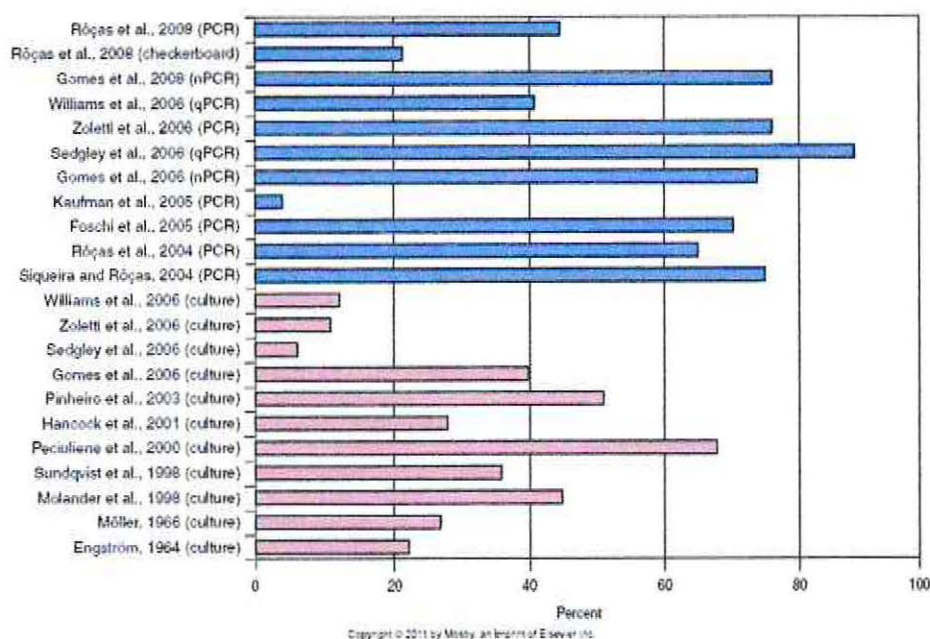


Tabla N° 5: Prevalencia de microorganismos detectados en el conducto radicular y dientes tratados con enfermedad postratamiento.

Datos tomados de estudios de los autores en los que se utilizaron métodos de reacción en cadena de la polimerasa específica de los taxones. (Siqueira et al. 2004, 2005).

#### Otros microorganismos en las infecciones endodónticas:

- **Hongos:** Los hongos son microorganismos eucariotas que pueden colonizar la cavidad oral particularmente, *Candida* spp. Cuyo principal representante es *Candida albicans*. Pero también se han detectado ocasionalmente en infecciones intrarradiculares primarias.
- **Arquea:** Comprenden un grupo muy variado de procariotas diferentes de las bacterias. Ellos son tradicionalmente reconocidos por extremófilos pero recientemente estos microorganismos son encontrados en condiciones no precisamente extremas, incluso en el cuerpo humano. Formas metanogénicas han sido detectadas en enfermedad periodontal y periodontitis crónica apical.

- Virus: Los virus no son células, son partículas estructuralmente compuestos por una molécula de ácido nucleico (ADN o ARN) y una capa de proteína. Estos virus necesitan células viables del hospedero para infectar y el uso de la maquinaria celular para replicar el genoma viral. Por lo tanto, no pueden sobrevivir en un conducto radicular necrótico. De hecho se han descrito virus en el conducto radicular solo en pulpas vitales y no inflamadas de pacientes infectados por el virus de la inmunodeficiencia humana. El citomegalovirus humano (CMVH) y el virus Epstein-Bar (VEB) han sido detectados en lesiones de periodontitis apicales donde hay células vivas del huésped. Se ha propuesto que el CMVH y el VEB podrían estar implicados en la patogenia de la periodontitis apical como resultado directo de la infección por el virus y su replicación, o como consecuencia del deterioro inducido por el virus de las defensas locales del huésped, lo que podría dar lugar al sobrecrecimiento de las bacterias patógenas en la parte más apical del conducto radicular.

La presencia de virus en el conducto radicular se ha reportado sólo para pulpas vitales no inflamadas de los pacientes infectados con el virus de la inmunodeficiencia humana y el virus del herpes en las células vivas se encuentran en abundancia. Entre los Herpes spp., El citomegalovirus humano y virus de Epstein-Barr podría estar implicado en la patogénesis de la periodontitis apical.

En un estudio Húngaro del año 2010, Katinka Hernadi, Szalmas, MSc y colaboradores, observaron la prevalencia del virus Epstein barr y Citomegalovirus en 40 muestras con periodontitis apical, mediante la técnica de PCR. Resultando que el virus Epstein Barr se encontraba con una frecuencia del 72% y se asocio a grandes lesiones, pero no a la variedad de síntomas. Como conclusión: la infección por virus Epstein Barr es muy frecuente en caso de periodontitis apical, mientras que la participación del citomegalovirus aún queda por esclarecer.

### III. Infecciones extrarradiculares:

Generalmente los microorganismos se limitan intrarradicularmente en el canal de la raíz debido a la barrera de defensa. En determinadas circunstancias, los microorganismos pueden superar esta barrera de defensa y establecer una infección extrarradicular. Esto puede conducir al desarrollo más frecuente de un absceso apical agudo con inflamación purulenta de los tejidos periapicales. Sin embargo existe otra forma de infección extrarradicular que, a diferencia de un absceso agudo, se caracteriza habitualmente por la ausencia de síntomas evidentes. Esta situación implica el establecimiento de los microorganismos en los tejidos perirradiculares, ya sea por adherencia en la superficie apical externa de la raíz en forma de biopelícula o mediante la formación de colonias cohesivas actinomicóticas dentro del cuerpo de la lesión inflamatoria.

Estos microorganismos extrarradiculares se consideran una de las etiologías de la persistencia de las lesiones de periodontitis apical a pesar de un tratamiento diligente en el conducto radicular.

En algunas situaciones las bacterias intrarradiculares tienen la posibilidad de acceder a los tejidos perirradiculares y dan lugar a una infección perirradicular.



Figura N° 3: Colonización bacteriana.

En la zona más apical del conducto, en el foramen apical y sus cercanías. Micrografía electrónica de barrido X550 (Siqueira 2001)

Las infecciones extrarradiculares son dependientes o independientes de una infección intrarradicular. El absceso apical agudo es el principal ejemplo de infección extrarradicular dependiente. Las independientes serían aquellas que ya no son protegidas por la infección intrarradicular y pueden persistir incluso después de la erradicación con éxito de la última.

Los principales microorganismos implicados en infecciones extrarradiculares independientes son bacterias anaerobias:

- *Actinomyces* spp.
- *Propionibacterium propionicum*
- *Treponema* spp.
- *Porphyromonas endodontalis*
- *Porphyromonas gingivalis*
- *Treponema forsitia*
- *Prevotella* spp.
- *Fusobacterium nucleatum*

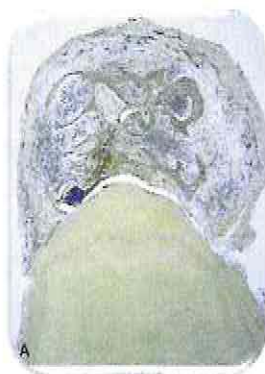

Figura N° 4: Agregado bacteriano en una lesión perirradicular epitelizada.

Sugiere una actinomicosis. Este caso se presentó como un brote grave en el pasado, pero el diente estaba asintomático en el momento de su extracción. Corte que no atraviesa el conducto. Se aprecia la cavidad quística y la agregación bacteriana a la izquierda X25 (Cohen 2012)

Algunos microorganismos son resistentes al tratamiento antimicrobiano y pueden sobrevivir en el canal de la raíz después de la preparación biomecánica.

Los más comunes bacilos Gram negativos anaerobios son:

- *Fusobacterium nucleatum*
- *Prevotella* spp.
- *Campylobacter recto*.

Los más comunes son las bacterias Gram positivas:

- *Streptococcus* (*Streptococcus mitis*,
- *Streptococcus gordonii*, *Streptococcus anginosus*, *Streptococcus oralis*)
- Los lactobacilos (*Lactobacillus paracasei* y *Lactobacillus acidophilus*)
- *Estafilococos*
- *E. faecalis*
- *Olsenella uli*
- *Parvimonas micra*
- *Pseudoramibacter alactolyticus*
- *Propionibacterium* spp.
- *Actinomyces* spp.
- *Bifidobacterium* spp.
- *Eubacterium* spp.

Especies del género *Enterococcus* tienen significativa importancia en la microbiología endodóntica. Estas bacterias, que poseen resistencia inherente a los agentes antimicrobianos y otros factores de patogenicidad, si no son controladas, pueden ser favorecidas por la alteración en las condiciones ecológicas de los conductos y

establecer un proceso infeccioso de difícil tratamiento. Recientemente, los representantes de ese género, de modo especial *E. faecalis*, fueron relacionados a casos de fracaso en el tratamiento endodóntico.

A veces, las levaduras, comúnmente *C. albicans*, también se encuentran en pequeñas cantidades.

*E. faecalis* y la levadura, sobre todo *C. albicans*, han sido reiteradamente identificadas como las especies más comúnmente encontradas en los conductos radiculares sometidos a retratamiento, en los casos de fracaso del tratamiento endodóntico y canales con infecciones persistentes.

Estos microorganismos poseen las siguientes características.

- Viven y persisten en el medio ambiente pobre en nutrientes.
- Sobrevive en presencia de varios medicamentos (por ejemplo, hidróxido de calcio) e irrigantes (hipoclorito de sodio).
- Invaden y metabolizan los líquidos dentro de los túbulos dentinarios y se adhieren al colágeno.
- Adquirir resistencia a los antibióticos.
- Sobrevive en ambientes extremos, con un pH bajo, alta salinidad y altas temperaturas.
- Soportar largos períodos de carencia de nutrientes y utilizan líquido de los tejidos que fluye desde el ligamento periodontal

Los microorganismos del género *Cándida*, células con estructura celular eucariótica, son considerados en Endodoncia, por algunos investigadores, más como contaminantes y menos por su frecuencia y potencial patogénico.

No obstante, Sen et al., observaron conductos radiculares con pulpa necrótica y lesión periapical en toda su extensión, densa y separadamente invadidos por levaduras en la forma esférica u oval, variando entre 4 y 6 mm de diámetro; Waitimo et al. constataron elevado dominio de levaduras en muestras recogidas de conductos radiculares con infecciones endodónticas persistentes, pertenecientes en su absoluta mayoría al género *Cándida*.

Esos hallazgos, aliados a aquel en que una muestra de *Cándida albicans* evidenció resistencia a una solución de ácido cítrico al 25%, después de 15 minutos de exposición in vitro, sugieren que las levaduras, de modo especial aquellas del género *Cándida*, pueden tener importancia en los casos de patología endodóntica resistentes al tratamiento convencional.

Así, la microbiota endodóntica de dientes con lesiones de caries, pulpa necrótica, evidencia radiográfica de pérdida ósea perirradicular, apareció predominada por *Bacteroides forsythus*, *Haemophilus aphrophilus*, *Corynebacterium matruchotii*, *Porphyromonas gingivalis* y *Treponema denticola*.

Isabela N. Rocas, el 2010 en Brasil, realizó un estudio en que comparaba las diferentes microbiotas de la zona medio coronal y la zona periapical de un mismo diente con periodontitis apical, realizando dos cortes a 17 dientes extraídos. Encontrando *Olsenella uli* (76.5%), *Prevotella baroniae* (71%), *Porphyromonas endodontalis* (65%), *Fusobacterium nucleatum* (53%), and *Tannerella forsythia* (47%). *O. uli*, *P. endodontalis*, and *Propionibacterium acnes* en similares frecuencias en ambos cortes. *P. baroniae*, *T. forsythia*, and *F. nucleatum* fueron encontrados más frecuentes en la zona apical y las especies de *Streptococcus* más prevalentes en la zona medio-coronal.

Kely Firmino Bruno y colaboradores el 2009 en Brasil, realizaron un análisis microscópico de microbiología de pulpas no vitales en dientes traumatizados con corona intacta, tomando como parámetro coronas con cambio de coloración, dolor a la percusión e insensibilidad al frío y calor de 20 dientes humanos traumatizados, llegando al resultado que el 100 % de ellos estaban necrosados y el 85% de éstos presentaban microorganismos, entre los que destacan, estreptococcus, Bacterias anaerobias gram -, Cocos gram + y Estaphilococcus.

Más recientemente, los trabajos desarrollados con técnicas no microscópicas y no cultivables, a base de análisis a nivel genético, ha revelado gran diversidad en el espectro microbiano de las infecciones endodónticas, inédito en diferentes aspectos.

Así, desde que se demostró que la invasión microbiana de la pulpa casi siempre cursaba con una respuesta inflamatoria pulpar que podía llegar a afectar los tejidos del periápice, se han investigado diversos métodos para la eliminación de éstos.

## 7.2. Sistema Endox

El Sistema Endox es un instrumento creado en Italia por Sacchi en 1997 que corresponde a un localizador apical de segunda generación, capaz de realizar fulguración electrónica dentro de la raíz del diente produciendo la eliminación de la pulpa y la esterilización del sistema radicular. Éste localiza el ápice radicular bajo el principio de la impedancia, lo cual se relaciona con el hecho de que la dentina, a medida que se acerca al ápice, se vuelve más transparente y eso es lo que detecta la impedancia con relación a la constricción.

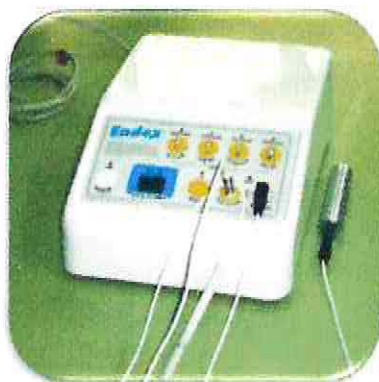

Figura N° 5: Sistema Endox.

Este sistema, patentado internacionalmente, consta de unos dosificadores perfectamente adecuados a los distintos tipos de dientes que permiten aplicar, mediante la introducción en la raíz de una sutilísima sonda de metal muy flexible, una breve fulguración electrónica de muy alta intensidad y alta frecuencia, 600MHz, en un tiempo inferior a una décima de segundo. Esta fulguración vaporiza instantáneamente la pulpa que rodea la sonda y se introduce por todos los túbulos adyacentes, provocando su absoluta desinfección, con lo que el diente queda listo para la obturación.

Por lo tanto el Sistema Endox permite realizar en una primera fase la medición de la longitud de trabajo y en una segunda fase la vaporización del paquete vasculo-nervioso y microorganismos del conducto radicular, para luego realizar la obturación sin necesidad de la preparación biomecánica tradicional.

Si el conducto radicular es demasiado estrecho para recibirla, habrá que ampliarlo con la instrumentación tradicional adecuada hasta obtener la mínima anchura que lo permita. (Gutiérrez & Toruño, 2004)

Posee un panel de control donde están ubicados varios comandos; pulsadores, indicadores y dos conexiones, una para el electrodo activo y otro para el neutro. A través de este panel de control es posible calibrar el instrumento para su uso en distintos tipos de dientes y visualizar el localizador apical.



Figura N° 6: Panel de control del Sistema Endox.

El electrodo activo posee un mango donde se coloca la punta adecuada dependiendo del tamaño del conducto radicular. El electrodo neutro consiste en un cilindro metálico que debe sujetar el paciente en su mano para cerrar el circuito.

A través de la utilización de un electrodo, el cual consiste en una aguja de acero muy fina y flexible que se introduce en el conducto radicular, se logra actuar de la misma forma como lo hace un localizador apical de segunda generación.




Figura N° 7: Electrodo del Sistema Endox.  
(Lendini et al., 2005)

Dispone de tres tipos de puntas o electrodos: (Constela, 2005)



Figura N° 8: Electrodo negro  
De 30 mm. de longitud y 0,20 mm de diámetro.



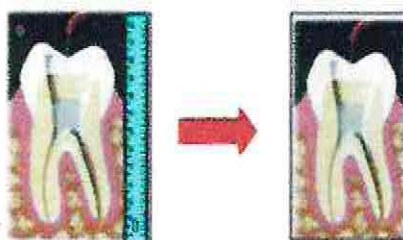Figura N° 9: Electrodo rojo  
Más fina, de 24 mm. de longitud y 0,15 de diámetro.



Figura N° 10: Electrodo verde.

Recubierto de teflón, de 24 mm. de longitud y 23mm. Recubierto, 0.15 de diámetro. Se utiliza en los casos de dientes con pulpa necrótica para la medición de la longitud del conducto radicular y no para la vaporización del tejido pulpar, ya que al estar recubierto sólo dispara con la punta concentrándose toda la energía en ella pudiendo provocar daños.

Luego, mediante una corriente alterna de alta frecuencia (600 kHz) aplicada por un lapso de tiempo muy breve (1/10 seg.), se permite vaporizar la pulpa radicular y eliminar el contenido bacteriano del sistema de conductos del diente en tratamiento y sus conductos laterales. (Gutiérrez & Toruño, 2004).



Esquema N° 3: Concepto del Sistema Endox .

En una primera instancia realiza la medición del canal radicular por un sistema endométrico y luego produce la termoablación del tejido pulpar y eliminación de microorganismos presentes en el canal radicular.

### 7.2.1. Propiedades

#### A. Eliminación del tejido pulpar:

Permitiendo obtener la limpieza del conducto radicular, dejándolo libre de restos pulpares y exento de barrillo dentinario. Así la superficie queda apta para recibir directamente el material de obturación. (Biofotónica, 2005). El sistema Endox nos permite, mediante el uso de una corriente alterna de alta frecuencia (600kHz por 1/10 seg.), la vaporización del tejido pulpar . (Chaparro et al., 2001)



Figura N° 11: Presencia de pulpa antes de la aplicación de Endox  
4000X Haffner y col. 2010.

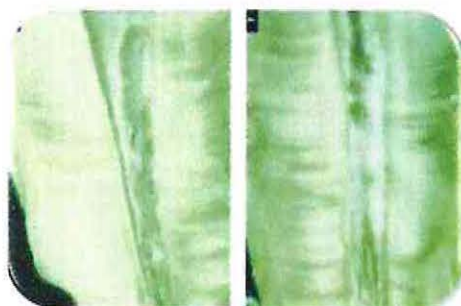


Figura N° 12: Conducto abierto tras la fulguración con eliminación total del paquete vásculo-nervioso  
Haffner y col. 2010.



Figura N° 13: Imagen de una zona desecada, pero no vaporizada, adonde no ha llegado la fulguración directamente.

Toma al microscopio electrónico, Haffner y col. 2010.



Figura N° 14: Imagen de diferencia entre zona de fulguración y zona sin fulguración.

Se aprecia cómo en la parte superior hay eliminación total y en la inferior, donde no ha llegado la sonda fulguradora, se observan restos de tejido pulpar. Haffner y col. 2010

### B. Eliminación bacteriana:

Reducción del orden del 99,98%. (Haffner et al., 2000)



Figura N° 15: Imagen donde se observa completa eliminación de bacterias.



Figura N° 16: Imagen luego de cuatro aplicaciones de Endox.

No se observa diferencia.

### C. Ahorro de tiempo:

Permite reducir de manera significativa los tiempos de intervención. Las fulguraciones se producen en cuestión de segundos, eliminando los restos y esterilizando el conducto radicular.

#### D. Máxima precisión de la medición:

Ya que incluye un sofisticado sistema de localización apical con indicaciones de tipo opto-acústico (señala milímetros y décimas).

Numerosos estudios testimonian el uso de rutina de aparatos electrónicos para la determinación del ápice radicular (Gulabivala y col. 1996, Lucci y col. 1993). Para la obtención de la verdadera posición de la constricción foramen apical se utiliza el hecho de que los conductos radiculares, al igual que otros tubos con un extremo inmerso en una solución electrolítica, poseen ciertas características eléctricas que son relativamente constantes.

La endometría se basa en el dato de que en correspondencia de una cierta intensidad de corriente permite una impedancia (resistencia) permanente de 6,5 k W entre la membrana periodontal y la mucosa oral. El valor de la impedancia en el foramen apical en condiciones relativamente secas se toma como la impedancia entre el ligamento periodontal y la mucosa oral medida a través del conducto radicular, representando la impedancia una resistencia eléctrica compleja que se compone de cuotas reales (líquido tisular) y de cuotas capacitivas (estratos conectivos, membranas celulares, superficie de electrodos). La localización de la constricción apical se realiza cuando la resistencia determinada mediante un electrodo introducido en el canal coincide con la resistencia interna del aparato (Stock y col. 1992).

Los aparatos de endometría de la primera generación indicaban el punto en el que el electrodo salía del diente y conectaba con el ligamento periodontal, hoy día descartados por precisar que el conducto estuviera seco y limpio, lo que clínicamente no es posible. Los de segunda generación trabajan sobre cambios de impedancia, y los de tercera operan en frecuencias diversas. Ambos indican el punto más estrecho del conducto (García 1997).

Cuando el electrodo activo queda colocado en el conducto radicular, la pared del conducto actúa como elemento aislante, el flujo de la corriente es contenido y constante, y la resistencia alta. En cuanto la punta del electrodo deja el conducto radicular o atraviesa la constricción apical, la superficie se amplía y el flujo de la corriente se hace posible en varias direcciones y la resistencia se reduce. Tras la constricción apical y el foramen apical, se revela la incidencia máxima de los valores de impedancia de las 2 frecuencias.

#### E. Cauterización de los vasos:

Cauteriza en forma inmediata los vasos sanguíneos con los que entra en contacto, evitándose así posibles hemorragias.



Figura N° 17: Imagen de superficie interna de la raíz, 1000X.

En toma con aumento mucho mayor (1.000 X) podemos ver cómo queda la superficie interna de la raíz fulgurada; túbulos dentinarios abiertos, ausencia absoluta de material biológico adherido (smear layer) y presencia de restos de cenizas del material fulgurado. (Haffner 2010).

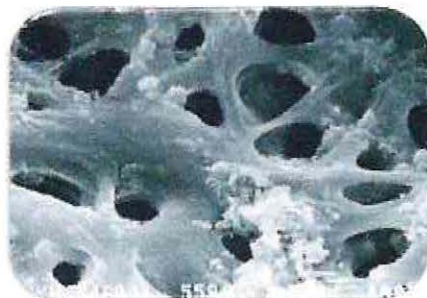


Figura N° 18: Imagen de superficie interna de la raíz a 4.800X.

Pueden verse las bocas de los túbulos dentinarios perfectamente limpias mostrando su interior exento de residuos. (Haffner 2010).

#### F. Protección de las estructuras circundantes:

Los exámenes histológicos y anatómicos realizados han confirmado que la acción de Endox no provoca daños a las estructuras adyacentes al conducto radicular, garantizando la integridad de diente y periodonto.

#### G. Precisión de la intervención:

Gracias al sistema de medición de la distancia apical incorporada, asegura la máxima precisión en su acción en completa autonomía. La tolerancia mínima garantiza máximo resultado al quedar detectadas todas las vías accesorias al conducto principal, lo que permite efectuar tantas fulguraciones por conducto como ramificaciones se hagan presentes.

### 7.2.2. Ventajas

(Gutiérrez & Toruño, 2004)

- Reduce drásticamente el tiempo total del tratamiento endodóntico: Una vez visualizada la embocadura de los conductos es suficiente introducir la aguja estéril apropiada y con un simple golpe de pedal se obtiene la eliminación del paquete vásculo-nervioso y la contemporánea esterilización del conducto, que así queda listo para poder obturar.
- Reduce más del 99,9% de toda la presencia bacteriana.
- Reduce o elimina la necesidad de re-tratamientos y sus complicaciones.
- Remueve los residuos pulpares a través de vaporización.
- Reduce el tiempo de instrumentación.
- Reduce los costos del tratamiento.
- Elimina la necesidad de utilizar químicos desinfectantes.
- Evita el dolor que puede resultar luego del trabajo biomecánico del conducto radicular.
- Sin los riesgos del uso de instrumentos manuales: Endox elimina los riesgos que se verifican con la metódica tradicional, como por ejemplo la posibilidad de crear falsas vías durante la instrumentación manual, la imposibilidad de eliminar el paquete vásculo-nervioso de los conductos laterales al conducto radicular principal o de conductos particularmente tortuosos, la eventual rotura del instrumento manual por excesivo empeño en el conducto (o destemplanza), o bien la posibilidad de contaminación bacteriana derivada de la cavidad oral.
- Reducción de las radiografías de control: ya no es necesario acudir al aparato radiográfico continuamente para ir estableciendo la exactitud de la medición de

la distancia apical ya que posee un sistema endométrico (Localizador Apical de Segunda Generación).

- Endox actúa con seguridad y precisión gracias al sofisticado sistema de control de que está dotado, asesorando al operador en todos los casos en los que es desaconsejable someter al paciente a la exposición de R-X. No obstante hay que considerar que el diseño del detector de ápice del Endox está concebido para localización. Aunque tiene un electrodo especial para medición, ésta debe ser siempre subsidiaria la medición radiológica y no su sustituto.
- Seguridad absoluta: gracias a su sistema de desconexión en caso de sobrepasar el ápice, Endox garantiza que en cualquier desvitalización que se realice con él se actuará siempre dentro del conducto, y jamás una vez que se haya sobrepasado el ápice, siempre que se sigan las instrucciones de uso más elementales.

### **7.2.3. Desventajas**

(Gutiérrez & Toruño, 2004)

- Costo elevado.
- En un porcentaje de pacientes genera una sensación de pinchazo o calambre.
- Vida útil de sólo 6 años.

### **7.2.4. Contraindicaciones del Sistema Endox**

- Pacientes con marcapaso.
- Válvulas cardíacas metálicas.
- Operados de cataratas.

- Portadores de lentes de contacto. (algunos contienen carbono y podría producirse adherencia).
- Embarazo. (subjetiva).
- Apexogénesis incompleta. (evitar daño a la vaina de Hertwig).
- Pacientes con bajo umbral de dolor.
- Pacientes con audífono para la sordera. (podría haber interferencia de la fulguración en la transferencia del sonido).

El Sistema Endox es un aparato que busca mejorar la calidad del tratamiento de los conductos radiculares y simplificar la sistemática de trabajo, ya que nos permite, en un primer momento, localizar el ápice del conducto radicular (sistema endométrico) y, posteriormente, la vaporización del tejido pulpar con reducción del contenido bacteriano del sistema canalicular por el aumento breve de la temperatura (1/10 seg.) producida tras la aplicación de corriente de alta frecuencia (600 kHz). (Ardines et al., 2005).

### 7.2.5. Especificaciones del Sistema Endox

Tabla N°6: Características del Sistema Endox (Biofotónica Chile, 2005)

<b>Especificaciones del Sistema Endox</b>	
Modelo:	Endox Endodontic System
Tipo	Digital.
Fabricante:	Lysis srl.
Potencia en Stand By:	28 Va. Alimentado a 230 Vac 8 Va alimentado a 110 Vac.
Potencia Máxima:	360 Va. Alimentado a 230 Vac; 250 Vac alimentando a 110 Vac.
Dimensiones	210 x 100 x 300 mm (LxAxP).
Peso:	2.5 kgs.
Operación a T° ambiente:	10° - 40 °C.
Humedad Ambiental:	30% - 75%.
Temperatura de almacenaje:	de - 40° a 70°C.
Humedad de Almacenaje	10% a 100% con condensación.
Frecuencia de trabajo:	312.5 Khz.
Potencia de emisión:	110 W per 140 mSeg. (con resistencia de carga de 1000 O).
Fusible:	T 1.6° 250V. Tamaño 5x20 mm.
Batería recargable:	Recargable Ni-cd 9V 120 mA/h.
Clasificación:	Clase 1 del tipo BF.
Condiciones de Uso:	Funcionamiento continuo con carga temporal.
Clase según la regulación:	93/42/ Cee:llb.
Referencia Estándar:	EN60601-1; EN60601-1-2.
Partes Aplicadas:	Electrodos neutros a tierra.
Vida Útil:	6 años.

### **7.2.6. Precauciones en su uso**

- Apagar celulares, para que no ocurran interferencias con la señal.
- Verificar conexión a tierra para que se produzca la descarga, ya que si no se realiza aumenta la sensibilidad en los pacientes.
- En el caso de restauraciones metálicas muy extensas, por el gran volumen metálico, la aguja se puede cortar si se acerca la aguja a las paredes de la restauración.
- En pacientes con aparato de ortodoncia, evitar que la aguja del sistema los toque durante la fulguración.

### **7.2.7. Mecanismo de Acción**

El sistema Endox se vale como método de acción del uso de impulsos eléctricos de alta frecuencia. Podemos definir sencillamente a los impulsos como la variación breve (unos pocos microsegundos) en intensidad o tensión de una corriente pulsante continua (sufre cambios regulares de magnitud a partir de un valor constante). El fin de esto es eliminar el tejido al interior del conducto radicular.

Los tejidos poseen una estructura molecular sensible a la acción de campos electromagnéticos generados por una corriente eléctrica de alta frecuencia. El flujo de electrones genera un paquete de ondas electromagnéticas que libera gran cantidad de energía en el área afectada por la descarga eléctrica y en sus alrededores inmediatamente. (Lendini et al., 2005)

Hay tres efectos principales:

- Aumento de la temperatura local (entre 300 y 500 °C).
- Aumento del porcentaje de ozono (O<sub>3</sub>) debido a la ionización del medio.
- Producción de rayos UV.

Los últimos son un subproducto de la chispa generada por el flujo de electrones en el medio. Se asume que estos tres efectos actúan sinérgicamente, eliminando el contenido del conducto radicular por vaporización de elementos orgánicos e inorgánicos. (Lendini et al., 2005)

#### Efectos Biofísicos

Dentro del canal: Dada la relativamente alta energía introducida, el tejido pulpar es eliminado (vaporización) a través de la termoablación, como también todo material orgánico que contiene agua como ser: bacteria, virus, sangre, pus, etc.

Fuera del canal: En el área periapical las ondas electromagnéticas estimulan los osteoblastos para alcanzar una osteo-regeneración más rápida.

#### **7.2.8. Efectos en Tejidos Circundantes**

Mediciones hechas in Vitro indican que el incremento de temperatura en la región apical alcanzaría un máximo de  $19 \pm 4^{\circ}\text{C}$  seguido al impulso eléctrico. Y la media del tiempo de enfriamiento fue de  $40 \pm 6$  segundos. Este incremento no dañaría las estructuras perirradiculares. (Lendini, 2005 citado de Haffner et al., 1999)

De acuerdo con otros estudios, un nivel de  $10^{\circ}\text{C}$  sostenido por 1 minuto se considera compatible con la normal reparación ósea, pero mayores tiempos o temperaturas pueden causar necrosis y reemplazo de este hueso por tejido graso. (Lendini, 2005 citado de Ericsson & Albrektsson, 1983; Bailey et al., 2004)

Investigaciones llevadas a cabo por un equipo en la facultad de odontología de la Universidad de Munich sobre los efectos del método Endox y su posible influencia en el diente y su soporte óseo y ligamentoso muestran lo siguiente: (Haffner y col 2010)

La primera preocupación era determinar que el aumento de temperatura producido en el interior del conducto por las fulguraciones Endox no trascendiera fuera del diente en una medida perjudicial.

Para ello instalaron video-cámaras de rayos infrarrojos ultrarrápidas que les permitieran visualizar en función de una escala de colores la elevación del gradiente.




Figura N° 19: Imagen que muestra temperatura antes de la aplicación del Endox.

Se aprecia la temperatura que en el montaje de laboratorio muestra el diente antes de la fulguración; concretamente el ápice de la raíz está marcado con una cruz y señala una temperatura de 19,5°.

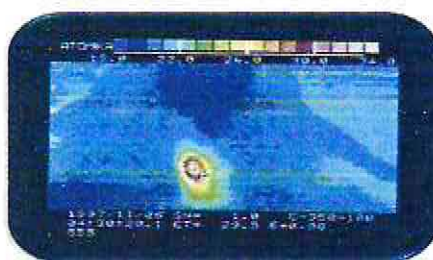


Figura N° 20: Imagen que muestra temperatura en el momento de la aplicación de Endox.

Vemos la instantánea del momento del disparo y cómo la temperatura se ha elevado en el ápice solamente, pues el cemento dental actúa como aislante, hasta 29,5°. Esta elevación de temperatura no es capaz de afectar a los tejidos de fuera de la raíz; además, la corta duración, +-6 seg., permite aseverar lo inocuo del método en este sentido.

### **7.2.9. Forma de Utilización**

(Biofotónica 2005, Murillo y col. 2000)

Para realizar el tratamiento, el paciente debe estar siempre anestesiado, evitando la sensación de “pinchazo” que produce la utilización de corriente de alta frecuencia dentro del conducto radicular. Además, el diente a tratar debe estar seco y aislado con goma dique para evitar cualquier contacto metálico.

Enseguida, se realiza la apertura de la cámara pulpar y la eliminación del tejido pulpar hasta visualizar la entrada de los conductos radiculares, luego, se le pide al paciente que sostenga en su mano el electrodo neutro, y se va introduciendo lentamente la punta elegida del electrodo activo en el interior del conducto radicular. El equipo emitirá un sonido intermitente muy rápido, que se hace un poco más lento al alcanzar la constricción apical, si supera ésta, el sonido se hace continuo.

En caso de hemorragia, se debe utilizar agua oxigenada para la hemostasia y secar la entrada de los conductos radiculares con puntas de papel o algodón. En los casos en que la pulpa esté necrótica, lavar el interior del conducto radicular con suero fisiológico para garantizar el paso de la corriente. No se debe utilizar hipoclorito de sodio, ya que al ser ionizante impide el paso de la corriente de alta frecuencia al interior del conducto radicular.

En este momento se puede marcar con un tope de goma en la punta, como punto de referencia de la longitud radicular. A continuación, se pisa el pedal para cambiar el modo de localizador apical y permitir el paso de la corriente de alta frecuencia que produce la vaporización del tejido pulpar y del contenido bacteriano. Se pisa el pedal por segunda vez provocando la fulguración electrónica que vaporiza inmediatamente la pulpa que rodea la punta del electrodo activo, en el conducto principal y conductos accesorios, logrando la eliminación, casi absoluta (99,98%), de las bacterias presentes en los conductos radiculares y túbulos dentinarios en la zona de la fulguración. Este procedimiento se realiza comenzando por el tercio coronario, luego el tercio medio y

finalmente en el tercio apical, repitiendo varias fulguraciones en cada tercio, sin ningún riesgo para el paciente, ya que el equipo posee un sistema de seguridad que le impide realizar fulguraciones si la punta del electrodo ha sobrepasado el foramen apical.

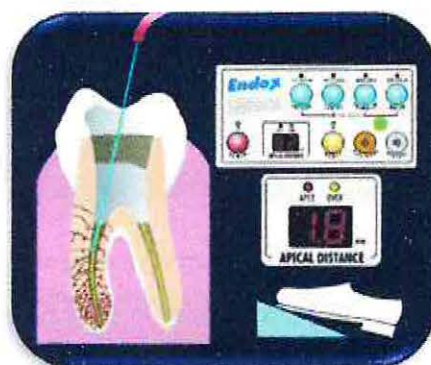

Figura N° 21: Uso del Endox como localizador apical.

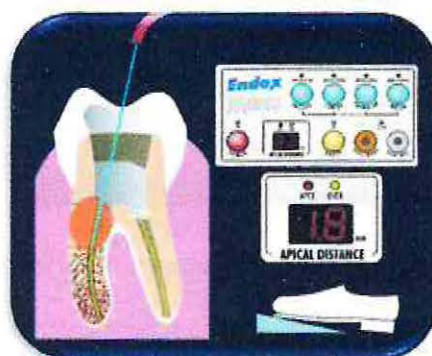

Figura N° 22: Fulguración en tercio coronal radicular

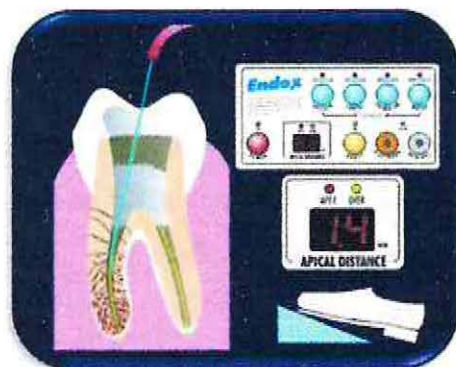

Figura N° 23: Eliminación del contenido orgánico-microbiológico del tercio medio radicular.

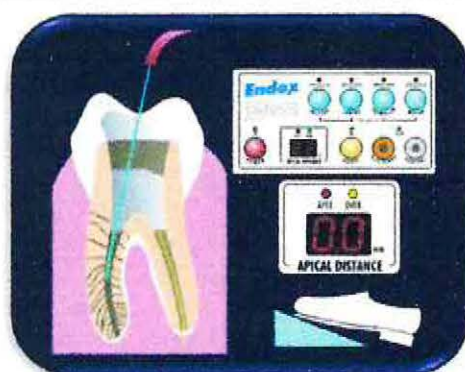


Figura N° 24: Conducto radicular descontaminado

Terminada la desvitalización, se extrae la punta del conducto radicular y se comprueba de forma manual la ausencia de detritus, continuando con la obturación radicular, según metodología del profesional.

El Sistema Endox se puede utilizar también en casos de retratamiento, no siendo necesario la eliminación completa del material de relleno, pero sin llegar al ápice. Se lava con suero fisiológico, secando el exceso con aire o puntas de papel, dejando el conducto radicular ligeramente húmedo. Se mide la longitud de trabajo con control radiológico y colocando un tope de goma en la punta elegida a dicha longitud y se procede según instrucciones.

### 7.2.10 Caso Clínico

Con el objetivo de evaluar el funcionamiento del Sistema Endox, se seleccionó un caso clínico de un paciente de la Universidad de Valparaíso-Chile, que presentaba un diente con lesión apical, en el cual mediante un seguimiento con controles se podría observar la evolución de la lesión en forma clínica y radiográfica luego del uso del Endox.

El paciente seleccionado debía aceptar el uso del Endox firmando un consentimiento informado, asistir a los controles requeridos, no presentar contraindicaciones, evidenciar apicoformación completa en la radiografía, no tener conductos calcificados ni reabsorciones radiculares y debían poder ser tratados en una sola sesión.

#### Caso Clínico

Paciente con iniciales M. N. R. de sexo femenino de 67 años de edad. Diente a tratar el 3.7 que presentaba dolor moderado al masticar, una restauración de amalgama OM desajustada y movilidad grado 1. Radiográficamente presentaba lesión radiolúcida apical que compromete raíz distal y mesial.

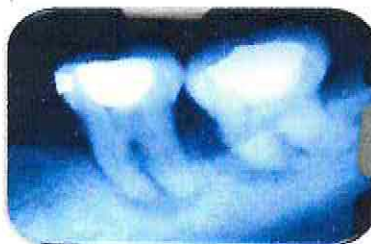

Figura N° 25: radiografía previa diente 3.7.

Tomada el 27/03/2012

**Hipótesis diagnóstica diente 3.7:**

Clínica: Diente 3.7 con restauración de amalgama(OM) en mal estado. Movilidad grado I.

Pulpar: Diente con necrosis pulpar

Periapical: Periodontitis apical sintomática.

Periodontal: Periodontitis crónica moderada generalizada.

**Tratamiento seleccionado diente 3.7:**

Tratamiento endodóntico: Endodoncia diente 3.7 con uso del Sistema Endox.

Tratamiento periodontal: Pulido radicular diente 3.7

Tratamiento operatorio: Onlay estético diente 3.7

**Pronóstico: Dudoso**

Para realizar el protocolo de uso del Sistema Endox se siguieron las indicaciones del fabricante y se eliminaron todos los agentes antibacterianos para asegurarnos que la evolución de la lesión, si era positiva, sería por la eliminación microbiológica por parte del Endox y no de otros productos (en el protocolo se irriga solo con suero, no se deja medicación, la instrumentación es la necesaria para poder obturar y no con fines de desinfección).

En la primera sesión el día 17/04/2011, se recibió al paciente, se realizó la ficha clínica informando al paciente sobre el uso del sistema Endox y el paciente firmó el consentimiento informado.

Se procedió con la anestesia y aislamiento del diente 3.7, trepanación con apertura de conductos en tercio coronal con gates glidden e irrigación solo con suero durante todo el tratamiento.

Se realizó el cateterismo con una lima mínima inicial N° 15 conductos mesiales y N° 30 en conducto Distal. Se utilizó el electrodo rojo del Endox (0.15) para medir la longitud de trabajo: Conducto MV: 18mm, Conducto ML: 18 mm y Conducto D:17mm.



Figura N° 26: Uso del electrodo rojo del Endox.  
Para realizar medición de longitud del conducto.



Figura N° 27: Pantalla del Endox.  
Muestra que el electrodo se encuentra en el ápice del conducto.

Se verificó la longitud con L.A.E. Propex II (Marcó 18.5 mm en conductos mesiales hasta apex y 17.5 mm en el conducto distal al apex y se les resto 0.5 mm a cada uno para obtener longitud de trabajo).

Se configuró el Endox en el modo para molar y se selecciono el electrodo rojo para realizar la fulguración.



Figura N° 28: Tablero del Endox:  
En el cual se configura para uso de modo molar.



Figura N° 29: Electrodo rojo del Endox.

Se le entrega al paciente el electrodo neutro que consiste en un cilindro metálico para que lo sostenga con la palma de la mano.

Se realizaron dos fulguraciones en el tercio coronal de la raíz, dos en el tercio medio y dos en el tercio apical a longitud de trabajo para eliminar todo el contenido orgánico y de bacterias presente en el conducto.

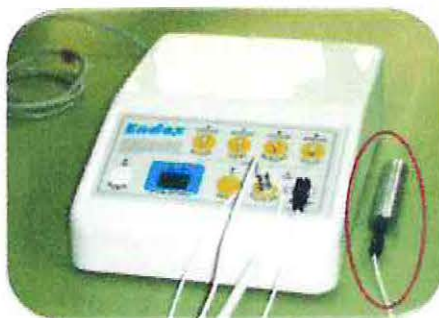

Figura N° 30: Electrodo neutro del Endox

Consiste en cilindro metálico para que el paciente lo sostenga en la palma de la mano.

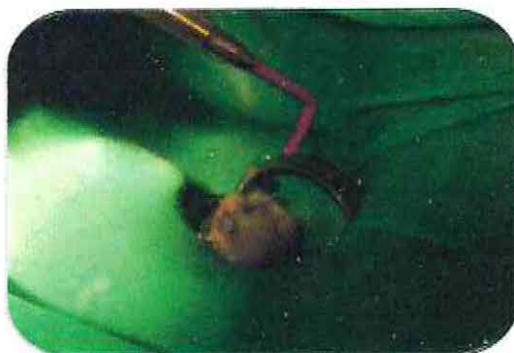

Figura N° 31: Fulguraciones con el electrodo rojo del sistema Endox.

En el tercio medio de la raíz.

Luego, se realiza la PBM necesaria para poder obturar, en este caso se realizo: Conducto MV MAF N° 30, Conducto ML MAF N° 30, Conducto D MAF N° 40.

Irrigación con suero y secado de conductos con punta de papel del mismo número que la MAF y se realiza nuevamente dos fulguraciones en tercio coronal, medio y apical.

Se realiza OBC con condensación lateral con conos maestros según MAF a longitud de trabajo y conos accesorios N° 25. Luego se procede al corte de conos y condensación vertical en tercio coronal de conductos. Doble sellado coronal con fermin y vidrio ionómero. Finalmente se toma la radiografía de control de obturación.



Figura N° 32: Radiografía de control de obturación diente 3.7

Con fecha: 17/04/2012, luego del uso del Sistema Endox

Control número uno con fecha 18/06/2012: El paciente se había realizado el pulido radicular 3 semanas antes del control. No presenta dolor a la percusión lateral ni vertical. Hay disminución de la movilidad y de la lesión apical observada radiográficamente.



Figura N° 33: Radiografía del primer control endodóntico diente 3.7

Con fecha: 18/06/2012.

Control número dos con fecha 03/07/2012: El paciente no presenta dolor a la percusión lateral ni vertical. Leve disminución de la lesión apical observada radiográficamente con respecto al control anterior.

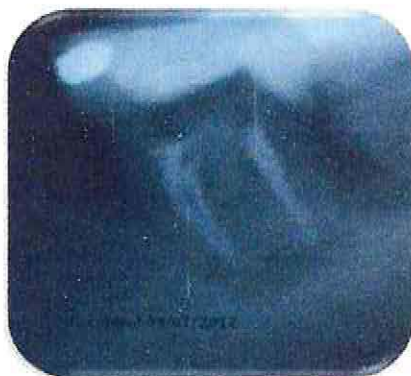

Figura N° 34: Radiografía de segundo control endodóntico diente 3.7  
Con fecha: 03/07/2012.

Control número tres con fecha 18/01/2013: El paciente no presenta dolor a la percusión lateral ni vertical. La lesión apical se observa radiográficamente, solo en relación a la raíz mesial con respecto al control anterior. Se observa la restauración definitiva.

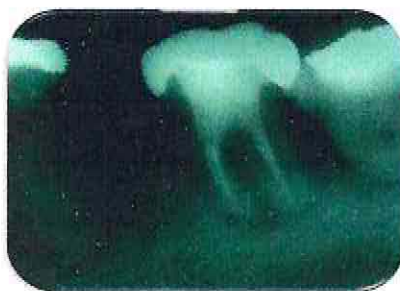

Figura N° 35: Radiografía de tercer control endodóntico diente 3.7  
Con fecha: 18/01/2013.

Como resultado del caso clínico anteriormente presentado, podemos observar una evolución positiva, ya que se ve una leve disminución del tamaño de la lesión apical en la radiografía y clínicamente, la paciente relata una gran disminución de la sensibilidad a la percusión lateral y vertical, además de una disminución de la movilidad, en comparación a lo inicial.

## 8. Discusión

El sistema Endox aporta grandes ventajas en el tratamiento endodóntico, ya que determina la longitud del conducto radicular y la corriente de alta frecuencia aplicada en el interior de éste, vaporiza el tejido pulpar y los microorganismos, compensando el tratamiento químico-mecánico del conducto y permitiendo una perfecta obturación que consiga la finalidad de la terapia, además de una reducción importante del tiempo de trabajo, aspecto de gran interés en las consultas actuales.

Lógicamente se han planteado una serie de cuestiones tales como si la remoción de la pulpa es completa, si existen efectos colaterales en el tejido circundante por el incremento de la temperatura, reducción de microorganismos, etc.

Para dar respuestas a estas interrogantes se han realizado diversos estudios tanto *in vitro* (sistema de medición de la temperatura, valoración de la superficie del conducto radicular al microscopio electrónico analítico, determinación cuantitativa de la disminución de microorganismos), como *in vivo* (valoración de la superficie radicular, valoración histopatológica de la superficie radicular, casos clínicos).

Con respecto al aumento de la temperatura se ha registrado por una videocámara de rayos infrarrojos medido en grados kelvin ( $K^{\circ}$ ), que aporta datos de temperatura de partida, variación de temperatura, momento preciso del comienzo y fin del tratamiento. La aplicación de la corriente de alta frecuencia por medio del sistema Endox ha producido un incremento de la temperatura de  $12 \pm 3^{\circ}$  Kelvin en la zona periapical y de  $14 \pm 2^{\circ}$  Kelvin en la zona apical. De acuerdo con otros estudios, a  $10^{\circ}$  C de aumento sostenido durante 1 min se considera compatible con la reparación del hueso normal, pero las altas temperaturas o tiempos de aplicación pueden causar necrosis del hueso y su sustitución con el tejido graso. Los exámenes histopatológicos demuestran que no existe daño en los tejidos periapicales, sugiriendo que la conductividad térmica de los

tejidos adyacentes al diente sirve de agente reductor del aumento conjunto de la temperatura. (Lendini, 2005 citado de Haffner et al., 1999)

Al referirnos a la vaporización del tejido pulpar, este ocurre siempre y sólo en los casos en que la punta no sobrepase el ápice (en este caso, Endox no emite la corriente). La zona influenciada más allá de la punta (1,5 mm) es debida a la conducción térmica del tejido y a la propagación de las ondas de la corriente de alta frecuencia por éste (Haffner C, 1998, 1999).

La valorización de los resultados sobre la superficie del canal radicular tanto en los estudios *in vitro* como *in vivo* son similares (Morella E, 1997, Haffner C, 1999) quedando claro que el tejido pulpar se vaporiza sólo si la punta, por vía endométrica, se sitúa con precisión en la constricción del conducto radicular. Se han obtenido mejores resultados mediante la aplicación repetida de la corriente alterna en el tercio superior primero, seguido del tercio medio y por último del tercio apical. En las superficies de las paredes del conducto, se notaba una estructura dentinaria lisa y la ausencia o la presencia muy esporádica de alguna oclusión de los túbulos dentinarios, apareciendo los canalículos dentinarios totalmente claros y sin prolongamientos odontoblásticos. En las zonas de mayor amplitud del conducto, generalmente en la parte coronal, pueden permanecer residuos pulpares macroscópicos.

Histológicamente se evidencian 2 zonas en el lumen del canal radicular: por una parte está el área alcanzada por la descarga, en la que no se observan restos de tejido pulpar destruido, la zona marginal está lisa y no hay smear layer, y por otra, en el área no alcanzada, existen residuos pulpares (vasos sanguíneos, tejido nervioso, tejido conectivo rígido). La reiterada aplicación de la corriente alterna de alta frecuencia y lavado con H<sub>2</sub>O<sub>2</sub> permite obtener resultados mejores, como comentamos anteriormente. (Haffner C, 1998, 1999).

En contraste a lo anterior estudios realizados por Lendini M. 2005 evaluaron las puntuaciones de escombros y frotis de capa después de la aplicación de alta frecuencia

de impulsos eléctricos producidos por el sistema Endox Endodoncia (Lysis Srl, Nova Milán, Italia) el tejido de la pulpa intacta y orgánico, residuos inorgánicos después de la instrumentación endodóntica. El estudio incluyó a 75 dientes que fueron aleatoriamente divididos en dos grupos (60 dientes) y un grupo control (15 dientes): grupo 1 (30 dientes) no se sometió a instrumentación; grupo 2 (30 dientes) se instrumentó por instrumentos Shaper hero y la preparación apical fue hasta tamaño 40. Cada grupo se subdividió en los subgrupos A y B (15 dientes), dos impulsos eléctricos fueron aplicado a los subgrupos 1A y 2A (una en el tercio apical y uno en el tercio medio, respectivamente, a las 3 y 6 mm desde los ápices de las raíces); cuatro impulsos eléctricos se aplicaron 1B a subgrupos y 2B (dos en el tercio apical, dos en el tercio medio). El grupo de control (15 dientes) fue preparado con Shapers Hero y regadas con 5 ml de EDTA (10%) y 5 ml de 5% de NaOCl , pero no sometido al tratamiento de pulso eléctrico. Las raíces fueron divididas longitudinalmente y las paredes del conducto se examinaron en 80 ·, 200 · 750, 1500 · y · 15 000 aumentos, usando un microscopio electrónico de barrido. Se concluyó que el dispositivo Endox usado con cuatro pulsos eléctricos tenían una eficacia óptima cuando se usa después instrumentación mecánica. La conformación del canal y la limpieza en forma tradicional es esencial para asegurar un uso eficaz de los pulsos eléctricos de alta frecuencia en la eliminación de residuos de tejido de la pulpa y los desechos inorgánicos.

Cuando hablamos de la precisión del sistema endométrico incorporado en el sistema Endox, hay estudios como el realizado por Haffner C, 1999, en el cual se observó la precisión de la medición endométrica, comprobada posteriormente mediante conductometría convencional, la cual fue exacta en 20 casos; en 3 molares con necrosis pulpar se recurrió a la punta recubierta con teflón, obteniendo la medición en dos de ellos, lo que indica un 99,9% de exactitud. Estos resultados están en consonancia con otros estudios endométricos. (Gulabivala K, 1996, Lucci A, 1993). Otros autores que han utilizado Endox (Haffner C, 1998, Keller ME, 1990) ofrecen un resultado de un

80% de exactitud. Pensamos que estas variaciones dependen de la habilidad y seguridad en el manejo del instrumento por parte del profesional. Durante la fase de aplicación de la corriente alterna de alta frecuencia, para producir la vaporización pulpar.

También se han realizado estudios para evaluar el dolor provocado por el Sistema Endox, en el que destacamos el de Harald y col. (2001), que realizaron un estudio comparativo para la terapia de las pulpitis agudas, en el cual se trataron 60 pacientes con 60 dientes, en los cuales se usó el Endox (HFAC, high frequency alternating current) en 30 dientes y la terapia convencional en los otros 30 dientes durante unos 3 meses.

Los pacientes definieron su sensación de dolor propia e individual según una escala similar visualizada. En el grupo convencional, los pacientes dieron un nivel medio de dolor de tres, y ello durante el tratamiento y el primer día después. En el grupo HFAC, la mayoría de los pacientes definieron con cero su sensación de dolor desde el momento de la aplicación de la corriente alterna. El tratamiento para dientes laterales duró por término medio 44 minutos en el grupo convencional, en cambio sólo 21 minutos en el grupo HFAC.

Como resultado la aplicación de impulsos de corriente alterna de alta frecuencia en el tratamiento de pulpitis aguda puede disminuir considerablemente el dolor, y también este método acorta la duración del tratamiento en comparación con el esquema terapéutico convencional.

P.Ardiles Limonchi y col. (2005) realizaron un estudio para comprobar la utilidad del sistema Endox en endodoncia para remoción del tejido pulpar afectado y la eliminación del dolor. Se realizó un ensayo clínico doble ciego en 338 pacientes de la clínica de Cariología del Instituto Latinoamericano de Ciencias y Humanidades en León, Guanajuato, México. Los pacientes fueron divididos en dos grupos: el grupo I o grupo

de estudio recibió tratamiento endodóntico con el sistema Endox y el grupo II o grupo control con técnica convencional. Para el tratamiento de ambos grupos intervinieron 27 operadores, los pacientes fueron evaluados a la semana uno y tres post tratamiento y se consideró como tratamiento exitoso la ausencia de dolor postoperatorio. Como resultado, no se encontró diferencia significativa en cuanto al dolor preoperatorio ( $X^2 = 0.399$ ,  $p = 0.79$ ). El empleo del sistema Endox como método para la eliminación del tejido pulpar afectado y control del dolor demostró una efectividad del 98.8%, que fue prácticamente igual a la obtenida con la técnica convencional, que demostró una efectividad del 99.4%.

Una de las características más interesantes que se describen en el Sistema Endox es su capacidad de esterilizar el conducto, para comprobar aquello se han realizado numerosos estudios con resultados controversiales.

Haffner C, 1999 dice que el empleo de gérmenes a marcaje radiactivo antes del tratamiento y recuento de gérmenes marcados residuales después del tratamiento proporciona una cuantificación extremadamente exacta de los gérmenes, que puedan permanecer en el conducto radicular. La eliminación de los gérmenes mediante la utilización de la corriente de alta frecuencia no sólo se produce en el conducto primario, sino también en el sistema canalicular adyacente. Esta reducción del 99,98% es comparable a los resultados obtenidos mediante la limpieza y desinfección de conductos con  $H_2O_2$  y  $NaOCl$  al 5,25%

Cassanelli. y col. (2008) realizaron un estudio sobre la alteración de la permeabilidad de membrana de bacterias y levaduras al aplicar corriente alterna de alta frecuencia (HFAC), se observó que se producía una alteración de las esporas comprometiendo la integridad de éstas y posibilitando el tránsito de compuestos hacia ellas. Se detectó transferencia de plásmidos y la HFAC promovió la adopción de

antibióticos ineficaces, además de inducir un retraso de 1 hora en el nuevo crecimiento de las cepas. Se concluye que el Endox, por la generación de corriente alterna de alta frecuencia puede crear poros en la dotación de los microorganismos que permite entrada y salida de moléculas clave y puede duplicar muchas de las aplicaciones que se describen las técnicas para la electroporación pero con un modo de acción diferente.

Tomados en conjunto los resultados actuales indican que Endox es un instrumento versátil que cuando se utiliza para el tratamiento de endodoncia causas de la muerte de los microorganismos expuestos mediante la promoción de los daños en la dotación de la célula.

Por otra parte los sobrevivientes requieren un largo período de tiempo para recuperar el ritmo normal de crecimiento que mejoren los efectos beneficiosos de este tratamiento. La posibilidad de una transferencia directa de material genético de la cepa a cepa debe tenerse en cuenta cuando se planean los experimentos genéticos con instrumentos más específicos que los residuos costosos que necesitan de tiempo y materiales

Anca Virtej y col. (2007) realizaron un estudio en que compararon la eficacia de varios método de desinfección en endodoncia; el sistema Endox, el MTAD, el hipoclorito de sodio y Heal Ozone. Se usaron setenta raíces estériles, instrumentadas y con accesos abiertos que contenían una punta de papel, se colocaron el al cavidad oral de un voluntario durante 1 semana. Después, se tomaron muestras para el análisis microbiológico. Los conductos radiculares fueron entonces desinfectarse con el sistema Endox endodoncia, MTAD, 3% NaOCl, o HealOzone, y, a partir de entonces, las muestras se repitieron para el análisis microbiológico. Las raíces se sellaron y se incubaron durante una semana adicional, después de que el crecimiento bacteriano se determinó de nuevo. No hubo diferencia estadísticamente significativa entre los grupos de hipoclorito de sodio, MTAD, y HealOzone. El dispositivo Endox mostró el menor efecto antibacteriano con significativo diferencias con MTAD y HealOzone.

Rupali Karale y col. (2011) evaluaron *in vitro* la eficacia antibacteriana de hipoclorito de sodio al 3%, la corriente alterna de alta frecuencia y la clorhexidina al 2% en *Enterococcus*. Se usaron ochenta dientes anteriores superiores permanentes extraídos, se instrumentaron hasta la lima 50, los dientes fueron esterilizados e inoculados con *E. faecalis*. Después de incubación durante 24 h, los conductos radiculares contaminados se dividieron en cuatro grupos y se sometieron a la acción de NaOCl 3%, 2% CHX, y HFAC con solución salina fisiológica como control positivo. El NaOCl al 3% fue 100% eficaz en la erradicación de *E. faecalis* durante un período de 24 h, mientras que el 2% de clorhexidina y HFAC fueron del 95% y un 70% de eficacia en la erradicación de *E. faecalis*, respectivamente.

El presente estudio demostró que el hipoclorito de sodio fue agente bactericida muy potente contra *E. faecalis* con la erradicación bacteriana completa. Tanto clorhexidina y HFAC fueron también eficaces contra el microorganismo pero no eran tan eficaces como NaOCl. Eficacia de los tres desinfectantes fue estadísticamente significativa cuando se compara con solución salina fisiológica.

La magnitud del efecto antimicrobiano fue influenciada por los métodos experimentales, indicadores biológicos, y el tiempo de exposición. Será muy diferente en cultivos mixtos presentes en un sistema de raíces biológico dinámico, como generalmente ocurre *in vivo*. Así extrapolaciones directas a las condiciones clínicas deben ejercerse con cautela debido a las obvias limitaciones de los estudios *in vitro*.

García Aranda, y col. 2012 compararon la eficacia antibacteriana *in vitro* del sistema Endox Plus y el hipoclorito de sodio (NaOCl) en combinación con Biopure MTAD (Tulsa Dental, Tulsa, OK, EE.UU.) o con EDTA en conductos radiculares contaminados por *Enterococcus faecalis*. Utilizaron 70 raíces de dientes monorradiculares humanos que fueron inoculados con *E. faecalis* y se incubaron durante 21 días. Las muestras se dividieron en cinco grupos: Endox Plus /salino, NaOCl 2,5% / MTAD; 2,5% NaOCl / EDTA; solución salina (control positivo); control negativo (canales radiculares no preparados, ni irrigados).

Después de la preparación quimio-mecánico, el número de bacterias en todos los grupos se redujo, a excepción del control negativo. No hubo diferencias significativas observado entre el 2,5% NaOCl / MTAD y el 2,5% NaOCl / EDTA, pero estos grupos tenían menores recuentos de CFU que los otros grupos ( $P < 0,05$ ). En las muestras finales, un aumento en los recuentos bacterianos se observó para Endox Plus / salino, 2,5% NaOCl / MTAD, 2,5% NaOCl / EDTA y solución salina ( $P < 0,05$ ), sin diferencias significativas entre estos grupos.

Como conclusiones, este estudio in vitro revelaron que el sistema Endox Plus se asoció con una reducción la eficacia antibacteriana en comparación con la preparación convencional con 2,5% NaOCl / MTAD y el 2,5% NaOCl / EDTA. En todos los procedimientos hubo una recuperación del crecimiento bacteriano 7 días después del tratamiento, lo que demuestra la persistencia de la contaminación dentro del sistema de conductos radiculares.

## 9. Conclusiones

1. Las infecciones radiculares son causa de microorganismos patógenos, por ello, el tratamiento de endodoncia continuamente está buscando nuevas técnicas y materiales que nos ayuden a combatirlos y destruirlos para lograr la desinfección de los conductos.
2. El Endox es un sistema creado para facilitar los procedimientos endodónticos tanto en la desinfección del conducto como en la seguridad y reducción del tiempo de tratamiento, además de ofrecer una alternativa rápida, cómoda y eficiente para el paciente.
3. El Sistema Endox es un instrumento creado en Italia por Sacchi en 1997 que corresponde a un localizador apical de segunda generación, capaz de realizar fulguración electrónica dentro de la raíz del diente produciendo la eliminación de la pulpa y la esterilización del sistema radicular
4. La medición de la longitud de trabajo determinada por vía endométrica, aunque la comprobemos radiológicamente, nos permite prevenir errores del tipo de subinstrumentación o sobreinstrumentación.
5. El Endox, gracias a la corriente alterna de alta frecuencia, disminuye el tejido pulpar y los gérmenes del conducto radicular y del sistema canalicular adyacente (estudios demuestran que no lo elimina completamente), sin ningún tipo de riesgo para los tejidos periapicales.

6. Estudios indican que Endox es un instrumento versátil que cuando se utiliza para el tratamiento de endodoncia provoca la muerte del microorganismo expuesto por daños en la envoltura de la célula y por otra parte los microorganismos sobrevivientes requieren un largo periodo de tiempo para recuperar la tasa de crecimiento normal, que mejoran los efectos beneficiosos de este tratamiento.
7. Al utilizar el Sistema Endox en conjunto con una preparación biomecánica convencional se nota un leve aumento del efecto de desinfección de conductos radiculares, lo que puede deberse a que ambos potencian sus propiedades, es decir, además de los efectos del Sistema Endox se agrega como coadyuvante, la instrumentación efectuada al realizar la preparación biomecánica.
8. Según los estudios realizados sobre el sistema Endox, éste no provoca daños en el diente ni a los tejidos adyacentes.
9. En la actualidad, no hay estudios concretos que demuestren que el Endox sea un sistema eficaz como tratamiento endodóntico único.
10. Es necesario que se realicen más estudios sobre el funcionamiento del sistema Endox en endodoncia para así verificar que todos estos resultados observados hasta ahora nos ayudan a cumplir con los requisitos necesarios para realizar un buen tratamiento endodóntico, que nos asegura la cicatrización y reparación de los tejidos periapicales, fin último de la endodoncia, y aseguramos el éxito total a largo plazo.

## 10. Bibliografía

- Adriaens P.; Boever J.A., Loeche W.J. 1988. Bacterial invasion in root cementum and radicular dentin of periodontal diseases teeth in humans. *Journal of periodontology*. 59:222.
- Anca Virtej, Dr. med. dent.,\* Colin R. MacKenzie, PD Dr. Med, † Wolfgang H.-M Raab, Prof. Dr. med. dent., ‡ Klaus Pfeffer, Prof. Dr. med., † and Claudia R. Barthel, Prof. Dr. med. Dent .Determinación del rendimiento de Endodoncia Varios Métodos de desinfección después de que In Situ del carro(J Endod 2007;33:926-929)
- Ardines Limonchi. Pedro, MS. Benigno Linares Segovia , DDS. Socorro Castillo López ,DDS. Estela Núñez Lemus.“endodoncia por el metodo de fulguracion con endox.” instituto latinoamericano de ciencias y humanidades León , Gto. Febrero del 2005.
- Bascones A, Manso F. 1995. Infecciones orofaciales. Diagnostico tratamiento. Madrid: Ed. Avances médicos-dentales; p. 30:44.
- Benz C, Kremers L, Diebold J, Folwaczy M, Mehl A et al. II sistema endodóntico Endox , rapporto sulle primer esperienze. *ZWR* 1998; 106: 12.
- Biofotónica Chile (2005). Endox, La revolución en endodoncia. [En línea] [www.biofotonica.cl/productos/endox/index.php](http://www.biofotonica.cl/productos/endox/index.php) [Accesado el día 20 de Noviembre de 2006].
- Brook I, Frazier E.H, Gher Jr. 1996. Microbiology of periapical abscesses and Associated –maxillary Sinusitis. *J. Periodontol*; 67:608-610.
- Canalda Carlos, Brau Esteban. 2006. Endodoncia: tecnicas clinicas y bases científicas. Segunda edición. Editorial elservier.

- C Cassanelli, un Marchese, S Cagnacci, y EA Debbia \* Alteration of Membrane Permeability of Bacteria and Yeast by High Frequency Alternating Current (HFAC) La alteración de la permeabilidad de membrana de bacterias y levaduras de corriente alterna de alta frecuencia (HFAC) *Abrir J. Microbiol* 2008; 2 : 32–37. : 32-37.
- Cohen, Stephen;. Burns, C. Richard. 1999. *Vías de la pulpa*, Ed Harcourt Barce. Séptima edición.pp. 440.
- Cohen, Stephen;. Hargreaves, M. Kenneth. 2006. *Vías de la pulpa*, Ed Mosby Elsevier. Novena edición.pp. 581-584.
- Cohen, Stephen;. Hargreaves, M. Kenneth. 2002. *Vías de la pulpa*, Ed Mosby Elsevier. octava edición.pp. 440
- Cohen, Stephen;. Hargreaves, M. Kenneth. 2012. *Vías de la pulpa*, Ed Louis H. Berman. Décima Edición.pp 569-587.
- Constela N. (2005) *Endox: La Endodoncia Electrónica*. Universidad de Concepción. [En línea] [www.biofotonica.cl/productos/endox/articulos/constelachile.pdf](http://www.biofotonica.cl/productos/endox/articulos/constelachile.pdf) [Accesado el día 8 de Diciembre de 2006].
- Dahién, G. Moller AJR. 1991. Microbiology of Endodontic infections in: *Contemporary oral Microbiology and immunology*. Mosby year book inc. p. 444-455.
- Dalby Moria Paola. 2000. Sensibilidad antibiotica de bacterias más frecuentes en abscesos dentoalveolares agudos. Tesis para optar al título de cirujano-dentista. UNMSM.
- De Lorenzo L. 2004. *Microbiología para estudiantes de odontología*. Ed. Ateneo, Sao Paulo, Brazil.

- Dahien G. W Samuelsson; A. Molander: 2000. Identification and antimicrobial susceptibility of enterococci isolated from the root canal. Oral microbiology immunology. Pp. 309-312.
- Estrela. Carlos; 2005 Ciencia endodóntica. Ed Artes Médicas. Primera edición. Pp. 161-164.
- García Aranda-AR, Guerreiro-Tanomaru JM, INOR FariaJu 'NB, Chávez-Andrade GM, Leonardo RT, TanomaruFilho M, Bonetti-Filho I. eficacia antibacteriana de varios soluciones de irrigación y el Endox Plus - un ex vivo estudio. Internacional de Endodoncia Journal, 45, 1091-1096, 2012.
- García Barbero E. Instrumentación. En: García Barbero J, editor. Patología y terapéutica dental. Madrid: Síntesis, 1997; 647
- Gulabivala K, Stock CJR. Preparación del conducto radicular. En: Stock CJR, Gulabivala K, Walker TR, Goodman JR, editores. Atlas de endodoncia (2.1 ed.). Madrid: Mosby-Doyína Libros, 1996; 105-106.
- Gutierrez, L. José; Perea, J. Evelio; Pomero, M. Manuel; Girón, A. José. 2004. Infecciones orofaciales de origen odontogénico. Oral medicine and pathology. 9;280-7.
- Haffner, Benz Y Hickel (2000) Segunda Ponencia. Investigación In-Vitro E In-Vivo. Universidad de Munich.
- Harald Vögele, Lagerleefeld. Alemania.separata. Practicar una endodoncia con independencia del diagnóstico.Sencilla y eficientemente. Edición 3/2001-Septiembre-Año 2- Página 75-76
- Hoshino E, Ando N, Sato M. Kota K. 1992. Bacterial invasión of non-exposed dental pulp int Endod J. 25:2.

- Isabela N. Rocas, PhD,\* Flavio R.F. Alves, PhD,\* Adriana L. Santos, MSc, Alexandre S. Rosado, PhD, y Jose ´ F. Siqueira, Jr., PhD\*. Análisis de la microbiota del canal radicular según
- Jewetz, Melnick y Adelberg. 1999. Microbiologia medica. 16ava edicion. Manual modern. Mexico.
- Kely Firmino Bruno, Ana Helena Gonçalves de Alencar, Carlos Estrela, Aline de Carvalho Batista, Fabiana Cristina Pimenta. Análisis microscópico de microbiología de pulpas no vital en dientes traumatizados con corona intacta. J Appl Oral Sci. 2009;17(5):508-14.
- Katinka Hernadi, MD,\* Anita Szalmas, MSc,\* Richard Mogyorosi, MD, Levente Czompa, MD, Gyorgy Veress, PhD,\* Eszter Csoma, PhD,\* Ildiko Marton, MD, PhD, DSci, and Jozsef Ko ´nya, MD, PhD\*. Prevalence and Activity of Epstein-Barr Virus and Human Cytomegalovirus in Symptomatic and Asymptomatic Apical Periodontitis Lesions. JOE — Volume 36, Number 9, September 2010.
- Keller ME, Brown CE, Newton CW. A clinical evaluation of the endocater -an electronic apex locator. J Endodont 1990; 17: 271-274
- Kawashima N. 1996. Kinetics of macrophages and limphoid cells during the devolopment of experimentally induced periapical lesions in rat molars. J. Endod. 22(6): 311-316.
- técnica decriogenica, en muestras de raíz de dientes con periodontitis apical. JOE — Volume 36, Number 10, October 2010.
- Lasa I., d. P. (2005). Bacterial biofilms and infection. An. Sist. Sanit. Navar , 28 (2), 163-175.
- M. Lendini , E. Alemanno , G. Migliaretti & E. Berutti , The effect of high-frequency electrical pulses on organic tissue in root canals . Received 3 October 2003; accepted 1 April 2005 International Endodontic Journal, 38, 531–538, 2005

- Liébana, U. José. 1997. Microbiología oral. Ed. Mc Graw Hill. Primera edición; p 83, 86-87, 104.
- Liébana, U. José. 2002. Microbiología oral. Ed. Mc Graw Hill. Segunda edición; p 83, 86-87, 104.
- Love R. Jenkinson H. 2002. Invasion of dentinal tubules by oral bacteria. Crit Rev Oral Biol Med. 13(2): 171-183.
- Love RM. Enterococcus faecalis - a mechanism of its role in endodontic failure. Int Endod J. 2001;34:399-405.
- Lucci A, Nussbacher V, Grosery J . A novel noninstrumented technique for cleaning the root canal system. J Endodont 1993; 19: 549-553.
- Morella E, Bartonelli L, Vivani R. Nuevo método en endodoncia : el auxilio de la alta frecuencia. Experimentación clínica. Actas del IV Congreso Nacional del colegio de los docentes de odontología. Roma, 1997; 16-19 de abril: 641-646.
- Nair P. Apical periodontitis: A dynamic encounter between root canal infection and host response. Periodontol. 2000;1997;13:121-48.
- Nair PN, Henry S, Cano V, Vera J. Microbial status of apical root canal system of human mandibular first molars with primary apical periodontitis after "one-visit" endodontic treatment. Oral Surg Oral Med Oral Pathol Oral Radiol Endod. 2005 Feb;99(2):231-52.
- Narayanan LL, Vaishnavi C. Endodontic microbiology. J Conserv Dent 2010;13:233-9
- Pajari, U.; Ahola R. : 1993. Evaluation of gran method staining for the prognosis of root canal treatment in no vital dent pulps. Oral Med, Oral Patho. Oral Surg. 76:1.
- Rodriguez P, Calero J. 2008 Microbiología pulpar de dientes íntegros con lesiones apicales de origen idiopático. Colomb Med.:1:5-10.

- Rupali Karale, Ajay Thakore, and VK Shetty Una evaluación de la eficacia antibacteriana de hipoclorito de sodio al 3%, de alta frecuencia de la corriente alterna y de clorhexidina al 2% en *Enterococcus faecalis*: Un estudio in vitro. *J Conserv Dent*. 2011 Jan-Mar; 14(1): 2-5.
- Sen B, Piskin B, Demirci T. 1995. Observation of bacteria and fungi in infected root canals and dentinal tubules by Sem. *Endod Dent Traumatol*: 11(1): 6-9.
- Serrano-Granger J, H. D. (2005). La placa dental como biofilm. ¿Cómo eliminarla?. *RCOE*, 10 (4), 431-439.
- Siqueira J, Rocas I. 2003. Detection of Filifactor alocis en endodontic infections associated with different forms of periradicular diseases. *Oral Microb Immunol*. 18:263-65.
- Siqueira JF, Rocas I, Souto R, de Uzeda M, Colombo A. 2002. Actinomyces species, streptococci, and *Enterococcus faecalis* in primary root canal infections. *J Endod*; 28(3): 168-72.
- Stock CJR. Preparación del conducto radicular. En: Messing JJ, Stock CJR, editores. Atlas de endodoncia . Madrid: Ediciones Avances Médico-Dentales, 1991; 144-145
- Stoodley P, W. J. (2008). Biofilm plaque and Hydrodynamic effects on Mass Transfer, Fluoride Delivery and Caries. *J Am Dent Assoc*. , 139, 1182-1190.
- Sundqvist G. 1992. Associations between microbial species in dental root canal infections. *Oral Microbiol. Immunol*. 7(5): 257-262.

**Anexo 1:****Resumen**

**Introducción.** La endodoncia tradicional en dientes con lesiones apicales trae consigo dificultades inherentes al procedimiento, lo que nos lleva a un tratamiento de mayor complejidad y mayor costo tanto para el operador como para el paciente. Para mejorar esto, es que en los últimos años se han desarrollado nuevos materiales, instrumentos y técnicas más avanzadas en el ámbito del tratamiento de conducto. Un ejemplo es el Sistema Endox; que mediante el método de fulguración electrónica, permite producir la vaporización del tejido pulpar (paquete vasculonervioso, componente celular y sistema conectivo) con una reducción del contenido bacteriano del sistema canalicular de una forma simple, rápida, y con mayor seguridad, lo cual lo hacen una alternativa para tratar dientes que presenten lesiones apicales, siempre buscando como objetivo la resolución de la lesión y la consecuente reparación y cicatrización de los tejidos periapicales, provocando el mínimo de dolor en los pacientes.

**Objetivo.** Esta investigación busca conocer las propiedades y funcionamiento del Sistema Endox en endodoncia con la finalidad de conocer sus efectos sobre patologías endodónticas.

**Marco conceptual.** El Sistema Endox es un instrumento creado en Italia por Sacchi en 1997 que corresponde a un localizador apical de segunda generación, capaz de realizar fulguración electrónica dentro de la raíz del diente produciendo la eliminación de la pulpa y la esterilización del sistema radicular. Consta de unos dosificadores adecuados a los distintos tipos de dientes que permiten aplicar, mediante la introducción en la raíz de una sutilísima sonda de metal muy flexible, una breve fulguración

electrónica de muy alta intensidad y alta frecuencia, 600MHz, en un tiempo inferior a una décima de segundo. Esta fulguración vaporiza instantáneamente la pulpa que rodea la sonda y se introduce por todos los túbulos adyacentes, provocando su absoluta desinfección, con lo que el diente queda listo para la obturación sin necesidad de la preparación biomecánica tradicional. El Sistema Endox es un aparato que busca mejorar la calidad del tratamiento de los conductos radiculares y simplificar la sistemática de trabajo, apoyándose en estudios que muestran la eficacia de sus resultados in vitro y su uso complementario en numerosos casos clínicos, sin embargo, al ser un equipo relativamente nuevo, no existen estudios que avalen con claridad su funcionamiento ni estudios prospectivos con pacientes a largo plazo.

**Caso clínico.** Se utilizó El Sistema Endox en un paciente de sexo femenino de 67 años que presentaba una periodontitis apical sintomática del diente 3.7, con afección periodontal. La terapia endodóntica se realizó bajo un protocolo en el cual se eliminaron las técnicas de desinfección como; uso de hipoclorito de sodio y medicamentos intraconductos, para corroborar que la evolución positiva de la lesión observada radiográficamente se debió exclusivamente al uso del Endox. La terapia se realizó en una sesión, en la cual se trepanó el diente, se realizó la medición de la longitud de trabajo con el Endox, se realizaron las fulguraciones en el tercio coronal, medio y apical y se procedió a la instrumentación mínima necesaria para poder obturar irrigando solo con suero. Para finalizar se procedió a la obturación de los conductos radiculares. Luego la paciente se realizó el tratamiento periodontal necesario y posterior restauración definitiva del diente. Desde el momento en que se realizó la endodoncia hasta la fecha se han realizado tres controles, en los cuales se observó una leve disminución de tamaño de la lesión radiográficamente, disminución de la sintomatología y de la movilidad, lo cual nos indica una evolución positiva de la patología que apoya la efectividad del funcionamiento del Endox, no obstante, es necesario realizar numerosos estudios para avalar su eficacia.

**Conclusiones.** El Sistema Endox ofrece una nueva y eficaz alternativa de tratamiento endodóntico que disminuye el tejido pulpar y los gérmenes del conducto radicular y del sistema canalicular adyacente, sin ningún tipo de riesgo para los tejidos periapicales. Sin embargo es necesario que se realicen mas estudios sobre el funcionamiento del sistema Endox en endodoncia para así verificar que todos estos resultados observados hasta ahora nos ayudan a cumplir con los requisitos necesarios para realizar un buen tratamiento endodóntico, que nos asegura la cicatrización y reparación de los tejidos periapicales, fin último de la endodoncia, y aseguramos el éxito total a largo plazo.

**Palabras claves.** Sistema Endox, electrofulguración, corriente alterna de alta frecuencia, desinfección de conductos radiculares.

**Anexo 2:****Consentimiento informado**

Universidad de Valparaíso  
 Facultad de Odontología  
 Escuela de Graduados  
 Especialidad de Endodoncia



**CONSENTIMIENTO INFORMADO PARA ENDODONCIA CON USO DEL SISTEMA ENDOX (Tratamiento de Conducto)**

(La explicación del tratamiento, su objetivo, ventajas, complicaciones y alternativas de tratamiento ya fueron informados y sólo su consentimiento verbal sería necesario. Sin embargo, nuestro sistema legal hace necesario que usted lea este documento y firme la última página. Le agradecemos su colaboración, cualquier duda, consúltenos)

Yo \_\_\_\_\_ Rut. \_\_\_\_\_

Domiciliado  
 en \_\_\_\_\_

Declaro:

Se me ha informado sobre la necesidad y conveniencia de realizar una endodoncia en una o más de mis piezas dentarias, con el o los siguiente diagnósticos: \_\_\_\_\_

\_\_\_\_\_ y con el respectivo pronóstico del tratamiento: \_\_\_\_\_

Se me ha explicado que una endodoncia (tratamiento de conducto) consiste en la apertura de un diente, limpieza y desinfección y relleno del interior del mismo.

Se me ha informado de la utilización del Sistema Endox como parte del tratamiento, las molestias que su uso podría ocasionar y las precauciones necesarias que debo tener al momento de la utilización.

Se me ha informado que seré parte de un estudio clínico para evaluar la eficacia del Sistema Endox, por lo cual me comprometo a asistir a todos los controles necesarios que se me indiquen.

El tratamiento se realiza generalmente con anestesia local en una o más sesiones de larga duración, dependiendo de la complejidad y compromiso infeccioso del diente.

Entre una sesión y otra se deja una obturación provisoria para proteger el diente en tratamiento.

Una vez finalizado el tratamiento, el diente requerirá una nueva obturación o una nueva corona, y su costo es independiente del tratamiento endodóntico.

Esta rehabilitación o restauración definitiva es de mi exclusiva responsabilidad y es fundamental que sea realizada dentro del menor tiempo posible con el fin de sellar el tratamiento y asegurar el buen resultado.

Se me ha explicado que la única alternativa a este tratamiento de conductos es la extracción dentaria.

#### Posibles Complicaciones:

1.- Después de la atención y entre una sesión y otra pueden aparecer o aumentar síntomas del proceso infeccioso: aumento del dolor, hinchazón de la cara, etc. que generalmente se alivian con analgésicos, antiinflamatorios y/o antibióticos.

2.- Debido al debilitamiento que sufre un diente bajo tratamiento de conducto, variaciones anatómicas, compromiso infeccioso del hueso, calcificación de conductos, trizaduras dentarias u otras situaciones complejas de preveer, existe un porcentaje de dientes que sufren accidentes como fractura de instrumentos, paso de material más allá de la raíz, perforaciones dentarias, fracturas dentarias u otras lo que puede modificar el costo del tratamiento, el pronóstico del diente, y la planificación inicial pudiendo ser necesaria la extracción dentaria.

3.- Ocasionalmente el diente puede requerir tratamientos adicionales, como procedimientos de cirugía bucal, que significan un costo y riesgos anexos, sin embargo siempre tendré la oportunidad de decidir la continuidad del tratamiento.

4.- Después de terminado el tratamiento puede producirse cambio de coloración del diente, lo que obliga a un tratamiento correctivo estético anexo.

5.- Hay pacientes que responden de manera inesperada a la anestesia local: alergia, taquicardia, etc.

He comprendido claramente las explicaciones que se me han entregado, y el profesional que me ha atendido me ha permitido realizar todas las consultas para aclarar todas las dudas que le he planteado. Comprendo los riesgos y beneficios del tratamiento

y en tales condiciones autorizo que se me realice el(los) tratamiento(s) de endodoncia respectivo(s).

En caso de urgencia:

Ante cualquiera de las complicaciones antes mencionadas o bien para otras consultas que no hayan sido respondidas en su cita, no dude en contactarnos. Si esto ocurriera fuera de los horarios habituales de consulta el número de teléfono de contacto es:.....

Cuidados e instrucciones post- operatorios:

1.- Hasta que la anestesia haya desaparecido, debo ser cuidadoso, para así evitar un posible daño inadvertido a mi labio, lengua o mejilla que estarán insensibles por un par de horas.

2.- Evitar aplicar fuerzas desmedidas a la pieza en tratamiento (alimentos pegajosos (calugas), excesivamente duros o hábitos como comerse las uñas, morder lápices, hielo, etc.).

3.- Si mi tratamiento ha requerido algún medicamento (anti- inflamatorio y/o antibiótico), debo seguir exactamente las indicaciones de la prescripción en cuanto a dosis, frecuencia y días de ingesta incluso si todos los síntomas han desaparecido, especialmente si se trata de antibióticos, incluso si todos los síntomas han desaparecido. De lo contrario, la infección podría reagudizarse o bien crear una resistencia bacteriana al antibiótico.

4.- Entiendo que puedo solicitar que se me repitan las explicaciones sobre este tratamiento en todas las fases de mi asistencia, solo con solicitarlo.

---

Firma Profesional

---

Firma Paciente o Apoderado

### Anexo 3:

#### Protocolo propuesto para la utilización del Sistema Endox en este estudio:

- Selección del caso (Ficha Clínica, Rx previa).
- Dientes con lesión apical.
- Información al paciente y consentimiento informado.
- Anestesia y aislamiento absoluto.
- Trepanación convencional irrigando sólo con suero. (no se irriga con hipoclorito por ser ionizante e interfiere en la conducción eléctrica).
- Se realiza conductometría con LAE y se toma una radiografía. Se coloca un tope de goma en la punta de Endox seleccionada con la longitud determinada para corroborar si la longitud coincide.
- Se irriga con suero para asegurar el paso de corriente y se seca la entrada de los conductos con una punta de papel.
- Se introduce la punta seleccionada de Endox en el tercio coronal y se pisa el pedal para el paso de impulso eléctrico y realizar la fulguración, esto se repite en el tercio medio y apical. (Dos fulguraciones en cada tercio, determinadas arbitrariamente)
- Posterior a esto se introduce una lima convencional para comprobar que no queden restos pulpares, se realiza ensanchamiento del conducto solo lo necesario para permitir un buen sellado (dependiente del conducto tratado). Dos limas más que la lima inicial.
- Irrigación con suero.
- Utilización de Endox nuevamente antes de obturar. (dos fulguraciones en cada tercio).
- Obturación de conductos radiculares. (técnica mixta; condensación lateral y vertical)
- Doble sellado cameral (cemento temporal y ionomero)
- Radiografía de control de obturación
- Los controles se realizarán al mes, a los 3 meses y a los 6 meses.
- En cada control se realizará la evaluación clínica y radiográfica (periapical) incluyendo fotografías.