



Facultad de Odontología

Escuela de Graduados

Programa de Especialización en Patología Oral y Maxilofacial

**“VENTAJAS Y DESVENTAJAS DE LAS DISTINTAS ALTERNATIVAS TERAPÉUTICAS  
APLICADAS EN ERITEMA MULTIFORME CON MANIFESTACIÓN ORAL: UNA  
REVISIÓN CRÍTICA DE LA LITERATURA”**

Trabajo de investigación para optar al Título de Especialista en Patología Oral y  
Maxilofacial

Residente: Dr Felipe Contreras Bonilla.

Docente Guía: Dr Richard Ahumada Ossandón.

Valparaíso – Chile

2024

## AGRADECIMIENTOS

Existe una linda frase escrita por el poeta español Antonio Machado, que posteriormente popularizó Joan Manuel Serrat: "Caminante son tus huellas el camino y nada más, caminante no hay camino, se hace camino al andar. Al andar se hace camino y al volver la vista atrás, se ve la senda que nunca se ha de volver a pisar... Caminante no hay camino, sino estelas en la mar".

Esta frase refleja este lindo camino que significó para mí la especialidad de Patología. Agradezco enormemente a todas las personas que confiaron en mí y me acompañaron en este proceso:

A mi querida familia por aguantar tantos viajes o tener poco tiempo para compartir con ellos... A mis amadas mascotas, por ser mi terapia de felicidad y Logan, que me acompañó en mis noches de estudio y de trabajos hasta tarde...

A Camila, mi amada compañera, por darme apoyo, ánimo y contención, además de la paciencia conmigo para poder cumplir este sueño de años que tuve...

A mis compañeros de especialidad, que más que compañeros, se transformaron en una familia, en partners, compartiendo bellos momentos... A Carmen, René, Alejandro y Alfonso, que me dieron su apoyo y contención en momentos difíciles de la carrera y que juntos logramos llegar hasta el final....

A mis profesores de especialidad, la Dra. Karina, Dr. Rodrigo, Dr. Ricardo, Dr. Ignacio, Dr. Rolando pero por sobre todo, a mi tutor y ahora amigo, Dr. Richard Ahumada, por ser un guía y ayudarme en este andar, con sus consejos, conocimientos y motivación a mejorar día a día. A todos ellos, perdón si alguna vez no estuve a la altura o cometí errores...

A mis amigos, colegas de la UNAB y colegas en general, tutores de rotaciones, funcionarios y a todas las personas que conocí en las distintas instancias, a las que creyeron en mí y me dieron su apoyo en estos años, vaya para uds estos agradecimientos también y si olvido alguno, mil disculpas...

**GRACIAS TOTALES!!**

# ÍNDICE

1) Introducción.....	3
2) Aspectos teóricos .....	4
2.1) Definición: .....	4
2.2) Epidemiología: .....	4
2.3) Etiología: .....	4
2.4) Patogenia .....	6
2.5) Clasificación clínica: .....	9
2.6) Alternativas terapéuticas .....	12
2.7) Controversias (ventajas/desventajas) .....	13
3) Pregunta de investigación y objetivos .....	16
3.1) Pregunta de investigación: .....	16
3.2) Objetivo general: .....	16
3.3) Objetivos específicos:.....	16
3.4) Hipótesis:.....	16
3.5) Variables para considerar: .....	17
4) Materiales y métodos.....	22
4.1) Diseño de la investigación: .....	22
4.2) Tipo estudio y participantes:.....	22
4.3) Palabras claves:.....	22
4.4) Motores de búsqueda: .....	22
4.5) Estrategia de búsqueda:.....	22
4.6) Criterios de selección: .....	23
4.6.1) Criterios de inclusión: .....	23
4.6.2) Criterios de exclusión:.....	23
5) Resultados .....	24
1) Características de los estudios .....	25
6) Discusión.....	37
6.1) Según etiología:.....	37
Asociado a fármacos: .....	40
Otros gatillantes: propóleo, cosméticos, vacuna VPH.....	42

<b>COVID 19 y vacunas BNT162b2 (Comirnaty-BioNTech/Pfizer)</b> .....	43
<b>Idiopático</b> .....	45
<b>6.2) Según extensión:</b> .....	46
<b>6.3) Tratamientos más ventajosos según extensión y etiología:</b> .....	48
<b>7) Conclusiones</b> .....	50
<b>8) Sugerencias</b> .....	51
<b>9) Resumen</b> .....	52
<b>10) Referencias bibliográficas</b> .....	53

## 1) Introducción

El eritema multiforme (EM) es un trastorno mucocutáneo de hipersensibilidad tipo IV, agudo, autolimitado con etiologías variadas (Asif et al, 2021), donde independiente de los diversos factores etiológicos que se han propuesto como causa de esta afección, el mecanismo patogénico exacto de EM sigue sin estar del todo claro.

Desde que von Hebra nombró por primera vez al eritema multiforme exudativo en 1866 sin mencionar la afectación de la mucosa, durante varios años se aceptó que el EM ocurría simplemente como una enfermedad de la piel (Du et al, 2020). Sin embargo, en 1943, Levey informó que existía afectación tanto de la piel como de la mucosa oral en pacientes con EM. Posteriormente, en 1968, Kennett describió a 4 pacientes con lesiones orales simples típicas de EM sin lesiones cutáneas y observó que la afectación de la piel podría no ocurrir durante los ataques iniciales. Esa condición finalmente se denominó eritema multiforme oral (EMO).

Se han reportado una variedad de factores gatillantes en la literatura, pero el más asociado es el Virus herpes simple (VHS). Otros factores relacionados han sido fármacos, patógenos virales, bacterianos, fúngicos, sustancias químicas, entre otros.

Es por ello por lo que identificar la etiología es algo esencial para un adecuado manejo terapéutico exitoso del cuadro, así como también determinar la extensión del cuadro, ya que se ha descrito que entre más partes del cuerpo son afectadas presenta un peor pronóstico y tasa de recurrencia.

Por lo tanto, se hace necesario realizar un análisis de las ventajas y desventajas descritas en la aplicación de las distintas alternativas terapéuticas en los pacientes que presentan eritema multiforme con manifestación oral según su etiología y extensión, para una correcta toma de decisiones.

## 2) Aspectos teóricos

### 2.1) Definición:

El eritema multiforme (EM) es un trastorno mucocutáneo de hipersensibilidad tipo IV, agudo, autolimitado con etiologías variadas (Asif et al, 2021). Independiente de los diversos factores etiológicos que se han propuesto como causa de esta afección, el mecanismo patogénico exacto de EM sigue sin estar del todo claro (Aswath & Rakshana, 2022; Kohli & Kaur, 2011), pero se postula que los antígenos provocados por la exposición a ciertos medicamentos o microorganismos inducen la apoptosis de los queratinocitos debido a una reacción de hipersensibilidad provocada por los linfocitos T citotóxicos (Aswath & Rakshana, 2022).

### 2.2) Epidemiología:

El EM ocurre más frecuente en adultos jóvenes, en un rango de 20 a 40 años (Samim et al, 2013; Trayes et al, 2019), siendo más común en mujeres que en hombres, con una relación de 1,5:1 (Samim et al, 2013), aunque otros autores consideran mayor frecuencia en hombres (Carvalho et al, 2022). La incidencia anual de EM es estimada de ser menor a 1% (Trayes et al, 2019). Existe una tasa de recurrencia informada del 37% y una predisposición genética a ciertos grupos étnicos asiáticos (Samim et al, 2013), aunque autores mencionan que no hay asociación racial (Trayes et al, 2019), mientras que con respecto a las tasas de mortalidad del EM, estas no están bien documentadas (Samim et al, 2013).

### 2.3) Etiología:

Con respecto a la etiología, un aspecto importante es poder identificar los posibles factores causales de EM para desarrollar un manejo terapéutico exitoso después. Dentro de las causas asociadas u origen, los dos principales grupos corresponden a infeccioso y medicamentoso. En el grupo de origen infeccioso, se encuentran virus tales como, virus herpes simplex (VHS), virus Epstein Barr (VEB) y COVID-19; bacteriano, como *Mycoplasma pneumoniae*, entre otros, mientras que, en el grupo de origen medicamentoso, se encuentra AINE's, y vacunas principalmente (Tabla 1).

En más del 80% de los casos, las infecciones causadas por el virus Herpes simplex (VHS) 1 y 2 son los principales desencadenantes, cuya asociación está respaldada por la detección del ADN del VHS en el 60 % de los pacientes con diagnóstico clínico de EM recurrente asociado a herpes (HAEM) y en el 50 % de los pacientes con EM idiopático mediante la detección a través de reacción en cadena de la polimerasa (PCR) de muestras de biopsia de piel (Samim et al, 2013). Posterior al VHS, en orden de frecuencia, se encuentra el virus Epstein-Barr (VEB) y *Mycoplasma pneumoniae*, además de otros patógenos virales, bacterianos y fúngicos (Aswath & Rakshana, 2022). Dentro de los virus, se ha descrito una asociación más reciente entre EM y el virus COVID-19, responsable de la reciente pandemia (Soares & Sokumbi, 2021).

Con respecto al origen medicamentoso o asociado a fármacos, los medicamentos implicados en gatillar un EM incluyen antiinflamatorios no esteroideos (AINEs), sulfonamidas, antiepilépticos y antibióticos (Trayes et al, 2019; Soares & Sokumbi, 2021), además de medicamentos tales como broncodilatadores (Garma et al, 2022) y metotrexato (Carvalho et al, 2022), entre otros.

Los casos recurrentes de EM se han comparado con infecciones por VSH y *Mycoplasma pneumoniae*, así como con infecciones por hepatitis C y candidiasis vulvovaginal (Trayes et al, 2019; Soares & Sokumbi, 2021). Se ha mencionado también que ciertos fenotipos del antígeno leucocitario humano (HLA), como HLA 36 y HLA 35, pueden predisponer a los pacientes a desarrollar EM recurrente en respuesta a una variedad de estímulos (Samim et al, 2013).

Otras asociaciones reportadas como factores etiológicos incluyen: menstruación en mujeres, la aftosis compleja y una alta ingesta dietética de ácido benzoico (un conservante de alimentos) (Soares & Sokumbi, 2021). Se menciona, además, que la mayoría de los casos considerados hasta ahora como idiopáticos, estarían relacionados con infecciones subclínicas por VHS (Liborio Neto, 2019).

**Tabla I: Principales factores gatillantes asociados a EM (extraídos de Soares & Sokumbi, 2021)**

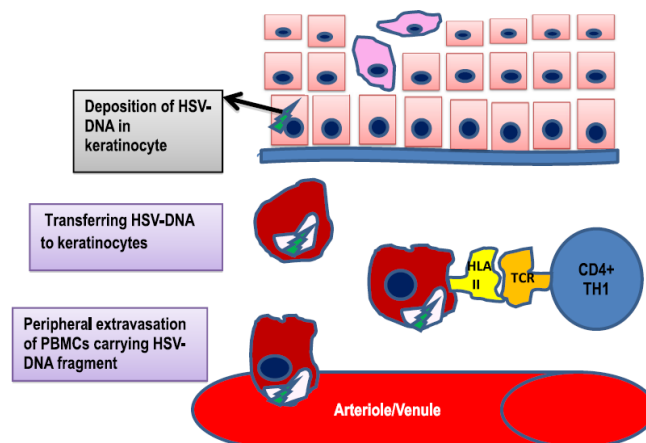
Factores gatillantes de EM	
<b>Infecciones virales</b>	<ul style="list-style-type: none"> <li>• virus Herpes simplex 1 y 2</li> <li>• virus Epstein Barr</li> <li>• virus de la Influenza</li> <li>• virus Hepatitis C</li> <li>• Citomegalovirus</li> <li>• virus SARS-CoV 2</li> </ul>
<b>Infecciones bacterianas</b>	<ul style="list-style-type: none"> <li>• Mycoplasma pneumoniae.</li> <li>• Mycobacterium tuberculosis.</li> <li>• Yersinia enterocolítica.</li> </ul>
<b>Infecciones fúngicas</b>	<ul style="list-style-type: none"> <li>• Histoplasma.</li> <li>• Candidiasis.</li> </ul>
<b>Medicamentos</b>	<ul style="list-style-type: none"> <li>• AINEs</li> <li>• Antiepilépticos</li> <li>• Antibióticos</li> <li>• Broncodilatadores</li> <li>• Alopurinol</li> <li>• Metotrexato</li> </ul>
<b>Asociados a vacunas</b>	<ul style="list-style-type: none"> <li>• vacunas de COVID-19</li> </ul>
<b>Otras condiciones</b>	<ul style="list-style-type: none"> <li>• Enfermedad intestinal inflamatoria.</li> <li>• Aftosis compleja.</li> <li>• Malignidad.</li> <li>• Menstruación.</li> <li>• Consumo de ácido benzoico.</li> <li>• Erupciones asociadas a la luz solar.</li> </ul>
<b>Idiopática</b>	<ul style="list-style-type: none"> <li>• Eritema idiopático</li> </ul>

## 2.4) Patogenia

La vía de patogénesis de EM se ha basado en estudios de investigación de HAEM, en donde se ha sugerido que un desencadenante de células T autorreactivo para células positivas para el antígeno viral que contienen el gen de la ADN polimerasa del VHS juega un rol importante (Samim et al, 2013; Alrashdan et al, 2023). Por ejemplo, en el caso de VHS se propone que el EM se inicia mediante la expresión de fragmentos de ADN del VHS que son transportados y

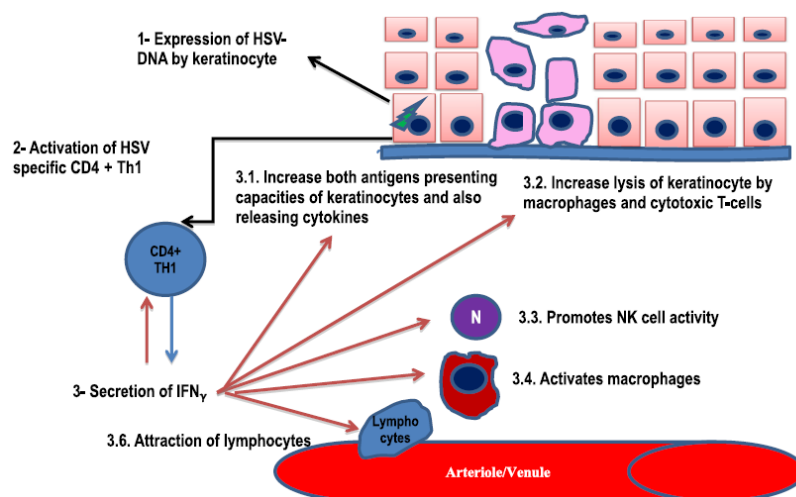
generados por células mononucleares de sangre periférica (CMSP), principalmente macrófagos y precursores de células de Langerhans (CL) CD34+, presumiblemente por vía vascular (Samim et al, 2013). La respuesta inflamatoria comienza mediante la expresión de genes virales en la piel y el reclutamiento de células T colaboradoras 1 (Th1) CD4+ específicas del VHS. El interferón gamma (IFN-g), que se produce en esta respuesta, regula de manera positiva las citocinas y quimiocinas que amplifican los eventos inflamatorios cutáneos con un mayor secuestro de leucocitos, monocitos y células asesinas naturales (NK) circulantes y con el reclutamiento de células T autorreactivas en la epidermis. El mecanismo de generación de células T autorreactivas no está del todo dilucidado. El resultado es un daño epidérmico, producto de la lisis de los queratinocitos circundantes, la liberación de diversos factores citotóxicos, la detención del crecimiento de los queratinocitos y la apoptosis. El gen de la ADN polimerasa del VHS se encuentra en los queratinocitos basales y en las capas inferiores de células espinosas (Samim et al, 2013). El eritema multiforme inducido por fármacos, a diferencia del EM asociado a virus, se asocia con el factor de necrosis tumoral  $\alpha$  (TNF- $\alpha$ ), la perforina y la granzima B, que causan la destrucción epidérmica que se observa en la enfermedad con participación de los ataques de células T CD81 (Samim et al, 2013; Mustafa et al, 2015).

Se postula que entre 7 a 21 días posterior a la infección viral primaria o recurrente, las CMSP circulantes, los macrófagos y las células de Langerhans CD34+ fagocitan el ADN del VHS y migran a la epidermis para transferir este antígeno a los queratinocitos (Samim et al, 2013), como se observa en la Figura 1. Se sugiere que los fragmentos de ADN de VHS en las CMSP circulantes o en descomposición se liberan en el momento de la deposición de las CMSP en la piel (Samim et al, 2013).



**Figura 1, extraída del artículo de Samim et al (2013)**

Por otra parte, la expresión del ADN del VHS en los queratinocitos conduce a que existe una activación de las células CD4+ Th1 específicas del VHS, que producen interferón gamma (Samim et al, 2013; Erbas et al, 2022). El daño de las células epidérmicas resulta de ataques de células T citotóxicas, células NK y monocitos (Figura 2).



**Figura 2, rol de interferón gamma, extraído de Samim et al (2013)**

En el caso de la infección por COVID-19, ésta suele ir seguida de una respuesta inflamatoria masiva y una enorme liberación de citocinas proinflamatorias, definida como "tormenta de citocinas", debido a una respuesta hiperinmune del huésped que provoca directamente lesiones multiorgánicas y, finalmente, fallos (Erbas et al, 2022). En algunos artículos recientes, se menciona que el COVID-19, al igual que cualquier otro virus, puede inducir reacciones, tanto de hipersensibilidad tipo II como tipo IV (Palaia et al, 2022), además de un efecto citopático viral (Palaia et al, 2022). La gravedad de la enfermedad provocada por COVID-19 está relacionada con una alta liberación de citocinas de las células huésped, conocido como "tormenta de citocinas" (Palaia et al, 2022), lo que podría explicar el componente autoinmune de la infección por SARS-CoV-2 e identificar una relación con la EM (Palaia et al, 2022). En un estudio de Eghbali Zarch et al (2021), se propone que las manifestaciones orales encontradas en la enfermedad por COVID-19 podrían atribuirse a un estado inmunosupresor que va a coexistir, llevando a un riesgo de exacerbar las condiciones inmunes debilitadas existentes a través de la "tormenta de citoquinas" mencionadas anteriormente (Palaia et al, 2022). Siguiendo en esa línea, Palaia et al (2022) postula algo similar, ya que menciona que las lesiones orales no son causadas directamente por la infección por SARS-CoV-2, sino que son una manifestación secundaria debido a la respuesta inmune del huésped (Palaia et al, 2022). Por lo tanto, el sistema inmune

juega un rol importante en la enfermedad. También se menciona que el uso de medicamentos, la naturaleza del virus y el estrés pueden influir negativamente en el sistema inmunológico (Eghbali Zarch et al, 2021).

El EM inducido por fármacos va a expresar el factor de necrosis tumoral alfa (TNF-alfa) en lugar de interferón-gamma (Asif et al, 2021). El metabolismo del fármaco se verá alterado y se va a dirigir hacia la vía del metabolito del citocromo p450, lo que da como resultado la producción de metabolitos reactivos y tóxicos, y es por esto, que el daño tisular se debe principalmente a la apoptosis y no a la respuesta inflamatoria (Asif et al, 2021).

La vacunación podría provocar el brote de EM debido a la expresión de un antígeno en los queratinocitos, provocando la activación de las células T; un mecanismo ya descrito para otras vacunas (tétanos y difteria, polio inactivada y vacuna contra Hemophilus b, viruela, hepatitis B). La EM también podría ser incidental a la reactivación de la infección por herpes simple, que es una posible reacción a la vacuna BNT162b2 (Petruzzi et al, 2022).

Así como existen agentes virales asociados al inicio de EM, también existen bacterianos, tal es el caso de *Mycoplasma pneumoniae*, que es una bacteria intracelular descubierta en 1944 por Eaton, cuando cultivó una expectoración de un paciente con neumonía primaria de características atípicas (Varela et al, 2023). Es una bacteria muy evolucionada, con propiedades y características especiales, siendo características principales la carencia de pared, su pequeño genoma y especiales exigencias nutricionales (Varela et al, 2023). La falta de pared celular hace que no se tiña con Gram, que tenga resistencia a antibióticos betalactámicos y elevada sensibilidad a variaciones de pH, temperatura, tensión osmótica y detergentes.

## **2.5) Clasificación clínica:**

El EM se clasifica en tres grupos según la gravedad y el número de zonas mucosas afectadas (extensión). El primero corresponde al eritema multiforme menor (EMm), en donde las lesiones cutáneas típicas en diana afectan predominantemente a las extremidades, principalmente a las superficies extensoras, pero en ocasiones pueden estar diseminadas por el cuerpo, con afectación de 1 solo sitio mucoso (Figura 3) (Garma et al, 2022; Hasan et al, 2018), donde las lesiones suelen estar en mucosa oral (Gossart et al, 2017). El segundo grupo corresponde al eritema multiforme mayor (EMM), que ocurre cuando las lesiones involucran más

de una membrana mucosa con lesiones diana en la piel (Figura 4), en donde la mucosa oral es el sitio afectado más frecuente, seguida por las mucosas anogenital, ocular y nasal (Hasan et al, 2018). En la literatura se ha mencionado una variante del EMM, conocida como el síndrome de Fuchs, donde hay afectación de las mucosas mediante lesiones eritematosas, erosivas y ulcerativas, pero sin causar daño cutáneo (Gossart et al, 2017). Una tercera categoría se denomina eritema multiforme oral (EMO), en la cual se describe ausencia de lesiones cutáneas y afectación solamente de la cavidad oral (Fig. 5) (Garma et al, 2022).

Las manifestaciones orales del EM pueden ocurrir de forma local, precediendo la afectación cutánea (Kohli & Kaur, 2011). Las manifestaciones orales del eritema multiforme son muy frecuentes, en donde las tasas de prevalencia varían del 35% al 65% entre pacientes con lesiones cutáneas (Samim et al, 2013), pero otros estudios mencionan que representan más del 70% de los casos de eritema multiforme (Garma et al, 2022). En esta última categoría, las lesiones bucales tienen predilección por la mucosa no queratinizada y parte anterior de la cavidad bucal, con este orden de frecuencia: labios 36%, mucosa bucal 31%, lengua 22% y mucosa labial 19% (Garma et al, 2022). En general, la presentación clínica de las lesiones es variable y puede presentarse como áreas difusas de eritema mucoso, ampollas y erosiones, ulceración con o sin pseudomembrana o placas hiperqueratósicas inespecíficas entremezcladas con cambios eritematosos (Ayangco & Rogers, 2003).

Si bien la enfermedad aguda suele ser autolimitada, algunos pacientes experimentan enfermedad recurrente y persistente, conformando dos tipos de EM crónico (Soares & Sokumbi, 2021). En el EM recurrente, ocurren múltiples recaídas cada año, en donde cada ataque dura aproximadamente 14 días, como en el EM clásico, mientras que el EM continuo o persistente se caracteriza por la aparición ininterrumpida de lesiones diana típicas y atípicas. Estos casos son extremadamente raros (Kohli & Kaur, 2011).

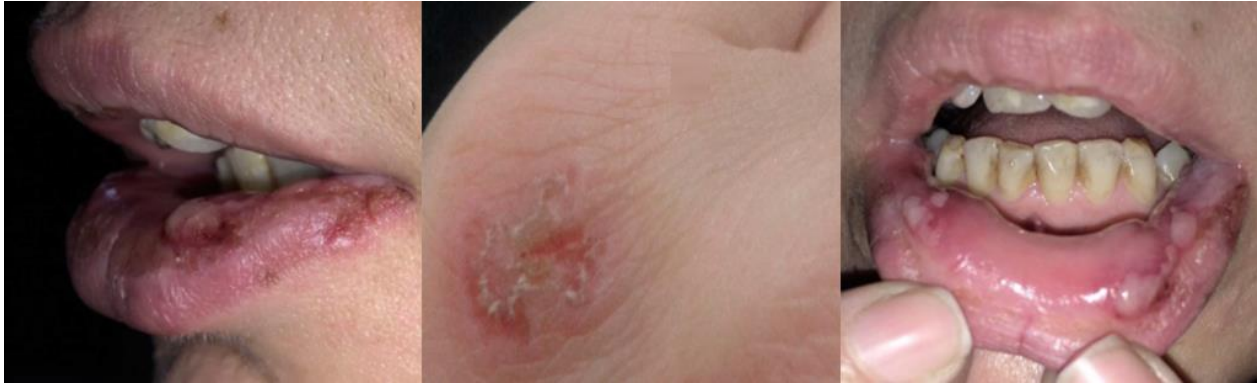

Figura 3. Presentación clínica de Eritema multiforme menor (EMm) (Sahraei et al, 2015).

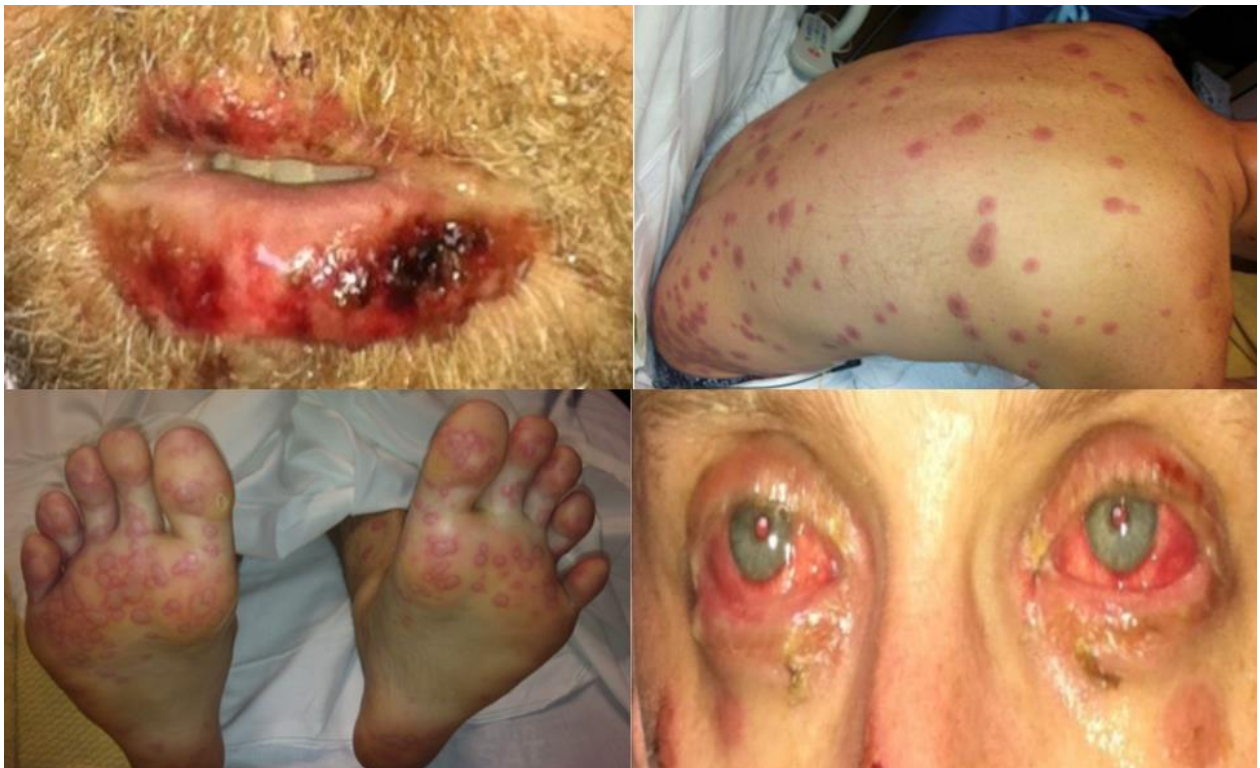

Figura 4. Presentación clínica de Eritema multiforme mayor (EMM) (Senger et al, 2021).

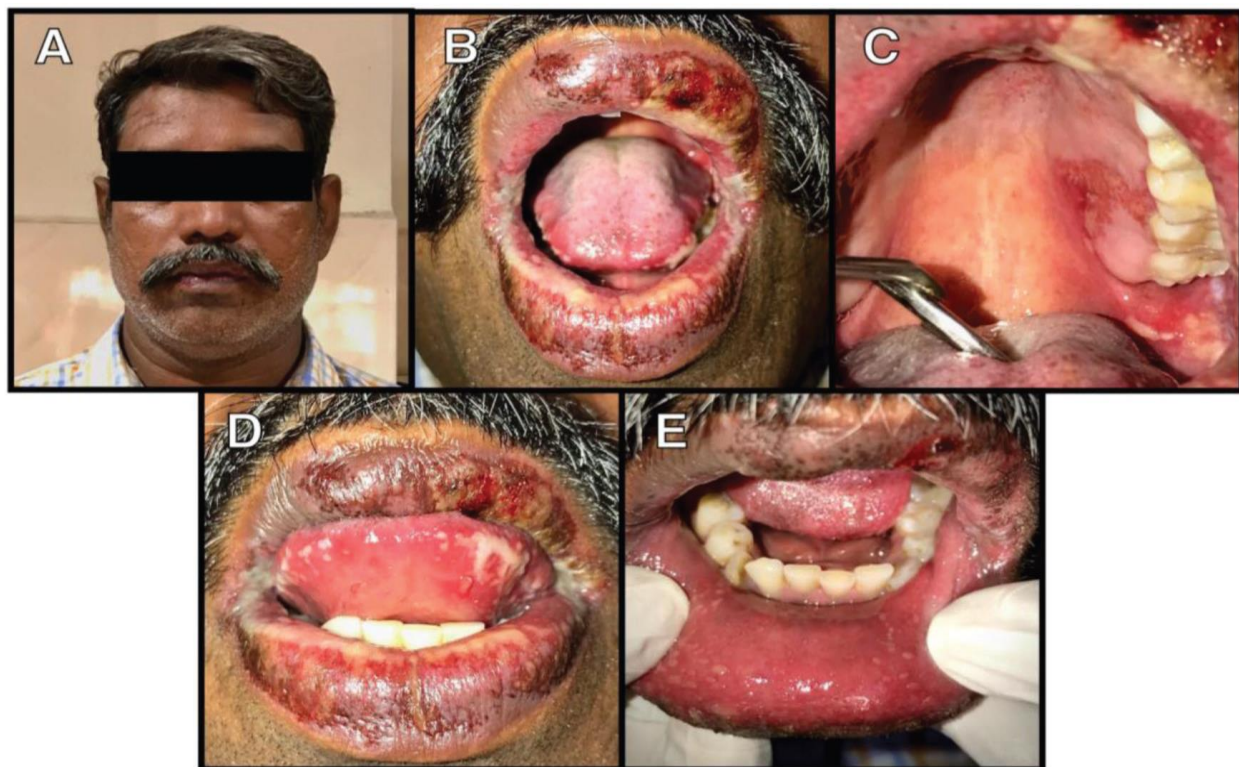

Figura 5. Presentación clínica de Eritema multiforme oral (EMO) (Aswath & Rakshana, 2022).

## 2.6) Alternativas terapéuticas

En la literatura médica no hay consenso ni pauta exacta para manejar el EM, pues existen muchas publicaciones según la experiencia clínica, además, la variación en la administración de ciertos medicamentos, dependiendo la etiología o el país donde se reportó el caso.

Un elemento importante en el tratamiento de EM es la interrupción de todos los factores desencadenantes relacionados, con el fin de mejorar el cuadro (Sokumbi & Wetter, 2012), para seguir una conducta clínica adecuada.

En los casos de EM inducido por fármacos, implica suspender la administración del medicamento asociado (Asif et al, 2021; Garma et al, 2022; Carvalho et al, 2022), para posteriormente tratar los signos y síntomas. Además, el manejo de la enfermedad depende de otros factores, como la presencia de afectación de las mucosas, el desarrollo de enfermedad recurrente y la gravedad general de la enfermedad (Sokumbi & Wetter, 2012).

Con respecto al tratamiento farmacológico, si hay evidencia de una infección reciente, el tratamiento de la infección es el primer paso en el manejo (Soares & Sokumbi, 2021). En el caso de EM inducido por VHS, algunos expertos recomiendan una intervención temprana con Aciclovir oral para reducir la duración y la sintomatología de la enfermedad, proponiendo esquemas de tratamiento para ellos (Soares & Sokumbi, 2021). Si EM está asociado a VHS, los medicamentos antivirales se indican en un curso de 5 días de Aciclovir 200 mg cinco veces al día cuando ocurra el primer signo de lesiones, o bien, 400 mg cuatro veces al día durante 6 meses, o tratamiento continuo con valaciclovir, 500 mg dos veces al día es útil para la profilaxis (Kohli & Kaur, 2011). Sin embargo, la evidencia actual es limitada para respaldar la hipótesis de que la terapia antiviral temprana reduce el tiempo de resolución de los síntomas y las lesiones ulcerativas que se forman (Soares & Sokumbi, 2021).

Si EM está asociado a *Mycoplasma pneumoniae*, los reportes indican que se debe utilizar un medicamento previo de antibióticos como la tetraciclina de 250 mg, cuatro veces al día durante al menos 1 semana (Kohli & Kaur, 2011).

Una vez que se ha abordado la etiología, el EM agudo puede tratarse, en primera línea, utilizando corticosteroides que van desde los tópicos a sistémicos según sea el caso, mientras que en otros protocolos se ha utilizado antihistamínicos independientes y en conjunto con corticoides, mejorando los síntomas (Soares & Sokumbi, 2021).

El EM puede ser muy doloroso, en donde se han propuesto alternativas terapéuticas, pero no existe un consenso en el tratamiento de estas enfermedades, incluso cuando se conoce el factor etiológico (Soares & Sokumbi, 2021).

## **2.7) Controversias (ventajas/desventajas)**

Si bien se han propuesto diversas alternativas terapéuticas en el tratamiento del eritema multiforme, siguen existiendo controversias en cuanto al manejo más adecuado y las posibles interacciones entre los medicamentos como su comportamiento clínico. Como se mencionó anteriormente, lo primero es identificar la causa y abordarla, para luego continuar con el tratamiento de las lesiones (Sokumbi & Wetter, 2012).

Existen controversias de cuál será la vía de aplicación de corticoides más efectiva, ya sea tópica, sistémica o combinada, tratando de encontrar la alternativa terapéutica más ventajosa. En dos

reportes de casos de Asif et al (2021), 2 pacientes fueron tratados con un esquema de prednisona 10 mg/día y 20 mg/día respectivamente, por una escala de 7 días, mientras que en otro reporte de caso de Aswath et al (2022), asociado al uso de AINE's (Diclofenaco), el tratamiento fue corticoterapia sistémica con prednisona 5 mg, 3 veces al día por 3 días y luego se incrementó a 4 veces por día, por los siguientes 3 días, además del uso de enjuagues con Clorhexidina al 0,12% por 14 días. En una serie de casos de Alim et al (2022), 3 pacientes fueron tratados con una terapia combinada de Valaciclovir 500 mg 2 veces al día por 4 semanas, sumado al uso de corticoterapia sistémica con Metilprednisolona 40 mg/día por 5 días, disminuyendo la dosis hasta la detención por 5 días más, además de corticoterapia tópica.

Por otro lado, los antibióticos azitromicina y dapsona, específicamente, produjeron una mejoría clínica en pacientes con EM recurrente, en un estudio de Oak et al (2017), en donde se observó una respuesta completa a la dapsona en 6 de 13 pacientes en una serie de casos. Sin embargo, 3 pacientes de esta serie tuvieron que suspender el tratamiento con dapsona debido a los efectos secundarios (Soares & Sokumbi, 2021). Otra serie de Wetter et al (2010) mostró evidencia de una respuesta completa a la dapsona en 3 de 9 pacientes. Una pequeña serie de casos informó una respuesta completa a la talidomida en 6 de los 7 pacientes incluidos que habían sido diagnosticados con EM mayor persistente y eran resistentes al tratamiento con aciclovir y corticosteroides (Soares & Sokumbi, 2021), pero la aplicación de la talidomida está limitada por sus efectos adversos teratogénicos y neuropáticos (LK Wilder, 2020), en donde estos últimos son dependientes de la dosis y, en los tratamientos prolongados, se recomienda realizar estudios de la conducción nerviosa cada 6 meses (LK Wilder, 2020).

Un estudio observacional de Liu et al del año 2018 demostró que el levamisol, un inmunomodulador, mostró una reducción significativa en la recurrencia de EM en 23 pacientes, en comparación con la terapia estándar con corticosteroides y terapia antiviral (Soares & Sokumbi, 2021). Otros inmunosupresores, incluido el micofenolato mofetilo, obtuvieron menos éxito, con una respuesta completa en 3 de cada 8 pacientes, según lo informado por una revisión sistemática del tratamiento de EM en 2019 (De Risi-Pugliese et al, 2019). La bioactividad del TNF-alfa induce la liberación de muchos marcadores inflamatorios como IL-6 y moléculas de fase aguda. Se especula que el TNF-alfa desempeña un papel en las lesiones de EM inducidas por fármacos, mientras que las lesiones de EM asociadas a VHS son impulsadas predominantemente por una reacción de hipersensibilidad retardada a través de los linfocitos T colaboradores 1 y el interferón-gamma (Baillis & Maize, 2017). Sin embargo, este mecanismo no está completamente dilucidado y necesita más estudios.

Rituximab también ha demostrado ser beneficioso en una serie de casos de 2016 con 5 pacientes con EM grave recurrente, los cuales fracasaron en una terapia con antivirales y talidomida (Hirsch et al, 2016). 4 de cada 5 pacientes experimentaron una respuesta casi completa a rituximab y otro paciente experimentó una respuesta parcial (Hirsch et al, 2016). Rituximab es un anticuerpo monoclonal quimérico, dirigido al marcador de linfocitos B CD20, lo que finalmente conduce a apoptosis de estas células y, por lo tanto, a la supresión de la producción de estos anticuerpos, pero sin embargo, la enfermedad recayó en todos los pacientes (Hirsch et al, 2016), por lo que el papel de los linfocitos B en EM aún no se comprende del todo bien.

Otra serie de casos Chen et al (2017) describió el uso de apremilast en 3 pacientes con EM oral recurrente (Chen et al, 2017). El apremilast es un inhibidor de la fosfodiesterasa 4 (PDE4), el cual actúa dentro de la célula modulando una red de mediadores proinflamatorios y antiinflamatorios (Chen et al, 2017). Los 3 pacientes habían fracasado en la terapia con antivirales y tratamiento con corticosteroides, pero experimentaron una resolución completa sin recurrencia hasta 6 meses después del tratamiento con apremilast (Chen et al, 2017).

Con relación al tratamiento no farmacológico del EM, se puede indicar reposo relativo, una dieta líquida y blanda, evitando la ingesta de alimentos ácidos y picantes (Garma et al, 2022). Además, se debe hacer énfasis en una nutrición adecuada y la ingesta constante de líquidos (Ayangco & Rogers, 2003).

Hasta la fecha, se ha publicado poca evidencia sobre el tratamiento del EM, sobre todo no se observa beneficios o complicaciones en la utilización de varias terapias, que respalde la eficacia de los tratamientos descritos para el EM y que comprenda tanto etiología como extensión. En una revisión sistemática de Risi-Pugliese et al (2019), se identificó solamente 1 ensayo clínico controlado aleatorio (ECA) y 6 series de casos que incluyeron a más de 10 pacientes, en donde el ECA (n = 20) mostró una diferencia significativa en la remisión completa de EM con aciclovir continuo versus placebo durante 6 meses, mientras que la serie de casos encontró una reducción media en la duración de los brotes con talidomida para EM recurrente (5,1 frente a 16,2 días; n = 20). Dentro de la limitación de los estudios, los eventos adversos se informaron de manera deficiente o no se informaron en los estudios incluidos, además que la calidad de vida no fue evaluada. En conclusión de esa revisión sistemática, existe evidencia de bajo nivel para el tratamiento continuo con aciclovir para EM recurrente (un ECA).

Sumado a lo anterior, no existe alguna pauta con relación a ventajas y desventajas que puede producir cada fármaco, principalmente asociado con la severidad del cuadro clínico de EM y su

etiología. La mayoría de estas recomendaciones se derivan de series de casos y opiniones de expertos (Soares & Sokumbi, 2021).

Por lo tanto, se hace necesario realizar un análisis de las ventajas y desventajas descritas en la aplicación de las distintas alternativas terapéuticas en los pacientes que presentan eritema multiforme con manifestación oral según su etiología y extensión, para una correcta toma de decisiones.

### **3) Pregunta de investigación y objetivos**

#### **3.1) Pregunta de investigación:**

- ¿Cuáles son las ventajas y desventajas descritas de las distintas alternativas terapéuticas utilizadas en pacientes diagnosticados con eritema multiforme con manifestación oral al considerar su etiología y extensión?

#### **3.2) Objetivo general:**

- Analizar las ventajas y desventajas descritas en las distintas alternativas terapéuticas utilizadas en pacientes diagnosticados con eritema multiforme con manifestación oral según su etiología y extensión.

#### **3.3) Objetivos específicos:**

- Clasificar las distintas alternativas terapéuticas de EM con manifestación oral según su etiología y extensión.
- Describir las ventajas y desventajas de las distintas alternativas terapéuticas aplicadas en pacientes diagnosticados con EM con manifestación oral.
- Comparar las ventajas y desventajas de las distintas alternativas terapéuticas que existen para tratar el EM con manifestación oral según su etiología y extensión.

#### **3.4) Hipótesis:**

- No aplica

### 3.5) Variables para considerar:

En este estudio, se considerará:

#### 3.5.1) Ventajas:

Aquella alternativa terapéutica aplicada en el tratamiento del EM que cumpla los siguientes requisitos: económico (bajo costo), tiempo de respuesta rápida, vía de aplicación tópica, sin reacciones adversas a medicamentos (RAM), resolución completa del cuadro.

#### 3.5.2) Desventajas:

Aquella alternativa terapéutica aplicada en el tratamiento del EM que cumpla los siguientes requisitos, será considerada como desventajosa: alto costo, tiempo de respuesta lenta, no resolución o resolución parcial, vía de aplicación de uso sistémico o enteral y que presente reacciones adversas a medicamentos (RAM).

### Descripción y operacionalización de variables:

Variable	Definición operacional	Tipo de variable (Dep-indep; Cualitativa-Cuantitativa)	Escala de medición	Valores	Valor
<b>Ventaja/desventaja</b>	Las ventajas o desventajas se determinarán según: el costo, vía de administración, RAM, tiempo de duración, resolución del cuadro.	Dependiente, cualitativa nominal	Se definirá en 3 categorías: Muy ventajoso, ventajoso o desventajoso.	<ol style="list-style-type: none"> <li>1. Muy ventajoso: si cumple 5 criterios</li> <li>2. Ventajoso: si cumple 4-3 criterios</li> <li>3. Desventajoso: si cumple 2 o menos criterios.</li> </ol>	No aplica
<b>Etiología</b>	Corresponde al origen o las causas de una enfermedad. El detalle de esta categoría se encuentra en la tabla siguiente,	Independiente, cualitativa nominal	Policotómico	<ol style="list-style-type: none"> <li>1. Infecciones virales</li> <li>2. Infecciones bacterianas</li> <li>3. Infecciones fúngicas</li> <li>4. Medicamentos</li> </ol>	No aplica

	modificada del artículo de Soares y Sokumbi del 2021			<ol style="list-style-type: none"> <li>5. Asociados a vacunas</li> <li>6. Idiopática</li> <li>7. Otras condiciones</li> </ol>	
<b>Extensión</b>	Cantidad de sitios anatómicos, en piel y mucosas, que afecta el EM a lo largo del cuerpo, definidos como EM menor, EM mayor y EM oral.	Independiente, cualitativa nominal	Tricotómico	<ol style="list-style-type: none"> <li>1. EM menor: lesiones en piel + 1 sitio mucoso afectado</li> <li>2. EM mayor: lesiones en piel + 2 o más sitios mucosos afectados.</li> <li>3. EM oral: afectación solamente de cavidad oral y labios</li> </ol>	No aplica
<b>Costo</b>	Cantidad que se da o se paga por algo. En este ítem, se considerará solamente si se menciona.	Independiente, cualitativa ordinal	Dicotómico	<ol style="list-style-type: none"> <li>1. Bajo costo</li> <li>2. Alto costo</li> </ol>	<ol style="list-style-type: none"> <li>1. 1</li> <li>2. 0</li> </ol>
<b>Reacción adversa a medicamentos (RAM)</b>	Respuesta a un medicamento, que es nociva y no intencionada, y que se produce con las dosis utilizadas normalmente en el ser humano. En este trabajo, se considerará efectos mencionados en el artículo de Montané y Santesmases (2020) (17) y el de AV Martín (2018) (20)	Independiente, cualitativa ordinal	Policotómico, según frecuencia	Según frecuencia de aparición: <ol style="list-style-type: none"> <li>1. Muy frecuentes (<math>\geq 1/10</math>)</li> <li>2. Frecuentes (<math>\geq 1/100</math> a <math>&lt; 1/10</math>)</li> <li>3. Poco frecuentes (<math>\geq 1/1.000</math> a <math>&lt; 1/100</math>)</li> <li>4. Raras (<math>\geq 1/10.000</math> a <math>&lt; 1/1.000</math>)</li> <li>5. Muy raras (<math>&lt; 1/10.000</math>)</li> <li>6. De frecuencia no conocida o que no se menciona</li> </ol>	<ol style="list-style-type: none"> <li>1. 0</li> <li>2. 0</li> <li>3. 1</li> <li>4. 1</li> <li>5. 1</li> <li>6. 0</li> </ol>
<b>Tiempo de respuesta</b>	Se refiere al periodo que transcurre desde la identificación de una situación clínica que requiere intervención médica, hasta la implementación de medidas terapéuticas	Independiente, cualitativa ordinal	3 categorías: Rápido, medio y lento	<ol style="list-style-type: none"> <li>1. Rápido: Menor o igual a 7 días de tratamiento</li> <li>2. Medio: Entre 7 a 15 días de tratamiento</li> <li>3. Lento: &gt; 15 días de tratamiento</li> </ol>	<ol style="list-style-type: none"> <li>1. 1</li> <li>2. 0</li> <li>3. 0</li> </ol>

	apropiadas para abordar dicha situación.				
<b>Vía de administración</b>	Corresponde a la forma elegida de incorporar un fármaco al organismo.	Independiente e cualitativa nominal	4 categorías: Tópica, enteral, parenteral y combinada	<p>1. <b>Tópica:</b> el fármaco se deposita directamente en el lugar donde va a ejercer su efecto terapéutico, donde se considerará aplicación local en gel, crema, orobase, plastibase o gotas.</p> <p>2. <b>Enteral:</b> el fármaco se absorbe en la mucosa gastrointestinal, pasa a circulación sanguínea y es distribuido por todo el organismo, donde se considera aplicación oral, sublingual o rectal, en comprimidos o cápsulas.</p> <p>3. <b>Parenteral:</b> el fármaco se deposita por medio de una inyección en el torrente sanguíneo (intravenosa) o en un tejido (muscular, subcutáneo), donde se considerará vía endovenosa, intramuscular, subcutánea e intradérmica.</p> <p>4. <b>Combinada:</b> A) aplicación tópica y enteral</p>	<p>1. 1</p> <p>2. 0</p> <p>3. 0</p> <p>4. 0</p>

				<p>en simultáneo como tratamiento.</p> <p>B) aplicación tópica y parenteral en simultáneo como tratamiento.</p> <p>C) aplicación enteral y parenteral en simultáneo como tratamiento.</p>	
<b>Resolución del cuadro</b>	Solución o respuesta que se da a una afección, una vez realizada la implementación de medidas terapéuticas.	Independiente, cualitativa nominal	3 categorías: No resolución, resolución parcial, resolución completa	<ol style="list-style-type: none"> <li>1. Resolución completa: signos y síntomas desaparecen completamente una vez implementadas las medidas terapéuticas.</li> <li>2. Resolución parcial: signos y síntomas persisten, pero de manera atenuada, una vez implementadas las medidas terapéuticas.</li> <li>3. No resolución: signos y síntomas persisten como en el inicio, a pesar de la implementación de medidas terapéuticas.</li> </ol>	<ol style="list-style-type: none"> <li>1. 1</li> <li>2. 0</li> <li>3. 0</li> </ol>

Como en este trabajo se consideran 3 variantes de Eritema multiforme (mayor, menor y oral), las tablas siguientes se aplicarán de diferente manera, de acuerdo con cada variante.

Por ejemplo, como eritema multiforme mayor y eritema multiforme menor involucran piel y otras mucosas (en el caso de EMM), se debe realizar una terapia combinada de aplicación enteral o parenteral, sumado a aplicación tópica para las lesiones en cavidad oral.

Por lo tanto, la alternativa más ventajosa, se determinará mediante las siguientes tablas (III-I y III-II):

**TABLA II-I: Aplicada a Eritema multiforme mayor y menor**

Variable	Valor de medición	Valor
Costo	Bajo costo	1
RAM	1. Poco frecuente 2. Raras 3. Muy raras	1
Tiempo de respuesta	Rápido	1
Vía de administración	Combinada/ tópica	1
Resolución del cuadro	Resolución completa	1
<b>Total</b>		<b>5</b>

**TABLA II-II: Aplicada a Eritema multiforme oral**

Variable	Valor de medición	Valor
Costo	Bajo costo	1
RAM	4. Poco frecuente 5. Raras 6. Muy raras	1
Tiempo de respuesta	Rápido	1
Vía de administración	Tópica	1
Resolución del cuadro	Resolución completa	1
<b>Total</b>		<b>5</b>

## **4) Materiales y métodos**

### **4.1) Diseño de la investigación:**

- Se realizó un estudio retrospectivo-descriptivo, de manera sistematizada, con el fin de analizar las ventajas y desventajas que existen en las distintas alternativas terapéuticas para el eritema multiforme con manifestación oral, ya sea farmacológico y no farmacológico, dependiendo su etiología y extensión.

### **4.2) Tipo estudio y participantes:**

- Se incluyen reportes de casos clínicos, serie de casos, ensayos clínicos aleatorizados, revisiones narrativas, revisiones sistemáticas y metaanálisis.

### **4.3) Palabras claves:**

*Erythema multiforme, oral erythema multiforme, oral mucosa, management, treatment, therapy, therapeutic, etiology, cause, origin, triggers.*

### **4.4) Motores de búsqueda:**

- La búsqueda bibliográfica se realizó mediante las siguientes bases de datos: PubMed/MEDLINE, SCOPUS, WoS con un filtro de años desde 2013 a 2023.

### **4.5) Estrategia de búsqueda:**

La búsqueda realizada en los 3 motores de búsqueda fue realizada el día 28/11/2023, utilizando la siguiente estrategia para cada buscador:

- WoS -> se realizó una búsqueda bibliográfica utilizando la siguiente llave de búsqueda: (erythema multiforme OR oral erythema multiforme) (Topic) AND oral mucosa (Topic) AND (treatment OR therapy OR therapeutic OR management) (Topic) AND (etiology OR cause OR origin OR triggers) (Topic) (01-01-2013 a 28-11-2023)
- SCOPUS-> se realizó una búsqueda bibliográfica utilizando la siguiente llave de búsqueda: (erythema AND multiforme OR oral AND erythema AND multiforme) AND (oral

AND mucosa) AND (treatment OR therapy OR therapeutic OR management) AND (etiology OR cause OR origin OR triggers) (01-01-2013 a 28-11-2023)

- Pubmed-> se realizó una búsqueda bibliográfica utilizando la siguiente llave de búsqueda: (erythema multiforme OR oral erythema multiforme) AND oral mucosa AND (treatment OR therapy OR therapeutic OR management) AND (etiology OR cause OR origin OR triggers) (2013-2023) 28-11-2023

#### **4.6) Criterios de selección:**

- Se hizo un filtro de antigüedad, seleccionando aquellos artículos que tengan 10 años de antigüedad, desde un intervalo desde enero de 2013 a noviembre de 2023. Además, se hizo un filtro de los resultados de búsqueda por título y por abstract que mencione alguna de las palabras claves en el título.

Posteriormente, se hizo un nuevo filtro en cuanto a criterios de inclusión y exclusión:

##### **4.6.1) Criterios de inclusión:**

- 1) Artículos que hagan referencia al Eritema multiforme y que presente manifestación oral.
- 2) Artículos que mencionan etiología, extensión y tratamiento utilizado del paciente diagnosticado con EM.
- 3) Estudios en humanos, cualquier edad.
- 4) Artículos en idioma inglés y español.
- 5) Artículos con acceso full text.

##### **4.6.2) Criterios de exclusión:**

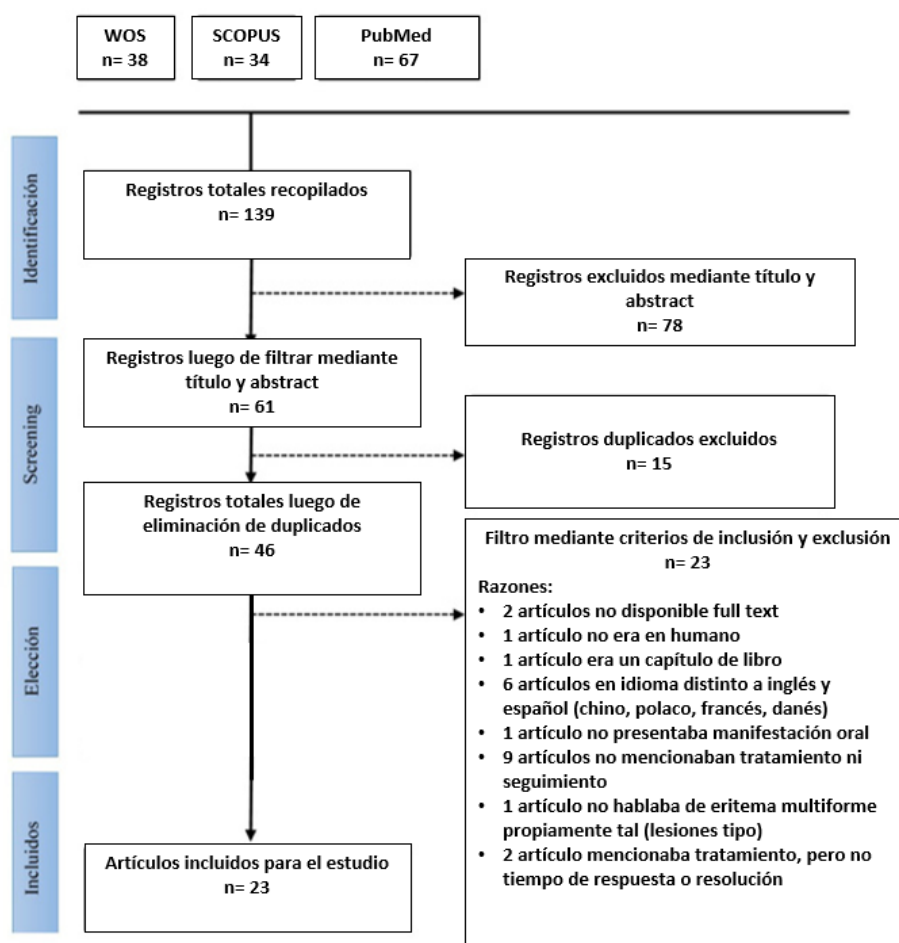
- 1) Artículos que no especifiquen el tratamiento realizado.
- 2) Artículos que no especifiquen seguimiento o resultados del tratamiento realizado.
- 3) Artículos que mencionan solamente síndrome de Stevens-Johnson y/o necrólisis epidérmica tóxica.

Toda la información recolectada y analizada, será resumida mediante tablas comparativas y/o esquemas.

## 5) Resultados

La búsqueda inicial fue realizada el día 28 de noviembre del 2023, mediante los 3 buscadores utilizados (WoS, SCOPUS, PubMed), con un filtro de antigüedad de 10 años (2013-2023) arrojando 139 artículos. De esos 139, se realizó un criterio de selección mediante título y abstract, por lo que fueron eliminados 78 artículos, ya que no se encontraron las palabras claves.

Al realizar dicho filtro, el número disminuyó a 61 artículos, que, al excluir los artículos duplicados, el número quedó en 46. De esos 46 artículos, se aplicaron los filtros mediante criterios de inclusión y exclusión previamente mencionados, quedando un total de 23 artículos para incluir en este estudio (Fig. 3).



**Figura 3.** Diagrama de flujo de la búsqueda y selección bibliográfica

Se analizó la información contenida en cada uno de los 23 artículos incluidos en este trabajo, en donde se extrajeron los siguientes datos: autor, año, etiología de EM, tiempo de evolución desde que el factor asociado fue identificado hasta inicio de signos y síntomas; extensión (tipo de EM: mayor, menor u oral); tratamiento farmacológico y no farmacológico utilizado para abordar al paciente; vía de administración mencionada para dicho tratamiento; tiempo de respuesta una vez implementadas las medidas terapéuticas, resolución del cuadro y si es que el paciente presentó Reacción adversa a medicamentos (RAM).

**1) Características de los estudios:** de estos 23 artículos, 21 correspondieron a reportes de caso clínico, mientras que 4 artículos correspondieron a serie de casos. En total, fueron 32 casos que se recopilaron de estos artículos, pero fueron 34 factores etiológicos o gatillantes reconocidos.

Toda la información recopilada en base a los criterios anteriormente expuestos fue incluida en la Tabla IV, la cual se detalla a continuación.

A continuación de la Tabla IV, se encuentra la Tabla V, que contiene la frecuencia de las distintas etiologías recopiladas en los artículos y la Tabla VI, que muestra la frecuencia de los tipos de EM con las principales etiologías asociadas a ellos.

Tabla IV. Análisis de las distintas alternativas terapéuticas según factor etiológico asociado.

#	Autor	Año	Etiología	Extensión	Tiempo de evolución	Tratamiento utilizado	Vía de administración	Tiempo de respuesta	Resolución del cuadro	RAM	MV/V/D
1	AlFar et al (reporte de caso clínico)	2015	Virus Herpes	Eritema multiforme menor	2 semanas antes de consultar (gingivostomatitis)	Aciclovir (antiviral) intravenoso en dosis de 10 mg/kg/dosis, cada 8 horas. Paracetamol (analgésico) oral 15 mg/kg Hidro cortisona (corticoides) 10 mg/kg	Intravenoso (parenteral) Oral (enteral) Intravenoso (parenteral)	5 días	Resolución completa	No se menciona	V= 3
2	Staikuniene & Staneviciute (serie de casos)	2015	Virus Herpes	Eritema multiforme mayor	Todos los meses herpes recurrente y posterior a eso desarrollaban EM	Todos los pacientes fueron tratados con un ciclo prolongado de fármaco antiviral (valaciclovir) e inmunostimulación con equinácea intramuscular 2-3 veces por semana durante 2 meses. La dosis inicial de valaciclovir fue de 500 mg dos veces durante 5 a 10 días, luego la dosis se redujo a 500 mg al día y no hubo recurrencia después de 3 a 4 meses: dos veces por semana durante 2 meses y finalmente se suspendió.	Valaciclovir (antiviral) oral (enteral) Echinacea IM (parenteral)	3 meses	Resolución completa	No se menciona	V= 3
3	Rashmitha et al (reporte de caso clínico)	2017	Virus Herpes	Eritema multiforme mayor	2 semanas desde que se declaró el virus	El paciente comenzó con corticosteroides sistémicos prednisolona 20 mg 2 veces al día, aciclovir 400 mg 3 veces al día, acetónido de triamcinalona al 0,1% 3 veces al día, junto con enjuague bucal con clorhidrato de bencidamina durante una semana. A medida que las lesiones retrocedían clínicamente y el malestar disminuía gradualmente después de 15 días, los esteroides sistémicos se redujeron gradualmente en 10 mg por semana hasta una dosis de mantenimiento de 5 mg. Al paciente se le realizó un raspado de cuadrantes y se le dieron instrucciones de higiene bucal.	Corticoides: oral (enteral) Antiviral: oral (enteral) Triamcinalona: tópica Enjuague de bencidamina: tópica	1 mes	Resolución completa	No se menciona	V= 3

4	Fuoad et al (reporte de caso clínico)	2019	Virus Herpes	Eritema multiforme oral	Recurrencia, pero ambos ataques fueron 2 semanas posteriores a padecer de infección por Herpes	<p>1er ataque: se le indicó que evitara alimentos y bebidas picantes, ácidos y con gusanos. Se le administró el siguiente tratamiento: 5 mg de prednisolona, 2 comprimidos 2 veces al día durante 7 días, luego 1 comprimido 2 veces durante 5 días. Se prescribió Orofar-Ledocaína según necesidad, enjuague bucal con clorhexidina con cero% de alcohol, enjuague bucal dos veces al día durante 30 segundos, por la mañana y por la noche después de las comidas.</p> <p>2do ataque: Se le indicó al paciente que siguiera una dieta suave fría o a temperatura ambiente, evitando comidas y bebidas picantes, lombrices y ácidas, el tratamiento administrado es 5 mg de prednisolona dos veces al día durante 1 semana y luego una vez durante una semana, bolsitas de ibuprofeno como antiinflamatorio y analgésico. Se administró enjuague bucal Tantun (benzodiazepina) 3 veces al día.</p>	Oral (enteral) y tópico	1er ataque: 7 días 2do ataque: 10 días	Resolución completa en ambos casos	No presenta	V = 4
5	Du et al (serie de casos clínicos)	2020	Caso 1: virus Herpes Caso 2: virus Herpes Caso 3: virus Herpes	Caso 1: Eritema multiforme oral Caso 2: Eritema multiforme oral Caso 3: Eritema multiforme oral	<p>Caso 1: recurrente, 5-6 veces al año</p> <p>Caso 2: recurrente, 1 episodio por mes, por 2 años</p> <p>Caso 3: 1-2 episodios por mes, por 2 años</p>	<p>Caso 1: Generalmente, el curso del tratamiento se podría dividir en 3 fases.</p> <p>1a fas: dosis inicial prednisolona 30 mg/día durante 7 días y las úlceras cicatrizaron rápidamente. Sin consultar a un médico, la propia paciente redujo la dosis de prednisolona a 6,25 mg/día y en 39 días aparecieron múltiples úlceras diseminadas. La dosis de prednisolona de 6,25 mg/día se aumentó a 30 mg/día 2 meses después debido a otro ataque de múltiples úlceras diseminadas.</p> <p>2a fase: la dosis de prednisolona se redujo gradualmente de 30 mg/día a 16,7 mg/día durante 27 semanas, durante las cuales múltiples úlceras localizadas reaparecieron de vez en cuando. Luego, la metilprednisolona de 13,3 mg/día reemplazó a la prednisolona y la dosis se redujo gradualmente a 2 mg/día durante 22 semanas hasta que reaparecieron múltiples úlceras diseminadas.</p> <p>Última fase: dosis pequeñas de metilprednisolona, reducidas de 16</p>	<p>Caso 1: Todo oral (enteral)</p> <p>Caso 2: Oral (enteral)</p> <p>Caso 3: Oral (enteral)</p>	<p>Caso 1: no especificado</p> <p>Caso 2: no especificado</p> <p>Caso 3: paciente se perdió por lo que no se sabe</p>	<p>Caso 1: resolución parcial</p> <p>Caso 2: resolución completa</p> <p>Caso 3: indeterminado</p>	<p>Caso 1: aumento de peso, además de bronquitis aguda, vaginitis monilial, tiña versicolor, oftalmítis herpética y herpangina.</p> <p>Caso 2: no se menciona</p> <p>Caso 3: no se menciona</p>	<p>D = 1</p> <p>D = 1</p> <p>D = 0</p>

						<p>mg/día a 2 mg/día, junto con valaciclovir 500 mg/día durante aproximadamente 1 año; sin embargo, las lesiones aún reaparecieron durante el tratamiento. Se observó aumento de la recurrencia después de que se suspendió el uso de glucocorticoides orales. Se probó una vez la talidomida (50 mg/día), pero los comentarios no fueron positivos.</p> <p>Caso 2: reducción gradual de la talidomida (dosis inicial: 50 mg/día), y la dosis se redujo a la mitad cada dos semanas porque las úlceras sanaron y no aparecieron otras nuevas. El paciente informó tiempos de curación más cortos durante el tratamiento pero la frecuencia de recurrencia de la lesión no cambió.</p> <p>Caso 3: reducir gradualmente la talidomida (dosis inicial: 50 mg/día) si las úlceras sanaban y no aparecían otras nuevas. En caso contrario, se recomendó una dosis de 75 mg/día.</p>					
6	Hasanah & Hidayat (reporte de caso clínico)	2020	Virus Herpes	Eritema multiforme oral	3 días	<p>La terapia no farmacológica incluyó higiene del sueño, liberación de estrés como ejercicio y pasatiempos, y automotivación o estímulo. Además, instrucciones de higiene bucal (cepillado de dientes y lengua dos veces al día, beber una cantidad de agua o hidratación adecuada y evitar alimentos ácidos, picantes, duros y que contengan glutamato monosódico).</p> <p>La terapia farmacológica incluyó medicamentos sistémicos y tópicos. Los medicamentos sistémicos incluyeron Aciclovir 200 mg 5 veces al día durante 2 semanas y un multivitamínico 1 vez al día. Los medicamentos tópicos incluyeron pastillas masticables de bencidamina HCl 3 veces al día, enjuague bucal con ácido hialurónico al 0,025 %, NaCl al 0,9 % y vaselina al 100 %. Después de 1 mes de terapia, se le indicó al paciente que consumiera un multivitamínico una vez al día.</p>	Terapia no farmacológica Dentro de la terapia farmacológica, oral (enteral) y tópica	2 semanas	Resolución completa	Muy rara (empeoró cuadro cuando utilizó metilprednisona 4 mg, 2 veces al día)	V= 4

7	Senger et al (reporte de caso clínico)	2021	Virus Herpes, Mycoplasma pneumoniae y reciente uso de Ibuprofeno	Eritema multiforme mayor	5 días posterior a inicios de signos y síntomas de fiebre, fatiga, dolor de garganta	Tratado inicialmente con 10 ml de lidocaína viscosa oral, 10 ml de suspensión oral de hidróxido de aluminio-hidróxido de magnesio y aerosol de benzocaína al 20%, además de 500 mg de azitromicina y 700 mg de aciclovir. Estos medicamentos continuaron cuando los niveles de títulos de Mycoplasma pneumoniae y HSV-1 volvieron a ser elevados. Se agregaron a su tratamiento analgésicos intravenosos controlados por el paciente de 50 mcg/ml de fentanilo para controlar el dolor. Los ojos se trataron con ungüento oftálmico de lágrimas artificiales, lacri-lube y gotas oftálmicas de eritromicina. Las molestias urinarias, por afectación del meato uretral, se manejaron con gel tópico de lidocaína al 2% con aplicador. Durante el pico de los brotes de lesiones, se agregaron 40 mg de metilprednisolona IV para controlar la progresión de las lesiones cutáneas y mucosas. Se aplicó vaselina en las lesiones abiertas. El paciente también fue tratado con enjuague bucal que consistía en hidróxido de aluminio (Al)/hidróxido de magnesio (Mg)/simecicona (400 mg/400 mg/40 mg).	Oral (enteral), tópico, intravenoso (parenteral)	3 meses	Resolución completa	No se menciona	V = 3
8	Dalipi et al (reporte de caso clínico)	2021	virus COVID-19	Eritema multiforme mayor	2 semanas posterior a diagnóstico de COVID-19	Clorhexidina 0,2% en enjuague 2 veces/día por 14 días Corticoides sistémicos Vitaminas C y complejo B Ácido pantoténico con calcio-pantenol Solución salina NaCl 0,9% para limpiar labios Vaselina	Oral (enteral) y tópico	3-4 semanas (lesiones en mucosa oral) 5-6 semanas (lesiones en labios)	Resolución completa	No se menciona	V = 3
9	Palaia et al (reporte de caso clínico)	2022	virus COVID-19	Eritema multiforme mayor	Lesiones comenzaron 5 días antes del diagnóstico de COVID	Inicialmente, Metilprednisolona 16 mg/día por 5 días y enjuagues de ácido hialurónico. Después, se da un 2do ciclo de corticoides pero se suspende por pcte dar positivo al test de COVID. Se suspende corticoide y se mantiene enjuague de ácido hialurónico.	Corticoides: oral (enteral) Ácido hialurónico: tópico	3 semanas	Resolución completa	No se menciona	V = 3

10	Gossart et al (reporte de caso clínico)	2017	Mycoplasma pneumoniae	Síndrome de Fuchs (variante de eritema multiforme mayor): afectación mucosa oral, mucosa ocular y uretral	8 días	<p>Prednisolona 30 mg/día y valaciclovir 500 mg mañana y noche. También se recetó gel de lidocaína y tramadol, para mejorar alimentación.</p> <p>En el control a los 7 días, desaparecieron lesiones uretrales y oculares, pero persistían las orales, por lo que se continúa con prednisolona 30 mg/día por 7 días, manteniendo lidocaína y paracetamol.</p> <p>7 meses después, el paciente regresa por lesiones orales, por lo que se trató con prednisolona y valaciclovir, teniendo mejoría a los pocos días, por lo que se disminuye Valaciclovir a 500 mg/día. 1 semana después, hubo un nuevo episodio de EM, por lo que se reemplaza Valaciclovir por Colchicina 1 mg/día por 3 meses.</p>	<p>Corticoides: oral (enteral)</p> <p>Antiviral: oral (enteral)</p> <p>Tramadol/paracetamol: oral (enteral)</p> <p>Colchicina: oral (enteral)</p>	<p>1era situación: 2 semanas</p> <p>2da situación: 3 meses</p>	Resolución parcial	No se menciona	V = 3
11	Mocanu et al (reportes de casos clínicos)	2019	<p>Caso 1: Mycoplasma pneumoniae</p> <p>Caso 2: Administración ampicilina/sulbactam</p>	Eritema multiforme menor en ambos casos	<p>Caso 1: 2 semanas antes con infección tracto respiratorio superior; síntomas iniciaron 3 días antes de primera consulta</p> <p>Caso 2: 2 días posterior a inicio de tratamiento antibiótico</p>	<p>Caso 1: Hidrocortisona (corticoides) 8-10 mg/kg/día Dexametasona (corticoides) 0,3 mg/kg/día Desloratadina (antihistamínico) 2,5 ml/día Clarithromicina (antibióticos) 15 mg/kg/día Tratamiento adyuvante con esomeprazol y calcio y de pasta acuosa y crema emoliente.</p> <p>Caso 2: Suspensión de antibiótico Tratamiento general con dexametasona, clorhidrato de cetirizina, calcio, vitamina C, además de esteroides tópicos con acetato de hidrocortisona/crema de ácido fusídico y dexametasona/glicerina.</p>	<p>Caso 1: corticoides, antihistamínico y antibiótico intravenoso (parenteral) Esomeprazol y calcio oral (enteral) Pasta acuosa y crema tópica</p> <p>Caso 2: oral (enteral) y tópico</p>	<p>Caso 1: 10 días</p> <p>Caso 2: 14 días</p>	<p>Caso 1: resolución completa</p> <p>Caso 2: resolución completa</p>	No se menciona	<p>V = 3</p> <p>V = 4</p>

12	Hidajat & Loi (reporte de caso clínico)	2014	Griseofulvina	Eritema multiforme mayor	2 semanas antes de inicio de signos y síntomas	Suspensión de griseofulvina Hidrocortisona 100 mg IM Aciclovir 250 mg IV 3 veces al día Loratadina 10 mg 2 veces al día Dipropionato de betametasona 0,05% Clorhexidina 0,2% en enjuague 3 veces al día Lidocaína 2% 10 mL en gel cada 4 horas Fluidos y monitoreo de ingesta	Hidrocortisona IM (parenteral) Aciclovir IV (parenteral) Loratadina oral (enteral) Betametasona (tópica) Clorhexidina (tópica) Lidocaína (tópica)	4 semanas	Resolución completa	Hubo resolución parcial con hidrocortisona	D = 2
13	Sahraei et al (reporte de caso clínico)	2015	Misoprostol	Eritema multiforme menor	1 día	Triamcinolona en pasta	Tópica	3 semanas	Resolución completa	No se menciona	V = 4
14	Taqi (reporte de caso clínico)	2018	Trimetoprima/sulfametoxazol	Eritema multiforme oral	8 días antes de inicio de síntomas, paciente consumió el antibiótico	Triamcinolona (0,1%) en gel Antihistamínicos, analgésicos Prednisolona 10 mg 2 veces al día por 3 días e ir decreciendo la dosis por 10 días	Triamcinolona tópica Antihistamínicos, analgésicos y corticoides oral (enteral)	3 semanas	Resolución completa	No se menciona	V = 4
15	La Placa & Chessa (reporte de caso clínico)	2019	Uso de paracetamol y amoxicilina	Eritema multiforme oral	3 días	Prednisolona 60 mg/día	Oral (enteral)	No se menciona	Resolución completa	No se menciona	D = 2
16	Sánchez-González et al (reporte de caso clínico)	2020	Tramadol	Eritema multiforme menor	4 semanas después	Antihistamínicos orales, prednisona, lidocaína, ácido fusídico tópico/acetato de hidrocortisona (Fucidine) y dipropionato de betametasona/sulfato de gentamicina al 0,05%/0,1% (Diprogenta)	Oral (enteral) y tópico	2 meses	Resolución completa	No se menciona	V = 3
17	Asif et al (reporte de caso clínico)	2021	Caso 1: Diclofenaco Caso 2: Paracetamol	Caso 1: Eritema multiforme oral Caso 2: Eritema multiforme oral	Caso 1: 2 días (pero sensación de quemazón 1 hora después de administrado el fármaco) Caso 2: 1 día (sensación de quemazón posterior al medicamento)	Caso 1: - suspensión del medicamento - Prednisolona 10 mg/día (corticoides) + antifúngico (1era semana) y después 5 mg/día. Caso 2: - suspensión del medicamento - Prednisolona 20 mg/día la 1era semana; después reducción a 10 mg/día	Caso 1: oral (enteral) Caso 2: oral (enteral)	Caso 1: 10 días Caso 2: 10 días	Caso 1: resolución completa Caso 2: resolución completa	No se menciona en ninguno de los 2 casos	V = 4 V = 4

18	Castro et al (reporte de caso clínico)	2022	Hidroxicloroquina	Eritema multiforme menor	Inicio de síntomas 1 semana antes pero hace 3 semanas comenzó consumo de hidroxicloroquina	1era semana: prednisona 30 mg/24 h y Bilastina 20 mg (antihistamínico) cada 8 horas 2a semana: disminución a prednisona 15 mg/24 horas por 3 días y al 4to día, bajar a 10 mg/24 h + Bilastina 20 mg cada 8 horas. A los 2 días, hubo exacerbación del cuadro, por lo que se deja Prednisona 30 mg/12 horas por 7 días y luego, disminuir hasta llegar a 10 mg al día.	En todas las situaciones, fue vía oral (enteral)	1 mes	Resolución completa	No se menciona	D = 2
19	Magalhaes et al (reporte de caso clínico)	2021	2da dosis de vacuna qVPH (Gardasil)	Eritema multiforme oral	10 días previo a inicio de síntomas	Se utilizó un láser AsGalnP de baja energía (Therapy XT, DMC Sao Carlos/SP, Brasil) de 660 nm, 0,028 cm de diámetro de haz, exposición de 35 J/cm <sup>2</sup> (100 mW), con 1 J por punto de aplicación y 10 segundos de tiempo de irradiación por punto, respectivamente. usado. La irradiación con láser se inició inmediatamente en la primera cita. Este tratamiento se repitió cuatro veces a intervalos de 48 horas mientras persistían los signos y síntomas. El método de aplicación del láser fue de contacto puntual directamente sobre las lesiones en toda su extensión. Con las siguientes aplicaciones se produjo una mejora gradual del cuadro clínico.	Tópico	8 días	Resolución completa	No se menciona	V = 4
20	Petruzzi et al (serie de casos)	2023	4 casos de vacuna Pfizer	Caso 1: Eritema multiforme menor Caso 2: Eritema multiforme menor Caso 3: Eritema multiforme oral Caso 4: Eritema multiforme oral	Caso 1: 10 días después de primera dosis Caso 2: 7 días después de primera dosis Caso 3: 7 días posterior a 2da dosis Caso 4: 18 días posterior a primera dosis	Caso 1: prednisona 25 mg/día por 10 días (ir disminuyéndolo) y clobetasol 0,05% Caso 2: prednisona 25 mg/día por 10 días y clobetasol 0,05% (previamente indicaron betametasona 4 mg y antihistamínicos, sin mejoría) Caso 3: prednisona 25 mg/día por 10 días y clobetasol 0,05% Caso 4: previamente usó valaciclovir y nistatina (sin mejoría). Posterior, prednisona 25 mg/día por 3 semanas (en escalera larga)	Caso 1: oral (enteral) y tópico (clobetasol) Caso 2: oral (enteral) y tópico (clobetasol) Caso 3: oral (enteral) y tópico (clobetasol) Caso 4: oral (enteral)	Caso 1: 10 días Caso 2: 7 días Caso 3: 10 días Caso 4: 20 días	Caso 1: resolución completa Caso 2: resolución completa Caso 3: resolución completa Caso 4: resolución completa	Caso 1: agudización con 2da dosis Caso 2: no se menciona Caso 3: no se menciona Caso 4: no resolución con valaciclovir y nistatina	V = 4 MV = 5 V = 4 V = 3

21	Farquharson et al (reporte de caso clínico)	2016	Productos cosméticos con octocrileno	Eritema multiforme oral en varios episodios que evolucionó a eritema multiforme menor	Múltiple recurrencia que comenzó en 2011, después episodio de 2012 y después más frecuente el 2013, al menos 1 vez al mes	Después de varios tratamientos que consideraban corticoides en distintas dosis, antivirales, el último tratamiento que funcionó fue: Suspensión de cosméticos con octocrileno, además de azatioprina 50 mg/2 veces al día + prednisona 80 mg/día en escalera larga; también, suspensión de Valaciclovir	Oral (enteral)	2 meses	Con último tratamiento, hubo resolución completa, pero anteriormente, hubo resolución parcial y recurrencias	No presenta	D = 2
22	Chiang (reporte de caso clínico)	2021	Propóleo	Eritema multiforme oral	Consumo de propóleo 3 días antes de inicio de lesiones	Prednisolona 40 mg/día por 7 días, 20 mg/día por 3 días, 10 mg/día por 2 días y 5 mg/día por 2 días	Oral (enteral)	2 semanas	Resolución completa	No se menciona	V = 3
23	Kieny & Lipsker (reporte de caso clínico)	2016	Idiopático (posiblemente asociado a virus)	Eritema multiforme mayor	Recurrente, episodios que duran 3 semanas	Se prescribió al paciente tratamiento con interferón-alfa 3 MU diarios durante 2 o 3 días, a partir de los primeros signos de cada nuevo ataque EM. La intensidad y duración de los ataques se redujeron drásticamente con este tratamiento a una media de aproximadamente 5 días. El paciente solo tuvo tres brotes de EM en el año siguiente al inicio de este tratamiento, por lo que se autoinyectó tres ciclos de interferón alfa, cada uno de los cuales duró 1 o 3 días.	IV (parenteral)	5 días	Resolución completa	No se menciona	V = 3

**MV: Muy Ventajoso**

**V: Ventajoso**

**D: Desventajoso**

**Tabla V. Principales factores etiológicos asociados a EM**

<b>Etiología</b>	<b>Total de casos (n=32)</b>	<b>Tipo</b>
Virus	11	<ul style="list-style-type: none"> <li>• Herpes simplex (9)</li> <li>• COVID-19 (2)</li> </ul>
Bacteriana	3	<ul style="list-style-type: none"> <li>• Mycoplasma pneumoniae (3)</li> </ul>
Vacunas	5	<ul style="list-style-type: none"> <li>• BNT162b2 (Comirnaty-BioNTech/Pfizer) (4)</li> <li>• qVPH (Gardasil) (1)</li> </ul>
Medicamentos	10	<ul style="list-style-type: none"> <li>• AINEs: Paracetamol, ibuprofeno, tramadol, diclofenaco</li> <li>• Antibióticos: Ampicilina/sulbactam, trimetropina/sulfametaxazol</li> <li>• Inmunomodulador: Hidroxicloroquina</li> <li>• Otros: misoprostol, griseofulvina.</li> </ul>
Otros	3	<ul style="list-style-type: none"> <li>• Cosméticos, propóleo, idiopático</li> </ul>

**Tabla VII. Distintas alternativas terapéuticas descritas para el manejo de EM**

<b>Familia de medicamento</b>	<b>Tipo de medicamento</b>
Corticoides	Prednisolona, hidrocortisona, metilprednisolona, prednisona, betametasona, dexametasona, triamcinolona
Antivirales	Aciclovir, Valaciclovir
Antibióticos	Azitromicina, Claritromicina
Antihistamínicos	Bilastina, loratadina
Inmunomodulador	Azatioprina, interferón gamma, colchicina, talidomida
Anestésicos	Lidocaína, benzocaína
Otros	Analgésicos, clorhexidina, vitaminas, vaselina, láser de baja energía, productos naturales como Echinacea, benzodiacepinas en enjuague, entre otros

**Tabla VI. Extensión de EM y su relación con los distintos factores etiológicos asociados**

Extensión	Total de casos (n=30)	Principales etiologías
Eritema multiforme mayor	8	Virus COVID-19, Mycoplasma pneumoniae, griseofulvina, idiopático, virus Herpes, Ibuprofeno
Eritema multiforme menor	8	Virus Herpes, hidroxiclороquina, Mycoplasma pneumoniae, ampicilina/sulbactam, vacuna BNT162b2 (Comirnaty-BioNTech/Pfizer), misoprostol, tramadol,
Eritema multiforme oral	14	Diclofenaco, paracetamol, propóleo, virus Herpes, cosméticos con octocrileno, salbutamol, paracetamol + amoxicilina, vacuna BNT162b2 (Comirnaty-BioNTech/Pfizer), trimetoprima/sulfametoaxol

Como bien se detalla en la tabla V y VI, de los 32 factores etiológicos reconocidos, el más frecuente fue el virus Herpes simplex, encontrándose en 9 casos, seguido de *Mycoplasma pneumoniae*, reportado en 4 casos. Otros factores etiológicos reconocidos fueron la vacuna BNT162b2 (Comirnaty-BioNTech/Pfizer) y el virus COVID-19, AINE's (diclofenaco, ibuprofeno), antibióticos, otros medicamentos tales como inmunomoduladores (hidroxiclороquina) e incluso análogos de la Prostaglandina E1 (Misoprostol), entre otros.

En cuanto a la extensión de EM, de los 30 casos mencionados, el tipo de EM más frecuente fue el Eritema multiforme oral (EMO), comprendiendo 14 casos, seguido de Eritema multiforme mayor (EMM) con 8 casos y Eritema multiforme menor (Emm) con 8. Las principales etiologías asociadas a la extensión de EM fue virus Herpes, que como se aprecia en la tabla VI, está relacionado con la aparición de los 3 tipos de EM. Como etiología asociada a la aparición de EMO, hay una mayor relación con el uso de medicamentos o productos químicos, comprendiendo AINE's, antibióticos, propóleo. *Mycoplasma pneumoniae* se ve relacionado con EMM y Emm.

Con respecto a tema de actualidad, el virus COVID-19 en los casos reportados, tuvo relación solamente con Eritema multiforme mayor (EMM), mientras que la vacuna Pfizer, utilizada para prevenir y reducir la mortalidad del virus COVID-19, aparece asociada con Eritema multiforme menor (Emm) y Eritema multiforme oral (EMO).

En cuanto a tratamiento, la Tabla IV muestra que los corticoides, principalmente Metilprednisolona por vía oral (enteral), es el medicamento más utilizado, mientras que la tabla VII resume los medicamentos más utilizados para el manejo de EM. Si está relacionado a virus Herpes simplex, se complementa con antivirales como Aciclovir o Valaciclovir por vía oral (enteral). Otros tratamientos utilizados se aplican de manera tópica, como corticoides (Triamcinolona o betametasona p.e), enjuagues de Clorhexidina, vaselina (para aplicar en labios), uso de láser (AsGalnP de baja energía), vitaminas, productos naturales, entre otros. El tratamiento no farmacológico incluye medidas como higiene oral, dieta blanda y fría, evitar alimentos picantes e irritantes, hidratación. Con respecto al tiempo de respuesta, fue variable desde 5 días a semanas o incluso meses. En la mayoría de los casos, la resolución del cuadro fue completa, salvo algunos casos con recurrencia en donde había resolución parcial o no resolución. Con respecto a RAM, por lo general, fueron casi nulos, salvo algunos casos en donde se agudizaba el cuadro o bien, efectos secundarios propios de tratamiento con corticoides.

## 6) Discusión

El eritema multiforme (EM) es una afección mucocutánea aguda, de hipersensibilidad tipo IV, que puede tener manifestaciones orales y se caracteriza por lesiones en forma de diana o iris en la piel y lesiones erosivas/ulcerativas en membranas mucosas. La causa puede variar y tener múltiples factores gatillantes asociados, siendo imperativo profundizar en la anamnesis en búsqueda de dicha causa (consumo de fármacos nuevos o antecedentes de infecciones recientes), además de considerar los valores epidemiológicos que nos permiten tener una mayor certeza de la etiología en cuestión, como es el caso del VHS que en esta revisión fue el factor causal más frecuente con el 28,1% de los casos. En ese sentido, el manejo terapéutico que se realizará debe ser de manera individual, valorando la condición general del paciente, la extensión de las lesiones, las posibles reacciones adversas, costos asociados y por supuesto el agente causal asociado.

### 6.1) Según etiología:

Cuando se analiza las ventajas y desventajas de las distintas alternativas terapéuticas es indispensable reconocer el factor etiológico para poder establecer un plan de tratamiento adecuado. En base a esto, se han visto múltiples estudios asociados a infección siendo los más frecuentes el virus Herpes simplex (VHS) y *Mycoplasma pneumoniae* (MN). En el caso del VHS, en la literatura corresponde al factor etiológico más asociado a EM, correspondiendo sobre el 70-80% (Rashmitha et al, 2017; Fuoad et al, 2019), mientras que en este estudio, el VHS estuvo presente en 9 de 32 casos, lo que se traduce en un 28,1%, presentándose como factor etiológico de cualquiera de las tres extensiones de EM. En relación al manejo terapéutico del EM gatillado por VHS, los estudios indican en su mayoría, medicación con corticosteroides tópicos y sistémicos con un protocolo de reducción gradual, sumado a la administración de antivirales en presentación oral como lo indica Rahsmitha (2017), quien reporta casos tratados con aciclovir 400 mg 4 veces al día, durante un período de 6 meses o tratamiento continuo con valaciclovir 500 mg 2 veces al día, administrado como profilaxis (Rashmitha et al, 2017), donde la supresión del VHS puede prevenir la recurrencia de EM (Staikuniene & Staneviciute, 2015). Sin embargo, el tratamiento antiviral sistémico iniciado después de la aparición de EM no tiene ningún efecto sobre el curso de EM (Staikuniene & Staneviciute, 2015). Ahora bien, los reportes acerca del tratamiento tópico con Aciclovir, no parece prevenir la recurrencia de EM asociado a VHS (Senger et al, 2021).

En relación a la aplicación de antivirales con el fin profiláctico, se ha establecido en algunos estudios administrar un antiviral por un período de 6-12 meses (Staikuniene & Staneviciute, 2015), mientras que en un EM recurrente, dependiendo la extensión, se indicará Aciclovir 200 mg 5 veces al día por 2 semanas (Hasanah & Hidayat, 2014) y hasta 700 mg (Senger et al, 2021) por meses, contraponiéndose al estudio de Osterne et al (2009), donde se administró aciclovir profilácticamente durante 7 meses, comenzando con 800 mg/día y reduciéndolo en el último mes a 400 mg/día, sin recurrencia de lesiones durante los 7 meses de tratamiento. Por lo tanto, se debe considerar la profilaxis en casos de recurrencia de EMOR/EM recurrente con más de 5 ataques por año (Staikuniene & Staneviciute, 2015).

Además del manejo anteriormente mencionado, existen otros tratamientos complementarios como el uso de bencidamina HCl y ácido hialurónico (Hasanah & Hidayat, 2022), administración de multivitamínicos, dieta rica en calorías y proteínas, aumento en la ingesta de líquidos y dormir lo suficiente (Hasanah & Hidayat, 2022) que benefician o mejoran los resultados del tratamiento de primera línea por lo que resultaría ventajoso integrarlos dentro del tratamiento.

Por lo tanto, basados en el análisis de los múltiples tratamientos evaluados en esta revisión y que son gatillados por VHS se propone definir claramente la extensión del cuadro y definir una administración de corticoides tópicos y/o sistémicos tales como Prednisona en rango de 20-40 mg al día, además de antihistamínicos orales como desloratadina, antivirales como Aciclovir en rango de 200-400 4 veces al día y anestésicos tópicos, como lidocaína, entre otros tratamientos complementarios.

Con relación a infecciones bacterianas, la bacteria más asociada corresponde a *Mycoplasma pneumoniae*, ocupando el tercer lugar en frecuencia de los gatillantes comprendiendo en total al 9,3% de todos los casos evaluados en esta revisión. Estos resultados se contrastan con lo expuesto en otros artículos donde se menciona que es la segunda causa más frecuente detrás del VHS.

Ahora bien, en cuanto a la extensión, se asocia más comúnmente con EMM, mientras que las infecciones recurrentes por VHS se asocian más con EMm (James et al, 2020), en donde dos casos clínicos se asociaron a EMM y un caso a EMm, lo que no podría ser concluyente, por la escasa cantidad de casos.

En el caso de Gossart et al, la extensión del EM fue lo que se conoce como Síndrome de Fuchs, que corresponde a una variante de EMM pero solamente en mucosas, no en piel. Para el manejo, se trató con corticoterapia sistémica con Prednisolona 30 mg/día y antivirales con Valaciclovir 500 mg/ 1 vez en la mañana y 1 vez en la noche, resultando en mejoría parcial del cuadro, además de lidocaína en gel y tramadol para mejorar la alimentación. Después de recurrencia de las lesiones, variando la dosis de Prednisolona y Valaciclovir, se cambia tratamiento con colchicina 1 mg/día logrando resolución del cuadro y sin recurrencias en un período de 7 meses. Lo controversial de este caso, es que la causa asociada fue infección bacteriana y fue tratado con Valaciclovir, que es un antiviral, por lo tanto, no se atacó la causa directamente, destacando la importante de reconocer el agente causal al inicio del diagnóstico para poder establecer un buen plan de tratamiento.

En Mocanu et al, la extensión fue de EMm, donde *Mycoplasma pneumoniae* (MN) fue confirmado mediante estudios serológicos mediante IgM e IgE anti-*Mycoplasma pneumoniae*, por lo que podría ser recomendable entonces, solicitar o tener un protocolo al enfrentarse a un EMm o EMM, donde una vez descartado el fármaco asociado, realizar un estudio serológico de IgM o IgE contra MN beneficiaria dicho plan de tratamiento.

Ahora bien, el manejo terapéutico del paciente fue a través de corticoterapia sistémica (inicialmente hidrocortisona intravenosa 8-10 mg/kg/d seguido de 0,3 mg/kg/d de dexametasona), antihistamínicos (2,5 ml/día de desloratadina), antibióticos (Claritromicina 15 mg /kg/día), y tratamiento coadyuvante con esomeprazol y calcio, además de aplicación tópica de pasta acuosa y crema emoliente, logrando resolución completa del cuadro a los 10 días, por lo que podría ser una buena alternativa la combinación de antibióticos junto a corticoides de potencia intermedia a baja siempre y cuando valorando el estado sistémico del paciente.

En Senger et al, se reporta un caso bien controversial en cuanto al manejo terapéutico, ya que se identificaron 3 gatillantes: AINE's, VHS y *Mycoplasma pneumoniae*. El paciente utilizó Ibuprofeno (AINE's), comenzando con lesiones ulcerativas tanto en mucosa oral, labios, ojos, progresando a extremidades y tronco. Posteriormente, los análisis de laboratorio arrojaron niveles elevados de anticuerpos anti-VHS y anti-*Mycoplasma pneumoniae*. El manejo fue inicialmente con anestesia tópica (lidocaína 10 ml), 10 ml de suspensión oral de hidróxido de aluminio-hidróxido de magnesio, para tratar la hiperacidez y aerosol de benzocaína al 20%, además de antibioterapia (Azitromicina 500 mg) y antivirales (Aciclovir 700 mg). Posteriormente se agregaron analgésicos intravenosos controlados por el paciente de fentanilo 50 mcg/ml para controlar el

dolor, mientras que las otras mucosas fueron tratadas con lágrimas artificiales (Lacri-lube) en el caso de mucosa ocular y gotas oftálmicas de eritromicina, y en el caso de la mucosa uretral se utilizó gel tópico de lidocaína al 2%. Durante el peak de los brotes de lesiones, se agregaron 40 mg de metilprednisolona IV para controlar la progresión de las lesiones cutáneas y mucosas, además de tratamientos complementarios, completando una resolución completa después de 3 meses. Esto demuestra que un caso de EM con la pesquisa clara del gatillante, es posible tratar adecuadamente. Sin embargo, en este caso en particular el tiempo de respuesta del paciente ante una enfermedad aguda como el EM fue desventajosa.

Por lo tanto, en el caso de *Mycoplasma pneumoniae*, la conducta propuesta será identificar la presencia de MN mediante pruebas serológicas de IgM-IgE, además de corticoides como Prednisona 20-40 mg al día y antibióticos como Claritromicina 15 mg/kg/día o Azitromicina de 500 mg bajo un tiempo definido por la extensión del EM.

### **Asociado a fármacos:**

El EM asociado a fármacos es raro y se ha informado que es inferior al 10 % (Asif et al, 2021), siendo similar a lo obtenido en este estudio, arrojando 4 de 32 casos, lo que se traduce en un 12,5%.

Dentro de los fármacos que han sido reportados en los artículos destacan los AINE's como: ibuprofeno, diclofenaco, paracetamol y tramadol. En el caso clínico de Asif et al, los fármacos reportados fueron diclofenaco y paracetamol. Ambos casos tuvieron un inicio rápido, de 1-2 días de evolución, provocando EMO, donde lo importante en el manejo, fue identificar la causa y una vez determinada, se procedió a suspender el medicamento. En algunos estudios, se menciona que el 2,06% de los casos de EM se debieron a diclofenaco sódico y el 6,17% de los casos se debieron a la ingestión de paracetamol (Asif et al, 2021; Aswath et al, 2022).

Además de la suspensión de los medicamentos causales, las lesiones generalmente van a responder a corticoides, donde se puede iniciar con corticoides tópicos en caso de lesión menor (EMO o EMm) y corticoides sistémicos, como prednisona en dosis de 10 mg/día, 20 mg/día o en el caso de La Placa & Chessa (2019), que usaron prednisolona 60 mg/día, en escalera larga, para EMM por un período de 1-2 semanas (Asif et al, 2021; La Placa & Chessa, 2019), donde las

lesiones tuvieron resolución completa en un período de 10 días sin formación de cicatrices. Similar manejo fue aplicado en el caso de Senger et al (2021), pero además de Ibuprofeno, se identificaron 2 gatillantes más: *Mycoplasma pneumoniae* y VHS (Senger et al, 2021).

El Tramadol es un analgésico de acción central y en el caso de Sánchez-González et al (2020), fue usado el producto Patizal, que corresponde a Tramadol 37,5 mg/325 mg Paracetamol. El manejo, al igual que los casos anteriores, fue la suspensión del medicamento, pero la confirmación diagnóstica fue mediante una prueba de provocación de drogas (Sánchez-González et al, 2020). El manejo farmacológico fue mediante antihistamínicos orales, prednisona, lidocaína, ácido fusídico tópico/acetato de hidrocortisona (Fucidine) y dipropionato de betametasona/sulfato de gentamicina al 0,05%/0,1% (Diprogenta), donde las lesiones se resolvieron en 2 meses sin dejar secuelas ni hiperpigmentación (Sánchez-González, 2020).

Con respecto a los antibióticos, corresponden a otra clase de medicamentos que también han sido reportados que pueden inducir la aparición de EM. En este trabajo, los antibióticos mencionados fueron ampicilina/sulbactam (Mocanu et al, 2019), amoxicilina (La Placa & Chessa, 2019) y trimetropina/sulfametoxazol (Taqi, 2018).

En todos los casos, la primera medida a realizar fue la suspensión del antibiótico, de este modo, mejorar el cuadro. En el reporte de caso de Mocanu et al, el factor asociado fue la administración de ampicilina en combinación a sulbactam y el manejo del EM, cuya extensión fue EMm, además de la suspensión, se indicó dexametasona (corticoides sistémicos), clorhidrato de cetirizina (antihistamínicos) y tratamientos complementarios como calcio, vitamina C, además de corticoides tópicos con acetato de hidrocortisona/ácido fusídico y dexametasona/glicerina, con una evolución clínica favorable en 14 días, con reparación de las lesiones mucosas y cutáneas, mientras que en el caso de La Placa & Chessa, se reconoció el uso de paracetamol y amoxicilina en una paciente, siendo tratada con Prednisolona 60 mg/día, con resolución completa. En el reporte de caso de Taqi, el gatillante identificado fue Trimetropina/sulfametoxazol (TMP/SMX), que contraponiendo al caso de La Placa & Chessa, el manejo con corticoides sistémicos fue de menor dosis, usando Prednisolona 10 mg dos veces al día durante 3 días, seguido de una dosis cada vez menor durante 10 días, complementando con corticoterapia tópica (triamcinolona en gel 0,1%) logrando resolución completa del cuadro a las 3 semanas y en un seguimiento de 4 meses,

el paciente no presentó recurrencia, por lo que sería beneficioso el uso de corticoterapia tópica, sistémica, anestésico tópico y coadyuvantes que aceleren la reparación.

Además de AINE's y antibióticos como principales fármacos que pueden inducir la aparición de EM, también existen otros fármacos, tales como hidroxicloroquina (Castro et al, 2022), griseofulvina (Hidajat & Loi, 2014), misoprostol (Sahraei et al, 2015) que van a estar relacionados.

En el caso de Castro et al (2022), donde el agente causal fue hidroxicloroquina, la extensión fue de EMm, donde se suspendió inicialmente el tratamiento y se comenzó con un tratamiento de corticoides sistémicos (Prednisona 30 mg/24 horas) y antihistamínicos por vía oral (Bilastina 20 mg cada 8 horas), disminuyendo la dosis de prednisona cada 3 días de forma gradual. Posterior a eso, hubo una recurrencia del cuadro, por lo que se indicó Prednisona 30 mg/12 horas, por 7 días, disminuyendo a 10 mg al día, cada 7 días, por un período de tres semanas, logrando resolución completa del cuadro. De manera similar a todos los gatillantes asociados a fármacos, la griseofulvina fue suspendida y adicional a eso, la paciente recibió un tratamiento hospitalario, administrando corticoides sistémicos (Hidrocortisona 100 mg IM), antihistamínicos (loratadina oral 10 mg 2 veces al día) y corticoides tópicos (betametasona al 0,05%). Sin embargo, en este caso se indicó como terapia coadyuvante, un enjuague bucal con clorhexidina al 0,2% 3 veces al día y gel de lidocaína al 2%, para el manejo del dolor y para prevenir la sobreinfección y una medida importante fue el monitoreo de la ingesta oral y equilibrio de líquidos para garantizar una correcta nutrición e ingesta de líquidos adecuados (Hidajat & Loi, 2014).

Por lo tanto, el manejo de EM asociado a fármacos, la conducta a seguir la identificación del fármaco como gatillante del EM, la suspensión del medicamento y dependiendo la extensión de EM (menor, mayor u oral), la administración de corticoides tópicos (Betametasona o triamcinolona) y/o sistémicos (Prednisona 20-40 mg al día), antihistamínicos, como Bilastina o Loratadina, anestésicos tópicos, pueden estar indicados, además de la importancia de apuntar a mejorar la alimentación y la ingesta de líquidos para pacientes con lesiones orales.

### **Otros gatillantes: propóleo, cosméticos, vacuna VPH**

Dentro de la variedad de gatillantes que pueden existir, existen algunos interesantes, como es el caso de Chiang et al (2021), en donde el factor etiológico reconocido fue el propóleo; en el

caso de Farquharson et al (2016), el factor reconocido como gatillante fueron productos cosméticos con octocrileno; y en el caso de Magalhaes et al (2016), el EM que apareció, fue gatillado por una inyección intramuscular de una 2da dosis de la vacuna qVPH, cuyo nombre comercial es el Gardasil.

En el caso reportado por Chiang et al (2021), el paciente padeció EMO después de haber utilizado propóleo, al paciente se le indicó la suspensión del propóleo, además de corticoterapia sistémica con Prednisolona 40 mg/día por 7 días para ir reduciendo hasta llegar a 5 mg/día y suspender, logrando resolución completa a las 2 semanas, coincidiendo con el manejo ventajoso de la utilización de corticoterapia de forma combinada según la extensión, en una dosis entre 30 a 40 mg en caso de la utilización de prednisona.

Por último, en Magalhaes et al (2021), una paciente recibió la 2da dosis de la vacuna qVPH, de nombre comercial Gardasil, donde el tratamiento, fue la aplicación del láser AsGalnP de baja energía (Therapy XT, DMC Sao Carlos/SP, Brasil) de 660 nm, diámetro de haz de 0,028 cm, exposición de 35 J/cm<sup>2</sup> (100 mW), con 1J por punto de aplicación y 10 segundos de tiempo de irradiación por punto, respectivamente, logrando resolución completa del cuadro en 1 semana. La terapia láser de baja energía es una fototerapia que estimula la regeneración de tejidos, reduce la inflamación y controla el dolor (Magalhaes et al, 2021), teniendo diversos beneficios y ventajas frente a otros tratamientos, considerando factores como su fácil aplicación, no invasividad, buena respuesta y ausencia de efectos adversos como coadyuvante de las medidas de tratamiento tradicionales (Magalhaes et al, 2021). Sin embargo, existe aún escasa evidencia de la utilización del láser como tratamiento de primera línea ante el EM.

Por lo tanto, el tratamiento más ventajoso en caso de que el gatillante sea asociado a fármaco es la suspensión del compuesto que esté provocando el EM, además del manejo con corticoterapia, ya sea tópica y/o sistémica, anestésico tópico y considerar el uso de terapia láser de baja energía como una terapia complementaria.

### **COVID 19 y vacunas BNT162b2 (Comirnaty-BioNTech/Pfizer)**

La reciente pandemia, ocasionada por el coronavirus 2019 (COVID-19) abrió una nueva línea de investigación en cuánto a diagnóstico y tratamiento. Se han reportado casos en la

literatura donde se asocia COVID-19 y la aparición de EM (Dalipi et al, 2021; Palaia et al, 2022). En esta revisión, los casos clínicos de Dalipi et al (2021) y Palaia et al (2022) describen la aparición de EM días después del padecimiento de COVID-19. Para prevenir y combatir la infección por el COVID-19, diversos laboratorios a nivel mundial iniciaron una verdadera guerra por descubrir el antídoto contra dicho virus, pero como toda vacuna, puede tener sus efectos adversos, como en la serie de casos de Petruzzi et al (2022).

En el caso clínico de Palaia et al (2022), el manejo del EM, cuya extensión fue de EMM, fue realizado mediante corticoides sistémicos (Metilprednisolona 16 mg/día por 5 días) y ácido hialurónico en enjuague, pero el cuadro empeoró, ya que se exacerbaron las lesiones orales producto del COVID-19, por lo que se suspendió el uso del corticoides y se mantuvo solamente con ácido hialurónico, resolviéndose completamente el cuadro a las 3 semanas, causando controversias que el corticoides haya generado un efecto adverso al tratamiento. Al igual que en el caso anterior, en el caso clínico de Dalipi et al, la extensión del EM correspondió a un EMM y el manejo del cuadro fue mediante tratamientos antisépticos tópicos para las úlceras y erosiones. Además del tratamiento tópico, se indicaron corticosteroides sistémicos, vitaminas del complejo B y C, tabletas de aplicación local, en base a pantenol-calcio con ácido pantoténico, para promover la re-epitelización y regeneración del epitelio de la mucosa oral, lo que aceleró la resolución del cuadro. También fue importante la mantención de una adecuada higiene bucal y sobre todo, el manejo de las costras en los labios, las cuales fueron humedecidas con solución salina de cloruro de sodio al 0,9% hasta poder desprenderlas sin sangrado, donde además, la curación de los labios fue favorecida por la aplicación de vaselina para mantener la humectación, resolviéndose completamente las lesiones orales en aproximadamente 3 a 4 semanas.

Hasta el día de hoy, las vacunas parecen ser el único método eficaz para prevenir y reducir la mortalidad, provocada por la infección por COVID-19 (Petruzzi et al, 2022). Petruzzi et al (2022) publicaron una serie de 4 casos en que la vacuna anti-COVID-19, llamada BNT162b2 (Comirnaty-BioNTech/Pfizer), pueden provocar efectos adversos tanto locales como sistémicos, en donde rara vez pueden ser graves (Petruzzi et al, 2022). Dentro de los reportes, las reacciones cutáneas más comunes notificadas después de la vacunación son urticaria (4,8–26%), reacción/dolor local en el sitio de inyección (24–54%) y exantemas (4,1–18%). Además, se describieron 5 casos de reactivación del virus varicela-zóster posterior a la vacunación con BNT162b2. Los 4 casos de

EM reportados por Petruzzi y cols, tuvieron extensión tanto menor (EMm) como oral (EMO), en donde la aparición ocurrió entre 7-18 días posterior a la vacunación.

El manejo terapéutico aplicado en los casos clínicos anteriormente mencionados fue mediante el uso de corticoterapia sistémica (prednisona 25 mg/día por 10 días, reduciendo la dosis) y corticoterapia tópica (propionato de clobetasol 0,05% en ungüento), en donde los cuatro casos tuvieron resolución completa del cuadro entre 7 a 20 días. Cabe resaltar que en uno de los casos, se trató previamente con Valaciclovir, sin mejoría del cuadro, por lo que los antivirales podrían no tener el mismo efecto en casos originados por VHS que por COVID-19.

Por lo tanto, para el manejo de EM asociado a COVID-19 y vacunas asociadas a COVID-19, el manejo será mediante corticoterapia tópica y/o sistémica, dependiendo la extensión, además de anestésicos tópicos y agentes que promuevan la re-epitelización de lesiones ulcerativas y costrosas, como el caso de los labios, que se indica el uso de vaselina y lavado con solución salina. A pesar de que el COVID-19 es de origen viral, no existe un antiviral reconocido que pueda administrarse para contrarrestarlo.

### **Idiopático**

La compleja situación de identificar el factor etiológico del EM puede conllevar un gran desafío, ya que aunque la mayoría de las veces el gatillante puede ser reconocido, otras veces no es posible, a pesar de realizar exámenes complementarios y aun así, no reconocer qué lo produce, por lo que un diagnóstico de EM idiopático podría ser establecido y al no tener una etiología definida, el tratamiento también será un desafío.

En el estudio de Kieny & Lipsker (2016), se presenta el caso de un paciente al cual no fue posible esclarecer una causa al EM, ya que arrojó negatividad para estudios serológicos para VHS, *Mycoplasma pneumoniae*, virus de Hepatitis B y C, algún medicamento o alguna causa asociada, por lo que no respondió a tratamiento con Valaciclovir ni colchicina ni talidomida, por lo que se trató con interferón-gamma inyectable, logrando una mejoría considerable en poco tiempo (5 días) y resolución completa en casos idiopáticos. Los interferones (IFN) son una familia de citocinas producidas de forma natural en respuesta a la infección viral, la estimulación antigénica y la activación inducida por mitógenos. Su nombre deriva de su capacidad para «interferir» en la

infección viral e inducir un estado antiviral (Botella-Estrada, 2004). Se ha observado que las células productoras de interferón-gamma, se co-localizan con los linfocitos T CD4+ en pacientes con EM (Kieny & Lipsker, 2016).

Por tanto, el interferón-alfa podría ser un mediador clave en la patogénesis de la EM, y por consiguiente, ser una buena opción de tratamiento. Algunas marcas comerciales son Intron-A®, Roferon-A®. Si no es posible, tratar la inflamación mediante corticoterapia tópica y/o sistémica.

## **6.2) Según extensión:**

El tratamiento para casos con leve sintomatología de EM generalmente no necesita intervención, pero en casos en que los pacientes experimentan síntomas o discomfort, se recomienda el uso de corticoides tópicos de alta potencia, antisépticos, anestésicos locales y antihistamínicos orales (Soares & Sokumbi, 2021). En los casos analizados, los corticoides de uso tópicos utilizados fueron betametasona 0,05% (Hidajat & Loi, 2014), hidrocortisona + ácido fusídico (Mocanu et al, 2019), dexametasona + glicerina (Mocanu et al, 2019), clobetasol 0,05% (Petruzzi et al, 2022), triamcinolona 0,1% (Rashmitha et al, 2017; Sahraei et al, 2021; Taqi, 2018), betametasona 0,05% + gentamicina 0,1% (Sánchez-González et al, 2020), dando una resolución completa del cuadro que va de los 10 días a 4 semanas.

Existen pocos medicamentos en el mercado para ser utilizados en la mucosa oral (Iglesias-Sancho et al, 2020), por lo que algunas veces se utilizan medicamentos de aplicación tópica cutánea (Iglesias-Sancho et al, 2020), como betametasona 0,05%. Cuando se aplica un ungüento en mucosa oral, como la mucosa es hidrófila y posee una continua motilidad (Iglesias-Sancho et al, 2020), el ungüento desaparece de manera rápida y obliga a la repetición de la aplicación, lo que puede conllevar problemas de absorción sistémica de diversos principios activos (Iglesias-Sancho et al, 2020). Los vehículos de aplicación más adecuados para mucosa oral son: excipiente adhesivo oral (EAO) como término genérico u Orabase, como nombre comercial; gel adhesivo oral, soluciones-suspensiones, comprimidos orales, pero en este caso, como masticables o pastillas de rápida disgregación (Iglesias-Sancho et al, 2020). Con respecto a antisépticos utilizados, el más utilizado fue Clorhexidina 0,12%. La Clorhexidina es una bisbiguanida y existe en forma catiónica a pH fisiológico que interactúa con las cargas negativas de las paredes celulares alterando el equilibrio osmótico de la célula bacteriana y causando la

precipitación de los contenidos celulares (Wagner & Sala, 2019). El comienzo de su acción es rápido, aproximadamente de 20 segundos y su efecto residual es prolongado, persistencia de la acción hasta 48 h postcontacto (Wagner & Sala, 2019). A bajas concentraciones, es bacteriostática (0,0002 al 0,5%), pero a altas concentraciones, es bactericida (>05%) (Wagner & Sala, 2019).

En el caso de anestésicos locales, el más utilizado fue la Lidocaína, el cual, en concentración de 10%, reduce significativamente el dolor en la mucosa oral (Arbildo, 2015).

El EM recurrente es el tipo de EM más difícil de tratar debido a su naturaleza refractaria (Soares & Sokumbi, 2021). Los factores asociados a este tipo de EM incluyen infecciones, como las del VHS, *Mycoplasma pneumoniae* y el virus de la hepatitis C; menstruación; productos cosméticos; y luz ultravioleta (Du et al, 2019). En la literatura, el VHS se informó como el factor de riesgo más común en Eritema multiforme oral recurrente (EMOR) y EM recurrente (Du et al, 2020), concordando con este estudio, en donde VHS está relacionado a los 3 tipos de EM. Tanto en el EM asociado al HSV como en el EM idiopático, el tratamiento de primera línea es la profilaxis antiviral (Soares & Sokumbi, 2021). El tratamiento de EMOR/EM recurrente es un verdadero desafío (Du et al, 2020). Las lesiones en este cuadro se mencionan que siempre son autolimitadas, es decir, sanan por sí solas sin necesidad de un tratamiento (Du et al, 2020), pero el tratamiento también debe enfocarse en reducir la frecuencia de recurrencia. Los fármacos antivirales son los más utilizados en la actualidad, en donde en Du et al (2020), se recomendó aciclovir oral 400 mg, comprimidos, 2 veces al día durante 2 años y el paciente se mantuvo libre de ataques durante ese tiempo. También se menciona el uso de Aciclovir profilácticamente durante 7 meses, comenzando con 800 mg/día y reduciendo en el último mes a 400 mg/día y no hubo recurrencia de lesiones durante los 7 meses de tratamiento (Du et al, 2020); este hallazgo también fue descrito por Arunkumar et al. Se recomendó una disminución gradual de los glucocorticoides orales, pero las lesiones recayeron cuando la dosis era baja y los efectos secundarios obstaculizaron el plan de tratamiento con frecuencia. Se informó que los glucocorticoides sistémicos a largo plazo prolongan el curso de la enfermedad y aumentan la recurrencia y, por lo tanto, no se recomiendan (Du et al, 2020). El paciente 1 de nuestro informe recibió un tratamiento de 3 años con glucocorticoides orales, durante el cual el tiempo de curación se acertó con una dosis alta, pero la frecuencia de recurrencia se mantuvo sin cambios. Desafortunadamente, no hay registro de la afección después de la interrupción de los

medicamentos antivirales, lo cual es importante para la evaluación de la eficacia a largo plazo y la optimización de las terapias. El efecto de otros fármacos de uso frecuente, como hidroxiclороquina, dapsona y talidomida, en EM recurrente, se ha informado de forma anecdótica, pero no hay informes sobre los fármacos menos utilizados o de uso ocasional, como cimetidina, levamisol, adalimumab, ciclosporina, micofenolato de mofetilo, interferón-gamma, apremilast y lenalidomida. A los 3 pacientes de nuestro informe se les recetó talidomida. De los 2 con seguimiento, 1 no informó eficacia y el otro informó un tiempo de curación más corto pero sin cambios en la frecuencia por lo que un tratamiento de corticoesteroides e inmunosupresores en largo periodo no ha mostrado ser ventajoso en la disminución de recurrencia del EM.

### **6.3) Tratamientos más ventajosos según extensión y etiología:**

Dentro de todos los medicamentos utilizados para el tratamiento de EMM y EMm, el tratamiento que mejor opción podría ser utilizado es Interferón alfa 3-MU diarios para un EMM, utilizándolo por 2-3 días, ya que tiene pocos efectos adversos, tiempo de respuesta rápido (5 días), vía de administración parenteral y resolución completa del cuadro, pero a pesar de las ventajas, no es el tratamiento más ventajoso por su elevado costo (sobre los \$300.000 o más) y la dificultad acceder a él, sin embargo puede ser ventajoso en casos de EM idiopático.

En otros casos que involucran a EMM, lo desventajoso de dichos tratamientos, es que la mayoría involucra un ambiente hospitalario, lo que dificultaría indicar el tratamiento en la consulta o también, una mayor cantidad de administración de medicamentos, lo que aumentaría el costo del tratamiento y la posibilidad de presentar RAM.

Por lo tanto, según lo mostrado en la Tabla VIII, por rapidez en el tiempo de respuesta, bajo costo, sin RAM, vía de administración combinada y resolución del cuadro, el tratamiento a utilizar sería corticoterapia sistémica con Prednisona en un rango de 20-40 mg al día por al menos 14 días, además de corticoterapia tópica para lesiones orales, como betametasona, clobetasol o triamcinolona. Además, se debe considerar el uso de anestésico tópico como Lidocaína en gel para lesiones orales y vaselina cuando hay afectación de los labios. Si está en relación con algún fármaco, lo primero es suspender el medicamento. Adicional a eso, identificar la causa para indicar algún otro medicamento, como en el VHS, indicando Aciclovir de 400 mg 5 veces al día

por 10 días o Valaciclovir 500 mg cada 12 horas por 10 días. Ahora, si el EMM tiene una gran extensión, inevitablemente habrá que recurrir a la derivación hospitalaria.

Dentro del tratamiento indicado para el EMO, el que logró mejores resultados y a la vez fue algo novedoso, fue el tratamiento realizado con láser AsGaInP de baja energía (Therapy XT, DMC Sao Carlos/SP, Brasil) de 660 nm, 0,028 cm de diámetro de haz, exposición de 35 J/cm<sup>2</sup> (100 mW), con 1 J por punto de aplicación y 10 segundos de tiempo de irradiación por punto, ya que no fue invasivo, poco tiempo de aplicación y logró una resolución completa a los 8 días. Sin embargo aún falta evidencia para ser un tratamiento de primera línea y se podría considerar como un tratamiento complementario.

Por lo tanto, el tratamiento más adecuado, por su tiempo de respuesta rápido, resolución completa del cuadro, sin RAM, bajo costo, sería corticoterapia tópica (Clobetasol 0,05% o Triamcinolona 0,1%); vaselina para las lesiones de labios; enjuagues de Clorhexidina 0,12% por 10 días, Lidocaína como anestésico tópico. Si es provocado por un medicamento, hay que suspenderlo y si tiene relación a infección, como el VHS, agregar Aciclovir 200 mg vía oral cada 5 horas.

## **7) Conclusiones**

En conclusión, la elección del tratamiento para el eritema multiforme con manifestación oral depende de varios factores, incluida la etiología subyacente, la extensión de la afección y la respuesta individual del paciente, por lo tanto, es importante identificar cuál es la etiología relacionada y la extensión del cuadro (EMM, EMm y EMO) para tomar la mejor decisión. Un enfoque individualizado con la supervisión médica adecuada es fundamental para un manejo efectivo y seguro del eritema multiforme con manifestación oral.

Dentro de la etiología, la más frecuente fue asociada a VHS y a *Mycoplasma pneumoniae*, por lo que considerar un estudio serológico en casos de EMM o EMm puede ser de gran ayuda para establecer un plan de tratamiento adecuado.

La alternativa terapéutica mayor mente utilizada son los corticoesteroides, especialmente en casos farmacológicos donde la presentación tópica para casos de EMO es efectiva, sumada a antihistamínicos, antisépticos y anestésicos tópicos.

En caso de EMm y EMM, el uso de corticoesteroide sistémico oral es necesario con dosis que van de los 20 mg/día hasta 40 mg/ día.

En casos de EM asociado a procesos infecciosos es necesario indicar un antibiótico o antiviral dependiendo del caso, con utilización de corticoesteroide tópico sistémico o combinado, según la extensión del cuadro.

En el caso del EMO, el tratamiento más ventajoso resultó ser corticoterapia tópica con Clobetasol 0,05% o Triamcinolona 0,1%; vaselina para las lesiones de labios; enjuagues de Clorhexidina 0,12% por 10 días, Lidocaína como anestésico tópico, y si es provocado por un medicamento, hay que suspenderlo, mientras que si tiene relación con VHS, agregar Aciclovir 200 mg vía oral cada 5 horas.

## **8) Sugerencias**

A pesar de identificar variados factores etiológicos para Eritema multiforme, sigue habiendo controversias en cuánto al manejo terapéutico de éste, ya que muchas veces importará el país en el que se esté tratando al paciente, el acceso a la salud y medicamentos, el costo, etc, por lo que se transforma en un punto importante a tratar.

Además, el manejo terapéutico ventajoso va a depender muchas veces de la capacidad de respuesta del paciente, importando además, la susceptibilidad del paciente, ya que en algunas series de casos, un mismo tratamiento, tuvo resultados distintos en pacientes. También importará la adhesión al tratamiento del paciente, comorbilidades o alergias, entre otras. Por ejemplo, si un paciente es diabético o tiene alergia a algún medicamento en específico, que justamente sea indicado para el tratamiento de EM, habrá que cambiar por alguno similar, y puede que no se llegue al mismo efecto.

Con respecto a los estudios incluidos, que fueron casos clínicos, se hace necesario realizar una estandarización en la información requerida para publicar dichos casos, para aunar criterios y mejorar los análisis respectivos, ya que en varios estudios existían datos incompletos como medicamento utilizado, tiempo de respuesta, resolución del cuadro o seguimiento, además si es que presentó RAM, ya que estos datos ayudarían a determinar los tratamientos más ventajosos para el manejo de EMM, EMm y EMO.

El láser es una alternativa ventajosa para el manejo de EM, pero necesita más estudios en cuanto a la eficacia como tratamiento de primera línea y complementario permitiendo establecer un protocolo adecuado para su utilización.

Por lo tanto, se hace necesario desarrollar más ensayos clínicos aleatorizados o controlados, para evaluar la eficacia del tratamiento a implementar e incentivar a que a futuras publicaciones de reportes de casos clínicos puedan recabar la mayor cantidad de información sobre resultados del tratamiento.

## **9) Resumen**

El eritema multiforme (EM) es un trastorno mucocutáneo de hipersensibilidad tipo IV, agudo, autolimitado con etiologías variadas. Independiente de los diversos factores etiológicos que se han propuesto como causa de esta afección, el mecanismo patogénico exacto de EM sigue sin estar del todo claro, pero se postula que los antígenos provocados por la exposición a ciertos medicamentos o infecciones por microorganismos inducen la apoptosis de los queratinocitos debido a una reacción de hipersensibilidad provocada por los linfocitos T citotóxicos. El EM ocurre más frecuente en adultos jóvenes, en un rango de 20 a 40 años y es más común en mujeres que en hombres. El EM se clasifica en tres grupos según la gravedad y el número de zonas mucosas afectadas: eritema multiforme mayor (EMM), menor (EMm) y oral (EMO). Identificar la etiología de EM es crucial para un manejo terapéutico exitoso del cuadro, ya que influirá en la aplicación de terapia farmacológica y no farmacológica, que puede abarcar corticoterapia, ya sea tópica y/o sistémica, antivirales, antibióticos, anestésicos, entre otras medidas.

El objetivo del trabajo es analizar las ventajas y desventajas descritas en las distintas alternativas terapéuticas utilizadas en pacientes diagnosticados con eritema multiforme con manifestación oral según su etiología y extensión, en donde la corticoterapia combinada resultó ser la mejor para manejo de EMM y EMm, mientras que corticoterapia tópica para el manejo de EMO.

Se necesitan más investigaciones al respecto para poder elaborar una guía clínica que pueda ser aplicable en el manejo de un paciente con EM.

## **10) Referencias bibliográficas**

- Asif SM, Shamsudeen SM, Assiri KI, Muburak HMA, Kaleem SM, Khan AA, et al. Drug induced oral erythema multiforme. *Medicine*. 2021 Apr 30;100(17): e22387.
- Aswath N, Rakshana R. Drug induced erythema multiforme of the oral cavity. *Archive of Clinical Cases*. 2022 Dec 17;9(4):157–60.
- Garma M, Sioud S, Omami M, Slim A, Abdellatif C, Selmi J. Oral erythema multiforme related to bronchodilators intake: A report of a case. *Clinical Case Reports*. 2022 Sep;10(9).
- Kohli PS, Kaur J. Erythema Multiforme-Oral Variant: Case Report and Review of Literature. *Indian Journal of Otolaryngology and Head & Neck Surgery [Internet]*. 2011 Jul 1 [cited 2020 Jul 16];63(Suppl 1):9–12.
- Sajad Ahmad Buch, Babu SG, Renita Lorina Castelino, Rao S, Rao K, Pillai D. A Rare Case of Oral Erythema Multiforme: A Case Report with a Literature Review. 2017 Aug 31;24(2).
- Soares A, Sokumbi O. Recent Updates in the Treatment of Erythema Multiforme. *Medicina [Internet]*. 2021 Sep 1;57(9):921.
- Ayangco L, Rogers RS. Oral manifestations of erythema multiforme. *Dermatologic Clinics [Internet]*. 2003 Jan 1 [cited 2022 Feb 17];21(1):195–205.
- Sokumbi O, Wetter DA. Clinical features, diagnosis, and treatment of erythema multiforme: a review for the practicing dermatologist. *International Journal of Dermatology*. 2012 Jul 12;51(8):889–902.
- Traves, K.P.; Love, G.; Studdiford, J.S. Erythema Multiforme: Recognition and Management. *Am. Fam. Phys.* 2019, 100, 82–88.
- de Risi-Pugliese, T.; Sbidian, E.; Ingen-Housz-Oro, S.; Le Cleach, L. Interventions for Erythema Multiforme: A Systematic Review. *J. Eur. Acad. Dermatol. Venereol.* 2019, 33, 842–849.
- Baillis, B.; Maize, J.C. Treatment of Recurrent Erythema Multiforme with Adalimumab as Monotherapy. *JAAD Case Rep.* 2017, 3, 95–97.
- Hirsch, G.; Ingen-Housz-Oro, S.; Fite, C.; Valeyrie-Allanore, L.; Ortonne, N.; Buffard, V.; Verlinde-Carvalho, M.; Marinho, E.; Martinet, J.; Grootenboer-Mignot, S.; et al. Rituximab, a New Treatment for Difficult-to-Treat Chronic Erythema Multiforme Major? Five Cases. *J. Eur. Acad. Dermatol. Venereol.* 2016, 30, 1140–1143.

- Chen, T.; Levitt, J.; Geller, L. Apremilast for Treatment of Recurrent Erythema Multiforme. *Dermatol. Online J.* 2017, 23, 14–15.
- Carvalho, C. G.; Terrabuio, B. R.; Moura, L. L.; Manzano, B. R.; Simpione, G.; Caminha, R. D. G.; Santos, P. S. S. Oral Manifestations Of Erythema Multiforme Due To Methotrexate Intoxication. *Êint. J. Odontostomat.*, 16(2):195-201, 2022.
- Liborio Neto AO, Cordeiro\*\* AP. Eritema multiforme idiopático en preadolescente. A propósito de un caso. *Rev. argent. dermatol.* 2019 Mar; 100(1): 103-108.
- Alim Aydin S, Metbulut AZ, Dibek Misirlioğlu E, Metin A. Use of Valacyclovir Prophylaxis in Herpes Virus-Associated Recurrent Erythema Multiforme Cases. *Turkish J Pediatr Dis* 2023; 17:166-170.
- Montané E, Santesmases J. Reacciones adversas a medicamentos. *Medicina Clínica.* 2020 Mar;154(5):178–84.
- Hasan S, Jangra J, Choudhary P, Mishra S. Erythema Multiforme: A Recent Update. *Biomedical and Pharmacology Journal.* 2018 Mar 25;11(1):167–70.
- Lola Kuperman Wilder, Scarano S, Luciana Cabral Campana, Label M. Eritema multiforme ampollar persistente tratado con talidomida. *Dermatología argentina.* 2020 Dec 15.
- Martín AV, Sendra MV. Reacciones adversas medicamentosas (RAM). *Anales de la Real Academia de Medicina y Cirugía de Valladolid [Internet].* 2018;(55):243–67. Available from: <https://dialnet.unirioja.es/servlet/articulo?codigo=7141899>
- Samim F, Auluck A, Zed C, Williams PM. Erythema multiforme: a review of epidemiology, pathogenesis, clinical features, and treatment. *Dent Clin North Am.* 2013;57(4):583-596. doi:10.1016/j.cden.2013.07.001
- Du Y, Wang F, Liu T, et al. Recurrent oral erythema multiforme: a case series report and review of the literature. *Oral Surg Oral Med Oral Pathol Oral Radiol.* 2020;129(4):e224-e229. doi:10.1016/j.oooo.2019.11.013
- Gossart, R., Malthiery, E., Aguilar, F., Torres, J. H., & Fauroux, M. A. (2017). Fuchs Syndrome: Medical Treatment of 1 Case and Literature Review. *Case reports in dermatology*, 9(1), 114–120. <https://doi.org/10.1159/000468978>
- Zoghaib S, Kechichian E, Souaid K, Soutou B, Helou J, Tomb R. Triggers, clinical manifestations, and management of pediatric erythema multiforme: A systematic review. *J Am Acad Dermatol.* 2019;81(3):813-822. doi:10.1016/j.jaad.2019.02.057

- AlFar MY, AlRousan M, Almajali Z, Batarseh E, Alsaddi R. The use of corticosteroids in management of Herpes associated Erythema Multiforme. *J Pak Med Assoc.* 2015;65(12):1351-1353.
- Castro-Jiménez Araceli, Gratacós-Gómez Alejandro Raúl, Florido López Fernando. Eritema exudativo multiforme provocado por hidroxiclороquina, diagnosticado mediante pruebas epicutáneas: reporte de un caso. *Rev. alerg. Méx.* [revista en la Internet]. 2022 Sep [citado 2023 Dic 27]; 69(3): 151-154
- Chiang ML, Jin YT, Chang JY, Chiang CP. Bee propolis-induced erythema multiforme. *J Formos Med Assoc.* 2021;120(8):1652-1654. doi:10.1016/j.jfma.2021.03.006
- Dalipi, Z. S., Dragidella, F., & Dragidella, D. K. (2021). Oral Manifestations of Exudative Erythema Multiforme in a Patient with COVID-19. *Case reports in dentistry*, 2021, 1148945. <https://doi.org/10.1155/2021/1148945>
- Du Y, Wang F, Liu T, et al. Recurrent oral erythema multiforme: a case series report and review of the literature. *Oral Surg Oral Med Oral Pathol Oral Radiol.* 2020;129(4):e224-e229. doi:10.1016/j.oooo.2019.11.013
- Farquharson AA, Stoopler ET, Houston AM, Brown RS. Erythema multiforme major secondary to a cosmetic facial cream: first case report. *Oral Surg Oral Med Oral Pathol Oral Radiol.* 2016;121(1):e10-e15. doi:10.1016/j.oooo.2015.10.002
- Fuoad S. A. A, Kusairy F. M, Al-Sayed W. S, Prabhu M. N, Adtani P. N. Erythema Multiforme Versus Herpes Simplex Virus, What is the Diagnosis? A Review and a Case Report. *Biomed Pharmacol J* 2019;12(4).
- Hasanah NT, Hidayat W. Stress as Trigger Factor of HSV-1 Reactivation Causing Recurrent Intraoral Herpes Mimicking HAEM: A Case Report. *Int Med Case Rep J.* 2022;15:699-706. Published 2022 Dec 2. doi:10.2147/IMCRJ.S388708
- Hidajat C, Loi D. Drug-mediated rash: erythema multiforme versus Stevens-Johnson syndrome. *BMJ Case Rep.* 2014;2014:bcr2014205543. Published 2014 Sep 22. doi:10.1136/bcr-2014-205543
- Kieny A, Lipsker D. Efficacy of interferon in recurrent valaciclovir-refractory erythema multiforme in a patient not infected with hepatitis C virus. *Clin Exp Dermatol.* 2016;41(6):648-650. doi:10.1111/ced.12871
- La Placa M, Chessa MA. Erythema multiforme major with swollen lips and crusted erosions. *Lancet.* 2018;392(10147):592. doi:10.1016/S0140-6736(18)31770-7

- Magalhães, a. P.; balbino, j. A.; araújo, s. C. S.; bombardada-nunes, f. F. & pigatti, f. M. Treatment following erythema multiforme in the oral mucosa after qhvp vaccine with low-level laser therapy: case report. *Int. J. Odontostomat.*, 15(1):222-225, 2021.
- Mocanu A, Ivanov A, Alecsa M, Lupu VV, Lupu A, Starcea IM, Miron OT, Gavrilocici C, Miron IC. Uncommon erythema multiforme in small children: experience of a single Romanian pediatric unit. *Medicine* 2019;98:46(e17895)
- Palaia G, Pernice E, Pergolini D, et al. Erythema Multiforme as Early Manifestation of COVID-19: A Case Report. *Pathogens*. 2022;11(6):654. Published 2022 Jun 7. doi:10.3390/pathogens11060654
- Petruzzi M, Galleggiante S, Messina S, Della Vella F. Oral erythema multiforme after Pfizer-BioNTech COVID-19 vaccination: a report of four cases. *BMC Oral Health*. 2022;22(1):90. Published 2022 Mar 24. doi:10.1186/s12903-022-02124-2
- Rashmitha A, Gotoor SG, Muppirala S, Raju DR. Erythema multiforme: A case report. *J Indian Acad Oral Med Radiol* 2017;29:153-5.
- Sahraei Z, Mirabzadeh M, Eshraghi A. Erythema Multiforme Associated With Misoprostol: A Case Report. *Am J Ther*. 2016;23(5):e1230-e1233. doi:10.1097/MJT.0000000000000193
- Sánchez-González MJ, Barbarroja-Escudero J, Antolín-Amérigo D, et al. Erythema Multiforme Induced by Tramadol: An Allergy Assessment. *J Investig Allergol Clin Immunol*. 2020;30(4):290-291. doi:10.18176/jiaci.0495
- Senger B, Memar S A, Ahmann A, et al. (December 31, 2021) Dermatologic and Ophthalmologic Treatment of Erythema Multiforme Major: A Case Report. *Cureus* 13(12): e20854. DOI 10.7759/cureus.20854
- Spencer S, Buhary T, Coulson I, Gayed S. Mucosal erosions as the presenting symptom in erythema multiforme: a case report. *Br J Gen Pract [Internet]*. 2016;66(644):e222–4. Disponible en: <http://dx.doi.org/10.3399/bjgp16x684205>
- Staikuniene J, Staneviciute J. Long-term valacyclovir treatment and immune modulation for Herpes-associated erythema multiforme. *Cent Eur J Immunol [Internet]*. 2015;40(3):387–90. Disponible en: <http://dx.doi.org/10.5114/ceji.2015.54604>
- Taqi S. Drug-induced oral erythema multiforme: A diagnostic challenge. *Ann Afr Med [Internet]*. 2018;17(1):43. Disponible en: [http://dx.doi.org/10.4103/aam.aam\\_19\\_17](http://dx.doi.org/10.4103/aam.aam_19_17)

- Iglesias-Sancho M, Llambí Mateos F, Salleras-Redonnet M. Formulación magistral en patología de la mucosa oral. *Actas Dermosifiliogr* [Internet]. 2020;111(10):822–8. Disponible en: <http://dx.doi.org/10.1016/j.ad.2020.08.004>
- Wagner EG, Sala JM. Uso del gluconato de clorhexidina en la curación de heridas y su potencial formación de tejido de granulación. *Rev Asoc Argent Ortop Traumatol* [Internet]. 2019;85(2). Disponible en: <http://dx.doi.org/10.15417/issn.1852-7434.2020.85.2.985>
- Arbildo VH. Efectividad de la benzocaina en gel al 20% y la lidocaina en solución al 10% en pacientes que requieren punción en la mucosa oral. Un ensayo clínico controlado aleatorizado cruzado a triple ciego. *Int J Odontostomat*. 2015;9(2):227–32.
- Osterne RLV, Matos Brito RG de, Pacheco IA, Alves APNN, Sousa FB. Management of erythema multiforme associated with recurrent herpes infection: a case report. *J Can Dent Assoc*. 2009;75(8):597–601.
- Álvaro Varela AI, Aguinaga Pérez A, Navascués Ortega A, Castilla Catalán J, Ezpeleta Baquedano C. Macrolide-resistant *Mycoplasma pneumoniae*: Do we know the situation in Europe? *Rev Esp Quimioter* [Internet]. 2023;36(3):259–66. Disponible en: <http://dx.doi.org/10.37201/req/118.2022>
- Ampicilina y sulbactam: Antimicrobianos. En: McGraw Hill Medical.
- Morgado-Carrasco D, Ibaceta-Ayala J, Piquero-Casals J. La hidroxiclороquina como fármaco fundamental en dermatología y su papel controvertido en la COVID-19. *Actas Dermosifiliogr* [Internet]. 2022;113(2):166–75. Disponible en: <http://dx.doi.org/10.1016/j.ad.2021.07.005>
- Spain VV. ★ Griseofulvina  [Internet]. *Vademecum.es*. Vidal Vademecum; 2015 [citado el 16 de enero de 2024]. Disponible en: <https://www.vademecum.es/principios-activos-griseofulvina-d01ba01-us>
- Hossain R, Quispe C, Khan RA, Saikat ASM, Ray P, Ongalbek D, et al. Propolis: An update on its chemistry and pharmacological applications. *Chin Med* [Internet]. 2022;17(1):100. Disponible en: <http://dx.doi.org/10.1186/s13020-022-00651-2>
- El Octocrileno [Internet]. *Productos Químicos Chile*. [citado el 17 de enero de 2024]. Disponible en: <https://productosquimicoschile.cl/productos/el-octocrileno/>
- de Medicamentos y Productos Sanitarios AE: CIMA :: PROSPECTO GARDASIL SUSPENSION INYECTABLE EN JERINGA PRECARGADA [Internet]. *Aemps.es*. [citado el 17 de enero de 2024]. Disponible en: [https://cima.aemps.es/cima/dohtml/p/06357007/P\\_06357007.html](https://cima.aemps.es/cima/dohtml/p/06357007/P_06357007.html)

- Eghbali Zarch, R.; Hosseinzadeh, P. COVID-19 from the perspective of dentists: A case report and brief review of more than 170 cases. *Dermatol. Ther.* 2021, 34, e14717.
- Polack FP, Thomas SJ, Kitchin N, Absalon J, Gurtman A, Lockhart S, et al. Safety and efficacy of the BNT162b2 mRNA covid-19 vaccine. *N Engl J Med* [Internet]. 2020;383(27):2603–15. Disponible en: <http://dx.doi.org/10.1056/nejmoa2034577>
- <https://www.minsal.cl/wp-content/uploads/2021/01/Ficha-Vacuna-Pfizer-BioNTech.pdf>
- González Sánchez Namirys, Armada Esmores Zoila, Llópiz Casanova Linnet. Propiedades de los interferones y su acción antitumoral. *Medicentro Electrónica* [Internet]. 2017 Sep [citado 2024 Feb 09] ; 21( 3 ): 192-198. Disponible en: [http://scielo.sld.cu/scielo.php?script=sci\\_arttext&pid=S1029-30432017000300002&lng=es](http://scielo.sld.cu/scielo.php?script=sci_arttext&pid=S1029-30432017000300002&lng=es).
- Botella-Estrada R. Controversias sobre el interferón en el tratamiento adyuvante del melanoma. *Actas Dermosifiliogr* [Internet]. 2004;95(10):597–605. Disponible en: [http://dx.doi.org/10.1016/s0001-7310\(04\)76894-5](http://dx.doi.org/10.1016/s0001-7310(04)76894-5)
- Alrashdan MS, Arzmi MH, Ahmad Kamil WN, Al Kawas S, Leao JC. Immune-mediated oral mucosal pathology: a comprehensive review and update for clinicians. Part I. *Ital J Dermatol Venerol* [Internet]. 2023;158(5):408–18. Disponible en: <http://dx.doi.org/10.23736/S2784-8671.23.07676-4>
- Mustafa MB, Porter SR, Smoller BR, Sitaru C. Oral mucosal manifestations of autoimmune skin diseases. *Autoimmun Rev* [Internet]. 2015;14(10):930–51. Disponible en: <http://dx.doi.org/10.1016/j.autrev.2015.06.005>
- Erbaş GS, Botsalı A, Erden N, Arı C, Taşkın B, Alper S, et al. COVID-19-related oral mucosa lesions among confirmed SARS-CoV-2 patients: a systematic review. *Int J Dermatol* [Internet]. 2022;61(1):20–32. Disponible en: <http://dx.doi.org/10.1111/ijd.15889>.
- James WD, Elston D, Treat JR, Rosenbach MA, Micheletti RG, Neuhaus IM: *Andrews' Diseases of the Skin: Clinical Dermatology*. Elsevier, Amsterdam, Netherlands; 2020
- Mikolajewska A, Fischer A-L, Piechotta V, Mueller A, Metzendorf M-I, Becker M, Dorando E, Pacheco RL, Martimbianco ALC, Riera R, Skoetz N, Stegemann M. Colchicine for the treatment of COVID-19. *Cochrane Database of Systematic Reviews* 2021, Issue 10. Art. No.: CD015045. DOI: 10.1002/14651858.CD015045
- Salinas M Yuni J, Millán I Ronald E. Eritema multiforme: Conducta odontológica. *Acta odontol. venez* [Internet]. 2009 Dic [citado 2024 Mar 22] ; 47( 4 ): 174-200. Disponible

en: [http://ve.scielo.org/scielo.php?script=sci\\_arttext&pid=S0001-63652009000400017&lng=es](http://ve.scielo.org/scielo.php?script=sci_arttext&pid=S0001-63652009000400017&lng=es).

- Arunkumar, S., Shettar, S.S., & Annigeri, R.G. (2016). Herpetic Recurrent Oral Erythema Multiforme.