Facultad de Odontología
Escuela de Graduados
Especialidad en Endodoncia

Andamios usados en procedimientos endodónticos regenerativos en dientes inmaduros, revisión de la literatura publicada entre 2014 y 2019.

Trabajo realizado para optar al título de Especialista en Endodoncia

Residente: Dr. José Orellana Lizárraga

Docente Guía: Prof. Dra. Alicia Caro Molina

Directora del Programa: Prof. Dra. Alicia Caro Molina

Diciembre 2019

Agradecimientos

A mi familia por apoyarme en todos mis desafíos.

A la Dra. Caro por ser la guía en todo nuestro camino y que gracias a ella y su programa aprendí cosas que en un momento vi tan lejanas.

A las Dras. Fuenzalida, Nazar, Martin y al Dr. Gandarillas, por acompañarnos y ayudarnos con su valiosa experiencia.

Al CRL Juan Pablo Van de Wyngard, quien, gracias a sus gestiones, es que pude cumplir dos grandes aspiraciones a la vez.

A mis compañeros por hacer de los días Viernes un día especial en la semana.

A todo el equipo de apoyo de la UV, Margaret, Ruth, Claudina, Belén, Camila, Adelein, Verito, Don José, Marlene.

Índice

- Introducción ……1
- Marco teórico ……...……2
  - Histología de la pulpa ……2
  - Desarrollo embrionario de la boca y de los dientes ……..…7
  - Tratamientos endodónticos para dientes inmaduros……...13
  - Procedimientos endodónticos regenerativos……..…16
    - Células madre……..……..18
    - Factores de crecimiento…..……22
    - Andamios ……..……..……26
  - Protocolos en REPs……..……40
- Materiales y métodos……..44
- Resultados ……49
- Discusión ……..60
- Conclusiones ……..……..65
- Sugerencias ……..……..66
- Resumen ……..… ……..67
- Bibliografía ……..……68
- Anexos ……76

Introducción

Para las terapias endodónticas regenerativas se requiere de la triada de la ingeniería de tejidos donde se tiene células madre que proliferan y se diferencian en células especializadas, guiadas por los distintos factores de crecimiento y sostenidas por un andamiaje que mantenga estructuralmente este proceso.

Los andamios han sido materia de investigación ya que toman un rol fundamental en este proceso, lo que ha llevado a plantearnos la siguiente pregunta ¿Cuáles son los andamios actualmente usados en endodoncia regenerativa?

A modo de actualizar conocimientos en el área de los andamios usados en endodoncia regenerativa, es que se decide realizar una búsqueda en la literatura del uso clínico de los andamios.

En este trabajo se repasarán los principios de la endodoncia regenerativa, para luego dar paso a una revisión de la literatura enfocada en el estudio de andamios para las terapias endodónticas regenerativas en dientes inmaduros, de esta revisión se pudo extraer cuales son los andamios usados clínicamente en dientes humanos y que cuenten con un seguimiento igual o mayor a 12 meses, lo que nos permite analizar sus resultados.

Marco Teórico

Histología de la pulpa

La pulpa dental es un tejido conjuntivo de origen mesenquimático laxo especializado, formado por células dispuestas en su periferia, los odontoblastos, responsables de la formación de matriz orgánica y de la dentina que se mineraliza y recubre a la pulpa. Esa relación de interdependencia de dentina y pulpa hace que estos tejidos sean reconocidos como uno solo formando el complejo dentino-pulpar (1). La pulpa, que ocupa la cámara central del diente (cámara pulpar y conducto[s] radicular[es]) se comunica con el ligamento periodontal a través del foramen apical y/o mediante foraminas, inclusive por medio de eventuales conductos laterales, por los que pasan elementos vasculares y nerviosos, de tal modo que el estado de salud de ambos genera una interdependencia (2).

Por la disposición en la que se encuentran los componentes estructurales de la pulpa, histológicamente, se pueden observar **cuatro zonas topográficas** dentro de ella, en orden desde la predentina hacia la pulpa estas son (3):

1. **Zona odontoblástica:** se constituye principalmente por los odontoblastos dispuestos en empalizada, bajo estos se hayan las células subodontoblásticas de Höhl, cuyo origen es la última división mitótica que origina a los odontoblastos propiamente tal. La integridad de esta empalizada es llevada a cabo a través de uniones intercelulares como desmosomas y uniones ocluyentes, además de la existencia de uniones comunicantes tipo gap, las cuales permiten el intercambio de sustancias metabólicas entre los odontoblastos. Se describe también a este nivel, la presencia de terminaciones amielínicas del plexo de Raschkow, cuyas terminaciones pueden llegar a prolongarse hasta 100 µm dentro de los túbulos dentinarios. (3)

2. **Zona subodontoblástico u oligocelular de Weil:** situada bajo la zona odontoblástica, tiene 40 µm de ancho y hasta 60 µm en pulpas maduras, es pobre en células. Es fácil de observar en la porción coronal de dientes recién erupcionados, pero suele estar ausente en la porción radicular, tampoco es distinguible en pulpas embrionarias. En esta capa se encuentra el plexo nervioso de Raschkow, el plexo capilar subodontoblástico y los fibroblastos subodontoblásticos. (3)

3. **Zona rica en células:** como su nombre indica, posee una elevada densidad celular, donde se pueden encontrar células madre de la pulpa (DPSC) y los fibroblastos que dan origen a las fibras de Von Korff, en dientes adultos esta zona es más prominente, al poseer un menor número de células en la zona central. (3)

4. **Zona central de la pulpa:** formada por tejido conectivo laxo, abundantes vasos sanguíneos y fibras nerviosas inmersos en una matriz extracelular amorfa, dentro de las células que se encuentran en esta zona se pueden encontrar fibroblastos, macrófagos. células ectomesenquimáticas, células dendríticas de la pulpa. Es la zona pulpar con menor densidad celular. (3)

Dentro de los grupos celulares que se pueden encontrar en la pulpar, tenemos a:

Odontoblastos: células específicas de este tejido, pertenecientes tanto a la pulpa como a la dentina ya que su cuerpo se localiza en la periferia pulpar y sus prolongaciones están situadas en los túbulos dentinarios. Estas células debido a su disposición topográfica constituyen la empalizada odontoblástica, capa similar a un epitelio cilíndrico seudoestratificado en la región de la corona y a un epitelio

cilíndrico simple en la región radicular. Existen en mayor número en la zona cameral (45.000 por mm^2) y este número baja en la zona radicular. El tamaño de las células es también mayor en la zona cameral y menor en la porción radicular. Su forma varía de acuerdo con su actividad secretora, siendo esta más larga y con núcleos grandes y posicionados en la base durante su función. Los odontoblastos maduros son células altamente diferenciadas que han perdido su capacidad de división, los nuevos odontoblastos que se originan en los procesos reparativos de la dentina lo hacen a expensas de las células ectomesenquimáticas o células madre de la pulpa dental, aunque algunos autores opinan que podrían derivar de los fibroblastos pulpares. (3)

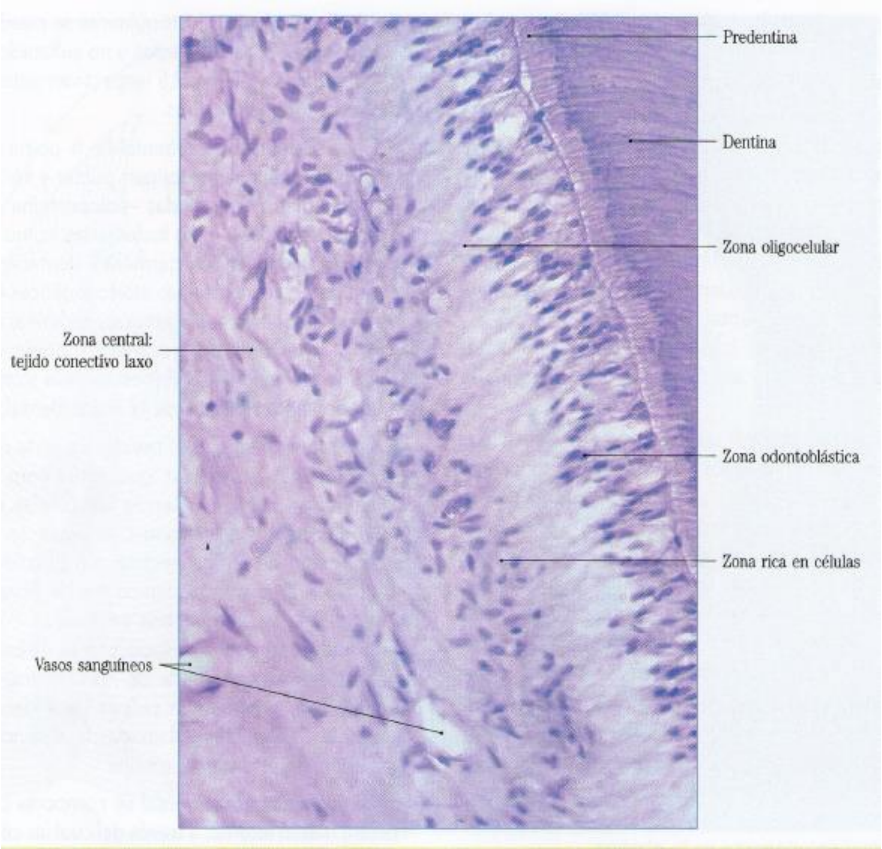

Fig. 1: Corte histológico donde se observan las distintas zonas de la pulpa. H-E, 250x. Imagen tomada del libro Gómez de Ferrari M.E. CA. “Histología, Embriología e Ingeniería Tisular Bucodental”. tercera ed.: Panamericana; 2009. (3)

Fibroblastos: son las células principales y más abundantes del tejido conectivo pulpar, en especial en la corona donde forman parte de la capa rica en células. Estas células secretan los precursores de fibras como las colágenas, reticulares y elásticas y la sustancia fundamental de la pulpa. En los procesos de reparación o de naturaleza inflamatoria del tejido conectivo suele variar su forma, así como el número de estas y se desarrollan un mayor número de organelos en el interior de ellas. (3)

Células ectomesenquimáticas o células madre de la pulpa dental (DPSC): también llamadas mesenquimáticas indiferenciadas, derivan del ectodermo de las crestas neurales. Constituyen la población de reserva pulpar por su capacidad de diferenciarse en odontoblastos o fibroblastos. El número de estas células baja con la edad lo cual implica una reducción de la capacidad de autodefensa del tejido. Estas células se ubican normalmente en la región subodontoblástica o en la proximidad de los capilares sanguíneos. (3)

Macrófagos: células con capacidad de fagocitosis y por tanto participan en los mecanismos defensivos, cuando se encuentran fijos en el tejido reciben el nombre de histiocitos. Los macrófagos tisulares recién llegados desde la sangre son células con gran capacidad de diferenciación ya que deben pasar por diferentes etapas de activación para lograr su capacidad funcional. En los procesos inflamatorios los histiocitos se transforman en macrófagos libres, incrementan su tamaño y adquieren mejor capacidad quimiotáctica y de fagocitosis. Tienen por función la de digerir microorganismos, bacterias y eliminar células muertas además de presentar funciones en la inmunidad ingiriendo partículas extrañas y presentarlas a los linfocitos. A nivel del tejido pulpar el macrófago estimulado juega un papel clave en la respuesta inflamatoria e inmune durante la pulpitis. (3)

Células dendríticas: estas células se distribuyen en la pulpa dental en las zonas perivascular más interna de la pulpa y en la región paraodontoblástica en la zona más externa de la misma. Se caracterizan por expresar moléculas de clase II del

complejo de histocompatibilidad y por poseer una morfología ramificada con tres o más prolongaciones citoplasmáticas. La disposición de estas células es en general a lo largo de los vasos sanguíneos con su eje mayor paralelo a las células endoteliales. Las células dendríticas de la zona paraodontoblástica se ubican bajo esta capa de células y cada una de ellas parece delimitar un territorio de inmuno vigilancia. Algunas de estas células extienden prolongaciones dendríticas dentro de los túbulos dentinarios posiblemente para detección de una mayor cantidad de sustancias antigénicas. La función de estas células consiste en la de participar en el proceso de iniciación de la respuesta inmunológica primaria mediante a absorción, procesamiento de antígenos para luego migrar hacia los vasos linfáticos en donde se transforman en potentes células presentadoras de antígenos para luego exponerlas a las células linfoides tipo T. (3)

Otras células del tejido pulpar: También se pueden encontrar células como linfocitos, células plasmáticas y en ocasiones: eosinófilos y mastocitos. La presencia de estas células en el tejido se hace más evidente en los procesos inflamatorios.
Se ha observado la presencia de linfocitos T en el tejido y normalmente la ausencia de linfocitos B. Los linfocitos T participan en la respuesta inmunológica activándose ante la presencia de antígenos provenientes por ejemplo de una caries y liberarían linfoquinas que estimularían la vasodilatación para permitir la migración de linfocitos B desde el torrente sanguíneo y mediante la interacción de los linfocitos T y B permitirían la diferenciación de los segundos en células plasmáticas, las que elaborarían los anticuerpos específicos frente a los antígenos que han suscitado la respuesta inflamatoria. (3)

Los mastocitos intervienen especialmente en los diferentes procesos inflamatorios del tejido pulpar, debido a la liberación de histamina. Este compuesto aumenta la permeabilidad de los capilares y vénulas del tejido lo que lleva al edema. Los efectos de la histamina se contrarrestan por la actividad de la histaminasa producida por los eosinófilos. (3)

Desarrollo embrionario de la boca y los dientes

La cavidad oral primitiva se hace evidente como un corte largo del ectodermo entre la 3º y 4º semana de desarrollo embrionario humano. Ubicada bajo la cápsula del cerebro y sobre el saco pericardial donde se forma el corazón, la cavidad de la boca está aún separada de la faringe primitiva por la membrana orofaríngea. Los procesos mandibulares crecen ventralmente a cada lado de la cabeza para juntarse en la línea media, donde forman el borde inferior de la apertura bucal. El proceso maxilar proviene de la superficie superior del origen del proceso mandibular y, como este, crece hacia la línea media para formar el borde superior de la boca bajo la cápsula del cerebro. Los procesos maxilares y mandibulares son esencialmente proyecciones de tejido del mesodermo recubiertas por ectodermo, esta capa de células de tipo epitelial columnar está separada del mesodermo por una lámina basal, este mesodermo se origina de la línea de células de la cresta neural. En algunas regiones, tales como las asociadas a los dientes, el epitelio presenta una capa superficial de células aplanadas de 2 o 3 capas. En esta etapa los procesos mandibulares y maxilares no presentan regiones separadas para los labios o encías ya que el desarrollo de las regiones de los labios, mejillas y encías está estrechamente relacionado con el desarrollo de la lámina dental desde donde emergen. (4)

El primer indicio de la formación de los dientes se hace evidente a la 6º semana de desarrollo embrionario cuando el epitelio oral en las regiones laterales de los procesos mandibulares y maxilares proliferan y luego se separan hacia la línea media en donde se hacen continuas en bandas con forma de herradura. Estas bandas no son evidentes en la superficie, pero se proyectan hacia el mesénquima debajo de esta y se llaman bandas epiteliales primarias. Durante la 7º semana de vida del embrión la banda epitelial primaria se divide en su superficie profunda en dos procesos: el externo y más grueso que se transforma en la lámina vestibular (responsables de la separación posterior de los labios/mejillas y encías) y la interna

más delgada que se transforma en la lámina dental (que posteriormente da origen a los dientes). (4)

Luego de la formación de la lámina dental esta se hace más gruesa y se transforma en pequeñas protuberancias involucrando el espesor completo desde el borde libre a la base de anclaje al epitelio oral. Estos son los órganos del esmalte de la dentición decidua con cuatro en cada cuadrante (2 incisivos, caninos y primer molar temporal). La lamina dental continúa creciendo hacia atrás dando origen a los órganos del esmalte de los segundo molares temporales (10º semana) y los primeros molares permanentes (16º semana). (4)

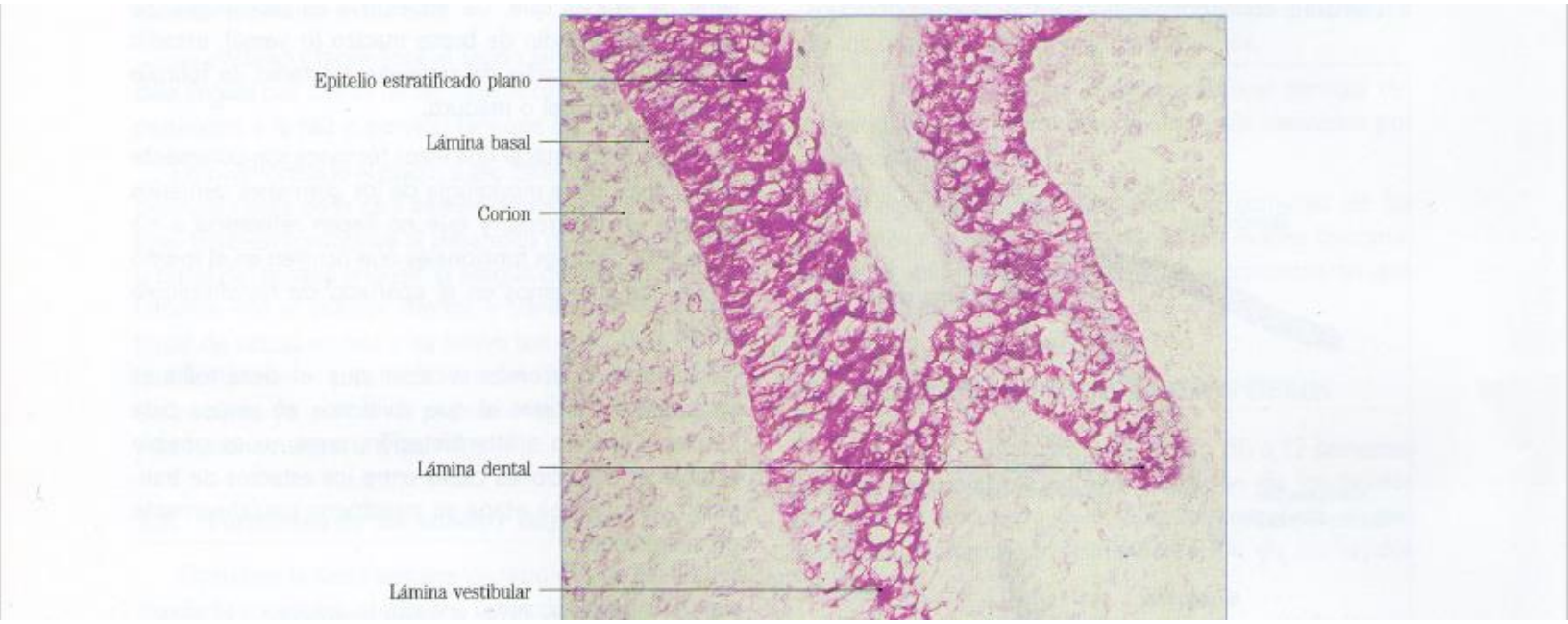

Fig. 2: Corte histológico de un sector de mucosa bucal, donde se observan las lamina dental y vestibular en desarrollo. H-E, 250x. Imagen tomada del libro Gómez de Ferrari M.E. CA. “Histología, Embriología e Ingeniería Tisular Bucodental”. tercera ed.: Panamericana; 2009. (3)

El tejido mesenquimático que rodea al órgano del esmalte responde mediante proliferación para formar una masa densa de tejido celular. Esto da origen a la papila dental y al saco folicular para cada brote dental. La combinación del órgano del esmalte, papila dental y saco folicular se conoce comúnmente como germen dental. (4)

El órgano dental se vuelve cóncavo en su superficie papilar y comienza a crecer hacia los bordes rodeando la papila dental, que en esta etapa está parcialmente cubierta por el órgano del esmalte (etapa de caperuza) y progresivamente un mayor volumen de este para ser llamada la etapa de campana. Las células en la porción externa del órgano del esmalte se diferencian en el epitelio del esmalte externo y en el epitelio del esmalte interno, estas dos capas se juntan en el borde del órgano dental conocido como el asa cervical, la que se mantiene como un sitio de actividad celular proliferativa hasta que el diente entero se ha mapeado, en esta zona se encuentra el sitio epitelial de las células madre del adulto. (4)

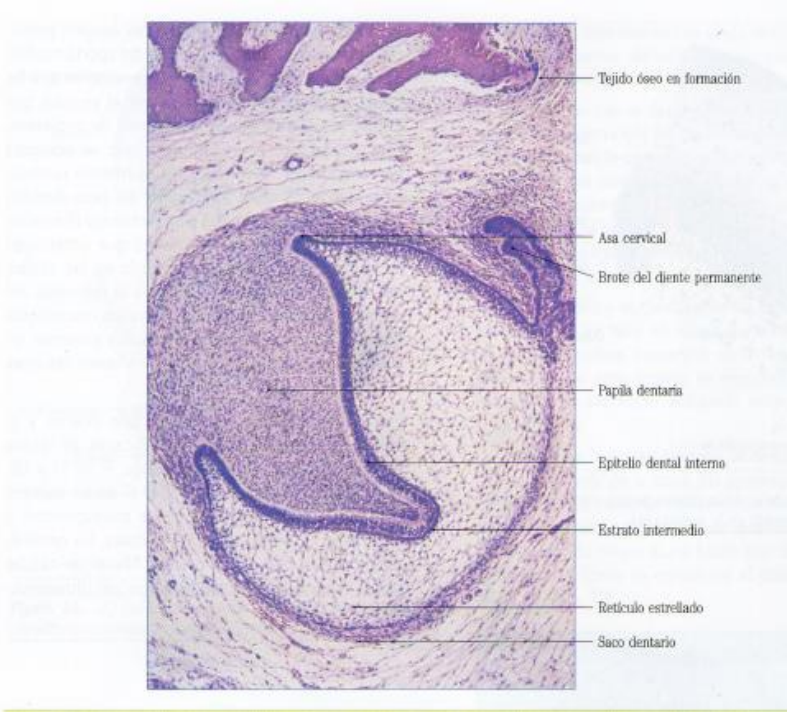

Fig. 3: Corte histológico donde se observa el estadio de Campana inicial. Imagen tomada del libro Gómez de Ferrari M.E. CA. “Histología, Embriología e Ingeniería Tisular Bucodental”. tercera ed.: Panamericana; 2009. (3)

Durante el estadío de campana se origina una capa de células que se observan separadas una de otra en el órgano del esmalte lo que da el aspecto de estrellas, lo que entrega su nombre: retículo estrellado. Su función es esencialmente nutritiva particularmente durante y luego de la calcificación. Otra capa de células se hace evidente entre el epitelio interno del esmalte, llamado epitelio intermedio de 2-3 células de espesor, la formación de dentina y esmalte empieza luego de que esta capa celular se haya formado. (4)

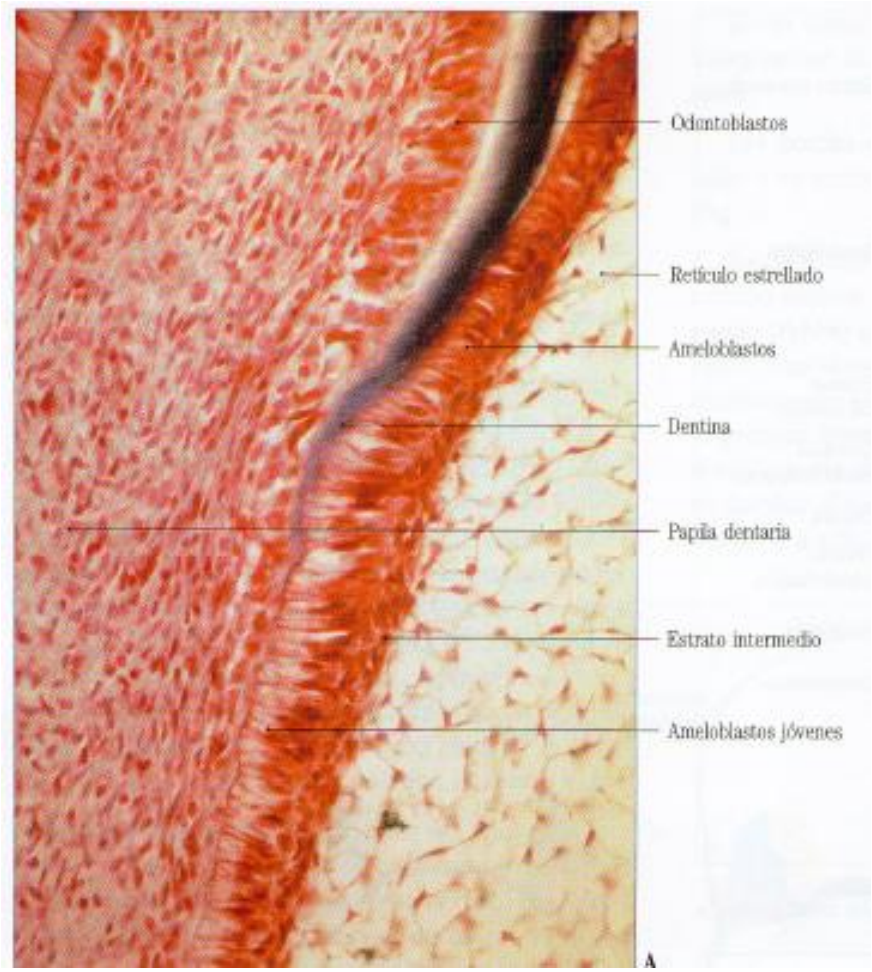

Fig. 4: Corte histológico donde se detalla el proceso de calcificación en el sector lateral de un diente. Imagen tomada del libro Gómez de Ferrari M.E. CA. “Histología, Embriología e Ingeniería Tisular Bucodental”. tercera ed.: Panamericana; 2009. (3)

Mientras que el órgano del esmalte desarrolla la papila dental, una condensación celular de origen mesenquimático se forma fuera del epitelio del esmalte externo que se continúa alrededor de la papila dental más allá del borde del órgano dental y que corresponde al origen del folículo dental. (4)

Una vez que el órgano del esmalte a mapeado la extensión de la corona clínica un crecimiento más allá del asa cervical, en donde el epitelio del esmalte externo e interno ya no se encuentran separados por el retículo estrellado y continúan como un epitelio de dos paredes, conocido como vaina de Hertwig, la que mapea la forma de la o las raíces dentales. (4)

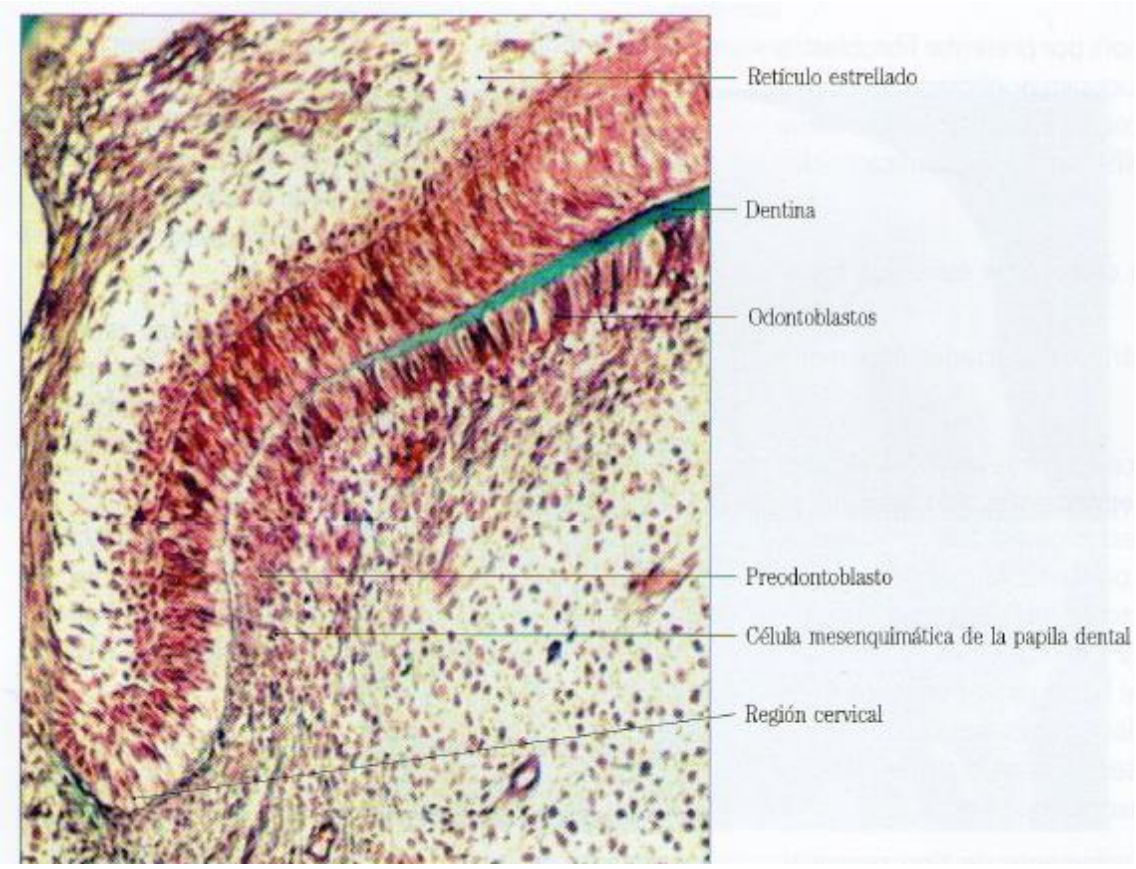

Fig. 5: Corte histológico donde se detalla el proceso de calcificación la región cervical de un diente. Imagen tomada del libro Gómez de Ferrari M.E. CA. “Histología, Embriología e Ingeniería Tisular Bucodental”. tercera ed.: Panamericana; 2009. (3)

Los tejidos calcificados del diente; tanto esmalte, dentina y cemento, todos se desarrollan entre el epitelio del esmalte interno y la papila dental (incluyendo su continuidad con la vaina de Hertwig). La lámina basal que separa el epitelio del esmalte y la papila dental representa lo que será la unión amelo-dentinaria, separando el tejido derivado del ectoderma (esmalte) del derivado del mesoderma (dentina). Los odontoblastos de la pulpa en desarrollo inician el proceso de formación de matriz de dentina primeramente a la formación del esmalte. Producen colágeno en forma de manojos apuntando hacia las células del epitelio del esmalte interno, que se conocen en esta etapa como pre-ameloblastos. La formación de dentina continua determina la progresiva disminución en el tamaño de las cavidades de la pulpa y los conductos en los dientes. (4)

Tras la formación de los dientes, la pulpa cumple diversas funciones secundarias relacionadas con la sensibilidad, hidratación, nutrición y defensa de los dientes (3). Sin embargo, frente a distintos agentes agresores que atentan contra la integridad y vitalidad del diente, se puede en muchos casos producir una irreversibilidad en el estado de salud pulpar generando así la necrosis de esta, y por lo tanto debemos recurrir al tratamiento de endodoncia. (4)

Tratamientos endodónticos para dientes inmaduros

Tradicionalmente, cuando dientes inmaduros sufrían necrosis pulpar por trauma, caries u otra patología pulpar el desarrollo apical cesa y el cierre apical no puede llevarse a cabo. El tratamiento de endodoncia en este punto se torna considerablemente desafiante debido al tamaño del conducto, lo delgado y frágil de las paredes dentinarias y por el gran diámetro apical. El uso de hidróxido de calcio en el conducto radicular por largos períodos de tiempo se indicaba para inducir el crecimiento radicular y generar una barrera apical de tejido duro, además de eliminar la patología apical. Esta barrera permite el relleno del sistema de conductos radiculares con algún material sin tener el riesgo del sobre relleno, dicho procedimiento es conocido como “apexificación”. Si se presenta un diente con desarrollo radicular incompleto y que presenta pulpa vital y que además no presente patología apical, se describe una técnica de inducción a cierre conocida como “apexogénesis”. (5)

Apexogénesis

La apexogénesis se clasifica, de acuerdo con la guía clínica de endodoncia de la Asociación Americana de endodoncistas, como una terapia en pulpas vitales. Dentro de este grupo se describen, además (5):

- Pulpotomía
- Desbridamiento pulpar (pulpectomía)
- Recubrimiento pulpar indirecto
- Recubrimiento pulpar directo

En específico, la apexogénesis se indica en dientes permanentes inmaduros con ápices abiertos que cumplan con las siguientes condiciones (5):

1. Caries profunda con riesgo de exposición pulpar durante su eliminación
2. Sin sintomatología previa
3. Ausencia de patología perirradicular o periapical en la radiografía previa
4. Exposición accidental de pulpa vital, bajo aislamiento absoluto y clínicamente asintomática
5. El sangramiento se controla en el sitio de la exposición

La apexogénesis permite entonces el continuo desarrollo radicular fisiológico y formación de la raíz mediante la eliminación de una porción de la pulpa y la aplicación de un medicamento para mantener la vitalidad pulpar del tejido remanente. Con esto se busca, mantener el desarrollo fisiológico radicular hasta concluir el cierre apical, prevenir patologías pararradiculares y periapicales y evitar la degradación del tejido de soporte perirradicular. (5)

Apexificación

Se define como “un método para inducir una barrera calcificada en una raíz con un ápice abierto o continuar con el desarrollo apical en una raíz incompletamente formada en dientes con pulpa necrótica”. En dientes con ápices abiertos y pulpa necrótica se hace necesario el uso de otra aproximación terapéutica ya que es común que este tipo de dientes presenten, además, paredes delgadas y frágiles lo que dificulta una adecuada limpieza y la obtención de un sellado apical. Tradicionalmente se ha utilizado el hidróxido de calcio, luego de obtener una desinfección del conducto radicular de la manera convencional, para inducir una apexificación. La desventaja en el uso de este material de uso prolongado es que inherentemente inserta variabilidad en el tiempo de tratamiento, una impredecible formación del sellado apical, dificultad en el seguimiento de pacientes y un tratamiento demoroso. Por otro lado, se ha documentado que la exposición de la

dentina al hidróxido de calcio por más de un mes produce cambios estructurales en la primera, pudiendo favorecer la aparición de fracturas radiculares. (6)

Opcionalmente al uso de hidróxido de calcio para la inducción de cierre apical es la de fabricar un tapón apical. El material más usado para este fin es el agregado trióxido mineral (MTA), numerosos estudios han concluido un éxito clínico incluyendo la curación de lesiones apicales en la mayoría de los dientes inmaduros que fueron tratados con este material. Además de que permite obtener un sellado apical más predecible y en menor tiempo que con el uso de hidróxido de calcio, aunque no permitiendo con ello un desarrollo radicular completo. (6)

Los procedimientos señalados buscaban de alguna u otra manera inducir el desarrollo radicular, resolviendo la patología periapical o bien generando un sellado a nivel apical para poder devolver salud y función al diente en cuestión. Recientemente se ha introducido un nuevo tipo de tratamiento conocido como “terapias endodónticas regenerativas”, las que buscan de la misma forma que las terapias antiguas el desarrollo radicular y la resolución de la patología periapical. (6)

Procesos endodónticos regenerativos

El término "endodoncia regenerativa" fue adoptado por la Asociación Americana de Endodoncia en el año 2007, basado en el concepto de ingeniería de tejidos. La endodoncia regenerativa aplica el concepto de la tríada de ingeniería de tejidos las que se sustentan por (7):

- Células madre
- Andamios
- Factores de crecimiento bioactivos

Estos elementos deben encontrarse en el espacio del canal radicular para regenerar el tejido pulpar dañado por infección, trauma o anomalías del desarrollo. Se define como "procedimientos de base biológica diseñados para reemplazar las estructuras dentales dañadas, incluidas la dentina y las estructuras de las raíces, así como las células del complejo pulpo-dentinario”. (7)

Si bien estos procesos eran conocidos como “revascularización”, esto debido a la neoformación del paquete vasculonervioso dentro del sistema de conductos radiculares, el término actual se adecúa más a la realidad. Donde se obtiene una respuesta pulpar positiva debido a la migración de células al interior del canal radicular que establecen un tejido funcional y que es capaz de permitir la continuidad de la formación radicular y un posterior cierre apical. (7)

En la actualidad, los protocolos que se aplican a los procesos endodónticos regenerativos tienen como objetivos principales (7):

- La cicatrización de los tejidos periapicales
- Evitar que se produzca una infiltración bacteriana
- Resolución de la sintomatología dolorosa

Las respuestas positivas de los dientes sometidos a REPs a las pruebas de sensibilidad pulpar no implican necesariamente la regeneración del tejido similar a la pulpa, por lo tanto, se puede inferir que este tipo de procedimiento no regenera tejido pulpar, sino que genera reparación, debido a que se forma un tejido de reemplazo que corresponde a un tejido conectivo el cual incluso es capaz de responder a las pruebas de sensibilidad. (7)

Ventajas de la endodoncia regenerativa: (7)

- La obtención de un tejido que se convierte en parte integral del diente, restableciendo la función y estructura de éste, actuando como un sello natural y retardando así el uso de sellos artificiales.
- Es un tratamiento más corto y menos invasivo.
- Al ser autólogo no existe rechazo por parte del sistema inmune

Ingeniería tisular para endodoncia regenerativa

En endodoncia regenerativa se aplica el mismo concepto de ingeniería tisular aplicado a otros tejidos, que requiere de células madre, moléculas bioactivas (factores de crecimiento) y andamios. Los andamios proveen una estabilidad química y mecánica al tejido que se pretende desarrollar. Las células madre son las responsables de la renovación por completo del nuevo tejido, el recambio celular y la regeneración luego de una injuria. Los factores de crecimiento controlan a las células madre en su proliferación, diferenciación, secreción de matriz extracelular y mineralización. Cada componente en la triada de ingeniería tisular tiene funciones diferentes, pero es sumamente importante la acción en conjunto de estos para el resultado final de regeneración de tejidos. (8)

Células madre

Las células madre se definen como clonogénicas, auto renovantes y células progenitoras con capacidad de diferenciarse a linajes más especializados. Dentro de sus funciones principales están las de proveer desarrollo de tejidos, homeostasis y la reparación de tejidos dañados. Las células madre se han clasificado dentro de 4 grupos generales: (8)

1. Células madre embrionarias (ESCs)
2. Células madres neonatales del cordón umbilical
3. Células madre mesenquimáticas adultas (MSC)
4. Células madre inducidas pluripotenciales (iPSCs)

En ingeniería de tejidos estas células pueden ser autólogas, es decir, del propio individuo o alogénicas, las cuales provienen de un donante. Se requiere la disponibilidad de múltiples de estas para lograr un éxito en la terapia, por lo que se ha considerado el uso de alternativas alogénicas in vitro e in vivo para el estudio de endodoncia regenerativa. (8)

Sin embargo, estas células pueden ser directamente reclutadas desde la zona a tratar al favorecer la migración de estas con diversas técnicas. (8)

1. **Células madre embrionarias (ESC)**

Son células pluripotenciales, obtenidas del centro celular del embrión previo a las 2 semanas de formación intrauterina, estas pueden ser obtenidas de embriones fertilizados in vitro, luego se cultivan en medios especiales y pueden ser mantenidas en un estado indiferenciado mientras proliferan. El uso de estas células provenientes de otras especies es ampliamente usado para investigación, sin embargo, debido al origen humano de estas, su uso tiene controversias éticas, por lo que no son usadas. (8)

2. Células madre neonatales del cordón umbilical

Tejidos neonatales del cordón umbilical pueden ser recuperados luego del nacimiento con técnicas no invasivas, lo que permite que estas sean cultivadas y preservadas, al ser el cordón umbilical considerado un desecho médico, lo transforma en una buena fuente de células madre. (8)

Sin embargo, múltiples estudios han demostrado que estas células son más primitivas, proliferativas e inmunosupresoras que las MSC adultas, por lo que su estudio puede ser beneficioso a medida avance el nivel de ingeniería de tejidos en el futuro. (8)

3. Células madre mesenquimáticas adultas (MSC)

Se ha descrito anteriormente la presencia de estas células en la pulpa, que, en caso de noxa, pueden proliferar y diferenciarse en células especializadas dentro del complejo pulpo dentinario, específicamente en odontoblastos productores de dentina. (8)

Los cultivos de MSC no son distinguibles al no tener marcadores selectivos que permitan identificarlos entre diferentes poblaciones celulares. Considerando que estas células forman parte en la formación del órgano dental se han descrito 6 grupos de células madre (8,9):

- células madre de la pulpa dental (DPSC)
- células madre provenientes de dientes temporales exfoliados (SHED)
- células madre de la porción apical de la papila dental (SCAP)
- células madre del ligamento periodontal (PDLSC)
- células madre del folículo dental (DFSC).
- Células madre mesenquimales provenientes del tejido gingival (GMSC)

Las DPSC fueron las primeras en ser aisladas de dientes humanos y por el momento siguen siendo la fuente de células madre más común. SHED fueron aisladas usando el mismo procedimiento, pero se diferencian en que tienen un ratio de proliferación

mayor que las DPSC. Las SCAP provienen de del ápice dentario en dientes con ápices abiertos, tienen altamente proliferativas y tienen un mayor potencial regenerativo y migratorio. Las PDLSC son aisladas de la zona del ligamento periodontal y esta puede dar origen a cemento y ligamento periodontal. (8)

Dentro de los tejidos dentarios, la encía es uno de los tejidos que cicatriza más rápido, con un bajo nivel de inflamación y usualmente no deja cicatriz, estas células son de fácil acceso y es por esto que las GMSC han sido cultivadas para su estudio in vitro, habiendo obtenido la diferenciación de estas en osteoblastos, adipocitos, condrocitos y células neurales. (9)

Por ultimo las DFSC se encuentran en el saco dentario y dan origen a ligamento periodontal, cemento y hueso alveolar. (8)

Estas células madre en estudios in vitro, han demostrado la viabilidad que tienen para formar tejidos del complejo pulpo dentinario, en especial las DPSC, SHED y SCAP, debido a que son precursores directos del tejido del complejo pulpo dentinario y han demostrado esto también en estudios realizados en animales. (8)

Se han estudiado también células madre de origen no odontogénico, provenientes de la medula ósea y tejido adiposo, para el uso en REPs, sin embargo, su potencial de diferenciación en odontoblastos y en órgano pulpar son cuestionables. (8)

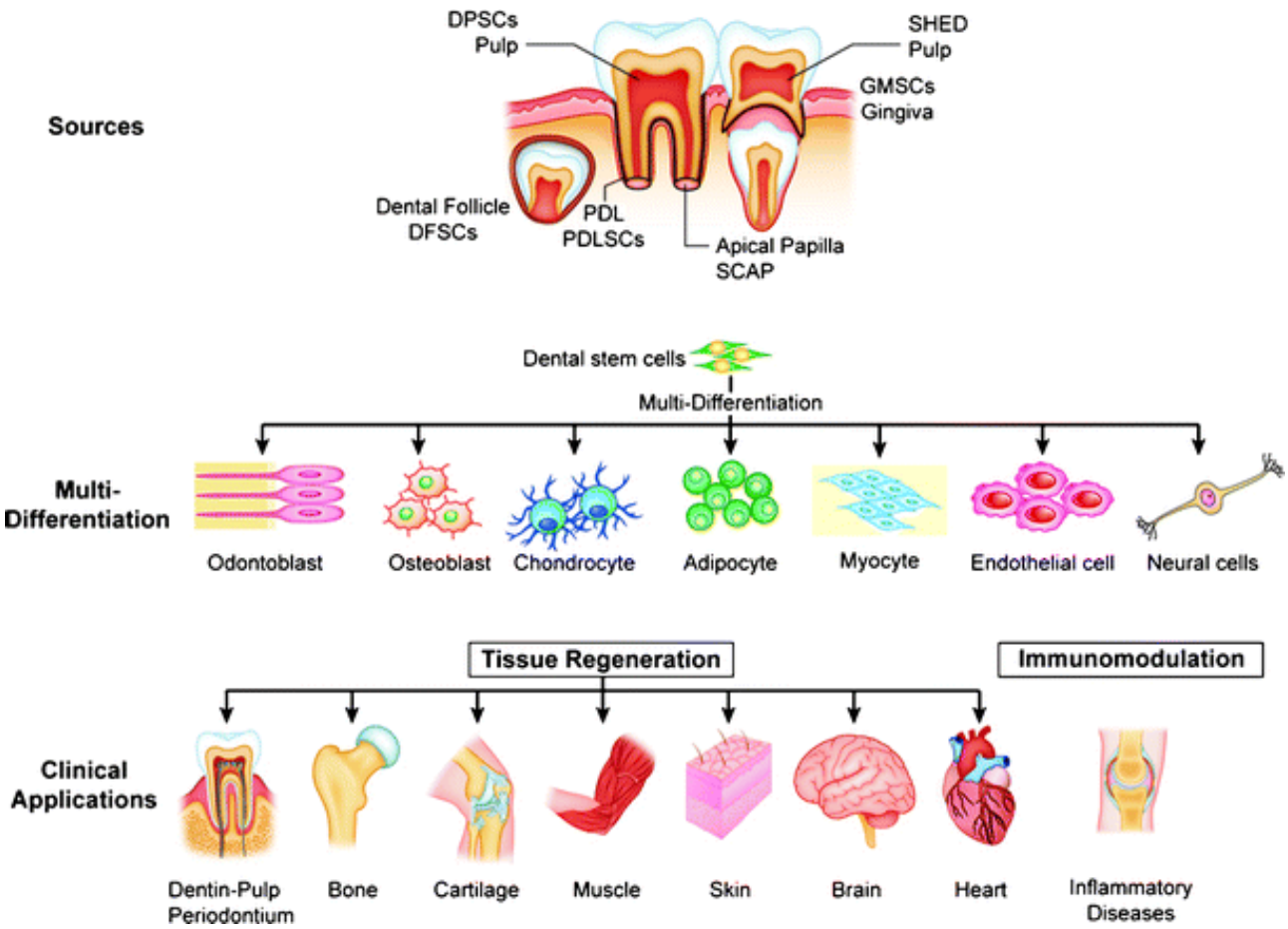

Fig. 6: Células madre mesenquimáticas adultas y su pluripotencialidad. (9)

4. Células madre pluripotenciales inducidas (iPS)

Consiste en la desprogramación de células adultas ya diferencias, usando transcripción retroviral. Estas células son similares a las células madre embrionarias en capacidad de proliferación y diferenciación. Pueden proliferar extensamente y diferenciarse en prácticamente cualquier tipo celular deseado, se han obtenido estructuras parecidas a un germen dentario usando iPS, al ser colocadas en las condiciones adecuadas, entre estas condiciones se encuentran por ejemplo el contacto con epitelio oral. Por ahora los estudios en esta materia apuntan al objetivo de formar un nuevo diente a partir de estas iPS, pero se debe tener cuidado en el futuro de esta estructura evitando que pueda salirse de control su proliferación una vez implantadas, por lo que su estudio aún se encuentra en etapas iniciales. (8)

Factores de crecimiento

Los factores de crecimiento son polipéptidos bioactivos producidos por células inmunoinflamatorias y de tejido, unidos a la matriz extracelular. Regulan muchos aspectos de la función celular, incluyendo la supervivencia, proliferación, migración y diferenciación. Los factores de crecimiento típicamente tienen una vida media corta y se eliminan rápidamente. (8)

Los factores de crecimiento determinan el destino de las células madre / progenitoras y, a menudo, se inmovilizan en andamios para ayudar a promover la regeneración de tejidos en la ingeniería de tejidos. (8)

Por lo general, tienen una expresión temporal y espacial específica durante la regeneración y reparación del tejido. Varios factores de crecimiento pueden tener una célula diana y un factor de crecimiento puede tener varias células diana. A diferencia de las hormonas que actúan a nivel sistémico, los factores de crecimiento tienen una acción local. (8)

Para lograr la regeneración funcional de la pulpa, que incluye tejido pulpar vascularizado e inervado con una capa de odontoblastos que produce dentina, el papel de las moléculas bioactivas es esencial. Una variedad de factores de crecimiento demostraron su importancia en la ingeniería de tejidos dentales, como las proteínas morfogenéticas óseas (BMP) en la diferenciación y mineralización de odontoblastos; factor de crecimiento de fibroblastos básico (bFGF) y factor estimulante de colonias de granulocitos (G-CSF) en eventos de localización celular, angiogénesis, neurales y anti apoptóticos; factor de crecimiento epitelial vascular (VEGF) y factor de crecimiento derivado de plaquetas (PDGF) en la inducción de la formación de vasos sanguíneos; y NGF en alargamiento y supervivencia nerviosa. Con frecuencia, el uso de factores de crecimiento recombinantes incluidos en diversos biomateriales se aplica en la revitalización y reparación del tejido pulpar. (8)

Factor de crecimiento endotelial vascular (VEGF)

La importancia de la formación de vasos sanguíneos durante la regeneración de tejidos para soportar el oxígeno, la nutrición, la biomolécula y el transporte celular es bien conocida. El VEGF es una proteína de señal producida por las células de la pulpa y liberada en la matriz de la dentina que promueve la angiogénesis y la vasculogénesis. Se ha demostrado que VEGF media la diferenciación de SHED en endotelio angiogénico tanto in vitro como in vivo. (8)

Proteínas Morfogénicas Óseas (BMP)

Los factores de crecimiento de BMP parecen estar implicados principalmente en el desarrollo dental, principalmente en la señalización entre el epitelio y el mesénquima, pero también en la retención del nudo de esmalte y en la definición del patrón de corona dental. Varios estudios sostienen que BMP-2, BMP-4 y BMP-7 también contribuyen a la proliferación y diferenciación de varias células hacia osteo u odontoblastos. Además, en las pulpas amputadas, induce la formación de dentina reparadora en diversas afecciones, pero su aplicación en la terapia de regeneración de pulpa de dientes necróticos no está bien desarrollada. (8)

Factor de crecimiento transformante-Beta (TGF-β)

Al ser una gran familia de proteínas de señalización, están involucradas en muchos eventos celulares que incluyen respuesta inmune, quimiotaxis, diferenciación de odontoblastos, proliferación y diferenciación de DPSC, así como producción y secreción de matriz de dentina. TGF-β1 al enviar señales al complejo de pulpa dentina, regula las vías celulares que conducen a la regeneración. (8)

Factor de crecimiento de fibroblastos (bFGF, FGF-2)

El factor de crecimiento de fibroblastos puede influir en el destino de varias células mesodérmicas y neural ectodérmicas. FGF-2 ayuda a la proliferación, migración y mejora el potencial de diferenciación odontoblástica de DPSC por sí mismo o junto con TGF-β1. El FGF-2, incorporado en diversos andamios, puede desempeñar un papel en la reparación / regeneración del complejo de pulpo dentina, mediante la formación de puentes de dentina y la síntesis de tejidos tipo pulpar. (8)

Factor de crecimiento derivado de células estromales (SDF-1)

SDF-1, como miembro de la familia de moléculas bioactivas CXC, participa principalmente en la quimiotaxis y la diferenciación de varias células madre mesenquimales y hematopoyéticas. Además, se ha implicado en procesos inmunes, angiogénesis y neurogénesis. La aplicación potencial de SDF-1 en la ingeniería del tejido pulpar es debida a su papel en la migración, diferenciación y regeneración del tejido pulpar con DPSC con vascularización, inervación y deposición de la matriz de dentina en varios modelos in vivo. (8)

Factor estimulante de colonias de granulocitos (GCS-F)

GCS-F tiene la capacidad de movilizar no solo células madre hematopoyéticas, sino que también es capaz de reclutar células madre de pulpa dental humana con alta tasa de proliferación. Las DPSC movilizadas expresan propiedades angiogénicas y una rápida regeneración de la pulpa en función de la edad. (8)

Al comparar los efectos de GCS-F con bFGF tanto en condiciones in vitro (proliferación, migración, diferenciación, características apoptóticas y características vasculogénicas/neurogénicas) e in vivo (regeneración pulpar, aposición de tejido mineralizado), no hubo diferencias significativas en lo observado. (8)

Los factores de crecimiento pueden activar las células madre autólogas en la pulpa lesionada al inducir la orientación de las células y también están involucrados en los procesos celulares de las células madre alogénicas inyectadas con un andamio adecuado al espacio vacío del canal radicular. Teniendo en cuenta que estas pequeñas proteínas tienen una vida media relativamente corta, su inclusión en un andamio adecuado puede estabilizarlas y controlar su liberación continua. Sin embargo, es evidente que tanto la matriz de dentina como las células de la pulpa dental producen una gran cantidad de moléculas bioactivas involucradas en los procesos de reparación. (8)

Para lograr la regeneración funcional de la pulpa, que incluye tejido pulpar vascularizado e inervado con una capa de odontoblastos que produce dentina, el papel de las moléculas bioactivas es esencial. Una variedad de factores de crecimiento demostraron su importancia en la ingeniería de tejidos dentales, como las proteínas morfogenéticas óseas (BMP) en la diferenciación y mineralización de odontoblastos; factor de crecimiento de fibroblastos básico (bFGF) y factor estimulante de colonias de granulocitos (G-CSF) en eventos de localización celular, angiogénesis, neurales y anti apoptóticos; factor de crecimiento epitelial vascular (VEGF) y factor de crecimiento derivado de plaquetas (PDGF) en la inducción de la formación de vasos sanguíneos; y NGF en alargamiento y supervivencia nerviosa. Con frecuencia, el uso de factores de crecimiento recombinantes incluidos en diversos biomateriales se aplica en la revitalización y reparación del tejido pulpar. (8)

Activar estos factores en lugar de aplicar moléculas recombinantes probablemente parece más aplicable para la reparación de la pulpa en el tratamiento clínico. (8)

Andamios en endodoncia regenerativa

Los andamios son biomateriales sólidos porosos y de estructura tridimensional, son la red estructural de la triada de la ingeniería tisular para, estos deben cumplir ciertas propiedades (10):

- Proporcionar una posición espacialmente correcta de la ubicación de la célula.
- Promover interacciones célula-biomaterial, adhesión celular y aposición de matriz extracelular (ECM)
- Permitir el transporte suficiente de gases, nutrientes y factores reguladores para permitir la supervivencia, proliferación y diferenciación celular.
- Biodegradarse a una velocidad controlable que se aproxima a la tasa de regeneración de tejidos
- Provocar un grado mínimo de inflamación o toxicidad in vivo.

Requerimientos para un andamio ideal: (10)

- Alta porosidad y un tamaño de poro adecuado para facilitar la siembra de las células y la difusión de estas a través de su estructura.
- Debe permitir el transporte de nutrientes, oxígeno y desechos metabólicos de forma eficiente.
- Ser biodegradable, ya que deben ser absorbidos por los tejidos que los rodean sin la necesidad de una remoción quirúrgica de este.
- La relación entre biodegradación y formación de tejido deben coincidir.
- Biocompatible.
- Debe tener propiedades físicas y mecánicas adecuadas.

El mejor andamio debe replicar las características de la matriz extracelular del tejido objetivo en su estado nativo. (10)

Clasificación de los andamios

Existen 4 clasificaciones para los andamios, estas son (10):

1. Basados en la degradabilidad de las matrices:
    - Andamios biodegradables
    - Andamios permanentes o bioestables
2. Basados en su forma:
    - Bloques solidos
    - Laminas
    - Esponjas porosas
    - Hidrogel (inyectable)
3. Basados en la presencia o ausencia de células:
    - Andamio acelular
    - Andamio sembrado con células madre
4. Basados en su origen
    - Andamios biológicos o naturales
        - Plasma rico en plaquetas
        - Fibrina rica en plaquetas
        - Colágeno
        - Quitosano
        - Glicosaminoglicanos/ácido hialurónico
        - Matriz dentinaria desmineralizada o nativa
        - Pulpa descelularizada
        - Seda
        - Coagulo de sangre
    - Andamios artificiales o sintéticos
        - Polímeros
            - Ácido poliláctico (PLA)
            - Ácido poliglicólico (PGA)
            - Ácido poliláctico-coliglicolico (PLGA)

- Biocerámicos
    - Materiales basados en Fosfato de Calcio
    - Vidrios bioactivos
    - Cerámicas de vidrio

Andamios biológicos o naturales

Coagulo de sangre (BC)

Corresponde a la formación de un coagulo con sangre propia del paciente, esto se logra con la estimulación traumática de los tejidos perirradiculares adyacentes al diente en tratamiento, lo que permite el sangrado hacia el interior del canal radicular y la posterior formación del coagulo, por lo que para su formación se depende de los tiempos de coagulación del paciente. (10)

Como **ventajas** se encuentra que no requiere extracción de sangre, es más económico, al no requerir equipamiento extra. (10)

Las **desventajas** son una curación de los tejidos más lenta y concentración de citoquinas menor que PRP y PRF, no ser rico en factores de crecimiento y no en todos los casos es posible obtener un coagulo de sangre dentro del canal. (10)

Plasma Rico en Plaquetas (PRP)

Corresponde a la primera generación de concentrados plaquetarios, es una preparación de plasma autólogo enriquecido con una concentración de plaquetas superior al que normalmente se encuentra en la sangre completa. En la medicina músculo-esqueletal es preparado clásicamente mediante el centrifugado de sangre autóloga y anticoagulada para separar sus componentes y concentrar las plaquetas por sobre los niveles base. Los protocolos normales de generación involucran 1 o 2 pasos de centrifugado para separar a la sangre completa en 3 capas: una capa

superior de plasma donde se colecta un concentrado de plaquetas, una capa intermedia de leucocitos y una capa en la base de células rojas. (11)

La **ventaja** es su potencial terapéutico, que se basa en entregar una concentración supra fisiológica de factores de crecimiento esenciales y citoquinas desde los gránulos alfa de las plaquetas para proveer un estímulo regenerativo que aumenta la curación y promueve la reparación de tejidos con un bajo potencial de curación. (11)

Como **desventajas**, se encuentra que, su preparación supone agregar trombina bovina o cloruro de calcio ($CaCl_2$) en adición a los factores de coagulación. (11) Adicionalmente, su preparación se debe realizar en dos etapas de centrifugado de tal manera de aumentar el concentrado plaquetario sin incorporar leucocitos. Se ha reportado que la naturaleza líquida del PRP complica su manejo clínico y que debe ser aplicado en combinación con otros biomateriales. (11) La necesidad de la extracción de sangre en el paciente es otra desventaja, y el requerimiento de equipamiento especial para su preparación conlleva a una elevación del costo del tratamiento. (10)

Fibrina Rica en Plaquetas (PRF)

Corresponde a un concentrado plaquetario de segunda generación, eliminando el riesgo asociado al uso de trombina o cualquier otro anticoagulante. (8)

Consiste en una matriz que contiene un ensamblaje intimo entre citoquinas, cadenas de glicanos, glicoproteínas estructurales enredadas en una red de fibrina lentamente polimerizada. Todos estos componentes bioquímicos actúan sinérgicamente en procesos de reparación. La fibrina constituye un soporte natural para la inmunidad. (10)

Esta matriz contiene plaquetas y leucocitos, así como también una variedad de factores de crecimiento y citoquinas incluyendo: factor de crecimiento transformante beta-1 (TGF-β1), factor de crecimiento derivado de plaquetas (PDGF), factor de crecimiento endotelial vascular (VEGF), interleuquina (IL) 1β , IL-4 e IL-6 (11).
Además, la fibrina formada en la fase final de la cascada de la coagulación en combinación con las citoquinas secretadas por las plaquetas hace del PRF una matriz muy biocompatible especialmente en tejidos dañados en donde la malla de fibrina actúa como un reservorio de factores de crecimiento, los cuales actúan directamente en la proliferación y diferenciación de osteoblastos, células endoteliales, condrocitos y varias fuentes de fibroblastos (11).

Durante los fenómenos hemostáticos y de cicatrización, el coágulo de fibrina atrapa, además, a las células madre que mediante la circulación sanguínea son llevadas al sitio de la herida gracias a la vascularización inicial. Sirve como red para las células madre, especialmente cuando esta vascularización acelerada se desarrolla en la membrana de fibrina. La diferenciación inicial de las células madre se produce en una matriz cicatricial transitoria formada por fibrina y fibronectina. (8)

Dentro de las **ventajas**, encontramos su fácil preparación, no requiere de manipulación bioquímica de la sangre, ser un biomaterial ideal para la regeneración del complejo pulpo-dentinario, previene la invasión temprana de células no deseadas, por lo que se considera una barrera entre células deseadas y no deseadas, ser un material curativo e interposicional, acelera el cierre de heridas y la curación de mucosas debido a actuar como un vendaje de fibrina, liberación de factores de crecimiento, tiene un adecuado tiempo de degradación después de la aplicación; la liberación de los factores de crecimiento tiene su peak a los 14 días, lo que se asimila al patrón de crecimiento de los tejidos periapicales. Tiene una matriz más estable comparada con el PRP. (10) Se puede considerar un biomaterial favorable para el desarrollo de una micro vascularización, que es capaz de guiar la migración y actividad celular. (8)

Como **desventaja** del PRF, está la necesidad de realizar una toma de muestra en el paciente y el requerimiento de equipamiento especial para su preparación conlleva a un aumento de los costos del tratamiento. (10)

Colágeno

El colágeno es el componente principal en la matriz extracelular y proporciona una gran resistencia a la tracción en los tejidos. Como andamio, el colágeno permite un fácil posicionamiento de células y factores de crecimiento y permite la sustitución con los tejidos naturales después de sufrir la degradación. (10)

El colágeno recombinado o derivado de animales, en especial el colágeno tipo I son los más usados como biomaterial para la ingeniería de tejidos, modelos de liberación de drogas y en la cirugía cosmética. (10)

En 1994, Nakashima y cols. Demostraron que andamios de colágeno combinado con proteína morfogénica 2 y 4 (BMP) indujeron a la formación de osteodentina y formación de tejido pulpar. Casi 10 años después se realizó un estudio en donde se usó una matriz de colágeno con polvo cerámico y la proteína de matriz dentinaria (DMP-1) usando células madre de la papila dental DPSCs en donde se demostró que este andamio indujo la formación de tejido pulpar nuevo con una organización adecuada. (10)

Las **ventajas** del uso de colágeno son: ser biocompatible, biodegradable, presenta una buena resistencia a la tracción, simula a la ECM natural de la dentina, demostrar alta actividad de la fosfatasa alcalina, permite la formación de tejido blando y duro, forma una trampa para los factores oste inductivos. El colágeno se puede entrecruzar con productos químicos para hacerlo más fuerte o para alterar su velocidad de degradación y se puede manipular su presentación para que esta sea en forma fibrilar nativa o en formas desnaturalizadas como esponjas, láminas, bolitas o tapones (10)

Las **desventajas** son sus bajas propiedades mecánicas, degradación rápida y su poca estabilidad dimensional, al contraerse después de su aplicación. (10)

Quitosano

El quitosano se produce comercialmente por desacetilación de quitina, que es el elemento estructural en el exoesqueleto de crustáceos (como cangrejos y camarones) y paredes celulares de hongos. Las propiedades del quitosano afectan la formación de poros en los andamios, influyendo así en las propiedades mecánicas y biológicas. (10)

Las **ventajas** del quitosano son ser no tóxico, fácilmente bioabsorbible, muestra actividad antibacteriana, tiene capacidad de formación de gel, aumenta la actividad de fosfatasa alcalina, aumenta la proliferación de fibroblastos y odontoblastos. Es un andamio poroso que se puede moldear en cualquier forma y su propiedad hidrofílica mejora la adhesión celular y proliferación. (10)

Entre sus **desventajas** se encuentra su baja resistencia mecánica, su comportamiento incoherente con células sembradas, dificultad en controlar con precisión el tamaño de los poros de hidrogel, las modificaciones químicas de la estructura del quitosano podrían inducir toxicidad. (10)

Glicosaminoglicanos

El ácido hialurónico (HA) es uno de los glicosaminoglicanos en la ECM y juega un papel importante en el mantenimiento de la organización morfológica mediante la preservación de los espacios extracelulares, se ha informado que tiene un excelente potencial para la ingeniería de tejidos. Promueve la osteogénesis y puede proporcionar un medio que facilite la condrogénesis cuando se expone a sus factores iniciadores. (10)

Las **ventajas** son su ayuda a la diferenciación de células mesenquimales dentales a odontoblastos, contribuye a la formación de matriz dentinaria y pulpa dental, es biocompatible, biodegradable, bioactivo, no inmunogénico y no trombogénico, juega un papel beneficioso en la cicatrización de heridas, puede utilizarse como andamio inyectable y también como esponja de ácido hialurónico. (10)

Dentro de sus **desventajas** podemos encontrar que es altamente soluble en agua, se degrada rápidamente por enzimas como la hialuronidasa, especialmente cuando no está en forma de hidrogel y carece de integridad mecánica en un medio acuoso. Sin embargo, estos inconvenientes pueden ser superados por reticulación y modificación de ácido hialurónico. (10)

Seda

Las fibras de seda tienen un diámetro de 10-25 µm, consiste de dos proteínas, una cadena liviana y una cadena pesada, las cuales están presentes en razón 1:1 y por un enlace disulfuro, la seda tiene naturaleza anfifilica, es decir, la capacidad de formar micelas, ordenadas entre bloques hidrofílicos e hidrófobos, lo que le entrega una alta elasticidad y resistencia mecánica. (12)

Los andamios de biomateriales basados en seda han sido ampliamente utilizados tanto para ingeniería de tejidos blandos como para tejidos duros. (10)

Las **ventajas** de los andamios de seda son ser biocompatibles, tener la capacidad de soportar el apego, proliferación y diferenciación de muchos tipos de células diferentes. La fibroína de seda (SF) es un material enzimáticamente degradable, que puede procesarse en implantes insolubles en agua, hidrogeles inyectables y esponjas porosas. La capacidad de SF para apoyar la vascularización con una buena actividad anticoagulante y respuesta plaquetaria es alentadora para la investigación de ingeniería de tejidos y la terapia clínica en odontología. Tiene una

buena resistencia mecánica, elasticidad, biodegradabilidad, flexibilidad morfológica, permeabilidad al oxígeno y al agua y una tasa de degradación lenta que permite el reemplazo gradual de la fibroína con tejido recién formado. SF es menos inmunogénico e inflamatorio, comparado con poliláctico -co-glicólico (PLGA) o colágenos. (10)

Matriz de dentina desmineralizada o nativa

Se sabe que la matriz orgánica de la dentina contiene 233 proteínas totales y 68 comunes, incluyendo una variedad de proteínas colágenas y no colágenas. La dentina está dominada por una rica ECM y es acelular. (10)

Las **ventajas** de la matriz de dentina desmineralizada (DDM) son ser no inmunogénica y tener propiedades mecánicas aceptables. Existe una liberación de moléculas bioactivas con DDM que señalan eventos dentinógenos asociados. Muestra la inducción directa de diferenciación de células tipo odontoblasto y la síntesis de matriz indirecta que conduce a la diferenciación odontoblastos. Ha demostrado ser biocompatible, osteoinductor, y osteoconductor. (10)

Las **desventajas** son que la desmineralización de los dientes lleva mucho tiempo (usualmente 2-6 días). La desventaja del proceso de desmineralización de la dentina es que la exposición prolongada al ácido puede afectar negativamente proteínas no colagenosas involucradas en la formación de hueso nuevo. (10)

Pulpa descelularizada

La descelularización se define como la remoción eficiente del contenido celular y nuclear sin afectar negativamente la composición de la matriz extracelular (MEC). (13)

Este procedimiento se ha tornado una técnica popular para obtener andamios acelulares por medio de procedimientos físicos y/o químicos. Se deben tener ciertas consideraciones cuidadosas para determinar el método de descelularización apropiado, tales como diferencias en la fuente del tejido, la morfología del producto y la ubicación final para tratamiento. Muchos métodos de descelularización se han creado y aplicados exitosamente, este éxito se mide en términos de mitigar una respuesta inmunogénica. Un mecanismo defensivo, que es el responsable del rechazo de aloinjertos y xenoinjertos, corresponde al complejo mayor de histocompatibilidad (MHC). La principal función de las proteínas de superficie codificadas por el MHC es la de enlazarse con antígenos foráneos y presentarlos a las células del sistema inmunológico para poder iniciar una respuesta. En los tejidos injertados, las proteínas del MHC actúan como antígenos y por tanto generan una respuesta inmune en el hospedero, sin embargo, los componentes de la matriz extracelular (MEC), probablemente por su rol crucial en la migración, proliferación y diferenciación celular están ampliamente conservadas entre las especies y no parecen gatillar una respuesta inflamatoria y destructiva. (14)

Los métodos de descelularización han empleado ampliamente la delaminación mecánica de capas de tejido, ciclos de congelación / descongelación, pasos de lavado enzimáticos y basados en detergentes y el método de perfusión / agitación para garantizar la máxima infiltración y eliminación de componentes celulares. (15)

La preservación de este ambiente nanoestructural y de la red de proteínas fibrosas y adhesivas provee un anclaje estructural adecuado y regulará las actividades celulares futuras. La matriz de tejido natural es considerada como el andamio ideal

para la regeneración de tejido y la creación de un andamio acelular que es capaz de atraer y mantener células locales es una posible dirección a la ingeniería de tejidos del complejo pulpo-dentinario. (13)

Esto último sumado a que la ECM se preservaría tanto en su morfología como en su composición y que las SCAP sembradas in vitro en pulpas descelularizadas han demostrado una buena adhesión tridimensional y proliferación, además las células diferenciadas estudiadas cercanas a la dentina, tienen una alta expresión de marcadores odontoblásticos y una morfología aplanada, que incluye una prolongación celular dentro del túbulo dentinario. (16)

Andamios artificiales o sintéticos

Polímeros

Se han utilizado varios polímeros sintéticos como el ácido poliláctico (PLA), el ácido poliláctico (PLLA), el ácido poliglicólico (PGA), el PLGA y la poliepsiloncaprolactona (PCL) como armazones para la regeneración de la pulpa. (10)

PLLA es un polímero muy fuerte y ha encontrado muchas aplicaciones donde la resistencia estructural es importante. Los experimentos fueron llevados a cabo por Sakai et al. Y Cordeiro et al. Mostrando andamios PLLA promoción de la diferenciación de células de pulpa dental en células endoteliales y odontoblastos. (10)

PGA se ha utilizado como un andamio artificial para el trasplante de células y se degrada a medida que las células excretan ECM. (10)

PLA es un poliéster alifático, más hidrófobo que el PGA. (10)

PLGA se utilizó como un andamio para demostrar que el tejido la dentina-like formado y el pulpa-like podrían ser regenerados después de 3-4 meses. El PLGA en una mezcla 50:50 tiene un tiempo de degradación de aproximadamente 8 semanas. (10)

PCL es un polímero que degrada lentamente que se han utilizado hacia los esfuerzos de ingeniería de tejidos en el hueso, ya sea solo o combinado con hidroxiapatita. (10)

Las **ventajas** en el uso de polímeros sintéticos como andamios son, ser no tóxicos, biodegradables y permiten una manipulación precisa de las propiedades fisicoquímicas tales como rigidez mecánica, tasa de degradación, porosidad y microestructura. Los polímeros sintéticos se degradan generalmente por simple hidrólisis, cuando los polímeros naturales se degradan principalmente enzimáticamente. (10)

Las **desventajas** de los polímeros sintéticos son, que pueden causar una respuesta inflamatoria crónica o aguda del huésped y una disminución del pH localizada debido a la acidez relativa de los subproductos hidrolíticamente degradados. (10)

Biocerámicos

Este grupo de andamios se refiere a materiales de calcio / fosfato, vidrios bioactivos y cerámicas de vidrio. Los biomateriales más comunes en uso son las biocerámicos a base de fosfato de calcio (Ca-P). Los andamios Ca-P incluyen β-TCP o acido hialurónico y han sido ampliamente probados para la regeneración ósea debido a sus propiedades de reabsorción, biocompatibilidad, baja inmunogenicidad, osteoconductividad, unión ósea y similitud a los tejidos mineralizados. Los gránulos porosos 3D Ca-P han demostrado ser útiles en la ingeniería de tejidos dentales proporcionando condiciones de sustrato 3D favorables para el crecimiento de células madre humanas de pulpa dental (hDPSC) y la diferenciación odontogénica.

La adición de dopantes SiO_2 y ZnO a andamios TCP puros aumenta su resistencia mecánica, así como las propiedades de proliferación celular. Las cerámicas de vidrio a base de SiO_2-Na_2O-CaO-P_2O_5 son bioactivas y ofrecen buenas condiciones de cristalización. La liberación de productos de disolución tales como Ca-P aumenta la actividad osteoblástica del material. (10)

Modificaciones

Los andamios de cerámica pueden modificarse para obtener la permeabilidad deseada, la velocidad de disolución controlada y las características superficiales específicas para potenciar la actividad celular. El cambio en el tamaño y volumen de poro afecta la rigidez mecánica del andamio. Las cerámicas de vidrio a base de magnesio han mejorado la integridad mecánica y la alta tasa de bioactividad. La vitrocerámica de fluorapatita dopada con niobio muestra un excelente adhesión, proliferación y diferenciación de hDPSCs en su superficie. (10)

Avances recientes en el campo de la nanotecnología han contribuido ampliamente a la síntesis de novedosas estructuras de imitación de la matriz extracelular con una adecuada química y por sobre todo una estructura 3D porosa. De esta manera los andamios del tipo polimérico de nano fibras se están volviendo populares. Estos andamios pueden ser individualizados para exhibir una competencia mecánica, una alta habilidad de fabricación sumado con características biodegradables y de biocompatibilidad. Por características tales como una gran área de superficie, porosidad interconectada y fibras de dimensiones a nano escala es que los andamios de nano fibras resultan ser más favorables que los de microfibras o que cualquier otro arreglo morfológico. Más importantemente se ha encontrado que los andamios de nano fibras estimulan la interacción positiva de células de la matriz extracelular, incrementan la proliferación celular, mantienen el fenotipo celular, sustentan la diferenciación de células madre además de activar las vías de señalización celular mediante estímulos físicos y químicos. (10)

Su **desventaja** es que tienen una fabricación que requiere mucho tiempo, falta de fase orgánica, tamaño y forma de partícula no homogénea, gran tamaño de grano, control de porosidad difícil, dificultad de conformar, fragilidad, velocidad de degradación lenta y alta densidad. Cuando se utilizan solos, los biocerámicos tienen baja resistencia mecánica y son frágiles. Para superar esta desventaja, se pueden combinar con andamios poliméricos. (10)

Protocolos en endodoncia regenerativa

La “Asociación Americana de Endodoncistas” (AAE) y la “Sociedad Europea de Endodoncistas” (ESE) tienen publicados protocolos para las terapias endodónticas regenerativas. (17,18)

Protocolo de la AAE

Este se inicia con una recomendación a los clínicos, para actualizarse en otras fuentes, debido la evolución rápida de esta área. (17)

Selección del caso (17)

- Dientes con pulpa necrótica y ápice inmaduro
- Espacio cameral/radicular no debe ser necesario para la rehabilitación.
- Pacientes y tutores obedientes.
- Pacientes no alérgicos a medicamentos y antibióticos necesarios para el procedimiento
- ASA I o II

Consentimiento informado

Se debe informar al paciente sobre lo siguiente (17):

- Dos o más visitas.
- Uso de antimicrobianos.
- Efectos adversos como tinción dentaria, falta de respuesta al tratamiento, dolor/infección.
- Alternativas de tratamiento: apexificación con MTA, extracción.
- Ingresar información del caso a la base de datos de la AAE (opcional)

Primera sesión

Anestesia local, aislación absoluta y acceso endodóntico, irrigación con 20 ml de NaOCl, se sugiere concentración de 1.5% y el uso de técnicas de irrigación que disminuyan la extrusión de irrigantes al espacio periapical. Luego se indica la irrigación con suero o EDTA al 17%, esto debe ser realizado a 1 mm de la longitud de trabajo para minimizar la citotoxicidad a las células madre en el tejido apical. (17)

Luego se indica secar el canal con conos de papel y posicionar la medicación intracanal, en primera instancia se menciona al Hidróxido de Calcio, pero indica que en caso de usar tripasta antibiótica, se debe sellar la cámara pulpar con adhesivo dentinario para minimizar la tinción por Minociclina, a su vez menciona alternativas a esta última como lo son la Clindamicina, Amoxicilina o Cefaclor. Esta medicación se debe posicionar con una jeringa dentro del canal y se debe sellar con doble sellado endodóntico, por un plazo de 1 a 4 semanas. (17)

Segunda sesión

Se debe evaluar la respuesta al tratamiento previamente realizado, si persisten los signos o síntomas de infección se debe considerar una nueva sesión de medicación. Anestesiar con Mepivacaina al 3% sin vasoconstrictor, irrigar con 20 ml de EDTA al 17%, secar con conos de papel y crear un coagulo de sangre al estimular el sangrado con una Lima-K sobre instrumentando 2 mm pasado la longitud de trabajo. En caso de no lograr un coagulo de sangre menciona el uso de PRP, PRF o matriz de fibrina autóloga. Se debe posicionar una malla colágena sobre el coagulo y sellar con MTA (se menciona como alternativas al Biodentine y EndoSequence) y vidrio ionómero. (17)

Protocolo de la ESE

Menciona las mismas indicaciones que la AAE respecto a la selección del caso y del paciente. (17)

Primera sesión

El uso de anestesia en esta sesión es opcional, debido a que debe ser un diagnóstico de necrosis, acceso endodóntico y al retiro del tejido pulpar necrótico con un instrumento endodóntico adecuado para ello, se debe evitar la instrumentación biomecánica, irrigación con 20 ml de NaOCl en concentraciones entre 1.5-3% y esta debe ser llevada a 2 mm sobre tejido vital, mencionan que esto se puede controlar usando microscopio o cuando el paciente siente dolor, irrigar con suero para disminuir el efecto citotóxico del NaOCl, secar con conos de papel, irrigar con EDTA al 17% y medicar con CaOH o tripasta antibiótica, aplicar un doble sello endodóntico. (18)

Segunda sesión

Esta sesión debe ser de 2 a 4 semanas después, si persisten signos de inflamación repetir una sesión de medicación y considerar el uso de antibióticos sistémicos si hay compromiso del estado general. (18)

Anestesia sin vasoconstrictor, irrigación con EDTA 17%, luego con suero, secado con conos de papel e inducción al sangrado con una lima precurvada en su punta para irritar los tejidos periapicales, colocar una malla colágena sobre el coagulo de sangre, para luego sellar con MTA y vidrio ionómero. (18)

Protocolo de la Universidad de Valparaíso para dientes inmaduros

Primera sesión

Anestesia local, acceso endodóntico, irrigación con NaOCl 1.5%, usando al menos 20 ml por canal durante 5 minutos, irrigación con EDTA 17%, finalizando con abundante suero, los irrigantes deben ser llevados a LT -1, se realiza preparación biomecánica completa, secado con conos de papel, medicación con Hidróxido de Calcio y doble sellado endodóntico. (19)

Segunda sesión

Se realiza 15 días después.

Evaluación de la respuesta al tratamiento inicial, si persiste sintomatología o signos clínicos, se debe repetir el protocolo de medicación. (19)

Anestesia al 3%, remoción de la medicación con suero, secado con conos de papel, repaso de PBM con lima maestra e inducción al sangrado con una lima fina, hasta que este llene el canal radicular. (19)

Toma de muestra sanguínea para la preparación del PRF, aplicación de este dentro del canal, condensándolo con conos de papel, dejar PRF a 3 mm bajo el LAC y aplicar de 3 a 4 mm de Biodentine, luego se realiza la restauración definitiva con resina compuesta y se toma una radiografía de control. (19)

El caso debe ser seguido y controlado clínica y radiográficamente al mes, 3 meses, 6 meses, 12 meses y anualmente.

MATERIALES Y MÉTODOS

Tipo de investigación

Revisión bibliográfica

Pregunta de investigación

¿Cuáles son los andamios actualmente usados en endodoncia regenerativa?

Determinación de la muestra

Investigaciones en dientes humanos inmaduros, tratados con procedimientos endodónticos regenerativos, en los cuales se haya usado algún tipo de andamio.

Objetivo general

- Actualizar conocimientos respecto al uso clínico de los andamios usados en terapia endodóntica regenerativa en dientes inmaduros.

Objetivos específicos

- Identificar los tipos de andamios usados.
- Comparar los resultados clínicos con los distintos tipos de andamios.
- Comparar los resultados radiográficos con los distintos tipos de andamios.

Criterios de inclusión

- Reporte de casos.
- Estudios clínicos.
- Estudios realizados en humanos sin importar edad.
- Uso de algún tipo de andamio en el proceso de regeneración pulpar.
- Tiempo de control mínimo de 12 meses.
- Estudios donde se especifique el protocolo de tratamiento.

Criterios de exclusión

- Estudios in vitro o ex vivo.
- Estudios en animales.
- Estudios donde no se especifique el andamio utilizado.
- Estudios donde no se especifique el protocolo de tratamiento.
- Tiempo de control inferior a 12 meses.

Palabras clave usadas en la búsqueda de la bibliografía

- Endodoncia regenerativa / Regenerative endodontics
- Revascularización pulpar / Pulp revascularization
- Andamios / Scaffold
- Pulpa descelularizada / Decellularized pulp
- Sintético / Synthetic

Estrategia de búsqueda y selección de estudios

Para la base de datos EBSCO y Pubmed se realizan las siguientes búsquedas:

- Regenerative endodontic AND Scaffold
- Pulp revascularization AND Scaffold
- Regenerative endodontic AND Synthetic
- Pulp revascularization AND Synthetic
- Regenerative endodontic AND Platelet
- Pulp revascularization AND Platelet
- Regenerative endodontic AND Decellularized pulp
- Pulp revascularization AND Decelullarized pulp
- Usando los filtros “últimos 5 años” y “humanos”

Para la base de datos Web of Science se realizan las siguientes búsquedas:

- Regenerative endodontic AND Scaffold
- Pulp revascularization AND Scaffold
- Regenerative endodontic AND Synthetic
- Pulp revascularization AND Synthetic
- Regenerative endodontic AND Platelet
- Pulp revascularization AND Platelet
- Regenerative endodontic AND Decellularized pulp
- Pulp revascularization AND Decelullarized pulp
- Usando el filtro últimos 5 años

Para la base de datos CENTRAL se realizan las siguientes búsquedas:

- Regenerative endodontic AND Scaffold
- Pulp revascularization AND Scaffold
- Regenerative endodontic AND Synthetic
- Pulp revascularization AND Synthetic
- Regenerative endodontic AND Platelet
- Pulp revascularization AND Platelet
- Regenerative endodontic AND Decellularized pulp
- Pulp revascularization AND Decelullarized pulp
- Usando el filtro “últimos 5 años”

En SciELO se realizaron las siguientes búsquedas:

- Regenerative endodontic
- Pulp revascularization
- Revascularización pulpar
- Regeneración pulpar
- Filtrando años de publicación entre 2014-2019

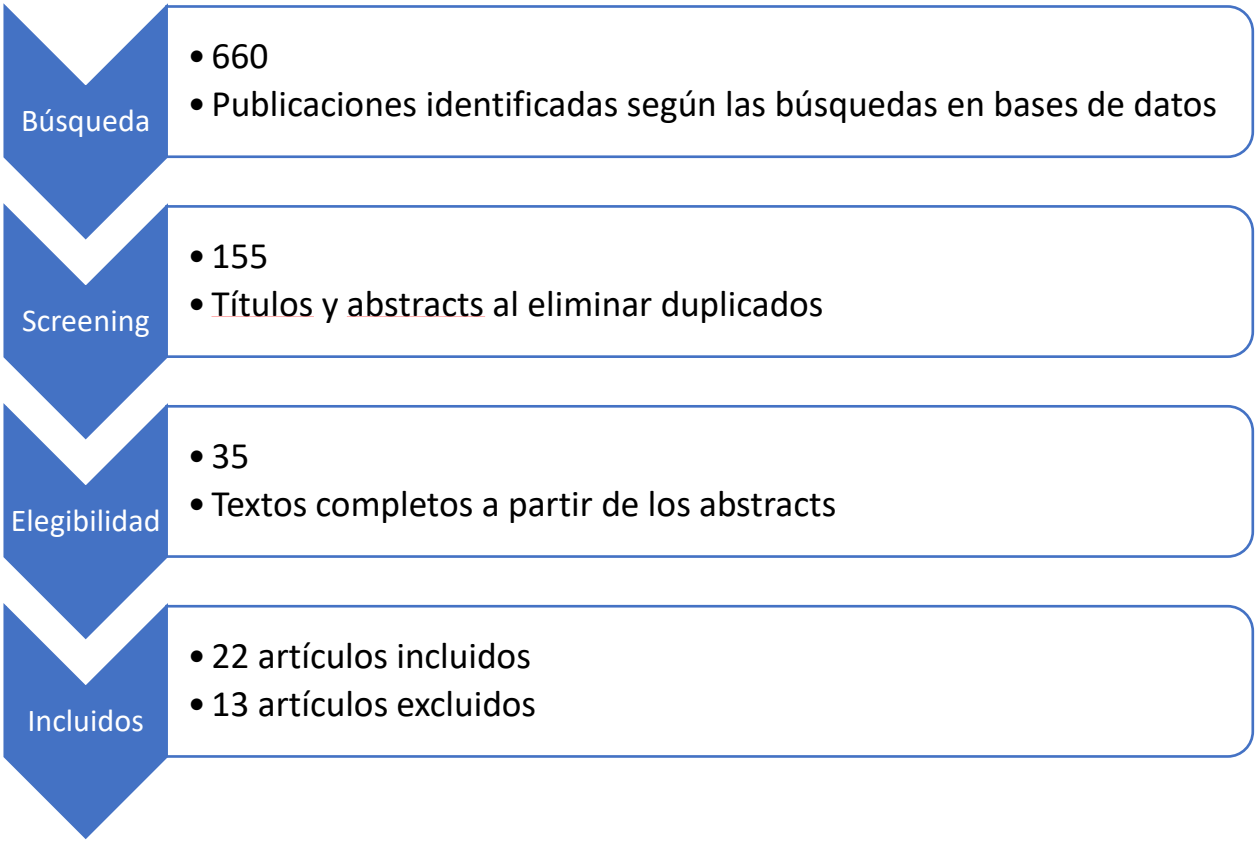

Fig. 7. Flujograma de búsqueda de artículos para esta revisión bibliográfica.

Resultados

La búsqueda arrojó 660 artículos sumados los artículos obtenidos de todas las bases de datos consultadas (Tablas I, II, III, IV y V), estos artículos fueron ingresados al software Mendeley Desktop (Mendeley Desktop versión 1.19 .4 Mendeley Ltd.) para poder identificar los duplicados y así proceder a realizar el screening de los resúmenes, basado en el análisis de los resúmenes se procedió a leer 35 textos completos.

Palabras clave	Estudios encontrados
Regenerative endodontic AND Scaffold	62
Pulp revascularization AND Scaffold	16
Regenerative endodontic AND Synthetic	8
Pulp revascularization AND Synthetic	1
Regenerative endodontic AND Platelet	33
Pulp revascularization AND Platelet	19
Regenerative endodontic AND Decellularized pulp	2
Pulp revascularization AND Decelullarized pulp	0
TOTAL	141

Tabla I: Detalle del resultado de búsqueda en Pubmed

Palabras clave	Estudios encontrados
Regenerative endodontic AND Scaffold	69
Pulp revascularization AND Scaffold	8
Regenerative endodontic AND Synthetic	5
Pulp revascularization AND Synthetic	1
Regenerative endodontic AND Platelet	29
Pulp revascularization AND Platelet	29
Regenerative endodontic AND Decellularized pulp	2
Pulp revascularization AND Decelullarized pulp	0
TOTAL	143

Tabla II: Detalle del resultado de la búsqueda en EBSCO.

Palabras clave	Estudios encontrados
Regenerative endodontic AND Scaffold	69
Pulp revascularization AND Scaffold	68
Regenerative endodontic AND Synthetic	2
Pulp revascularization AND Synthetic	2
Regenerative endodontic AND Platelet	94
Pulp revascularization AND Platelet	86
Regenerative endodontic AND Decellularized pulp	3
Pulp revascularization AND Decelullarized pulp	0
TOTAL	324

Tabla III: Detalle del resultado de la búsqueda en Web of Science.

Palabras clave	Estudios encontrados
Regenerative endodontic AND Scaffold	13
Pulp revascularization AND Scaffold	3
Regenerative endodontic AND Synthetic	0
Pulp revascularization AND Synthetic	1
Regenerative endodontic AND Platelet	8
Pulp revascularization AND Platelet	3
Regenerative endodontic AND Decellularized pulp	0
Pulp revascularization AND Decelullarized pulp	0
TOTAL	28

Tabla IV: Detalle de la búsqueda realizada en Central.

Palabras clave	Estudios encontrados
Regenerative endodontics	6
Pulp Revazcularization	10
Revascularización pulpar	3
Regeneración pulpar	5
TOTAL	24

Tabla V: Detalle de la búsqueda realizada en Scielo.

De estos 35 textos completos, fueron excluidos 13, por las siguientes razones:

- 2 por no especificar el tipo de andamio usado en los tratamientos realizados (46, 47).
- 6 por tener un periodo de control inferior a los 12 meses (48-53)
- 1 artículo fue excluido debido a que no se especificaba el protocolo usado en el tratamiento de REPs (54).
- 4 por realizar tratamientos en dientes maduros. (42, 43, 44, 45)

El flujograma de búsqueda queda detallado en Fig. 7.

Fueron seleccionados 22 estudios, el detalle de cada estudio respecto a sus autores, año de publicación, andamio utilizado, diagnóstico y tipo de diente, queda reflejado en la Tabla VI. La cantidad de dientes tratadas por andamio, según tipo de estudio, queda reflejado en la Tabla VII.

Ref. Bibliográfica	Autores	Año	Tipo de estudio	Andamio(s)	Muestra	Tipo de diente	Diagnóstico
(20)	Nagy et al	2014	Estudio Clínico	BC/FGF	18	Anterosuperiores	Necrosis pulpar
(21)	Zhujiang et al	2016	Reporte de caso	BC+rhPDGG-BB	1	Molar inferior	Necrosis pulpar
(22)	Ulusoy et al	2019	Estudio Clínico Aleatorizado	BC/PRF/PRP/PP	73	Anterosuperiores	Necrosis pulpar/TDA
(23)	Ragab et al	2019	Estudio Clínico Aleatorizado	BC/PRF	22	Anterosuperiores	Necrosis pulpar
(24)	Merhvarzfar et al	2017	Reporte de casos	BC	2	Unirradiculares	Necrosis pulpar/TDA
(25)	Topçuoğlu et al	2016	Reporte de casos	PRP	3	Molares inferiores	Necrosis pulpar
(26)	Shivashankar et al	2017	Estudio Clínico Aleatorizado Triple Ciego	PRF/PRP/BC	52	Anterosuperiores	Necrosis pulpar
(27)	Santhakumar et al	2018	Estudio Clínico	PRF	38	Anterosuperiores	Necrosis pulpar
(28)	Kahler et al	2014	Reporte de casos	BC	16	Unirradiculares	Necrosis pulpar/TDA
(29)	Timmerman et al	2016	Reporte de caso	BC	1	Anterosuperior	Necrosis pulpar
(30)	Weerapan et al	2018	Reporte de caso	PRF	1	Anterosuperior	Necrosis pulpar
(31)	Plascencia et al	2016	Reporte de caso	BC	1	Anterosuperior	Necrosis pulpar/TDA
(32)	Bezgin et al	2015	Estudio Clínico	BC/PRP	20	Unirradiculares	Necrosis pulpar

(33)	Ray et al	2015	Reporte de caso	PRF	1	Anterosuperior	Necrosis pulpar/TDA
(34)	Wang et al	2015	Reporte de caso	PRP	2	Premolares inferiores	Necrosis pulpar
(35)	Farhad et al	2015	Reporte de caso	BC	1	Anterosuperior	Necrosis pulpar/TDA
(36)	Miltiadous et al	2015	Reporte de caso	BC	1	Anterosuperior	Diente previamente tratado
(37)	Nagaveni et al	2016	Reporte de caso	PRF	1	Anterosuperior	Necrosis pulpar/TDA
(38)	McCabe	2014	Reporte de caso	BC	1	Anterosuperior	Necrosis pulpar/TDA
(39)	Bakhtiar et al	2017	Reporte de casos	PRF	5	Anterosuperiores	Necrosis pulpar/TDA
(40)	Ly et al	2018	Estudio Clínico Retrospectivo	BC/PRF	10	Unirradiculares	Necrosis pulpar
(41)	Alagl et al	2017	Estudio Clínico aleatorizado	BC/PRP	30	Anterosuperiores	Necrosis pulpar/TDA
					Total 300		

Tabla VI: Detalle de los estudios seleccionados para esta revisión.

Andamio	Estudios clínicos	Reportes de caso	Total	Estudios
PRF	89	9	98	(22, 23, 26, 27, 30, 33, 37, 39, 40)
BC	85	23	108	(20, 21, 22, 23, 24, 26, 28, 29, 31, 32, 35, 36, 38, 40, 41)
PRP	62	5	67	(22, 25, 26, 32, 34, 41)
PP	17	0	17	(22)
FGF	10	0	10	(21)
total	263	37	300	

Tabla VII: Cantidad de dientes tratados por andamio, según tipo de estudio.

Al analizar los resultados clínicos, de los 300 dientes en la totalidad de los estudios analizados, se registraron 290 éxitos clínicos, es decir, al momento de los controles, el diente permanecía en boca asintomático. Hubo 10 fracasos, los cuales se encuentran resumidos en la Tabla VIII.

Andamio	Dientes	Estudios
PRF	5	(22,26,27)
BC	3	(20,22,32)
FGF	2	(20)

Tabla VIII: Fracasos en tratamientos, según el andamio utilizado.

Respecto a las respuestas a los test de sensibilidad, hubo respuestas positivas a estos test en un total de 90 casos, el detalle de estos resultados se refleja en la Tabla IX. Hubo 3 publicaciones donde no se realizaron test de sensibilidad (21, 23, 27).

Andamio	BC	PRF	PRP	PP	Total
Vitalidad +	22	20	35	13	90
Estudios	(24,26,32,35,40)	(22,26,30,33,37,40)	(22,26,32)	(22)	

Tabla IX: Resumen de cantidad de dientes con respuesta positiva a los test de sensibilidad según el andamio utilizado.

Respecto a los resultados radiográficos en los dientes controlados, hubo 287 dientes que mostraron algún signo de reparación de la zona de radiolucidez apical, estos resultados se muestran en la Tabla X separados según los andamios utilizados.

Andamio	Dientes	Estudios
PRF	97	(22,23,26,27,30,33,37,39,40)
BC	100	(20-24,26,28,29,31,32,35,36,38,40,41)
PRP	67	(22,25,26,32,34,41)
PP	17	(22)
FGF	6	(20)

Tabla X: Cantidad de dientes, según andamio que tuvo reparación de la RL apical.

Sobre la continuación del desarrollo radicular, no se continuó la rizogénesis en 7 casos, estos resultados están expuestos en la Tabla XI. En los 293 casos restantes, hubo algún signo de continuación del desarrollo radicular, ya sea este engrosamiento de las paredes y/o aumento de la longitud radicular.

Andamio	Dientes	Estudios
BC	3	(20,36)
PRF	2	(30,33)
PRP	2	(34)
Total	7	

Tabla XI: Cantidad de dientes que no continuaron el desarrollo radicular, según andamio.

Respecto al cierre apical, se identificaron 115 dientes con cierre apical completo en tiempos de control que iban de 12 a 36 meses, según los andamios utilizados, estos resultados se demuestran en la Tabla XII.

Andamio	Dientes	Estudios
BC	39	(21,22,24,25,29,31,32,38,40)
PRF	23	(22,30,39,39,40)
PRP	37	(22,25,32,35)
PP	16	22
Total	115	

Tabla XII: Cantidad de dientes con cierre apical completo, según andamio utilizado.

Hubo descripción de calcificaciones que ocuparon el espacio radicular, corresponden a calcificaciones totales del espacio del canal radicular, la cantidad de dientes con calcificaciones y los andamios con los que fueron tratados, se encuentra reflejado en la Tabla XIII.

Andamio	Dientes	Estudios
BC	5	(31,32)
PRP	4	(32)
PRF	1	(26)
Total	10	

Tabla XIII: Cantidad de dientes que presentaron calcificaciones, según andamio utilizado.

Si bien tanto PRF como PRP fueron usados en varios estudios, hubo 10 estudios, donde se aplicó el concentrado plaquetario sin una previa estimulación al sangrado (22,25-27,30,32,34,37,40,41). En la tabla XIV, están dispuestos los éxitos clínicos donde se usó algún andamio ya sea con estimulación al sangrado previa o sin estímulo al sangrado.

	PRF	PRP	PP	FGF	Total
Con sangrado	17	0	0	8	25
	(23, 33, 37)			(20)	
Sin sangrado	76	67	17	0	160
	(22, 26, 27,30,37 ,40)	(22,25,2 6,32,34, 41)	(22)		

Tabla XIV: Éxitos clínicos con y sin estimulación al sangrado, separados por andamio.

Hubo solo 3 estudios que encontraron diferencias significativas entre andamios, esto se encuentra reflejado en la Tabla XV.

Estudio	Diferencia significativa
22	BC mejor aumento del área radicular área radiográfica y mayor disminución del área del canal radicular comparado con PRP, PRF y PP.
26	PRP tiene mejor cicatrización inicial de la radiolucidez apical. Comparado con BC y PRF.
41	grupo con PRP obtuvo mayor ganancia en la longitud radicular. Comparado con BC.

Tabla XV: Diferencias significativas reportadas.

En el anexo 1 se encuentra una tabla con los resultados independientes de cada autor, los protocolos realizados por cada autor pueden ser revisados en el anexo 2 y las conclusiones más relevantes de cada autor en el anexo 3.

Discusión

Los resultados expuestos en la tabla VI, indican que fueron 22 los estudios encontrados, de estos 14 fueron reportes de caso, 4 estudios clínicos aleatorizados, 3 estudios clínicos y 1 estudio clínico retrospectivo.

En total, fueron 5 los andamios utilizados, el más usado fue BC en 15 estudios con 108 dientes tratados, luego PRF en 9 estudios con 98 dientes tratados, después PRP en 6 estudios con 67 dientes tratados, PP en 1 estudio con 17 dientes tratados y por último FGF en 1 estudio con 10 dientes tratados. Considerando las muestras pequeñas para PP y FGF, los resultados obtenidos por estos andamios, son los que tienen menor nivel de evidencia.

El diagnostico más prevalente fue el de necrosis pulpar en 21 estudios, de estos estudios hubo 10 estudios donde se añadía al diagnóstico los antecedentes de traumatismo dentoalveolar (TDA) y hubo un diente cuyo diagnostico fue el de diente previamente tratado. Esto es importante a la hora de comparar los resultados, ya que se realiza la comparación en dientes necróticos con y sin historia de caries lo que puede ser un factor importante en el desenlace clínico del tratamiento, esta revisión no pudo determinar si existen diferencias en el desempeño de los andamios entre los distintos diagnósticos.

En 15 estudios los dientes tratados fueron dientes anterosuperiores, 5 estudios con dientes unirradiculares en general y hubo 2 estudios donde se trataron molares inferiores.

Respecto a los fracasos en endodoncia regenerativa, los resultados expuestos en la Tabla VIII, indicaron que fueron solo 10 fracasos del total de la muestra, 5 fueron con PRF, 3 con BC y 2 con FGF, en todos los estudios donde hubo fracasos, la presencia de estos no fue significativa. (20,22,26,27,32)

Para esta revisión PRP y PP obtuvieron el 100% de éxito, pero hubo un solo estudio con una pequeña muestra que usó PP, por lo que este resultado debe ser tomado con cautela (22), BC obtuvo un 97.2% de éxito, PRF obtuvo un 94.9% de éxito y FGF obtuvo un 80% de éxito. Se consideran estos unos buenos resultados, considerando las tazas de éxito de la apexificación como alternativa de tratamiento para dientes inmaduros (26), considerando los beneficios del sellado biológico obtenido, se infiere que REPs es el tratamiento de elección para estos casos.

Estudios similares como el realizado por Metlerska et al, coinciden en que el tratamiento de REPs es un tratamiento con alta tasa de éxito, se reportaron 2 fracasos con PRF y uno con PRP. (55)

La revisión realizada por Lolato et al, donde se compararon 61 tratamientos de REPs, no encontró fracasos en sus resultados clínicos, explican que esto se puede deber a lo pequeña de las muestras en los estudios. (56)

Respecto a la recuperación de la sensibilidad y los resultados expuestos en la Tabla IX, fueron 90 dientes los que respondieron positivo a los test de sensibilidad, destaca en este grupo el PRP con 35 dientes, correspondiendo al 52.2% de la muestra para ese andamio, le siguen el PRF con 20.4% y BC con 20.3%, siendo estos últimos bastante similares, si bien los resultados obtenidos con PP, fueron buenos, la muestra es muy pequeña y se sugieren más estudios.

En el análisis individual de cada estudio, no hubo diferencias significativas al comparar la obtención de pruebas de sensibilidad positivas entre los distintos andamios utilizados. (22,26,32,40,41)

Para la reparación de la radiolucidez apical, resultados expuestos en la Tabla X, el 100% de los dientes tratados con PRP logro reparación, comparado con el 98.9% para PRF y 92.5% con BC, no hubo autores que hayan obtenido alguna diferencia significativa en la reparación de la radiolucidez apical entre los distintos andamios.

Para la continuación del desarrollo radicular, resultados expuestos en la Tabla XI, el PRP obtuvo 97.9% de dientes que continuaron el desarrollo radicular, BC 97.2% y PRF 97%. Hubo un solo estudio que encontró diferencias significativas, favoreciendo al PRP por sobre a BC. (41)

Respecto a la falta de continuación del desarrollo radicular que afectó a los dientes tratados en 5 estudios (20,30,33,34,36), Wang et al indican que esto puede deberse a la larga infección crónica que ha tenido el diente y que no habría permitido la supervivencia de las células de la vaina epitelial de Hertwig, se menciona que estas células no resistirían más de 5 años bajo una infección crónica, pero que si pueden resistir una inflamación crónica (34),

Mientras que Miltiadous et al quienes realizaron un retratamiento, indican que la falta de desarrollo radicular, podría deberse a la alta concentración de hipoclorito de sodio utilizada en su tratamiento primario o que la instrumentación primaria realizada en el diente podría haber impedido la una futura aposición de tejido duro, lo que evitaría el engrosamiento de las paredes radiculares. (36)

El análisis de la Tabla XII, donde se exponen los dientes con cierre apical completo, indican que un 55.2% de los dientes tratados con PRP lograron el cierre apical, seguido del 36.4% tratado con BC y 23.4% tratado con PRF.

Respecto a las calcificaciones encontradas (Tabla XIII), estas fueron solo 10, 5 con BC, 4 PRP y 1 PRF, la presencia de estas no fue significativa entre los distintos andamios, Bezgin et al menciona que la presencia de calcificaciones, indican la presencia de tejido vivo en el interior. (32)

Respecto a los resultados de la Tabla XIV, en el grupo sin estimulación al sangrado, solo hubo fracasos cuando el andamio utilizado fue PRF. Los autores que realizaron el proceso de REPs sin la estimulación previa al sangrado usando un andamio y lo compararon con el uso de BC como andamio, no reportaron diferencias

significativas entre estos grupos. (22, 26, 32, 41) No hubo estudios que hayan comparado el uso de los mismos andamios con y sin estimulación al sangrado.

Ulusoy et al quienes comparan 4 tipos de andamios, indican que no siempre el sangrado es factible y que además los concentrados plaquetarios son ricos en factores de crecimiento, por lo que en casos donde no es factible obtener un coagulo de sangre, la aplicación directa de algún concentrado plaquetario es una buena alternativa. (22) Ly et al, mencionan que uno de los beneficios de la estimulación del sangrado, puede ser la mayor llegada de células madre y que la combinación de estimulación al sangrado y el uso de un andamio, actuaría en forma sinérgica. (40)

Respecto a las diferencias significativas encontradas (Tabla XV), se menciona que BC fue superior en el aumento del grosor de las paredes en un estudio, la cantidad de dientes tratados en ese estudio solo representa el 19.4% del total de la muestra. Al comparar un estudio con una muestra similar, no se obtienen diferencias significativas entre BC, PRP y PRF (26), por lo tanto, no se puede establecer que BC sea predictor del aumento del grosor de las paredes para dientes inmaduros tratados con REPs.

Al analizar la diferencia significativa obtenida por Alagl et al (41), donde se indica que el grupo tratado con PRP obtuvo una mayor ganancia de longitud radicular, esta ganancia solo se obtuvo en 12 de 15 dientes tratados, lo que representa un 17.9% de todos los dientes tratados con PRP, al compararlos con estudios con muestras similares, otros autores no encontraron diferencias significativas en la continuación del desarrollo radicular entre PRP, PRF y BC (22,26), por lo tanto, estos resultados no permiten indicar que el PRP sea predictor de una mayor ganancia de longitud radicular en tratamientos de REPs en dientes inmaduros.

Luego de analizar estos resultados, se llega a la misma conclusión que Metlerska et al quienes realizaron una revisión sistemática sobre la eficacia de concentrados

plaquetarios autólogos en REPs, donde se determina que los resultados de una revisión de la literatura de este tipo, tienen un bajo nivel de evidencia. (55)

Otras revisiones también mencionan el bajo nivel de evidencia de los estudios, esto es debido a la falta de estandarización en los protocolos entre los distintos estudios, esto descrito por Meschi et al (57) y Lolato et al quienes realizaron una revisión similar el 2016, describen que el bajo nivel de evidencia se debe también a la heterogeneidad de los protocolos y se concuerda con este estudio al establecer 12 meses como tiempo mínimo de control. (56)

En esta revisión la principal razón para determinar el bajo nivel de evidencia de los resultados, se debe a la diversidad de protocolos para el proceso de REPs, donde hubo solo tres autores (24,32,39) que se apegaron estrictamente, ya sea, a el protocolo de la AAE (Asociación Americana de Endodoncistas) (18), o el protocolo de la ESE (European Society of Endodontology) (17) y no hubo estudios donde haya una coincidencia absoluta en los protocolos utilizados, los protocolos aplicados por cada autor pueden ser revisados en el Anexo 2.

Conclusiones

Los andamios más utilizados en terapias regenerativas en dientes inmaduros son andamios biológicos, estos son: BC, PRF y PRP.

No existen diferencias significativas en los resultados clínicos al comparar los distintos andamios utilizados.

No existen diferencias significativas en los resultados radiográficos al comparar los distintos andamios utilizados.

Sugerencias

Realizar estudios clínicos comparativos con diagnósticos y protocolos estandarizados.

Realizar comparación radiográfica con el uso de CBCT.

Realizar estudios con más años de seguimiento.

Resumen

La ingeniería de tejidos, le ha entregado a la endodoncia una nueva alternativa de tratamiento, que actualmente se encuentra validada para su aplicación clínica en dientes inmaduros con ápice abierto por la Asociación Americana de Endodoncistas y la Sociedad Europea de Endodoncia.

Para lograr regeneración de tejidos, es necesaria la presencia de células madre, las cuales en el caso de endodoncia regenerativa provienen de los tejidos adyacentes, factores de crecimiento, los cuales provienen de la sangre y el entorno, pero que también pueden formar parte del último eslabón de la triada, que son los andamios, ya que estos tienen distintos orígenes.

Se plantea la pregunta ¿Cuáles son los andamios usados en endodoncia regenerativa? Para resolver esta pregunta, se realiza una búsqueda en las siguientes bases de datos: Pubmed, EBSCO, Web of Science y CENTRAL, la cual arroja un total de 660 publicaciones, luego de eliminar los duplicados y aplicando los criterios de inclusión y exclusión, fueron seleccionados 22 artículos para realizar esta revisión.

Hubo 300 dientes tratados con REPs, para los cuales los andamios más utilizados fueron BC, PRF y PRP, no habiendo diferencias significativas en los resultados clínicos y radiográficos, al compararlos entre ellos.

Bibliografía

1. Estrela C. Ciencias Endodónticas. Brasil: Editora Artes Médicas; 2005.

2. Soares I, Goldberg F, González M. Endodoncia. Buenos Aires: Médica Panamericana; 2012.

3. Gomez de Ferrari M.E. CA. Histologia, Embriologia e Ingenieria Tisular Bucodental. tercera ed.: Panamericana; 2009.

4. Gulabivala K, Ng Y-L. Endodontics. Edinburgh: Elsevier Ltd.; 2014. Cap.1: Tooth organogenesis, morphology and physiology

5. Chala S, Abouqal R, Rida S. Apexification of immature teeth with calcium hydroxide or mineral trioxide aggregate: systematic review and meta-analysis. Oral Surgery, Oral Medicine, Oral Pathology, Oral Radiology, and Endodontology 2011;112.

6. Shabahang S. Treatment Options: Apexogenesis and Apexification. Journal of Endodontics 2013;39.

7. Murray PE GGF. Regenerative Endodontics: a review of current status and a call for action. Journal of Endodontics. 2007 Abril; 33(4)

8. Pankaj GH. Regenerative Endodontics: An Evidence Based Review. J Cont Med A Dent. 2015 Enero-Abril; 3(1)

9. Lee, S.-M., Zhang, Q., & Le, A. D. (2014). Dental Stem Cells: Sources and Potential Applications. Current Oral Health Reports, 1(1), 34–42.

10. Gathani KM, Raghavendra SS. Scaffolds in regenerative endodontics: A review. Dental Research Journal. 2016;13(5):379-386.

11. Zein N, Harmouch E, Lutz J-C, Grado GFD, Kuchler-Bopp S, Clauss F, et al. Polymer-Based Instructive Scaffolds for Endodontic Regeneration. Materials 2019;12:2347.

12. Kasoju, N., & Bora, U. (2012). Silk Fibroin in Tissue Engineering. Advanced Healthcare Materials, 1(4), 393–412

13. Buckenmeyer MJ, Meder TJ, Prest TA, Brown BN. Decellularization techniques and their applications for the repair and regeneration of the nervous system. Methods 2019.

14. Miron RJ, Zucchelli G, Pikos MA, Salama M, Lee S, Guillemette V, et al. Use of platelet-rich fibrin in regenerative dentistry: a systematic review. Clinical Oral Investigations 2017;21:1913–27.

15. Blaudez F, Ivanovski S, Hamlet S, Vaquette C. An overview of decellularisation techniques of native tissues and tissue engineered products for bone, ligament and tendon regeneration. Methods 2019.

16. Song, J. S., Takimoto, K., Jeon, M., Vadakekalam, J., Ruparel, N. B., & Diogenes, A. (2017). Decellularized Human Dental Pulp as a Scaffold for Regenerative Endodontics. Journal of Dental Research, 96(6), 640–646.

17. “Consideraciones clinicas para procedimientos regenerativos de la AAE”. Asociación Americana de Endodoncistas, Abril 2018.

18. Galler, K. M., Krastl, G., Simon, S., Van Gorp, G., Meschi, N., Vahedi, B., & Lambrechts, P. (2016). European Society of Endodontology position statement: Revitalization procedures. International Endodontic Journal, 49(8), 717–723.

19. Caro et al, “Protocolo de regeneración dentaria para dientes inmaduros” Universidad de Valparaíso, 2015.

20. Nagy, M. M., Tawfik, H. E., Hashem, A. A. R., & Abu-Seida, A. M. (2014). Regenerative Potential of Immature Permanent Teeth with Necrotic Pulps after Different Regenerative Protocols. Journal of Endodontics, 40(2), 192–198.

21. Zhujiang, A., & Kim, S. G. (2016). Regenerative Endodontic Treatment of an Immature Necrotic Molar with Arrested Root Development by Using Recombinant Human Platelet-derived Growth Factor: A Case Report. Journal of Endodontics, 42(1), 72–75.

22. Ulusoy, A. T., Turedi, I., Cimen, M., & Cehreli, Z. C. (2019). Evaluation of Blood Clot, Platelet-rich Plasma, Platelet-rich Fibrin, and Platelet Pellet as Scaffolds in Regenerative Endodontic Treatment: A Prospective Randomized Trial. Journal of Endodontics.

23. Ragab, R. A., Lattif, A. E. A. E., & Dokky, N. A. E. W. E. (2019). Comparative Study between Revitalization of Necrotic Immature Permanent Anterior Teeth with and without Platelet Rich Fibrin: A Randomized Controlled Trial. Journal of Clinical Pediatric Dentistry.

24. Merhvarzfar P, Abbott PV, Akhavan H, Savadkouhi ST. Modified revascularization in human teeth using an intracanal formation of treated dentin matrix: A report of two cases. J int Soc Prevent Communit Dent 2017;7:218-21.

25. Topçuoğlu, G., & Topçuoğlu, H. S. (2016). Regenerative Endodontic Therapy in a Single Visit Using Platelet-rich Plasma and Biodentine in Necrotic and Asymptomatic Immature Molar Teeth: A Report of 3 Cases. Journal of Endodontics, 42(9), 1344–1346.

26. Shivashankar, V. Y. (2017). Comparison of the Effect of PRP, PRF and Induced Bleeding in the Revascularization of Teeth with Necrotic Pulp and Open Apex: A Triple Blind Randomized Clinical Trial. JOURNAL OF CLINICAL AND DIAGNOSTIC RESEARCH.

27. Santhakumar M, Yayathi S, Retnakumari N. A clinicoradiographic comparison of the effects of platelet-rich fibrin gel and platelet-rich fibrin membrane as scaffolds in the apexification treatment of young permanent teeth. J Indian Soc Pedod Prev Dent 2018; 36:65-70.

28. Kahler, B., Mistry, S., Moule, A., Ringsmuth, A. K., Case, P., Thomson, A., & Holcombe, T. (2014). Revascularization Outcomes: A Prospective Analysis of 16 Consecutive Cases. Journal of Endodontics, 40(3), 333–338.

29. Timmerman, A., & Parashos, P. (2017). Delayed Root Development by Displaced Mineral Trioxide Aggregate after Regenerative Endodontics: A Case Report. Journal of Endodontics, 43(2), 252–256.

30. Weerapan Aunmeungtong, Tadkamol Krongbaramee, Pathawee Khongkhunthian. Endodontic Management of a Chronic Periapical Abscess in a Maxillary Central Incisor with an Immature Root Apex Using Platelet-Rich Fibrin: A Case Report. 2018; 3(3): 192-196

31. Plascencia, H., Cruz, Á., Díaz, M., Jiménez, A. L., Solís, R., & Bernal, C. (2016). Root Canal Filling after Revascularization/Revitalization. Journal of Clinical Pediatric Dentistry, 40(6), 445–449.

32. Bezgin, T., Yilmaz, A. D., Celik, B. N., Kolsuz, M. E., & Sonmez, H. (2015). Efficacy of Platelet-rich Plasma as a Scaffold in Regenerative Endodontic Treatment. Journal of Endodontics, 41(1), 36–44.

33. Ray, H. L., Marcelino, J., Braga, R., Horwat, R., Lisien, M., & Khaliq, S. (2015). Long-term follow up of revascularization using platelet-rich fibrin. Dental Traumatology, 32(1), 80–84.

34. Wang, Y., Zhu, X., & Zhang, C. (2015). Pulp Revascularization on Permanent Teeth with Open Apices in a Middle-aged Patient. Journal of Endodontics, 41(9), 1571–1575.

35. Farhad, A. R., Shokraneh, A., & Shekarchizade, N. (2015). Regeneration or replacement? A case report and review of literature. Dental Traumatology, 32(1), 71–79.

36. Miltiadous Maria-Elpida A., Floratos Spyros G. Regenerative Endodontic Treatment as a Retreatment Option for a Tooth with Open Apex - A Case Report. Braz. Dent. J. 2015 Oct; 26(5): 552-556

37. Nagaveni, N. B., Pathak, S., Poornima, P., & Joshi, J. S. (2016). Revascularization Induced Maturogenesis of Non-Vital Immature Permanent Tooth Using Platelet-Rich-Fibrin: A Case Report. Journal of Clinical Pediatric Dentistry, 40(1), 26–30.

38. McCabe, P. (2014). Revascularization of an immature tooth with apical periodontitis using a single visit protocol: a case report. International Endodontic Journal, 48(5), 484–497.

39. Bakhtiar, H., Esmaeili, S., Fakhr Tabatabayi, S., Ellini, M. R., Nekoofar, M. H., & Dummer, P. M. H. (2017). Second-generation Platelet Concentrate (Platelet-rich Fibrin) as a Scaffold in Regenerative Endodontics: A Case Series. Journal of Endodontics, 43(3), 401–408.

40. Lv, H., Chen, Y., Cai, Z., Lei, L., Zhang, M., Zhou, R., & Huang, X. (2018). The efficacy of platelet-rich fibrin as a scaffold in regenerative endodontic treatment: a retrospective controlled cohort study. BMC Oral Health, 18(1).

41. Alagl, A., Bedi, S., Hassan, K., & AlHumaid, J. (2017). Use of platelet-rich plasma for regeneration in non-vital immature permanent teeth: Clinical and cone-beam computed tomography evaluation. Journal of International Medical Research, 45(2), 583–593.

42. Nageh, M., Ahmed, G. M., & El-Baz, A. A. (2018). Assessment of Regaining Pulp Sensibility in Mature Necrotic Teeth Using a Modified Revascularization Technique with Platelet-rich Fibrin: A Clinical Study. Journal of Endodontics.

43. Personalized Cell Therapy for Pulpitis Using Autologous Dental Pulp Stem Cells and Leukocyte Platelet-rich Fibrin: A Case Report Meza, Gastón et al. Journal of Endodontics, Volume 45, Issue 2, 144 - 149

44. Kaval, M. E., Güneri, P., & Çalışkan, M. K. (2017). Regenerative endodontic treatment of perforated internal root resorption: a case report. International Endodontic Journal, 51(1), 128–137.

45. Gaviño Orduña, J. F., Caviedes-Bucheli, J., Manzanares Céspedes, M. C., Berástegui Jimeno, E., Martín Biedma, B., Segura-Egea, J. J., & López-López, J. (2017). Use of Platelet-rich Plasma in Endodontic Procedures in Adults: Regeneration or Repair? A Report of 3 Cases with 5 Years of Follow-up. Journal of Endodontics, 43(8), 1294–1301.

46. Sachdeva, G. S., Sachdeva, L. T., Goel, M., & Bala, S. (2014). Regenerative endodontic treatment of an immature tooth with a necrotic pulp and apical periodontitis using platelet-rich plasma (PRP) and mineral trioxide aggregate (MTA): a case report. International Endodontic Journal, 48(9), 902–910.

47. Peng, C., Zhao, Y., Wang, W., Yang, Y., Qin, M., & Ge, L. (2017). Histologic Findings of a Human Immature Revascularized/Regenerated Tooth with Symptomatic Irreversible Pulpitis. Journal of Endodontics, 43(6), 905–909.

48. Carmen, L., Asunción, M., Beatriz, S., & Rosa, Y.-V. (2017). Revascularization in Immature Permanent Teeth with Necrotic Pulp and Apical Pathology: Case Series. Case Reports in Dentistry, 2017, 1–8.

49. Jiang, X., Liu, H., & Peng, C. (2017). Clinical and Radiographic Assessment of the Efficacy of a Collagen Membrane in Regenerative Endodontics: A Randomized, Controlled Clinical Trial. Journal of Endodontics, 43(9), 1465–1471.

50. Nosrat, A., Kolahdouzan, A., Khatibi, A. H., Verma, P., Jamshidi, D., Nevins, A. J., & Torabinejad, M. (2019). Clinical, Radiographic, and Histologic Outcome of Regenerative Endodontic Treatment in Human Teeth Using a Novel Collagen-hydroxyapatite Scaffold. Journal of Endodontics, 45(2), 136–143.

51. Lei, L., Chen, Y., Zhou, R., Huang, X., & Cai, Z. (2015). Histologic and Immunohistochemical Findings of a Human Immature Permanent Tooth with Apical Periodontitis after Regenerative Endodontic Treatment. Journal of Endodontics, 41(7), 1172–1179.

52. Moodley DS, Peck C., Moodley T, Patel N. Management of necrotic pulp of immature permanent incisor tooth: A regenerative endodontic treatment protocol: case report. S. Afr. dent. j. 2017 Apr; 72(3): 122-125.

53. Nevins, A. J., & Cymerman, J. J. (2015). Revitalization of Open Apex Teeth with Apical Periodontitis Using a Collagen-Hydroxyapatite Scaffold. Journal of Endodontics, 41(6), 966–973.

54. Jadhav, G., Shah, D., & Raghvendra, S. (2015). Autologus Platelet Rich Fibrin aided Revascularization of an immature, non-vital permanent tooth with apical periodontitis: A case report. Journal of Natural Science, Biology and Medicine, 6(1), 224.

55. Metlerska, J., Fagogeni, I., & Nowicka, A. (2018). Efficacy of Autologous Platelet Concentrates in Regenerative Endodontic Treatment: A Systematic Review of Human Studies. Journal of Endodontics.

56. Lolato, A., Bucchi, C., Taschieri, S., Kabbaney, A. E., & Fabbro, M. D. (2016). Platelet concentrates for revitalization of immature necrotic teeth: a systematic review of the clinical studies. Platelets, 27(5), 383–392.

57. Meschi, N., Castro, A. B., Vandamme, K., Quirynen, M., & Lambrechts, P. (2016). The impact of autologous platelet concentrates on endodontic healing: a systematic review. Platelets, 27(7), 613–633.

Anexos

Autores	dientes	andamio	RL apical	cierre apical	desarrollo rad	tiempo meses	fracasos
Nagy Et Al. (20)	8	BC	reparación	x	7	18	1
	10	FGF	reparación	x	8	18	2
Zhujiang Et. Al. (21)	1	BC+rhPDGF-BB+collatape	reparación	cierre apical	0	15	0
Ulusoy Et. Al. (22)	18	PRP	18	54 del total cerrados	18	12	0
	17	PRF	16	16 cerrando	16	12	1
	17	PP	17		17	12	0
	21	BC	20		20	12	1
Ragab Et. Al (23)	11	BC	8 repararon	7	2	12	0
	11	PRF	8 repararon	7	2	12	0
Merhvarzfar Et. Al. (24)	2	BC	repararon	2	2	12	0
Topçuoğlu Et. Al. (25)	3	PRP	reparación	3	3	18	0
Shivashankar Et. Al. (26)	18	PRF	2 fracasos	x	26.30%	12	2
	15	BC		x	30%	12	0
	19	PRP		x	26.20%	12	0
Santhakumar Et. Al. (27)	19	PRF Gel	18 reparo	x	18	18	1
	19	PRF Memb.	17 reparo	x	17	18	1
Kahler Et. Al. (28)	16	BC	14 reparan	3	no se logra determinar	18	0
Timmerman Et. Al. (29)	1	BC	disminución de RL	1	engrosamiento paredes	12	0
Weerapan Et. Al. (30)	1	PRF	reparo	1	0	12	0

Plascencia Et. Al. (31)	1	BC	reparó	cierre apical y calcificación	1	32	0
Bezgin Et. Al. (32)	10	BC	7 reparo	6 cierre api, 4 calcificaciones	12.60%	18	1
	10	PRP	8 reparo	7 cierre api, 4 calcificaciones	9.86%	18	0
Ray Et. Al. (33)	1	PRF	reparo	0	no	24	0
Wang Et. Al. (34)	2	PRP	reparación parcial	0	0	30	0
Farhad Et. Al. (35)	1	BC	reparación	1	1	15	0
Miltiadous Et. Al. (36)	1	BC+memb colágena	reparación	0	0	24	0
Nagaveni Et. Al. (37)	1	PRF	reparación	1	1	12	0
McCabe (38)	1	BC	reparación	1	1	12	0
Bakhtiar Et. Al. (39)	5	PRF	reparación	5	5	12	0
Ly Et. Al. (40)	5	BC+collaplug	4	4	4	12	0
	5	PRF	4	4	4	12	0
Alagl Et. Al. (41)	15	PRP	12	14	15	12	0
	15	BC	13	8	15	12	0

Anexo 1: Tabla resumen de los resultados obtenidos por cada autor, separado según el andamio que haya sido utilizado. “x” indica, no se entrega información. Los resultados expuestos en porcentaje, son producto de comparaciones cuantitativas. (26,32)

Autores	Irrigación	PBM	Medicación	Semanas	Biocerámico	Andamio	Tipo de estudio	País
Nagy Et Al. (20)	2.6% NaOCl	suave	Ciprofloxacino, Metronidazol, Doxiciclina	3	MTA	BC/FGF	Estudio Clínico	Egipto
Zhujiang Et. Al. (21)	6% NaOCl	completa	CaOH	8	MTA	BC+rhPDGG-BB	Reporte de caso	USA
Ulusoy Et. Al. (22)	1.25% NaOCl	0	Ciprofloxacino, Metronidazol, Clindamicina	4	MTA	BC/PRF/PRP/PP	Estudio Clínico Aleatorizado	Turquía
Ragab Et. Al (23)	5% NaOCl	0	Ciprofloxacino y Metronidazol	3	MTA	BC/PRF	Estudio Clínico Aleatorizado	Egipto
Merhvarzfar Et. Al. (24)	2.5% NaOCl	0	Ciprofloxacino y Metronidazol	4	CEM	BC	Reporte de casos	Irán
Topçuoğlu Et. Al. (25)	2.5% NaOCl	0	x	x	Biodentine	PRP	Reporte de casos	Turquía
Shivashankar Et. Al. (26)	5.25% NaOCl	suave	Tripasta Antibiótica	3	MTA	PRF/PRP/BC	Estudio Clínico Aleatorizado Triple Ciego	India
Santhakumar Et. Al. (27)	3% NaOCl	0	Tripasta Antibiótica	3	MTA	PRF	Estudio Clínico	India
Kahler Et. Al. (28)	1% NaOCl	0	Tripasta Antibiótica	4	MTA	BC	Reporte de casos	Australia
Timmerman Et. Al. (29)	1% NaOCl	completa	CaOH	6	MTA	BC	Reporte de caso	Australia
Weerapan Et. Al. (30)	5% NaOCl	suave	CaOH	10	MTA	PRF	Reporte de caso	Tailandia
Plascencia Et. Al. (31)	1% NaOCl	0	CaOH	2	MTA	BC	Reporte de caso	México
Bezgin Et. Al. (32)	2.5% NaOCl	0	Ciprofloxacino, Metronidazol y Cefaclor	3	MTA	BC	Estudio Clínico	Turquía
Ray Et. Al. (33)	0.5% NaOCl	0	Ciprofloxacino, Metronidazol	4	MTA	PRF	Reporte de caso	USA
Wang Et. Al. (34)	2.5% NaOCl	0	Tripasta Antibiótica	2	MTA	PRP	Reporte de caso	China
Farhad Et. Al. (35)	5.25% NaOCl	0	CaOH	3	MTA	BC	Reporte de caso	Irán
Miltiadous Et. Al. (36)	2.5% NaOCl	completa	Ciprofloxacino, Metronidazol y Amoxicilina	2	MTA	BC	Reporte de caso	Grecia
Nagaveni Et. Al. (37)	5.25% NaOCl	0	Tripasta Antibiótica	1	MTA	PRF	Reporte de caso	India
McCabe (38)	5% NaOCl	0	x	x	MTA	BC	Reporte de caso	Irlanda

Bakhtiar Et. Al. (39)	1.5% NaOCl	suave	Ciprofloxacino, Metronidazol y Cefaclor	2 a 3	Biodentine	PRF/BC	Reporte de casos	Irán
Ly Et. Al. (40)	1% NaOCl	0	Ciprofloxacino, Metronidazol y Cefaclor	4	MTA	BC	Estudio Clínico Retrospectivo	China
Alagl Et. Al. (41)	2.5% NaOCl	0	Tripasta Antibiótica	3	MTA	BC/PRP	Estudio Clínico aleatorizado	Arabia Saudita

Anexo 2: Tabla donde se detalla el protocolo, tipo de estudio, andamio utilizado y país donde se realizó. “x”: indica no se entrega información.

observaciones y conclusiones
Nagy Et Al. (20): tratamiento exitoso, permite continuar con el desarrollo radicular, no consideran esencial el uso de un andamio, recomiendan BC.
Ulusoy Et. Al. (22): BC presenta diferencia significativa respecto a otros grupos en maduración radicular, sugieren BC por ser una técnica sencilla.
Ragab Et. Al (23): No relatan diferencias significativas entre PRF y BC en sus resultados, PRF favorece la colocación del MTA. Destacan la importancia de controlar la infección.
Merhvarzfar Et. Al. (24): CEM cement es una alternativa al MTA para ser usado en REPs
Topçuoğlu Et. Al. (25) Tratamiento de REP en sesión única, puede ser una alternativa para dientes inmaduros necróticos asintomáticos.
Shivashankar Et. Al. (26): PRP obtuvo cicatrización de la RL apical más rápido, recomiendan BC por no tener diferencias significativas y ser una técnica sencilla
Santhakumar Et. Al. (27): Usar PRF en forma de membrana podría retirarle GF's, sugieren usarlo en forma de gel.
Kahler Et. Al. (28): 18 meses de seguimiento permite observar una evolución radiográfica, pero relata que algunos requieren hasta 36 meses para observar los cambios. Indica dificultad en la comparación radiográfica.
Timmerman Et. Al. (29): REP es un excelente tratamiento para dientes afectados estructuralmente.
Weerapan Et. Al. (30): REP con PRF es una alternativa para dientes necróticos inmaduros
Plascencia Et. Al. (31): Recomiendan endodoncia convencional una vez obtenido el desarrollo radicular.
Bezgin Et. Al. (32): No hubo diferencias significativas entre BC y PRP en reparación de RL apical, desarrollo radicular.
Ray Et. Al. (33): PRF permite una liberación constante de GF.
Wang Et. Al. (34): Indican que infecciones crónicas de larga data afectan a las células de la vaina epitelial de Hertwig y, por lo tanto, se impide el desarrollo radicular post REP.
Farhad Et. Al. (35): Se concluye que fue un éxito clínico, pero un fracaso biológico, al no tener sensibilidad (+).
Miltiadous Et. Al. (36): Se da REP como alternativa de tratamiento en dientes previamente tratados.

Nagaveni Et. Al. (37): PRF es un potencial andamio ideal para REP, sugieren estudios a más largo plazo y estudios histológicos.
McCabe (38): Sesión única y el uso de NaOCl 5% es una buena alternativa de protocolo para REP.
Bakhtiar Et. Al. (39): Regeneración de tejidos con PRF ocurre al seguir estrictamente los protocolos, se sugieren estudios para verificar el mecanismo de acción del PRF en REP.
Ly Et. Al. (40): No hubo diferencias significativas en resolución de signos Rx y desarrollo radicular en ambos grupos, se menciona que la recuperación de sensibilidad puede ocurrir más allá de 1 año.
Alagl Et. Al. (41): La continuación del desarrollo radicular fue estadísticamente mayor en el grupo con PRP.

Anexo 3: Tabla con las conclusiones y observaciones realizadas por cada autor por separado.