Facultad de Odontología

Programa de Especialidad en Patología y Medicina Oral

“Marcadores inmunohistoquímicos reportados como pronóstico de transformación maligna en leucoplasias orales”

Roberto Gerber Mora

Prof. Dr. Wilfredo González Arriagada

Coordinador Patología y Medicina Oral

Tutor de Monografía

Dr. Rodrigo Fuentes Cortés

Cuerpo Académico

Dra. Karina Cordero

Cuerpo Académico

Dr. Ricardo Moreno

Cuerpo Académico

Valparaíso, Chile

2017

Agradecimientos

A mi familia, mis padres, hermanas y hermano;

a mis maestros y compañeros de esta especialidad;

a Sergio Castro.

Resumen

OBJETIVO: Ni el grado de displasia epitelial, ni los factores clínicos pueden predecir el comportamiento o evolución hacia la transformación maligna de una leucoplasia oral. Los marcadores moleculares han ido ganando importancia como posibles métodos para determinar cuáles lesiones leucoplásicas presentan mayor riesgo de transformación maligna. El objetivo del presente estudio es determinar cuál o cuáles marcadores inmunohistoquímicos han sido reportados como marcadores pronóstico de la transformación maligna en leucoplasias orales.

MATERIALES Y MÉTODOS: Se realizó una revisión de literatura en español, inglés y portugués, para resumir los resultados de los estudios publicados sobre marcadores inmunohistoquímicos para la leucoplasia oral, evaluando su valor como marcadores pronósticos de transformación maligna.

RESULTADOS: Se obtuvieron 518 resultados. Luego de aplicar los criterios de inclusión se llega a 29 artículos en total. Los inmunomarcadores más investigados son el p53 y el Ki-67. Únicamente 13 investigaciones relataron seguimiento de los pacientes con leucoplasia oral a través del tiempo, con un promedio de seguimiento en conjunto de 4.24 años. Dentro de las investigaciones con seguimiento se evaluaron 933 leucoplasias orales. Un 54.3% de los pacientes fueron mujeres (N=448). La edad promedio dentro de todos los participantes de este grupo de estudio fue de 58.3 años. El porcentaje de leucoplasias que mostraron transformación maligna durante a través del tiempo fue de 1.8%. Los marcadores inmunohistoquímicos, ya sea combinados o por sí solos, y que dieron resultados estadísticamente significativos con respecto al pronóstico de transformación maligna dentro de los estudios con seguimiento fueron p53, SMAD4, podoplanina, ALDH1/CD133, Ki-67/p53/Bcl-2 (en conjunto), p16INK4a/p53/Ki-67 (en conjunto), ABCG2/BMI-1 (en conjunto) y e-cadherina.

CONCLUSIONES: Ninguno de los marcadores presentados con valor pronóstico de transformación maligna para la leucoplasia oral presentan análisis de validación. A pesar de esto, se identificaron varios inmunomarcadores de interés para ser considerados en futuras investigaciones y validar su potencial pronóstico.

Palabras clave: Leucoplasia oral, inmunohistoquímica, transformación maligna.

Contenido

Introducción 1
Marco teórico 2
Desordenes orales potencialmente malignos 2
Leucoplasia Oral 3
Definición 3
Epidemiología 4
Aspectos clínicos e histopatológicos 4
Etiología 5
Progresión maligna de la leucoplasia oral 5
Tratamiento 6
Displasia Epitelial 7
Carcinogénesis Oral 8
Carcinoma de células escamosas oral 10
Definición 10
Epidemiología 10
Etiología 10
Generalidades 11
Marcadores inmunohistoquímicos como indicadores pronóstico de transformación maligna de la leucoplasia oral 11
Objetivo 18
Materiales y Métodos 18
Diseño del estudio 18
Estrategias de búsqueda y fuentes de información 18
Criterios de inclusión y exclusión 19
Proceso de recolección de la información 19
Resultados 20
Selección de estudios 20
Características de los estudios 20
Marcadores propuestos como pronóstico de riesgo de transformación maligna en LO 27
Discusión 30
Conclusiones 33
Referencias Bibliográficas 35

Introducción

Uno de los mayores desafíos dentro de la medicina oral radica en la problemática de intentar predecir cuáles desordenes orales potencialmente malignos (DOPM) progresarán a carcinoma escamocelular (CEC)(1). Este dilema ha sido incluido en temas de prevención del cáncer oral, con énfasis en los aspectos clínicos, creando pautas de seguimiento y control de los pacientes e indicando la importancia de reconocer en forma temprana las lesiones orales que eventualmente podrían experimentar una transformación maligna a través del tiempo (2,3). A pesar de representar alteraciones de gran importancia, los DOPM tienen una tasa de malignización baja y apenas un pequeño porcentaje de estas lesiones se transformarán realmente en un CEC (4).

La leucoplasia oral (LO) es considerada el DOPM más comúnmente diagnosticado en el mundo, mostrando una prevalencia estimada entre el 2% y el 3%, con una tasa de transformación maligna de 1% a 2% anual dentro de la población global (5,6). La etiología exacta de la LO sigue siendo difícil de determinar, principalmente porque se asocia a elementos causativos múltiples (7) y a aspectos que han sido sugeridos como posibles factores pronóstico de su transformación maligna, como la exposición cancerígena (abuso del tabaco y alcohol), predisposición genética, edad, género, localización en cavidad oral, tamaño y aspecto de la lesión, grado de displasia epitelial y una pérdida de heterigocidad (4,8,9).

Aunque sus características clínicas son bien reconocidas, la toma de una biopsia es mandatorio para obtener un diagnóstico correcto, descartando otras lesiones que podrían imitar clínicamente una LO, así como para evaluar la presencia y el grado de displasia epitelial (4), puesto que no todas las LO demostrarán alteraciones morfocelulares y arquitecturales (10,11). Lamentablemente, el reconocer la displasia y su estadificación (leve, moderado, severo-carcinoma in situ) en la LO es subjetivo, demostrando variación entre observadores con respecto a su diagnóstico (12).

A pesar de comprender la relación histopatológica entre el grado de la displasia, la transformación maligna y el cáncer oral, ni la histología ni los factores clínicos pueden predecir el comportamiento o evolución de la LO (13), puesto que no toda LO

presentando cambios displásicos progresará a CEC (9). Además, la capacidad de la LO de mantenerse sin cambios a través del tiempo o inclusive llegar a desaparecer ha sido previamente descrita en la literatura (7).

En años recientes, los marcadores moleculares han ido ganando importancia como posibles métodos diagnósticos para determinar cuáles lesiones leucoplásicas presentan mayor riesgo de transformarse en CEC, con estudios que afirman su utilidad en este aspecto (1,12). Pero incluso con todos los avances moleculares, no existe, hasta el momento, un sólo marcador fiable que permita predecir qué lesión leucoplásica está en riesgo de sufrir una transformación maligna (9), ya que la mayoría de los marcadores aún no han sido validados, y los resultados de estos estudios deben ser interpretados con cautela (13).

Considerando que varios estudios sugieren distintos marcadores inmunohistoquímicos como posibles candidatos pronósticos de la transformación maligna para la LO, se decide realizar una revisión sistemática, la cual se acepta como "Gold Standard "en la medicina basada en evidencia (14), para identificar y evaluar cuáles de estos marcadores podrían ser considerados como marcadores pronósticos de transformación de la LO.

Marco teórico

Desordenes orales potencialmente malignos

Se define en el 2017 por la Organización Mundial de la Salud (OMS) a los DOPM como un conjunto de lesiones clínicas que presentan un riesgo de conversión a cáncer oral (6), tomando en cuenta que en ciertos casos el riesgo de transformación maligna es bajo e incluso reversible (15). Dentro de estos desórdenes, la LO es diagnosticada con mayor frecuencia a nivel mundial, representado entre un 60% a un 70% de todos los DOPM (16). En la tabla 1 se sintetizan las lesiones orales consideradas por la OMS con potencial de transformación maligno (6).

Tabla 1. Desordenes orales potencialmente malignos reconocidos por la OMS**,** en orden según su riesgo de transformación maligna (6,17–19).

DOPM	PTM
Leucoplasia verrucosa proliferativa	++++++
Eritroplasia	++++++
Lesiones en paladar asociadas al fumado invertido	+++++
Fibrosis submucosa oral	++++
Eritroleucoplasia	++++
Queilitis actínica	+++
Leucoplasia	+
Queratosis por tabaco de mascar	+
Liquen plano	+
Disqueratosis congénita	*
Candidiasis crónica	*
Lupus eritematoso discoide	*
Glositis sifilítica	*

DOPM = desorden oral potencialmente maligno. PTM = potencial de transformación maligna. *Información no disponible.

Leucoplasia Oral

Definición: Siendo un término clínicamente descriptivo, la LO representa una o varias placas blancas en la mucosa oral, en donde su desarrollo no puede ser atribuido a una causa aparente, enfermedad o desorden que conlleve un riesgo incrementado de malignización (9,20). En la tabla 2 se describen las lesiones benignas de cavidad oral que deben ser clínicamente diferenciadas de una LO (9,21).

Tabla 2. Desordenes benignos a distinguir de una leucoplasia (9,21).

Desorden	Características para el diagnóstico diferencial con LO	Biopsia
Nevo esponjoso blanco	Se desarrolla en etapas tempranas de la vida, historia familiar, involucra áreas extensas de la mucosa oral.	No indicada.
Queratosis friccional	Historia de trauma. Común en el plano de oclusión. Causa etiológica aparente. Reversible al eliminar la causa.	Indicada, si la lesión persiste luego de eliminada la causa.
Morsicatio buccarum	Habitualmente bilateral en mucosa yugal. Paciente confirma hábito de morderse.	No indicada
Daño químico	Historia de trauma químico, se condice con el área afectada, doloroso, resuelve rápido.	No indicada
Candidiasis pseudomembranosa aguda	La pseudomembrana puede ser desprendida al raspado, dejando una mucosa eritematosa.	Cultivo

Leucoedema	Bilateral en mucosa yugal, desaparece temporalmente al estirar la mucosa.	No indicada
Leucoplasia pilosa	Lesiones leucoplásicas, bilaterales en bordes de lengua. Histopatológicamente muestra un epitelio con hiperqueratosis acantosis y degeneración balonizante.	No indicada en paciente VIH positivo, de otra manera una biopsia debe ser efectuada.
Estomatitis nicotínica	Historia de tabaquismo, paladar blanco grisáceo con pápulas eritematosas.	No indicada

LO = leucoplasia oral.

Epidemiología: DOPM diagnosticado con mayor frecuencia (6), que presenta una prevalencia del 2% dentro de la población a nivel mundial (20), aunque en ciertas regiones como en el sureste de Asia, este porcentaje puede ascender debido a diferencias ambientales y hábitos, como al alto consumo de la nuez de betel (22). La LO es generalmente diagnosticadas después de la 4° década de vida (23), afectando a más hombres que mujeres en un promedio de 3.22 hombres por cada mujer (20). Éste DOPM es 6 veces más prevalente entre personas fumadoras que no fumadoras (16), con estudios que describen entre un 73% a un 81% de pacientes que presentan LO refiriendo un historial de uso de tabaco (24). El alcohol se considera un factor de riesgo independiente, sin importar el tipo o la cantidad consumida (9).

Aspectos clínicos e histopatológicos: Aunque la LO se puede desarrollar en cualquier parte de la mucosa oral (6), las zonas en donde se diagnostica con mayor frecuencia son la mucosa yugal, piso de boca, encía y borde lateral de lengua (6,16,20,22,25), y esta última representa la localización de mayor riesgo de transformación maligna (25). Clínicamente la LO puede observarse como una placa blanca homogénea y no homogénea (nodular o verrucosa) (9).

A nivel histopatológico, los hallazgos son no patognomónicos y no específicos, por lo que se deben correlacionar con las características clínicas de la lesión (22). El resultado del análisis al microscopio puede generar observaciones que van desde hiperqueratosis y acantosis, hasta displasia severa (9). Alrededor de un 1% a un 30% de las LO mostrarán algún grado de displasia epitelial (20). El examen histopatológico se mantiene como el “gold-standard” para el diagnóstico y graduación de la LO (23).

Etiología: Le etiología de las leucoplasias orales no se encuentra bien dilucidada (6,9,22,23). El uso del tabaco y el consumo del alcohol, ya sea de forma independiente o en conjunto, se encuentran asociados al desarrollo de algunas leucoplasias (6), aun así, el abuso del tabaco en sus varias formas de consumo se mantiene como el factor causal más importante a nivel mundial (20). Las leucoplasias orales que se desarrollan en pacientes que no presentan estos hábitos de riesgo se catalogan como idiopáticas, pero se considera la presencia de un factor de predisposición genética como base para su desarrollo (22).

Dentro de la literatura actual se han correlacionado niveles bajos de vitaminas A, B12 y C, beta caroteno, ácido fólico y deficiencia de hierro con la presencia y persistencia de algunos casos de LO (25). Otros estudios sugieren una relación entre el virus papiloma humano (VPH) y la LO (23,26), aun así, el VPH es raramente detectado en DOPM (6,22). El virus del Epstein-Barr (VEB) ha sido clasificado por la Organización Mundial de la Salud dentro del grupo 1 carcinogénico, específicamente por su relación con neoplasias linfoides y epiteliales (27), a pesar de ello y de los estudios que intentan probar el rol del VEB dentro de los DOPM como la LO, no se ha logrado confirmar dicha relación (27–29).

Progresión maligna de la leucoplasia oral: La progresión de una LO a CEC es impredecible (26) y su tasa de transformación todavía es tema de debate (30). Se estima una tasa de transformación maligna global entre el 1% al 2% anual (6), aunque los reportes describen porcentajes que van desde un 0.13% hasta un 34% de transformación a CEC (30). Por otro lado, la mayoría de las leucoplasias se mantienen sin cambios clínicos a través del tiempo, e incluso otras presentan una regresión completa (9,26). La presencia de displasia epitelial continúa siendo el factor predictivo de malignización más específico (6). En la tabla 3 se detallan otros factores que se consideran predictivos para un riesgo incrementado de transformación maligna (22,23,25).

Tabla 3. Factores de riesgo para la transformación maligna de la leucoplasia oral (22,23,25)

Factores de riesgo mayores	Factores de riesgo menores
Presencia de displasia epitelial	Género femenino
Cambios clínicos arquitecturales superficiales/Leucoplasias no homogéneas (cambios nodulares, verrucosos o eritroplásicos)	Leucoplasias que se desarrollan en pacientes no fumadores
Localización (bordes laterales de lengua o piso de boca)	Leucoplasias orales de larga data
Historia previa de CEC de cabeza y cuello	Edad avanzada
Tamaño superior a los $2cm^3$	Presencia de *C. albicans*

Tratamiento: El manejo de la LO debe iniciar con la examinación física del paciente, así como detallar su historial médico, recopilando datos importantes como su tiempo de evolución, su progresión, presencia o no de dolor o sensibilidad asociada a la lesión y factores de riesgo como el uso de tabaco y alcohol (24). Eliminar estos factores de riesgo (tabaco-alcohol) puede ser una medida preventiva aplicable a los pacientes que abusen de estas sustancias (31).

La escisión de la LO continúa siendo el tratamiento de elección, permitiendo el estudio histopatológico de la muestra, a diferencia de otros tratamientos como el láser de CO_2 (23) o la crio terapia (9). La tasa de recurrencia utilizando la escisión quirúrgica se estima entre un 5% a un 10% anual (22). Estudios demuestran que el uso del láser de CO_2 es un tratamiento efectivo, con resultados reproducibles, asociado a bajas complicaciones y morbilidades (32). La terapia fotodinámica utilizando fotosintetizadores y luz LED es un método terapéutico mínimamente invasivo, prometedor para el manejo de leucoplasias orales, demostrando pocos efectos secundarios y baja recurrencia (33).

La administración de retinoides (tópicos o sistémicos) (9), como la vitamina A, C y E, carotenos o licopeno se han usado con resultados prometedores (23), pero mostrando evidencia limitada (30,31), generando la necesidad de ser validados por otros estudios de control aleatorizados, con mayor número de participantes, requiriendo ser estudios multicéntricos (23,30).

La postura del clínico hacia al manejo de la LO (seguimiento con observación de la lesión, tratamiento no invasivo o tratamiento invasivo), sigue siendo dictada por los hallazgos histopatológicos (24).

Displasia Epitelial

Es un diagnóstico histopatológico que describe un espectro de características con respecto a la presencia en el epitelio de desorganización arquitectónica, desmaduración, proliferación celular aumentada y cambios en la morfología individual citológica (16,19). Estos cambios se dan a causa de la acumulación de alteraciones genéticas, todo asociado a un riesgo incrementado de transformación maligna (6). La graduación de la displasia a nivel de la mucosa oral se ha definido en 3 niveles: leve, moderada y severa (9), en donde la displasia severa y el carcinoma in situ se consideran sinónimos (15). Se considera displasia leve cuando los cambios morfocelulares y arquitecturales se limitan al tercio inferior del epitelio, displasia moderada cuando estos cambios se mantienen dentro de los 2 tercios inferiores del epitelio y displasia severa cuando los cambios abarcan la totalidad del epitelio oral (18). Los criterios diagnósticos para la displasia epitelial oral, de acuerdo con la Organización Mundial de la Salud (OMS), se detallan en la tabla 4 (6).

Tabla 4. Criterios diagnósticos para la displasia epitelial (6)

Cambios Arquitectónicos	Cambios Citológicos
Estratificación epitelial irregular	Variación anormal en el tamaño nuclear
Pérdida de la polaridad de las células basales	Variación anormal en la morfología nuclear
Crestas epiteliales en forma de gota	Variación en el tamaño celular
Incremento en el número de figuras mitóticas	Variación anormal en la morfología celular
Figuras mitóticas superficiales anormales	Incremento en la proporción núcleo:citoplasma
Queratinización prematura en células individuales	Figuras mitóticas atípicas
Perlas de queratina dentro de las crestas epiteliales	Incremento en el número y tamaño de los nucléolos
Pérdida de la cohesión epitelial	Hipercromatismo

A pesar del valor pronóstico que se le adjudica a la estadificación de la displasia oral, se ha resaltado la inhabilidad del clínico en predecir el comportamiento y evolución de las lesiones displásicas orales basándose únicamente en los hallazgos histopatológicos

(34), poniendo en evidencia la necesidad de mejorar los modelos diagnósticos (35). Los cambios presentes en el epitelio oral displásico se correlacionan con alteraciones genéticas y moleculares, las cuales van de la mano con la progresión maligna hasta la evolución del CEC oral (36), por lo que investigaciones relacionadas con el tema concluyen que la identificación de estas variaciones genéticas en DOPM puede ser utilizado con propósitos diagnósticos, pronósticos y terapéuticos (37).

Carcinogénesis Oral

La carcinogénesis oral es un proceso complejo y progresivo, el cual involucra múltiples pasos (38), comenzando por la acumulación de daños genéticos y epigenéticos en las células del epitelio oral, generando una inestabilidad cromosómica, junto con aberraciones estructurales y numéricas del ADN (39), alterando de forma permanente la fisiología celular cualitativa y cuantitativamente (38), finalmente produciendo un linaje de células inmortales que fallan en responder a los estímulos y señales regulatorias extra e intracelulares normales (16). En la tabla 5 se describen brevemente las bases moleculares del cáncer (40).

Tabla 5. Bases moleculares de la carcinogénesis (40).

Daño no letal al material genético de la célula	Puede ser adquirido (químico, físico o biológico) o heredado. No todas las mutaciones son inducidas o heredadas, algunas pueden surgir de forma espontánea.
El cáncer es monoclonal	Una única célula precursora la cual ha recibido daño genético es la que da inicio a la proliferación clonal del tumor.
4 clases de genes deben ser afectados	**1**-Genes supresores tumorales. **2**-Genes promotores del crecimiento. **3**-Genes inhibidores de la apoptosis. **4**-Genes reparadores del ADN.
Inactivación de genes reparadores del ADN predispone a la acumulación de mutaciones	Esto facilita la transformación maligna debido a que daños en protooncogenes, genes supresores tumorales y genes reguladores de la apoptosis pueden alterarse sin poder ser reparados. En la mayoría de los casos, ambos alelos de los genes reparadores del ADN deben ser inactivados
La carcinogénesis es un proceso que involucra varios pasos	La transformación, el crecimiento excesivo, la invasión local y la habilidad de metastatizar, son características adquiridas paso a paso de manera longitudinal.

Aunque en muchas ocasiones puede haber una predisposición genética que da inicio al desarrollo del cáncer (40), la mayoría de los cambios subsiguientes no son heredados, y por lo general, son influenciados por estímulos con potencial carcinogénico, ya sean físicos, químicos o agentes biológicos (16,38). Estos carcinógenos tienen la capacidad de formar metabolitos que reaccionan con el ADN del queratinocito, resultando en su alteración genética estructural y funcional (41), inactivando principalmente genes reparadores del ADN y genes supresores tumorales (37). En la tabla 6 se resumen las alteraciones genéticas relacionadas con la carcinogénesis oral.

Tabla 6. Alteraciones genéticas relacionadas con la inestabilidad cromosómica y la carcinogénesis oral (37,42)

Alteración	Significado
Defectos en la segregación cromosómica	Defectos en la segregación cromosómica durante la división celular generan alteraciones en el número de cromosomas, amplificando o excluyendo genes relevantes para la carcinogénesis oral en cada una de las células hijas.
Alteración en el número de copias del genoma tumoral	Amplificaciones o deleciones de genes vinculados con la carcinogénesis oral.
Pérdida de heterocigocidad	Deleción o inactivación del alelo normal funcional, generando una célula con propensión al crecimiento tumoral. Relacionado con genes supresores tumorales.
Inestabilidad de los telómeros	La desregulación en la función de la enzima telomerasa genera secuencias repetidas de telómero, lo que es esencial para el desarrollo de células inmortales, deshabilitando la senescencia tumoral.
Desregulación de los puntos de revisión en el ciclo celular	Desregulación de los puntos de revisión promueve la continuidad del ciclo celular, aunque haya alteraciones en el ADN, evadiendo el arresto celular, la reparación del material genético y la apoptosis.
Daño al ADN	Alteración en la respuesta al daño del ADN inhibe la activación de las vías de señalización para reparar alteraciones en los genes.
Desregulación en la vía de señalización NOTCH	La activación continua de esta vía se ha visto relacionada con la desdiferenciación celular y la metástasis en CEC oral.

Las alteraciones a nivel genético/molecular más comúnmente detectadas en el CEC oral se reflejan con la sobreexpresión del gen TP53 y pérdida del gen Rb (retinoblastoma),

sobreactivación del receptor NOTCH1, sobreexpresión del receptor EGFR (epidermal growth factor receptor), deleción o mutación del gen CDKN2A (cyclin-dependent kinase Inhibitor 2A), hiperfosforilzación o sobreactivación del factor de transcripción STAT3 (signal transducer and activator of transcription 3), pérdida del gen PTEN (phosphatase and tensin homolog), sobre expresión del gen HRAS y sobreexpresión del protooncogén Ciclina D1 (6,37,42–49).

Se considera el tabaco como el iniciador más importante de la carcinogénesis oral (50), aun así, la incidencia del cáncer oral en fumadores es relativamente baja cuando se compara con la cantidad de personas que se exponen a sus carcinógenos, sugiriendo una susceptibilidad genética en el desarrollo del cáncer oral (51).

Carcinoma de células escamosas oral

Definición: se trata de un carcinoma con diferenciación escamosa, el cual surge a partir del epitelio de la mucosa oral (6).

Epidemiología: alrededor del 95% de los tumores malignos primarios que se desarrollan en cavidad oral representan un CEC (16), y se reconoce que el cáncer oral es uno de los 10 cánceres más comunes a nivel mundial (49). Más de 575.000 casos de cáncer oral son diagnosticados cada año en el mundo (52). Para Chile la incidencia estimada de cáncer oral y faringe es de 3.2 casos nuevos por 100.000 hombres y 1.2 casos nuevos por 100.000 mujeres, representado el 1.6% de la morbilidad reportada con respecto al total de cánceres a nivel nacional (53).

Alrededor de un 90% de los pacientes con cáncer oral son mayores de 40 años y más del 50% presentan más de 65 años (52), aunque en los últimos años se ha visto un incremento en la incidencia de cáncer oral en pacientes jóvenes menores de 40 años, lo que se ha visto asociado a infecciones por el virus del papiloma humano (VPH) (54).

Etiología: El consumo de tabaco es el factor causal más importante del CEC oral con una correlación positiva entre la cantidad de tabaco utilizada y el riesgo de desarrollar esta neoplasia (6). El uso del tabaco y el alcohol se ven relacionados con el cáncer oral en el 90% de los casos a nivel mundial, y se sabe que su uso en conjunto representa un

efecto sinérgico para el desarrollo del CEC oral (49). En Chile, un 68.5% de los pacientes con cáncer oral presentan el hábito del fumado, mientras un 59.7% beben alcohol (53). El riesgo de presentar cáncer oral es 87% mayor en pacientes que no fuman pero han sido expuestos a ambientes contaminados con el humo del cigarrillo, en comparación con personas que no fuman y nunca han sido expuestos a esta clase de ambiente (49).

El VPH es un factor etiológico que sólo se manifiesta en el 3% de los CEC de cavidad oral (6).

Generalidades: Más de un 50% de los CEC orales se desarrolla en las regiones de lengua, piso de boca o encía (6,52). En la mayoría de los casos el CEC oral se presenta como una úlcera de bordes elevados e indurados o como una lesión exofítica de superficie irregular, ambas con o sin dolor asociado y con o sin adenopatías asociadas (52).

Histopatológicamente la OMS subdivide al CEC en bien diferenciado, moderadamente diferenciado y pobremente diferenciado, a pesar de que esta graduación no se correlaciona con el pronóstico (6,49,52,53). De igual forma, la OMS a subclasificado al CEC oral en CEC basaloide, CEC de células fusiformes, carcinoma adenoescamoso, carcinoma cuniculatum, carcinoma linfoepitelial, CEC verrucoso, CEC papilar, y CEC acantótico, en dependencia de su apariencia histológica morfocelular y arquitectural, con relevancia respecto al pronóstico del paciente y la evolución del tumor (6). Los factores de riesgo a nivel histopatológico asociados a un peor pronóstico incluyen invasión perineural, invasión linfovascular, patrón de invasión no cohesivo, profundidad de invasión y displasia de alto grado en los márgenes quirúrgicos (15).

Marcadores inmunohistoquímicos como indicadores pronóstico de transformación maligna de la leucoplasia oral

En años recientes, los marcadores moleculares han ido ganando importancia como posibles métodos diagnósticos para determinar cuáles lesiones leucoplásicas presentan mayor riesgo de transformación maligna, con estudios que afirman su utilidad en este aspecto (1,12). A pesar del enorme avance en el ámbito de la biología molecular, actualmente no existe un marcador específico fiable que prediga la transformación

maligna de una LO (55), ya que la mayoría de los marcadores aún no han sido validados, y los resultados de estos estudios deben ser interpretados con cautela (13).

Dentro de los marcadores inmunohistoquímicos que se han estudiado destacan marcadores de la proliferación celular y componentes del control del ciclo celular (Ki-63, p53, p16, ciclinas) (55), aunque recientemente moléculas de adhesión y comunicación intercelular como la E-cadherina (subexpresada), catenina (sobreexpresada) y Ep-CAM (sobreexpresada), han ganado relevancia como posibles marcadores pronóstico para la transformación maligna (56,57), ya que formarían parte de la transición epitelial-mesenquimal (TEM), necesario para la invasión y posterior metástasis a distancia por parte del CEC (58).

A continuación, en la tabla 7 se describen brevemente y en orden alfabético los marcadores inmunohistoquímicos que forman parte del presente estudio:

Tabla 7. Marcadores estudiados con el fin de determinar su valor pronóstico con respecto a la transformación maligna en leucoplasias orales.

Marcador	Nombre Completo	Función normal	Relación con la Carcinogénesis	Expresión alterada
ABCG2 (59)	ATP-binding cassette sub-family G member 2 (BCRP breast cancer resistant protein).	Proteína transmembrana transportadora de moléculas.	Genera resistencia medicamentosa en distintos tipos de neoplasias, incluyendo cáncer de mama y leucemia.	Aumentada
ALDH1 (60,61)	Aldehído deshidrogenasa.	Isoenzima involucrada en el metabolismo intracelular de los retinoides, quienes influyen en la expresión de genes.	Relacionado con distintas neoplasias. Relacionado con la TEM. Se considera marcador para células madre neoplásicas.	Aumentada
Bax (62)	Bcl-2 associated X protein.	Proteína citoplasmática que en activación sufre un cambio conformacional, uniéndose a la membrana mitocondrial, permitiendo la salida del citocromo c.	Su gen sufre una desactivación, disminuyendo la apoptosis.	Disminuida

Bcl-2 (63,64)	B-cell lymphoma	Proteína localizada en la membrana mitocondrial, inhibiendo al Bax, por ende, inhibiendo señales pro-apoptóticas.	Sobreexpresión de su gen produce disminución en la transmisión de señales pro-apoptóticas.	Aumentada
Bmi-1 (65)	Polycomb complex protein	Oncogén que regula la expresión de las proteínas p16 y p21 (inhibidoras del ciclo celular).	Su sobreexpresión disminuye la expresión de los genes encargaos de producir p16 y p21.	Aumentada
C-erb B2 (66)	Receptor tyrosine-protein kinase HER2 (human epidermal growth factor receptor) CD340	Proteína transmembrana involucrada en la transducción de señales hacia el núcleo.	Sobreexpresión en distintos tipos de cáncer (mama, pulmón, cabeza y cuello). Relacionado con la proliferación, diferenciación, invasión, adhesión, migración y angiogénesis. También con vías que regulan TEM.	Aumentada
CA-IX (67)	Anhidrasa carbónica 9	Proteína implicada en la proliferación y transformación celular.	Relacionada con un mal pronóstico. Sobreexpresión aumentando la proliferación, supervivencia e invasión tumoral.	Aumentada
CD44s **CD44v5** **CD44v6** (68)	Cluster of Differentiation 44	Glicoproteína de3 superficie celular relacionada con adhesión célula-célula y célula-estroma, tomando papel en la trasmisión de señales, con importancia en la proliferación e invasión. Las distintas isoformas se relacionan con pronóstico.	Sobreproducción de esta proteína se relaciona con la proliferación e invasión tumoral, angiogénesis y presentación de citoquinas a sus receptores correspondientes (ej. EGFR).	Aumentada
CD133 (69)	Cluster of differentiation 133	Glicoproteína de superficie celular epitelial. Su función no está bien establecida.	Sobreexpresión de esta proteína se ha visto relacionada con distintos tumores, incluyendo el CEC oral.	Aumentada
Cdk4 **Cdk6** (70)	Cyclin-dependent kinase	Enzimas que orquestan la promoción de la fase G_1 a S dentro del ciclo celular.	Sobreexpresión de estas enzimas genera una desregulación del ciclo celular y un aumento en la proliferación tumoral.	Aumentada
CK5 (71)	Citoqueratina 5	Filamento intermedio en células basales del epitelio.	Expresión anormal en estratos superiores del epitelio displásico. En el CEC sirve como marcador diagnóstico.	Irregular

CK13 (72)	Citoqueratina 13	Filamento intermedio localizado en células epiteliales suprabasales.	Se observa una pérdida gradual de CK13 a medida que el epitelio se transforma de displásico a CEC.	Disminuida
CK14 (72)	Citoqueratina 14	Filamento intermedio en células basales del epitelio.	Expresión anormal en estratos superiores del epitelio displásico. En el CEC sirve como marcador diagnóstico.	Irregular
CK17 (72)	Citoqueratina 17	Filamento intermedio encontrado en células del folículo piloso y glándulas sebáceas. No se encuentra en epitelio oral.	Expresión aberrante tanto en las células neoplásicas del CEC, como en el epitelio displásico adyacente a al tumor.	Irregular
CXCL12 (73)	C-X-C motif chemokine 12	Quimioquina. Ligando para el receptor CXCR4. Distintos tejidos pueden liberar esta proteína en respuesta a la inflamación o necesidad de angiogénesis.	Efecto quimiotáctico hacia su gradiente, fomentando un microambiente tumoral, la migración y metástasis.	Aumentada
CXCR4 (73)	C-X-C chemokine receptor type 4	Receptor transmembrana, expresado por linfocitos, monocitos, células dendríticas, células progenitoras CD34+ y células endoteliales. Estas células pueden migrar y madurar en respuesta a la liberación del ligando CXCL12.	Sobreexpresado en más de 20 neoplasias incluyendo células epiteliales tumorales en el CEC oral, asociándose a su capacidad metastásica, siguiendo el gradiente de liberación de su ligando CXCL12 en el estroma.	Aumentada
Cyclin D1 (74)	Ciclina D1	Oncoproteína promotora del ciclo celular expresada durante las fases G_1/S.	Sobreexpresión promueve la proliferación celular.	Aumentada
DFF45 (75,76)	DNA fragmentation factor	Proteína que al ser clivada por la caspasa3 genera el subproducto DFF40, el cual da inicio a la fragmentación del ADN. La proteína DFF45 funciona como inhibidor de la proteína DFF40.	Sobreexpresión produce inhibición de la fragmentación del ADN, por ende, generando resistencia hacia señales apoptóticas en células neoplásicas.	Aumentada
E-cadherin (77,78)	E-cadherina	Proteína de unión intercelular.	Reducción en su expresión o ausencia están relacionadas con la transición epitelial-mesenquimal, y con un peor pronóstico.	Disminuida

hMLH1 (79)	MutL homolog 1	Proteína perteneciente al sistema de reparación de desajuste de ADN humano (hMMR). Reconoce la unión errónea de bases nitrogenadas, reduciendo la acumulación de mutaciones.	La metilación de su gen promotor inhibe su expresión, y se considera un evento temprano en la carcinogénesis.	Disminuida
Hsp70 (80,81)	Heat shock protein 70	Proteína expresada bajo condiciones fisiológicas celulares normales y durante ambientes de estrés celular (calor, frío, infección), evitando el incorrecto doblamiento de proteínas durante su síntesis, o redoblando proteínas dobladas incorrectamente. Funciona también como proteína presentadora de antígenos e inhibidora de la apoptosis.	Dependiendo del tipo de neoplasia, su expresión se vincula con un buen o mal pronóstico. Su expresión en la membrana celular de células neoplásicas presentando antígenos tumorales genera una respuesta inmune en contra del tumor. En el cáncer oral, su expresión elevada se relaciona con CEC pobremente diferenciado, evasión de la apoptosis y reconocimiento de las células tumorales por parte de los linfocitos NK.	Aumentada
Ki-67 (82)	Ki-67	Proteína nuclear relacionada con la proliferación celular, activa únicamente durante las fases mitóticas celulares.	Su expresión inmunohistoquímica incrementa de acuerdo con el grado de displasia.	Aumentada
Kv3.4 (83)	Voltage-gated potassium channel Kv3.4	Su función en células “no excitables” están relacionadas con la mantención de la homeostasis, el ciclo celular, diferenciación celular y la apoptosis.	La expresión aberrante de este canal se ha reportado en múltiples tumores, incluyendo el CEC oral. Su sobreexpresión se relaciona con la proliferación y migración tumoral.	Aumentado

MT (84,85)	Metallothionein	Proteína encargada de unirse a distintos metales (Zn, Cu, Au, Ag, etc.) Factor protector en contra del estrés oxidativo.	Dependiendo del tipo de tumor, se puede correlacionar de forma inversa entre la concentración de MT y la sobrevida; o inversamente, su sobreexpresión se relaciona con mayor agresividad tumoral. Con el cáncer oral, un incremento gradual en la expresión de MT se relaciona con la progresión tumoral y metástasis.	Aumentado (en CEC oral)
p-Akt (86)	Phosphorylated Akt	La proteína Akt se activa al fosforilarse, inhibiendo la apoptosis, forzando a la célula a entrar en G_1 y favoreciendo la angiogénesis.	Su fosforilación se relaciona con la proliferación celular tumoral, evasión de la apoptosis y metástasis.	Aumentada
p16INK4a (87,88)	p16	Proteína antiproliferativa inhibidora de las CDK. Detiene el ciclo celular antes de entrar en la fase S.	En algunas neoplasias la supresión en su expresión promueve la tumorigénesis. En el CEC oral, su sobreexpresión se relaciona con mayor agresividad tumoral. En neoplasias relacionadas con el VPH, esta proteína se ve sobreexpresada.	Disminuida
p21waf1 (89)	p21	Proteína antiproliferativa inhibidora de las CDK que detiene el ciclo celular antes de entrar en la fase S.	Su sobreexpresión es indicativa de proliferación y supervivencia tumoral.	Aumentada
p53 (90)	transformation-related protein 53	Proteína supresora tumoral, con funciones relacionadas con el arresto del ciclo celular, reparación del ADN, senescencia y apoptosis.	Mutaciones en su gen producen una proteína incapaz de unirse al ADN para su reparación, por lo que se da una acumulación de mutaciones, aumento en la proliferación tumoral y evasión de la apoptosis.	Aumentada

p75NTR (91)	P75 neurotrophin receptor	Receptor transmembrana, expresado en células de varios tejidos incluyendo neural y epitelial. Su función difiere en dependencia del tipo de ligando, por lo que puede promover la apoptosis, o aumentar la sobrevida de las células.	Sobreexpresado en carcinomas de varios órganos. Su expresión en CEC orales se relaciona con un mal pronóstico. En otros tumores, su expresión se relaciona con un mejor pronóstico.	Aumentada
PCNA (92,93)	Proliferating cell nuclear antigen	Proteína asociada a la replicación celular, permitiendo una unión firme entre la polimerasa y el ADN. También puede estimular la continuación del ciclo celular a pesar de que se hallan detectado errores en la secuencia de ADN, o puede dar inicio a mecanismos de reparación.	Puede decidir la continuidad de la replicación del ADN, a pesar de haberse detectado errores en su secuencia (tolerancia al daño del ADN). El grado de marcación positiva con PCNA se condice con el aumento en el grado de displasia epitelial.	Aumentada
PDPN (94)	Podoplanina	Proteína transmembrana encontrada en células endoteliales linfáticas con funciones en el desarrollo normal del sistema linfático.	Alta expresión de podoplanina se relacionan con una peor sobrevida en pacientes con CEC oral y metástasis a linfonodos.	Aumentada
PITX1 (95)	paired-like homeodomain 1	Es un factor de transcripción homeobox importante durante la embriogénesis relacionado con el desarrollo de estructuras que derivan del estomodeo y con la simetría izquierda/derecha.	Se ha visto una correlación en la disminución en su expresión al ir aumentando el grado de displasia epitelial, por lo que se sospecha que este factor de transcripción también se relaciona con la supresión tumoral.	Disminuido
pRb (96)	Proteína retinoblastoma	Proteína supresora tumoral inhibidora del ciclo celular.	Su disfunción puede relacionarse a causa del VPH, pero también se pueden dar mutaciones esporádicas generando proteínas no funcionales.	Disminuida
SMAD4 (97)	Mothers against decapentaplegic homolog 4	Proteína relacionada con procesos de señalización celular, sirviendo como mediador entre factores de crecimiento extracelulares y genes dentro del núcleo. Su gen es considerado	Pérdida de la expresión de su gen se vincula con efectos iniciadores y promotores de la carcinogénesis.	Disminuida

		como un supresor tumoral.		
Syndecan-1 (98)	Syndecan-1	Proteína relacionada con la adhesión célula-matriz y señalización intercelular.	Niveles de expresión de esta proteína van disminuyendo conforme aumenta el grado de displasia.	Disminuida
Twist (99,100)	Twist	Factor de transcripción relacionado con la embriogénesis y la diferenciación celular.	Relacionado con distintas neoplasias. Su sobreexpresión se relaciona con la TEM, invasión y metástasis. Suprime la expresión de e-cadherina y amplifica la expresión de metaloproteinasas. En el CEC oral se relaciona con un riesgo elevado de metástasis linfonodal y un peor pronóstico.	Aumentado
VEGF (101,102)	Vascular endothelial growth factor	Factor angiogénico más importante para el desarrollo de nuevos vasos sanguíneos.	Relacionado con la angiogénesis y progresión del CEC oral.	Aumentado

CEC: carcinoma escamocelular. TEM: transición epitelial-mesenquimal. CDK: Quinasas dependientes de ciclina.

Objetivo

Determinar cuál o cuáles marcadores inmunohistoquímicos han sido reportados como marcadores pronóstico de la transformación maligna en leucoplasias orales.

Materiales y Métodos

Diseño del estudio: Se realizó una revisión de literatura español, inglés y portugués, para resumir los resultados de los estudios publicados sobre marcadores inmunohistoquímicos para la leucoplasia oral, evaluando su valor como marcadores pronósticos de transformación maligna.

Estrategias de búsqueda y fuentes de información: Este estudio se realizó basándose en la siguiente pregunta de investigación: "¿Qué marcadores inmunohistoquímicos se han reportado como pronóstico de transformación maligna en la leucoplasia oral?"

Se realizó una búsqueda electrónica sin restricción de tiempo en las siguientes bases de datos: PubMed, Scopus, LILACS y EBSCO. Los siguientes términos fueron utilizados en

la estrategia de búsqueda: "leucoplasia oral", "marcador pronóstico", "inmunohistoquímica", “oral leukoplakia”, “prognostic marker”, “immunohistochemistry”, “marcador prognóstico”, “transformação” e “imunohistoquímica”. La lista de referencias de los estudios identificados y las revisiones pertinentes sobre el tema también se analizaron en busca de posibles artículos adicionales. Los artículos duplicados fueron eliminados al ser identificados.

Criterios de inclusión y exclusión: Se incluyeron publicaciones en inglés, español y portugués. Los artículos se consideraron elegibles bajo los siguientes criterios:

1. Artículos enfocados en la leucoplasia oral humana diagnosticada clínica e histopatológicamente de acuerdo con los criterios de diagnóstico de la Organización Mundial de la Salud para la leucoplasia oral.
2. Estudios que usan marcadores inmunohistoquímicos como posibles indicadores de transformación maligna para las leucoplasias orales.

Los siguientes criterios de exclusión fueron aplicados:

1. Artículos basados en marcadores distintos de marcadores inmunohistoquímicos (por ejemplo, marcadores de saliva y suero, inmunofluorescencia, hibridación in situ).
2. Artículos sin un análisis histopatológico de las lesiones.
3. Estudios basados solo en el carcinoma de células escamosas oral u otros tipos de cáncer.
4. Estudios basados en lesiones relacionadas con usuarios de la nuez de betel.
5. Otras revisiones de literatura, cartas al editor, opiniones personales, capítulos de libros y resúmenes de conferencias.
6. Estudios experimentales in vitro.
7. Artículos completos no disponibles.

Proceso de recolección de la información: se revisaron los estudios elegibles, extrayéndose toda la información requerida, incluidas las características del estudio (autor, año de publicación, país), tamaño de muestra, edad media y rango, marcadores

inmunohistoquímicos utilizados, resultados, conclusiones principales y el tiempo de seguimiento de los pacientes (en los casos disponibles).

Resultados:

Selección de estudios: utilizando las estrategias de búsqueda junto con las palabras clave se obtuvieron un total de 518 resultados (Fig. 1), de estos, 45 artículos fueron eliminados por encontrarse duplicados. Posteriormente, se revisan los títulos y resúmenes en donde se eliminan 397 artículos por estar fuera del enfoque de la presente investigación. De los 38 artículos restantes se eliminan 9 por no cumplir con los criterios de inclusión, llegando a un total final de 29 artículos, los cuales son incluidos en la revisión.

Características de los estudios: Todos los estudios escogidos evaluaron marcadores inmunohistoquímicos como posibles indicadores pronóstico de transformación maligna en leucoplasias orales (Tabla 8) (83,94,103–129). La mayoría de los estudios son provenientes de Japón (N=8), seguido por Brasil (N=5) y la India (N=4); el resto de los estudios se dividen entre los países de Alemania, China, Tailandia y España.

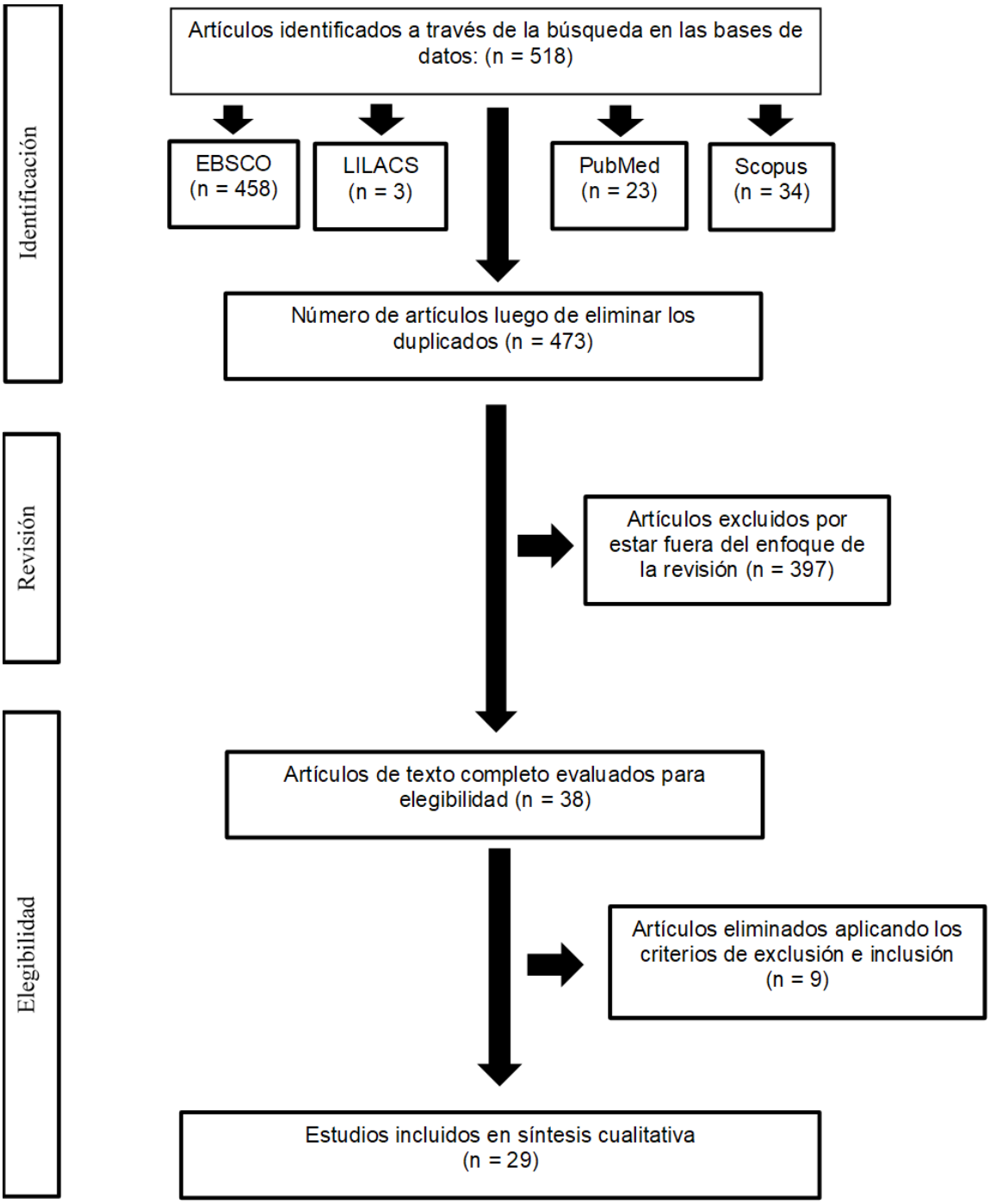

Figura 1. Diagrama de flujo de la búsqueda y selección bibliográfica.

Tabla 8. Características generales de los artículos incluidos en el estudio (N = 29) (83,94,103–129)

Año	Autor	País	Marcadores utilizados	N° de pacientes en total	N° de pacientes con LO	N° de pacientes con CEC	N° de pacientes control	Conclusiones principales
2011	Kiyouse T. Et al	Japón	p75NTR/Ki-67/CK5/CK14	203	112	81	10	p75NTR se asocia a la invasión y a un peor pronóstico en el CEC. No hay relación con la TM.
2014	Pérez-Sayáns, M. et al.	España	CA-IX	65	30	35	-	CA-IX podría ser utilizado para confirmar la ausencia de displasia epitelial en LO. Es necesario validar.
2012	Kreppel, M. et al	Alemania	Podoplanin	60	60	-	-	La expresión de podoplanina en LO, se asocia a un riesgo incrementado de TM.
2012	Liu, W. et al	China	ALDH1/CD133	141	141	-	-	La expresión en conjunto de ALDH1 y CD133 se correlaciona con la TM en pacientes con LO, sugiriendo a estos marcadores como predictores para identificar LO con un riesgo elevado de desarrollar CEC.
2003	Nogami, T. et al	Japón	Bax/Ki-67/p53/Bcl-2	18	13	-	5	La sobreexpresión de Bcl-2 en LO que presentaron TM, y altos niveles de expresión de Bax en LO sin TM sugieren que las alteraciones en los mecanismos apoptóticos juegan un temprano en la TM de LO.
2008	Buajeeb, W. et al	Tailandia	p16INK4a	56	30	16	10	La p16 no es un marcador confiable para predecir la TM en LO.
2011	Nasser, W. et al	Alemania	pRb/p16INK4a/p53/Cyclin D1/Ki-67	56	48	8	-	El uso combinado de p53/p16/Ki-67 parece tener un valor predictivo en LO con alto riesgo de TM
2004	Santos García, A. et al	España	p53/Ki-67	53	15	27	11	La marcación con Ki-67 se correlaciona fuertemente con el grado de displasia en LO en etapas de TM tempranas. El p53 tuvo su marcación más

								fuerte en CEC in situ y CEC microinvasor.
2003	Seiki, M. et al.	Japón	p53	75	60	-	15	La sobreexpresión de p53 podría ser considerado como útil para el diagnóstico de LO con alta probabilidad de TM
2011	Xia et al.	China	CXCL12/CXCR4	77	24	40	13	El eje CXCL12/CXCR4 podría tener un papel importante en las etapas tempranas de la TM, contribuyendo a la progresión de la carcinogénesis oral
2014	Santos de Freitas et al.	Brasil	Twist/E-cadherin	60	30	20	10	Los resultados muestran un valor positivo de Twist y E-cadherina en la predicción de la TM en el epitelio ora.
2001	Iwasa et al.	Japón	PCNA/p53/DFF45/AgNORs/VEGF/CD34	96	69	20	7	La marcación con PCNA, p53 y DFF 45 incrementa al aumentar el grado de displasia epitelial, por lo que junto al VEGF pueden permitir la proliferación tumoral.
2010	Visioli et al.	Brasil	p53/p21waf1	36	36	-	-	No es posible diferenciar LO con displasia de LO sin displasia utilizando p53 y p21waf1 como marcadores.
2011	Liu et al.	China	ABCG2/BMI-1	135	135	-	-	ABCG2 y BMI-1 pueden ser utilizados como marcadores pronóstico en LO con riesgo de TM.
2013	Nakabayashi et al.	Japón	PITX1/Ki67	229	106	97	26	La disminución en la expresión de PITX1 en LO con displasia es predictivo de TM.
2015	Patil et al.	India	HSP70	60	30	-	30	La expresión aumentada de HSP70 puede ser utilizada como marcador objetivo con respecto a la presencia de displasia epitelial.
2012	Kumar et al.	India	p53/Ki67/c-erbB2	65	55	-	10	La expresión de p53 y Ki-67 incrementa al aumentar el grado de displasia, por lo que podrían ser utilizados como marcadores predictivos del desarrollo del CEC oral.

2011	Godge et al.	India	CD44s/ CD44v5/CD44v6	50	40	-	10	CD44v6 podría servir como un marcador para detectar LO de alto riesgo de TM
2013	Rong-Hui, X. et al	China	SMAD4	88	88	-	-	Una alta expresión de SMAD4 podría servir como un marcador para valorar LO con riesgo de TM
2016	Sakata, J. et al	Japón	SMAD4	186	150	36	-	La combinación del estatus en la expresión de SMAD4 a nivel epitelial y el infiltrado linfocítico estromal podría ser de utilidad para predecir LO en riesgo de TM.
2016	Fernández-Valle, A. et al	España	voltage-gated potassium channel Kv3.4	162	62	100	-	Se sugiere que el papel del canal de potasio Kv3.4 en el CEC oral se relaciona más con la oncogénesis y no con la progresión y el pronóstico.
2012	Kitamura, R. et al	Japón	CK17/CK13	223	108	105	10	La combinación de CK17/CK13 podría ser un marcador aceptable para valorar la TM.
2011	Caldeira, P. et al	Brasil	hMLH1/p53/AgNOR	69	62	NA	7	hMLH1 y p53 no son marcadores confiables para el pronóstico de malignización en LO.
2003	Kurokawa, H. et al.	Japón	Syndecan-1/p53/Ki-67	65	43	NA	22	Ki-67 yp53 se correlacionan con el grado de displasia epitelial. La disminución en la expresión de Syndecan-1 puede ser un marcador de importancia para detectar cambios displásicos.
2014	von Zeidler, S. et al	Brasil	E-cadherin	52	31	12	9	E-cadherin puede ser utilizado como marcador para identificar LO con riesgo de TM
2017	Habiba, U. et al	Japón	ALDH1/Podoplanin	79	79	NA	NA	ALDH1 y podoplanina pueden ser utilizados como marcadores para identificar LO con un riesgo elevado de TM
2015	Juneja, S. et al	India	Bcl-2	60	30	30	NA	La expresión de Bcl-2 puede incrementar a medida que el potencial de TM aumenta en LO

2010	Poomsawat, S. et al	Tailandia	Cdk4/Cdk6	61	34	15	12	Se observa una sobreexpresión de Cdk4 y Cdk6 en CEC oral. Se observa una sobreexpresión de Cdk4 en LO con displasia, sugiriendo que la Cdk4 podría ser un evento temprano dentro de la carcinogénesis del CEC oral.
2009	Pontes, H. et al	Brasil	Metallothionein/p-Akt	55	30	15	10	p-Akt y metalotioneína pueden jugar un papel importante en la conversión de LO a CEC oral.

CEC= Carcinoma escamocelular. LO= leucoplasia oral. TM= transformación maligna. N°= número.

La cantidad de leucoplasias orales estudiadas suman un total de 1781 lesiones, en donde el grupo de estudio más grande cuenta con 150 LO, mientras que el más pequeño presenta 13 LO. La gran mayoría de estos estudios fueron publicados entre los años del 2001 al 2014 (N=24), 5 estudios fueron publicados después del 2015. Los resultados principales de cada investigación se resumen en la tabla 8.

Los tipos de marcadores inmunohistoquímicos más estudiado corresponden a marcadores relacionados con la proliferación y ciclo celular (tabla 9), en donde p53 y Ki-67 se reportan en un total de 9 y 6 estudios respectivamente, relacionándose principalmente con el grado de displasia epitelial. Posteriormente, la e-cadherina, podoplanina, SMAD4, p16INK4a, Bcl-2 y ALDH1 se estudiaron un total de 2 veces cada uno dentro de los artículos de la presente revisión.

Tabla 9. Frecuencia de veces que marcadores inmunohistoquímicos fueron estudiados en los artículos seleccionados.

p53	**N=9**
Ki-67	N=6
E-cadherina	N=2
Podoplanina	
SMAD4	
p16	
Bcl-2	
ALDH1	
p16INK4a	
p75NTR, CK5, CK14 CA-IX, CD133, Bax, pRb, Ciclina D1, CXCL12, CXCR4, Twist, PCNA, DEF45, VEGF, CD34, p21waf1, ABCG2, BMI-1, PITX1, HSP70, c-erb, CD44, Kv3.4, CK17, CK13	N=1

Únicamente 13 investigaciones relataron seguimiento de los pacientes con LO a través del tiempo (Tabla 10) (83,94,106,108,115,116,120–122,124,126–128), con un promedio de seguimiento en conjunto de 4.24 años. Dentro de estas investigaciones, se evaluaron en total 933 leucoplasias orales. Un 54.3% de estas pertenecían a mujeres (N=448). La

edad promedio dentro de todos los participantes de este grupo de investigaciones fue de 58.3 años. El porcentaje de leucoplasias que mostraron transformación maligna durante el seguimiento fue de 1.8%. Los marcadores inmunohistoquímicos, ya sea combinados o por sí solos, y que dieron resultados estadísticamente significativos con respecto al pronóstico de transformación maligna dentro de los estudios con seguimiento a través del tiempo se detallan en la tabla 11.

Marcadores propuestos como pronóstico de riesgo de transformación maligna en LO: Ninguno de los marcadores presentados con valor pronóstico de transformación maligna para la LO presentan análisis de validación. Por lo que se catalogaron como "marcadores con potencial pronóstico" (48).

Tabla 12. Marcadores considerados con potencial pronóstico de riesgo de transformación maligna en leucoplasias orales

p53
SMAD4
Podoplanina
ALDH1/CD133
Ki-67/p53/Bcl-2 (en conjunto)
p16INK4a ⁄p53/Ki-67 (en conjunto)
ABCG2/BMI-1 (en conjunto)
E-cadherina

Tabla 10. Resultados de las investigaciones de leucoplasias orales con seguimiento a los pacientes a través del tiempo (83,94,106,108,115,116,120–122,124,126–128)

Año	Autor	Marcadores Utilizados	N° de LO	N° de hombres	N° de mujeres	Edad promedio en años	Tiempo promedio de seguimiento en años	Cantidad de LO que sufrieron de TM	Hallazgos	Validez Estadística $p \leq 0.05$
2014	Pérez-Sayáns, M. et al.	CA-IX	30	10	20	62.43	3.04	5	La ausencia de positividad con CA-IX se correlaciona estadísticamente con la ausencia de displasia en LO	$p = 0.05$
2012	Kreppel, M. et al	Podoplanin	60	32	28	58.6	4	12	La alta expresión de podoplanina en LO, se asocia a un riesgo incrementado de TM	$p = 0.003$
2012	Liu, W. et al	ALDH1/CD133	141	68	73	53	5.5	37	La marcación positiva en conjunto de ALDH1 y CD133 se correlaciona con la TM en pacientes con LO	$p = 0.001$
2003	Nogami, T. et al	Bax/Ki-67/p53/Bcl-2	13	5	8	61.4	6.9	7	Aumento en la expresión de Ki-67 y p53 es sugestivo de un riesgo incrementado de transformación maligna	$p = 0.05$
2011	Nasser, W. et al	pRb/p16INK4a/p53 /Cyclin D1/Ki-67	48	-	-	-	9	2	El uso combinado de p53/p16/Ki-67 parece tener un valor predictivo en LO con alto riesgo de TM. Incremento en la expresión de p53 y ki-67, con la disminución en la expresión de p16	$p = 0.0001$
2003	Seiki, M. et al.	p53	60	-	-	-	2.3	13	La sobreexpresión de p53 podría ser considerado como útil para el diagnóstico de LO con alta probabilidad de TM	$p = 0.0032$
2010	Visioli, F. et al.	p53/p21waf1	36	19	17	50.13	*	0	Los resultados no relacionan estos marcadores con riesgo de TM en LO	$p > 0.05$
2011	Liu, W. et al.	ABCG2/BMI-1	135	64	71	52.9	5.5	32	La expresión positiva de ABCG2 y BMI-1 pueden ser utilizados como marcadores pronóstico en LO con riesgo de TM.	$p = 0.01$
2013	Rong-Hui, X. et al	SMAD4	88	37	51	56	6.3	22	Una alta expresión de SMAD4 podría servir como un marcador para valorar LO con riesgo de TM	$p = 0.013$
2016	Sakata, J. et al	SMAD4	150	76	74	63.2	2.8	23	La combinación en la expresión de SMAD4 a nivel epitelial y el infiltrado linfocítico estromal podría	$p = 0.0017$

									ser de utilidad para predecir LO en riesgo de TM.	
2016	Fernández-Valle, A. et al	voltage-gated potassium channel Kv3.4	62	27	35	61.08	2.5	27	Se considera el aumento de expresión de Kv3.4 como un evento temprano de la carcinogénesis, pero no como pronóstico de TM.	*p* = 0.05
2014	von Zeidler, S. et al	E-cadherin	31	14	17	50.9	1	0	La baja expresión de E-cadherin puede ser utilizada como marcador para identificar LO con riesgo de TM	*p* = 0.019
2017	Habiba, U. et al	ALDH1/Podoplanin	79	25	54	72	2.08	37	Positividad en la marcación con ALDH1 y podoplanina pueden ser utilizados como marcadores para identificar LO con un riesgo elevado de TM	*p* = 0.001
TOTAL			**933**	**377**	**448**	**58.3**	**4.24**	**16.7**		

LO: leucoplasia oral. TM: transformación maligna

Discusión

El cáncer oral es un problema a nivel mundial, especialmente en países en donde el abuso de agentes cancerígenos es común dentro de la población (6). El CEC es el subtipo de cáncer oral más frecuente, responsable del 95% de neoplasias malignas que se desarrollan en cavidad oral (130). En los últimos años se han dado grandes avances enfocados a mejorar el pronóstico y tratamiento de distintas neoplasias del cuerpo humano (11), lamentablemente, éste no ha sido el mismo panorama para el cáncer oral, ya que la tasa de supervivencia para pacientes en estadios avanzados no se ha logrado disminuir de forma significativa en las últimas décadas (131).

La sobrevida de los pacientes con CEC está directamente relacionada con el estadio a la hora del diagnóstico, por lo que la detección temprana y la prevención tienen el potencial de aumentar el tiempo de sobrevida y minimizar los riesgos de comorbilidad asociados con la oncoterapia (11).

A pesar del progreso en la biología molecular, todavía no se valida algún marcador o panel de marcadores que prediga la transformación maligna de la LO (9). Esta investigación pretende determinar qué marcador o conjunto de marcadores inmunohistoquímicos se han reportado como indicadores fiables de transformación maligna en LO. A pesar de la abundante literatura relacionada con el tema y los distintos marcadores investigados, los marcadores inmunohistoquímicos únicamente podrán ser utilizados para determinar el estado de una LO y formular la conducta a seguir si cuentan con validez analítica y clínica (132), además de que parece no haber algún tipo de consenso con respecto a este tema (9).

Aunque los marcadores incluidos en esta investigación aún no cuentan con validación, representan un avance importante hacia la búsqueda de marcadores más específicos. Reportamos un total de 34 posibles marcadores pronóstico de transformación maligna (83,94,103–129), considerando más relevantes a los inmunomarcadores que fueron utilizados en estudios que dieron un seguimiento a sus pacientes a través del tiempo, llegando así a diferenciar clínica e histopatológicamente las leucoplasias orales que se transformaron en CEC dentro de un periodo de tiempo determinado, de las leucoplasias orales que no lo hicieron, finalmente relacionando estos hallazgos a los patrones de

inmunomarcación observados en los respectivos estudios, todos con resultados estadísticamente significativos, teniendo en cuenta que inclusive los mismos autores señalan la necesidad de validar su hallazgos, y que sus resultados deben ser interpretados con cautela (83,94,106,108,115,116,120–122,124,126–128).

De los estudios con seguimiento de las leucoplasias orales a través del tiempo, destacamos los inmunomarcadores CA-IX, Podoplanin, ALDH1/CD133 (en conjunto), Ki-67/p53/Bcl-2 (en conjunto), p16⁄p53/Ki-67 (en conjunto), p53, ABCG2/BMI-1 (en conjunto), SMAD4, ALDH1/podoplanina (en conjunto) y E-cadherina, como posibles candidatos para futuras investigaciones.

La mayor parte de los estudios son investigaciones de tipo retrospectivos transeccionales, y esto puede ser un problema para la determinación de inmunomarcadores capaces de predecir el riesgo de transformación maligna de una LO, ya que toman únicamente una muestra a partir de un punto específico en el tiempo, logrando relacionar los patrones de inmunomarcación con los distintos grados de displasia epitelial, en donde a mayor grado de displasia, disminuye o aumenta el patrón de marcación, generando así una correlación con el riesgo de transformación maligna, pero sin determinar con exactitud cuáles leucoplasias orales efectivamente se desarrollaron en CEC (133). Cabe destacar que, aunque la graduación de la displasia epitelial se ha relacionado con el riesgo de transformación maligna (134), lamentablemente también se ha comprobado su subjetividad ante el observador (135), generando un flanco débil para considerar estos estudios. Además, a pesar de comprender la relación histopatológica entre el grado de la displasia, la transformación maligna y el cáncer oral, ni la histología ni los factores clínicos pueden predecir el comportamiento o evolución de la LO (13).

Puede que la expresión de ciertas proteínas se vea alterada en la LO, pero debemos recordar que estamos hablando de una enfermedad y como tal, tiene que expresar alteraciones. Lograr demostrar que estas alteraciones realmente son predictivas para la trasformación maligna de una lesión no puede ser confirmado a través de investigaciones retrospectivas transversales, ya que como se mencionó con anterioridad, sólo pueden

relacionarse con el grado de displasia epitelial, dejándonos en un mismo punto de partida, la subjetividad.

Las moléculas relacionadas con la proliferación y ciclo celular fueron las más estudiadas, destacando la proteína p53, utilizada en 9 estudios distintos (103,108,109,117,118,122–124,126). Dentro de la diversidad de alteraciones que componen al cáncer, la proteína p53 es de vital importancia, ya que se encuentra vinculada con la supresión tumoral, reparación del ADN, la senescencia y la apoptosis (122), y su alteración se ha reportado en casi todos los tipos de cáncer, considerándose un evento temprano en la carcinogénesis (90). De igual forma, las alteraciones en la expresión de p53 y p16INK4a son las aberraciones más frecuentemente encontradas en el CEC oral (124). A pesar de que se obtuvieron resultados similares en los distintos estudios involucrados en esta investigación con respecto a la relación que presenta p53 con el grado de displasia epitelial, 2 estudios no lograron generar los mismos resultados, reportando que p53 no puede ser utilizado como un marcador para establecer el potencial maligno de la LO (108,118). Estas discrepancias pueden deberse a que, aunque se haya estudiado la expresión de las mismas proteínas, los estudios utilizaron inmunomarcadores de distintos laboratorios, lo que puede generar variaciones en el patrón de marcado (129).

También, estas diferencias entre resultados reflejan la heterogeneidad del cáncer, sugiriendo que las alteraciones genómicas necesarias para la transformación a CEC no se dan de forma equivalente entre pacientes, tampoco se desarrollan exactamente en la misma secuencia ni en tiempos similares (38,40), a pesar de que las bases de la oncogénesis sean las mismas. Nueva evidencia apoya que las señales bioquímicas estromales tumor-asociadas del microambiente alrededor del cáncer oral influyen considerablemente en su comportamiento (49,52,130,136), por lo que estos aspectos también deben de ser tomados en cuenta en estudios a futuro.

Es de importancia señalar que a pesar de que los resultados de estas investigaciones son prometedores y nos acercan a demostrar qué inmunomarcadores tienen capacidad pronóstica para la transformación maligna de la LO, se continua sin establecer parámetros reales de medición para graduar patrones o niveles de marcación, y de esta

forma relacionarlo con el grado de displasia epitelial y con niveles de riesgo de transformación.

Cabe comentar el factor de que muchas LO son de un tamaño pequeño y la biopsia, aparte de servir como diagnóstica, funciona a la vez como terapéutica, limitando la cantidad de lesiones a las que se les puede dar seguimiento en el tiempo.

Algunas de las proteínas, enzimas y moléculas que se utilizaron en las investigaciones incluidas en este estudio ya son aplicadas o están siendo estudiadas como terapia-blanco en distintos tipos de tumores (ej. Bax, Bcl-2, Bmi-1, CA-IX, CXCR4) (62,64,65,67,73), por lo que aparte de tener potencial pronóstico para LO en riesgo de transformación maligna, también podrían ser objeto de estudio a futuro para terapias más individualizadas en el tratamiento quimioterapéutico de la LO y el CEC. Por otra parte, el receptor CXCR4 presenta su mayor expresión en CEC metastásico, teniendo así el potencial de ser un marcador pronóstico para leucoplasias en proceso de transformación maligna con riesgo elevado de metástasis de forma más temprana (73).

Conclusiones

Investigaciones recientes intentan demostrar la efectividad de distintos inmunomarcadores como candidatos pronóstico de la transformación maligna de la LO. A pesar de las limitaciones y las debilidades encontradas, el presente estudio identificó varios inmunomarcadores de interés para ser considerados en futuras investigaciones y validar su potencial pronóstico.

Después de analizar los estudios incluidos y la literatura correspondiente al tema, sugerimos fortalecer el ámbito de la prevención y tratamiento del cáncer oral a través de las siguientes recomendaciones a futuras investigaciones.

Lo más apropiado para poder validar correctamente el factor pronóstico que puedan ofrecer los inmunomarcadores es a través de estudios prospectivos longitudinales, o retrospectivos longitudinales, en donde sea posible darles un seguimiento a las lesiones a través del tiempo. Tomando en cuenta una batería de inmunomarcadores que

representen distintos puntos de la carcinogénesis oral, desde alteraciones en los genes reparadores del ADN, reguladores del ciclo celular y apoptosis (ej. p53, Bcl-2), a alteraciones involucradas en la transición epitelial-mesenquimal (ej. e-cadherina, beta-catenina) y finalmente tomando en cuenta el microambiente biomolecular tumor-asociado (ej. activin A).

Es importante intentar generar homogeneidad entre pacientes (ej. sólo pacientes fumadores, o sólo pacientes sin factores de riesgo asociado) para poder reducir las variables etiológicas de la oncogénesis; documentando edad, sexo, tiempo total de seguimiento, tiempo transcurrido entre el diagnóstico y la transformación maligna y si la transformación maligna ocurrió en el mismo sitio de la leucoplasia estudiada o en otro sitio de la cavidad oral.

Para obtener un mayor grupo de estudio, se sugieren realizar estudios multicéntricos, a nivel nacional o internacional, utilizando siempre los mismos marcadores, procedentes de los mismos laboratorios y bajo las mismas técnicas inmunohistoquímicas.

Referencias Bibliográficas

1. Scully C. Challenges in predicting which oral mucosal potentially malignant disease will progress to neoplasia. Oral Dis. 2014;20(1):1–5.

2. Jolly M. Premalignant Lesions of the Oral Cavity. Aust Dent J. 1976;21(5):414–22.

3. Kramer IR, Lucas RB, Pindborg JJ, Sobin LH. Definition of leukoplakia and related lesions: an aid to studies on oral precancer. Oral Surg Oral Med Oral Pathol. 1978;46(4):518–39.

4. Warnakulasuriya S, Ariyawardana A. Malignant transformation of oral leukoplakia: a systematic review of observational studies. J Oral Pathol Med. 2016;45(3):155–66.

5. Petti S. Pooled estimate of world leukoplakia prevalence: A systematic review. Oral Oncol. 2003;39(8):770–80.

6. El-Naggar, A. Chan, J. Grandis, J. Takata, T. Slootweg P. WHO Classification of Head and Neck Tumours. 4th ed. WHO Press. Lyon Cedex: International Agency for Research on Cancer; 2017. 112-113 p.

7. Mehta FS, Pindborg JJ. Spontaneous regression of oral leukoplakias among Indian villagers in a 5-year follow-up study. Community Dent Oral Epidemiol. 1974;2(2):80–4.

8. Brouns E, Baart JA, Karagozoglu KH, Aartman IHA, Bloemena E, Waal I Van Der. Malignant transformation of oral leukoplakia in a well-defined cohort of 144 patients. 2014;(November 2012).

9. van der Waal I. Potentially malignant disorders of the oral and oropharyngeal mucosa; terminology, classification and present concepts of management. Oral Oncol. 2009;45(4–5):317–23.

10. Lee JSJ, Hong WK, Hittelman WN, Mao L, Lotan R, Shin DM, et al. Predicting cancer development in oral leukoplakia: Ten years of translational research. Clin Cancer Res. 2000;6(5):1702–10.

11. Neville, B. Day T. Oral Cancer and Precancerous Lesions. CA Cancer J Clin. 2002;52(4):195–215.

12. Greenspan D, Jordan RCK. The White Lesion That Kills — Aneuploid Dysplastic Oral Leukoplakia — NEJM. n engl j med. 2004. p. 350;14.

13. Arduino, PG. Bagan, J. El-Naggar, AK. Carrozzo M. Urban legends series: Oral leukoplakia. Oral Dis. 2013;19(3):642–59.

14. Haddaway N. The importance of meta-analysis and systematic review: How research legacy can be maximized through adequate reporting. London Sch Econ Polit Sci Impact Blog. 2015;1–3.

15. Müller S. Update from the 4th Edition of the World Health Organization of Head and Neck Tumours: Tumours of the Oral Cavity and Mobile Tongue. Head Neck Pathol. 2017;11(1):33–40.

16. Thomson P. Oral Precancer. Diagnosis and Management of Potentially Malignant Disorders. 1st Editio. Wiley. Wiley; 2013. 237 p.

17. Neville, Brad. Damm, Douglas. Allen, Carl. Chi A. Oral and Maxillofacial Pathology. 4th ed. St. Louis: Elsevier; 2016. 375 p.

18. Dionne KR, Warnakulasuriya S, Zain RB, Cheong SC. Potentially malignant disorders of the oral cavity: Current practice and future directions in the clinic and laboratory. Int J Cancer. 2015;136(3):503–15.

19. Bouquot JE, Speight PM, Farthing PM. Epithelial dysplasia of the oral mucosa - Diagnostic problems and prognostic features. Curr Diagnostic Pathol. 2006;12(1):11–21.

20. Nadeau C, Kerr AR. Evaluation and Management of Oral Potentially Malignant Disorders. Dent Clin North Am. 2017;1–27.

21. Martins LL, Rosseto JHF, Andrade NS, Franco JB, Braz-Silva PH, Ortega KL. Diagnosis of Oral Hairy Leukoplakia: The Importance of EBV In Situ Hybridization.

Int J Dent. 2017;2017.

22. Staines K, Rogers H. Oral leukoplakia and proliferative verrucous leukoplakia: a review for dental practitioners. Bdj. 2017;223(9):655–61.

23. Diz P, Gorsky M, Johnson NW, Kragelund C, Manfredi M, Odell E, et al. Oral leukoplakia and erythroplakia: a protocol for diagnosis and management. EAOM–. 2011.

24. Bewley AF, Farwell DG. Oral leukoplakia and oral cavity squamous cell carcinoma. Clin Dermatol. 2017;35(5):461–7.

25. Kayalvizhi EB, Lakshman VL, Sitra G, Yoga S, Kanmani R, Megalai N. Oral leukoplakia: A review and its update. J Med Radiol Pathol Surg. 2016;2:18–22.

26. Feller L, Lemmer J. Oral leukoplakia as it relates to HPV infection: A review. Int J Dent. 2012;2012.

27. Reddy SS, Sharma S, Mysorekar V. Expression of Epstein–Barr virus among oral potentially malignant disorders and oral squamous cell carcinomas in the South Indian tobacco-chewing population. J Oral Pathol Med. 2017;46(6):454–9.

28. Ali AS, Al-Shraim M, Al-Hakami AM, Jones IM. Epstein- Barr Virus: Clinical and Epidemiological Revisits and Genetic Basis of Oncogenesis. Open Virol J. 2015;9:7–28.

29. Kikuchi K, Inoue H, Miyazaki Y, Ide F, Kojima M, Kusama K. Epstein–Barr virus (EBV)-associated epithelial and non-epithelial lesions of the oral cavity. Jpn Dent Sci Rev. 2017;53(3):95–109.

30. Lodi G, Franchini R, Warnakulasuriya S, Varoni EM, Sardella A, Kerr AR, et al. Limited evidence for interventions to treat oral leukoplakia. Evid Based Dent. 2017;18(3):92–3.

31. Martorell-Calatayud A, Botella-Estrada R, Bagán-Sebastián JV, Sanmartín-Jiménez O, Guillén-Barona C. Oral Leukoplakia: Clinical, Histopathologic, and

Molecular Features and Therapeutic Approach. Actas Dermo-Sifiliográficas (English Ed. 2009;100(8):669–84.

32. Mogedas-Vegara A, Hueto-Madrid J-A, Chimenos-Küstner E, Bescós-Atín C. Oral leukoplakia treatment with the carbon dioxide laser: A systematic review of the literature. J Cranio-Maxillofacial Surg. 2016;44(4):331–6.

33. Figueira JA, Veltrini VC. Photodynamic therapy in oral potentially malignant disorders—Critical literature review of existing protocols. Photodiagnosis Photodyn Ther. 2017;20(December 2016):125–9.

34. Thomson PJ, Goodson ML, Smith DR. Profiling cancer risk in oral potentially malignant disorders-A patient cohort study. J Oral Pathol Med. 2017 Sep 5;12(10):3218–21.

35. Banerjee AG, Bhattacharyya I, Vishwanatha JK. Identification of genes and molecular pathways involved in the progression of premalignant oral epithelia. Mol Cancer Ther. 2005;4(6):865–75.

36. Pitiyage G, Tilakaratne WM, Tavassoli M, Warnakulasuriya S. Molecular markers in oral epithelial dysplasia: Review. J Oral Pathol Med. 2009;38(10):737–52.

37. Ali J, Sabiha B, Jan HU, Haider SA, Khan AA, Ali SS. Genetic etiology of oral cancer. Oral Oncol. 2017;70:23–8.

38. Khan M, Mishu M, Imam S. Current Molecular Concept of Oral Carcinogenesis and Invasion. Med Today. 2012;22(1):38–42.

39. Capella DL, Gonçalves JM, Abrantes AAA, Grando LJ, Daniel FI. Proliferative verrucous leukoplakia: diagnosis, management and current advances. Braz J Otorhinolaryngol. 2017;83(5):585–93.

40. Vinay Kumar, Abul K. Abbas JCA editors. Robbins basic pathology. Philadelphia. 2013. 535 p.

41. Nikolakakos A. Oral Cancer Research Advances. First. New York: Nova

Biomedical Books; 2007. 248-249 p.

42. Ryland GL, Doyle MA, Goode D, Boyle SE, Choong DYH, Rowley SM, et al. Loss of heterozygosity: what is it good for? BMC Med Genomics. 2015;8(1):45.

43. Patel S, Rawal R. Role of miRNA dynamics and cytokine profile in governing CD44v6/Nanog/PTEN axis in oral cancer: modulating the master regulators. Tumor Biol. 2016;37(11):14565–75.

44. Murugan AK, Munirajan AK, Tsuchida N. Genetic deregulation of the PIK3CA oncogene in oral cancer. Cancer Lett. 2013;338(2):193–203.

45. Maemoto S, Yumoto M, Ibata M, Torizuka S, Ozawa N, Tatsumi S, et al. Mutational analysis of HRAS and KRAS genes in oral carcinoma cell lines. Odontology. 2012;100(2):149–55.

46. Mishra R, Nagini S, Rana A. Expression and inactivation of glycogen synthase kinase 3 alpha/ beta and their association with the expression of cyclin D1 and p53 in oral squamous cell carcinoma progression. Mol Cancer. 2015;14(1):20.

47. Gkouveris I, Nikitakis N, Karanikou M, Rassidakis G, Sklavounou A. JNK1/2 expression and modulation of STAT3 signaling in oral cancer. Oncol Lett. 2016;12(1):699–706.

48. Rivera C, Oliveira AK, Costa RAP, De Rossi T, Paes Leme AF. Prognostic biomarkers in oral squamous cell carcinoma: A systematic review. Oral Oncol. 2017;72:38–47.

49. Rivera C. Essentials of oral cancer. Int J Clin Exp Pathol. 2015;8(9):11884–94.

50. Tanaka T, Ishigamori R. Understanding carcinogenesis for fighting oral cancer. J Oncol. 2011;2011.

51. Watanabe N, Ohkubo T, Shimizu M, Tanaka T. Preneoplasia and carcinogenesis of the oral cavity. Oncol Discov. 2015;3(1):1–12.

52. García-García V, A. BM. Cáncer oral: Puesta al día Update in oral cancer. Av

Odontoestomatol. 2009;25(1. Mart B. Cáncer oral: Puesta al día Update in oral cancer. Av Odontoestomatol. 2008;25(5):239–48. 5):239–48.

53. Santelices M, Cárcamo M, Brenner C, Montes R. Cáncer oral en Chile. Revisión de la literatura. Rev Med Chile. 2016;144:766–70.

54. Chaitanya NSK, Allam NJ, Gandhi Babu D, Waghray S, Badam R, Lavanya R. Systematic meta-analysis on association of human papilloma virus and oral cancer. J Cancer Res Ther. 2016;12(2):969.

55. Parlatescu I, Gheorghe C, Coculescu E, Tovaru S. Oral leukoplakia - an update. Mædica. 2014;9(1):88–93.

56. Inoue H, Ohnishi Y, Nakajima M, Kakudo K, Nozaki M. A novel function of EpCAM in oral squamous cell carcinoma cells under anchorage-independent conditions. Int J Oncol. 2011;39(6):1401–5.

57. Mane D, Bhat K, Kale A, Hallikerimath S. Immunoexpression of tenascin as a predictor of the malignancy potential of oral leukoplakia associated with a tobacco habit. Biotech Histochem. 2015;90(7):544–51.

58. Santos García, A. Abad Hernández, M. Fonseca Sánchez, E. González, R. Galindo Villardon, P. Cruz Hernández, J. Bullón Sopelana A. E-cadherin, laminin and collagen IV expression in the evolution from dysplasia to oral squamous cell carcinoma. Oral Med Pathol. 2005;11(5):100–5.

59. Ni Z, Bikadi Z, Rosenberg MF, Mao Q. Structure and function of the human breast cancer resistance protein ({BCRP}/{ABCG}2). Curr Drug Metab. 2010;11(7):603–17.

60. Ma I, Allan AL. The Role of Human Aldehyde Dehydrogenase in Normal and Cancer Stem Cells. Stem Cell Rev Reports. 2011;7(2):292–306.

61. Feng J-Q, Xu Z-Y, Shi L-J, Wu L, Liu W, Zhou Z-T. Expression of cancer stem cell markers ALDH1 and Bmi1 in oral erythroplakia and the risk of oral cancer. J Oral Pathol Med. 2013;42(2):148–53.

62. Miquel C, Borrini F, Grandjouan S, Aupérin A, Viguier J, Velasco V, et al. Role of bax Mutations in Apoptosis in Colorectal Cancers With Microsatellite Instability. Am J Clin Pathol. 2005;123(4):562–70.

63. Yip KW, Reed JC. Bcl-2 family proteins and cancer. Oncogene. 2008;27(50):6398–406.

64. Hemavathy S, Sudha V. Role of bcl-2 oncoprotein in oral potentially malignant disorders and squamous cell carcinoma: An immunohistochemical study. Indian J Dent Res. 2011;22(4):520.

65. Paranjape AN, Balaji SA, Mandal T, Krushik EV, Nagaraj P, Mukherjee G, et al. Bmi1 regulates self-renewal and epithelial to mesenchymal transition in breast cancer cells through Nanog. BMC Cancer. 2014;14(1):785.

66. Hsu JL, Hung MC. The role of HER2, EGFR, and other receptor tyrosine kinases in breast cancer. Cancer Metastasis Rev. 2016;35(4):575–88.

67. Robertson N. Role of Carbonic Anhydrase IX in Human Tumor Cell Growth, Survival, and Invasion. Cancer Res. 2004;64:6160–5.

68. Afify A, Purnell P, Nguyen L. Role of CD44s and CD44v6 on human breast cancer cell adhesion, migration, and invasion. Exp Mol Pathol. 2009;86(2):95–100.

69. Vander Griend DJ, Karthaus WL, Dalrymple S, Meeker A, DeMarzo AM, Isaacs JT. The role of CD133 in normal human prostate stem cells and malignant cancer-initiating cells. Cancer Res. 2008;68(23):9703–11.

70. O'Leary B, Finn RS, Turner NC. Treating cancer with selective CDK4/6 inhibitors. Nat Rev Clin Oncol. 2016;13(7):417–30.

71. Vasca V, Vasca E, Freiman P, Marian D, Luce A, Mesolella M, et al. Keratin 5 expression in squamocellular carcinoma of the head and neck. Oncol Lett. 2014;8(6):2501–4.

72. Farrukh S, Syed S. Keratins in Oral Cancer: An Overview. Pakistan J Med Dent.

2015;4(4):44–6.

73. Rehman AO, Wang C. CXCL12/SDF-1 alpha activates NF-kappaB and promotes oral cancer invasion through the Carma3/Bcl10/Malt1 complex. Int J Oral Sci. 2009;1(3):105–18.

74. Murali A, Varghese BT, Kumar RR, Kannan S. Combination of genetic variants in cyclin D1 and retinoblastoma genes predict clinical outcome in oral cancer patients. Tumor Biol. 2016;37(3):3609–17.

75. Wolf BB, Schuler M, Echeverri F, Green DR. Caspase-3 is the primary activator of apoptotic DNA fragmentation via DNA fragmentation factor-45/inhibitor of caspase-activated DNase inactivation. J Biol Chem. 1999;274(43):30651–6.

76. Zhang J, Guo H, Qian G, Ge S, Ji H, Hu X, et al. MiR-145, a new regulator of the DNA fragmentation factor-45 (DFF45)-mediated apoptotic network. Mol Cancer. 2010;9:211.

77. Onder TT, Gupta PB, Mani SA, Yang J, Lander ES, Weinberg RA. Loss of E-cadherin promotes metastasis via multiple downstream transcriptional pathways. Cancer Res. 2008;68(10):3645–54.

78. Pannone G, Santoro A, Feola A, Bufo P, Papagerakis P, Muzio L, et al. The Role of E-Cadherin Down-Regulation in Oral Cancer: CDH1 Gene Expression and Epigenetic Blockage. Curr Cancer Drug Targets. 2014;14(2):115–27.

79. González-Ramírez I, Ramírez-Amador V, Irigoyen-Camacho ME, Sánchez-Pérez Y, Anaya-Saavedra G, Granados-García M, et al. HMLH1 promoter methylation is an early event in oral cancer. Oral Oncol. 2011;47(1):22–6.

80. Hatfield MPD, Lovas S. Role of Hsp70 in cancer growth and survival. Protein Pept Lett. 2012;19(6):616–24.

81. Tavassol F, Starke OF, Kokemuller H, Wegener G, Muller-Tavassol CC, Gellrich NC, et al. Prognostic significance of heat shock protein 70 (HSP70) in patients with oral cancer. Head Neck Oncol. 2011;3:10.

82. Angiero F, Berenzi A, Benetti A, Rossi E, Del Sordo R, Sidoni A, et al. Expression of P16, P53 and Ki-67 proteins in the progression of epithelial dysplasia of the oral cavity. Anticancer Res. 2008;28(5 A):2535–9.

83. Fernández-Valle Á, Rodrigo JP, García-Pedrero JM, Rodríguez-Santamarta T, Allonca E, Lequerica-Fernández P, et al. Expression of the voltage-gated potassium channel Kv3.4 in oral leucoplakias and oral squamous cell carcinomas. Histopathology. 2016;69(1):91–8.

84. Szelachowska J, Dziegiel P, Jelen-Krzeszewska J, Jelen M, Tarkowski R, Spytkowska B, et al. Correlation of metallothionein expression with clinical progression of cancer in the oral cavity. Anticancer Res. 2009;29(2):589–95.

85. Bizoń A, Jędryczko K, Milnerowicz H. The role of metallothionein in oncogenesis and cancer treatment. Postepy Hig Med Dosw (Online). 2017;71:98–109.

86. Wu HT, Ko SY, Fong JHJ, Chang KW, Liu TY, Kao SY. Expression of phosphorylated Akt in oral carcinogenesis and its induction by nicotine and alkaline stimulation. J Oral Pathol Med. 2009;38(2):206–13.

87. Romagosa C, Simonetti S, López-Vicente L, Mazo A, Lleonart ME, Castellvi J, et al. P16Ink4a overexpression in cancer: A tumor suppressor gene associated with senescence and high-grade tumors. Oncogene. 2011;30(18):2087–97.

88. Sailasree R, Abhilash A, Sathyan KM, Nalinakumari KR, Thomas S, Kannan S. Differential roles of p16INK4A and p14ARF genes in prognosis of oral carcinoma. Cancer Epidemiol Biomarkers Prev. 2008;17(2):414–20.

89. Perez-Sayans M, Suarez-Penaranda JM, Torres-Lopez M, Supuran CT, Gandara-Vila P, Gayoso-Diz P, et al. The use of CA-IX as a diagnostic method for oral leukoplakia. Biotech Histochem. 2015;90(2):124–31.

90. Rivlin N, Brosh R, Oren M, Rotter V. Mutations in the p53 Tumor Suppressor Gene: Important Milestones at the Various Steps of Tumorigenesis. Genes Cancer. 2011;2(4):466–74.

91. Søland TM, Brusevold IJ, Koppang HS, Schenck K, Bryne M. Nerve growth factor receptor (p75NTR) and pattern of invasion predict poor prognosis in oral squamous cell carcinoma. Histopathology. 2008;53(1):62–72.

92. Stoimenov I, Helleday T. PCNA on the crossroad of cancer. Biochem Soc Trans. 2009;37(3):605–13.

93. Zhang W, Qin Z, Zhang X, Xiao W. Roles of sequential ubiquitination of PCNA in DNA-damage tolerance. FEBS Lett. 2011;585(18):2786–94.

94. Kreppel M, Kreppel B, Drebber U, Wedemayer I, Rothamel D, Zöller JE, et al. Podoplanin expression in oral leukoplakia: Prognostic value and clinicopathological implications. Oral Dis. 2012;18(7):692–9.

95. LiboRio TN, Acquafreda T, Matizonkas-Antonio LF, Silva-Valenzuela MG, Ferraz AR, Nunes FD. In situ hybridization detection of homeobox genes reveals distinct expression patterns in oral squamous cell carcinomas. Histopathology. 2011;58(2):225–33.

96. Smeets SJ, Van Der Plas M, Schaaij-Visser TBM, Van Veen EAM, Van Meerloo J, Braakhuis BJM, et al. Immortalization of oral keratinocytes by functional inactivation of the p53 and pRb pathways. Int J Cancer. 2011;128(7):1596–605.

97. Yang G, Yang X. Smad4-mediated TGF-beta signaling in tumorigenesis. Int J Biol Sci. 2010;6(1):1–8.

98. Muramatsu, T. Saitoh, M. Ro, Y. Uekusa, T. Iwamura, E. Ohta, K. Kohno, Y. Abiko, Y. Shimono M. Inhibition of syndecan-1 expression and function in oral cancer cells. Oncol Rep. 2008 Jan 1;20(12):1353–7.

99. Da Silva SD, Alaoui-Jamali MA, Soares FA, Carraro DM, Brentani HP, Hier M, et al. TWIST1 is a molecular marker for a poor prognosis in oral cancer and represents a potential therapeutic target. Cancer. 2014;120(3):352–62.

100. Wushou A, Pan H-Y, Liu W, Tian Z, Wang L-Z, Shali S, et al. Correlation of Increased Twist With Lymph Node Metastasis in Patients With Oral Squamous

Cell Carcinoma. J Oral Maxillofac Surg. 2012;70(6):1473–9.

101. Chen J, Wen Y, Li L, Wang C. Expression of vascular endothelial growth factor in oral squamous cell carcinoma. J Korean Assoc Oral Maxillofac Surg. 2015;41(5):11–8.

102. Mărgăritescu C, Pirici D, Stîngă A, Simionescu C, Raica M, Mogoantă L, et al. VEGF expression and angiogenesis in oral squamous cell carcinoma: An immunohistochemical and morphometric study. Clin Exp Med. 2010;10(4):209–14.

103. Kumar P, Kane S, Rathod GP. Coexpression of p53 and Ki 67 and lack of c-erbB2 expression in oral leukoplakias in India. Braz Oral Res. 2012;26(3):228–34.

104. Patil P, Nandimath K, Prabhu S, Naikmasur V. Heat shock protein (HSP70) as a marker of epithelial dysplasia in oral dysplastic lesions: A clinicopathological study. J Oral Maxillofac Pathol. 2015;19(1):53.

105. Nakabayashi M, Osaki M, Kodani I, Okada F, Ryoke K, Oshimura M, et al. PITX1 is a reliable biomarker for predicting prognosis in patients with oral epithelial dysplasia. Oncol Lett. 2014;7(3):750–4.

106. Liu W, Feng JQ, Shen XM, Wang HY, Liu Y, Zhou ZT. Two stem cell markers, ATP-binding cassette, G2 subfamily (ABCG2) and BMI-1, predict the transformation of oral leukoplakia to cancer: A long-term follow-up study. Cancer. 2012;118(6):1693–700.

107. Godge P, Poonja L. Quantitative assessment of expression of cell adhesion molecule (CD44) splice variants: CD44 standard (CD44s) and v5, v6 isoforms in oral leukoplakias: An immunohistochemical study. Indian J Dent Res. 2011;22(3):493.

108. Visioli F, Lauxen IS, Sant'Ana Filho M, Rados PV. Expression of the cell cycle regulation proteins p53 and p21WAF1 in different types of non-dysplastic leukoplakias. J Appl Oral Sci. 2012;20(3):369–75.

109. Iwasa M, Imamura Y, Noriki S, Nishi Y, Kato H, Fukuda M. Immunohistochemical detection of early-stage carcinogenesis of oral leukoplakia by increased DNA-instability and various malignancy markers. Eur J Histochem. 2001;45(4):333–46.

110. de Freitas Silva BS, Yamamoto-Silva FP, Pontes HAR, Pinto J??nior D dos S. E-cadherin downregulation and Twist overexpression since early stages of oral carcinogenesis. J Oral Pathol Med. 2014;43(2):125–31.

111. Xia J, Chen N, Hong Y, Chen X, Tao X, Cheng B, et al. Expressions of CXCL12/CXCR4 in oral premalignant and malignant lesions. Mediators Inflamm. 2012;2012.

112. Pontes HAR, De Aquino Xavier FC, Da Silva TSP, Fonseca FP, Paiva HB, Pontes FSC, et al. Metallothionein and p-Akt proteins in oral dysplasia and in oral squamous cell carcinoma: An immunohistochemical study. J Oral Pathol Med. 2009;38(8):644–50.

113. Poomsawat S, Buajeeb W, Khovidhunkit S on, Punyasingh J. Alteration in the expression of cdk4 and cdk6 proteins in oral cancer and premalignant lesions. J Oral Pathol Med. 2010;39(10):793–9.

114. Juneja S, Chaitanya Nb, Agarwal M. Immunohistochemical expression of Bcl-2 in oral epithelial dysplasia and oral squamous cell carcinoma. Indian J Cancer. 2015;52(4):505.

115. Habiba U, Hida K, Kitamura T, Matsuda AY, Higashino F, Ito YM, et al. ALDH1 and podoplanin expression patterns predict the risk of malignant transformation in oral leukoplakia. Oncol Lett. 2017;13(1):321–8.

116. von Zeidler SV, de Souza Botelho T, Mendonça EF, Batista AC. E-cadherin as a potential biomarker of malignant transformation in oral leukoplakia: a retrospective cohort study. BMC Cancer. 2014;14(1):972.

117. Kurokawa H, Matsumoto S, Murata T, Yamashita Y, Tomoyose T, Zhang M, et al. Immunohistochemical study of syndecan-1 down-regulation and the expression of

p53 protein or Ki-67 antigen in oral leukoplakia with or without epithelial dysplasia. J Oral Pathol Med. 2003;32(9):513–21.

118. Caldeira PC, Aguiar MCF, Mesquita RA, do Carmo MAV. Oral leukoplakias with different degrees of dysplasia: Comparative study of hMLH1, p53, and AgNOR. J Oral Pathol Med. 2011;40(4):305–11.

119. Kitamura R, Toyoshima T, Tanaka H, Kawano S, Kiyosue T, Matsubara R, et al. Association of cytokeratin 17 expression with differentiation in oral squamous cell carcinoma. J Cancer Res Clin Oncol. 2012;138(8):1299–310.

120. Sakata J, Yoshida R, Matsuoka Y, Nagata M, Hirosue A, Kawahara K, et al. Predictive value of the combination of SMAD4 expression and lymphocyte infiltration in malignant transformation of oral leukoplakia. Cancer Med. 2017;6(4):730–8.

121. Xia RH, Song XM, Wang XJ, Li J, Mao L. The Combination of SMAD4 Expression and Histological Grade of Dysplasia Is a Better Predictor for the Malignant Transformation of Oral Leukoplakia. PLoS One. 2013;8(6):1–7.

122. Mogi S, Kikegawa A, Hirano Y, Sakai E, Nakajima Y, Kusama M, et al. The abnormal expression of p53 protein is a predictive prognostic marker in oral leukoplakia. Asian J Oral Maxillofac Surg. 2003;15(1):44–50.

123. Santos García A, Abad Hernández MM, Fonseca Sánchez E, Cruz Hernández JJ, Bullón Sopelana A. Expresión proteica de p53 y proliferación celular en leucoplasias orales. Med Oral Patol Oral Cir Bucal. 2005;10(1):1–8.

124. Nasser W, Flechtenmacher C, Holzinger D, Hofele C, Bosch FX. Aberrant expression of p53, p16INK4a and Ki-67 as basic biomarker for malignant progression of oral leukoplakias. J Oral Pathol Med. 2011;40(8):629–35.

125. Buajeeb W, Poomsawat S, Punyasingh J, Sanguansin S. Expression of p16 in oral cancer and premalignant lesions. J Oral Pathol Med. 2009;38(1):104–8.

126. Nogami T, Kuyama K, Yamamoto H. Histopathological and immunohistochemical

study of malignant transformation of oral leukoplakia, with special reference to apoptosis-related gene products and proliferative activity. Acta Otolaryngol. 2003;123(4):767–75.

127. Liu W, Wu L, Shen XM, Shi LJ, Zhang CP, Xu LQ, et al. Expression patterns of cancer stem cell markers ALDH1 and CD133 correlate with a high risk of malignant transformation of oral leukoplakia. Int J Cancer. 2012;132(4):868–74.

128. Pérez-Sayáns M, Suárez-Peñaranda J, Torres-López M, Supuran C, Gándara-Vila P, Gayoso-Diz P, et al. The use of CA-IX as a diagnostic method for oral leukoplakia. Biotech Histochem. 2015;90(2):124–31.

129. Kiyosue T, Kawano S, Matsubara R, Goto Y, Hirano M, Jinno T, et al. Immunohistochemical location of the p75 neurotrophin receptor (p75NTR) in oral leukoplakia and oral squamous cell carcinoma. Int J Clin Oncol. 2013;18(1):154–63.

130. Paiva-Fonseca F, Della Coletta R, Azevedo MB, Prado Ribeiro AC, Pires Soubhia AM, Miyahara GI, et al. Stromal myofibroblasts in squamous cell carcinoma of the tongue in young patients - A multicenter collaborative study. Oral Surg Oral Med Oral Pathol Oral Radiol. 2014;118(4):483–9.

131. Aragão AZB, Belloni M, Simabuco FM, Zanetti MR, Yokoo S, Domingues RR, et al. Novel processed form of syndecan-1 shed from SCC-9 cells plays a role in cell migration. PLoS One. 2012;7(8).

132. Hayes DF. Biomarker validation and testing. Mol Oncol. 2015;9(5):960–6.

133. Ramasubramanian A, Ramani P, Sherlin H, Premkumar P, Natesan A, Thiruvengadam C. Immunohistochemical evaluation of oral epithelial dysplasia using cyclin-D1, p27 and p63 expression as predictors of malignant transformation. J Nat Sci Biol Med. 2013;4(2):349.

134. Sawazaki-Calone I, Rangel ALCA, Bueno AG, Morais CF, Nagai HM, Kunz RP, et al. The prognostic value of histopathological grading systems in oral squamous

cell carcinomas. Oral Dis. 2015;21(6):755–61.

135. Warnakulasuriya S, Reibel J, Bouquot J, Dabelsteen E. Oral epithelial dysplasia classification systems: Predictive value, utility, weaknesses and scope for improvement. J Oral Pathol Med. 2008;37(3):127–33.

136. Sobral LM, Bufalino A, Lopes MA, Graner E, Salo T, Coletta RD. Myofibroblasts in the stroma of oral cancer promote tumorigenesis via secretion of activin A. Oral Oncol. 2011;47(9):840–6.