DISCOPEXIA COMO TRATAMIENTO EN DESORDENES INTERNOS ARTROGENOS DE LA ARTICULACION TEMPOROMANDIBULAR

Estudio para la obtención del título de especialidad en

Cirugía y Traumatología Oral y Maxilofacial

Alumno : Dr. Nicolás Palma Acevedo
Tutor : Dr. Marco Nasi Toso
Directora de Programa: Prof. Dra. Solange Baeza V.

Cátedra de Cirugía y Traumatología Oral y Maxilofacial

Valparaíso – 2022

ÍNDICE DE CAPITULOS.

1. INTRODUCCION 4

2. OBJETIVOS 6

3. MARCO TEÓRICO

Articulación Temporomandibular 7

Biomecánica de la ATM 14

Trastornos Temporomandibulares 15

Desórdenes Internos de la Articulación Temporomandibular 17

Tratamiento de los desórdenes internos 22

Discopexia Mediante Cirugía Abierta 27

Fijación del disco con suturas 27

Fijación del disco con minianclajes 29
Minianclajes Mitek 29
Minianclajes Reabsorbibles 37
Minianclajes con Tornillos Autorroscantes 38

Discopexia Artroscópica. 40

Técnicas semirrígidas de discopexia artroscópica. 40
Sutura semiciega (A. Tarro). 40
Sutura simple de tracción (Howard A. Israel). 42
Sutura con Aguja Viuda (Masatoshi Ohnishi). 43
Sutura Única (Joseph P. Mc Cain). 44
Sutura de Doble Paso (C. Goizueta). 46

Técnicas Rígidas de Discopexia Artroscópica 47
Técnica con Pines (Mc Cain). 47

4. DISCUSIÓN. 51

5. CONCLUSIONES. 63

6. BIBLIOGRAFÍA. 64

AGRADECIMIENTOS

Agradecer a mi familia, por su amor y apoyo incondicional en mis sueños y decisiones.

A mi amada compañera de vida, Hesel, quien con su energía y amor me dio la fuerza para llegar a esta meta, y que día a día me corrobora que todo camino por el que transite será más feliz con ella a mi lado.

A mis tutores, quienes me recibieron en sus centros hospitalarios depositando en mi persona el preciado valor de la confianza, al permitirme interactuar con el personal de las distintas unidades y aún más importante, con los usuarios que buscaban respuestas y ayuda.

Dr. Marco Nasi T., Dr. Patricio Rojas C., Dr. Pablo Quiroz M., Dr, Mauricio Herrera A., Dr. Nelson Dib G., Dr. Patricio Cerda V., Dr. Cristian Nuñez B., entre otros, por sus consejos y su enorme paciencia - virtud divina para enfrentar a quienes entregamos principalmente dudas y problemas -, y por la gentileza de darse el tiempo de compartir su conocimiento y experiencia en mi formación como especialista y como una mejor persona.

A los amigos que durante este proceso he encontrado, que el tiempo siga aumentando la cercanía y la capacidad de seguir afianzando el cariño y el trabajo juntos. Gonzalo, Luciano, José, Pablo Gary, Pablo Gonzalez, Seba, Paturri, Cesar, Tamy, Vale y Gianne sepan todos que fueron en alguna ocasión la energía que permitió alcanzar este logro.

Por último pero no menos importante, a todos los funcionarios de los diferentes centros formativos, al personal administrativo, técnicos profesionales (queridas Antito, Sandrita y Conecita), enfermeras y médicos. Todos aquellos, que a pulso y corazón, mantienen en alto la salud pública del país.

INTRODUCCION

Las enfermedades de la articulación temporomandibular (ATM) son la segunda condición de origen músculo esqueletal que resultan en dolor e incapacidad (después del dolor lumbar crónico), afectando entre un 5 y 12% de la población, con un costo monetario anual estimado en $4 billones de dólares (Silva y cols, 2020).

Las alteraciones de la ATM pueden clasificarse de acuerdo a su origen como:

- Miógenos, que comprenden problemas de los músculos masticatorios asociados a alteración de la ATM;
- y Artrógenos, los que incluyen problemas dentro de los componentes de la ATM (Al-Moraissi y cols, 2020).

Las alteraciones de origen artrógeno incluyen los desórdenes internos, artralgias, osteoartritis y osteoartrosis (Dworkin y Leresche, 1992).

El desorden interno de la ATM fue definido inicialmente como una relación anatómica anormal entre el cóndilo, el disco articular y la eminencia que resulta en una función articular inadecuada (Dolwick y Riggs, 1983). Hoy es considerada como una condición en que tejidos intraarticulares dañados por una etiología multifactorial, alteran el funcionamiento biomecánico de la ATM (Israel, 2016).

Entre estos desordenes, se encuentran el desplazamiento del disco con o sin reducción y los cambios degenerativos. Clínicamente pueden presentar dolor, click durante la función mandibular, desviación mandibular y limitación de la apertura (Okesson, 1996).

Se estima que la incidencia del desplazamiento discal con reducción alcanza el 35% de los pacientes sintomáticos, mientras que el desplazamiento discal sin reducción puede superar el 65%. De estos casos, casi el 50% de los pacientes pueden presentar patología degenerativa concomitante (Silva y cols, 2020).

El objetivo principal del tratamiento de los desórdenes internos de la ATM es reducir el dolor, restablecer los movimientos mandibulares normales y mejorar la calidad de vida de los pacientes.

Las estrategias de tratamiento implican tres enfoques: 1) tratamientos conservadores que incluyen medicamentos, educación y asesoramiento para el paciente, férulas oclusales y fisioterapia; 2) tratamientos menos invasivos que incluyen inyección intraarticular de fármacos o artrocentesis; y 3) tratamientos quirúrgicos que incluyen procedimientos artroscópicos mínimamente invasivos o cirugías invasivas como la artroplastia, la discetomía o la discopexia.

La discopexia constituye una alternativa quirúrgica para eliminar la interferencia que produce el disco desplazado. Los reportes del éxito clínicos han sido variados en la literatura, con tasas de éxito reportadas entre un 70% a un 96%, y durante la última década han aumentado las publicaciones de casos realizados con diferentes tipos de técnicas.

Esta monografía revisa la evidencia actual publicada con relación a la discopexia de la ATM y presentar las distintas técnicas mediante cirugía abierta y artroscópica, entregando el nivel de evidencia y resultados de cada una de ellas.

OBJETIVOS

Objetivo General.

Describir y presentar la evidencia científica publicada acerca de las técnicas quirúrgicas, mediante cirugía abierta o técnica artroscópica, de discopexia para el tratamiento de los desórdenes internos de la articulación temporomandibular

Objetivos Específicos.

- Describir la anatomía quirúrgica topográfica de la ATM.
- Definir los trastornos temporomandibulares y su clasificación más actual según la literatura, con enfoque en los desórdenes internos de la ATM.
- Describir las técnicas de discopexias en cirugía abierta mediante sutura y minianclaje esqueletal, e indicar la evidencia en cuanto a la eficacia y estabilidad reportada en la literatura.
- Describir las técnicas de discopexias en cirugía artroscópica mediante métodos semirrígidos y métodos rígidos, e indicar la evidencia en cuanto a la eficacia y estabilidad reportada en la literatura.
- Reportar la evidencia científica publicada al comparar las técnicas según el medio de abordaje, ya sea abierta o artroscópica.

MARCO TEORICO

ARTICULACION TEMPOROMANDIBULAR. ASPECTOS ANATOMICOS.

La ATM es la articulación bilateral entre el hueso temporal y la mandíbula que permite la rotación y desplazamiento del cóndilo mandibular. Funcionalmente la ATM se considera una articulación gínglimo – artrodial debido a la naturaleza de los movimientos de la ATM: de bisagra o rotación en el plano sagital (gínglimo) y de desplazamiento o traslación amplia en el plano sagital (artrodial). (Fuentes y cols, 2015) (Okeson, 2019).

Esta articulación consta del cóndilo mandibular del hueso mandibular, la fosa mandibular del hueso temporal, la eminencia articular del hueso temporal, una cápsula articular con refuerzo, ligamentos accesorios y un disco articular (Vasconcellos y cols, 2007).

La cápsula está constituida por un manguito fibroso de haces largos que van de la región temporal al cóndilo y por haces cortos que se detienen alrededor del disco articular. Se inserta superiormente sobre el tubérculo articular, en el tubérculo cigomático, sobre la raíz del proceso cigomático, en la fisura petrotimpánica del fondo de la cavidad glenoidea y medialmente sobre la base de la espina del esfenoides. Inferiormente la cápsula articular se inserta en el margen inferior de la superficie articular anterior del cóndilo y a 4-5 mm del margen articular en la cara posterior del mismo.

Se encuentra reforzada por dos ligamentos principales y 3 ligamentos accesorios.

Los ligamentos principales son: Ligamento lateral (va desde tubérculo cigomático y la raíz del proceso cigomático dirigiéndose posteriormente hacia abajo y hacia dentro, insertándose sobre la parte posterolateral del cuello del cóndilo) y Ligamento medial (se inserta sobre el contorno medial de la cavidad glenoidea al límite con la

espina del esfenoides y se dirige hacia abajo y hacia dentro para insertarse sobre la parte posteromedial del cóndilo) (Figura 1).

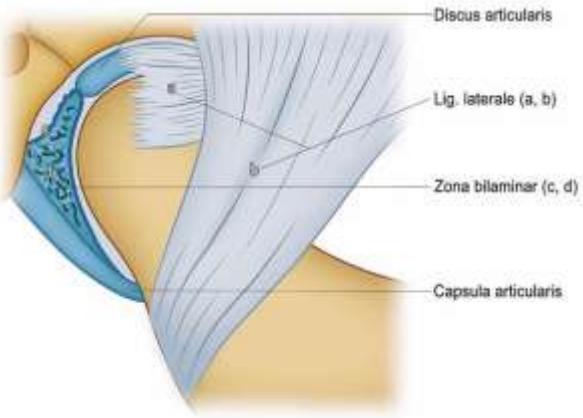

Figura 1. Vista lateral de la ATM, apreciando disco articular, capsula articular y ligamento principal lateral. Tomado de Fuentes Ramón, Ottone Nicolás Ernesto, Bucchi Cristina, Cantín Mario. Análisis de los Términos Utilizados en la Literatura Científica para Referirse a la Cápsula Articular y Ligamentos Articulares de la Articulación Temporomandibular. Int. J. Morphol. 2016 Mar; 34(1):342-350.

Los ligamentos accesorios son tres: Ligamento esfenomandibular, ligamento estilomandibular y ligamento pterigomandibular. Actúan a distancia para limitar los movimientos de la ATM (figura 2).

El ligamento esfenomandibular es una banda fibrosa de 4 mm aproximadamente que se extiende desde el lado externo de la espina del esfenoides y de la fisura petrotimpánica, en la base del cráneo, para insertarse hacia abajo sobre la mandíbula a nivel de la espina de Spix, delimitando un espacio a través del cual pasa el nervio mandibular, el lingual y los vasos homónimos y dos celdas musculares: una medial ocupada por el músculo pterigoideo interno y el constrictor de la faringe y una lateral donde encontramos la mandíbula y el músculo pterigoideo lateral.

El ligamento estilomandibular se extiende desde la punta del proceso estiloideo al margen posterior de la mandíbula por encima del ángulo mandibular.

El ligamento pterigomandibular o fascia bucofaríngea se extiende casi horizontalmente entre el gancho del ala medial del proceso pterigoideo del esfenoides y la extremidad posterior del margen alveolar mandibular. Esta membrana da inserción anteriormente a la fascia muscular del buccinador y posteriormente a la fascia del musculo constrictor de la faringe.

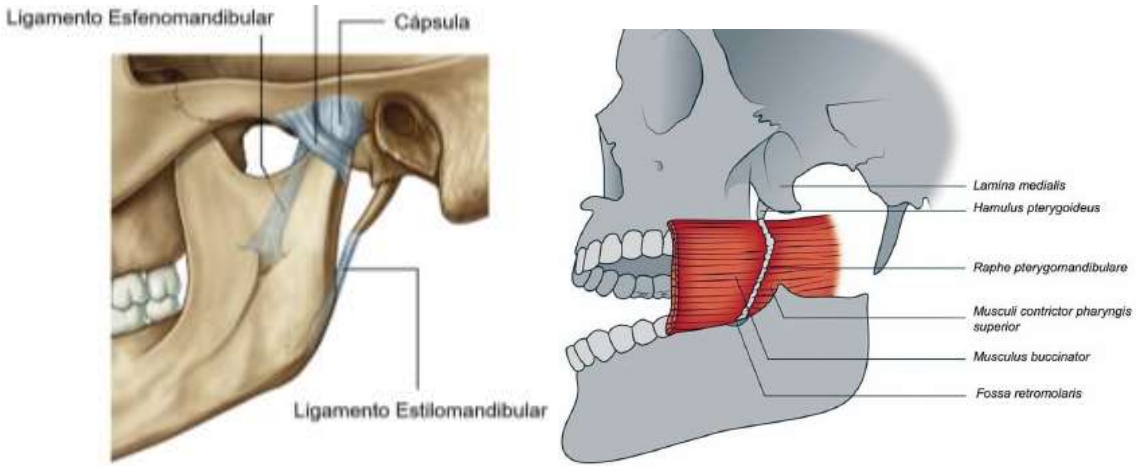

Figura 2. Vista lateral de la ATM, apreciando Ligamentos accesorios: Esfenomandibular, Estilomandibular y Pterigomandibular. Tomado de Fuentes Ramón, Ottone Nicolás, Cantin Mario, Bucchi Cristina. Análisis de los Términos Utilizados en la Literatura Científica para Referirse a los Ligamentos Extracapsulares de la Articulación Témporomandibular: Parte II: Ligamentum stylomandibulare y Raphe pterymandibulare. Int. J. Morphol. 2014 Dic;32(4):1289-1295.

Las superficies articulares están recubiertas por un tejido conectivo fibroso denso (Schunke y cols, 2010) que alcanza un grosor de 0,5 mm en la vertiente posterior de la eminencia mandibular y 2 mm en la vertiente anterior del cóndilo mandibular. Es avascular, lo que permite amortiguar las presiones de la articulación y distribuirlas sobre las superficies óseas. Este tejido se nutre a través del líquido sinovial (Stocum y cols, 2018).

Entre ambos componentes óseos de la articulación se encuentra un disco articular de forma elíptica bicóncava; tiene una longitud aproximada de 12 mm y un ancho de 16 mm (Minarelli y cols, 1997) (Figura 3).

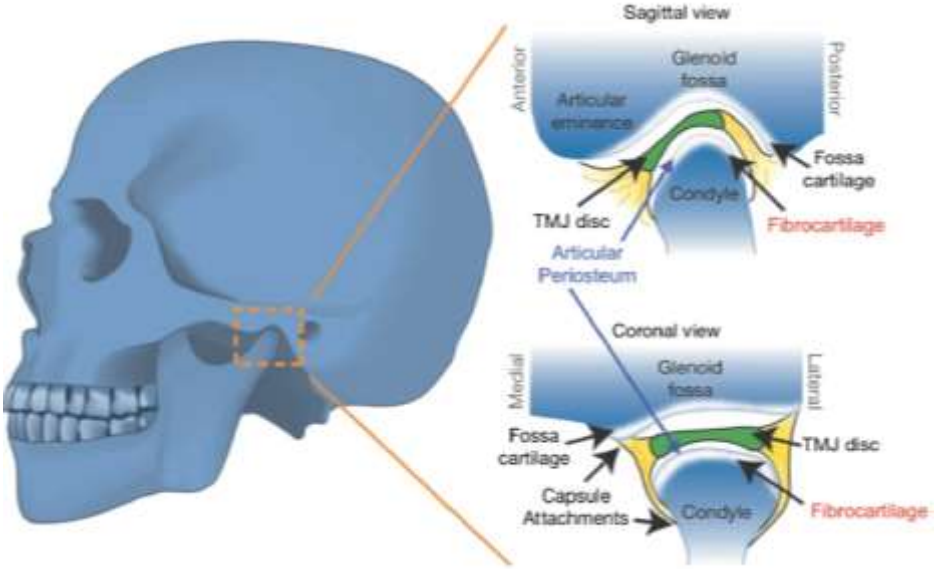

Figura 3. Esquema vista sagital y coronal de la ATM, apreciando las superficies articulares cubiertas por fibrocartílago y el disco articular. Tomado de Stocum DL, Roberts WE. Part I: Development and Physiology of the TMJ. Curr Osteoporos Rep. 2018 Aug:16(4):360-368.

El disco articular presenta tres porciones anatómicas: una anterior, una media y una posterior. La porción anterior constituye una zona gruesa que recibe inserciones del músculo pterigoideo lateral; está formada por tejido fibroso denso y mide aproximadamente 4 mm de grosor. La porción media está formada por tejido fibroso denso con zonas de fibrocartílago, es la zona más delgada del disco (1 mm de grosor), y frecuentemente suele ser asiento de patología articular, es avascular y denervada. La porción posterior es más gruesa (alrededor de 4 mm) y está relacionada con el tejido retrodiscal (Minarelli y cols, 1997).

Al disco se insertan, por delante, fibras colágenas elásticas de la cápsula y los ligamentos colaterales en sus polos lateral y medial, permitiendo dividir el espacio articular en dos: un espacio supradiscal y un espacio infradiscal (Siessere y cols, 2004).

Al borde anterior y medial del disco está unido también el 30% a 40% de las fibras tendinosas del fascículo superior del músculo pterigoideo lateral, que mantiene el disco en la posición anterior apropiada (Palla, 2016).

La superficie interna de la cápsula de la ATM está tapizada por una membrana sinovial de tejido conectivo laxo con vellosidades que se proyectan a la cavidad articular. Esta membrana produce y confina el líquido sinovial que nutre las superficies articulares. En la ATM el líquido sinovial presenta un volumen virtual aproximado de 1 ml, y sus funciones son: 1) constituir un medio para el aporte de las necesidades metabólicas de las superficies articulares, ya que estas son avasculares y 2) lubricante, ya que disminuyen la fricción y desgaste de las superficies articulares (Iturriaga y cols, 2018).

La irrigación de la ATM está dada por la arteria maseterina, por la arteria temporal profunda posterior, por la arteria timpánica, por la arteria meníngea media y por la arteria auricular posterior. El retorno venoso de la ATM está dado por las venas temporales superficiales y por el plexo venoso pterigoalveolar (Fuentes y cols, 2016) (Figura 4).

El disco articular se encuentra bien vascularizado en la periferia, pero a medida que los vasos avanzan hacia el centro van circunscribiendo una zona central avascular (Cuccia y cols, 2013).

La inervación sensitiva de la articulación está dada por el nervio auriculotemporal y por el nervio maseterino (Fuentes y cols, 2016) (Figura 5).

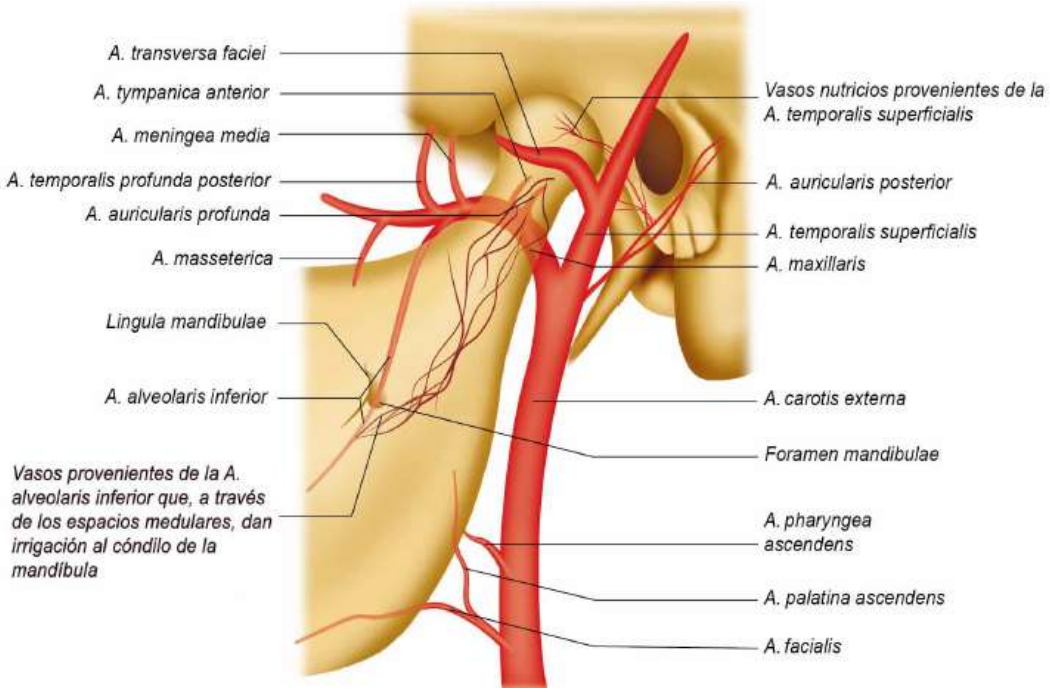

Figura 4. Esquema vista lateral de la ATM, apreciando las arterias comprometidas en la irrigación de la ATM. Tomado de Fuentes R, Ottone N, Saravia D, Bucchi C. Irrigación e inervación de la articulación temporomandibular. Una revisión de la literatura. *Int. J.Morphol., 34(3)*:1024-1033, 2016

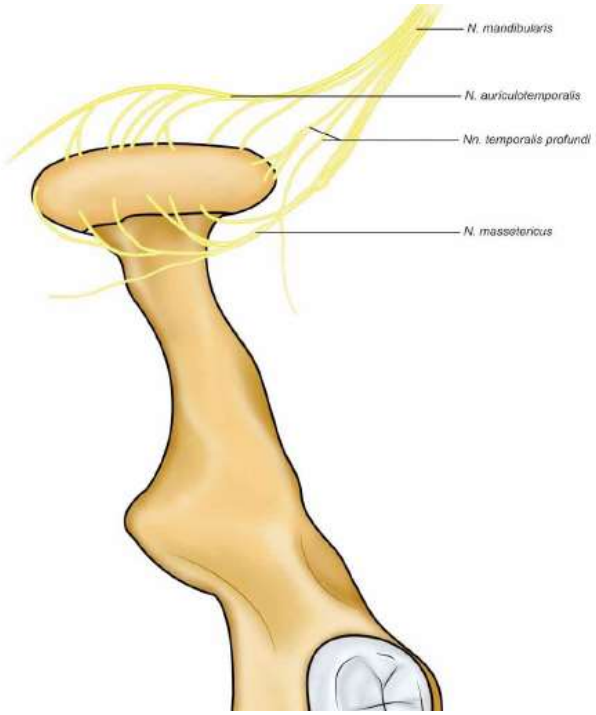

Figura 5. Esquema vista anterosuperior del cóndilo mandibular, apreciando los nervios temporales profundos, auriculotemporal y maseterino que dan inervación a la ATM. Tomado de Fuentes R, Ottone N, Saravia D, Bucchi C. Irrigación e inervación de la articulación temporomandibular. Una revisión de la literatura. *Int. J.Morphol., 34(3)*:1024-1033, 2016

En reposo, la posición del cóndilo en la fosa mandibular en sentido transversal es anterosuperior y medial en contacto con el disco articular y con la vertiente posterior de la eminencia articular, mientras que el disco articular se ubica entre la fosa mandibular y la vertiente anterior del cóndilo mandibular (Figura 6).

En función, los componentes de la ATM permiten realizar movimientos mandibulares en las tres dimensiones del espacio de forma silenciosa, coordinada, sin interferencia y sin dolor (Stocum y Roberts, 2018).

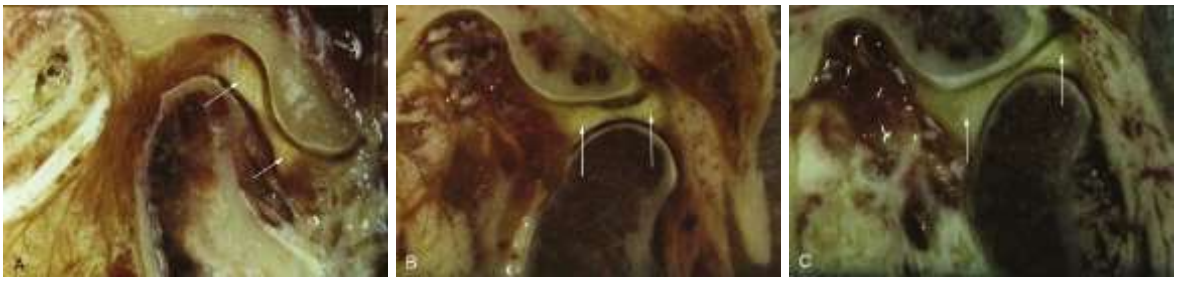

Figura 6. Función normal de la ATM. **A,** articulación normal a boca cerrada**; B,** articulación normal a boca abierta; **C,** articulación normal en posición final de boca abierta. Al inicio de la apertura mandibular el cóndilo rota inicialmente en el espacio infradiscal y luego se traslada a expensas del espacio supradiscal. Finalmente, el disco y el cóndilo se trasladan bajo la eminencia articular. Tomado de Som, P. M., & Curtin, H. D. (2011). Head and Neck Imaging E-Book. Elsevier Health Sciences.

BIOMECANICA DE LA ATM

Los movimientos de rotación y traslación de la ATM deben ser libres de ruidos y de dolor. Ambas articulaciones realizan estos movimientos de forma coordinada, no pueden actuar de forma independiente, sin embargo es excepcional que estos movimientos logren ser idénticos.

Se las puede considerar como articulaciones compuestas por dos sistemas distintos, que funcionan como si estuviesen formadas por tres huesos.

1. El **sistema cóndilo-discal** permite únicamente el movimiento fisiológico de la rotación del disco sobre la superficie articular del cóndilo, debido a la fuerte unión que entre ellos producen los ligamentos colaterales (medial y lateral). Es el responsable del movimiento de bisagra de la ATM.

2.- El **sistema cóndilo-disco-fosa articular**. Permite el movimiento de traslación, al deslizarse el disco sobre la fosa mandibular.

En reposo (con la boca cerrada), el cóndilo está en contacto con la zona intermedia y posterior del disco, estando este sometido a una mínima retracción elástica posterior ejercida por la lámina retrodiscal superior (no distendida) y a una tracción anteromedial ligeramente mayor debido al tono del fascículo superior del músculo pterigoideo lateral.

Durante la apertura oral, el disco se desplaza hacia adelante y mantiene su posición centrada sobre el cóndilo debido a su morfología y a sus ligamentos colaterales. La lamina retrodiscal superior es la única estructura capaz de retraer el disco sobre el cóndilo. Así cuando el cóndilo se desplaza lo suficiente hacia adelante, la fuerza de retracción de la lámina superara la tracción del tono del m. pterigoideo lateral, retrayendo el disco todo lo que le permita la anchura del mismo.

Al cerrar la boca, el complejo cóndilo-discal se desplaza en bloque hacia atrás. Y una vez que la lámina retrodiscal deje de actuar, el m. pterigoideo lateral traccionará el disco deslizándolo hacia adelante sobre el cóndilo, en la medida que se lo permita el espacio discal.

TRASTORNOS TEMPOROMANDIBULARES

Los trastornos temporomandibulares (TTM) son un problema de salud pública, que afectan entre el 5 al 12% de la población, y es la segunda causa más común de condición musculo esqueletal (detrás del dolor crónico lumbar) que resulta en dolor e incapacidad física afectando las actividades diarias de las personas, el funcionamiento sicosocial y la calidad de vida (Schiffman y cols, 2014).

Se definen como una disfunción que ocurre como resultado de la dinámica deteriorada de las articulaciones, los músculos o las estructuras orofaríngeas asociadas (Ahmad y Schiffman, 2016), caracterizados por presentar síntomas como dolor en los músculos de la masticación o en la ATM; ruidos articulares como clicking o crepitación; limitación en el rango del movimiento mandibular y otros síntomas como cefalea, dolor facial, otalgia y tinnitus (Okeson, 2019).

En el año 2014, mediante un panel de expertos reunidos en el Internacional DC/TMD Consortium se desarrolló la clasificación más reciente para los TTM más comunes (Schiffman y cols, 2014). (Tabla I).

TAXONOMIA DE LOS TRASTORNOS TEMPOROMANDIBULARES

I. Trastornos de la Articulación

a. Dolores Articular
   - Artralgia
   - Artritis

b. Trastornos Articulares
   - **Trastornos del Disco* (Desordenes internos)**
   - Trastornos de Hipomovilidad distintos a los Trastornos del Disco
   - Trastornos de Hipermovilidad

c. Enfermedades Articulares
   - Enfermedad Articular Degenerativa
   - Artritis Sistémicas
   - Reabsorción Condilar Idiopática
   - Osteocondritis Disecante
   - Osteonecrosis
   - Neoplasias
   - Condromatosis Sinovial

d. Trastornos de Origen Traumático

e. Trastornos Congénitos – Del Desarrollo

II. Trastornos de los Músculos de la Masticación

a. Dolor Muscular
   - Mialgia
   - Miositis
   - Mioespasmo
   - Tendinitis

b. Contractura

c. Hipertrofia

d. Neoplasia

e. Trastorno del movimiento

f. Dolor muscular masticatorio atribuido a trastornos de dolor sistémico / central

III. Cefalea

a. Cefalea atribuida a TTM

IV. Estructuras Asociadas

a. Hiperplasia Coronoidea

Tabla I. Clasificación taxonómica de trastornos temporomandibulares. Tomado de Schiffman, Eric; et al. Diagnostic criteria for temporomandibular disorders (DC/TMD) for clinical and research applications: recommendations of the International RDC/TMD Consortium Network and Orofacial Pain Special Interest Group. Journal of oral & facial pain and headache, 2014, vol. 28, no 1, p. 6.

* Corresponde a los desórdenes internos de la ATM, incluyendo desplazamiento discal con reducción (DDR), DDR y bloqueo intermitente, desplazamiento discal sin reducción (DDSR) y apertura limitada, y DDSR sin limitación de apertura.

DESORDENES INTERNOS DE LA ARTICULACION TEMPOROMANDIBULAR.

Los desórdenes internos de la ATM se definen como “una condición en la que existen tejidos intraarticulares dañados que pueden conducir a alteraciones en el funcionamiento biomecánico de la articulación temporomandibular”, y se encuentran incluidos dentro de los trastornos que afectan al disco articular (Tabla 1) en la última clasificación taxonómica desarrollada por la Asociación Americana de dolor orofacial (AAOP, siglas en ingles de American Association of Orofacial Pain) y el DC/TMD (Israel, 2016).

La etiología puede ser:

- inflamatoria o degenerativa, generalmente asociada a casos de sobrecarga articular (aguda o crónica) que provocan inflamación y degeneración de tejidos intraarticulares, correspondiendo al 70% de las causas;

- asociada a patologías sistémicas como Artritis Reumatoidea (AR), Artritris Psoriatica, Artritis idiopática juvenil (AIJ), Lupus entre otras, que provoquen el desorden interno articular, representando un 13% de los casos;

- atípica, correspondiendo al 9% y siendo una patología intraarticular no provocada por sobrecarga articular ni asociada a causa sistémica, como por ejemplo osteocondroma, condromatosis sinovial o quistes sinoviales

- y otras causas como un trastorno extra articular que simule síntomas de desorden interno, con una prevalencia menor al 1%, tales como el trismus posterior al bloqueo anestésico del nervio alveolar inferior o por un hematoma muscular posterior a un trauma (Israel, 2016).

Dentro de los desórdenes internos de la ATM, es posible distinguir dos tipos predominantes de trastornos del disco:

- Desplazamiento discal con reducción: el disco se desplaza con mayor frecuencia en sentido anterior mientras la boca está cerrada en oclusión máxima. Típicamente el click de apertura ocurre durante el movimiento de apertura, mientras que el click de cierre ocurre a menudo cerca de la oclusión máxima (de Leeuw, 2008)(Ahmad, 2016) (Figura 7).

- Desplazamiento discal sin reducción: el disco está desplazado en posición anterior en boca cerrada, mientras que en boca abierta éste permanece desplazado anteriormente, deforme, obstruyendo la traslación adicional del cóndilo (de Leeuw, 2008)(Ahmad, 2016) (Figura 8).

La prevalencia de los desórdenes internos de la ATM es diversa en la literatura, observándose mayormente en mujeres a partir de la cuarta década de vida (Ahmad, 2016). La reciente publicación de un metaanálisis reportó que el desplazamiento discal con reducción se presenta en un 35% de las articulaciones evaluadas, mientras que el desplazamiento discal sin reducción tenía una prevalencia global del 66%. Se observó la presencia de enfermedad degenerativa concomitante a los desplazamientos discales hasta en el 50% de los casos, siendo más incidente en aquellos pacientes con desplazamiento discal sin reducción, observando la presencia de esclerosis (24.3%), erosión (23.5%), osteofitos (17.9%) y quistes subcondrales (7.6%) (Silva y cols, 2020).

La evaluación clínica debe incluir una anamnesis dirigida acerca de hábitos, antecedentes traumáticos, enfermedades sistémicas, historias de bloqueos o luxaciones articulares, y tratamientos previos como control de parafunciones, dispositivos de estabilización oclusal o tratamientos farmacológicos. El examen debe analizar la simetría facial, rango de apertura y movimientos mandibulares,

palpación y auscultación de sonidos en la ATM, palpación de los músculos de la masticación y evaluación de la oclusión (Okeson y de Leeuw, 2011).

La evaluación de la ATM con imágenes busca examinar la integridad de las estructuras, determinar la extensión de la enfermedad o monitorizar su progresión y controlar efectividad de tratamientos. La tomografía computarizada (TC) ofrece fiabilidad y precisión en la evaluación de las estructuras óseas, mediantes cortes finos milimétricos en grosor se obtiene gran detalle de la articulación.

La resonancia magnética (RM) se considera el gold estándar para la evaluación de la ATM. Se obtiene una imagen mediante el análisis computarizado de señales emitidas por la oscilación de moléculas de agua que contienen los tejidos blandos, pudiendo evaluar la posición y morfología del disco, derrames articulares, sinovitis, ruptura de los tejidos retrodiscales, erosiones óseas y enfermedad degenerativa, siguiendo un protocolo estándar sin medio de contraste que incluyan imágenes estáticas y en movimiento en posiciones de boca cerrada y boca abierta a los 10 mm, 20 mm, 30 mm y 40 mm (Aiken y cols, 2012) (Figuras 7 y 8).

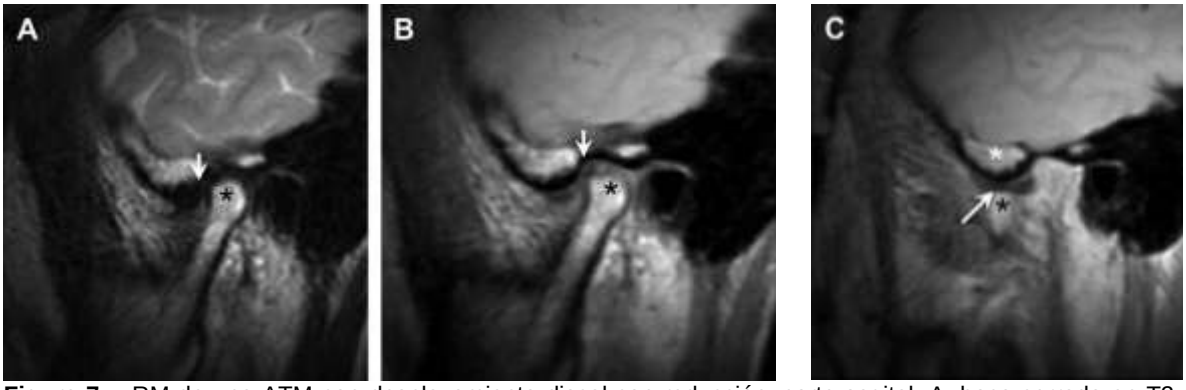

Figura 7. RM de una ATM con desplazamiento discal con reducción, corte sagital. A, boca cerrada en T2, mostrando una posición anterior del disco articular frente al cóndilo. En T2 la señal oscura del disco puede parecer inseparable de la señal oscura de la cortical de la eminencia articular y el cóndilo. B, boca cerrada en T2 mostrando desplazamiento anterior del disco, sin embargo, la banda posterior del disco está entre las 10 y las 11, y por lo tanto estaría parcialmente desplazado. C, boca abierta en T2 evidenciando recaptura del disco entre el cóndilo y la eminencia articular. Tomado de: Aiken A, Bouloux G, Hudgins P.MR Imaging of the Temporomandibular Joint. Magn Reson Imaging Clin N Am 2012; 20: 397-412.

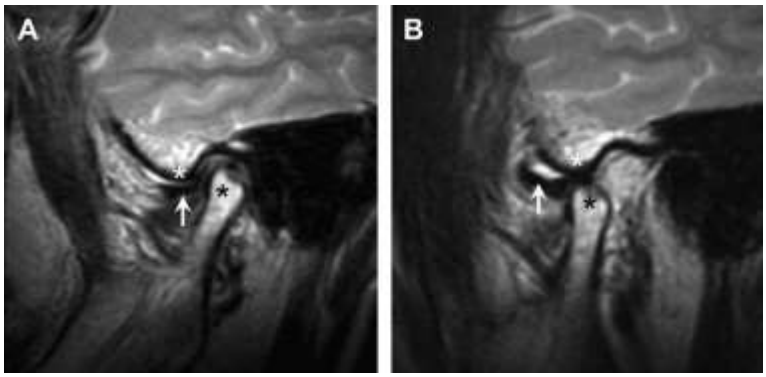

Figura 8. RM de una ATM con desplazamiento discal anterior sin reducción, corte sagital. A, boca cerrada en T2 mostrando un desplazamiento anterior del disco, en frente del cóndilo. B, boca abierta en T2 evidenciando adecuada translación del cóndilo debajo de la eminencia, pero el disco permanece desplazado anteriormente y no recaptura. Tomado de: Aiken A, Bouloux G, Hudgins P.MR Imaging of the Temporomandibular Joint. Magn Reson Imaging Clin N Am 2012; 20: 397-412.

En 1989 Clyde H. Wilkes presento sus trabajos donde introdujo una clasificación para etapificar los desórdenes internos, correlacionando la clínica y los signos radiográficos con los hallazgos quirúrgicos mediante 5 estadios (Tabla II) (Wilkes, 1989).

Con el advenimiento de la cirugía mínimamente invasiva, Bronstein correlacionó los estadios de Wilkes con hallazgos artroscópicos, que permite proporcionar una guía para el tratamiento basada en la gravedad del daño a la articulación (Bronstein y Merrill,1992).

ESTADIO	HALLAZGOS CLÍNICOS	HALLAZGOS IMAGENEOLÓGICOS	HALLAZGOS QUIRÚRGICOS
I (ETAPA TEMPRANA)	Click reciproco al inicio de apertura y antes del cierre. Sin dolor ni limitación de la movilidad.	Radiografía, sin cambios óseos. RM: desplazamiento discal anterior del disco con recaptura.	Forma normal del disco. Ligero desplazamiento discal anterior.
II (ETAPA TEMPRANA/INTERMEDIA)	Click tardío e intenso con dolor articular ocasional. Bloqueo transitorio. Cefaleas.	Radiografía, sin cambios óseos. RM: desplazamiento anterior del disco, con recaptura y aumento del grosor a nivel de la inserción posterior del disco.	Desplazamiento discal anterior. Engrosamiento del disco.
III (ETAPA INTERMEDIA)	Episodios de dolor articular intenso. Disminución marcada de la apertura bucal. Bloqueos repetidos. Dolor a la masticación.	Radiografía, sin cambios óseos. RM: desplazamiento anterior del disco, que progresa desde con reducción a sin reducción y deformidad anatómica discal (engrosamiento).	Disco desplazada y deformado. Adherencias. Sin cambios óseos.
IV (ETAPA INTERMEDIA/TARDÍA)	Dolor articular crónico. Cefaleas. Disminución de la movilidad. Curso clínico ondulante.	Radiografía, remodelado óseos de contorno condilar, osteofitos. RM: desplazamiento discal anterior del disco sin reducción y engrosamiento distal marcado.	Deformidad degenerativa de las superficies Oseas. Osteofitos. Adherencias. Disco deformado sin perforaciones.
V (ETAPA TARDÍA)	Crepitación. Dolor variable. Disminución de la movilidad. Dolor a la masticación/función.	Radiografía, cambios óseos degenerativos (osteoartrosis). RM: desplazamiento discal anterior sin reducción, perforación discal, cambios en la superficie articular condilar y eminencia, deformidad discal avanzada.	Cambios marcados del disco y tejidos duros. Perforación discal. Adherencias múltiples.

Tabla II. Clasificación de los desórdenes internos de la ATM en relación con hallazgos clínicos, radiológicos y quirúrgicos. Tomado de Wilkes CH. Internal derangements of the temporomandibular joint. Pathological variations. Arch Otolaryngol Head Neck Surg 1989;115(4):470

TRATAMIENTO DE LOS DESORDENES INTERNOS DE LA ATM

Los signos y síntomas asociados con los desórdenes internos (DI) no son específicos y pueden ser causados por varias condiciones patológicas, por lo tanto, los DI no deben ser considerados como una enfermedad por sí mismos, pero deben considerarse como una manifestación de un proceso en el cual hay un daño intra articular desde una causa específica, la cual debe ser identificada por el clínico (Israel, 2016).

Aquellos provocados por una artropatía inflamatoria o degenerativa son causados principalmente por sobrecarga crónica. Confirmado el diagnóstico, los principios esenciales del tratamiento deben ser: reducción de la carga articular, maximización de la movilidad articular, reducción de la inflamación y control del dolor (Nitzan y cols, 1991).

El manejo inicial es el tratamiento no quirúrgico, mediante estrategias como modificaciones en la dieta, control de la parafunción, ejercicios de movimiento pasivo, fisioterapia, masaje muscular, calor local, dispositivos de estabilización oclusal, antiinflamatorios, relajantes musculares y mejoramiento del sueño por 2 a 3 semanas. Si los síntomas persisten, se requiere una intervención quirúrgica mínimamente invasiva, tales como la artrocentesis o la artroscopía.

La artrocentesis es una técnica mínimamente invasiva descrita por Nitzan, Dolwick y Martínez en 1991. Se basa en el concepto de artrocentesis ortopédica realizada en otras articulaciones del cuerpo, donde se punciona el espacio articular, aspirando el fluido del mismo y se inyecta una sustancia terapéutica. La artrocentesis de la ATM consiste en un procedimiento en el que se entra en el espacio articular superior (supradiscal) mediante una punción, y se realiza un lavado por presión hidráulica con algún fluido (suero ringer lactato generalmente), junto con manipular manualmente la articulación (Nitzan y cols, 1991) (Figura 9).

Figura 9. Artrocentesis de ATM izquierda. Tomada de De Riu G y cols. Arthrocentesis and temporomandibular joint disorders: clinical and radiological results of a prospective study. Int J Dent. 2013;2013:790648.

Las indicaciones descritas para esta técnica son: fenómeno del disco anclado (llamado bloqueo cerrado) demostrado mediante RM; dolor crónico intraarticular; osteoartrosis y enfermedades degenerativas articulares; desplazamiento discal sin reducción con dolor o limitación en la apertura oral; patologías inflamatorias como AR o AIJ; y pacientes que rechacen una artroscopía o tengan contraindicaciones del uso de anestesia general (Holmlund y cols, 1994).

Las ventajas de la artrocentesis destaca el ser un procedimiento simple, económico y mínimamente invasivo; con poca morbilidad y que puede realizarse en un entorno ambulatorio, y su menor potencial de complicaciones intra y postoperatorias en comparación con la cirugía artroscópica. Como desventaja, la artrocentesis no permite la visualización de las estructuras articulares o manipulaciones quirúrgicas adicionales, y suele ser ineficiente ante condiciones como cambios óseos, fibroanquilosis y perforación discal (Laskin, 2018).

La literatura muestra resultados dispares en las tasas de éxito, que van desde un 50% (Holmlund y cols, 1994) hasta un 100% (Riu y cols, 2013), explicado por la heterogeneidad de los pacientes en cada estudio, siendo algunos con estadios más avanzados de la enfermedad.

La artroscopia de la ATM fue introducida por Ohnishi en 1975 (Ohnishi, 1980). En la década de 1980, autores como Murakami y Hellsing contribuyeron a estandarizar la técnica mediante la descripción de sitios anatómicos para realizar las punciones (Hellsing y cols, 1984). En esa misma década, Murakami describieron la sutura artroscópica para el tratamiento del desplazamiento del disco (Murakami y cols, 1987).

Luego en la década de 1990, Mc Cain (Mc Cain y cols, 1992) y Tarro (Tarro, 1994) describieron técnicas para la sutura artroscópica del disco articular. Los estudios artroscópicos de Milam y Schmitz en 1995 revisaron la presencia de moléculas inflamatorias en el líquido sinovial de la ATM, demostrando la presencia de mayores niveles de varias citoquinas, mediadores inflamatorios y productos de degradación de componentes articulares, que se relacionan con el dolor y los cambios osteoartríticos en la ATM, entregando así una base que respalda la lisis y lavado de la articulación por vía artroscópica (Sakalys y cols, 2020).

La artroscopía permite visualizar la articulación y detectar desplazamientos discales, adherencias, cambios degenerativos en el disco y el cartílago e inflamación sinovial. La ventaja de la cirugía artroscópica es la capacidad de ver directamente el trastorno (Al-Moraissi y cols, 2015). Las complicaciones asociadas a la artroscopía incluyen daño al disco articular o al cartílago (Carls y cols, 1996), roturas de instrumentos (Tarro, 1989), extravasación de líquidos de irrigación (Gonzalez-Garcia y cols, 2006), hemorragia por punción de vasos extra o intraarticulares (Fernandez y cols, 2016), complicaciones neurológicas asociadas a injuria del VII par (Westesson y cols, 1986), complicaciones otológicas (Herzog y Fiese, 1989) y maloclusión (Fernandez y cols, 2016).

Al – Moraissi, Wolford, Ellis & Neff publicaron el 2020 un metaanálisis de red de ensayos clínicos aleatorizados para determinar el orden de los diversos tratamientos para TTM artrógenos. Esto evidencio que los procedimientos mínimamente invasivos combinados con agentes farmacológicos coadyuvantes son significativamente más efectivos que los tratamientos conservadores para la

reducción del dolor y la mejora de la apertura oral en el corto y largo plazo (5 meses a 4 años). Por lo tanto, la artrocentesis debe ser considerada de primera línea o al menos indicarse tan pronto como los tratamientos conservadores no muestren beneficios (Al-Moraissi y cols, 2019).

La cirugía de la ATM está reservada para aquellos pacientes con dolor y disfunción persistente, refractarios a los tratamientos conservadores o mínimamente invasivos, o aquellos en que los síntomas conllevan a severa discapacidad. La Asociación Americana de Cirujanos Orales y Maxilofaciales (AAOMS) describió en 1984 los objetivos a conseguir con el tratamiento quirúrgico de la ATM: no dolor o no significativo; apertura mayor o igual a 35mm; excursión lateral y protrusión mayor o igual a 6mm; dieta normal con excepción de alimentos duros; estabilización de posibles cambios imagenológicos degenerativos y ausencia de síntomas por al menos dos años (Quinn y Granquist, 2015).

Se han descrito numerosas técnicas centradas principalmente en la restauración de la anatomía normal de la relación disco – cóndilo – fosa articular, y en la eliminación de interferencias que contribuyan a los síntomas predominantes: la discetomía, la artroplastía y el reposicionamiento del disco (discopexia).

La técnica abierta de ATM más antigua es la discetomía, presentada en 1885 por Annandale. Consiste en la extracción de la porción central avascular y la porción perforada del disco. Se indica para el tratamiento de interferencias mecánicas y/o dolor provocado por un disco mal posicionado o cuando el disco articular es irreparable (Annandale, 1885).

La necesidad de reemplazar el disco articular es objeto de intenso debate en la literatura, tanto como el hecho de no reemplazarlo. Algunas desventajas de la discectomía sin reemplazo son el aumento de los ruidos articulares y de cambios degenerativos en el cóndilo y fosa mandibular. Sin embargo, dichos cambios no se acompañan de síntomas significativos o cambios progresivos que conduzcan a patología, y se cree consisten en cambios adaptativos (Muñoz y cols, 2013)

La artroplastia es una técnica que busca modificar las superficies articulares cartilaginosas y óseas de la ATM, involucrando la eminectomía y/o remodelado del cóndilo o fosa mandibular (eliminando irregularidades como osteofitos) para aumentar el espacio articular y permitir el reposicionamiento discal espontáneo o asistido. Si bien los estudios muestran una mejoría clínicamente significativa en el rango de movilidad mandibular, parece ser menos efectiva para el alivio del dolor articular, al compararla con otros tratamientos minimamente invasivos, mostrando alivio del dolor en sólo un 50% de casos (Candirli y cols, 2017).

La reposición del disco articular, plicatura del disco o discopexia, fue descrita por primera vez por Annadale en 1887 (Annandale, 1887). Behan (Behan, 1918) describió su técnica para reposicionar el disco articular y mantener la armonía con el cóndilo. Sin embargo, no fue hasta 1978 cuando Wilkes usando artrografía (técnica que consiste en la inyección de un medio de contraste dentro de una articulación seguida de una evaluación radiográfica de la relación entre los tejidos blandos y duros de la referida área), describe la anatomía, la forma y la función de la ATM, que el reposicionamiento quirúrgico del disco comienza a ser una técnica aceptada (Wilkes, 1978).

Un año después, Mc Carthy describen una técnica abierta para la reposición discal y sutura, informando una tasa de éxito del 94% luego de seis años (Mc Carthy y Farrar, 1979). Luego Hall en 1984 describió una técnica de reposicionamiento discal sin ingresar al espacio articular inferior, con un seguimiento de 18 meses reporto una tasa de éxito del 70% (Hall, 1984).

En la actualidad, los objetivos de la discopexia son la eliminación del dolor e interferencias mecánicas, y la detención de la degeneración del disco y de la osteoartritis (Al – Moraissi y cols, 2017).

La literatura describe dos formas de abordar la realización de la discopexia: mediante cirugía abierta y mediante artroscopía. .

I. DISCOPEXIA MEDIANTE CIRUGÍA ABIERTA.

Existen dos técnicas principales de reposicionamiento del disco en cirugía abierta, que incluyen ciertas variaciones: 1) la fijación posterior del disco descrita por Wilkes (Wilkes, 1989); y 2) la técnica de anclaje Mitek descrita por Wolford (Wolford, 1997).

1) Fijación Posterior del Disco con Suturas.

Básicamente consiste en realizar la resección parcial o total de una porción de la banda posterior del disco o los tejidos retrodiscales más la sutura del ligamento inflamado o degenerado.

El disco debe inspeccionarse para garantizar que exista una deformidad nula o mínima. Considerándose el disco rescatable, se separan los tejidos retrodiscales alterados del disco articular, y se resecan en cuña, ya sea en todo su espesor o solamente la mitad superior. El disco se libera de los ligamentos accesorios para garantizar su reposicionamiento pasivo. Luego, el borde posterior del disco se sutura a los tejidos retrodiscales o al polo lateral del cóndilo, previa coagulación de los tejidos retrodiscales, mediante suturas no reabsorbibles, con ayuda de un fórceps angulado especial para realizar este paso (Figura 10 a-e). Se cierra el acceso en forma estándar.

Una de las desventajas es que, al dejar tejido retrodiscal remanente, muchos pacientes siguen sintiendo dolor durante la presión del cóndilo en esas zonas. Su principal ventaja en comparación con las técnicas con anclas es el menor costo, ya que no requiere el uso de osteosíntesis. De todas maneras, las fallas en la estabilización del disco motivaron la búsqueda de métodos que permitieran mejorar este problema, siendo el equipo de trabajo de Wolford los creadores de una técnica quirúrgica usando un anclaje óseo para la estabilización del disco articular (Mehra y Wolford, 2001).

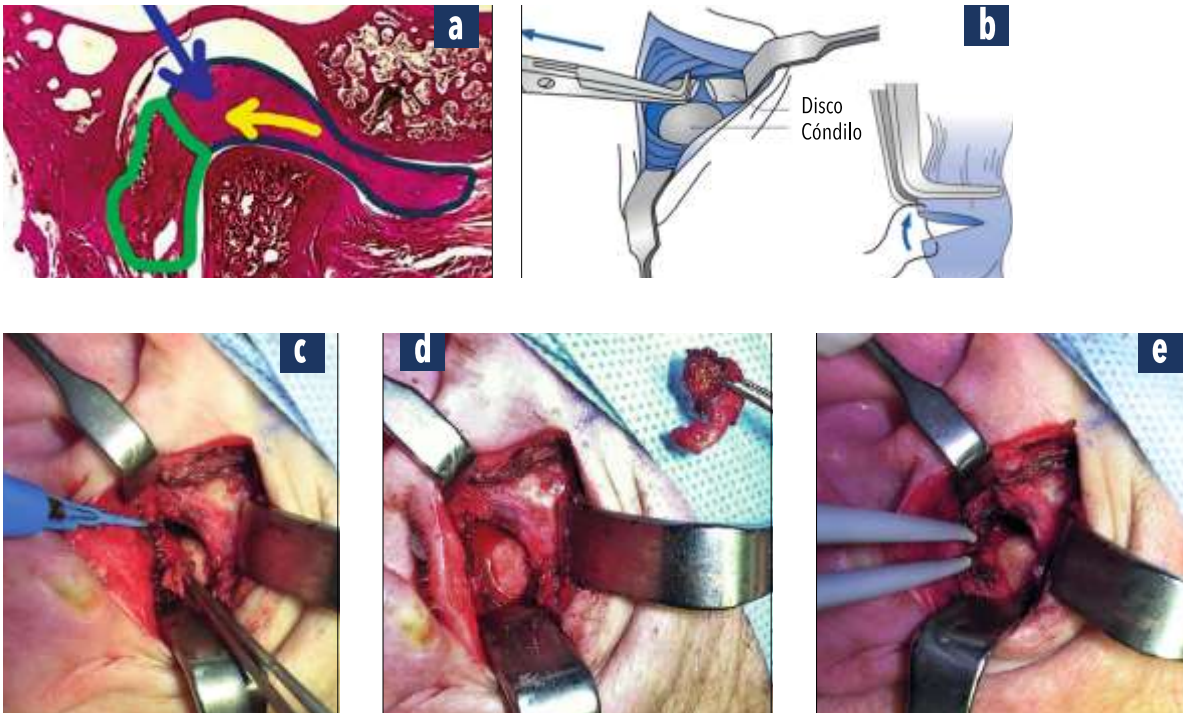

Figura 10, a-e. a) Corte anatómico donde se muestra superpuesto el tejido retrodiscal a suturar o resecar (verde), el movimiento hacia atrás del disco (flecha amarilla) y el lugar de la banda posterior donde fijar el disco (flecha azul). **b)** Esquema de la discopexia tradicional mediante resección en cuña y sutura **c)** Resección del tejido retrodiscal mediante electro bisturí con punta aguda de Colorado**. d)** Imagen del tejido retrodiscal resecado en una ATM derecha. e) Se completa la resección con la coagulación del tejido remanente mediante bisturí bipolar. Tomado de López, R. M. G. (2019. Artrotomía de la ATM.: Discopexia. Maxillaris: Actualidad profesional e industrial del sector dental, 18(189), 129-147

2) Fijación del Disco con Minianclajes.

Los minianclajes son utilizados inicialmente en cirugía ortopédica, en procedimientos como reparación del manguito rotador, reinserción del bíceps, o reparación de otros ligamentos y tendones. Hoy en día, existe una industria que ha ido desarrollando minianclajes para ATM en diversos materiales. La mayoría son metálicos realizados en titanio tales como el tipo Mitek y otros de material reabsorbible. Todos incluyen suturas no reabsorbibles, enhebradas para anclar el disco articular.

a) Minianclajes Mitek

Aprobado por la FDA, es el más relevante en la literatura para la estabilización del disco, siendo para su uso específico en la ATM.

El minianclaje es cilíndrico, con un diámetro de 1.8 mm y una longitud de 5.0 mm. Está compuesto de una aleación de titanio (titanio 90%, aluminio 6%, vanadio 4%), mientras que sus arcos (o aletas) están compuestos de níquel y vanadio, que se contraen cuando se introducen en un orificio dentro del hueso, y luego se abren para impedir su retiro. Un ojal en el aspecto posterior del anclaje permite la colocación de suturas que funcionan como ligamentos artificiales (Fields y cols, 1997) (Figura 11). La estabilidad del anclaje al cóndilo se logra gracias a su oseointegración, que ocurre tres meses después de su colocación (Gonçalves y cols, 2015).



Figura 11. Izquierda. Mini anclaje Mitek de 1.8 x 5 mm, compuesto de aleación de titanio con alas de níquel titanio. **Centro**. Sutura Ethibond doble 0 enhebrada en el del ojal del mini anclaje Mitek. La sutura funciona como ligamentos artificiales para estabilizar el disco en la posición correcta. **Derecha**. MInianclaje en su dispositivo de inserción. Tomado de Gonçalves, J. R., Cassano, D. S., Rezende, L., & Wolford, L. M. (2015). Disc repositioning: does it really work? Oral and Maxillofacial Surgery Clinics, 27(1), 85-107.

Se recomienda se sigan ciertos criterios específicos de selección de pacientes para maximizar los resultados quirúrgicos (Gonçalves y cols, 2015), que incluyen:

- Buena anatomía del disco articular.
- Cuatro años o menos desde el inicio del desplazamiento discal.
- Cuatro años o menos desde el inicio de la reabsorción condilar en pacientes adolescentes.
- Ausencia de enfermedades autoinmunes del tejido conectivo (artritis reumatoide, artritis idiopática juvenil, artritis psoriática, síndrome de Sjögren, esclerodermia, lupus eritematoso sistémico o espondilitis anquilosante).
- Discos reducidos por sobre discos no reducidos

La técnica quirúrgica descrita de discopexia con minianclaje Mitek por Wolford en 1993 (Cottrell y Wolford, 1993) utiliza un anclaje óseo que se coloca en el aspecto lateral de la cara posterior del cóndilo, el cual se osteointegrará posteriormente. Dos suturas 0-0 Ethibond se unen al anclaje y se usan como ligamentos artificiales para asegurar y estabilizar el disco en la cabeza condilar (Figura 12). Gonçalves y, Wolford (Gonçalves y cols, 2015) describen el procedimiento paso a paso para esta técnica (Tabla III) (Figuras 13 y 14).

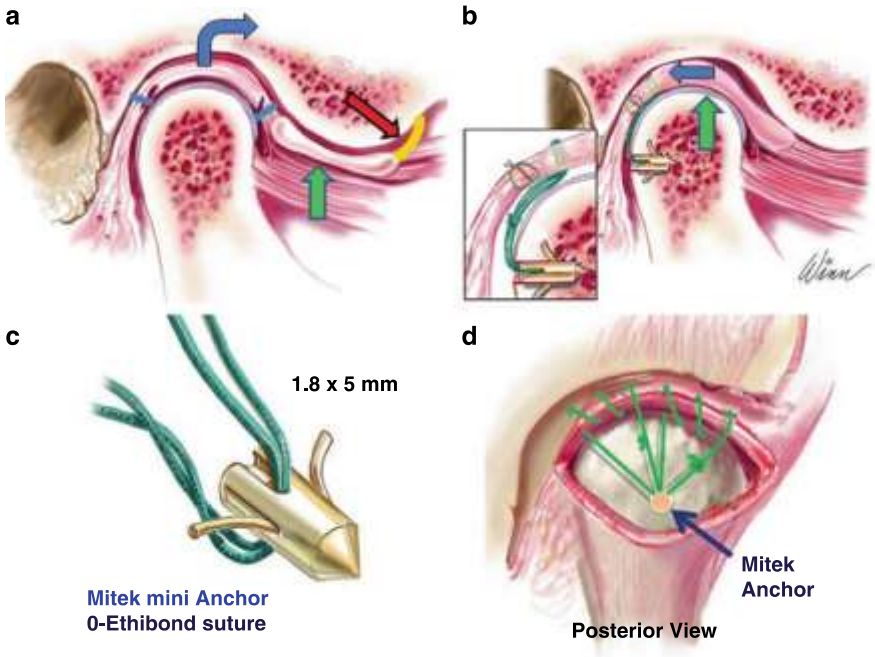

Figura 12. (a). Desplazamiento discal anterior (flecha verde). El tejido bilaminar cubre la parte superior del cóndilo, y debe extirparse para reposicionar el disco (flecha azul). (**b).** Disco movilizado y reposicionado sobre el cóndilo, con anclaje Mitek insertado en la cabeza posterior del cóndilo y asegurado en el hueso medular mediante las aletas que lo fijan contra el hueso cortical. **(c)** Sutura 0 Ethibond duplicada para asegurar el disco en su posición. **(d)** Vista posterior del minianclaje insertado en el cóndilo, 8 mm bajo el borde superior de la cabeza condilar y lateral al plano medio sagital. Tomado de Gonçalves, J. R., Cassano, D. S., Rezende, L., & Wolford, L. M. (2015). Disc repositioning: does it really works?. Oral and Maxillofacial Surgery Clinics, 27(1), 85-107.

	DISCOPEXIA CON MINIANCLAJES MITEK: TÉCNICA QUIRÚRGICA Gonçalves, Wolford & Cols, 2015.
1.	Intubación nasotraqueal.
2.	Infiltración preauricular con 5 ml lidocaína y epinefrina al 1% 1:100.000 en el plano subcutáneo.
3.	Incisión endaural modificada con extensión de 5 mm anterosuperior y 3 mm anteroinferior, realizando la disección desde el cartílago del tragus hacia abajo, 12 a 15 mm hacia el tejido subcutáneo.
4.	Identificación del arco cigomático y el cóndilo dentro de la fosa mandibular.
5.	Disección roma en la parte superior del arco cigomático, 8 mm delante del cartílago tragal, perpendicular al arco cigomático, diseccionando la fascia temporal superficial y el tejido adiposo, hasta exponer la eminencia articular.
6.	Incisión curva en la parte superior del arco cigomático, siguiendo la forma de la fosa mandibular.
7.	Con legra o elevador perióstico reflejar hacia abajo los tejidos de la fosa mandibular para exponer la cápsula de la ATM.
8.	Infiltración de 3 ml de lidocaína con epinefrina al 1% 1:100.000 en el espacio articular superior, para desplazar hidráulicamente el disco hacia abajo.
9.	Sección de los ligamentos capsulares laterales e ingreso al espacio articular superior.
10.	Incisión de la cápsula articula sobre el polo lateral del cóndilo en forma diagonal desde atrás hacia adelante.
11.	Retracción del cóndilo hacia abajo para obtener espacio y cortar el tejido bilaminar ubicado en la cara posterior del cóndilo, hasta alcanzar la pared medial de la fosa. Este paso es necesario para reducir el disco articular y prevenir el desplazamiento anterior del cóndilo.
12.	Liberación del disco en la unión de su banda anterior a la pendiente anterior de la eminencia articular. Liberación del ligamento colateral medial si se requiere. La artroplastia se evita si es posible, ya que puede generar adherencias posquirúrgicas del disco a la fosa y / o el cóndilo y disminuir la movilidad de la ATM.
13.	Con una broca Mitek de 2.1 mm de diámetro, con tope incorporado, realizar un agujero de 2 x 10 mm en la cara posterior del cóndilo mandibular, 8 mm bajo el aspecto superior del cóndilo y lateral al plano medio sagital, con

	perforación lenta y abundante irrigación. No desperiostizar para maximizar la unión al tejido blando y el suministro de sangre al cóndilo.
14.	Ubicar el minianclaje Mitek con sus suturas incorporadas, en el dispositivo de inserción, e insertarlo en el orificio preparado con presión manual. El anclaje debe quedar ubicado bajo el hueso cortical, en la zona más blanda de la medular del cóndilo. Las alas de níquel – titanio se presionan contra el cuerpo del ancla a medida que pasan a través del hueso cortical más denso, y se vuelven a abrir cuando ingresan en el hueso medular más blando, produciendo un bloqueo efectivo del ancla dentro de la cabeza condilar.
15.	Se aplican las suturas contra el disco con tres puntos de sutura en colchonero, para reposicionarlo correctamente en el aspecto superior de la cabeza condilar, debajo del disco y en las zonas lateral y medial de la banda posterior del disco, realizando un nudo doble y tres nudos simples. Luego el cóndilo debe manipularse en varias direcciones, observando que el disco y la unidad condilar se mueven armoniosamente.
16.	Irrigación profusa de la cápsula y sutura de ésta.
17.	Cierre por planos con material reabsorbible de la fascia temporal y tejido celular subcutáneo. Cierre de la piel con sutura reabsorbible 5-0, subcutánea.
18.	Si el paciente requiere cirugía ortognática, éstos se realizan a continuación.

Tabla III. Secuencia resumida técnica discopexia mediante artrotomía con minianclajes Mitek. Tomado de Gonçalves, J. R., Cassano, D. S., Rezende, L., & Wolford, L. M. (2015). Disc repositioning: does it really work?. Oral and Maxillofacial Surgery Clinics, 27(1), 85-107.

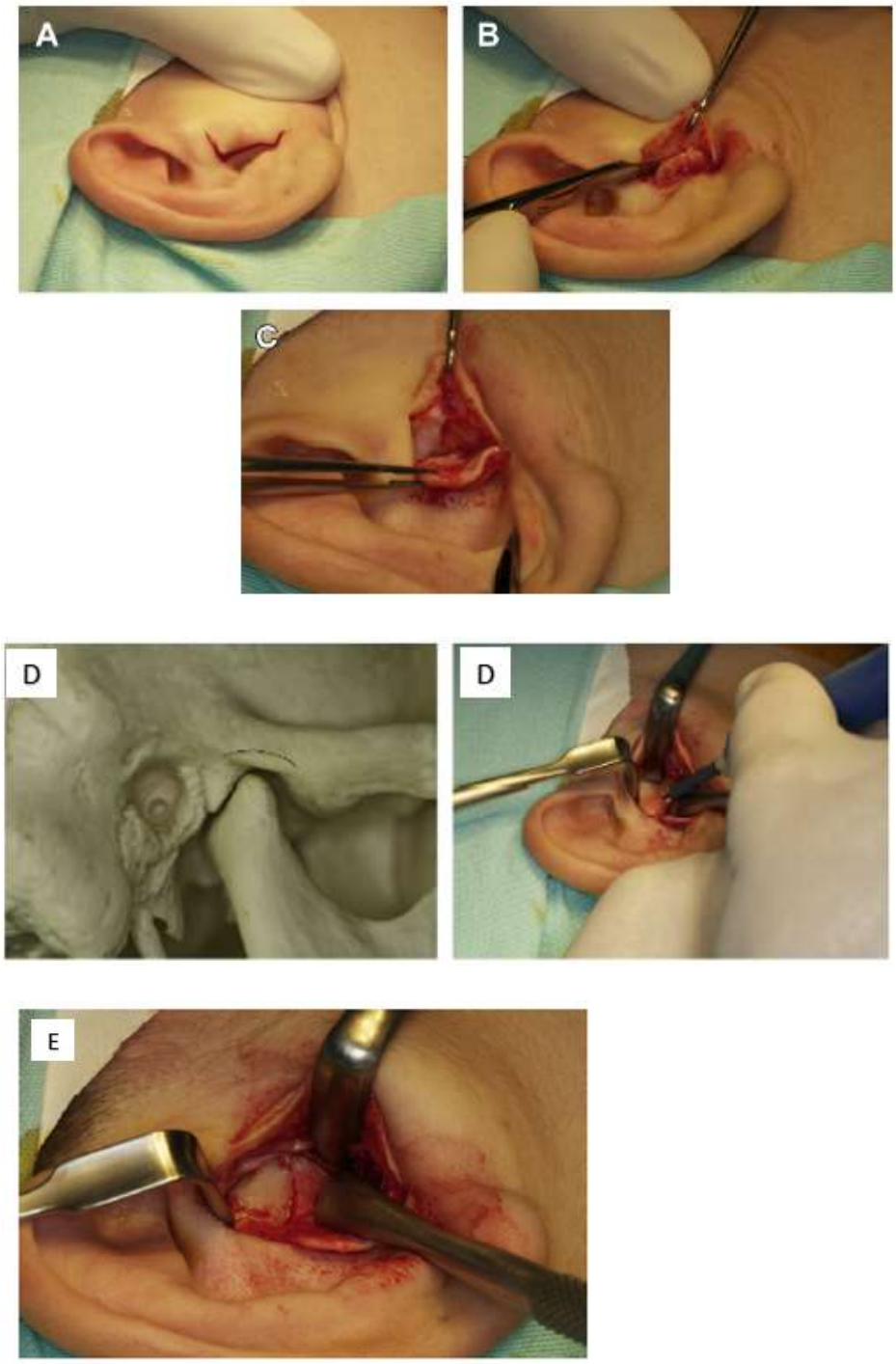
A
B
C
D
D
E

F

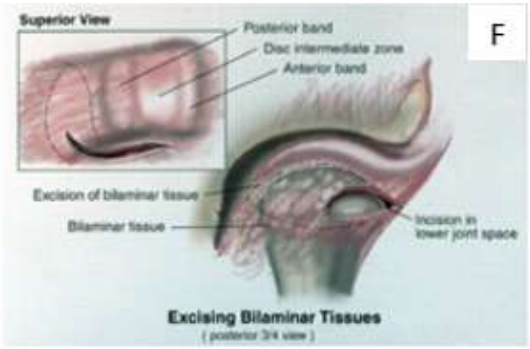
F
Superior View
Posterior band
Disc intermediate zone
Anterior band
Excision of bilaminar tissue
Bilaminar tissue
Incision in lower joint space
Excising Bilaminar Tissues
(posterior 3/4 view)

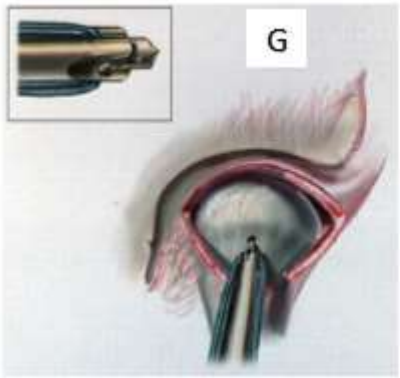
G

G

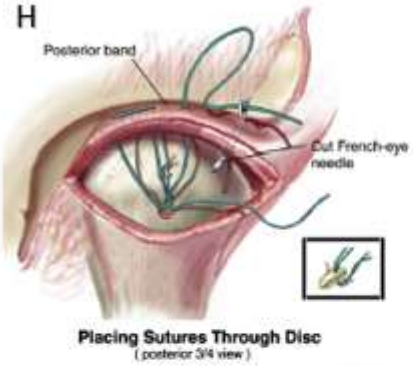
H
Posterior band
Cut French-eye needle
Placing Sutures Through Disc
(posterior 3/4 view)

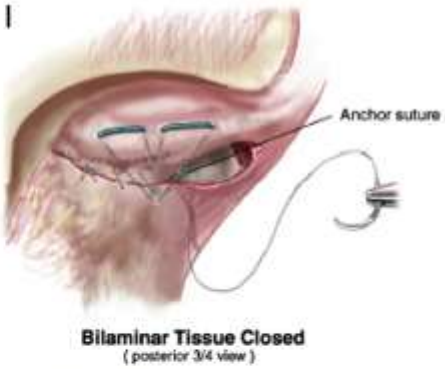
I
Anchor suture
Bilaminar Tissue Closed
(posterior 3/4 view)

J

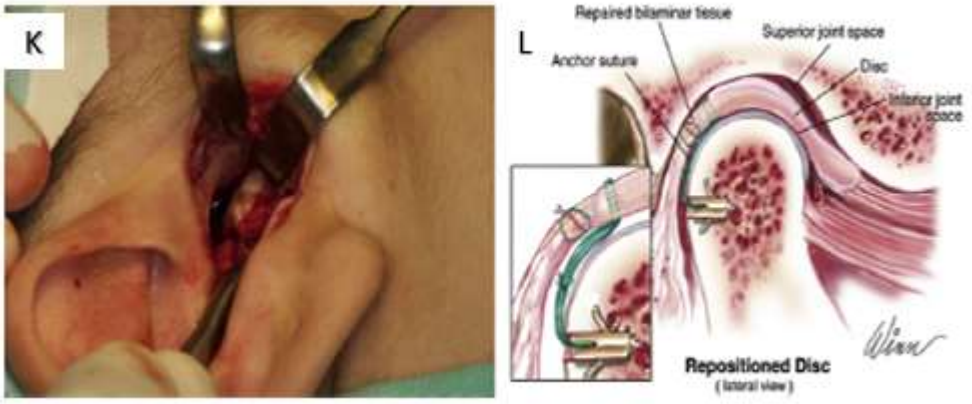

Figura 13. Secuencia discopexia con minianclaje Mitek según Gonçalves, Wolford & cols. **A.** Incisión endaural modificada. **B**. Disección aguda con tijeras finas, perpendicular al arco, 8 mm delante del cartílago tragal. La disección debe llegar hasta la fascia del músculo temporal, bajo el tejido adiposo, hasta exponer la eminencia articular. **C.** Cartílago tragal aislado. **D**. Exposición de la eminencia articular. **E**. Exposición de la cápsula articular**. F.** Esquema incisión de la cápsula 10 mm bajo el polo lateral del cóndilo. **G.** Instalación minianclaje Mitek de 1.8 mm ubicado bajo el agujero preparado. **H**. Reposicionamiento pasivo del disco, con minianclaje ubicado en la cara posterior del cóndilo, aspecto lateral, 5 a 8 mm bajo su parte superior. **I**. Sutura colchonero desde la parte superior de la banda posterior del disco, en la cara medial. **J.** Segunda sutura colchonero, ubicada más lateral a través de la banda posterior. Estas suturas funcionan como ligamentos artificiales para estabilizar el disco. **K.** Disco articular asegurado en una posición óptima. **L.** Esquema vista sagital que muestra el minianclaje Mitek insertado en el cóndilo, con los ligamentos artificiales suturados al disco para estabilizarlo sobre el cóndilo. Tomado de Gonçalves, J. R., Cassano, D. S., Rezende, L., & Wolford, L. M. (2015). Disc repositioning: does it really work?. Oral and Maxillofacial Surgery Clinics, 27(1), 85-107.

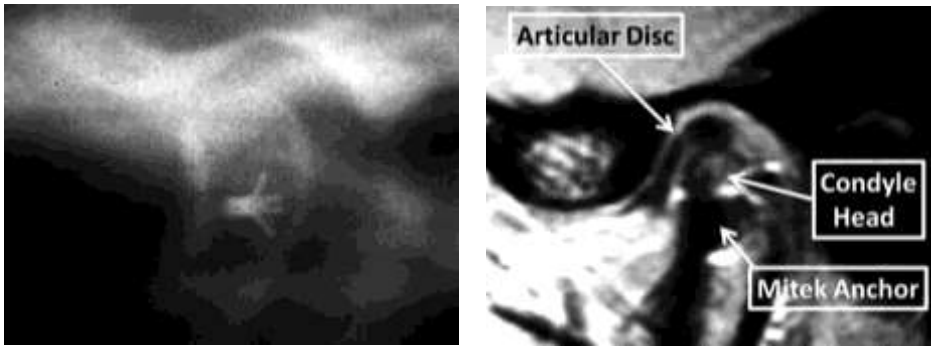

Figura 14. A. CBCT ATM izquierda muestra un minianclaje Mitek en la cabeza condilar, ose integrándose luego de 3 meses posteriores a la colocación. **B.** RM ATM izquierda muestra el disco articular en posición sobre el cóndilo; hay artefacto por el ancla metálica. Tomado de Mehra, P., & Wolford, L. M. (2001, January). Use of the Mitek anchor in temporomandibular joint disc-repositioning surgery. In Baylor University Medical Center Proceedings (Vol. 14, No. 1, pp. 22-26). Taylor & Francis

b) Minianclajes Reabsorbibles.

Si bien los resultados obtenidos con el uso de minianclajes metálicos han sido positivos, investigaciones en otras articulaciones del cuerpo han reportado complicaciones como aflojamiento, migración, integración del implante metálico dentro de la articulación, dificultad para reintervenir en caso de ser necesario, daño condral y artefactos en la imagen de control con RM (Ozbaydar y cols, 2007) (Spallaccia y cols, 2013). Debido a estas complicaciones en el área de la ortopedia, han surgido dispositivos reabsorbibles como alternativa.

Las principales ventajas son su absorción en el tiempo, minimizando o evitando problemas de migración, pero quizás su mayor ventaja es que son radiolúcidos, disminuyendo o eliminando los artefactos en los controles con RM, permitiendo una interpretación más adecuada de la imagen (Bancroft y cols, 2012).

Para ATM, la FDA aprobó el uso de los minianclajes reabsorbibles Mitek Microfix Quickanchor Plus, compuesto de politetrafluoroetileno (PTFE). La broca con la cual se realiza la preparación en el hueso es de 2.0 x 9.7 mm. Viene con sutura Ethibond u Orthocord (PDS) (Figuras 15 Y 16).

Figura 15. Mini anclaje reabsorbible Mitek Microfix Quickanchor Plus. Anclaje en transportador desechable con broca en acero inoxidable para realizar la preparación en el hueso.

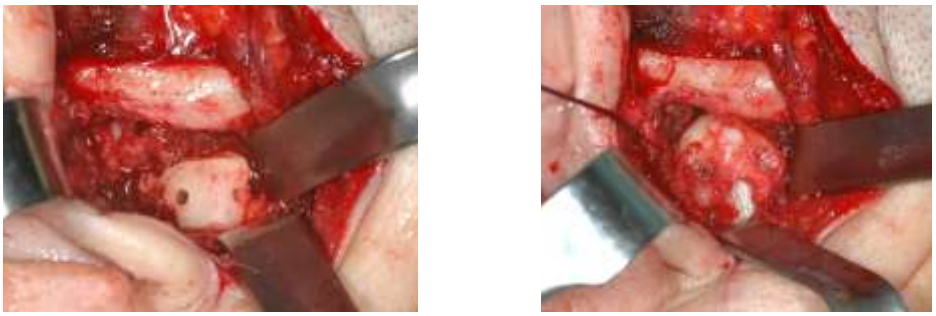

Figura 16. Reposicionamiento discal con tornillos reabsorbibles, técnica de Sembronio & cols. Izquierda. Se realizaron dos pequeños orificios en el polo lateral del cóndilo. Derecha. El disco se fijó en el aspecto superior del polo lateral del cóndilo, con dos tornillos reabsorbibles. Tomado de Sembronio, S., Robiony, M., & Politi, M. (2006). Disc-repositioning surgery of the temporomandibular joint using bioresorbable screws. International journal of oral and maxillofacial surgery, 35(12), 1149-1152.

c) Minianclajes con Tornillos de Titanio Autorroscantes.

Se ha documentado para el reposicionamiento del disco articular el uso de tornillos autorroscantes que no necesitan brocado, tales como los CMBA. Utilizados en las publicaciones de Zhang (Zhang y cols, 2010) (Zhou y cols, 2019) con tasas de hasta un 98% de éxito en la reposición del disco, utilizando dos o un solo minianclaje (Figuras 17 y 18).

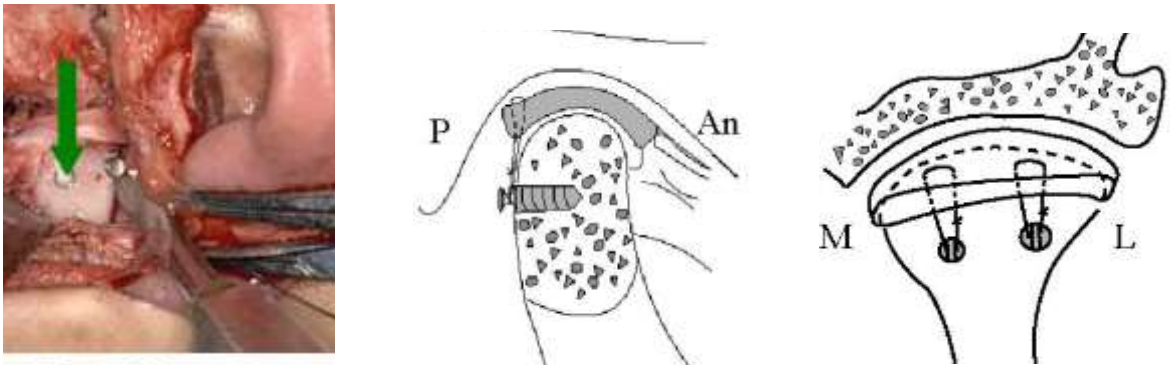

Figura 17. Izquierda. Técnica de Zhang & cols con miinanclaje CMBA® de titanio autorroscante ubicado en el cóndilo. **Derecha.** Esquema que muestra la posición de los minianclajes autorroscantes y las suturas. En vista sagital se observa el disco reposicionado y la ubicación del minianclaje. En vista posterior se observa el cóndilo con las suturas en forma de ligamentos artificiales, aseguradas a la banda posterior del disco reposicionado, en forma de colchonero horizontal. Tomado de Zhang, S., Liu, X., Yang, X., Yang, C., Chen, M., Haddad, M. S., & Chen, Z. (2010). Temporomandibular joint disc repositioning using bone anchors: an immediate post-surgical evaluation by magnetic resonance imaging. BMC musculoskeletal

Figura 18. Ténica de Zhang & cols modificada**.** Minianclja**e** ubicado junto a la sutura. Ilustración del minianclaje ubicado en la cara posterior del cóndilo, con suturas unidas del anclaje al disco en forma de colchonero horizontal. Control postoperatorio con RM muestra la posición del disco sobrecorregido, con la porción posterior ubicada entre las 1 y 2 hrs sobre la cabeza condilar (flecha blanca) y el injerto de grasa libre en el receso anterior (flecha roja). Tomado de He, D., Yang, C., Zhang, S., & Wilson, J. J. (2015). Modified temporomandibular joint disc repositioning with miniscrew anchor: part I—surgical technique. Journal of Oral and Maxillofacial Surgery, 73(1),47-e1.

II. DISCOPEXIA ARTROSCÓPICA

Según la revisión de la literatura, estas técnicas pueden dividirse en dos grandes grupos: las **técnicas semirrígidas**, realizadas mediante suturas, permitiendo cierta movilidad del disco como por ejemplo la técnica semiciega de Tarro, la técnica simple de tracción de Israel, la técnica con aguja viuda de Ohnishi, la técnica de sutura única de Mc Cain y la técnica de doble paso de Goizueta; y las **técnicas rígidas**, con pines o minianclajes presentada por Mc Cain.

Dentro de las discopexias mediante suturas, existen dos grupos: aquellas en las que la totalidad de la técnica se realiza con visión directa mediante el artroscopio; y aquellas en que una parte del procedimiento se lleva a cabo con visión parcial ("ciega" o "semiciega").

1) Técnicas Semirrígidas de Discopexia Artroscópica

a) Sutura Semiciega (Tarro, 1989)**.**

La técnica comienza realizando unas incisiones verticales de 3 mm en tres puntos diferentes: posterior (justo delante del tragus), media (sobre la vía posterior de entrada del artroscopio), y anterior (30 mm por delante del trago).

La sutura debe ser reabsorbible 2-0. Se inserta la aguja de sutura según la siguiente secuencia: en el punto C (superior de incisión media), manteniendo la boca del paciente en posición cerrada; y debe salir por el punto A (superior de la incisión anterior). La aguja se retira con un portaagujas y se pasa casi toda la sutura. Luego la aguja se vuelve a introducir por el punto B (inferior de la incisión anterior) y se pasa, esta vez sub- cutáneamente, hasta salir por el punto D (inferior de incisión media). Se retira la aguja y en este momento el disco articular queda anclado. La aguja vuelve a pasar de nuevo subcutáneamente desde el punto D (inferior de incisión media) hasta el F (inferior de incisión posterior). Luego se saca la aguja y se pasa desde el punto F (inferior) al punto E (superior de incisión posterior), atrapando en este trayecto el tejido conectivo del tragus sin perforar el cartílago. A

continuación, la aguja se vuelve a introducir subcutáneamente desde el punto E (superior de incisión posterior) al punto C (superior de incisión media), donde finaliza el recorrido. Una vez el disco está en posición, se realizan tres nudos de sutura, los cuales quedan en el tejido subcutáneo. Finalmente, se suturan las tres incisiones sutura no reabsorbible (Figuras 19 y 20).

La técnica será ciega en el caso de que no se introduzca el artroscopio tras realizar la sutura, mientras que será semiciega si antes del anudado se introduce de nuevo la cánula por la vía posterior y se comprueba visualizando la adecuada posición del disco articular.

Las ventajas descritas para esta técnica son su facilidad y rapidez de realización. Como desventajas están la estabilización no rígida a tejidos blandos, la falta de visión directa durante el proceso de anclaje y la cicatriz en la piel.

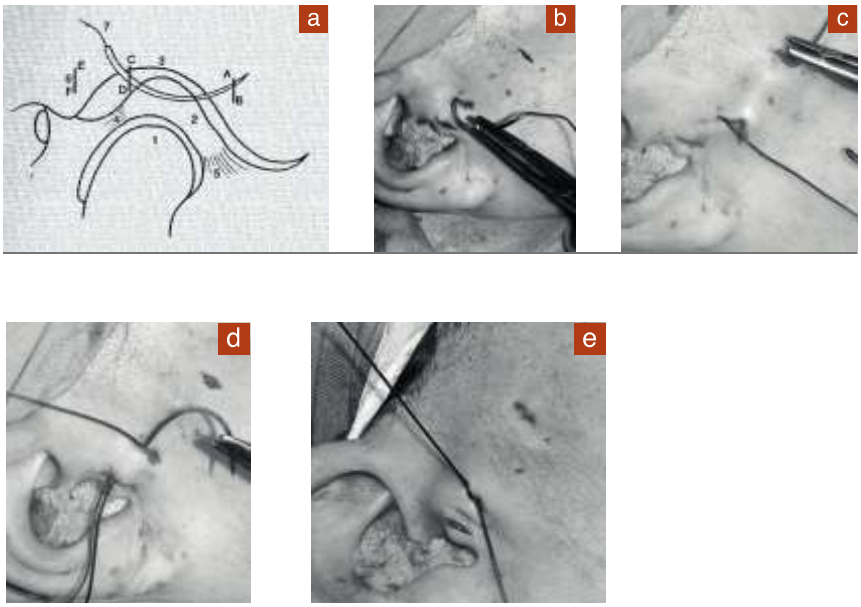

Figura 19. Técnica de Tarro (1989**). a)** Esquema de la sutura discal semiciega con las tres incisiones de referencia en una ATM derecha **b)** Introducción inicial por la incisión media. **c)** Vuelta subcutánea desde la incisión anterior a la media. **d)** Paso desde la incisión posterior a la media. e) Anudado final. Tomado de López, R. M. G. (2015). Artroscopia de la ATM.: Discopexia con suturas. Maxillaris: Actualidad profesional e industrial del sector dental, 17(187), 114-129

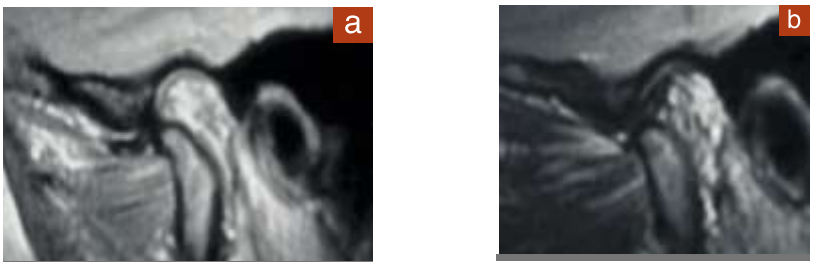

Figura 20. **a)** RM de una ATM derecha antes de hacer una discopexia semiciega, donde se observa un desplazamiento discal anterior con reducción. **b)** RM de control al ano de la cirugía, encontrándose el disco en una posición correcta. Tomado de Martín-Granizo R, De Pedro M, Sánchez Gutierrez JJ. Sutura discal semiciega en la artroscopia de la articulación temporomandibular. Técnica quirúrgica y resultados. Rev. Esp. Cir. Oral Maxilofac. 2002; 24: 20-6

b) Sutura Simple de Tracción (Israel, 1989)

La técnica consiste en la inserción de una aguja ancha desde el espacio articular inferior hacia el superior, perforando la porción posterior del disco. Para llevar a cabo esta maniobra, se debe palpar con la punta de la aguja el polo exterior de la cabeza del cóndilo, y en ese momento se angula hacia arriba para atrapar el disco (Figura 21, a). A través de esa aguja, se pasa una sutura no reabsorbible que se toma con un fórceps desde el portal posterior y se saca a través de la piel, donde se anuda a la misma (Figura 21, b) dejando un botón en el medio (Figura 21, c). La sutura debe retirarse dos semanas después. Las ventajas de esta técnica son su facilidad de realización y la ausencia de cicatriz en la piel. Como desventajas están la temporalidad de la sutura, lo antiestético del botón en la piel y la necesidad de cambiar el artroscopio desde el portal posterior al anterior. Israel sentó las bases para la realización de discopexia artroscópica con suturas, pero sólo describió la técnica y no realizo publicaciones de resultados con pacientes (Marciani, 1983).

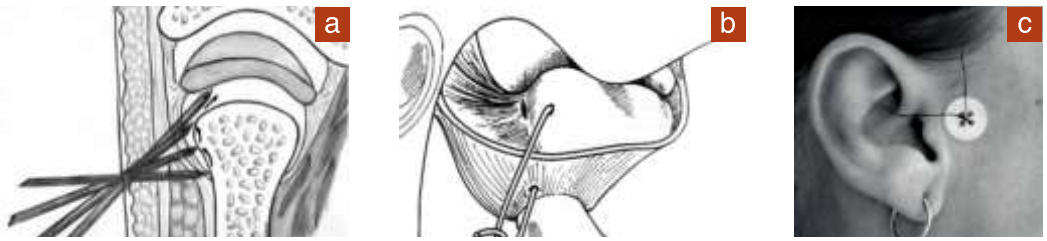

Figura 21. Técnica de Israel (1989). **a)** Técnica de inserción de la aguja desde el espacio inferior palpando el cóndilo mandibular (corte coronal). **b)** Esquema de la sutura discal simple de tracción. **c)** Anudado de la sutura a la piel a través de un botón para evitar cicatrices y escaras. Tomado de López, R. M. G. (2015). Artroscopia de la ATM.: Discopexia con suturas. Maxillaris: Actualidad profesional e industrial del sector dental, 17(187), 114-129.

c) Sutura con Aguja Viuda (Ohnishi, 1991)

Esta técnica consiste en emplear una aguja viuda larga y curva, que se introduce en el espacio articular atravesando la parte posterior del disco (Figura 22, A y B), y saliendo a través del cartílago del conducto auditivo externo (CAE) (Figura 22, C). En ese momento se engancha la sutura (Figura 22, D), se vuelve a introducir en la articulación (Figura 22, E) y, finalmente, se saca otra vez por el cartílago, anudándose en esa zona (Figura 22, F). Dos semanas después la sutura debe retirarse. Las ventajas de esta técnica son el anclaje a una estructura semirrígida (como es el CAE) y la tracción del disco hacia posterior. Como desventajas están la realización del proceso de manera semiciega, la posibilidad de daño al oído medio y de infección en el cartílago auricular y la temporalidad de la sutura. Ohnishi adjuntó a la descripción de esta técnica solamente tres casos clínicos (Ohnishi, 1991), de los cuales no mencionó resultados a largo plazo.

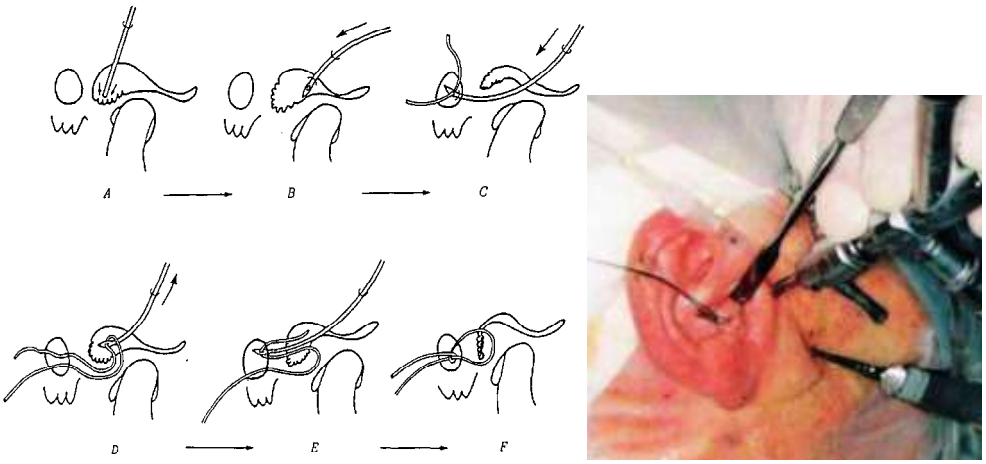

Figura 22. Izquierda. Técnica de Onhishi (1991). **A:** incisión en la superficie sinovial**. B:** inserción de la aguja de sutura en la cavidad articular. **C:** perforación de la aguja en el disco, fuera del CAE, enganche de la sutura. **D:** la aguja se mueve nuevamente dentro de la cavidad articular. **E**: la aguja se perfora nuevamente en la pared posterior, fuera del CAE. F: Sutura y fijación a la pared posterior de la cavidad articular. **Derecha.** Técnica artroscópica. Se observan la parte inferior la aguja viuda con mango atravesando el disco y saliendo a través del CAE donde se anudará. Tomado de Ohnishi M. Arthroscopic laser surgery and suturing for temporo-mandibular joint disorders: technique and clinical results. Arthroscopy. 1991; 7: 212-20

d) Sutura Única (Mc Cain y cols, 1992)

Esta es la técnica más utilizada y la más estudiada en la literatura. La técnica se basa en la descrita por H.A. Israel en 1989, pero con una variación al momento de realizar el nudo de sutura. En esta técnica, la sutura se realiza en el tejido subcutáneo, tomando parte de la cápsula articular con un instrumento en forma de lazo, con el cual se recoge la sutura desde dentro de la articulación (Figura 23 A-H). Se emplea sutura monofilamento 2-0 no reabsorbible, que no se retira. Las ventajas de esta técnica son su facilidad y estabilidad dada por el uso de una sutura no reabsorbible. Como desventajas están la cicatriz residual y la depresión en la piel, la posibilidad de infección de esta herida y de parálisis temporal de alguna rama del nervio facial, así como el anclaje lateral y no posterior del disco.

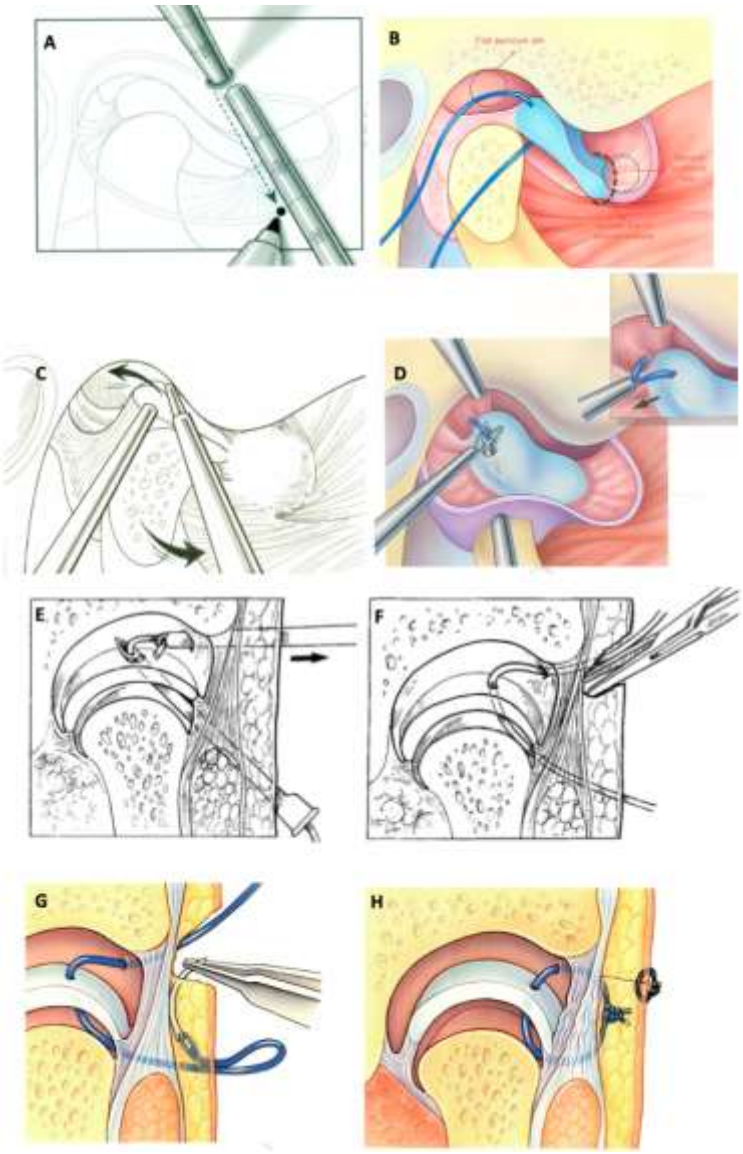

Figura 23. Técnica de Mc Cain (1992). **A.** Vector que utiliza la cánula de medición que indica la profundidad de penetración (25 mm, flecha). **B.** Incisión de liberación anterior, la posición ideal para la segunda punción es lateral a la unión sinovial del disco (círculo). La liberación anterior se realiza a lo largo de toda la amplitud medial a lateral del receso anterior aproximadamente 1 a 2 mm anterior a la banda anterior del disco (línea punteada). **C.** Maniobra de reducción del disco mediante tracción posteroinferior con un instrumento recto, manteniendo simultáneamente el cóndilo posicionado más anterior. **D.** La aguja de sutura pasa a través del disco, manteniendo la sutura a la vista. **E.** Visualización artroscópica de la recuperación de la sutura. **F.** Disección roma con pinza hemostática hasta la cápsula, sin penetrarla. **G.** El extremo de la sutura anterior se pasa hacia atrás, y la aguja se recupera en la incisión del pliegue cutáneo preauricular adyacente al extremo posterior de la sutura. **H.** Disco posicionada hacia posterior y lateral. Sutura de piel con material no reabsorbible. Tomado de Mc Cain & cols. Arthroscopic discopexy is effective in managing temporomandibular joint internal derangement in patients with Wilkes Stage II and III. J Oral Maxillofac Surg. 2015; 73: 391-401

e) Sutura de Doble Paso (Goizueta y Muñoz, 2012)

Esta técnica es una variante de la técnica presentada por Mc Cain. Consiste en introducir una aguja en el espacio supradiscal y, una vez reposicionado el disco, pasar la aguja dos veces a través de la banda posterior del mismo. Atrapado el disco, se introduce una sutura monofilamento a través de la aguja. Al salir la aguja, se coge con un fórceps y se sutura al tejido subcutáneo (Figura 24). La ventaja de esta técnica es el anclaje doble de la sutura en el disco, con lo cual la tracción es más uniforme y resistente. Sus desventajas son el anudado en una estructura no rígida y la tracción lateral del disco. También puede desgarrarse el disco si no se profundiza lo suficiente o si los puntos de entrada y salida están demasiado próximos.

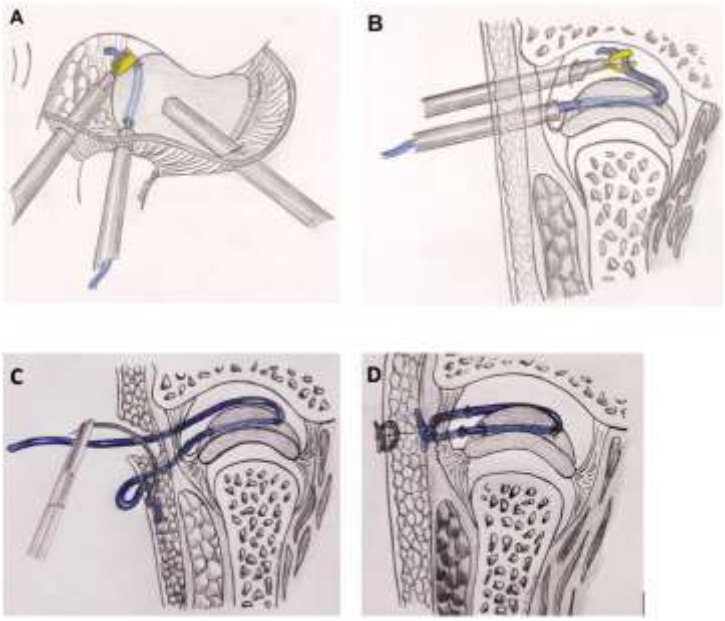

Figura 24. Técnica de Goizueta (2012) **A.** Triangulación y creación de un tercer portal. Se pasa una aguja a través del portal con una sutura PDS 2-0 dentro. El aguja se pasa de lateral a medial a través de la convexidad del disco**. B.** Se introduce el artroscopio. Se retira la aguja y el disco se asegura en dos puntos, lateral y medial. Debe observarse un movimiento normal del disco sin restricciones en la apertura. **C.** Los dos extremos de la sutura salen de la piel en dos sitios separados y se realiza una sutura subcutánea. **D.** La piel se sutura con sutura no reabsorbible 5-0. Tomado de Goizueta Adame CC, Muñoz-Guerra MF. The posterior double pass suture in repositioning of the temporomandibular disc during arthroscopic sur- gery: a report of 16 cases. J Craniomaxillofac Surg. 2012; 40: 86-91.

2) Técnicas Rígidas de Discopexia Artroscópica.

Esta técnica busca fijar el disco articular a una estructura estable que lo mantenga en su posición durante el tiempo. Una vez liberado el disco, se atraviesa la porción central con un pin para insertar el mismo en la cabeza del cóndilo. Las publicaciones de esta técnica han sido muy escasas, e inicialmente se realizaron con pines reabsorbibles.

Técnica con Pines (Mc Cain y Reem, 2011)

Mc. Cain & Hossameldi fueron quienes publicaron la primera referencia en la literatura médica sobre esta técnica el año 2011, mencionando la discopexia artroscópica con pines metálicos o reabsorbibles como una forma de estabilizar el disco (Figura 25). El uso de pines según Mc Cain evita las deficiencias de la discopexia artroscópica realizada con sutura: el dolor postoperatorio asociado al trabajo extraarticular; el riesgo de parálisis del VII par por el cruce de la sutura cerca de la rama frontal del nervio; y la lenta fisioterapia postoperatoria para prevenir que la sutura se suelte.

A **B** **C**

Figura 25. A. Posición exacta del pin metálico fijado en la cabeza condilar. **B.** Visión endoscópico de pin reabsorible Inion® dentro del disco. **C.** Control del pin fijado en la cabeza condilar. Control Tomado de Mc Cain & cols, (2011. Advanced arthroscopy of the temporomandibular joint. Atlas of the oral and maxillofacial surgery clinics of North America, 19(2), 145-167.

La técnica descrita por Mc Cain establece que previo a la inserción del pin, el disco debe reposicionarse hacia atrás y abajo con un instrumento insertado a través de la cánula anterior de trabajo. El ayudante debe mantener el disco en posición, sujetando la cánula de trabajo durante toda la maniobra de inserción del pin. Se inserta una tercera vía 15 mm bajo el punto posterolateral de entrada del

artroscopio, que corresponderá a una cánula con ventana posicionándose en el lugar de inserción deseado el pin, correspondiendo al polo posterolateral del cóndilo (Figuras 26 y 27). En todo momento la boca del paciente debe mantenerse semiabierta por un ayudante. El cirujano introduce la broca con motor, observando la punta contactando con el disco, e inicia el brocado a través del disco hasta el hueso condilar, a 1600 rpm con abundante irrigación, no penetrando más de 25 mm, asegurando asi estar en tejido óseo condilar y evitando daños a estructuras cercanas. El cirujano retira la broca e introduce el pin a través de la cánula de trabajo, y se impacta a través del disco y el hueso, debiendo quedar la cabeza del pin a ras de la superficie del disco (Figura 28). El ayudante libera la tracción del disco y comprueba la estabilidad de este en movimientos de apertura y cierre bucal. Se retira las cánulas de los 3 portales, y se realiza la sutura cutánea de los accesos.

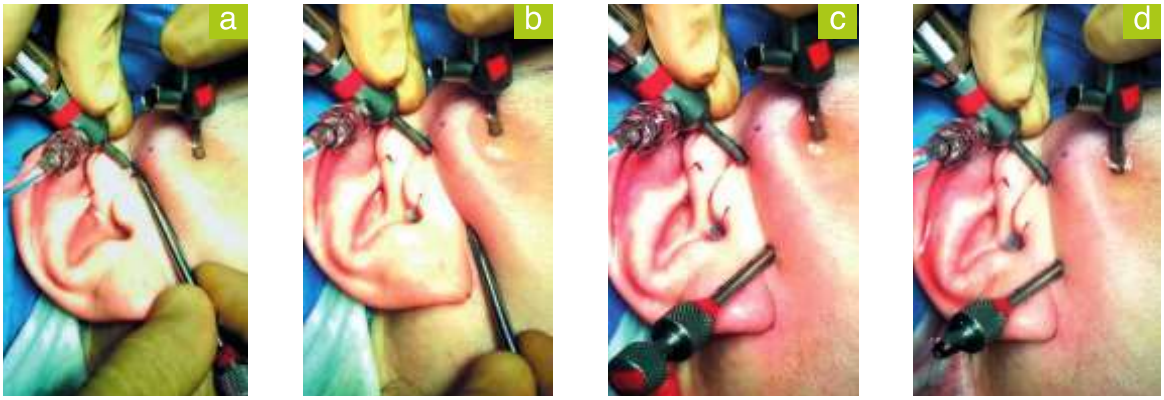

Figura 26, a-d. Secuencia de inserción de la tercera cánula para colocar el pin en una ATM derecha. **a)** Marcaje de la perpendicularidad del lugar de punción. **b)** Localización del punto de inserción**. c)** Introducción de la cánula con su trocar en la articulación . **d)** Retirada del trocar de la tercera cánula para observar la salida de suero a través de esta, lo que indicaría el ingreso en el espacio articular. Tomado de López, R. M. G. (2015). Artroscopia de la ATM.: Discopexia con pines reabsorbibles. Parte I. Maxillaris: Actualidad profesional e industrial del sector dental, 18(189), 129-147

Figura 27. Esquemas de las correctas posiciones de inserción de los pines. **Izquierda.** Vista coronal de una ATM derecha. La porción del pin con los dientes quedaría insertada en el cóndilo mandibular. **Derecha.** Vista sagital de la ATM derecha. Colocación de dos pines paralelos en la porción posterolateral de la cabeza del cóndilo mandibular. Tomado de López, R. M. G. (2015). Artroscopia de la ATM.: Discopexia con pines reabsorbibles. Parte I. Maxillaris: Actualidad profesional e industrial del sector dental, 18(189), 129-147

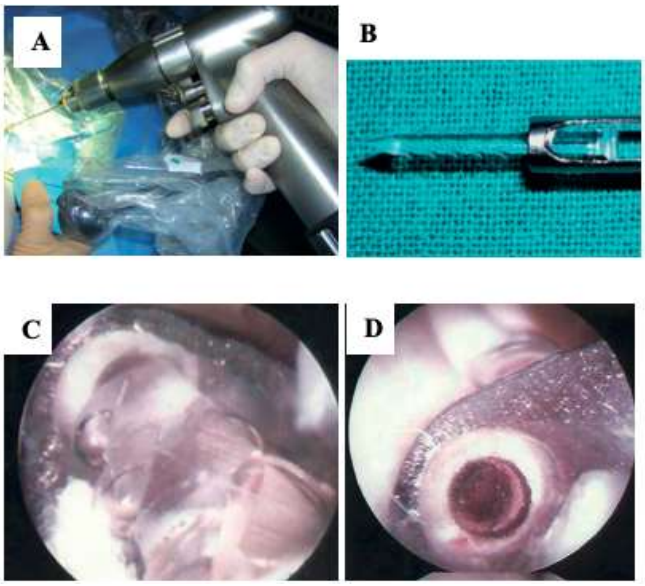

Figura 28. A. Posición de la broca con el motor neumático. **B.** Simulación de como el pin penetra impulsado por el impactado a través de la cánula con doble ventana. **C.** Imagen artroscópica de la colocación de la punta del pin antes de su inserción. **D.** Comprobación artroscópica de que el pin está correctamente impactado con un palpador angulado que se introduce a través de la cánula del pin. Tomado de López, R. M. G. (2015). Artroscopia de la ATM.: Discopexia con pines reabsorbibles. Parte I. Maxillaris: Actualidad profesional e industrial del sector dental, 18(189), 129-147.

Las ventajas de la discopexia rígida mencionadas por Mc Cain son el menor dolor postoperatorio, debido a que toda la cirugía se realiza por vía intraarticular, el menor riesgo de paresia del nervio facial, y el menor riesgo de movimiento del disco durante la fisioterapia postoperatoria dada la estabilidad que genera el pin.

Las desventajas son la maloclusión postoperatoria persistente por la rigidez de la fijación, especialmente en discos muy voluminosos y espacios intraarticulares pequeños. Los cambios oclusales son reportados en casi en el 100% de los casos en el postoperatorio inmediato, siendo la mordida abierta posterior en el lado ipsilateral del procedimiento quirúrgico el signo más frecuente descrito (Wang y cols, 2011), pudiendo ser necesario el uso de tracción elástica postoperatoria. Mc Cain advierte que esta técnica idealmente debe realizarse en un disco bien formado y un espacio articular de volumen adecuado, para prevenir este problema.

Otra desventaja es la larga curva de aprendizaje requerida para dominar la técnica, y la pérdida del movimiento de rotación del espacio infradiscal (Mc Cain, 2011).

DISCUSION.

La discopexia es una técnica quirúrgica cuyo objetivo es disminuir la inflamación, reducir el dolor y mejorar el rango de movimiento para restaurar la función mandibular mediante la reposición y fijación del disco articular.

Autores comenzaron a reportar casos aplicando variaciones a la técnica de discopexia descrita por Annandale con tasas de éxito variadas; Marciani y Ziegler (Marciani y Ziegler ,1983) observaron mejorías clínicas de un 80% en una serie de 51 pacientes operados con cirugía abierta. Dolwick y Nitzan publicaron una serie de casos de 8 años de seguimiento mostrando una mejoría de los síntomas en un 70% a 80% después de la cirugía (Dolwick y Nitzan,1990), y en 1994 actualizaron su estudio reportando mejoría clínica en un 92% de 152 pacientes (Dolwick y Nitzan,1994).

Kirk reporto fallas en la estabilidad a corto y largo plazo, indicando recidivas de la posición del disco hasta en un 86% (Kirk, 1998) atribuible a casos de etapas avanzadas (estadio Wilkes IV tardío y V). Sin embargo, estudios posteriores han reportado tasas de éxito relacionadas a disminución del dolor y apertura máxima mandibular, a través del uso de suturas mediante cirugía abierta entre un 80% a 94% (Dolwick, 2007).

Evidencia de la Discopexia mediante Cirugía Abierta.

Wolford reportó el uso exitoso de **minianclajes Mitek** para reposicionamiento del disco articular mediante cirugía abierta en 12 casos clínicos que presentaban una reabsorción condilar idiopática progresiva, aproximadamente de 1.5 mm por año. Luego de un seguimiento postoperatorio de 33 meses no se observaron recidivas significativas (Wolford y cols, 1993).

Mehra y Wolford presentaron el estudio de 105 pacientes con un seguimiento de 1 año postoperatorio con el uso de minianclajes Mitek, en los cuales hubo una reducción significativa del dolor y los ruidos articulares, con un aumento ligero de la apertura oral y disminución del rango de lateralidad mandibular. Fue además el primer estudio en reportar que los pacientes con más de 4 años de evolución respecto al desplazamiento discal presentaban una tasa de éxito menor que aquellos con menos tiempo (68% de éxito versus un 90%, respectivamente) (Mehra y Wolford, 2001).

Mediante el uso de la RM, un análisis de los resultados clínicos de 12 pacientes con mejoría significativa luego de 1 año postoperatorio, observando que un 83% mantenía su posición postquirúrgica (10 de 12 articulaciones). (Fernández y cols. 2000). Similar resultado al reportado por Goçmen, evaluando a 7 pacientes luego de 1 año postquirúrgico observando similar posición del disco articular en un 85% (6 de los 7 casos), pero todos con una mejoría clínica (Goçmen y cols, 2013).

Abramowicz realizó un estudio retrospectivo de 20 años en 18 pacientes con discos reposicionados. Los reportes fueron obtenidos mediante la anamnesis a los pacientes, sin acceso a los exámenes imagenológicos, muestran una tasa de éxito clínico en un 56% en el rango de apertura bucal y un 77% en disminución del dolor articular. Lo relevante es que el 94% de los pacientes señalaban una mejora significativa en su calidad de vida (Abramowicz y Dolwick, 2010).

Ruiz Valero mediante una serie de casos de 50 pacientes con desplazamiento discal sin reducción unilateral, operados con minianclajes Mitek reportaron la disminución del dolor en el 92% de los casos, un 90% de desaparición de ruido

articular y una mejoría en la apertura oral de 14.8 a 38.3 mm (Ruiz Valero y cols, 2011).

Un estudio retrospectivo publicado el año 2003 por Wolford, realizo un análisis en 70 paciente sobre la discopexia con minianclajes Mitek y cirugía ortognática simultánea. Un año postquirúrgico, un 60% informó un alivio completo del dolor (antes de la cirugía, el 80% informaba dolor). Un 7% de los pacientes seguía informando dolor severo (antes un 53% lo reportaba como severo). Concluyeron que el éxito global de la discopexia y la cirugía ortognática concomitante, basados en el logro de una apertura interincisal mayor a 35 mm y la disminución del dolor, era del 91.4% (Wolford y cols, 2003).

Gonçalves y Wolford mediante el estudio retrospectivo de 72 pacientes intervenidos por un avance maxilomandibular divididos en 3 grupos con diferentes diagnósticos articulares y tratamiento:

- Grupo 1: ATM sana y Cirugía ortognática
- Grupo 2: Desplazamiento discal tratado mediante discopexia con minianclajes Mitek y Cirugía ortognática
- Grupo 3: Desplazamiento discal no tratadas y cirugía ortognática.

Los datos demostraron que el resultado postquirúrgico era estable en aquellos con articulaciones sanas, pero en las articulaciones alteradas sin discopexia, mostró inestabilidad y recidiva postoperatoria (Gonçalves y Wolford, 2008) (Al-Moraissi y Wolford, 2017).

Una ventaja de esta técnica es el anclaje óseo, no dependiendo de la integridad estructural de los tejidos blandos para mantener la estabilidad postquirúrgica del disco. Pero tiene limitaciones, ya que no es tan efectiva en desplazamientos discales hacia lateral o posterior debido a que el minianclaje se debe insertar en la cara lateral o posterior del cóndilo.

Además se han reportado la formación de adherencias en el espacio articular superior, lo que genera una limitación de la apertura bucal. Esto se atribuye a la

formación de cicatrices en la parte posterior del disco, luego de remover parte del tejido discal (Lee y Hong, 2020)

Para evitar estas adherencias, Lee y Hong publican una modificación de la técnica, en que el tejido retrodiscal redundante es electrocauterizado (y no solo cortado como la técnica convencional), con la posterior discopexia mediante minianclaje Mitek, y aplicación de un agente antiadhesivo en base a ácido hialurónico en el espacio articular superior. Esto se realizó en 65 articulaciones, con un 91% de éxito en la disminución del dolor (de un 50.7% de reporte prequirúrgico disminuyo a un 4.3%), un 94% de éxito en eliminar ruidos articulares y una mejora de la apertura bucal alcanzando en promedio 44.2 mm seis meses post cirugía, en comparación a 31.4 mm preoperatorio (Lee y Hong, 2020).

El uso de **minianclajes reabsorbibles** en discopexia abierta de ATM presenta muy escasos reportes. Su principal ventaja es evitar artefactos en el estudio de RM (Spallaccia y cols, 2013), pero no han sido documentados seguimientos a largo plazo que permitan demostrar la estabilidad del disco en el tiempo.

Sembronio reporto una técnica quirúrgica mediante la reposición del disco con dos tornillos reabsorbibles Martin de 7 o 9 mm x 2 mm anclados en el polo lateral del cóndilo (Figura 10), pero no mencionaron resultados clínicos ni imagenológicos de seguimiento del caso (Sembronio y cols, 2006).

El año 2013, mediante una serie de 35 casos se publicaron los resultados de 1 año postoperatorio de la discopexia con minianclajes reabsorbibles Mitek Microfix Quickanchor Plus. Se observó una diferencia significativa del dolor articular, pasando de 72.3 a 10.8 puntos en la escala EVA (de 0 a 100 puntos), además de un aumento significativo en la apertura bucal. Al estudio imagenológicos mediante RM al mes de control postquirúrgico, se observó buena posición del disco en un 65% (23 de 35 casos), mala posición en un 20% (7 de 35), y ninguna reposición en una 14% (5 de 35) (Spallaccia y cols, 2013).

Zhang publican una serie de 81 articulaciones operadas con discopexia mediante **minianclajes autorroscantes**, utilizando dos minianclajes óseos CMBA 2.0, de titanio autorroscantes de 5 mm de longitud, y dos suturas Ethibond (Zhang y cols , 2010).

Describieron la técnica con la implantación de los 2 minianclajes en los aspectos medial y lateral de la cara posterior condilar, 8 a 10 mm bajo la cabeza condilar, suturando el disco en su parte medial y lateral en forma de colchonero. Mediante un control de imágenes con RM a los 7 días, la evaluación de la posición del disco articular fue calificada de excelente y buena para el 96.3%.

Los autores refieren puntos importantes a considerar durante la cirugía abierta de discopexia de la ATM, para asegurar el éxito de la técnica y su estabilidad postoperatoria (Tabla IV).

PUNTOS CLAVE A CONSIDERAR EN CIRUGÍA ABIERTA DE DISCOPEXIA DE LA ATM (Yang & cols, 2010).
1. Minimizar el daño a tejido sinovial y al fibrocartílago condilar.
2. Liberar el disco anteriormente por completo y comprobar su normal funcionamiento.
3. Insertar los minianclajes fuera de la superficie articular del cóndilo.
4. Anudar las suturas con el cóndilo ubicado en la fosa mandibular, no fuera de ella.
5. Traccionar el disco en una dirección posterior y lateral.
6. Realizar suturas horizontales y de medial a lateral, para evitar desgarros.
7. La porción posterior del disco debe ubicarse en posición de 11 hrs en la ATM derecha, o 1 h en la izquierda.

Tabla IV. Consideraciones intraoperatorias durante la discopexia abierta de la ATM. Tomado de Zhang, S., Liu, X., Yang, X., Yang, C., Chen, M., Haddad, M. S., & Chen, Z. (2010). Temporomandibular joint disc repositioning using bone anchors: an immediate post surgical evaluation by magnetic resonance imaging. BMC musculoskeletal disorders, 11(1), 262.

El año 2015, Yang publico modificaciones a su técnica del año 2010, para lograr mejorar la tasa de recidiva en los síntomas, reportada en un 11%, que se debía según sus análisis a una fibrosis excesiva del receso anterior de la ATM y a la reabsorción de la pendiente anterior del cóndilo, posterior al reposicionamiento del

disco. La modificación consistía en ubicar un sólo minianclaje autorroscante de 2 mm en la cara posterior del cóndilo y suturar el disco sobre corrigiendo su posición para que la banda posterior se ubique en posición 1 a 2 hrs sobre la cabeza condilar. El espacio creado por la liberación anterior del cóndilo es rellenado con injerto de grasa subcutánea extraído de la región preauricular. El seguimiento postoperatorio por 10 meses reportó una tasa de 98.6% de éxito en la posición del disco, de un total de 142 articulaciones intervenidas (Yang y cols, 2014).

Destacan la ventaja de utilizar tornillos autorroscantes por sobre minianclajes Mitek o Arthrex, ya que estos últimos no pueden ser retirados en caso de estar mal puestos o rotos. Nuevamente los autores recomiendan puntos clave en la realización de la técnica, como lo muestra la Tabla V.

PUNTOS CLAVE A CONSIDERAR EN CIRUGÍA ABIERTA DE DISCOPEXIA DE LA ATM (Yang & cols, 2015).
1. Realizar la liberación anterior del disco por completo.
2. Evitar el daño al nervio y vasos maseterinos durante la liberación anterior, para observar mejor el receso anterior.
3. El reposicionamiento del disco debe estar libre de tensión.
4. Utilizar dos suturas colchonero horizontal en el borde posterior del disco.
5. Un solo minianclaje es suficiente para la fijación del disco.
6. Sobrecorregir la posición del disco para evitar recidivas.
7. Ubicar grasa autógena en la zona de la liberación anterior, para disminuir cicatriz fibrosa.

Tabla V. Consideraciones intraoperatorias durante la discopexia abierta de la ATM, modificaciones de la técnica anterior. Tomado de He, D., Yang, C., Zhang, S., & Wilson, J. J. (2015). Modified temporomandibular joint disc repositioning with miniscrew anchor: part I—surgical technique. Journal of Oral and Maxillofacial Surgery, 73(1), 47-e1.

Cuatro años después, los mismos autores publican un seguimiento con RM de la técnica de discopexia con un solo anclaje modificada el 2015, incluyendo 149 cirugías en el estudio durante un periodo postoperatorio de 12 a 84 meses (promedio 23.4 meses) con un 95,3% de los discos manteniendo su posición posterior a la reposición (Yang y cols, 2019).

Una marca de minianclajes autorroscantes Arthrex Corkscrew®, han sido reportados mediante una nota técnica al ser usados en 9 articulares por Ryba y cols. En esta publicación destacan la facilidad de uso y una fijación con mayor resistencia a la tracción, en comparación con los anclajes Mitek®. También mencionan que las suturas FiberWire presentan mayor resistencia a la tracción y menor abrasión que las suturas Ethibond, sin presentar complicaciones reportadas en un seguimiento por 15 meses postoperatorios (Ryba y cols, 2015).

La evidencia científica actual sigue siendo insuficiente, aunque hay estudios de meta análisis como el de Al-Moraissi y cols, realizado el 2019, que se basan en estudios comparativos con otras técnicas o con tratamientos conservadores, que reportan que el uso de estos anclajes presentan una mayor estabilidad en el reposicionamiento del disco que las técnicas de reposicionamiento con sutura, tanto a corto como a largo plazo.

Finalmente, varios autores coinciden que para mantener la estabilidad a largo plazo, se deben controlar factores predisponentes pre y post quirúrgicos, reforzando la educación para controlar las parafunciones y trabajo fisioterapéutico simultaneo (Sheikh y cols, 2016).

Evidencia de la Discopexia mediante Artroscopia

La discopexia artroscópica suele indicarse en desplazamientos discales con o sin reducción, cuando el disco articular presente una forma adecuada y no esté perforado, como en los estadios II y III de Wilkes (Mc Cain, 2007). Es menos invasiva en comparación a la cirugía abierta, con tasas de éxito que varían entre el 81% y el 95% dependiendo de la técnica utilizada (Yang y cols, 2012) .

En 1989, se publica una serie de 40 articulares en 21 pacientes, en las que realizar los primeros reportes de las técnicas para **discopexia artroscópica semirrígida con suturas** (Tarro, 1989). Con resultados que reportaron disminución del dolor y aumento de la apertura oral en un 90% de los casos, pero sin control posterior con RM. Desde entonces otros autores como Israel (Israel, 1989) y Ohnishi (Ohnishi, 1992) continuaron investigando y publicando nuevas técnicas de discopexia artroscópica mediante suturas.

Mc Cain publica su técnica de sutura única, comenzando a desarrollar una línea investigativa en discopexia artroscópica que lo ha llevado a ser considerado uno de los principales impulsores de la artroscopía de la ATM (Mc Cain, 1992). Luego publica un estudio clínico de 11 articulaciones en 8 pacientes tratados, en los que todos presentan una mejoría clínica y un control con RM en que permanecía la reposición discal en un 81% (Mc Cain, 2011).

En 2015, se comparo la efectividad de la técnica según el estadio de Wilkes en 32 pacientes. Los resultados mostraron una mejoría en la sintomatología de un 86% de los pacientes en estadios de Wilkes II y III, versus un 25% en los casos IV y V (Mc Cain, 2014).

Martin-Granizo público un reporte con similares resultados. Siete pacientes donde realizaron 10 discopexias artroscópicas mediante sutura, con una mejoría clínica en un 100% de los casos, y un 80% de estabilización discal a 12 meses de seguimiento (Martin-Granizo y cols, 2002).

Posteriormente Goizueta presento su técnica de sutura artroscópica de doble paso en una serie de 16 casos, en los que presenta una mejoría en la apertura oral y disminución del dolor en todos los casos, con una tasa de 75% en la correcta posición discal (Goizueta y cols, 2012).

El mismo año, Yang publico la serie de casos de suturas artroscópicas más numerosa de la literatura (Yang y cols, 2012). Declaran que durante 3 décadas realizaron la técnica propuesta por Mc Cain, hasta que el año 2001 desarrollan una nueva técnica, la cual es descrita paso a paso, presentando su desarrollo en 2622 articulaciones hasta el año 2011. Considerando esta enorme muestra, Zhang y cols publicaron resultados a corto plazo evaluando 764 articulaciones en estados II a V de Wilkes con RM preoperatoria y luego de 1 a 7 días post cirugía. Los resultados postoperatorios de la posición del disco fueron excelentes en el 95.4% de los pacientes, pero advierten que la discopexia artroscópica no es adecuada en pacientes con estados Wilkes IV tardíos o estados V debido a la obvia deformación anatómica discal y a los cambios degenerativos óseos. (Zhang y cols, 2010).

En 2014, Goizueta documento una serie de casos de 27 pacientes (34 articulaciones) operados con la técnica de discopexia artroscópica rígida descrita por Mc Cain, utilizando dos pines reabsorbibles. Luego de 2 años, se observó una mejora estadísticamente significativa del dolor y rango de movimiento mandibular. La RM de control mostró fijación del disco a la cabeza condilar en boca cerrada y abierta (Goizueta y cols, 2014).

Similar técnica mediante pines reabsorbibles publicaron Martin – Granizo y cols, mediante una serie de 26 pacientes (34 articulaciones) con desplazamiento discal sin reducción. Sus resultados demuestran mejorías significativas a los 12 meses en el rango de apertura bucal y alivio del dolor. Mediante RM un 84% de los discos mantenían su posición (Martin – Granizo y cols, 2016).

En 2017, Li y cols reportaron la incidencia de ruptura del disco posterior a su reposición con la técnica de Yang, con una tasa de 2% (cinco casos) mediante el análisis de RM a los seis meses postoperatorios en 247 pacientes (Li y cols, 2017).

Recientemente, Liu y cols publica una estudio retrospectivo de 108 jóvenes con desplazamiento discal anterior unilateral, en el cual reportan que el reposicionamiento artroscópico del disco puede ser beneficioso en pacientes jóvenes con trastorno interno. Sus hallazgos determinaron que la cirugía temprana mejoraba la altura condilar en aquellos casos con enfermedad degenerativa, y prevenía la asimetría mandibular (Liu y cols, 2020).

Discopexia mediante Cirugía Abierta versus Artroscópica.

Los resultados obtenidos con discopexia mediante cirugía abierta respaldan en forma amplia su efectividad, con tasas de éxito que van del 80 al 94% y mejoras en la calidad de vida (Gonçalves y cols, 2014).

Mc Cain el año 2007, presento los resultados de 24 años de experiencias en artroscopia avanzada en un estudio retrospectivo que comparaba técnicas de discopexia artroscópicas mediante suturas versus pines. En los primeros la tasa de éxito variaba de un 70% a un 90%, mientras que el uso de pines aumentó el éxito global hasta el 90%, debido a la mejor estabilidad al tener como anclaje una superficie ósea y no tejidos blandos (MC Cain, 2007).

El año 2012, Yang reporto que la discopexia artroscópica es inadecuada para casos prolongados de trastorno interno debido al grosor que presenta la banda posterior, ya que dificulta la reposición artroscópica anterior (Yang y cols, 2012). Sin embargo, establecen que la biomecánica articular es superior a la obtenida mediante cirugía abierta, con mejores tasas de éxito para pacientes con estados Wilkes II ó III (Zhang y cols, 2010). Esto respalda el concepto de que el reposicionamiento discal artroscópico es más efectivo en casos donde no existe deformación severa.

Entre la desventaja mencionada de la discopexia artroscópica versus convencional es el extenso entrenamiento y la amplia curva de aprendizaje requerido en la técnica antes de lograr las habilidades necesarias (Lee, 2020).

Al – Moraissi y cols, en un metaanálisis compararon la efectividad de la artroscopía con lisis y lavado, cirugía artroscópica y cirugía abierta en pacientes con trastorno interno del disco, concluyendo que la cirugía abierta es más efectiva en la reducción del dolor que la cirugía artroscópica, pero con similares resultados en la apertura máxima interincisal (Al – Moraissi y cols, 2014)

La gran mayoría de la literatura publicada destaca el alivio del dolor, mejoras en la función mandibular y el aumento de la apertura oral, pero no suelen demostrar el mantenimiento de la posición normal del disco en el largo plazo (Israel, 2016).

Mc Cain reporta mejoras clínicas y funcionales con el reposicionamiento del disco artroscópico, sin embargo declara que en sus estudios por limitaciones económicas no realizó controles imagenológicos de los reposicionamientos discales (Mc Cain, 2014).

Zhang y cols evaluaron la posición del disco posterior a discopexia con minianclajes mediante cirugía abierta, con un 96% de reposicionamiento exitoso observado en resonancia magnética luego de 7 días postoperatorios (Zhang y cols, 2010), y con un 95% de los disco operados en su posición luego de 12 a 84 meses postoperatorio (Zhou y cols, 2019).

CONCLUSIONES.

La técnica de reposición discal o discopexia tiene como objetivos reducir la inflamación, disminuir el dolor y mejorar el rango de movimiento, restaurando la función mandibular.

La discopexia mediante cirugía abierta es efectiva en la disminución del dolor, y en la recuperación de una mejor funcionalidad y apertura bucal, destacando la estabilidad del disco reposicionado en el corto y largo plazo.

La discopexia mediante artroscopia es un método quirúrgico efectivo para mejorar la función articular y reducción del dolor en estados Wilkes II y III. Reporta el mantenimiento de la posición del disco articular a corto plazo, pero se requieren realizar estudios con un seguimiento a largo plazo, para determinar su estabilidad en el tiempo.

BIBLIOGRAFÍA.

Abramowicz S, Dolwick MF. 20-Year Follow-Up Study of Disc Repositioning Surgery for Temporomandibular Joint Internal Derangement. J Oral Maxillofac Surg. 2010;68(2):239–42.

Ahmad M, Schiffman EL. Temporomandibular Joint Disorders and Orofacial Pain. Dent Clin North Am. 2016;60(1):105–24.

Ahmad M, Clinics ES-D, 2016. Temporomandibular joint disorders and orofacial pain. dental.theclinics.com Available from: https://www.dental.theclinics.com/article/S0011-8532(15)00092-0/abstract

Aiken A, Bouloux G, Hudgins P. MR Imaging of the Temporomandibular Joint. Magn Reson Imaging Clin N Am. 2012;20(3):397–412.

Al-Moraissi EA. A systematic review and meta-analysis of the clinical outcomes for various surgical modalities in the management of temporomandibular joint ankylosis What is the most effective treatment for patients with tempromandibular joint arthralgia without degenerative changes? View project Does Intraoperative Perforation of Schneiderian Membrane During Sinus Lift Surgery Cause an Increased the Risk of Implants Failure? View project. Artic Int J Oral Maxillofac Surg. 2014; Available from: http://dx.doi.org/10.1016/j.ijom.2014.10.017.

Al-Moraissi EA, El-Sharkawy TM, Mounair RM, El-Ghareeb TI. A systematic review and meta-analysis of the clinical outcomes for various surgical modalities in the management of temporomandibular joint ankylosis. Int J Oral Maxillofac Surg 2015;44(4):470–82.

Al-Moraissi EA, Wolford LM. Does Temporomandibular Joint Pathology With or Without Surgical Management Affect the Stability of Counterclockwise Rotation of the Maxillomandibular Complex in Orthognathic Surgery? A Systematic Review and Meta-Analysis. J Oral Maxillofac Surg. 2017;75(4):805–21.

Al-Moraissi EA, Wolford LM, Ellis E, Neff A. The hierarchy of different treatments for arthrogenous temporomandibular disorders: A network meta-analysis of randomized clinical trials. J Cranio-Maxillofacial Surg. 2020;48(1):9–23.

Annandale T. An operation for displaced semilunar cartilage. Br Med J. 1885;1(1268):779.

Annandale T. on Displacement of the Inter-Articular Cartilage of the Lower Jaw, and Its Treatment By Operation. Lancet. 1887;129(3313):411.

Behan RJ. Loose cartilage in the temporomaxillary joint sublution o the infeiror maxlla. Ann Surg 1918 May; 67(5) 536–537.

Bancroft LW, Wasyliw C, Pettis C, Farley T. Postoperative Shoulder Magnetic Resonance Imaging. Magn Reson Imaging Clin N Am. 2012;20(2):313–25.

Bronstein, S. L., & Merrill RG. Clinical Staging for TMJ Internal Derangement: Application to Arthroscopy. Journal of Craniomandibular Disorders, 1992, vol. 6, no 1.

Carls F, Engelke W, Locher M, Surgery HS-C-M, 1996 U. Complications following arthroscopy of the temporomandibular joint: analysis covering a 10-year period (451 arthroscopies). J Craniomaxillofac Surg 1996 Feb;24(1)12-5

Candirli C, Demirkol M, Yilmaz O, Memis S. Retrospective evaluation of three different joint surgeries for internal derangements of the temporomandibular joint. J Cranio-Maxillofacial Surg. 2017;45(5):775–80.

Cottrell, D. A., & Wolford LM. The Mitek mini anchor in maxillofacial surgery. J Oral Maxillofac Surg Educ Summ Outlines, 57(3), 150. 1993

Cuccia AM, Caradonna C, Caradonna D, Anastasi G, Milardi D, Favaloro A, et al. The arterial blood supply of the temporomandibular joint: An anatomical study and clinical implications. Imaging Sci Dent. 2013;43(1):37–44.

de Leeuw R. Internal Derangements of the Temporomandibular Joint. Oral Maxillofac Surg Clin North Am. 2008;20(2):159–68.

Dolwick MF, Riggs RR. Diagnosis and treatment of internal derangements of the temporomandibular joint. Dent Clin North Am. 1983 Jul;27(3):561-72.

Dolwick M, Sanders B. TMJ internal derangement and arthrosis: surgical atlas. St. Louis: CV Mosby, 1985:158-72.

Dolwick MF, Nitzan DW. TMJ disk surgery: 8-year follow-up evaluation. Fortschr Kiefer Gesichtschir. 1990;35:162–3.

Dolwick MF. Temporomandibular Joint Surgery for Internal Derangement. Dent Clin North Am. 2007;51(1):195–208.

Dworkin, S.F., & Leresche, L. (1992). Research diagnostic criteria for temporomandibular disorders: review, criteria, examinations and specifications, critique. Journal of craniomandibular disorders : facial & oral pain, 6 4, 301-55

Dolwick MF, Nitzan DW (1994). The role of disc-repositioning surgery for internal derangements of the temporomandibular joint. Oral Maxillofac Surg Clin North Am, 6(2), 271-275.

Fernández Sanromán J, Costas López A, Fernández Ferro M, de Sánchez AL, Stavaru B, Arenaz Bua J. Complications of temporomandibular joint arthroscopy using two-portal coblation technologies: A prospective study of 475 procedures. J Cranio-Maxillofacial Surg. 2016;44(9):1221–5.

Fernandez S, Sandoval G, Goizueta A, Maxillofac CB-RECO, 2000 U. Discoplasty with Mitek anchors for the treatment of the anterior disk displacement reduction of the TMJ: A prospective clinical study with MRI. Rev Esp Cir Oral Maxillofac, 22, 252-8. 2000

Fields Jr, R. T; Franco, P. F., & Wolford LM. The osseointegration of Mitek mini suture anchors in the mandibular condyle. AAOMS 78th Annual Meeting and Scientific Sessions. J Oral Maxillofac Surg, 55, 92-93. 1997;

Fuentes R, Cantín M, Ottone, ;Bucchi C, Fuentes R; Caracterización de los Componentes Óseos de la Articulación Temporomandibular. Int J Morphol. 2015;33(4):1569–76.

Fuentes R, Ottone N, Saravia D, Bucchi C. Irrigación e Inervación de la Articulación Temporomandibular . Una Revisión de la Literatura. 2016;(September).

Göçmen G, Karatas B, Varol A, Basa S. Evaluation of temporomandibular joint disc-repositioning surgery with Mitek mini anchors. Natl J Maxillofac Surg. 2013;4(2):188.

Gonçalves JR, Cassano DS, Wolford LM, Santos-Pinto A, Márquez IM. Postsurgical Stability of Counterclockwise Maxillomandibular Advancement Surgery: Affect of Articular Disc Repositioning. J Oral Maxillofac Surg. 2008;66(4):724–38.

Gonçalves JR, Cassano DS, Rezende L, Wolford LM. Disc Repositioning. Does it Really Work? Oral Maxillofac Surg Clin North Am [Internet]. 2015;27(1):85–107.

Goizueta Adame CC, Muñoz-Guerra MF. The posterior double pass suture in repositioning of the temporomandibular disc during arthroscopic surgery: A report of 16 cases. J Cranio-Maxillofacial Surg. 2012;40(1):86–91.

Goizueta-Adame CC, Pastor-Zuazaga D, Orts Bañón JE. Arthroscopic disc fixation to the condylar head. Use of resorbable pins for internal derangement of the temporomandibular joint (stage II-IV). Preliminary report of 34 joints. J Cranio-Maxillofacial Surg. 2014;42(4):340–6.

González-García R, Rodríguez-Campo FJ, Escorial-Hernández V, Muñoz-Guerra MF, Sastre-Pérez J, Naval-Gías L, et al. Complications of Temporomandibular Joint Arthroscopy: A Retrospective Analytic Study of 670 Arthroscopic Procedures. J Oral Maxillofac Surg. 2006;64(11):1587–91.

González-García R. The Current Role and the Future of Minimally Invasive Temporomandibular Joint Surgery. Oral Maxillofac Surg Clin North Am. 2015;27(1):69–84.

He D, Yang C, Zhang S, Wilson JJ. Modified temporomandibular joint disc repositioning with miniscrew anchor: Part i - Surgical technique. J Oral Maxillofac Surg. 2015;73(1):47.e1-47.e9.

Hellsing G, Holmlund A, ÅN-I journal of, 1984. Arthroscopy of the temporomandibular joint: examination of 2 patients with suspected disk derangement. Elsevier; Available from: https://www.sciencedirect.com/science/article/pii/S0300978584800599

Herzog S, Fiese R. Persistent foramen of Huschke: Possible risk factor for otologic complications after arthroscopy of the temporomandibular joint. Oral Surgery, Oral Med Oral Pathol. 1989;68(3):267–70.

Holmlund A, Gynther G, Axelsson S. Efficacy of arthroscopic lysis and lavage in patients with chronic locking of the temporomandibular joint. Int J Oral Maxillofac Surg. 1994;23(5):262–5.

Israel HA. Technique for placement of a discal traction suture during temporomandibular joint arthroscopy. J Oral Maxillofac Surg. 1989;47(3):311–3.

Israel HA. Internal Derangement of the Temporomandibular Joint New Perspectives on an Old Problem. Oral Maxillofac Surg Clin NA. 2016;28:313–33.

Iturriaga V, Mena P, Oliveros R, Cerda C, Torres D, Del Sol M. Importancia del Líquido Sinovial en la Articulación Temporomandibular y sus Implicancias en la Patología Articular Pathology. Int J Morphol [Internet]. 2018;36(1):297–302.

Kirk WS. Risk factors and initial surgical failures of TMJ arthrotomy and arthroplasty: A four to nine year evaluation of 303 surgical procedures. Cranio 1998 Jul;16(3)154-61. 16(3):154–61.

Kondoh T. Arthroscopic traction suturing: Treatment of internal derangement by arthroscopic repositioning and suturing of the disc. Adv diagnostic Surg Arthrosc temporomandibular joint, 117-127.

Laskin DM. Arthroscopy Versus Arthrocentesis for Treating Internal Derangements of the Temporomandibular Joint. Oral Maxillofac Surg Clin North Am. 2018;30(3):325–8.

Latarjet M, Liard AR. Anatomía humana. Ed. Médica Panamericana, 2004.

Lee B-K, Hong JH. Temporomandibular joint disc plication with MITEK mini anchors: surgical outcome of 65 consecutive joint cases using a minimally invasive approach. Maxillofac Plast Reconstr Surg. 2020;42(1).

Li H, Cai X, Yang C, Wang S, Huang L. Ruptured disc after arthroscopic repositioning in the temporomandibular joint: A retrospective magnetic resonance imaging study. Br J Oral Maxillofac Surg. 2014;52(6):545–50.

Liu Z, Xie Q, Yang C, Chen M, Bai G, Abdelrehem A. The effect of arthroscopic disc repositioning on facial growth in juvenile patients with unilateral anterior disc displacement. J Cranio-Maxillofacial Surg. 2020;48(8):765–71.

Marciani RD, Ziegler RC. Temporomandibular joint surgery: A review of fifty-one operations. Oral Surgery, Oral Med Oral Pathol. 1983;56(5):472–6.

Martín-Granizo R, De Pedro M SGJ. Sutura discal semiciega en la artroscopia de la articulación temporomandibular. Técnica quirúrgica y resultados. Rev. Esp. Cir. Oral Maxilo-fac. 2002; 24: 20-6.

Martín-Granizo R, Millón-Cruz A. Discopexy using resorbable pins in temporomandibular joint arthroscopy: Clinical and magnetic resonance imaging medium-term results. J Cranio-Maxillofacial Surg. 2016;44(4):479–86.

Mc Cain P, Podrasky A, Zabiegalski N. Arthroscopic disc repositioning and suturing: a preliminary report. J Oral Maxillofac Surg 1992 Jun;50(6)568-79; Discuss 579-80. 1992

Mc Cain, J. P. (2007). American Experience: Reconstructive Surgery Just Getting Better. Journal of Oral and Maxillofacial Surgery, 65(9), 12-13.

Mc Cain J, Reem H. Advanced arthroscopy of the temporomandibular joint. Atlas Oral Maxillofac Surg Clin North Am 2011 Sep;19(2)145-67

Mc Cain JP, Hossameldin RH, Srouji S, Maher A. Arthroscopic discopexy is effective in managing temporomandibular joint internal derangement in patients with wilkes stage II and III. J Oral Maxillofac Surg. 2015;73(3):391–401.

McCarty, W. L., & Farrar WB. Surgery for internal derangements of the temporomandibular joint. J Prosthet Dent 42(2), 191-196. 1979

Mehra P, Wolford LM. The Mitek mini anchor for TMJ disc repositioning: Surgical technique and results. Int J Oral Maxillofac Surg. 2001;30(6):497–503.

Mérida-Velasco J, … JR-V-J of oral and, 1999 . The vascular relationship between the temporomandibular joint and the middle ear in the human fetus. Elsevier: https://www.sciencedirect.com/science/article/pii/S027823919990229X

Minarelli AM, Del Santo M, Liberti EA. The structure of the human temporomandibular joint disc: A scanning electron microscopy study. J Orofac Pain. 1997;11(2):95–100.

Muñoz-Guerra MF, Rodríguez-Campo FJ, Escorial Hernández V, Sánchez-Acedo C, Gil-Díez Usandizaga JL. Temporomandibular joint disc perforation: long-term results after operative arthroscopy. J Oral Maxillofac Surg. 2013 Apr;71(4):667-76

Murakami KI, Matsuki M, Iizuka T, Ono T. Recapturing the persistent anteriorly displaced disk by mandibular manipulation after pumping and hydraulic pressure to the upper joint cavity of the temporomandibular joint. J Craniomandib Pract. 1987;5(1):17.

Nanci A. Ten Cate's Oral Histology-E-Book: Development, Structure, and Function. 2017

Nitzan DW, Franklin Dolwick M, Martinez GA. Temporomandibular joint arthrocentesis: A simplified treatment for severe, limited mouth opening. J Oral Maxillofac Surg. 1991;49(11):1163–7.

Okeson JP, de Leeuw R. Differential Diagnosis of Temporomandibular Disorders and Other Orofacial Pain Disorders. Dent Clin North Am [Internet]. 2011;55(1):105–20.

Okeson JP. Management of Temporomandibular Disorders and Occlusion. 8th Edition. 2019. 260–284

Ohnishi M. Clinical application of arthroscopy in the temporomandibular joint diseases. Bull Tokyo Med Dent Univ 1980 Sep;27(3)141-50.

Ohnishi M. Arthroscopic surgery for hypermobility and recurrent dislocation. Oral Maxillofac Surg Clin North Am 1989; 1 160.

Ohnishi M. Arthroscopic laser surgery and suturing for temporomandibular joint disorders: Technique and clinical results. Arthrosc J Arthrosc Relat Surg. 1991;7(2):212–20.

Ozbaydar M, Elhassan B, Warner JJP. The Use of Anchors in Shoulder Surgery: A Shift From Metallic to Bioabsorbable Anchors. Arthrosc - J Arthrosc Relat Surg. 2007;23(10):1124–6.

Quinn PD, Granquist EJ. Atlas of Temporomandibular Joint Surgery: Second Edition. Atlas of Temporomandibular Joint Surgery: Second Edition. Wiley Blackwell; 2015. 1–252

Riu G De, Stimolo M, Meloni S, … DS-I journal of, 2013 U. Arthrocentesis and temporomandibular joint disorders: clinical and radiological results of a prospective study. Int J Dent 2013;2013790648.

Roberts WE, Goodacre CJ. The Temporomandibular Joint: A Critical Review of Life-Support Functions, Development, Articular Surfaces, Biomechanics and Degeneration. J Prosthodont. 2020

Ryba FM, Ali A, Matthews NS. Temporomandibular joint meniscopexy using the Arthrex Corkscrew mini anchor system: Technical note. Br J Oral Maxillofac Surg. 2015;53(3):299–300

Sakalys D, Dvylys D, Simuntis R, Leketas M. Comparison of Different Intraarticular Injection Substances Followed by Temporomandibular Joint Arthroscopy. J Craniofac Surg May/Jun 2020;31(3)637-641.

Schunke M, Schulte E, Schumacher U. Prometheus: texto y atlas de anatomía. Médica Panamericana, 2010. Foreign Aff. 2012;91(5):1–224

Schiffman E, Ohrbach R, Truelove E, Look J, Anderson G, Goulet J-P, et al. Diagnostic Criteria for Temporomandibular Disorders (DC/TMD) for Clinical and Research Applications: Recommendations of the International RDC/TMD Consortium Network and Orofacial Pain Special Interest Group. J Oral Facial Pain Headache. 2014;28(1):6–27.

Sembronio S, Robiony M, Politi M. Disc-repositioning surgery of the temporomandibular joint using bioresorbable screws. Int J Oral Maxillofac Surg. 2006;35(12):1149–52.

Sheikh, O., Logan, G., Komath, D., Grossman, P., & Ayliffe P. Splint-assisted disc plication surgery. Ann di Stomatol 7(3), 73. 2016;73–8.

Siéssere S, Vitti M, Sousa LG de, Semprini M, Regalo SC. Bilaminar zone: anatomical aspects, irrigation and inervation. Braz j morphol sci. 2004;21(4):217–20.

Silva MAG, Pantoja LLQ, Dutra-Horstmann KL, Valladares-Neto J, Wolff FL, Porporatti AL, et al. Prevalence of degenerative disease in temporomandibular disorder patients with disc displacement: A systematic review and meta-analysis. J Cranio-Maxillofacial Surg. 2020;48(10):942–55.

Spallaccia F, Rivaroli A, Basile E, Cascone P. Disk repositioning surgery of the temporomandibular joint with bioabsorbable anchor. J Craniofac Surg. 2013;24(5):1792–5.

Stocum DL, Roberts WE. Part I: Development and Physiology of the Temporomandibular Joint. Vol. 16, Current Osteoporosis Reports. Current Medicine Group LLC 1; 2018. p. 360–8.

Tarro. AW. Instrument breakage associated with arthroscopy of the temporomandibular joint: report of a case. J Oral Maxillofac Surg 1989 Nov;47(11)1226-8; Discuss 1228-9.

Tarro AW. Arthroscopic treatment of anterior disc displacement: a preliminary report. J Oral Maxillofac Surg. 1989; 47: 353.

Tarro. AW. A fully visualized arthroscopic disc suturing technique. J Oral Maxillofac Surg 1994 Apr;52(4)362-9. :25–9.

Valero CAR, Morales CAM, Alvarez JAJ, Sarmiento JEG, Vallejo A. Temporomandibular joint meniscopexy with Mitek mini anchors. J Oral Maxillofac Surg. 2011;69(11):2739–45.

Vasconcellos HA de, Sousa ÉMA de, Cavalcante MLTM de H. Clasificación de la articulación témporomandibular: aspectos anátomofuncionales. Int j odontostomatol. 2007;1(1):25–8.

Wang B, Yang C, Cai X, Chen M, Surgery SZ-… maxillofacial, 2011 U. Malocclusion as a common occurrence in temporomandibular joint arthroscopic disc repositioning: outcomes at 49 days after surgery. J Oral Maxillofac Surg 2011 Jun;69(6)1587-93.

Watanabe M. Arthroscopy of small joints. Igaku-Shoin Medical Publishers, 1986. 1986;

Westesson PL, Eriksson L, Liedberg J. The risk of damage to facial nerve, superficial temporal vessels, disk, and articular surfaces during arthroscopic examination of the temporomandibular joint. Oral Surgery, Oral Med Oral Pathol. 1986;62(2):124–7.

Wilkes C. Arthrography of the temporomandibular joint in patients with the TMJ pain-dysfunction syndrome. Minn Med. 1978 Nov;61(11):645-52.

Wilkes CH. Internal Derangements of the Temporomandibular Joint: Pathological Variations. Arch Otolaryngol Neck Surg. 1989;115(4):469–77.

Wilkes CH. Surgical Treatment of Internal Derangements of the Temporomandibular Joint: A Long-term Study. Arch Otolaryngol Neck Surg. 1991;117(1):64–72.

Wolford L, Cottrell D, Karras S. Mitek mini-anchor in maxillofacial surgery. In: Proceedings of SMST-94, the First International Conference on Shape Memory and Superelastic Technologies. 1995

Wolford LM. Temporomandibular joint devices: Treatment factors and outcomes. Oral Surg Oral Med Oral Pathol Oral Radiol Endod. 1997;83(1):143–9.

Wolford L, Reiche-Fischel O, Mehra P. Changes in temporomandibular joint dysfunction after orthognathic surgery. J Oral Maxillofac Surg 2003 Jun;61(6)655-60; Discuss 661.

Yang C, Cai XY, Chen MJ, Zhang SY. New arthroscopic disc repositioning and suturing technique for treating an anteriorly displaced disc of the temporomandibular joint: Part i - Technique introduction. Int J Oral Maxillofac Surg. 2012;41(9):1058–63.

Zhang S, Liu X, Yang X, Yang C, Chen M, Haddad MS, et al. Temporomandibular joint disc repositioning using bone anchors: An immediate post surgical evaluation by Magnetic Resonance Imaging. BMC Musculoskelet Disord. 2010;11(1):262.

Zhang S, Liu X, Yang C, Cai X, … MC-J of oral and, 2010 U. New arthroscopic disc repositioning and suturing technique for treating internal derangement of the

temporomandibular joint: Part II—Magnetic resonance imaging. J Oral Maxillofac Surg 2010 Aug;68(8)1813-7.

Zhou Q, Zhu H, He D, Yang C, Song X, Ellis E. Modified Temporomandibular Joint Disc Repositioning With Mini-screw Anchor: Part II—Stability Evaluation by Magnetic Resonance Imaging. J Oral Maxillofac Surg. 2019;77(2):273–9.